

Osobitosti elektrostimulacije srca u djece

Janč, Ivan

Master's thesis / Diplomski rad

2017

Degree Grantor / Ustanova koja je dodijelila akademski / stručni stupanj: **University of Zagreb, School of Medicine / Sveučilište u Zagrebu, Medicinski fakultet**

Permanent link / Trajna poveznica: <https://um.nsk.hr/um:nbn:hr:105:443842>

Rights / Prava: [In copyright](#)/[Zaštićeno autorskim pravom.](#)

Download date / Datum preuzimanja: **2025-03-25**



Repository / Repozitorij:

[Dr Med - University of Zagreb School of Medicine Digital Repository](#)



SVEUČILIŠTE U ZAGREBU
MEDICINSKI FAKULTET

Ivan Janč

Osobitosti elektrostimulacije srca u
djece

DIPLOMSKI RAD



Zagreb, 2017

SVEUČILIŠTE U ZAGREBU

MEDICINSKI FAKULTET

Ivan Janč

**Osobitosti elektrostimulacije srca u
djece**

DIPLOMSKI RAD

Zagreb, 2017

Ovaj diplomski rad izrađen je na Zavodu za bolesti srca i krvnih žila KBC-a Zagreb pod mentorstvom prof.dr.sc. Martine Lovrić Benčić, dr.med. i predan je na ocjenu u akademskoj godini 2016/2017.

Mentor rada: prof.dr.sc.Martina Lovrić Benčić

POPIS I OBJAŠNENJE KRATICA

DDD – dvokomorni elektrostimulator

VVI – jednokomorni ventrikulski elektrostimulator

AAI – jednokomorni atrijski elektrostimulator

DDDR - dvokomorni elektrostimulator sa senzorom za modulaciju frekvencije

VVIR - jednokomorni ventrikulski elektrostimulator sa senzorom za modulaciju frekvencije

AV - atrioventrikulski

AHA – American Heart Association

VSD – ventrikulski septalni defekt

AVSD – atrioventrikulski septalni defekt

1.	UVOD	1
2.	INDIKACIJE.....	3
2.1)	Disfunkcija sinusnog čvora sa ili bez atrijske tahiaritmije.....	5
2.2)	Poslijeoperacijski AV blok	7
2.3)	Kongenitalni AV blok	8
3.	UGRADNJA UREĐAJA	10
3.1)	Epikardijalno	10
3.2)	Endokardijalno.....	12
4.	ODABIR UREĐAJA	16
4.1)	Jednokatodni ili dvokatodni.....	16
4.2)	Programiranje; Rate responsive i non rate responsive.....	17
4.3)	Baterija.....	18
5.	KOMPLIKACIJE.....	19
5.1)	Elektrode	19
5.2)	Infekcije.....	19
6.	ISTRAŽIVANJE	21
6.1)	Rezultati	21
6.2)	Aritmije	21
6.3)	Implantacija.....	21
6.4)	Elektrode	22
6.5)	Praćenje.....	22
7.	ZAKLJUČAK	24
8.	ZAHVALE	25
9.	LITERATURA.....	26
10.	ŽIVOTOPIS	34

SAŽETAK

Osobitosti elektrostimulacije srca u djece

Ivan Janč

Elektrostimulacija srca kod djece predstavlja samo 1% svih elektrostimulacija. Iako očigledno ne predstavlja jako čest klinički entitet, zasigurno predstavlja jako bitan klinički entitet jer su djeca budućnost svijeta i svako ulaganje u njihovo zdravlje je bitno za opstanak i napredak ljudske vrste. U zadnjih nekoliko desetljeća doživjela je ogroman napredak. Smanjenjem uređaja elektrostimulatori, popularno pejsmejkeri, postali su pogodniji za ugradnju najmanjim pacijentima. Možda, zahvaljujući tome, u budućnosti, vječna dvojba između epikardijalne i endokardijalne ugradnje bude riješena. Za sada i dalje vlada pravilo da će dijete dobiti epikardijalne elektrode ako je jako malo masom i visinom, osim ako postoje stroge kontraindikacije. Endokardijalna je ugradnja rezervirana za malo stariju i veću djecu koja imaju dovoljno dugačke i široke vene. Zadnji popis indikacija za ugradnju trajne stimulacije objavio je AHA 2012. godine. Najčešće su to poslijeoperacijski AV blok, kongenitalni AV blok i disfunkcija sinusnog čvora praćeni najčešćim simptomom bradikardijom. Komplikacije su rijetke i najčešće su vezane uz dislokaciju i lom elektroda, a moguće su i infekcije. Unatoč tome, elektrostimulatori su od prve ugradnje 1960. spasili nebrojeno mnogo dječjih života i njihova je uporaba od izuzetne važnosti za budućnost.

Ključne riječi: elektrostimulacija, endokardijalna elektrostimulacija, epikardijalna elektrostimulacija, poslijeoperacijski AV blok, kongenitalni AV blok, disfunkcija sinusnog čvora

SUMMARY

Cardiac pacing in children

Ivan Janč

Cardiac pacing in children presents only 1% of all pacing. Although it is not very common, it is definitely very important life threatening condition because children are our future, future of the world, and every investment in their health is very important for human survival and human progress. In last few decades huge development and progress are noticed and it has great future. With size reduction pacemakers have become suitable for implantation into smallest children. Maybe in future, thanks to size reduction, uncertainty between epicardiac and endocardiac implantation will be no more. Small children today will get epicardiac pacemakers if there are no contraindications, and bigger children with more pounds will get endocardiac pacemakers because of wider and longer veins. Last list of indications was published by American Heart Association in 2012. Those are postoperative complete atrioventricular block, congenital atrioventricular block and sinus node dysfunction. Most common symptom is bradycardia. Complications are rare and mostly related to lead fracture and lead dislocation. Infections are also possible. Despite everything, pacemakers have saved many lives since first implantation in 1960. and they are very important part of medicine.

Key words: pacing, endocardial pacing, epicardial pacing, postoperative atrioventricular block, congenital atrioventricular block, sinus node dysfunction

1. UVOD

Prvi elektrostimulator implantiran je odrasloj osobi 1958., a prvom djetetu već 1960 (1).

Pedijatrijski pacijenti predstavljaju 1% svih pacijenata kojima se ugrađuje elektrostimulator (2).

U prošlosti je to značilo ugradnju uređaja za odrasle odnosno prevelikog stimulatora i predugačke elektrode. Napretkom tehnologije, smanjile su se dimenzije uređaja pa je tako ugradnja postala jednostavnija i dostupnija.

Cilj trajne elektrostimulacije srca kod bolesne djece je povratiti srčani ritam i frekvenciju, osloboditi dijete simptoma vezanih uz bradikardiju, osigurati hemodinamsku stabilnost i tako poboljšati kvalitetu života i ishod. Na slici 1. prikazana je djevojčica s ugrađenim trajnim elektrostimulatorom.

Mnoga djeca koja trebaju elektrostimulator imaju prateću kongenitalnu srčanu bolest. Bila ona kirurški ispravljena ili neispravljena, zahtjeva pomno razmatranje oko odabira načina unošenja elektrode.

Paleta urođenih bolesti na srcu je jako široka pa je često potrebna improvizacija kako u kirurgiji tako i u pedijatriji odnosno internoj medicini. Idealna rješenja ne postoje, ali zato postoje manje i više dobra.

Odabir uređaja ovisi o indikacijama i veličini pacijenta. Iako djeca i mladi (do 19. godine) imaju slične indikacije za ugradnju kao i odrasli, razlikuju se po nekim karakteristikama na koje treba paziti prilikom odabira veličine uređaja i metode ugradnje. To su tjelesna masa, visina, uhranjenost, starost, tjelesna razvijenost i kongenitalne srčane mane. Potrebno je dugotrajno praćenje pacijenta kroz proces odrastanja.

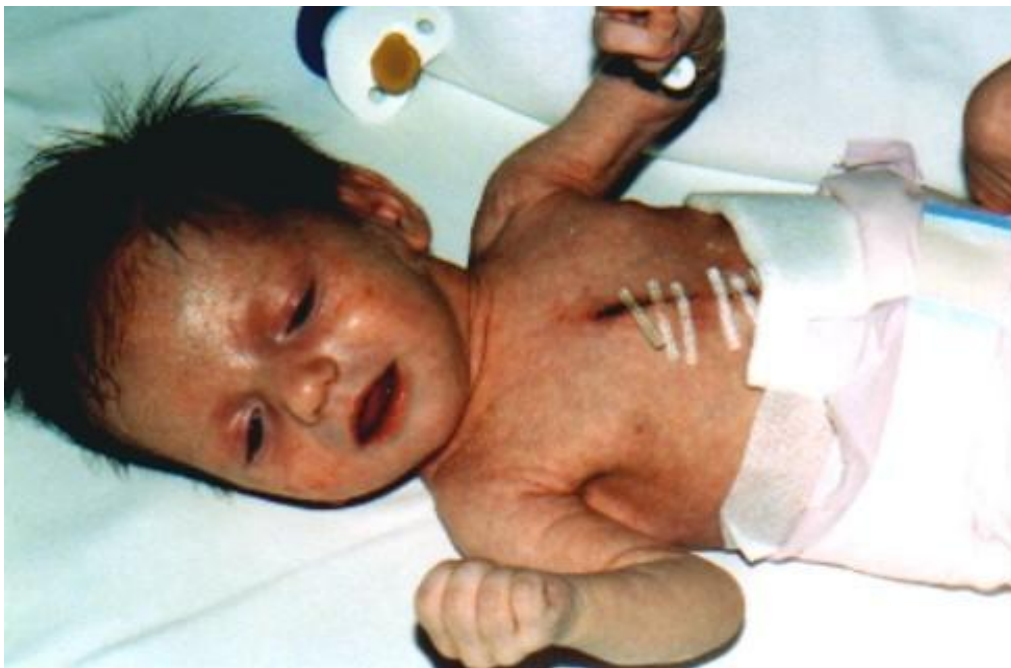Danas se smatra da je ugradnja fiziološkog sustava s atrijskim i ventrikulskim kateterom odnosno dvokomornog uređaja u djece obvezna. Samo ako postoji kontraindikacija ili neka poteškoća za ugradnju dvaju elektrodnih katetera, tada se ugrađuje senzorski ventrikulski (VVIR) elektrostimulator (59).

Uređaji uvode endovenski i epikardijalno. Epikardijalna je ugradnja još uvijek mnogo učestalija poradi veličine pacijenata, a pogotovo novorođenih pacijenata kod kojih se koristi isključivo ova metoda.

Mana ove vrste ugradnje je što je jako invazivna jer je potrebna torakotomija pacijenta. Endovenska je ugradnja u novije vrijeme porasla zbog manje invazivnosti i dužeg trajanja uređaja. Kontraindicirana

je kod pacijenata sa septalnim defektom zbog mogućeg razvoja sistemske tromboze. Također su moguće začepljenja vena elektrodom, koje su kod djece podosta manje, i infekcije zbog endovenske ugradnje kada je ponekad potrebno potpuno uklanjanje uređaja.

Indikacije za ugradnju obuhvaćaju kongenitalni AV blok, poslijeoperacijski AV blok, disfunkciju sinusnog čvora, produženi QT sindrom i ostale poremećaje ritma povezane s kongenitalnim srčanim manama. Ozbiljnije komplikacije pojavljuju se u 0,5% bolesnika. Među najčešćima su dislokacije elektroda, krvarenja, pneumotoraks, hematotoraks, infekcija, a poslije se mogu pojaviti aritmije, dekubitusi i perforacije na mjestu implantacije (3).



Slika 1. Djevojčica s trajnim elektrostimulatorom

2. INDIKACIJE

Indikacije kod djece za ugradnju trajnog elektrostimulatora su slične kao kod odraslih. Treba imati na umu da su kod djece češće indikacije uzrokovane kongenitalnim manama i postoperacijskim promjenama, a kod odraslih one zbog "biološkog sata". Kod djece se moraju uzeti u obzir njihova tjelesna visina i masa koje uvjetuju veličinu uređaja i dužinu elektrode. Kod odraslih to najčešće nije glavni kriterij za odabir uređaja. Dječje su vene promjerom manje pa je potrebno paziti i na debljinu elektrode.

Najčešće indikacije za ugradnju trajne elektrostimulacije su disfunkcija sinusnog čvora kao posljedica operacije kongenitalne srčane bolesti, sa ili bez konkomitantne atrijske tahiaritmije, zatim poslijeoperacijski AV blok i kongenitalni AV blok (4).

Rjeđe indikacije su tahiaritmije, hipertrofijska opstrukcija kardiomiopatija i produžen QT interval (66,67,68).

American Heart Association (AHA) je objavio 2012. najnovije detaljne smjernice za ugradnju trajne elektrostimulacije srca kod djece. Podijeljene su u tri kategorije prema jačini indikacije gdje su u 1. grupi apsolutne indikacije, a u trećoj ono što nisu indikacije.

Tablica 1. Apsolutne indikacije za trajnu elektrostimulaciju (Class 1).

AV blok 2. i 3. stupnja sa simptomatskom bradikardijom, ventrikularnom disfunkcijom i malim srčanim volumenom
Bolest sinusnog čvora s neodgovarajućom malom frekvencijom za dob, plus simptomi
Poslijeoperacijski AV blok 2. ili 3. stupnja koji traje najmanje 7 dana nakon operacije
Kongenitalni blok 3. stupnja sa širokim QRS kompleksima, ventrikularnim ekstrasistolama ili ventrikularnom disfunkcijom
Kongenitalni blok 3. stupnja kod dojenčadi s frekvencijom srca manjom od 55/min ili kongenitalnom strukturnom bolešću i frekvencijom srca manjom od 70/min

Tablica 2. Vjerojatne indikacije za trajnu elektrostimulaciju (Class 2a)

Prevenција ponavljanih epizoda atrijske re-entry tahikardije kod bolesnika s kongenitalnom srčanom bolešću i sinusnom bradikardijom
Kongenitalni AV blok 3. stupnja nakon prve godine života s prosječnom frekvencijom manjom od 50/min, pauzama koje su dvostruke dužine osnovnog ciklusa ili uz simptome kronotropne inkompetencije
Dugi QT interval s 2:1 ili AV blokom 3. stupnja
Sinusna bradikardija kod djece s kompleksnom kongenitalnom srčanom greškom i frekvencijom u mirovanju manjom od 40/min ili pauzama većim od 3 sekunde
Kongenitalna srčana bolest i poremećaj hemodinamike zbog sinusne bradikardije ili gubitka AV sinkronije
Sinkope nepoznate etiologije nastale nakon operacije kongenitalnog srčanog poremećaja koja se zakomplicirala prolaznim potpunim srčanim blokom s trajnim fascikularnim blokom uz isključenje ostalih uzroka sinkope

Tablica 3. Manje vjerojatne indikacije za trajnu elektrostimulaciju (Class 2b)

Kongenitalni AV blok trećeg stupnja kod asimptomatske djece sa zadovoljavajućom srčanom frekvencijom, uskim QRS kompleksom i normalnom ventrikulskom funkcijom
Asimptomatski bolesnici sa sinusnom bradikardijom nakon biventrikularnog popravka kongenitalne srčane mane s frekvencijom srca u mirovanju manjom od 40/min ili pauzama većim od 3 sekunde
Prolazni poslijeoperacijski AV blok 3. stupnja koji se vraća u sinusni ritam s bifascikularnim blokom

Tablica 4. Nisu indikacije za trajnu elektrostimulaciju (Class 3)

Prolazni poslijeoperacijski AV blokovi koji se spontano oporavljaju kod asimptomatskih pacijenata
Asimptomatski bifascikularni blok s ili bez AV bloka 1. stupnja nakon operacije kongenitalne srčane bolesti u odsustvu prolaznog kompletnog AV bloka
Asimptomatski AV blok 2. stupnja, tip 1 (Mobitz 1)
Asimptomatska sinusna bradikardija s najmanjom srčanom frekvencijom većom od 40/min

Sve indikacije koje se javljaju kod odraslih moguće su i kod djece. Moguće je i popis indikacija za odrasle koristiti za djecu, ali se u tom slučaju mora paziti na brojčane podatke poput srčane frekvencije, koja je kod odraslih manja nego kod novorođenih, kako ne bi došlo do pogrešne dijagnoze i posljedično pogrešne odluke.

2.1) Disfunkcija sinusnog čvora sa ili bez atrijske tahiaritmije

Disfunkcija sinusnog čvora uključuje neprikladnu sinusnu bradikardiju, naizmjenične bradikardije i atrijske tahiaritmije (bradikardija– tahikardija sindrom), sinusnu pauzu ili arest i izlazni sinoatrijski (SA) blok. Disfunkcija sinusnog čvora kod djece uglavnom pogađa one sa kongenitalnom srčanom manom ili poslijeoperacijski.

Sinusna pauza, kao glavni dijagnostički podatak, je privremeni prestanak aktivnosti sinusnog čvora koji se na EKG zapisu vidi kao nestanak P–valova kroz nekoliko sekundi do nekoliko minuta. Pauza obično uzrokuje aktiviranje “nižih” centara stimulacije koji srce stimuliraju vlastitim ritmom, i na taj način oni sačuvaju srčanu frekvenciju i funkciju, no duge pauze uzrokuju vrtoglavicu i sinkopu.

Najčešći uzrok disfunkcije sinusnog čvora zbog koje pedijatrijski pacijent treba elektrostimulator je nakon određenih operacija, ostali su slučajevi rijetki.

Indikacije uključuju simptome uzrokovane disfunkcijom čvora, sinusnu bradikardiju u kombinaciji sa kongenitalnom srčanom bolešću i frekvencijom srca u mirovanju manjom od 40/min ili pauzama u radu srca većim od 3 sekunde, i kongenitalnu srčanu bolest i poremećaj hemodinamike zbog sinusne bradikardije ili gubitka AV sinkronije (32).

Operacije koje su češće povezivane s ovim slučajem su Fontanova operacija, Mustardova operacija ispravljanja d-transpozicije velikih krvnih žila, atrijska switch operacija i operacija sinus venosus septalnog defekta (5).

Razlog zašto su ove operacije češće povezane sa disfunkcijom sinusnog čvora je taj što tijekom ovih operacija često dolazi do otvaranja desnog atrija u čijoj je stijenci sinusni čvor pa može doći do njegova ozljeđivanja što rezultira fibrozom i disfunkcijom.

Prema studiji Flinna i suradnika sinusni je ritam nakon Mustardove operacije bio prisutan kod 76% pacijenata, u osmoj godini nakon operacije pada na 57%, a u četrnaestoj godini 33% (6).

Ova se vrsta operacije danas više ne koristi, ali mnoga su djeca danas živa zahvaljujući njoj iako većina s poremećajima sinusnog ritma.

Druga operacija češće povezana s ovim poremećajem je Fontanova operacija. To je vrsta paliјativne operacije za pacijente s hipoplastičnim lijevim srcem ili sličnim poremećajima. Kako je riječ o jako kompleksnoj operaciji koja stvara novi krvotok, Fontanov krvotok, koji je omogućio djeci s ovom životno nespojivom anomalijom da žive, nastale su i mnoge varijacije tog zahvata. Jedna od njih je hemi- Fontanova operacija koju se povezuje s visokom incidencijom poslijeoperacijske disfunkcije sinusnog čvora (9).

Najvjerojatnije su uzrok šavovi postavljeni vrlo blizu sinusnom čvoru na desnom atriju (4).

Poradi istog su razloga ovi pacijenti izloženi riziku da razviju neku vrstu atrijske tahiaritmije.

Atrijska tahiaritmija u kombinaciji s sinusnom disfunkcijom može dovesti do sinkope. Odnosno atrijska tahikardija koja bi dovela do hemodinamske nestabilnosti kada bi prestala, mogla bi uzrokovati produženu asistoliju zbog bolesnog sinusnog čvora. Lijekovi koji se koriste u liječenju atrijskih aritmija mogu imati negativni kronotropni efekt što znači smanjenje brzine rada srca. Dok lijekovi poput sotalola i amiodarona se koriste kod osoba sa zdravim sinusnim čvorom (7).

Stoga je jasno kako ovaj poremećaj predstavlja jednu od indikacija za trajnu ugradnju elektrostimulatora.

2.2) Poslijeoperacijski AV blok

Gadboys u studiji iz 1964. tvrdi da se poslijeoperacijski AV blok javlja kod skoro svih vrsta operacija otvorenog srca (35).

Ipak, najveći rizik za poslijeoperacijski kompletni AV blok imaju korektivne operacije ispravljanja VSD-a, češće kao dijela neke druge veće srčane anomalije, AVSD-a, opstrukcije izgonskog trakta lijeve klijetke (LVOT), i transpozicije velikih krvnih žila, tetralogije Fallot (8).

Zahvaljujući napretku kirurgije incidencija poslijeoperacijskog totalnog AV bloka se smanjila zadnjih nekoliko desetljeća. Iako je u 1960-ima incidencija bila čak 10%, studija iz ranih 1970-ih pokazuje da je pala na 2% (14).

Prema sadašnjim podacima, danas, 1-3% djece koja završe na ispravljanju kongenitalne srčane mane razvije poslijeoperacijski AV blok (15).

Većina djece koja trebaju elektrostimulator zbog poslijeoperacijskog AV bloka su mlađa od jedne godine (34).

Poslijeoperacijski AV blok može se spontano ispraviti kroz nekoliko dana nakon operacije pa postavljanje elektrostimulacije neće biti potrebno (10).

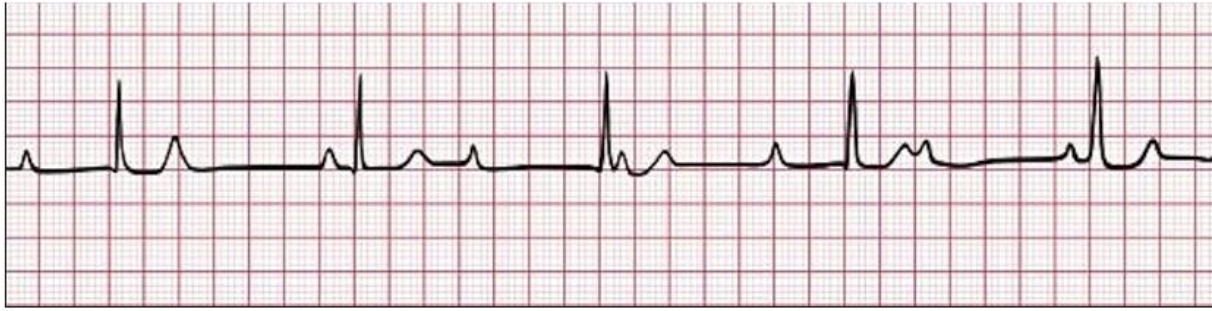
Od onih što će se spontano ispraviti, većina će unutar prvih 8-11 dana nakon operacije (11).

AV blok koji perzistira 14 dana nakon operacija apsolutna je indikacija za trajnu ugradnju što je naravno povezano s mogućim sinkopama i iznenadnom smrću.

Villain i suradnici su proučavali pacijente koji su razvili poslijeoperacijski prolazni AV blok. Otkrili su da pacijenti s produženim intervalom između Hissova snopa i ventrikula na intrakardijalnom elektrogramu imaju u budućnosti veću šansu da razviju AV blok (12,13).

Sva djeca u kojih se kompletni AV blok ne ispravi u ranom poslijeoperacijskom razdoblju trebaju dobiti trajni elektrostimulator srca (15).

Na slici 2. prikazan je kompletni AV blok na EKG-u.



Slika 2. EKG kompletnog AV bloka

2.3) Kongenitalni AV blok

Kongenitalni AV blok je rijedak provodni poremećaj s incidencijom od 1 na 11000-22000 poroda (16).

U 25% slučajeva se može naći prateća kongenitalna srčana bolest (34), iako Kertesz kaže 30-53% (22).

Kongenitalne srčane bolesti u kojima se učestalije javlja AV blok su heterotaksija s lijevoatrijskim izomerizmom, atrioventrikularni septalni defekt sa zajedničkim AV spojem (junction) i ispravljena kongenitalna transpozicija velikih krvnih žila (17).

Najčešća indikacija kod kongenitalnog AV bloka za trajnu ugradnju elektrostimulacije srca u neonatalnom periodu je kongestivno zatajenje srca (18).

Većina je kompletnih kongenitalnih AV blokova povezana s bolestima vezivnog tkiva u majke ili sistemskim eritematoznim lupusom (19,20).

Na molekularnoj je razini usko povezan s transplacentnim prelaskom majčinih anti-Ro/SSA i anti-La/SSB autoprotutijela u dijete. Kompletni AV blok je jedini trajni klinički simptom neonatalnog lupusnog sindroma.

Prema Jaeggiu mortalitet fetusa s kompletnim AV blokom, bez obzira na bolest u pozadini, je 43%, a u neonatalnom razdoblju 6%, dok kod djece je 0% (21).

Prognoza autoimunom i neautoimunog kongenitalnog AV bloka je različita (23).

Kod pacijenata s neautoimunim AV blokom dijagnoza se postavlja kasnije, bolest je progresivna, ali je

prognoza s elektrostimulatorom dobra (24).

Kertesz kaže da je 30-53% kongenitalnih kompletnih AV blokova u fetusa povezano s kongenitalnom srčanom bolešću (22). 14% preživi neonatalni period.

Usporedbe radi, preživljenje za neonatalni period djece s kompletnim AV blokom koja imaju imunološku pozadinu, odnosno nemaju kongenitalnu strukturnu srčanu bolest kao uzrok kompletnog AV bloka, je 85%.

Smatra se da je kongenitalni kompletni AV blok prisutan ukoliko se prezentira in utero, kod rođenja ili tijekom neonatalnog perioda (25).

Dijagnoza in utero se sastoji najčešće od otkrivanja na rutinskom pregledu auskultacijom ili ultrazvukom. Potvrđuje se fetalnim monitoringom i fetalnim ehokardiogramom s Dopplerom. Ako je kongenitalni AV blok dijagnosticiran u novorođenačkom razdoblju, pod pretpostavkom da su visoko rizični fetusi umrli, prognoza je za takvu djecu bolja (33).

Većina se kliničara slaže da dijete mlađe od godinu dana s frekvencijom srca manjom od 55/min ima indikacije za trajnu ugradnju elektrostimulacije. Neki se također slažu da svi simptomatski pacijenti s bradikardijom imaju indikaciju.

Danas više od 94% djece s kongenitalnim AV blokom ima ugrađen trajni elektrostimulator prije 15. godine života (24).

3. UGRADNJA UREĐAJA

Elektrode se mogu implantirati na dva načina. Prvi način je transvenski ili endokardijalni, drugi je kirurški, operacijom, epikardijalni. Odabir metode je individualan i donosi se na temelju veličine i anatomije pacijenta.

3.1) Epikardijalno

Preporučena je metoda kod pacijenata koji imaju manje od 15 kilograma tjelesne mase (36) (iako neki izvori (29,37) pišu o endovenskoj ugradnji manjoj djeci), kod pacijenata s ograničenim mogućnostima uvođenja elektrode kao što je kod pacijenata nakon Fontanove operacije jednog ventrikula, kod pacijenata sa shuntom i kod pacijenata sa umjentom trikuspidalnom valvulom (60).

Uvođenje elektrode ovom metodom je zahtjevno jer zahtjeva sternotomiju odnosno torakotomiju.

Potrebna je veća stimulacija jer elektrode nisu u srcu kao kod endokardijalne metode već na srcu, češći su lomovi elektroda i baterija traje kraće (26).

Međutim, vene ostaju sačuvane za budućnost i potencijalne buduće ugradnje uređaja endovenski.

Nema rizika od venske okluzije, nema problema sa prerastanjem elektroda rastom djeteta i nema rizika od endokarditisa (38).

Većina će dojenčadi dobiti jednokomorni ventrikulski (VVI) uređaj zbog svoje veličine. Na slici 3. je prikazano dijete s VVI epikardijalnim uređajem implantiranim kada je bilo staro samo 16 dana. Dalje idu slike sa 7 i 12 godina.

Najbolje mjesto ugradnje kod djece je apeks srca na lijevom ventrikulu, iako je desni ventrikul fizički najdostupniji i najlakši za ugradnju (27).

Dvokomorni elektrostimulatori (DDD) se mogu ugrađivati djeci koja imaju preko 3kg što predstavlja masu najvećeg broja novorođenčadi prilikom rođenja. Jednokomorni ventrikulski elektrostimulator sa senzorom za modulaciju frekvencije (VVIR) se može koristiti kod manje djece sa izoliranim kongenitalnim srčanim blokom (60).

Disfunkcija sinusnog čvora i kompletni AV blok su najčešće indikacije za elektrostimulator kod osoba nakon Fontanove operacije. Cohen i suradnici 2001. pišu da 10% pacijenata nakon zahvata treba trajni elektrostimulator. Kod njih se venskim sustavom ne može pristupiti desnom ventrikulu pa nije moguće postaviti endokardijalno elektrode i pristupa se epikardijalnom načinu (38).

Treba uzeti u obzir da su osobe nakon Fontanove operacije podložnije nastanku intraatrijskih tromba pa endovenski postavljena elektroda može biti trombogena (4).

Barber 2005. piše da je kod takvih pacijenata najbitnije postići AV sinkroniju (43).

Nadalje, ponekad je nemoguće pristupiti srcu gornjim venskim sustavom, primjerice nakon Senningove ili Mustardove operacije kod osoba koje razviju opstrukciju na ušću gornje šuplje vene ili u intraatrijskom kanalu koji se napravi operacijom da bi se preusmjerila oksigenirana krv iz desnog ventrikula u aortu.

Kod takvih pacijenata postoji rizik između 5-22% od sindroma gornje šuplje vene i epikardijalno je postavljanje indicirano (4,54).

Međutim postoji mogućnost implantacije venskog stenta u opstruiranu venu pa ugradnja endokardijalnih elektroda postaje moguća (71).

Kod osoba koje su višestruko operirane ili potključna vena nema dovoljno velik promjer, ne smije se uvoditi elektroda endovenski da ne bi došlo do opstrukcije i epikardijalna je metoda također indicirana.

Što se tiče mase pacijenta neki izvori govore da se elektrostimulator može ugrađivati endovenski djeci većoj od 5 kg, ali se u praksi svoj djeci ispod 15 kg elektrostimulator ugrađuje epikardijalno zbog visoke učestalosti tromboze u potključnoj veni, osim ako nema strogih kontraindikacija (29,37).

Postavljanje elektrostimulacije endovenski tako maloj djeci značilo bi ubrzo postavljanje novih, dužih elektroda poradi ubrzanog rasta.

Ovu vrstu postavljanja vrši kardiokirurg.

Srcu se pristupa na jedan od tri načina (59).

Prvi je kroz medijalnu sternotomiju tijekom operacija na otvorenom srcu postavljanjem epimiokardijalnih elektroda ili primoimplantacijom u novorođenčadi.

Drugi je kroz lijevu torakotomiju i taj je najčešći u male djece.

Treći je ekstraperitonealno-ekstrapleuralnim subksifoidnim ili subkostalnim pristupom na perikard po Sauerbruchu.

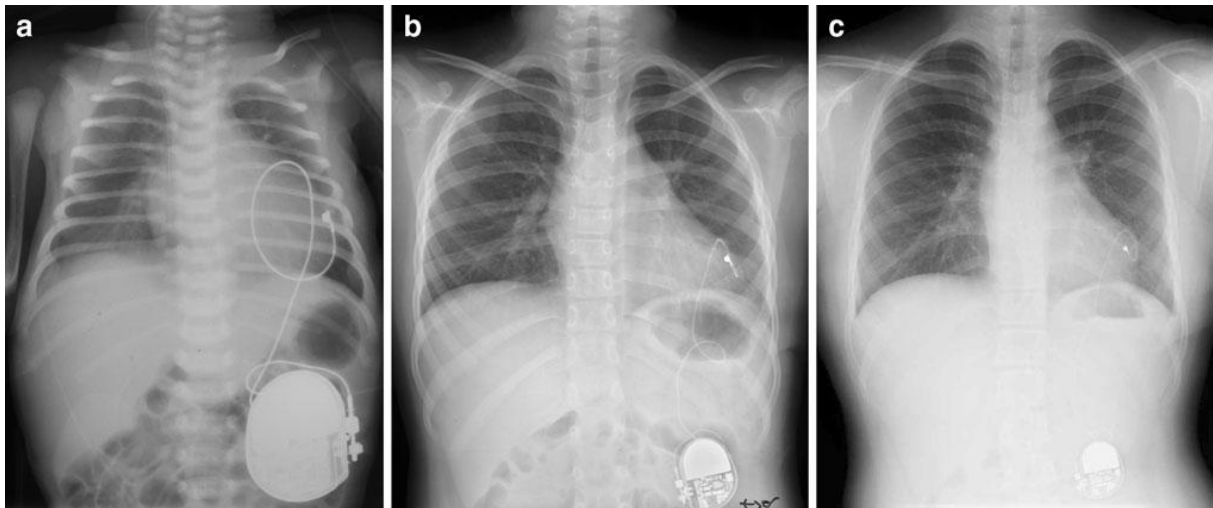
Za treći je pristup značajno da je najpogodniji za postavljanje elektrode u ventrikul, a može se doći i do atrija (64).

Džep za generator se postavlja u subkostalnu regiju.

Može se postaviti površno i duboko u odnosu na ravni abdominalni mišić.

Ukoliko ide površno, to je između mišića i potkožnog masnog tkiva. Ukoliko ide duboko, to je između stražnje fascije mišića i mišića (4).

Posljedično, površinsko postavljeni uređaji su poslije dostupniji, ali su estetski uočljiviji. Dubinski uređaji su bolje očuvani od erozije i dodira kože, ali su zabilježeni slučajevi pomicanja (65).



Slika 3. Epikardijalno implantiran uređaj djetetu sa: a) 16 dana; b) 7 godina; c) 12 godina

3.2) Endokardijalno

Indikacije obuhvaćaju sve što indikacije za epikardijalnu ugradnju isključuju. Djeca u praksi moraju biti teža od 15 kilograma. Ne smiju imati srčane mane poput shunta, jednog ventrikula ili prostetičke trikuspidalne valvule.

Prednosti ove metode su što je manje invazivna jer nema torakotomije i cijeli se zahvat radi kroz venski sustav. Prag podražaja uređaja koji je potreban da pokrene srce je manji pa i baterija može trajati duže, što u praksi znači da se rjeđe mora intervenirati u uređaj.

Na slici 4. prikazan je endokardijalni uređaj implantiran u dijete već sa 8 tjedana. Druga slika pokraj prikazuje isti uređaj 5 godina poslije.

Lomovi elektroda su rjeđi jer su zaštićene venom što je bitna prednost u odnosu na epikardijalnu ugradnju (60).

Međutim, ova metoda nije savršena što znači da postoje nedostaci.

Jednom kada su elektrode postavljene, postoje dobre šanse da se pomaknu, ili da okludiraju vene u kojima se nalaze, a moguće su tromboza i endokarditis zbog stranog tijela (61).

Figa i suradnici su 1997. istraživali rizične faktore venske opstrukcije na 63 djece sa endokardijalnim elektrostimulatorom. Od njih 63, 13 (21%) je razvilo vensku opstrukciju. Otkrili su da je poprečni presjek elektrode u povezanosti sa sveukupnom tjelesnom površinom i da djeca sa većim indeksom imaju veću šansu da razviju okluziju (62).

Singh i suradnici pišu da se pacijentima lakšima od 25 kilograma implantira elektrostimulator s jednom elektrodom, a s dvjema elektrodama kada prijeđu 25 kilograma (60).

Najmanje elektrode danas dostupne su između 5,1 i 5,7 Fr što je između 1,66 i nešto manje od 2 milimetra u promjeru. Dužina elektroda je između 45 i 75 centimetara.

Uvođenjem elektrode promjera 4 –Fr što je 1,44 milimetra bila bi moguća implantacija manjoj djeci bez straha od venske okluzije (28).

Jedan on bitnijih čimbenika na koji se mora paziti prilikom ove vrste ugranje je rast djeteta.

Gheissari i suradnici su izbacili zanimljiv podatak gdje kažu da je potrebno 190 dodatnih milimetara na elektrodu koja je ugrađena u desni ventrikul kod dojenčadi i 100 milimetara dodatno kod 10-godišnjeg djeteta da bi se osigurala elektroda i njezin rad do odrasle dobi (57).

Dok je prema Sanjeevu dodatnih 80 milimetara na elektrodu u desnom ventrikulu dovoljno za rast kroz 6-12 godina dojenčadi i starijoj djeci (58).

Postavljanje endokardijalnih elektroda kod osoba sa shuntom je apsolutno kontraindicirano. Iako studije još uvijek nisu dovoljno jasne na ovu temu, neke ipak govore o pojavi paradoksalne embolije (55, 56).

Na slici 5. prikazana je usporedba epikardijalno i endokardijalno ugrađenih uređaja.

Khairy i suradnici su na odraslima pokazali da osobe sa endovenskim elektrodama i shuntom u srcu imaju dva puta veću šansu da dobiju sistemsku tromboemboliju.

Neovisni rizični čimbenici su bili starija dob pacijenta, atrijska fibrilacija ili undulacija u anamnezi i učestala flebotomija. Autori istraživanja su nakon toga predložili da se osobi sa desno- lijevim shuntom uređaj implantira epikardijalno (53).

Magnetska rezonanca je još uvijek zabranjena pacijentima s elektrostimulatorima, ali Wilkoff piše o novim elektrostimulatorima koji će ju moći podnijeti (63).

Elektroda se endokardijalno ugrađuje na dva načina. Prvi je prikaz i venesekcija neke površinske vene ramena ili vrata, najčešće v.cephalicae u deltoideo-pektoralnoj brazdi, ili v.subclavia ili v.jugularis interna. Drugi je način punkcijom dubinskih ramениh i vratnih vena- v.subclavia ili v.jugularis interna (59).

Elektroda se postavlja u apeks desnog ventrikula iako postoje neke studija kao ova Tsea i suradnika iz 1997. da takva dugotrajna stimulacija može prouzročiti disfunkciju miokarda (30).

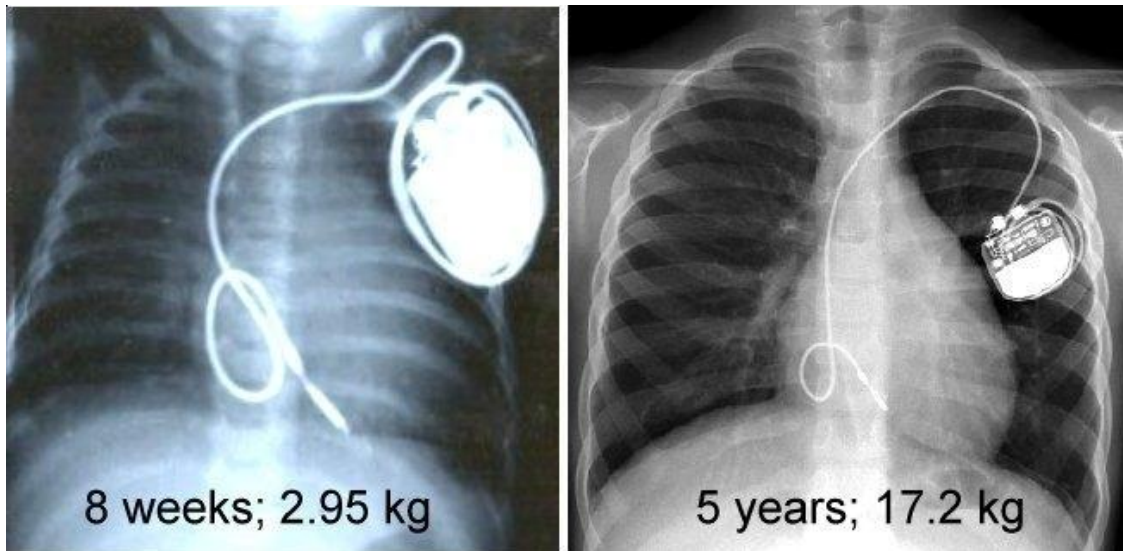
Iz prakse Singha i suradnika septum desnog ventrikula je najbolje mjesto za ugradnju.

U atriju je najoptimalnije mjesto aurikula desnog atrija (60).

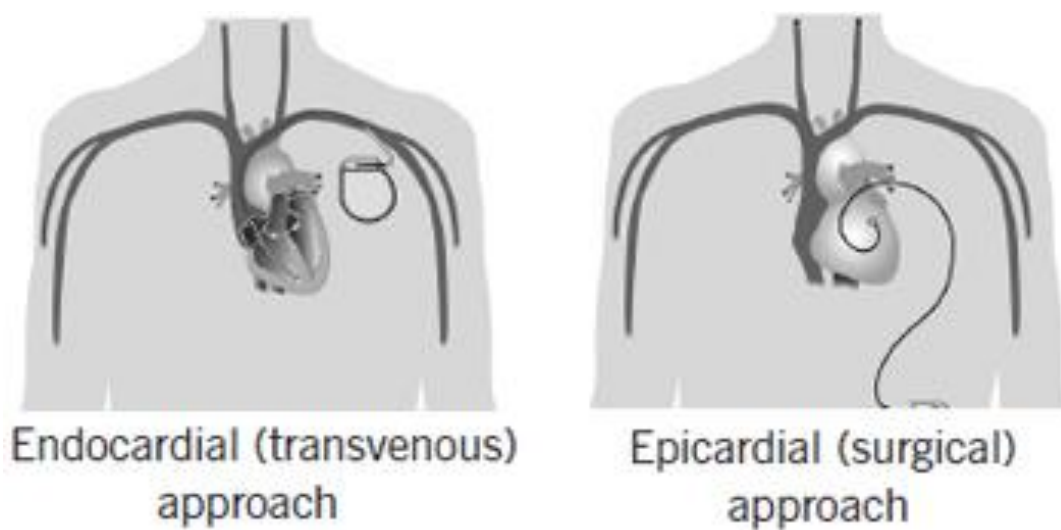
Cefalični pristup je češći od potključnog poradi izbjegavanja komplikacije potključnog "crush" sindroma gdje može doći do prijeloma elektrode, jer elektroda može ostati priklještena između ključne kosti i prvog rebra (31).

Prilikom postavljanja elektrostimulatora endokardijalno kod djece, moguće je naići na određene vrste problema koji su kod odraslih rjeđi.

To su kongenitalne srčane anomalije svih vrsta, poslijeoperacijski ožiljci, nedostatak aurikule, jako uske ili okludirane vene. Stoga treba imati na umu alternativne puteve ugradnje kao što su supraklavikularni ulaz u jugularnu venu, transhepatični ulaz ili rijetko transilijačno i transfemoralno. Kod djece s transpozicijom velikih krvnih žila koja su prošla Mustardovu operaciju elektroda se postavlja u lijevi atrij tako što prolazi pregradom iz desnog atrija. U slučaju stenozе gornje šuplje vene elektrode se postavljaju epikardijalno ili endokardijalno nakon stenta.



Slika 4. Endokardijalno ugrađen uređaj djetetu s 8 tjedana i 5 godina



Slika 5. Usporedba epikardijalne i endokardijalne ugradnje

4. ODABIR UREĐAJA

Elektrostimulatori su doživjeli znatan napredak u zadnjih dvadesetak godina. Generatori i baterije su se smanjili, baterije duže traju, i moguće je programirati uređaj.

Zahvaljujući napretku danas je moguće implantirati uređaj prematurusima i djeci lakšoj od 2 kilograma (37).

4.1) Jednocomorni ili dvocomorni

Iako će većina jako male djece dobiti epikardijalni jednocomorni ventrikulski uređaj, Hoorntje i suradnici pišu o uspješnim endokardijalnim ugradnjama jednocomornih uređaja sa abdominalnim džepom (40).

Abdominalni se džep preferira kod novorođenčadi, dojenčadi i male djece s epikardijalnom ugradnjom. Subpektoralni i prepektoralni potkožni džep se preferiraju kod mlađe djece i adolescenata sa endokardijalnim uređajem.

Rizik od infekcije kod postavljanja ispod velikog pektoralnog mišića je manji (39).

Budući da postoje različiti poremećaji i sindromi, postoje i potrebe za različitim vrstama uređaja.

Dvocomorni uređaji nude stalnu AV sinkroniju, atrijsku elektrostimulaciju i modulaciju frekvencije.

Oni se češće koriste. Jednocomorni ventrikulski (VVI) uređaji su jeftiniji, lakše se postavljaju i baterija im duže traje, ali pacijenti s AV blokom mogu ovaj uređaj koristiti prvih par godina. Oni se koriste kod male djece i osoba sa dva strukturno normalna ventrikula. Ugrađuje se jedna elektroda u desni ventrikul. Druga vrsta jednocomornih uređaja su atrijski jednocomorni (AAI) i koriste se kod pacijenata sa disfunkcijom sinusnog čvora, a normalnim AV čvorom.

Važnost AV sinkronije prepoznata je još u ranim 1970-im kod pacijenata sa AV blokom kod kojih je uslijedo akutni infarkt miokarda ili su završili na operaciji (41).

Bitno je naglasiti da je prednost DDD uređaja u odnosu na VVI uređaje istražena na odraslima, ali takva studija ne postoji za djecu.

Međutim, kod elektrostimulacije AV asinkronije VVI uređajem moguća je kontrakcija atrijsa prilikom zatvorenih semilunarnih zalistaka što može izazvati povećanja tlaka u plućima i jugularnim venama što opet može izazvati pacemaker sindrom u pratnji dispneje, sinkopa, glavobolje i netolerancije na vježbu (42,69).

Ipak Horenstein je u studiji iz 2004. ustanovio da je potrebno 11 godina stimulacije VVI uređajem da dijete razvije pacemaker sindrom i postane simptomatsko.

Zasnovano na ovim istraživanjima, jednokomorni se uređaji implantiraju maloj djeci kao prva opcija. Najčešće onima sa strukturnim normalnim srcem, urednom ventrikulskom funkcijom i izoliranim AV blokom. Također, pokazalo se da rana dijagnoza AV asinkronije kod ove djece ne donosi puno benefita.

Pacijentima s ventrikulskom disfunkcijom ugradnja jednokomornog uređaja može pogoršati problem, stoga se dvokomorni uređaji ugrađuju uvijek pacijentima s ventrikulskom disfunkcijom neovisno o pratećoj kongenitalnoj srčanoj manji.

4.2) Programiranje; Rate responsive i non rate responsive

Gornja i donja frekvencija srca programirana na uređaj kod djece su od iznimne važnosti. Frekvencija srca kod djece je izrazito ovisi o starosti. Gornja frekvencija srca koju se programira na uređaj kod jako male djece je najčešće 180/min.

Chen i suradnici su otkrili da ponekad, kod novorođenčadi i dojenčadi programiranje uređaja na frekvenciju koja je u normalnom fiziološkom rasponu može prouzročiti ventrikularnu disfunkciju (45).

Uređaj se prema tome mora programirati prema individualnim potrebama svakoga pacijenta na svakom idućem pregledu od postavljanja uređaja.

Prednost rate responsive uređaja u odnosu na non rate responsive uređaje je u mogućnosti povećanja frekvencije prilikom vježbanja. Uređaj je programiran da poveća frekvenciju srca i prilagodi ju novonastaloj situaciji.

U studiji iz 1991. napravljenoj na odraslim pacijentima s VVIR uređajima zabilježen je uredan kronotropni odgovor na vježbu (46).

Malo ranije studija iz 1988., također napravljena na odraslima, pokazala je bolje kardiopulmonalne rezultate na DDDR uređajima u odnosu na VVIR uređaje prilikom vježbanja, vjerojatno zbog boljeg atrijskog doprinosa srčanom minutnom volumenu (70).

Iako je postepeno povećanje frekvencije srca bitnije od AV sinkronije, u prilog DDDR uređajima ide upravo to što omogućuju bolju AV sinkroniju (47).

Studije na djeci o ovoj temi su rijetke, pa je većina rezultata upotrebljenih u zaključcima izvedena iz studija za odrasle (34).

Jedna od bitnijih studija je ova iz 1994. godine Ragonesea gdje je zaključio da su VVIR uređaji sigurni za djecu s kompletnim AV blokom i učinkoviti (48).

Stoga danas većina djece s kompletnim AV blokom dobiva rate responsive uređaje.

4.3) Baterija

Kod većine pedijatrijskih pacijenata baterija može trajati 5-10 godina (49).

Ipak, njezino trajanje ovisi o mnogim čimbenicima od kojih su način stimulacije, programirana srčana frekvencija, način postavljanja elektroda i kumulativni postotak stimulacije najbitniji (50, 51).

Veća frekvencija srca kod djece nego kod odraslih rezultira bržim trošenjem baterije (34).

Epikardijalna stimulacija srca koja podrazumijeva viši prag energije potreban za stimulaciju također je faktor za brže pražnjenje baterije (53).

Međutim, postoje i programi za štednju baterije, ali ih nemaju svi uređaji. Takvi su AutoCapture i Ventricular Capture Management. Radi se o složenim algoritmima koji mjere pa zatim pronalaze pragove dovoljne za stimulaciju atrijske i ventrikularne. Takvim je mehanizmom potaknuta ušteda baterije, a pogodni su i u epikardijalnoj i endokardijalnoj instalaciji. U studiji iz 2007. godine uočeno je da se vijek baterije produžio za 15% (52).

5. KOMPLIKACIJE

5.1) Elektrode

Fortescue je radio veliku studiju 2004. godine gdje je obuhvatio rezultate od 1980.-2002. godine. U studiju je bilo uključeno 1007 elektroda implantiranih epikardijalno ili endokardijalno u 497 djece, sa ili bez kongenitalnih srčanih bolesti. Zaključio je da su lomovi elektroda i gubitak odgovora srca na električni impuls ili tako zvani "exit block" češće komplikacije kod epikardijalno ugrađenih elektroda. S druge strane, pomicanje elektroda i oštećenje izolacije su češći kod transvenski postavljenih elektroda. 155 elektroda (15%) implantirano u 115 pacijenata (23%) je prestalo raditi.

Najčešće zbog lomova i oštećenja izolacije. Također je zabilježen kraći vijek baterije kod epikardijalno ugrađenih elektroda. Rizični faktori prema Fortescueu za kvar elektrode su mlađa dob prilikom ugradnje i prisustvo kongenitalne srčane bolesti (36).

Danas se zna da je epikardijalna ugradnja češće povezana s kvarom elektroda. Ukoliko je dijete potpuno ovisno o elektrostimulatoru, onda kvar može biti fatalan. Normalno fraktura nastaje zbog okretanja elektrode dok je fiksirana, ali može i zbog zamora materijala na mjestu prelaska preko ključne kosti te zbog korozije na mjestu oštećenja izolacije. U djece kvar nastaje zbog istezanja elektrode uzrokovan rastom tijela i većom tjelesnom aktivnošću.

Fortescue je zabilježio rezultat od 8% djece sa simptomima nakon kvara elektrode (36).

Simptomi su uključivali stimulaciju skeletnih mišića, palpitacije, vrtoglavicu i sinkope. Slika 6. prikazuje frakturu elektrode, strijelicom je označeno mjesto.

5.2) Infekcije

Infekcije su najozbiljnije i najopasnije komplikacije. Češće se očituju akutno i pojavljuju se u 0.5-1% svih ugradnji (59).

Infekcije zbog postavljenog elektrostimulatora su u ovoj dobi rjeđe nego kod odraslih. Ipak, neke infekcije poput endokarditisa i infekcije dubokog džepa su bitne jer mogu biti smrtonosne.

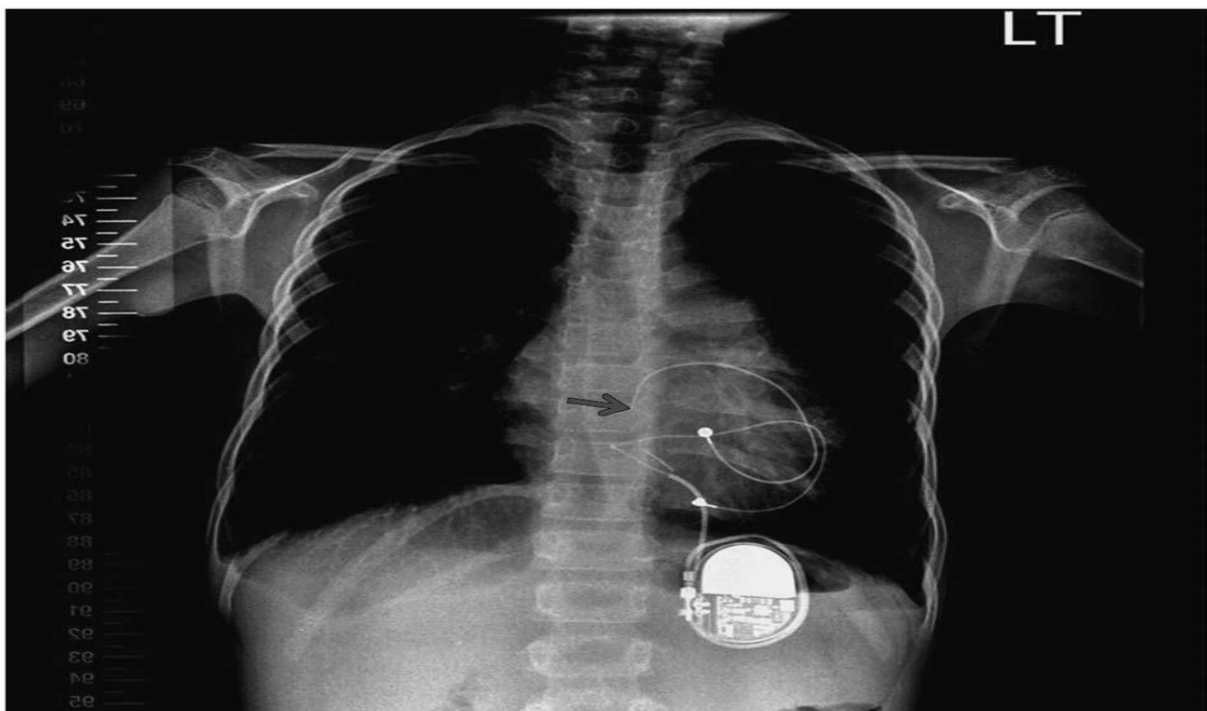
Terapija je uvijek ista. Eksplantacija elektrostimulatora kod lokaliziranih infekcija, a kod sepse eksplantacija i elektrodnog vodiča radi prevencije endokarditisa. Za površinsku infekciju moguća je samo intravenska primjena antibiotika.

Suvremena tehnologija dala je nova rješenja za eksplantaciju prekidanjem veze vrha elektrodnog katetera s elektrodnim vodičem s pomoću posebnog rotirajućeg katetera s elisom za rezanje ili s pomoću lasera tako da se postupak ekstrakcije elektrode danas izvodi bez operacije na otvorenom srcu (59).

Prema Florisu, infekcije se mogu podijeliti u tri skupine. To su površinski celulitis, endokarditis i infekcija džepa (34).

Rane infekcije nastaju zbog infekcije rane na mjestu ugradnje.

Cohen je 2002. u retrospektivnom kohortnom istraživanju objavio incidenciju infekcije u 7.8% djece. Incidencija površinske kožne infekcije bila je 4.9%. Incidencija infekcije dubokog džepa bila je 2.3%, a infekcije nastale na elektrodama 0.5% (39).



Slika 6. Fraktura elektrode epikardijalno ugrađenog uređaja

6. ISTRAŽIVANJE

Predstavljam rezultate koje su prof.dr.sc. Lovrić Benčić i suradnici prikupili kroz 30 godina između 1978.-2008. godine u jednom kardiološkom centru u Hrvatskoj. Istraživanje odnosno skupljanje podataka je obavljeno retrospektivno (72,73).

6.1) Rezultati

Od 97 djece, 32 (33%) je bilo muških, 65 (67%) ženskih. Bili su stari u rasponu od 13 dana do 17 godina, najviše između 6.4 ± 4.9 godina. Tjelesna masa je bila u rasponu od 3.6-52 kilograma, najviše 11.2 ± 6.1 kilograma.

6.2) Aritmije

Poslijeoperacijski AV blok je bio najčešća indikacija i pojavio se u 62 pacijenta (64%). Dalje su išli kongenitalni AV blok kod 20 pacijenata (20.6%), disfunkcija sinusnog čvora kod 5 pacijenata (5.15%), neuromuskularna bolest kod 3 pacijenta (3.1%), kardiomiopatija kod 2 pacijenta (2.06%) i neurokardiogena sinkopa kod 2 (2.06%). U tablici 5. prikazane su vrste aritmija po učestalosti.

6.3) Implantacija

Uređaj je epikardijalno implantiran u 45 pacijenata (46.4%), a endokardijalno u 52 pacijenta (53.6%). Prosjek godina djece koja su dobila epikardijalni uređaj bio je 3.1 godina, a djece sa endokardijalno postavljenim uređajem 10.8 godina. U tablici 6. prikazana je usporedba epikardijalne i endokardijalne ugradnje. Jednocomorni ventrikulski VVIR je implantiran u 27 pacijenata (27.8%), a dvocomorni DDD(R) u 70 pacijenata (72.2%).

6.4) Elektrode

Nesteroidne elektrode imale su prag od $1.38V \pm 0.7$, dok su steroidne elektrode imale prag od $0.87V \pm 0.16$ ($p < 0,05$). Kod implantacije prag stimulacije ventrikula bio je 1.07 ± 0.34 V za epikardijalne elektrode, a $0,54 \pm 0.37$ V ($p < 0.05$) za transvenske. Prag za podražaj atrijskih endovenjskih elektroda bio je 0.71 V ± 0.14 V.

6.5) Praćenje

Baterija je trajala 4.2 ± 1.1 godinu. Praćenje pacijenata se nastavilo idućih $8 \pm 5,3$ godina, a 52 je nastavilo dolaziti i kad su odrasli. 4 pacijentice su rodile 6 zdrave djece.

U zadnjih je 20 godina 85 pacijenata moralo mijenjati generator.

Tablica 5. Prikaz rezultata

	Broj (postotak)
Spol	
Muško	33 (32%)
Žensko	65 (67%)
Aritmija	
Poslijeoperacijski AV blok	62 (64%)
Kongenitalni AV blok	20 (20.6%)
Sinusna disfunkcija	5 (5.15%)
Neuromuskularni poremećaj	3 (3.1%)
Kardiomiopatija	2 (2.06%)
Neurokardiogena sinkopa	2 (2.06%)
Uređaj	
VVIR	27 (27.8%)
DDD(R)	70 (72.2%)

Tablica 6. Usporedba epikardijalne i endokardijalne ugradnje

	Epikardijalno	Endokardijalno
Broj uređaja	45	52
Godine pacijenata	3.1	10.8
Prag stimulacije (p< 0.05)	1.07±0.34 V	0,54±0.37 V

7. ZAKLJUČAK

Rezultati koje su profesorica Lovrić Benčić i suradnici prikupili tijekom 30 godina između 1978.-2008. godina u Hrvatskoj se poklapaju sa rezultatima iz ostalih europskih centara. Najčešća aritmija koja je zabilježena bila je poslijeoperacijski AV blok sa 64% učestalosti. Slijedile su kongenitalni AV blok i disfunkcija sinusnog čvora. Epikardijalna i endokardijalna su ugradnja bile podjednako učestale zbog raznolike starosti pacijenata, ali je epikardijalna ugradnja bila češća kod mlađe djece sa prosjekom godina od 3.1, a endokardijalna kod starije djece sa prosjekom od 10.8 godina što odgovara praksi u ostatku Europe i svijeta. Dvokomorni su uređaji bili češće ugrađivani u odnosu približno 3:1 što također odgovara kardiološkim pedijatrijskim smjernicama da su DDD uređaji najpogodniji za djecu. Ako je suditi po trenutnoj situaciji, Hrvatska ide uz korak sa vodećim centrima i možemo očekivati svijetlu budućnost jer se naši doktori kontinuirano obrazuju i rade najbolji posao koji je trenutno moguće raditi što se vidi iz priloženih rezultata.

8. ZAHVALE

Zahvaljujem se mentorici prof.dr.sc. Martini Lovrić Benčić na uloženom vremenu, trudu, pažnji i strpljenju te na korisnim i stručnim savjetima i uputama koje su mi pomogle u pisanju ovog diplomskog rada.

Zahvaljujem se roditeljima, djedu i baki koji su mi bili podrška tijekom studiranja.

9. LITERATURA

1. Martin, MV.; Lime, AB.; Almeida, CS; et al. (1966). Implantation of Chardack-Greatbatch adjustable rate and current pacemaker in a 4 month old infant. *Pediatrics*, 37:323- 328.
2. Bink-Boelkens MTHE. Cardiac pacing in infants and children. *Neth J Cardiol*. 1992;5:199–202.
3. Šmalcelj A, Buljević B (2008) Poremećaji ritma i provođenja. U: Vrhovac B; *Interna medicina*. Zagreb; Naklada Ljevak.
4. Van Hare, George F. "Cardiac Device Therapy in Children." *Cardiac Pacing for the Clinician*. Springer US, 2008. 547-563.
5. Saalouke MG, Rios J, Perry LW, Shapiro SR, Scott LP. Electro physiologic studies after Mustard's operation for d-transposition of the great vessels. *Am J Cardiol* 1978;41:1104-9.
6. Flinn CJ, Wolff GS, Dick M, et al. Cardiac rhythm after the Mustard operation for complete transposition of the great arteries. *N Engl J Med* 1984;310:1635–8.
7. Garson A, Jr. Medicolegal problems in the management of cardiac arrhythmias in children. *Pediatrics* 1987;79:84–8.
8. Batra, AS.; Wells, WJ.; Hinoki, KW.; Stanton, RA. & Silka, MJ. (2003). Late recovery of atrioventricular conduction after pacemaker implantation for complete heart block associated with surgery for congenital heart disease. *J Thorac Cardiovasc Surg*, 125:1291-1293.
9. Cohen MI, Wernovsky G, Vetter VL, et al. Sinus node function after a systematically staged Fontan procedure. *Circulation* 1998;98:II-352–8.
10. Goldman BS, Williams WG, Hill T, et al. Permanent cardiac pacing after open heart surgery: congenital heart disease. *Pacing Clin Electrophysiol* 1985;8:732–9.
11. Weindling SN, Saul JP, Gamble WJ, Mayer JE, Wessel D, Walsh EP. Duration of complete atrioventricular block after congenital heart disease surgery. *Am J Cardiol* 1998;82:525–7.

12. Villain E. Indications for pacing in patients with congenital heart disease. *Pacing Clin Electrophysiol.* 2008;31:S17–20.
13. Villain E, Ouarda F, Beyler C, Sidi D, Abid F. Predictive factors for late complete atrio-ventricular block after surgical treatment for congenital cardiopathy. *Arch Mal Coeur Vaiss.* 2003;96:495–8.
14. Fryda, R. & Kaplan, S. (1970). Postoperative heart block in children. *Am J Cardiol* 25:96.
15. Gross, GJ.; Chiu, CC.; Hamilton, RM.; Kirsh, JA. & Stephenson, EA. (2006). Natural history of postoperative heart block in congenital heart disease: implications for pacing intervention. *Heart Rhythm*, 3:601-604.
16. Michaelsson, M. & Engle, MA. (1972). Congenital complete heart block: an international study of the natural history. *Cardiovasc Clin*, 4:86-101.
17. Anderson, RH.; Becker, AE.; Arnold, R. & Wilkinson, JL. (1974). The conducting tissues in congenitally corrected transposition. *Circulation*, 50:911-923.
18. Buyon, JP.; Hiebert, R.; Copel, J.; et al. (1998). Autoimmune-associated congenital heart block: demographics, mortality, morbidity, and recurrence rates obtained from a national neonatal lupus registry. *J Am Coll Cardiol*, 31:1658-1666.
19. Chameides L, Truex RC, Vetter V, Rashkind WJ, Galioto FM, Jr., Noonan JA. Association of maternal systemic lupus erythematosus with congenital complete heart block. *N Engl J Med* 1977;297:1204–7.
20. Litsey SE, Noonan JA, O'Connor WN, Cottrill CM, Mitchell B. Maternal connective tissue disease and congenital heart block. Demonstration of immunoglobulin in cardiac tissue. *N Engl J Med* 1985;312:98–100.
21. Jaeggi ET, Hamilton RM, Silverman ED, Zamora SA, Hornberger LK. Outcome of children with fetal, neonatal or childhood diagnosis of isolated congenital atrioventricular block. *J Am Coll Cardiol.* 2002;39:130–137.

22. Kertes NJ, Fenrich AL, Friedman RA. Congenital complete atrioventricular block. *Texas Heart Inst J.* 1997;24:301–307.
23. Cruz, RB.; Viana, VS.; Nishioka, SA.; Martinelli, FM. & Bonfa, E. (2004). Is isolated congenital heart lock associated to neonatal lupus requiring pacemaker a distinct cardiac syndrome? *Pacing Clin Electrophysiol*, 27:615-620.
24. Villain, E.; Coastedoat-Chalumeau, N.; Marijon, E.; et al. (2006). Presentation and prognosis of complete atrioventricular block in childhood, according to maternal antibody status. *J Am Coll Cardiol*, 48:1682-1687.
25. Brucato, A.; Jonzon, A.; Friedman, D.; et al. (2003). Proposal for a new definition of congenital complete atrioventricular block. *Lupus*, 12:427-435.
26. Sachweh JS, Vazquez- Jimenez JF, Schondube FA, Daebritz SH, Dorge H, Muhler EG, et al. Twenty years experience with pediatric pacing: Epicardial and transvenous stimulation. *Eur J Cardiothorac Surg* 2000;17:455- 61.
27. Vanagt WY, Verbeek XA, Delhaas T, Mertens L, Daenen WJ, Prinzen FW. The left ventricular apex is the optimal site for pediatric pacing: Correlation with animal experience. *Pacing Clin Electrophysiol.* 2004;27:837–43.
28. Khan A, Zelin K, Karpawich PP. Performance of the lumenless 4.1-Fr diameter pacing lead implanted at alternative pacing sites in congenital heart disease: A chronic 5-year experience. *Pacing Clin Electrophysiol.* 2010;33:1467–74.
29. Gillette PC, Zeigler VL, Winslow AT, Kratz JM. Cardiac pacing in neonates, infants, and preschool children. *Pacing Clin Electrophysiol* 1992;15:2046–9.
30. Tse HF, Lau CP. Long- term effect of right ventricular pacing on myocardial perfusion and function. *J Am Coll Cardiol* 1997;29:744- 9.)

31. Magney JE, Flynn DM, Parsons JA, et al. Anatomical mechanisms explaining damage to pacemaker leads, defibrillator leads, and failure of central venous catheters adjacent to the sternoclavicular joint. *Pacing Clin Electrophysiol* 1993;16:445–57.
32. Epstein AE, Di Marco JP, Ellenbogen KA, Estes NA 3rd, Freedman RA, Gettes LS et al. ACC/AHA/HRS 2008 guidelines for device based therapy for cardiac rhythm abnormalities: a report of American College of Cardiology/American Heart association Task force on Practice Guidelines (Writing Committee to Revise the ACC/AHA/NASPE 2002 Guideline Update for Implantation of Cardiac Pacemakers and Antiarrhythmic Devices). *J Am Coll Cardiol* 2008;51:e1 –62.
33. Friedman D, Duncanson L, Glickstein J, Buyon J. A review of congenital heart block. *Images Paediatr Cardiol.* 2003;5(3):36–48.
34. Floris E.A. Udink ten Cate and Narayanswami Sreeram (2011). *Pacing Therapy in Infants and Children with Congenital and Acquired Complete Atrioventricular Block: Optimal Pacing Strategies, Management, and Follow-up, Modern Pacemakers - Present and Future*, Prof. Mithilesh R Das (Ed.), InTech, DOI: 10.5772/10521.
35. Gadboys, H. L., and Litwak, R. S. (1964). Experimental and clinical aspects of surgical heart block. *Progress in Cardiovascular Disease*, 6, 566.
36. Fortescue, E.; Berul, CI.; Cecchin, F.; et al. (2004). Patient procedural and hardware factors associated with pacemaker lead failures in pediatrics and congenital heart disease. *Heart Rhythm*, 1:150-159.
37. Kammeraad, J.; Rosenthal, E.; Bostock, J.; et al. (2004). Endocardial pacemaker implantation in infants weighing < 10 kg. *Pacing Clin Electrophysiol*, 27:1466-1474.
38. Cohen, MI.; Vetter, VL.; Wernovsky, G.; et al. (2001a). Epicardial pacemaker implantation and follow-up in patients with a single ventricle after the Fontan operation. *J Thorac Cardiovasc Surg*, 121:804-811.

39. Cohen, MI.; Bush, DM.; Gaynor, JW.; Vetter, VL.; Tanel, RE. & Rhodes, LA. (2002). Pediatric pacemaker infections: Twenty years of experience. *J Thorac Cardiovasc Surg*, 124:821- 827.
40. Hoorntje, T.; Kammeraad, J.; Bennink, G. & Sreeram, N. (2000). Transvenous permanent pacemaker implantation in neonates. *Int J Cardiol*, 75:103-104.
41. Chamberlain, DA.; Leinbach, RC.; Vassaux, CE.; et al. (1970). Sequential atrioventricular pacing in heart block complicating acute myocardial infarction. *N Engl J Med*, 282:577-582.
42. Horenstein, MS. & Karpawich, PP. (2004). Pacemaker syndrome in the young: Do children need dual chamber pacing as the initial pacing mode? *Pacing Clin Electrophysiol*, 27:600-605.
43. Barber, BJ.; Batra, AS.; Burch, GH.; et al. (2005). Acute hemodynamic effects of pacing in patients with Fontan physiology: a prospective study. *J Am Coll Cardiol*, 46:1937- 1942.
44. Cohen, MI.; Bush, DM.; Vetter, VL.; et al. (2001b). Permanent epicardial pacing in pediatric patients: seventeen years of experience and 1200 outpatient visits. *Circulation*, 103:2585-2590.
45. Chen, CA.; Chang, CI.; Wang JK.; et al. (2008) Restoration of cardiac function by setting the ventricular pacing at a lower range in an infant with congenital complete atrioventricular block and dilated cardiomyopathy. *Int J Cardiol*, 131:e38-e40.
46. Oldroyd, KG.; Rae, AP.; Carter, R.; Wingate, C. & Cobbe, SM. (1991). Double blind cross over comparison of the effects of dual chamber pacing (DDD) and ventricular rate adaptive (VVIR) pacing on neuroendocrine variables, exercise performance and symptoms in complete heart block. *Br Heart J*, 65:188-193.
47. Benditt, DG.; Milstein, S.; Buetikofer.; et al. (1987). Sensor-triggered, rate-variable cardiac pacing. *Ann Intern Med*, 107:714-724.
48. Ragonese, P.; Guccione, P.; Drago, F.; Turchetta, A.; Calzolari, A. & Formigari, R. (1994). Efficacy and safety of ventricular rate responsive pacing in children with complete atrioventricular block. *Pacing Clin Electrophysiol*, 17:603-610.

49. Welisch, E.; Cherlet, E.; Crespo-Martiney, E. & Hansky, B. (2010). A single institution experience with pacemaker implantation in a pediatric population over 25 years. *Pacing Clin Electrophysiol*, 33:1112-1118.
50. Maginot, KR.; Mathewson, JW.; Bichell, DP. & Perry, JC. (2000). Applications of pacing strategies in neonates and infants. *Progr Pediatr Cardiol*, 11:65-75.
51. Batra, AS. & Balaji, S. (2006). Pacing in adults with congenital heart disease. *Expert Rev Cardiovasc Ther*, 4:663-670.
52. Tomaske, M.; Harpes, P.; Pretre, E.; Dodge-Khatami, A. & Bauersfeld, U. (2007). Long-term experience with AutoCapture-controlled epicardial pacing in children. *Europace*, 9:645-650.
53. Khairy, P.; Landzberg, MJ.; Gatzoulis, M.; et al. (2006). Transvenous pacing leads and systemic thromboemboli in patients with intracardiac shunts: a multicenter study. *Circulation*, 113:2391-2397.
54. Khairy, P.; Landzberg, MJ.; Lambert, J. & O'Donnell, CP. (2004). Long-term outcomes after the atrial switch for surgical correction of transposition: a meta-analysis comparing the Mustard and Senning procedures. *Cardiol Young*, 14:284-292.
55. Johnson, C. & Galindez, L. (1998). Multiple systemic emboli complicating the course of a patient with an atrial septal defect, an atrial septal aneurysm and an endocardial right atrial pacemaker lead. *P R Health Sci J*, 17:281-284.
56. Barakat, K.; Robinson, NM. & Spurrell, RA. (2000). Transvenous pacing lead-induced thrombosis: a series of cases with a review of the literature. *Cardiology*, 93:142-148.
57. Gheissari, A.; Hordof, AJ. & Spotnitz, HM. (1991). Transvenous pacemakers in children: relation of lead length to anticipated growth. *Ann Thorac Surg*, 52:118-121.
58. Sanjeev, S. & Karpawich P. (2006). Superior vena cava and innominate vein dimensions in growing children: An aid for interventional devices and transvenous leads. *Pediatr Cardiol*, 27:414-419.

59. Ferek-Petrić B. Posebnosti elektrostimulacije srca u djece. U: Malčić I, ur. Pedijatrijska kardiologija, odabrana poglavlja. Zagreb: Medicinska naklada, 2001; 169-73.
60. Singh HR, Batra AS, Balaji S. Pacing in children. *Ann Pediatr Card* 2013;6:46-51.
61. Silvetti MS, Drago F, De Santis A, Grutter G, Rava L, Monti L, et al. Single-centre experience on endocardial and epicardial pacemaker system function in neonates and infants. *Europace*. 2007;9:426–31.
62. Figa FH, Mccrindle BW, Bigras JL, Hamilton RM, Gow RM. Risk factors for venous obstruction in children with transvenous pacing leads. *Pacing Clin Electrophysiol*. 1997;20:1902–9.
63. Wilkoff BL, Bello D, Taborsky M, Vymazal J, Kanal E, Heuer H, et al. Magnetic resonance imaging in patients with a pacemaker system designed for the magnetic resonance environment. *Heart Rhythm*. 2011;8:65–73.
64. Ott DA, Gillette PC, Cooley DA. Atrial pacing via the subxyphoid approach. *Texas Heart Inst J* 1982;9:149–52.
65. Salim MA, DiSessa TG, Watson DC. The wandering pacemaker: intraperitoneal migration of an epicardially placed pacemaker and femoral nerve stimulation. *Pediatr Cardiol* 1999;20:164–6.
66. Bevilacqua L, Hordof A: Cardiac pacing in children. *Curr Opin Cardiol* 1998; 13: 48-55.
67. Mann C, Antretter H, Hammerer I: Pacemaker therapy in a pediatric patient with hypertrophic obstructive cardiomyopathy and rapid intrinsic atrioventricular conduction. *Pediatr Cardiol* 1999; 20: 229-231.
68. Dorostkar PC, Eldar M, Belhassen B et al: Long-term-follow-up of patients with Long-QT syndrom treated with b-blockers and continuous pacing. *Circulation* 1999; 100: 2431-2436.
69. Furman, S. (1994). Pacemaker syndrome. *Pacing Clin Electrophysiol*, 17:1-5.

70. Vogt, P.; Goy, JJ.; Kuhn, M.; Leuenberger, P. & Kappenberger, L. (1988). Single versus double chamber rate responsive cardiac pacing: comparison by cardiopulmonary noninvasive exercise testing. *Pacing Clin Electrophysiol*, 11:1896-1901.

71. Emmel, M.; Sreeram, N.; Brockmeier, K. & Bennink, B. (2007). Superior vena cava stenting and transvenous pacemaker implantation (stent and pace) after the Mustard operation. *Clin Res Cardiol*, 96:17-22.

72. M. Lovric-Bencic, B. Marinovic, Z.Gjergja, I. Malcic, B. Ferek Petric, D. Kosi, V. Goldner: "Twenty year experience in pediatric pacemaker therapy", *Europace (Suppl.B)*, 2001;2:B134.

73. M Lovrić Benčić, I Malčić, B. Marinović, V. Čorić, B. Ferek-Petrić. "Three decades of cardiac pacing in children – Croatian experience" *Liječ Vjesn* 2008; 130:32(Suppl3).

10. ŽIVOTOPIS

Roden sam 1992. godine u Slavonskom Brodu. Tamo sam završio Osnovnu školu Antuna Mihanovića pa zatim Klasičnu gimnaziju fra Marijana Lanosovića. 2010. samo upisao Medicinski fakultet u Zagrebu. U slobodno vrijeme se bavim stolnim tenisom i nogometom i košarkom.