

Kirurško liječenje hipertireoze

Miškec, Matija

Master's thesis / Diplomski rad

2017

Degree Grantor / Ustanova koja je dodijelila akademski / stručni stupanj: **University of Zagreb, School of Medicine / Sveučilište u Zagrebu, Medicinski fakultet**

Permanent link / Trajna poveznica: <https://um.nsk.hr/um:nbn:hr:105:472008>

Rights / Prava: [In copyright](#)/[Zaštićeno autorskim pravom.](#)

Download date / Datum preuzimanja: **2024-07-13**



Repository / Repozitorij:

[Dr Med - University of Zagreb School of Medicine Digital Repository](#)



**SVEUČILIŠTE U ZAGREBU
MEDICINSKI FAKULTET**

Matija Miškec

Kirurško liječenje hipertireoze

DIPLOMSKI RAD



Zagreb, 2017.

**SVEUČILIŠTE U ZAGREBU
MEDICINSKI FAKULTET**

Matija Miškec

Kirurško liječenje hipertireoze

DIPLOMSKI RAD

Zagreb, 2017.

Ovaj diplomski rad izrađen je u Klinici za otorinolaringologiju i kirurgiju glave i vrata KBC-a Sestre Milosrdnice pod vodstvom prof. dr. sc. Vladimira Bedekovića i predan je na ocjenu u akademskoj godini 2016./2017.

Mentor rada: prof. dr. sc. Vladimir Bedeković

POPIS I OBJAŠNJENJE KORIŠTENIH KRATICA

T3 – trijodtironin

T4 – tiroksin

TSH – tireotropin stimulirajući hormon

NLR – *nervus laryngeus recurrens*

TMS – toksična multinodularna struma

ATA – *American Thyroid Association (Američko društvo za štitnjaču)*

AACE – *American Association of Clinical Endocrinologists (Američko udruženje kliničkih endokrinologa)*

MIVAT – *minimally invasive video-assisted thyroidectomy*

SADRŽAJ

SAŽETAK	I
SUMMARY	II
1. UVOD	1
2. ŠTITNJAČA	2
2.1. ANATOMIJA.....	2
2.2. EMBRIOLOGIJA.....	5
2.3. HISTOLOGIJA.....	6
2.4. FIZIOLOGIJA.....	7
2.5. PATOFIZIOLOGIJA.....	9
2.5.1. Hipotireoza.....	9
3. HIPERTIREOZA	11
3.1. EPIDEMIOLOGIJA	11
3.2. ETIOLOGIJA	11
3.2.1. Gravesova bolest.....	12
3.2.2. Toksična nodularna struma.....	13
3.3. PATOLOGIJA.....	15
3.4. KLINIČKA SLIKA.....	15
3.5. DIJAGNOSTIKA	17
3.5.1. Laboratorijske pretrage	17
3.5.2. Metode nuklearne medicine.....	18
3.5.3. Ultrazvuk.....	18
3.6. LIJEČENJE	19
3.6.1. Antitireoidni lijekovi (tireostatici).....	20
3.6.2. Primjena radioaktivnog joda.....	21
4. KIRURŠKO LIJEČENJE	22
4.1. UVOD	22
4.2. OPSEG KIRURŠKIH ZAHVATA.....	23
4.3. PRIPREMA BOLESNIKA ZA OPERACIJU	25
4.4. KIRURŠKI ZAHVATI	26
4.4.1. Totalna tireoidektomija.....	27
4.4.2. Lobektomija.....	29
4.4.3. Subtotalna tireoidektomija.....	29
4.4.4. Holtzova i Dunhillova metoda.....	30

4.4.5. Nove kirurške tehnike	30
4.4.6. Kirurško liječenje rekurentnih bolesti štitnjače.....	31
4.5. POSTOPERATIVNO PRAĆENJE	31
4.6. KOMPLIKACIJE	32
5. ZAKLJUČAK	34
6. ZAHVALE	35
7. LITERATURA	36
8. ŽIVOTOPIS	39

SAŽETAK

Kirurško liječenje hipertireoze

Autor: Matija Miškec

Hipertireoza je sindrom koji obilježava povećana sinteza i lučenje tireoidnih hormona iz štitnjače. Ovo stanje dovodi do hipermetabolizma poznatog kao tireotoksikoza. Najčešći oblik hipertireoze je difuzna toksična struma (Gravesova ili Basedowljeva bolest). Drugi oblici hipertireoze uključuju toksičnu multinodularnu strumu i solitarni toksični čvor (toksični adenom), koji su također poznati kao Plummerova bolest. Liječenje hipertireoze se temelji na tri terapijske mogućnosti koje uključuju korištenje antitireoidnih lijekova, primjenu radioaktivnog joda te kirurške metode. Kirurško liječenje se primjenjuje tamo gdje bolest ne odgovara na druge oblike liječenja. Postoji nekoliko kirurških tehnika u liječenju hipertireoze. Lobektomija obuhvaća odstranjenje jednog režnja štitnjače, ponekad zajedno s isthmusom. Ovo je pretežno terapija izbora u liječenju solitarnih toksičnih čvorova. Nasuprot tome stoji totalna tireoidektomija koja podrazumijeva odstranjenje cijele štitne žlijezde. Nju smatramo kirurškom metodom izbora kod pacijenata s Gravesovom bolešću i toksičnom multinodularnom strumom. Ostale mogućnosti su subtotalna te gotovo totalna (*near-total*) tireoidektomija. Subtotalna tireoidektomija znači odstranjenje više od polovice oba režnja uključujući i isthmus. Gotovo totalna tireoidektomija je postupak pri kojem se odstranjuje jedan režanj i isthmus uz resekciju najmanje 90% drugog režnja. Ove se dvije kirurške metode, jednako kao i lobektomija, izvode s ciljem uspostave eutireoze bez potrebe za nadomjesnim liječenjem tiroksinom. Iako totalna tireoidektomija dovodi do hipotireoze i potrebe za doživotnim uzimanjem tiroksina, najčešće je korištena kirurška metoda zbog gotovo nikakve vjerojatnosti za povratak bolesti. Kirurški zahvati igraju važnu ulogu u liječenju hipertireoze pa bi se trebali smatrati sastavnim dijelom liječenja ovog stanja.

KLJUČNE RIJEČI: štitnjača, hipertireoza, liječenje

SUMMARY

Surgical treatment of hyperthyroidism

Author: Matija Miškec

Hyperthyroidism is a syndrome characterized by the excess synthesis and secretion of thyroid hormones by the thyroid gland. This condition leads to the hypermetabolic condition known as thyrotoxicosis. The most common form of hyperthyroidism is diffuse toxic goiter (Graves or Basedow disease). Other forms include toxic multinodular goiter and solitary toxic nodule (toxic adenoma), which are also known as Plummer disease. The management of hyperthyroidism is based on three treatment modalities which include therapy with antithyroid medications, radioactive iodine, or surgical methods. Surgical intervention is warranted where the disease has proved refractory to other forms of management. There are several surgical techniques in the treatment of hyperthyroidism. Lobectomy involves removing one lobe of the thyroid gland, sometimes with the isthmus. This is predominantly the treatment of choice in the management of solitary toxic nodules. The opposite option is total thyroidectomy, which means removing all of the thyroid gland and is regarded as the surgical procedure of choice for Graves disease and toxic multi-nodular goiter. The other possibilities are subtotal thyroidectomy and near-total thyroidectomy. Subtotal thyroidectomy is removal of more than half of both lobes including the isthmus. Near-total thyroidectomy is a procedure where one lobe and the isthmus are removed with resection of at least 90% of the other lobe. These two surgical methods, as well as lobectomy, are performed with the aim to maintain euthyroidism without the need for thyroxine replacement. Although a total thyroidectomy leads to hypothyroidism and the need for lifelong thyroxine treatment, it is usually the preferred choice, because of almost no chance of disease relapse. Surgery plays an important role in the management of hyperthyroidism and therefore should be considered an integral component of treatment.

KEY WORDS: thyroid, hyperthyroidism, treatment

1. UVOD

Hipertireoza je patološko stanje u kojem dolazi do povećane sinteze i otpuštanja hormona štitnjače. To je sindrom koji se prezentira simptomima i znakovima hipermetabolizma te povećanom aktivnošću simpatičkog živčanog sustava. Veliki broj liječnika poistovjećuju hipertireozu i tireotoksikozu, međutim postoji razlika. Kod hipertireoze povećana razina hormona štitnjače dolazi u krv iz same, patološki promijenjene, štitnjače. Za razliku od toga, u tireotoksikozi povećana razina hormona štitnjače može dospjeti u krv iz bilo kojeg drugog izvora, kao što je struma jajnika ili iz funkcionalnog metastatskog karcinoma štitnjače. [1]

Difuzna toksična struma (poznata kao Gravesova ili Basedowljeva bolest) najčešći je oblik hipertireoze, a slijedi ju toksična nodularna struma (poznata kao Plummerova bolest) koju karakteriziraju jedan ili više hiperfunkcionalnih toksičnih adenoma. [2]

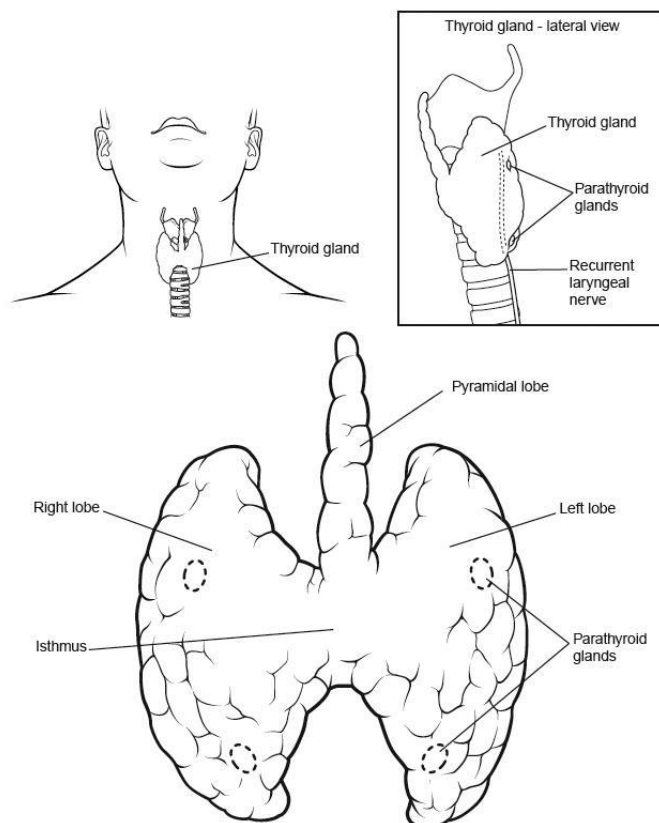
Postoji nekoliko načina liječenja hipertireoze koji uključuju medikamentno liječenje tireostaticima, primjenu radioaktivnog joda te kirurško liječenje. Svaki od navedenih načina ima svoje indikacije i kontraindikacije, zbog čega je izbor liječenja strogo individualiziran. Važno je uzeti u obzir dob bolesnika, vrstu hipertireoze, veličinu strume, stupanj hipertireoze, sklonost bolesnika, ali i liječnika, određenom načinu liječenja. U trenutku otkrivanja bolesti, inicijalna terapija je uvijek medikamentna. Ako unutar 6, a najviše 18 mjeseci nema odgovora na terapiju tireostaticima, treba posegnuti za drugim metodama liječenja kao što je radiojodna terapija ili kirurško liječenje. Tri glavne metode liječenja hipertireoze, spomenute u prethodnim rečenicama, ne treba shvatiti kao suprotstavljene ili strogo odjeljene jer se one često međusobno isprepliću i nadopunjuju. [3,4]

2. ŠTITNJAČA

2.1. ANATOMIJA

Štitnjača ili štitna žlijezda (lat. *glandula thyroidea*) je crveno-smeđa, blago kvrgava endokrina žlijezda. Smještena je neposredno ispod grkljana, a ispred dušnika kojeg obuhvaća u obliku polukružnog prstena. U razini je petog cervikalnog i prvog torakalnog (C5-T1) kralješka. Njena masa u odraslog i zdravog čovjeka iznosi između 15 i 20 grama, što je čini jedva vidljivom i opipljivom. [5,6]

Sastoji se od dva postranična, kruškoliko oblikovana, režnja, *lobus dexter* i *lobus sinister*, koji su spojeni središnjim suženim dijelom štitnjače koji se naziva *isthmus*. Režnjevi štitnjače pokrivaju tiroidnu i krikoidnu hrskavicu te šest gornjih hrskavica dušnika, dok se *isthmus* proteže između druge i četvrte hrskavice dušnika. Često od *isthmusa* ili od jednog režnja polazi uski izdanak, *lobus pyramidalis*, koji se proteže ispred grkljana prema gore (slika 1.). [5]

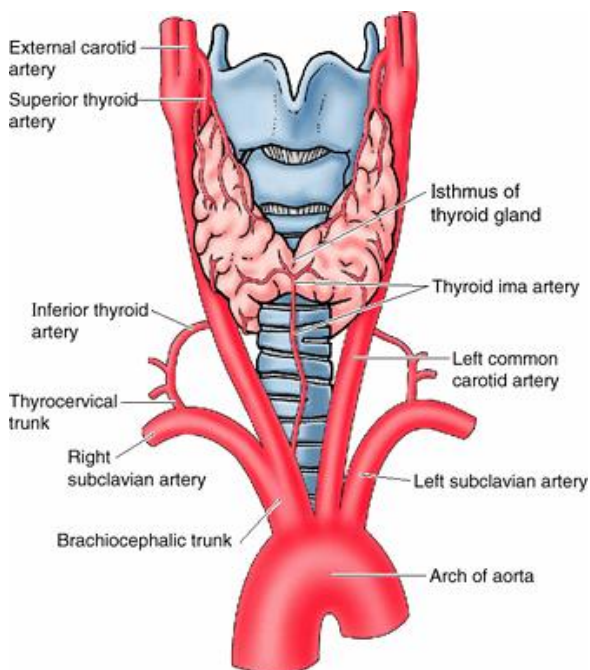


Slika 1. Štitna žlijezda, pogled sprijeda i lateralno [7]

(Preuzeto: <http://reference.medscape.com/article/835535-overview>)

Štitna žlijezdu obavija tanka vezivna čahura, koja šalje dijelove vezivnog tkiva duboko u žlijezdu dijeleći je na režnjiće. Čahura pričvršćuje žlijezdu za grkljan i dušnik, dok je s okolnim strukturama štitnjača povezana rahlim vezivnim tkivom. Čvrsta povezanost s početnim dijelom dušnikom te rahla povezanost s okolinom objašnjava sposobnost štitnjače da prati sve pokrete grkljana. Sprijeda i postranično ju prekriva srednji list vratne fascije i u njoj uloženi infrahioidni mišići. [5]

Štitnjača je izrazito prokrvljen organ koji opskrbljuju dvije parne arterije, *a. thyroidea superior* i *a. thyroidea inferior* (slika 2.). Volumen krvi koji u jednoj minuti prođe kroz štitnjaču otprilike je pet puta veći od njezine mase. *A. thyroidea superior*, obično prvi ogranak *a. carotis externae*, pristupa štitnjači na gornjem polu i širi se prvenstveno po ventralnoj površini. *A. thyroidea inferior*, kao najveći ogranak *truncusa thyrocervicalisa* (ogranak prvog dijela *a. subclaviae*), poseže donji pol žlijezde i grana se na dorzalnoj površini. Desne i lijeve superiorne i inferiorne tiroidne arterije anastomoziraju unutar same štitnjače, osiguravajući joj obilan dotok krvi. Istovremeno omogućavaju kolateralnu cirkulaciju između *a. subclaviae* i *a. carotis externae*. U 10% slučajeva postoji mala, neparna *a. thyroidea ima* koja dolazi iz *truncusa brachiocephalicusa* ili iz luka aorte te pristupa odozdo na isthmus. Moguća prisutnost ove arterije mora se uzeti u obzir kada se izvode zahvati u središnjoj liniji vrata inferiorno od isthmusa jer je to potencijalni izvor krvarenja. [5,6]



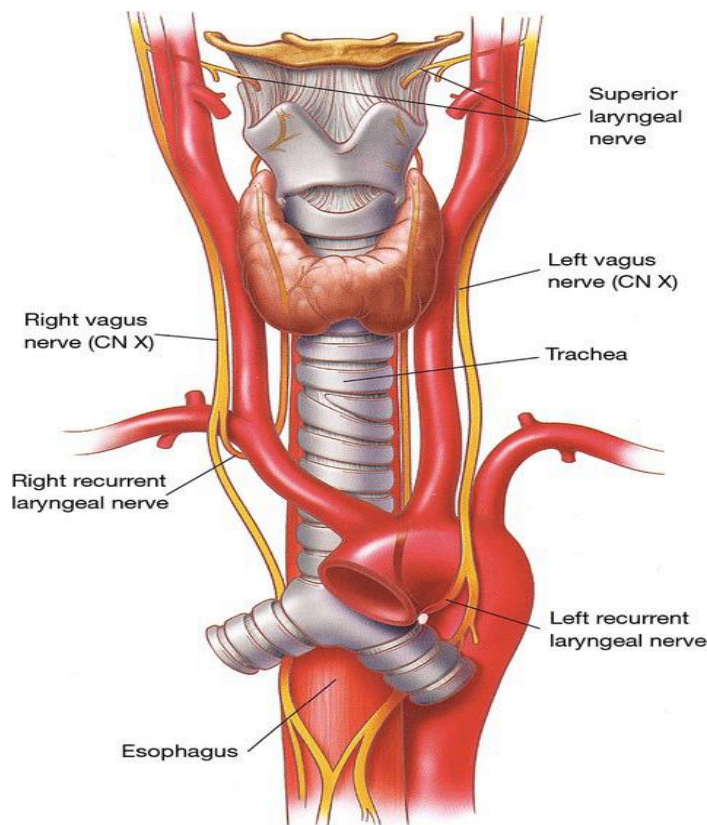
Slika 2. Arterije štitnjače [8]

(Preuzeto: <http://khalidalomari.weebly.com/blood-supply-and-venous-drainage.html>)

Tri su para tiroidnih vena koje obično tvore *plexus thyroideus* na anteriornoj površini štitne žlijezde. *Vv. thyroideae superiores* prate istoimene arterije i ulijevaju se u *v. jugularis internu*. *Vv. thyroideae mediae* ne prate arterije, ali imaju gotovo paralelan put s donjom tiroidnom arterijom te se također ulijevaju se u *v. jugularis internu*. Donje tiroidne vene, *vv. thyroideae inferiores*, polaze s ishtmusa i donjih polova te se ulijevaju u brahiocefalične vene. [9]

Limfne žile štitne žlijezde najvećim se dijelom ulijevaju u superiorne i inferiorne duboke vratne limfne čvorove (*nly. cervicales profundi superiores* i *inferiores*). Neke limfne žile prolaze nadalje do *nly. tracheales*. [5]

Živci štitnjače najvećim dijelom potječu iz *n. vagusa* i *truncusa simpaticusa*, eventualno iz *n. glossopharyngeusa*, te na površini organa tvore bogatu mrežu. *N. laryngeus recurrens* (NLR) i vanjski ogranak *n. laryngeus superior* usko su povezani sa štitnjačom pa postoji opasnost od ozljede prilikom kirurškog zahvata (*slika 3.*). Poznavanje njihovih međusobnih odnosa presudno je u izvođenju kirurških zahvata na štitnjači. [1,5]



Slika 3. Anatomija *n. laryngeus recurrensa* [10]

(Preuzeto: <http://jtd.amegroups.com/article/viewFile/6635/html/50716>)

N. laryngeus recurrens potječe iz *n. vagusa* (desetog kranijalnog živca). Desni NLR odvaja se od *vagusa* u razini desne arterije subklavije koju križa i zavija ispod nje. Lijevi NLR se odvaja od *vagusa* na razini luka aorte. Nakon odvajanja, zavija oko luka aorte te se penje prema gore. NLR inervira sve unutarnje mišiće grkljana, osim krikotiroidnog mišića, te sluznicu grkljana ispod razine glasnica. [1]

N. laryngeus superior također potječe iz *vagusa* te se u razini jezične kosti dijeli na unutarnji i vanjski ogranak. Unutarnji ogranak inervira sluznicu grkljana do razine glasnica, dok vanjski ogranak inervira krikotiroidni mišić. [1]

Parne doštitne, odnosno paratiroidne, žlijezde usko su povezane sa štitnjačom. Najčešće ih je četiri, dvije gornje i dvije donje, no njihov broj može varirati. [1]

2.2. EMBRIOLOGIJA

Štitna žlijezda nastaje iz endodermalnog epitela osnove jezika u trećem tjednu embrionalnog razvoja. U dnu ždrijela, na granici između medijalne jezične kvržice i kopule, stvara se šuplja epitelna osnova. Na tom će se mjestu kasnije nalaziti *foramen cecum*. Ta šuplja epitelna osnova pretvara se u kanal koji nazivamo *ductus thyreoglossus*. Kasnije se distalni kraj kanala podijeli u dva reznja. Tijekom daljnjeg embrionalnog razvoja, *ductus thyreoglossus* se zatvara, odnosno izgubi svoj lumen te postaje solidni epitelni tračak, koji s vremenom u potpunosti nestaje. Spuštajući se dalje ispred jezične kosti i hrskavica grkljana, štitnjača doseže svoj konačni položaj ispred dušnika u sedmom tjednu embrionalnog razvoja. Tada je već sastavljena od središnjeg suženog dijela, *isthumsa*, te dva reznja sa svake strane. Prvi folikuli ispunjeni koloidom, s čijim nastanom štitnjača započinje izlučivanje, pojavljuju se krajem trećeg mjeseca. Folikularne stanice izlučuju koloid koji sadržava hormone štitnjače, tiroksin i trijodtironin. Parafolikularne ili C-stanice nastaju od ultimobranhijalnog tijela. [5,11]

2.3. HISTOLOGIJA

Žljezdani epitel štitne žlijezde građen je u obliku folikula. Riječ je o cističnim tvorbama koje oblaže jednoslojni epitel, a čiji lumen ispunjava želatinozna, homogena supstancija zvana koloid. Veličina folikula varira, a folikularne stanice mogu biti pločaste, kubične ili nisko cilindrične. Folikuli su omeđeni vezivnim tkivom, izgrađenim pretežno od retikulinskih vlakana, unutar kojeg se nalaze žile i živci. Svaki folikul okružuje gusta mreža limfnih i krvnih kapilara. Jednako kao i u drugih endokrinih žlijezda, endotelne stanice kapilara su fenestrirane što olakšava ulazak hormona iz same žlijezde u cirkulaciju.

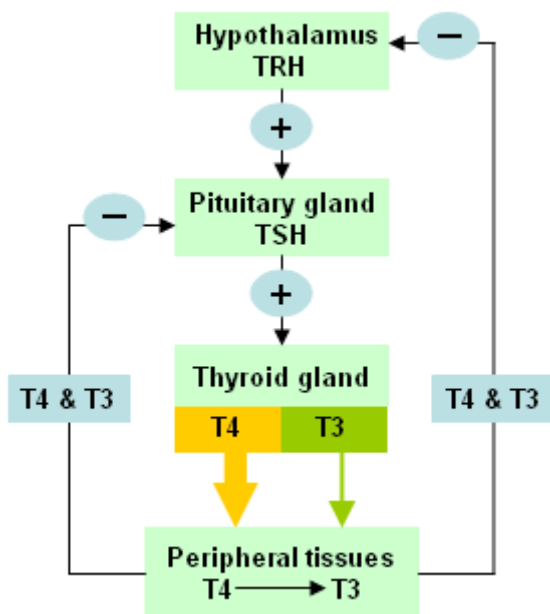
Ovisno o funkcionalnoj aktivnosti žlijezde, izgled folikula može biti različit. Tako u istoj žlijezdi uz velike folikule, ispunjene koloidom i obložene kubičnim ili pločastim stanicama, možemo pronaći i folikule omeđene cilindričnim epitelom. Histološki gledano, žlijezda se smatra manje aktivnom ako su folikuli obloženi pločastim epitelnim stanicama.

Epitel štitnjače leži na bazalnoj lamini. Bazalni dio stanice bogat je hrapavim endoplazmatskim retikulumom, dok je jezgra uglavnom okrugla i smještena u sredini stanice. Na apikalnom polu nalazi se Golgijev aparat, mala sekretorna zrnca, mnogo lizosoma i pokoji veliki fagosom. Cijela citoplazma obiluje mitohondrijima, hrapavim endoplazmatskim retikulumom i ribosomima.

Unutar štitnjače postoji posebna vrsta stanica koje se nazivaju parafolikularne ili C-stanice. Njihova uloga je sinteza i izlučivanje hormona kalcitonina čiji je glavni učinak snižavanje razine kalcija u krvi. One mogu biti uključene u folikularni epitel ili čine odvojene nakupine između folikula. Imaju malo hrapavog endoplazmatskog retikuluma, dugačke mitohondrije i veliki Golgijev aparat. Najveća značajka tih stanica su brojna malena zrnca koja sadržavaju hormon. [5,12]

2.4. FIZIOLOGIJA

Dva su važna hormona koje izlučuje štitna žlijezda, tiroksin (T4) i trijodtironin (T3). Oba hormona snažno potiču metaboličke procese u organizmu. U slučaju potpunog nedostatka hormona, bazalni metabolizam može pasti za 40 do 60%. Ako se hormoni stvaraju i izlučuju u prekomjernoj količini, bazalni će metabolizam biti uveća za 60 do čak 100% iznad normalne vrijednosti. Lučenje hormona štitnjače prvenstveno je pod utjecajem hormona tireotropina (TSH) kojeg izlučuje adenohipofiza. Količinu izlučenog TSH nadzire hipotalamički hormon koji oslobađa tireotropin, takozvani TRH (*eng. thyrotropin-releasing hormone*). Pri povećanju razine hormona štitnjače u krvi i tkivima, smanjuje se lučenje TSH. Stoga se vjerujem da povećana koncentracija T3 i T4 koči lučenje TSH iz adenohipofize mehanizmom povratne sprege (*slika 4.*).



Slika 4. Regulacija lučenja hormona štitnjače [13]

(Preuzeto: <http://emedicine.medscape.com/article/122393-overview>)

Od ukupne količini hormona koje izlučuje štitnjače, 93% je tiroksin, a svega 7% trijodtironin. Naposljetku se u tkivima gotovo sav tiroksin pretvori u trijodtironin. Razlog tome je činjenica da je trijodtironin četiri puta jačeg djelovanja nego tiroksin.

Da bi se stvorila normalna količina tiroksina, potreban je jod kao važan element u strukturi hormona. On se u obliku jodida unosi hranom, ponajprije jodiranom kuhinjskom soli, a njegova optimalna količina je oko 1 mg tjedno, što znači oko 50 mg

godišnje. Jodidi se apsorbiraju u crijevu, a samo petina apsorbiranih jodida dopjeva cirkulacijom u štitnjaču gdje se iskorištava za sintezu hormona.

Stanice štitnjače tipične su žljezdane stanice koje izlučuju veliku glikoproteinsku molekulu, tireoglobulin, u sam folikul. Svaka molekula tireoglobulina sadržava oko 70 molekula aminokiseline tirozin. Tirozin se unutar folikula udružuje s jodom pri čemu nastaju hormoni štitnjače koji ostaju vezani u molekuli tireoglobulina. Nakon što sinteza hormona završi, svaka molekula tireoglobulina sadrži i do 30 molekula tiroksina te nekoliko molekula trijodtironina. Zbog takvog načina skladištenja, količina hormona dostatna je za opskrbu organizma narednih dva do tri mjeseca. Upravo to je razlog što se fiziološki učinci manjka hormona očituju tek mjesecima poslije prestanka njihove sinteze.

Ušavši u krv, gotovo sav tiroksin i trijodtironin se vežu za nekoliko bjelančevine u plazmi koje se sintetiziraju u jetri. Zbog velikog afiniteta vezanja hormona za bjelančevine plazme, ti se hormoni sporo otpuštaju u tkiva. Nakon što uđu u tkivne stanice, ponovno se vežu za stanične bjelančevine.

Opći je učinak hormona štitnjače poticanje transkripcije velikog broja gena u jezgri, a samim time i sinteze bjelančevina i enzima, što pak povećava funkcionalne aktivnosti u cijelom organizmu. Povećanje bazalnog metabolizma gotovo svih tkiva u tijelu, poticanje rasta u mladih ljudi, poticanje razvoja mozga u fetalnom razdoblju i u prvim godinama života, poticanje umnih procesa te pojačana djelatnost većine drugih endokrinih žlijezda samo su neke od funkcija hormona štitnjače.

Što se tiče učinka hormona štitnjače na krvožilni sustav, povećanjem razine hormona u krvi povećava se i protok krvi, osobito kroz kožu, te srčani minutni volumen. Pod utjecajem hormona štitnjače, i srčana frekvencija se znatno povećava. Taj je učinak osobito važan prilikom kliničke procjena je li nekome stvaranje i izlučivanje hormona prekomjerno ili nedostatno.

Zbog pojačanog metabolizma, pojačano se troši kisik i stvara ugljikov dioksid, što pak dovodi do povećanja frekvencije i dubine disanja. Osim toga, hormoni potiču lučenje probavnih sokova te pokretljivost crijeva, povećavaju podražljivost živčanih sinapsi u dijelovima kraljezničke moždine koji nadziru mišićni tonus. Nadalje, ako se stvaranje hormona naglo povećava, tjelesna masa se gotovo uvijek smanjuje i obrnuto. [6]

2.5. PATOFIZIOLOGIJA

Normalna razina hormona štitnjače u krvi označava se kao eutireoza. O patološkim stanjima štitne žlijezde govorimo kada postoji bilo kakvo odstupanje u izlučivanju njezinih hormona, a samim time i promjena njihovih vrijednosti u krvi. Ukoliko postoji povišena razina hormona u krvi, govorimo o hipertireoze. Ako je u krvi razina hormona snižena, tada govorimo o hipotireozi. Svaki laboratorij ima specifične referentne vrijednosti za hormone štitnjače. Stoga, prije proglašavanja nekog stanja patološkim, moramo provjeriti referente vrijednosti specifične za taj laboratorij. [14]

Budući da je hipertireoza opisana u posebnom poglavlju ovog rada, idući podnaslov unutar ovog odlomak bit će posvećen isključivo hipotireozi.

2.5.1. Hipotireoza

Hipotireoza je poremećaj koji nastaje uslijed manjka tireoidnih hormona koji su potrebni za normalno održavanje homeostaze. Može se pojaviti u svakoj dobnoj skupini, ali je ipak najučestalija u starijih osoba. Vrlo je rasprostranjena bolest s učestalošću od 3 do 5 % u odrasloj populaciji. Češća je u žena nego u muškaraca. Kod mlađih se osoba lakše prepoznaje za razliku od starih kod kojih bude atipična i suptilna. Zanimljivo je da dvije trećine osoba koje imaju ovu bolest i ne znaju da je imaju. Zbog manjka joda u prehrani u nekim dijelovima svijeta, hipotireoza se pojavljuje i kao endemska. Takvo stanje u odraslih, zbog izrazito povećane štitnjače, zovemo *endemska guša*. Kod djece se zbog manjka joda u prehrani pojavljuje mentalna retardacija i zastoj u tjelesnom rastu pa takvo stanje zovemo *endemski kretenizam*.

Razlikujemo primarnu i sekundarnu hipotireozu. Primarna nastaje zbog promjena unutar same štitnjače i mnogo je češće od sekundarne koja nastaje zbog nedostatnog djelovanja hipofize, odnosno premalog lučenja TSH. Najčešći uzroci primarne hipotireoze u odraslih su autoimuna bolest Hashimotoov tireoiditis te terapijska intervencija, posebno davanje radiojoda i kirurški zahvat. Kod djece je najčešći uzrok hipotireoze urođena aplazija štitnjače (*kongenitalni kretenizam*) koja se pojavljuje u 1:4000 novorođenčadi.

Simptomi hipotireoze pojavljuju se podmuklo i često su nespecifični. Prvi znakovi mogu biti umor, letargija, osjetljivost na hladnoću i nemogućnost koncentracije. Zbog niskog

bazalnog metabolizma metabolizma dolazi do usporenja jednostavnih i složenih svakidašnjih funkcija. Česta je zaboravljivost, pospanost i depresija, ponekad čak i psihoza. Kosa je rijetka, kruta i suha, a koža zadebljana, gruba, suha i perutava. Frekvencija srca je usporena, dolazi do slabosti mišića, a česte su i probavne tegobe poput zatvora. Lice postaje podbuhlo i bezizražajno, glas promukao, govor usporen. Javlja se otok periorbitalnog tkiva, a zatim i edem kože i ostalih organa zbog čega se bolest često naziva miksedemom. Kod žena s hipotireozom, menstrualna krvarenja su nepravilna i pojačana. Nerijetko postoji anemija, većinom normocitna i normokromna. Dijagnoza se postavlja na temelju kliničkih simptoma i laboratorijskog nalaza. Tipično za hipotireozu je nalaz povišenog TSH, a sniženog T4 i T3 u krvi.

Liječenje hipotireoze podrazumijeva davanje hormona u obliku tableta. Na tržištu je dostupno više različitih proizvoda, ali prednost se uvijek daje levotiroksinu (L-tiroksinu). Primjerenim liječenjem stanje bolesnika može u potpunosti normalizirati, tako da i bolesnici koji su nekada imali miksedem mogu doživjeti deveto desetljeće nakon više od pedeset godina liječenja. [6,15,16]

3. HIPERTIREOZA

Hipertireoza je patološko stanje koje nastaje kao rezultat povećane sinteze i lučenja hormona štitne žlijezde. Za razliku od toga, tireotoksikozom smatramo stanje pri kojem postoji povećana koncentracija cirkulirajućih hormona štitnjače, ali njihovo porijeklo ne mora biti štitnjača. Oni mogu doći iz bilo kojeg drugog izvora u organizmu. Tako razlikujemo tireotoksikozu s hipertireozom (pravu hipertireozu) te tireotoksikozu bez hipertireoze. Pravu hipertireozu obilježava normalno ili visoko nakupljanje radioaktivnog joda u štitnjači. Tireotoksikozu bez hipertireoze, uzrokovanu zbog ekstratiroidnog izvora hormona, karakterizira pak nisko nakupljanje radioaktivnog joda unutar štitnjače. [17]

3.1. EPIDEMIOLOGIJA

Prevalencija hipertireoze iznosi 0.8% u Europi te 1.3% u Sjedinjenim Američkim Državama. Prosječna dob u kojoj se postavlja dijagnoza bolesti je 48 godina, a s dobi incidencija bolesti raste. Mnogo je češća među ženskim spolom te iznosi 2% za žene i 0.2% za muškarce. Što se tiče etničkih razlika, podaci su oskudni, ali se smatra da je učestalost bolesti veća među pripadnicima bijele rase. Također, postoje podaci da je incidencija hipertireoze veća u geografskim područjima gdje nedostaje joda u prehrani, a manja tamo gdje su uvedeni programi jodiranja kuhinjske soli. [1,17]

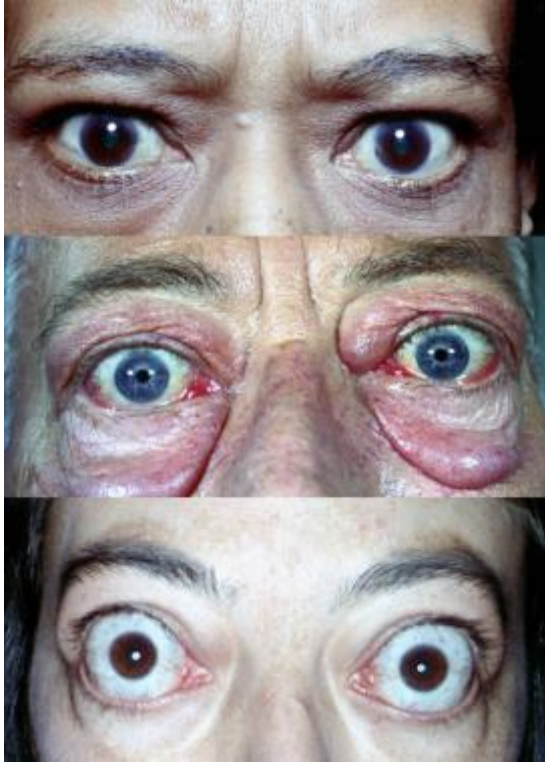3.2. ETIOLOGIJA

Prije nego što započnemo liječenje hipertireoze, ključno je otkriti uzrok. Među najčešćim uzrocima hipertireoze izdvajaju se difuzna toksična struma (poznata kao Gravesova ili Basedowljeva bolest) te toksična nodularna struma (poznata kao Plummerova bolest) koju karakteriziraju jedan ili više hiperfunkcionalnih toksičnih adenoma. [2,18]

3.2.1. Gravesova bolest

Gravesova bolest je daleko najčešći uzrok hipertireoze, a njezin udio iznosi 60 do 80% svih slučajeva. Cjelokupna incidencija bolesti iznosi približno 100 do 200 slučajeva na 100 000 ljudi u godini dana. Gravesova bolest je autoimuna bolest u kojoj se imunoglobulin koji stimulira štitnjaču (*eng. thyroid stimulating immunoglobulin - TSI*) veže na TSH receptore u štitnjači. Vežanje TSI na TSH receptore potiče štitnjaču na povećanu sintezu i izlučivanje hormona. Nekoliko studija govori i o genetskoj predispoziciji za Gravesovu bolest, međutim podudarnost (*eng. concordance rate*) kod jednojajčanih blizanaca iznosi samo 17-35%. Geni uključeni u Gravesovu bolest su imuno-regulatorni geni te autoantigeni štitnjače, kao što su tireoglobulin i TSH-receptor geni. Pojačani psihički stres, pušenje te ženski spol okolišni su čimbenici rizika za razvoj Gravesove bolesti. Od ostalih čimbenika rizika izdvajaju se infekcije (posebno infekcije uzrokovane bakterijom *Yersinia enterocolitica*), deficit vitamina D i selena, ozljeda štitnjače te imunomodulacijski lijekovi. Gravesova bolest je često povezana s ostalim autoimunim bolestima kao što su reumatoidni artritis, sistemski eritematozni lupus (SLE), Sjögrenova bolest, dijabetes tip 1 i perniciozna anemija. Usko je povezana s mijastenijom gravis, a obje bolesti se mogu naći u 3-5% bolesnika. [1,17,18]

Za Gravesovu bolest tipičan je klasični trijas simptoma koji uključuje hipertireozu s difuznom strumom, oftalmopatiju i pretibijalni miksedom. Klinička slika pokazuje znakove i simptome tireotoksikoze te simetrično povećanu, mekanu štitnjaču. Patogeneza oftalmopatije, odgovorne za egzoftalmus u Gravesovoj bolesti, nije u potpunosti jasna. Mogući uzrok je imunološki odgovor protutijela na TSH receptor na fibroblastima u retrobulbarnom prostoru. Stimulirani fibroblasti se pretvaraju u adipocite koji se pak gomilaju retrobulbarno. Te stanice luče i hidrofилne glikozaminoglikane koji na sebe vežu vodu, a sve zajedno dovodi do egzoftalmusa, odnosno protruzije bulbosa (*slika 5.*). Sličnim mehanizmom nastaje i kronični pretibijalni miksedom na dorzalnom dijelu stopala. Oftalmopatija, koja uključuje egzoftalmus i periorbitalni edem, te upalne promjene ekstraokularnih mišića rezultiraju diplopijom i slabošću mišića u 30% bolesnika s Gravesovom bolešću. [1,15,18,19]



Slika 5. Gravesova bolest – različiti stupnjevi manifestacije oftalmopatije [20]
(Preuzeto: <http://emedicine.medscape.com/article/120619-overview>)

Dijagnoza Gravesove bolesti temelji se na dijagnozi hipertireoze. Uz to, u krvi se dokazuje prisutnost TSH auto-antitijela, a u štitnjači se vidi povećano, difuzno i simetrično nakupljanje radioaktivnog joda.

Osnovni načini liječenja uključuju medikamentnu terapiju anti-tiroidnim lijekovima, primjenu radioaktivnog joda te kiruršku intervenciju. Konačna odluka o načinu liječenja donosi se za svakog pacijenta ponaosob. [1]

3.2.2. Toksična nodularna struma

Toksična nodularna struma drugi je najčešći uzrok hipertireoze. Bolest je prvi opisao Henry Plummer 1913. godine pa po njemu nosi naziv Plummerova bolest. Ona uključuje dva zasebna entiteta: toksičnu multinodularnu strumu i solitarni toksični čvor (toksični adenom). Za oba je entiteta karakteristična povećana funkcija štitnjače, neovisna o lučenju TSH. Ipak, među njima postoje razlike s obzirom na patogenezu i liječenje tako da će biti opisani zasebno.

O *toksičnoj multinodularnoj stumi (TMS)* govorimo kada u štitnjači postoje dva ili više autonomna funkcionalna čvora. Raspon incidencije TMS iznosi od 5% u područjima gdje je dostatna količina joda u prehrani pa sve do 50% tamo gdje joda nedostaje. Tipično za TMS je da se pojavljuje u starijih žena. Simptomi hipertireoze u pravilu su manje teški, a na početku bolesti mogu biti slabo izraženi. Dijagnoza se postavlja na temelju laboratorijskih i nuklearno-medicinskih pretraga. Nakupljanje radioaktivnog joda u štitnjači nije difuzno, već postoje područja i pojačanog i slabijeg nakupljanja. Tiroidna auto-antitijela su negativna. Relaps bolesti mnogo je češći kod medikamentne terapije ili kod liječenja radioaktivnim jodom, stoga je cilj terapije toksične multinodularne strume kirurško odstranjenje svog autonomnog funkcionalnog tkiva štitnjače. [1]

Solitarni toksični čvor ili *toksični adenom štitnjače* predstavlja jedan autonomni, hiperfunkcionalni čvor unutar preostalog zdravog tkiva štitnjače. U populaciji između 30 i 59 godina starosti, prevalencija palpabilnih čvorova u štitnjači iznosi 4.2%. Tijekom kliničkog pregleda, vidljiva je ili palpabilna izraslina na vratu. Važno je naglasiti kako je malignost čvora potencijalno veća nego kod multinodularne toksične strume. Terapija izbora je kirurško liječenje unatoč tome što neki pacijenti nemaju simptome bolesti. [1]

Od ostalih, ali manje čestih, uzroka hipertireoze izdvajaju se upale štitnjače (tireoiditisi) i egzogeno uzrokovana tireotoksikoza. Kod pacijenata s tireoiditisom, upalne promjene u štitnjači dovode do destrukcije tireocita pri čemu se otpušta veća količina hormona u krv. Egzogeno uzrokovane tireotoksikoze (npr. jatrogena) ima istu patogenezu kao i tireoiditisi. Ektopično lučenje tiroidnih hormona koje dovodi do tireotoksikoze izrazito je rijetko, a uključuje funkcionalne metastaze tumora štitnjače, strumu ovarija i tumore ovarija koji sadrže funkcionalno tkivo štitnjače. [17]

3.3. PATOLOGIJA

Patološke promjene unutar štitnjače mogu biti raznolike i uvelike ovise o bolesti koja je uzrokovala hiperfunkciju štitnjače.

U Gravesovoj bolesti štitnjača je difuzno i simetrično povećana. Na prerezu je sočna i mesnata, ispunjena krvlju te je zbog toga crvene boje. Tipično patohistološko obilježje neliječene Gravesove bolesti je povećan broj folikularnih stanica s vrlo malo koloida. Folikularni epitel je visoko cilindričan, a stvara i papile. Koloid je smanjen i blijed, djeluje kao da je „pojeden od moljaca“ zbog nazubljenog izgleda na područjima gdje se naslanja na folikularne stanice. Unutar intersticija, koji je jače prokrvljen, nalaze se raspršeni limfociti T i ponešto limfocita B te plazma stanica.

Kod nodularnog povećanja štitnjače, makroskopski izgled čvorića je različit. Oni su različitih veličina, a pojedini mogu biti toliko veliki da postaju dominantni pa štitnjača izgleda kao da se sastoji samo od jednog čvora. Postoje crvenkastosmeđi i mesnati hiperplastični čvorići te blijedi i želatinozni involucijski čvorići, često izmiješani s malim žarištima krvarenja i blijedim vezivnim ožiljcima. Mikroskopski se uočavaju brojni folikuli različitih veličina i oblika koje ispunjava koloid.

Hipertireoza uzrokuje patološke promjene i u drugim organima i tkivima. Zbog ubrzanog metabolizma nastaju sekundarne promjene na srcu (hipertorfija), skeletnim mišićima (atrofija), masnom tkivu (atrofija) i kostima (osteoporoza). [15]

3.4. KLINIČKA SLIKA

Bez obzira na uzrok, u hipertireozu su sve tjelesne funkcije ubrzane. Povećani katabolizma dovodi do niza klasičnih znakova i simptoma bolesti. Važno je naglasiti kako kod starijih osoba postoji različit raspon simptoma, a znakovi bolesti mogu biti suptilnije izraženi. [1]

Bolesnici postaju nervozni i osjećaju svakodnevni umor i slabost. Ne podnose toplinu čak i u blago zagrijanoj prostoriji. Pojačano se znoje, koža im postaje vlažna, loše spavaju. Neobjašnjivo gube na tjelesnoj težini unatoč tome što jedu više nego inače. Gubitak težine i anoreksija česti su simptomi kod starijih pacijenata kod kojih mogu ukazivati i na neki maligni proces u organizmu. [1,19]

Kao posljedica povećanog bazalnog metabolizma, frekvencija srca se ubrzava, a ritam može postati nepravilan. To se najčešće događa tijekom sna, što bolesnici opisuju kao jako i nepravilno lupanje srca (palpitacije). Fibrilacija atriya je najčešća aritmija, a od nje boluje čak 20% bolesnika s hipertireozom. Štoviše, čak 15% novootkrivenih atrijskih fibrilacija kod starijih ljudi uzrokovano je hipertireozom. Vrijednost krvnog tlaka obično je povišena. Ako promatramo ruke bolesnika u mirovanju, možemo uočiti fino drhtanje (tremor). Izražene su i gastrointestinalne tegobe u smislu čestih, mekih stolica, ponekad čak i proljeva. [1,19]

U većine se bolesnika s hipertireozom, očne jabučice izboče, a to stanje nazivamo egzoftalmus (*slika 5.*). Kod nekih je bolesnika egzoftalmus toliko izražen da isteže očni živac pa postoji rizik od oštećenja vida. Zbog periorbitalnog edema, očni se kapci ne zatvaraju u potpunosti prilikom treptaja ili kada bolesnik spava, što isušuje očnu površinu. Suho oko sklono je razvoju infekcije, a ponekad i ulceracijama rožnice. [1,6] Dispneja i manja tolerancija tjelesnog napora mogu biti simptomi hipertireoze. To se objašnjava smanjenjem mase i snage respiratornih mišića u samoj bolesti što pak vodi smanjenju vitalnog kapaciteta. Koštana pregradnja također je pojačana zbog direktne stimulacije osteoklasta i osteoblasta. Dugotrajno povišena razina tiroidnih hormona u krvih, uz nizak TSH, dovode do pojačane razgradnje kostiju i posljedične osteoporoze. [1]

Ozbiljna komplikacija hipertireoze je tzv. tireotoksična periodična paraliza (*eng. thyrotoxic periodic paralysis*). Incidencija ove komplikacije kreće se od 0.2% u sjevernoj Americi do 2% u Japanu, s većom prevalencijom među Azijatima. Karakteristična su tri simptoma: paraliza mišića, akutna hipokalemija i tireotoksikoza. Najvjerojatniji uzrok je pomak kalija u mišićne stanice zbog mutacije kalijevih kanala, čija je transkripcija regulirana tiroidnim hormonima. Terapija se provodi niskim dozama kalija i neselektivnog beta-blokatora kako bi se spriječila potencijalna aritmija i obnovila mišićna funkcija. [17]

3.5. DIJAGNOSTIKA

Za dijagnosticiranje hipertireoze na raspolaganju su nam biokemijske laboratorijske pretrage te metode nuklearne medicine (radionuklidne tehnike). U Europi se, uz spomenute tehnike, koristi i ultrazvuk te određivanje protutijela na TSH-receptore. Američke smjernice smatraju te dvije metode alternativnim putem u dijagnosticiranju Gravesove bolesti, osobito kad postoje kontraindikacije za izvođenje radionuklidnih testova. Radiološke tehnike, kompjuterizirana tomografija (CT) i magnetska rezonancija (MR), rijetko se koriste, a pomažu kod planiranja kirurškog zahvata u pacijenata s kompresivnim ili opstruktivnim simptomima. [1,17]

3.5.1. Laboratorijske pretrage

Od laboratorijskih pretraga, mjerenje razine serumskog tireotropina (TSH) najčešće je korišteni dijagnostički test. Zbog njegove visoke osjetljivosti (100%) i specifičnosti (99.1%) nije ni čudo što se gotovo uvijek izvodi prvi. Ako je serumski TSH nizak, određivanje razine slobodnog tiroksina (T4) i slobodnog trojodtironina (T3) može nam pomoći razlikovati subkliničku hipertireozu od prave hipertireoze. Naime, subkliničkom hipertireozom smatramo stanje pri kojem je razina TSH u serumu snižena, a razina T3 i T4 ostaje normalna. Niska pak razina TSH udružena s povišenom razinom T3 i T4 govori nam u prilog prave hipertireoze. Nalaz normalnog T4 uz povišen slobodni T3 poznat je pod nazivom T3 tireotoksikoza, a može biti rani znak Gravesove bolesti. Mjerenje protutijela na TSH-receptore može pomoći u razjašnjavanju etiologije bolesti. Tako više od 90% pacijenata s Gravesovom bolešću ima povećanu razinu cirkulirajućih protutijela. [1,17]

3.5.2. Metode nuklearne medicine

Američko društvo za štitnjaču (ATA) i Američko udruženje kliničkih endokrinologa (AACE) u svojim smjernicama za hipertireozu i tireotoksikozu preporučuje izvođenje radionuklidnih testova, osim ako dijagnoza Gravesove bolesti nije postavljena klinički. Radionuklidni testovi, kao što je test nakupljanja radioaktivnog joda u štitnjači, pokazuju nam aktivnost same štitnjače. Ovisno u jačini nakupljanja radiofarmaka (radioaktivnog joda), govorimo o aktivnosti i funkcionalnosti čvorova, pri čemu jače nakupljanje odgovara većoj aktivnosti i funkcionalnosti. Tri su glavne skupine čvorova: vrući, topli i hladni čvor. Vrućim čvorom nazivamo područja u štitnjači gdje postoji povećano nakupljanje radiofarmaka, toplim čvorom mjesta povećanog nakupljanje sa supresijom okolnog tkiva štitnjače, dok hladni čvor podrazumijeva nefunkcionalni dio štitnjače i potencijalan je izvor malignosti.

Tipično za Gravesovu bolest je pojačano difuzno nakupljanje radiofarmaka u cijeloj štitnjači. Međutim, kod toksične nodularne strume nakupljanje radiofarmaka je koncentrirano na čvor(ove), uz supresiju okolnog tkiva štitnjače. Nakupljanje radiofarmaka u štitnjači u pacijenata s ekstratiroidnim lučenjem hormona bit će jako nisko.

Ranije korišteni radioaktivni jod postupno je zamijenjen tehnecij-pertehnetatom (Tc-99m) koji daje podjednake dijagnostičke podatke kao i jod, ali uz puno manju dozu zračenja i cijenu. [1,17]

3.5.3. Ultrazvuk

Ultrazvuk u dijagnostici hipertireoze ima ograničenu ulogu. Preporuča ga se učiniti kod pacijenata s čvorovima (osobito hladnim), palpabilnim abnormalnostima štitnjače, nodularnim strumama i lezijama pronađenim prilikom drugih dijagnostičkih pretraga. (Hilli) U dijagnostici Gravesove bolesti, ultrazvuk ima sličnu osjetljivost kao i test nakupljanja radiaktivnog joda (95.2% u odnosu na 97.4%). Prednost ultrazvuka je to što pacijenti nisu izloženi zračenju, veća je preciznost u otkrivanju čvorova te niža cijena. Već spomenute razlike u pristupu između američkih i europskih liječnika, možda rezultira različitim epidemiološkim podacima za hipertireozu. Naime, u Europi je predominantni uzrok hipertireoze toksična nodularna struma. [17]

3.6. LIJEČENJE

Tri su osnovna načina liječenja pacijenata s hipertireozom: medikamentno liječenje antitireoidnim lijekovima (tireostaticima), primjena radioaktivnog joda (*eng. radioactive iodine ablation*) te kirurško liječenje. [1,17]

Svaki od navedenih načina liječenja ima svoje prednosti i nedostatke, indikacije i kontraindikacije. Izbor najboljeg terapijskog postupka strogo je individualiziran, a odluka se donosi zajednički, suradnjom liječnika i pacijenta. Glavni ciljevi liječenja usmjereni su na otklanjanje simptoma, uspostavu eutireoze te prevenciju povratka bolesti. [1,4]

Sve tri spomenute metode liječenja djelotvorne su u liječenju pacijenata s Gravesovom bolešću. Međutim, pacijenti s toksičnom multinodularnom strumom ili toksičnim adenomom ne bi se trebali liječiti tireostaticima, budući da takvim načinom liječenja bolest rijetko odlazi u remisiju. Kod tih pacijenata, tireostatici se koriste samo za uspostavu eutireoze prije konačnog kirurškog zahvata ili primjene radioaktivnog joda. Također, tireostatici mogu i dulje biti propisani u liječenju pacijenata s toksičnom nodularnom strumom ukoliko postoje kontraindikacije za izvođenje preostala dva terapijska postupka. Kao dodatnu terapiju, pacijenti mogu koristiti i beta-blokatore za otklanjanje simptoma srčane naravi. [17]

Predmet ovog rada jest kirurško liječenje pa sam tome odlučio posvetio zasebnu cjelinu. Stoga će dalje u ovom odlomku biti opisana samo druga dva načina liječenja hipertireoze.

3.6.1. Antitireoidni lijekovi (tireostatici)

Antitireoidni lijekovi pripadaju skupini tioamida. Njihov glavni cilj je uspostaviti eutireozu, odnosno odvesti bolest u fazu remisije. Najčešće korišteni tireostatici su propiltiouracil, tiamazol, metimazol i karbimazol. Svaki od njih se aktivno transportira u stanice štitnjače gdje blokira tireoidnu peroksidazu, smanjuje organifikaciju joda i ometa spajanje jod-tironina, što pak inhibira sintezu tiroidnih hormona. [1,17]

Tioamidi se ponajviše koriste u liječenju Gravesove bolesti. Njihov učinak u smanjenju sinteze tiroidnih hormona i kontroli hipertireoze uočava se unutar nekoliko tjedana u čak 90% pacijenata. Pokazalo se da liječenje tioamidima u trajanju od 12 do 18 mjeseci kod 40-60% pacijenata rezultira dugotrajnom remisijom bolesti. Iz razloga što toksična nodularna struma rijetko odlazi u fazu remisije, liječenje tioamidima se ne preporuča, osim kao inicijalna terapija za uspostavu eutireoze prije definitivnog kirurškog ili radiojodnog liječenja. [18]

Postoje dva pristupa u liječenju Gravesove bolesti tireostaticima: titracija te *block and replace*. Kod titracije se kreće s najmanjom dozom koja se postupno pozdiže sve do one razine koja je minimalna za održavanje eutireoze. Kod *block and replace* pristupa, liječenje kreće s visokim dozama tireostatika uz istodobnu primjenu levotiroksina. Oba načina liječenja su jednako učinkovita, no čini se da *block and replace* pristup izaziva više nuspojava. Zbog toga neki autori zagovaraju titracijsku metodu, dok neki govore o jednakoj sigurnosti obje. [17]

Terapija se može prekinuti nakog godine dana uzimanja ako je postignuta remisija, odnosno ako su pacijenti u eutireozu, a cirkulirajuća protutijela na TSH receptore negativna. Nakon prekida terapije, moguć je i povratak bolesti u 50 do 60% izličenih. Rizični čimbenici koji mogu pospješiti relaps su pušenje, prisutnost velike strume te povišena protutijela na TSH receptor pri kraju liječenja. [1]

Smjernice ATA i AACE preporučuju korištenje tiamazola u liječenju Gravesove bolesti. Tiamazol ima nekoliko prednosti pred propiltiouracilom, a to su bolja efikasnost, dulji polu-život, uzimanje jednom dnevno te manje teške nuspojave. Karbimazol je dostupan u nekim europskim i azijskim zemljama. On se u organizmu pretvara u svoju aktivnu formu, tiamazol, te ima slična svojstva kao i tiamazol. [17]

Nuspojave liječenja tireostaticima uključuju vrućicu, osip, urtikariju i artralgiu u oko 5% bolesnika. Ozbiljnije nuspojave su izuzetno rijetke, a mogu uključivati agranulocitozu, neutropeniju, vaskulitis i hepatotoksičnost. [1,18]

3.6.2. Primjena radioaktivnog joda

Primjena radioaktivnog joda je sigurna i isplativa terapijska opcija, a može se koristiti kao prva linija liječenja Gravesove bolesti, toksične multinodularne strume i toksičnog adema. U apsolutne kontraindikacije ovog načina liječenja ubrajaju se trudnoća, planiranje trudnoće, dojenje te nemogućnost pridržavanja sigurnosti od zračenja. Ova terapijska metoda je kontraindicirana i kod pacijenata s čvorom štitnjače kod kojeg je postavljena sumnja ili dijagnoza karcinoma štitnjače.

Radioaktivni jod ($I-131$) ulazi u stanice štitnjače u kojima izaziva apoptozu i posljedičnu fibrozu, čime se smanjuje cjelokupna funkcionalna masa štitnjače. Terapija radioaktivnim jodom pogodna je za pacijente s malom strumom i odsutnošću oftalmopatije. Doza radioaktivnog zračenja može biti u rasponu od 200 do 600 MBq, a ovisi o veličini i aktivnosti štitnjače. Općenito se primjena radioaktivnog joda izbjegava kod pacijenata s izraženom oftalmopatijom jer može dovesti do pogoršanja simptoma. Četiri do šest tjedana prije primjene radioaktivnog joda, bolesnicima se daju tireostatici kako bi se uspostavila eutireoza. Na taj se način prevenira razvoj tireotoksične krize. Ovakav pristup nužan je kod starijih osoba i u stanju teške tireotoksikoze.

Liječenje tireostaticima se prekida dva do tri dana prije liječenja radioaktivnim jodom kako bi se osiguralo funkcionalno tkivo štitnjače potrebno za apsorpciju joda. Većina pacijenata, njih čak 75%, prima samo jednu dozu radioaktivnog joda.

Neki liječnici smatraju kako premedikacija tireostaticima nema utjecaja na učinkovitost radioaktivne jodne terapije, ali je protektivna jer smanjuje početnu koncentraciju tiroidnih hormona. Drugi pak ne smatraju da ona štiti od pogoršanja tireotoksikoze. Ipak, jedna je meta-analiza pokazala da premedikacija tireostaticima smanjuje rizik od neuspjeha liječenja i pojave hipotireoze nakon primjene radioaktivnog joda.

Nuspojave se mogu javiti neposredno ili tek nekoliko mjeseci nakon tretmana. Neposredne komplikacije liječenja uključuju pojačanu osjetljivost štitnjače, dok hipotireoza može nastati kao kasna komplikacija u približno 60% pacijenata. [1,17]

4. KIRURŠKO LIJEČENJE

4.1. UVOD

Kirurško liječenje hipertireoze najstariji je oblik liječenja ove bolesti. Kroz povijest je kirurško liječenje bilo koje bolesti, pa tako i hipertireoze, bilo povezano s velikom perioperacijskom i postoperacijskom smrtnošću. Danas, nakon poboljšanja antiseptičkih mjera, razvoja anestezije i premedikacije, smrtnost je svedena na minimum (0 do 0.2%). Stoga, kirurško liječenje ima nedvojbeno značajno mjesto u izboru načina liječenja hipertireoze. [1]

Visoka stopa izlječenja samo jednim terapijskim postupkom, daju mu prednost u odnosu na radiojod i tireostatike. Uz odabir centra u kojem se kirurški zahvat izvodi, izrazito je važno i iskustvo kirurga jer je rizik od operativnog liječenja obrnuto proporcionalan iskustvu operatera. [21]

Ovim načinom liječenja, gotovo trenutno prestaju kompresivni simptomi uzrokovani velikom strumom, brzo i dosljedno se postiže eutireoza, te se izbjegava dugoročni rizik od ostalih oblika terapija. Kirurško liječenje se provodi tamo gdje ne postoji dobar terapijski odgovor na druge dvije metode liječenja. Od ostalih indikacija za kirurški zahvat ističu se velika struma sa simptomima kompresije, kontraindikacije za radiojodnu terapiju kao što je trudnoća ili teška oftalmopatija, te maligno oboljenje štitnjače. Isto tako, indikacije za operativno liječenje mogu biti mlađa dob bolesnika te u slučaju individualnog izbora. [1,21]

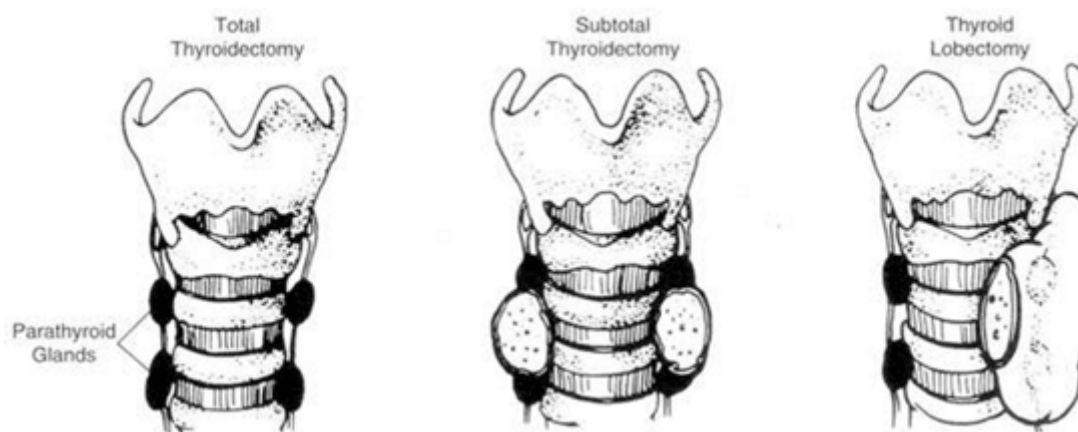
Kirurškom resekcijom odstranjuje se samo višak hiperfunkcionalnog tkiva štitnjače ili se ona odstranjuje u cijelosti. Pri odluci o načinu liječenja, ne treba se zaboraviti ni činjenica da kod hipertireoze postoji mogućnost postojanja karcinoma i to od 0.3 do 16.6%. [22]

Kirurško liječenje hipertireoze, jednako kao i primjena radioaktivnog joda, podrazumjeva destruktivnu terapiju. Cilj takvog liječenja je djelomično ili potpuno uništenje, odnosno odstranjenje funkcionalnog tkiva štitnjače. Zbog toga se često, kao posljedica zahvata, javlja hipotireoze koja se uspješno liječi nadomjeskom hormona. [21]

4.2. OPSEG KIRURŠKIH ZAHVATA

Općenito, kirurški zahvati koji se izvode pri liječenju hipertireoze s obzirom na opseg resekcije mogu biti:

- lobektomija (odstranjenje jednog režnja, bez ili s isthmusom),
- subtotalna tireoidektomija (obostrana resekcija više od polovice režnja uključujući i isthmus),
- gotovo totalna ili near-total tireoidektomija (lobektomija i istmektomija uz resekciju najmanje 90% drugog režnja)
- totalna tireoidektomija. (slika 6.)



Slika 6. Vrste tireoidektomija [23]

(Preuzeto: <http://epomedicine.com/medical-students/thyroidectomy-basics/>)

Totalna tireoidektomija najčešće je korištena kirurška metoda liječenja hipertireoze. Razlog njezine široke primjene leži u tome što kod manje opsežnih operacija postoji mogućnost povratka hipertireoze. Iako pruža gotovo potpuno izlječenje bolesti, povezana je s nastankom hipotireoze zbog koje je potrebno cjeloživotno nadomjesno liječenje hormonima. [1,21]

Totalna tireoidektomija se u nekoliko studija pokazala kao sigurna terapijska opcija s najmanjim brojem komplikacija i recidiva. Usporedbom 141 pacijenata liječenih totalnom i subtotalnom tireoidektomijom, u studiji Pappalarda i sur. utvrđena je stopa povratka bolesti među pacijentima podvrgnutim subtotalnoj tireoidektomiji od 14%. [24] Barczyński i sur. također su uspoređivali 191 bolesnika s totalnom, odnosno

subtotalnom tireoidektomijom. Recidiv bolesti pojavio se u 4.7% bolesnika sa subtotalnom tireoidektomijom, a ni u jednog s totalnom. [25] Što se tiče odnosa totalne tireoidektomija i druga dva, nekirurška oblika liječenja, In i sur. su u svom istraživanju prikazali kako je totalna tireoidektomija troškovno isplativija opcija u odnosu na liječenje radioaktivnim jodom ili u odnosu na cijeloživotnu terapiju tireostaticima u pacijenata s hipertireozom. [26]

Cilj kirurškog liječenja s ostavljanjem dijela tkiva štitnjače (subtotalna tireoidektomija) jest postići eutireozu bez potrebe za nadomjesnim liječenjem hormonima. Dokazano je da ostatak od 4 do 8 ccm tkiva žlijezde daje najmanji postotak recidiva i najveći postotak eutireoza pa se upravo ta veličina uzima kao mjera opsega resekcije. [27]

U liječenju Gravesove bolesti kroz povijest, metoda izbora je bila subtotalna tireoidektomija zbog minimalne mogućnosti od komplikacija te potencijalnog izlječenja. Kod subtotalne tireoidektomije je vjerojatnost za povratak bolesti veća u odnosu na totalnu tireoidektomiju. S druge strane, postoji i mogućnost razvoja postoperacijske hipotireoze, jednako kao i kod totalne.

U subtotalnoj i gotovo totalnoj (*near-total*) tireoidektomiji se, uz to što se ostavljanjem dijela tkiva štitnjače nastoji postići eutireoza, pokušava izbjeći oštećenje paratireoidnih žlijezda i *n. laryngeus recurrensa* (NLR). Neka istraživanja govore u prilog takvog manjeg opsega operacije zbog manje mogućnosti ozljede NLR i nastanka permanentnog hipoparatireoidizma. Druga su pak istraživanja pokazala da je stopa ozljede NLR i nastanka permanentnog hipoparatireoidizma podjednaka kod izvođenja totalne i subtotalne tireoidektomije. U donošenju odluke za subtotalnu, gotovo totalnu ili pak totalnu tireoidektomiju, rizik od povratka bolest uspoređuje se s potrebom za cjeloživotnim nadomjeskom hormona. Stoga, vrsta kirurškog zahvata u liječenju Gravesove bolesti i dalje ostaje sporna, no totalna tireoidektomija se ipak smatra zlatnim standardom jer jedina osigurava potpuno izlječenje bolesti. [1,28]

Pri liječenju toksične multinodularne strume također se preporuča izvesti totalna tireoidektomija. Njome u potpunosti otklanjamo bolest, umanjujemo mogućnost povratka bolesti i izvođenja reoperacije, a dopuštamo tek minimalni rizik od razvoja postoperacijskih komplikacija.

Kod pacijenata sa solitarnim toksičnim adenomom kod kojih nije utvrđena zahvaćenost kontralateralnog režnja, lobektomija je najpoželjnija opcija. Ako pacijent sa solitarnim toksičnim adenomom ima nefunkcionalni čvor u kontralateralnom režnju, preporučena terapijska opcija je totalna tireoidektomija, osobito ako postoji sumnja na malignitet. [1]

4.3. PRIPREMA BOLESNIKA ZA OPERACIJU

Ako gledamo kroz povijest, smrtnost i razvoj komplikacija tijekom i nakon operacije bili su izrazito visoki. Danas, napretkom medicine i dobrom prijeoperacijskom pripremom bolesnika, to je svedeno na minimum (manje od 1% u visoko specijaliziranim centrima).

[1]

Prije samog kirurškog zahvata, pacijent bi trebao biti u stanju eutireoze. Eutiroza se postiže primjenom, već ranije spomenute, antitireoidne terapije koja smanjuje rizik za nastanak tzv. tireotoksične oluje. Navedeno stanje uzrokovano je naglim otpuštanjem velikih količina hormona štitnjače kao posljedica kirurške manipulacije. Zbog adekvatne pripreme pacijenata za kirurški zahvat, tireotoksična oluja je danas postala izrazito rijetka komplikacija. Posljednja doza tireostatika daje se dan prije operacije.

[1,17,29]

Od svih simptoma hipertireoze, mnogi su povezani s kardiovaskularnim sustavom i povećanom podražljivošću beta-adrenergičkih receptora. Prijeoperacijska primjena beta-blokatora (kao što je propranolol) umanjuje adrenergičke učinke. Pokazalo se da beta-blokatori također smanjuju konverziju T4 u T3 na periferiji. Zajedno u kombinaciji s tireostaticima, beta-blokatori imaju bitnu ulogu u pripremi bolesnika za operaciju. Važno je naglasiti kako beta-blokatori ne bi smjeli biti izostavljeni tijekom operacije, pa čak niti tijekom prvih nekoliko dana od operacije. Njihova primjena je kontraindicirana kod pacijenata s astmom, kod kojih postoji mogućnost primjene kardio-selektivnih beta-blokatora. [1]

Primjena joda u prijeoperacijskom liječenju bolesnika s hipertireozom danas se koristi rutinski. Utvrđena je značajno manja stopa mortaliteta tijekom i nakon operacije ukoliko su pacijenti prije operacije bili liječeni jodom. Jod se primjenjuje u obliku Lugolove otopine u obliku kapi, u ukupnoj količini od 24mg dnevno, raspoređene u 3 doze. Takva primjena joda 7 do 10 dana prije operacije smanjuje prokrvljenost štitnjače. Mehanizam njegovog djelovanja pripisuje se inhibiciji vaskularnog endotelnog faktora rasta A (*eng. vascular endothelial growth factor A*) porijeklom iz folikula štitnjače. Zbog smanjene prokrvljenosti štitnjače, manja su intraoperativna krvarenja, a samim time veća sigurnost i uspjeh operacije. Primjenom joda u povećanoj količini dolazi do nastanka Wolff-Chaikoffova učinka. To je fenomen gdje velike količine joda inhibiraju organifikaciju tiroidnih hormona rezultirajući smanjenjem sinteze i lučenja hormona.

[1,30]

Druga alternativna opcija je litij. Primjena litija započela je početkom sedamdesetih godina prošlog stoljeća. Njegov učinak sličan je učinku joda tako što blokira oslobađanje hormona iz štitnjače. Za razliku od Lugolove otopine, litij ne utječe na nakupljanje joda u štitnjači pa se tijekom primjene litija pacijent može podvrći i radiojodnoj terapiji. [21]

4.4. KIRURŠKI ZAHVATI

Već u ranoj povijesti kirurgije opisivani su različiti pristupi operacijama štitnjače. Možda najznačajnija osoba zadužena za razvoj operativne tehnike tireoidektomije jest Theodore Kocher. On je krajem 19.st usavršio kiruršku tehniku kojom se i danas uz manje modifikacije koristimo, te tako smanjio mortalitet od posljedica tireoidektomije na 1%. Zbog svoje zasluge u svijetu medicine, 1909. godine je dobio Nobelovu nagradu. [31]

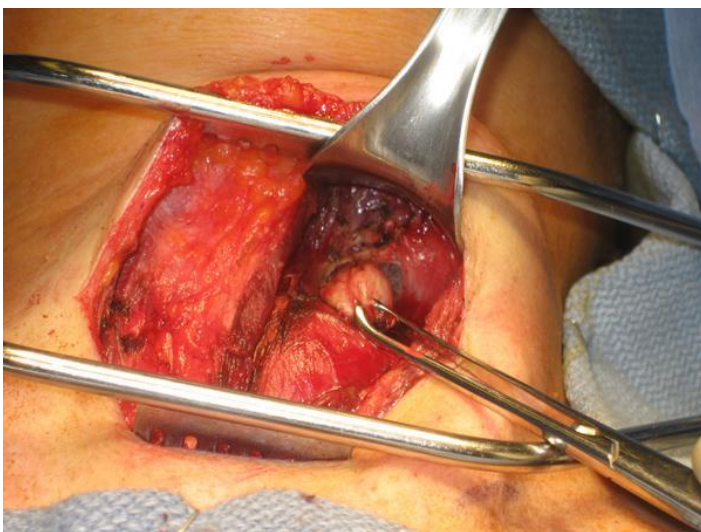
Operacija štitnjače u velikom broju slučajeva se izvodi u općoj endotrahealnoj anesteziji. U bolesnika u kojih postoji kontraindikacija za opću, primjenjuje se lokalna anestezija, ali to je izuzetno rijetko. U općoj anesteziji bolesnik ne trpi strah i bol, dišni put mu je osiguran endotrahealnim tubusom, a omogućen je i optimalan položaj bolesnika koji kirurgu daje mogućnost mirnijeg i preciznijeg rada. Prije operacije potrebna je klinička i laboratorijska obrada bolesnika, a odluku o spremnosti na zahvat i primjenu anestezije donosi anesteziolog.

Gotovo svi operativni zahvata na štitnjači se izvode klasičnim pristupom kroz horizontalni rez u središnjoj liniji vrata, oko 1 centimetar ispod donjeg ruba prstenaste hrskavice. Ovakvim pristupom uspješno se odstranjuje štitnjača, a rizik od kirurških komplikacija je sveden na minimum. [3]

4.4.1. Totalna tireoidektomija

Totalna tireoidektomija podrazumijeva potpuno odstranjenje štitne žlijezde, uključujući i *lobus pyramidalis*. Prilikom zahvata, pacijent leži na leđima s uzdignutim gornjim dijelom tijela. Glava je zabačena prema straga kako bi vrat bio u najvećoj mogućoj ekstenziji. Zbog takvog položaja, štitnjača postaje prominentnija, a koža, platizma i infrahioidni mišići napetiji što pak olakšava kiruršku manipulaciju.

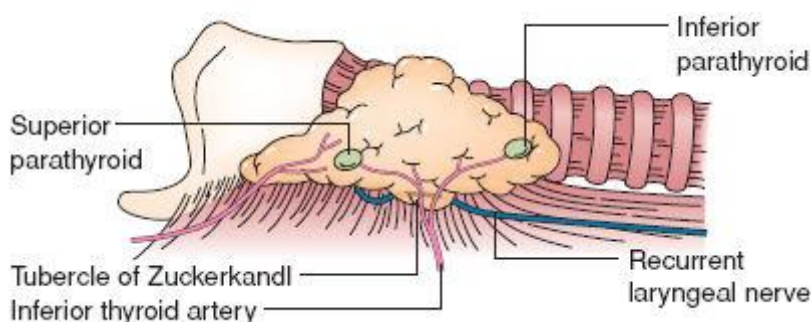
Na pola puta između tireoidne hrskavice i jugularne udubine (obično 2 cm kranijalno od sternuma) napravi se poprečni, polukružni rez koji presjeca kožu, potkožno tkivo i platizmu. Duljina reza ovisi o veličini štitnjače, a u prosjeku iznosi između 4 i 8 cm. Zatim se kranijalni dio kože odmiče prema tiroidnoj hrskavici, a kaudalni prema sternumu. Po rezu kože i potkožja identificira se platizma, a preparacija se nastavlja u kranijalnom i kaudalnom smjeru u subplatizmalnom sloju. Ispod platizme nalaze se infrahioidni mišići (sternohioidni i sternotiroidni mišići). Njihovim razmicanjem u središnjoj liniji, dolazimo do štitnjače, odnosno njezine ovojnice kojoj se prvoj pristupa. Svaki se režanj preparira od grkljana i s lateralne strane kako bi se prikazale gornja tireoidna vena i arterija. Srednja tireoidna vena, koja se ulijeva izravno u unutarnju jugularnu venu, se podveže i presijeca. Sloj preparacije ide prema kranijalno uz prikaz gornjeg pola štitnjače, koji je potrebno odvojiti i medijalno od krikotiroidnog prostora (*slika 7.*). Potom se gornja tireoidna vena i arterija podvezuju i presjecaju. Pritom je važan oprez kako bi se izbjegla trauma ili ozljeda vanjskog ogranka *n. laryngeus superiora*. [1,3]



Slika 7. Prikaz gornjeg pola štitnjače [31]

(Preuzeto: <http://emedicine.medscape.com/article/1891109-overview>)

Nakon toga je potrebno prikazati i sačuvati paratireoidne žlijezde čiji je položaj često varijabilan. Gornje tjelešce se nalazi iznad Zuckerkandlova tuberkula (izbočeni posterolateralni dio štitnjače prisutan u 80% ljudi) ili u neposrednoj blizini gornjeg pola štitnjače (slika 8.). Donja paratireoidna žlijezda se nalazi u promjeru od 1 cm uz donji pol štitnjače, najčešće ispred *n. laryngeus recurrensa*. Utvrđivanje pozicije paratireoidnih žlijezda nužno je kod svake tireoidektomije. Pažljivim pregledom najčešćih lokacija te korištenjem kapsularne disekcije, paratireoidne žlijezde se mogu odvojiti od same štitnjače. Pažnja se mora posvetiti i ograncima donje tireoidne arterije jer oni opskrbljuju ove malene žlijezde. Zbog toga se ne podvezuje i ne presijeca deblo donje tireoidne arterije, već samo njezini ogranci. Ukoliko tijekom operacije dođe do slučajnog odstranjenja ili devaskularizacije paratireoidnih žlijezda, one se trebaju odmah autotransplantirati u sternokleidomastoidni mišić. [1,3]



Slika 8. Zuckerkandlov tuberkul u odnosu prema drugim strukturama [32]

(Preuzeto: <http://www.pathologyoutlines.com/topic/thyroidanatomy.html>)

Slijedeće se treba pronaći *n. laryngeus recurrens*. On prolazi iznad, ispod ili između ogranaka donje tireoidne arterije. Kao orijentacijska točka u identifikaciji NLR, može nam poslužiti, već spomenuti, Zuckerkandlov tuberkul. Povratni živac bolje je prikazati što niže, kako bi se ispratilo njegovo grananje na prednju motoričku i stražnju osjetilnu granu, pa sve do njegovog ulaska u larinks. Ukoliko se na desnoj strani živac ne može pronaći, moramo uzeti u obzir mogućnost anomalije kod koje ovaj živac nije povratan (u oko 1% pacijenata). Takav živac prolazi iza karotidne arterije i može biti slučajno zamijenjen za donju tireoidnu arteriju. Potrebna je opreznost kod dijatermije kako ne bi došlo do ozljede ovog važnog živca, krvne opskrbe paratireoidnih žlijezda ili samog larinksa. U identifikaciji živca, kirurgu može pomoći i monitoring za živac, iako to ne

može nadomjestiti iskustvo kirurga i poznavanje anatomije. Nakon prikaza živca, potrebno je podvezati i presjeći preostale krvne žile. Kako bi se štitnjača odvojila od grkljana i dušnika, potrebno je presjeći Berryjev ligament. Po uklanjanju štitnjače važno je osigurati egzaktnu hemostazu, umetnuti dren te zatvoriti ranu po slojevima.

Postavljanje drena na kraju operacije nije uvijek nužno. Istraživanjima je prikazano kako nema značajne razlike u incidenciji razvoja hematoma ili nakupljanja serozne tekućine među pacijentima s postavljenim drenom i bez njega. Međutim, ako je štitnjača bila velika ili se širila retrosternalno, postavljanje drena je preporučljivo. [1,3]

4.4.2. Lobektomija

Odstranjenje jednog režnja štitnjače, zajedno s isthmusom ili bez njega, terapija je izbora kod solitarnih toksičnih adenoma. Princip operacije je sličan onom kod totalne tireoidektomije. U lobektomiji se isthmus resekira korištenjem uređaja za hemostazu, kao što je harmonički nož ili Ligasure. [1]

4.4.3. Subtotalna tireoidektomija

Tehnika kod subtotalne tireoidektomije slična je onoj kod totalne. Razlika je u tome što ovaj postupak zahtjeva podjelu svakog režnja štitnjače od lateralnog ruba prema traheji. Pri tome se ostavlja stražnja kapsula s malom količinom tkiva štitnjače. Radi lakšeg spajanja rubova preostale kapsule i zatvaranja reza, deblji se ostatak tkiva ostavlja lateralno, dok je medijalni dio tanji. Preporučena veličina ostatka tkiva štitnjače trebalo bi biti 3 puta 1 cm (3x1cm) s obje strane. Masa ostatka najčešće iznosi 4 do 8 grama. Ova vrsta operacije nije terapija izbora i rijetko se izvodi u modernoj kirurškoj praksi. Razlog tome je, već napomenuta, mogućnost recidiva, a i količina ostatka tkiva štitnjače nije jasno definira i razlikuje se u svakom kirurškom centru. [1,3,18]

4.4.4. Holtzova i Dunhillova metoda

Ako je prilikom subtotalne tireoidektomije obostrano ostavljeno 2 do 4 grama tkiva štitnjače, metodu nazivamo Holtzovom (ili Enderlen-Holtzovom). Ukoliko je manje od 7g tkiva štitnjače ostavljeno samo unilateralno, metodu zovemo Dunhillovom (ili Hartley-Dunhillovom). Dunhillovu metodu možemo definirati i kao lobektomiju kombiniranu sa subtotalnom tireoidektomijom na drugoj strani. Ostavljanjem dijela tkiva nastoji se očuvati barem jedna paratireoidna žlijezda i izbjeći eventualna ozljeda *n. laryngeus recurrensa*. Nedostaci su ovih načina liječenja već spomenuti, a uključuju povećan rizik od povratka bolesti jednako kao i višu stopu postoperativnih komplikacija. [1,28]

4.4.5. Nove kirurške tehnike

Razvojem tehnologije, razvile su se i alternativne kirurške tehnike endoskopske i robotske tireoidektomija među kojima je možda najpopularnija Micollijeva metoda nazvana MIVAT (*eng. minimally invasive video-assisted thyroidectomy*). Prednost ove tehnike je izuzetno mali ožiljak s obzirom na to da je veličina reza tek 2 cm. Budući da je regija vrata oku izložena regija, posljednjih nekoliko godina nastoje se izbjeći rezovi u toj regiji. Zbog toga se razvila tehnika transaksilarnog pristupa, pa čak i retroaurikulranog pristupa. Iako su ove tehnike nove i vrlo privlačne, njihova upotreba i dalje je vrlo dvojbena i ograničena. [31,33]

4.4.6. Kirurško liječenje rekurentnih bolesti štitnjače

Reoperacija kao kirurška tehnika uvijek je izazovna metoda zbog mogućih stvaranja adhezija i ožiljaka. Povezana je i s većom stopom ozljede rekurentnog laringealnog živca i hipoparatiroidizmom pa u slučaju recidiva hipertireoze, terapija radioaktivnim jodom ima prednost. Od svih tireoidektomiranih pacijenata, njih 5 do 12% se podvrgne novom operativnom postupku. Međutim, unazad dvadesetak godina se subtotalna tireoidektomija rijeđe izvodi pa je samim time zabilježeno opadanje broja recidiva. Operacija izbora kod rekurentnih bolesti štitnjače jest totalna tireoidektomija. Kirurški pristup ovisi o opsegu prvotne operacije te o veličini i lokalizaciji preostalog tkiva štitnjače. [1]

4.5. POSTOPERATIVNO PRAĆENJE

Nakon kirurškog zahvata, važno je temeljito praćenje pacijenata kako bi se na vrijeme uočio nastanak eventualnih komplikacija. Uz promatranje nastanka hematoma i kompromitacije dišnog sustava, pacijenti se opserviraju radi isključivanja simptoma i znakova hipokalcemije. Praćenje razine kalcija u krvi, posebno kod simptomatskih pacijenata, je presudno. Klinički testova za hipokalcemiju, Chvostekov i Trousseauov znak, mogu biti pozitivni pa je kod takvih pacijenata nužna nadoknada kalcija koja se obustavlja pri normalizaciji stanja. [1]

4.6. KOMPLIKACIJE

Komplikacije kirurškog zahvata u liječenju hipertireoze su rijetke, a javljaju se tek u 1 do 3% slučajeva. Najčešća komplikacija je hipokalcemija koja nastaje zbog hipoparatiroidizma. Slijede ju ozljedu *n. laryngeus recurrensa*, ozljedu vanjske grade *n. laryngeus superior*, edem larinksa, krvarenje, hipotireozu i hipertireozu. [1,17]

Ozljeda ili odstranjenje paratiroidnih žlijezda te oštećenje njihove cirkulacije tijekom operacije štitnjače rezultira postoperativnim hipoparatiroidizmom i posljedičnom hipokalcemijom. Hipoparatiroidizam može nastati kao posljedica totalne, ali i subtotalne tireoidektomije. Zbog toga je pažljivo utvrđivanje pozicije paratiroidnih žlijezda važan korak tijekom kirurškog zahvata. Klinički su simptomi zapravo znakovi hipokalcemije koji se razvijaju 2 do 3 dana nakon operacije. Rezultat su povećane neuromuskularne podražljivosti, a uključuju parestezije, grčeve, karpopedalni spazam, tetaniju i konvulzije. Prolazni hipoparatiroidizam je češći od trajnog oblika, a posljedica je narušene cirkulacije žlijezda. Ovisno o stupnju hipokalcemije i izraženosti simptoma, moguća je nadoknada kalcija oralno ili intravenski. Ako je posrijedi blaži oblik hipokalcemije (oko 2.0 mmol/L kalcija u krvi), liječenje se provodi primjenom 500mg kalcija *per os* svakih 6 sati. Pri vrijednostima kalcija nižim od 1.9 mmol/L, kalcij se nadoknađuje intravenski. U liječenje se može uključiti i vitamin D, ako davanje kalcija ne poboljšava stanje. [1,3]

Iako često spominjana, ozljeda *n. laryngeus recurrensa* rijetka je komplikacija s pojavom od 0.3-3% u svih slučajeva. Incidencija je veća kod reoperacija i kod totalne tireoidektomije u odnosu na lobektomiju. Živac se najčešće ozljedi tijekom podvezivanja i presjecanja donje tireoidne arterije. Mnogo češća pareza ili djelomična ozljeda, u odnosu na potpuno presjecanje, dovodi glasnice u medijalnu liniju bez mogućnosti pomaka. Prolazna pareza također je moguća u manjem broju slučajeva. Simptomi jednostrane pareze NLR su promuklost, nemogućnost glasnog pričanja, brzi zamor gasnica, a povećan je i rizik od aspiracije. U obostranoj se parezi glasnice nalaze u medijalnoj liniji, a simptomi uključuju potpuni gubitak glasa, stridor te kompromitaciju dišnog puta koja zahtjeva hitnu traheotomiju. Nije dokazano da primjena monitoringa povratnog živca smanjuje ovaj rizik, ali može pružiti prognostičku vrijednost. Istraživanja pokazuju da je identificiranje živca povezano s nižim stopama ozljede. [1,31]

Vanjska grana *n. laryngeus superiora* nalazi se u blizini gornje tireoidne arterije tako da, prilikom podvezivanja i presjecanja arterije, i ona može biti ozlijeđena. Zbog ozljede grane ovog živca krikotiroidni mišić se ne može kontrahirati. (Hilli) Ova ozljeda često je asimptomatska. Pacijenti ponekad osjećaju promuklost i zamor prilikom upotrebe glasa. Međutim, glasovni profesionalci (pjevači, glumci, televizijski i radijski voditelji) mogu imati ozbiljnih problema u postizanju visine željenog tona. [31]

Kod krvarenja na mjestu kirurškog zahvata, najvažniji postupak je hemostaza. Najčešće se pojavljuju neposredno nakon buđenja iz anestezije ili nekoliko sati poslije zbog napinjanja i porasta krvnog tlaka. Krvarenje iz tireoidnih vena i arterija ili iz preostalog tkiva štitnjače može dovesti do nastanka hematoma koji pritišće dušnik i posljedično izaziva gušenje. Zbrinjavanje hematoma uključuje hitnu dekompresiju otvaranjem svih slojeva rane te pronalaženje i zbrinjavanje izvora krvarenja. [1,3]

Hipotireoza se javlja kao redovita i očekivana pojava nakon totalne tireoidektomije zbog čega je potrebna nadomjesna terapija hormonima. Pojava hipertireoza se pak smatra neuspjehom operacije. Nastaje zbog ponovnog oboljenja tkiva štitnjače koje je ostavljeno *in situ* tijekom operacije kako bi se uspostavila eutireoza. Takvo se stanje liječi reoperacijom ili radiojodom. [1,3]

Iako rijetka, opstrukcija dišnog puta životno je ugrožavajuća komplikacija svakog kirurškog liječenja, pa tako i ovog. Do opstrukcije najčešće dolazi zbog edema larinksa kojeg mogu potaknuti različiti uzroci. Neki od njih su opstrukcija venskog ili limfatičnog sustava vrata, stvaranje postoperativnog hematoma te bilateralna ozljeda rekurentnog živca. Prepoznavanje sindroma distresa i znakova inspiratornog stridora je ključno. Potrebna je hitna kirurška exploracija rane kako bi se zbrinuo eventualni hematom koji je doveo do opstrukcije. Endotrahealna intubacija također je nužna za održavanje otvorenog dišnog puta i oksigenaciju pacijenta. [1]

5. ZAKLJUČAK

Hipertireoza je stanje koje se javlja kao posljedica povećanog stvaranja i izlučivanja hormona štitnjače (T3 i T4). Simptomi hipertireoze mogu biti raznoliki, a većina ih nastaje kao rezultat povećanog bazalnog metabolizma. Najčešći uzroci hipertireoze su Gravesova bolest te Plummerova bolest (toksična nodularna struma) koja uključuje dva zasebna entiteta, toksičnu multinodularnu strumu i solitarni toksični čvor (toksične adenome štitnjače). Liječenje hipertireoze provodi se na tri načina: antitireoidnim lijekovima (tireostaticima), primjenom radioaktivnog joda te kirurškim zahvatom. Od kirurških metoda liječenja hipertireoze najčešće se izvodi totalna tireoidektomija, dok su subtotalna i gotovo totalna (*near-total*) tireoidektomija te lobektomija rjeđe korištene. Razlog tome je činjenica da je totalna tireoidektomija povezana je s najmanji brojem komplikacija i najmanjom stopom povratka bolesti, što znači velikim brojem izliječenih nakon samo jednog operacijskog postupka. Jedina mana totalne tireoidektomije jest hipotireoza koja zahtjeva cjeloživotnu nadomjesnu terapiju hormonima. Totalna tireoidektomija ponajprije je indicirana u bolesnika s toksičnom multinodularnom strumom te u bolesnika s Gravesovom bolešću kod kojih ne postoji odgovor na terapiju tireostaticima ili radiojodom. Subtotalna i gotovo totalna tireoidektomija mogu se također u ovih bolesnika razmotriti kao opcije u kirurškom liječenju. Lobektomija je indicirana samo kod pacijenata s toksičnim adenomom koji se ne širi izvan granica jednog režnja. Prilikom odabira najprikladnijeg načina liječenja hipertireoze, važno je sagledati cjelokupnu sliku pacijentovih simptoma, dijagnostičkih pretraga i ranijeg liječenja. Često je potrebna kombinirana terapija, a multidisciplinarni pristup u 21. stoljeću postaje obavezan.

6. ZAHVALE

Zahvaljujem se svom mentoru, prof. dr. sc. Vladimiru Bedekoviću na pomoći i vodstvu prilikom izrade ovog rada.

Najveće hvala mojoj obitelji koja mi je bila iskrena podrška i potpora tijekom studiranja.

7. LITERATURA

1. Al Hilli Z, Cheung C, McDermott EW i Prichard RS. Surgical Management of Hyperthyroidism. 2014. Dostupno na: <http://dx.doi.org/10.5772/57499>. Pristupljeno 31. svibnja 2017.
2. <http://emedicine.medscape.com/article/121865-overview> Pristupljeno 31. svibnja 2017.
3. Petric V, Bedeković V. Štitnjača. U: Katić V, Kekić B, ur. Otorinolaringologija. Zagreb: Naklada Ljevak; 2004, str. 232-44.
4. Sundaresh V, Brito JP, Wang Z, et al. Comparative effectiveness of therapies for graves' hyperthyroidism: A systematic review and network meta-analysis. J Clin Endocrinol Metab. 2013;98:3671-3677.
5. Bajek S. Glandula thyroidea, štitasta žlijezda. U: Vinter I, ur. Waldeyerova anatomija čovjeka. 17.izd.Zagreb: Golden marketng-tehnička knjiga; 2009, str. 337-340
6. Višnjić D. Metabolički hormoni štitnjače. U: Kukulja-Taradi S, Andreis I, ur. Medicinska fiziologija – udžbenik. 12.izd.Zagreb: Medicinska naklada; 2012, str. 907-918
7. <http://reference.medscape.com/article/835535-overview> Pristupljeno 31. svibnja 2017.
8. <http://khalidalomari.weebly.com/blood-supply-and-venous-drainage.html> Pristupljeno 31. svibnja 2017.
9. http://perpetuum-lab.com.hr/wiki/plab_wiki/anatomija-covjeka-enciklopedija/stitna-zlijezda;-stitnjaea-r30/ Pristupljeno 31. svibnja 2017.
10. <http://jtd.amegroups.com/article/viewFile/6635/html/50716> Pristupljeno 31. svibnja 2017.
11. Bradamante Ž. Glava i vrat. U: Bradamante Ž, Grbeša Đ, ur. Langmanova medicinska embriologija. 10.izd.Zagreb: Školska knjiga; 2008, str. 272
12. Kostović-Knežević Lj. Nadbubrežne žlijezde, Langerhansovi otočići, štitna žlijezda, epitelna tjelešca i epifiza. U: Bradamante Ž, Kostović-Knežević L, ur. Osnove histologije. Zagreb: Školska knjiga; 2005, str. 423-428.
13. <http://emedicine.medscape.com/article/122393-overview> Pristupljeno 31. svibnja 2017.

14. <http://emedicine.medscape.com/article/2172316-overview> Pristupljeno 31. svibnja 2017.
15. Šarčević B, Damjanov I. Bolesti endokrinoga sustava. U: Damjanov I, Jukić S, Nola M, ur. Patologija. 3. izd. Zagreb: Medicinska naklada; 2011, str. 805-821
16. <http://www.msd-prirucnici.placebo.hr/msd-prirucnik/endokrinologija/bolesti-stitnjace/hipotireoza> Pristupljeno 31. svibnja 2017.
17. De Leo S, Lee SY, Braverman LE. Hyperthyroidism. *Lancet*. 2016;388:906-918.
18. Sharma M, Aronow WS, Patel L, Gandhi K, Desai H. Hyperthyroidism. 2011;17:85-91.
19. <http://www.msd-prirucnici.placebo.hr/msd-prirucnik/endokrinologija/bolesti-stitnjace/hipertireoza> Pristupljeno 31. svibnja 2017.
20. <http://emedicine.medscape.com/article/120619-overview> Pristupljeno 31. svibnja 2017.
21. Jukić T, Staničić J, Petric V, Kusić Z. Radioaktivni jod-131 ili kirurški zahvat u liječenju Gravesove hipertireoze. *Liječnički Vjesnik*. 2010;132:355-360
22. Ardito G, Mantovani M, Vincenzoni C, Guidi ML, Corsello S, Rabitti C, Fadda G, Di Giovanni V. Hyperthyroidism and carcinoma of the thyroid gland. *Ann Ital Chir*. 1997;68:23-27
23. <http://epomedicine.com/medical-students/thyroidectomy-basics/>) Pristupljeno 31. svibnja 2017.
24. Pappalardo G, Guadalaxara A, Frattaroli FM, Illomei G, Falaschi P. Total compared with subtotal thyroidectomy in benign nodular disease: personal series and review of published reports. *Eur J Surg*. 1998;164:501-506
25. Barczyński M, Konturek A, Hubalewska-Dydejczyk A, Gołkowski F, Nowak W. Randomized clinical trial of bilateral subtotal thyroidectomy versus total thyroidectomy for Graves' disease with a 5-year follow-up. *Br J Surg*. 2012;99:515-522
26. In H, Pearce EN, Wong AK et al: Treatment options for Graves' disease: a cost-effectiveness analysis. *J Am Coll Surg*, 2009; 209: 170–179
27. Ozoux JP. Surgical treatment of Graves disease. *Am J Surg*. 1988;156:177-181
28. <https://entokey.com/the-surgical-management-of-hyperthyroidism/> Pristupljeno 31. svibnja 2017.

29. <http://emedicine.medscape.com/article/925147-overview> Pristupljeno 31. svibnja 2017.
30. <https://www.ncbi.nlm.nih.gov/pmc/articles/PMC4932873/> Pristupljeno 31. svibnja 2017.
31. <http://emedicine.medscape.com/article/1891109-overview> Pristupljeno 31. svibnja 2017.
32. <http://www.pathologyoutlines.com/topic/thyroidanatomy.html> Pristupljeno 31. svibnja 2017.
33. Miccoli P, Materazzi G, Berti P. Minimally invasive thyroidectomy in the treatment of well differentiated thyroid cancers: indications and limits. *Curr Opin Otolaryngol Head Neck Surg.* 2010;18:114-118.

8. ŽIVOTOPIS

OSOBNI PODACI

Ime i prezime: Matija Miškec

Datum i mjesto rođenja: 22.10.1992., Zagreb

OBRAZOVANJE

2011. – 2017. Medicinski fakultet Sveučilišta u Zagrebu

2007. – 2011. Opća gimnazija, Srednja škola Ivan Švear, Ivanić Grad

2002. – 2008. Osnovna glazbena škola Milka Trnina, Ivanić Grad

1999. – 2007. Osnovna škola Posavski Bregi, Posavski Bregi

IZVANNASTAVNE AKTIVNOSTI

- Član Studentske pedijatrijske sekcije u ak.god. 2015./2016.
- Sudionik Stručnog simpozija "Nove i stare ovisnosti iz perspektive zdravstvenih ustanova", Zagreb, 2016.
- Sudionik međunarodne konferencije *International cooperation in the field of family medicine*, Ljubljana, 2016.