

# Neuroendokrini tumori gušterače

---

**Matleković, Maja**

**Master's thesis / Diplomski rad**

**2017**

*Degree Grantor / Ustanova koja je dodijelila akademski / stručni stupanj:* **University of Zagreb, School of Medicine / Sveučilište u Zagrebu, Medicinski fakultet**

*Permanent link / Trajna poveznica:* <https://um.nsk.hr/um:nbn:hr:105:704602>

*Rights / Prava:* [In copyright](#)/[Zaštićeno autorskim pravom.](#)

*Download date / Datum preuzimanja:* **2024-08-08**



*Repository / Repozitorij:*

[Dr Med - University of Zagreb School of Medicine Digital Repository](#)



**SVEUČILIŠTE U ZAGREBU  
MEDICINSKI FAKULTET**

**Maja Matleković**

# **Neuroendokrini tumori gušterače**

Diplomski rad



Zagreb, 2017.

**SVEUČILIŠTE U ZAGREBU  
MEDICINSKI FAKULTET**

**Maja Matleković**

# **Neuroendokrini tumori gušterače**

**Diplomski rad**

Zagreb, 2017.

Diplomski rad izrađen je u Zavodu za gastroenterologiju i hepatologiju, Klinike za unutarnje bolesti, Kliničkog bolničkog centra Zagreb, pod vodstvom prof. dr. sc. Nadana Rustemovića i predan je na ocjenu u akademskoj godini 2016./2017.

## **POPIS KRATICA**

CgA- kromogranin A

CT- kompjutorizirana tomografija

EUZ- endoskopski ultrazvuk

FDG- fluor-deoksi-glukoza

MR- magnetska rezonanca

MSCT- višeslojna kompjutorizirana tomografija

mTOR- mammalian target of rapamycin

NET- neuroendokrini tumori

PNET- neuroendokrini tumor gušterače

SSTR- somatostatinski receptor

VEGF- vascular endothelial growth factor

# SADRŽAJ

SAŽETAK.....	
SUMMARY .....	
1. UVOD .....	1
2. ETIOPATOGENEZA .....	3
2.1. INZULINOM.....	3
2.2. GASTRINOM .....	4
2.3. VIPOM .....	4
2.4. GLUKAGONOM .....	5
2.5. SOMATOSTATINOM.....	5
3. KLINIČKA SLIKA.....	6
3.1. NEAKTIVNI PNET .....	6
3.2. INZULINOM.....	7
3.3. GASTRINOM .....	7
3.4. VIPOM .....	8
3.5. GLUKAGONOM .....	8
3.6. SOMATOSTATINOM.....	9
4. DIFERENCIJALNA DIJAGNOZA.....	10
4.1. INZULINOM.....	10
4.2. GASTRINOM .....	10
4.3. VIPOM .....	11
4.4. GLUKAGONOM .....	11
4.5. SOMATOSTATINOM.....	11
5. DIJAGNOZA .....	12
5.1. BIOKEMIJSKI MARKERI.....	12
5.2. SLIKOVNE METODE.....	13
5.2.1. KOMPJUTORIZIRANA TOMOGRAFIJA .....	13
5.2.2 MAGNETSKA REZONANCA .....	14
5.2.3 TRANSABDOMINALNI ULTRAZVUK .....	14
5.2.4 ENDOSKOPSKI ULTRAZVUK .....	14
5.2.5 <sup>18</sup> FDG POZITRONSKA EMISIJA .....	15
5.3. PRIKAZIVANJE SOMATOSTATINSKOG RECEPTORA .....	15

5.3.1 OCTREOSCAN.....	16
5.3.2 <sup>68</sup> Ga- POZITRONSKA EMISIJA.....	16
5.4. PATOHISTOLOŠKA ANALIZA.....	16
6. LIJEČENJE.....	17
6.1. KIRURŠKO LIJEČENJE.....	17
6.2. BIOLOŠKO LIJEČENJE.....	18
6.2.1 ANALOZI SOMATOSTATINA.....	18
6.2.2 INTERFERON ALFA.....	18
6.3. KEMOTERAPIJA.....	19
6.4. mTOR INHIBITORI.....	19
6.5. VEGF INHIBITORI.....	19
7. ZAKLJUČAK.....	20
8. ZAHVALA.....	21
9. LITERATURA.....	22
10. ŽIVOTOPIS.....	25

# SAŽETAK

## NEUROENDOKRINI TUMORI GUŠTERAČE

**Maja Matleković**

Neuroendokrini tumori su heterogena skupina tumora. Pojavljuju se diljem tijela, u različitim tkivima. Njihova incidencija je u velikom porastu, djelom i zbog sve većih i boljih dijagnostičkih metoda koje nam omogućavaju da ih otkrijemo u što ranijoj fazi. Unatoč boljim dijagnostičkim metodama još uvijek se ovi tumori otkrivaju u prekasnoj fazi za potpuno izlječenje.

Prezentiraju se različitim kliničkim slikama, ovisno o tome luče li hormone ili su inaktivni. U neuroendokrine tumore gušterače, osim inaktivnih tumora, spadaju inzulinom, gastrinom, glukagonom, vipom i somatostatinom. Po WHO klasifikaciji možemo ih podijeliti u neuroendokrine tumore gradusa I i II, te neuroendokrine karcinome, gradus III. Najčešće se pojavljuju kod pacijenata srednje dobi. Klinička slika može dugo vrijeme ostati neprepoznata. Inaktivni tumori ne luče hormone. Prezentiraju se simptomima koji nastaju zbog mase tumora i pritiska na okolne strukture. Najčešći simptomi su žutica, bolovi u abdomenu i gubitak težine, no mnogi se slučajno otkriju. Aktivni neuroendokrini tumori luče hormone, te se prezentiraju kliničkim sindromima koji nastaju zbog djelovanja hormona kojeg luče. Najučestaliji je inzulinom koji se prezentira simptomima hipoglikemije. Gastrinom se prezentira brojnim peptičkim ulkusima koji ne reagiraju na konzervativnu terapiju inhibitorima protonske pumpe, proljevima, bolovima u abdomenu. Vipomi se prezentiraju dugotrajnim i obilnim vodenastim proljevima. Za pacijente oboljele od glukagonoma tipična su 4 simptoma, dermatoza, dijabetes, duboka venska tromboza i depresija. Bolesnici sa somatostatinomom nemaju specifične simptome, nego najčešće bol u abdomenu i gubitak na težini.

S obzirom na brojne nespetsične simptome kojima se prezentiraju ponekad je dosta teško posumnjati o kojemu se tumoru radi, no uvijek ih trebamo razmatrati kod diferencijalne dijagnoze. Za dijagnozu tumora možemo koristiti mnoge metode. Kromogranin A je biokemijski marker koji možemo otkriti u granulama tumorskih stanica. Od slikovnih metoda koriste se CT, MR, UZV, EUZ, <sup>18</sup>FDG pozitronska emisija i prikazivanje somatostatinskog receptora. Za prikazivanje primarnog tumora u gušterači najvažniji nam je endoskopski ultrazvuk pomoću kojega možemo odrediti točnu lokaciju tumora te njegovu proširenost na



okolne strukture. Možemo koristiti i octreoscan,  $^{68}\text{Ga}$  pozitronsku emisiju i patohistološku analizu.

U liječenju je bitno što je više moguće kirurški odstraniti tumorsko tkivo. Koriste se i analozi somatostatina, interferon alfa, kemoterapeutici poput cisplatine ili karboplatine kombinirane sa etopozidom, te mTOR inhibitori poput everolimusa i VEGF inhibitori.

**Ključne riječi:** neuroendokrini tumori, gušterača, nespecifični simptomi, tumori koji luče hormone

# **SUMMARY**

## **NEUROENDOCRINE TUMORS OF THE PANCREAS**

**Maja Matleković**

Neuroendocrine tumors are a heterogeneous tumor group. They appear across the body in different tissues. Their incidence is on the rise, due to the growing and better diagnostic methods that enable us to detect them as early as possible. Despite the better diagnostic methods, these tumors are still being discovered in the far-reaching phase for complete cure of the patient.

They are presented in various clinical conditions, depending on whether the hormones are or aren't produced. In the group of neuroendocrine pancreatic tumors, in addition to the inactive tumors, there are insulinoma, gastrinoma, glucagonoma, vipoma and somatostatinoma. By WHO classification we can divide them into neuroendocrine tumors of grade I and II, and neuroendocrine carcinoma, grade III. Most commonly they appear in middle-aged patients. Clinical appearance can be long time unrecognizable. Inactive tumors do not produce hormones. They are presented with symptoms caused by tumor mass and pressure on surrounding structures. The most common symptoms are jaundice, abdominal pain and weight loss, but many are accidentally discovered. Active neuroendocrine tumors produce hormones and are presented by clinical syndromes that are caused by the action of the hormones. The most common is insulinoma presented with hypoglycaemia symptoms. Gastrinoma is presented by numerous peptic ulcers that do not respond to conservative therapy with proton pump inhibitors, diarrhoea, abdominal pain. Vipomas are presented with long lasting and abundant watery diarrhoea. For patients with glucagonoma, four symptoms, dermatosis, diabetes, deep venous thrombosis and depression are typical. Patients with somatostatinoma do not have specific symptoms, but most commonly, abdominal pain and weight loss.

Given the many imprecise symptoms that are presented, sometimes it is quite difficult to suspect what the tumor is, but it should always be considered in differential diagnosis. Many diagnostic methods can be used to diagnose tumors. Chromogranin A is a biochemical marker that can be detected in tumor cell granules. CT, MR, USV, EUS, 18FDG positron emission and somatostatin receptor expression are used for image methods. To detect the primary tumor in the pancreas, the most important is the endoscopic ultrasound, to determine the exact location

of the tumor and its extension to the surrounding structures. We can also use octreoscan, 68G positron emission and pathohistological analysis.

It is essential in the treatment that surgical removal of tumor tissue is as effective as possible. Somatostatin, interferon alfa, chemotherapeutic agents such as cisplatin or carboplatin combined with etoposide, and mTOR inhibitors such as everolimus and VEGF inhibitors are also used.

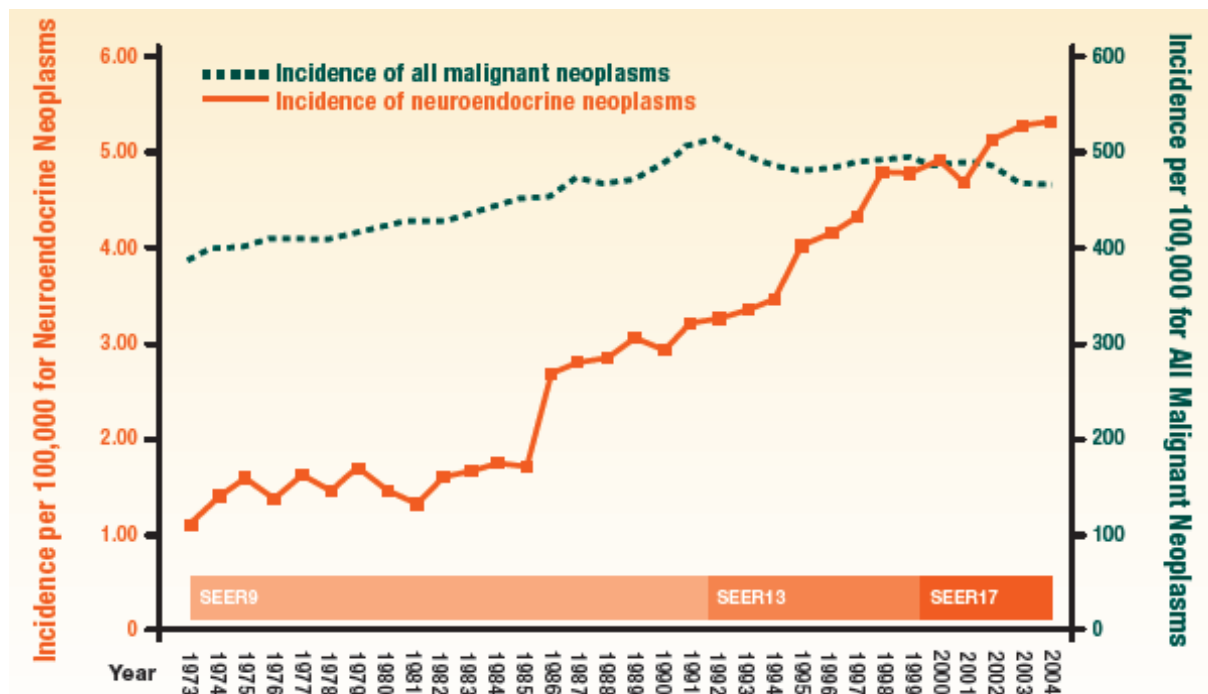
**Keywords:** neuroendocrine tumors, pancreas, unspecific symptoms, tumors producing hormones

# 1. UVOD

Neuroendokrini tumori skupina su malignoma koje se mogu razviti iz neuroendokrinih stanica diljem tijela.<sup>1</sup> Najčešća lokalizacija je tanko crijevo (39%), zatim crvuljak (26%), rektum (15%), pluća (10%), kolon (5-7%), želudac (2-4%), gušterača (2-3%), i jetra (<1%). Iznimno rijetke lokalizacije mogu biti i žučnjak, žučni vodovi, jajnici, testisi, mokraćni mjehur, prostata, dojke, bubrezi i štitnjača.<sup>2</sup>

Ove tumore karakterizira njihova sposobnost produkcije peptida koji uzrokuju karakteristične hormonalne sindrome. Većina je bezopasnija od ostalih epitelnih tumora, ali mogu biti i agresivni i otporni na terapiju.<sup>1</sup>

Prvi opis ovih tumora dao je Oberndorfer 1907. i dao im ime „karcinoid“. Neuroendokrini tumori su mnogo učestaliji nego što se prije vjerovalo.<sup>1,3</sup> Po SEER studiji (Surveillance, Epidemiology, and End Results) incidencija neuroendokrinih tumora je između 1973. i 2004. narasla sa 1.9 na 5.25 slučajeva na 100 000 osoba godišnje.<sup>1</sup>



Američka baza podataka SEER. Prilagođeno iz Yao JC, et al. *J Clin Oncol.* 2008;26:3063-3072

Pretpostavlja se da će incidencija dijagnosticiranih neuroendokrinih tumora rasti. To može biti posljedica povećanog nadzora i boljih dijagnostičkih tehnika te povećanoj upotrebi gastrointestinalnih slikovnih metoda poput gastroskopije, kolonoskopije i endoskopije kapsulom u rutinskoj kliničkoj praksi.<sup>3,4</sup>

To je heterogena skupina tumora s različitom kliničkom prezentacijom. Manifestni simptomi se pojavljuju kasno, te je zbog toga više od 50 posto neuroendokrinih tumora uznapredovalo u fazi otkrivanja. Prosječno vrijeme preživljenja pacijenata s uznapredovalim neuroendokrinim tumorom je 33 mjeseca.<sup>1</sup>

Terminologija i klasifikacija su različite. Histološka dijagnoza može biti otežana. Postoje različite opcije u terapijskom pristupu.<sup>1,5</sup>

Svjetska zdravstvena organizacija je 2010. godine u svojim smjernicama za klasifikaciju neuroendokrinih neoplazmi prepoznala njihov maligni potencijal. Sve imaju maligni potencijal i on može biti životno ugrožavajuć.<sup>1,6,7</sup> Čak i male neoplazme, veličine manje od 2 cm, mogu postati metastatske.<sup>8,9</sup>

Svjetska zdravstvena organizacija je klasificirala neuroendokrine neoplazme u dvije velike skupine, neuroendokrine tumore i neuroendokrine karcinome. Klasificirani su po stupnju diferenciranosti stanica, broju mitozu po vidnom polju, te proliferacijskom Ki-67 indeksu.

NEUROENDOKRINE NEOPLAZME		
NEUROENDOKRINI TUMORI		NEUROENDOKRINI KARCINOMI
Gradus 1 Dobro diferencirani Broj mitozu <2/10 HPF Ki-67 indeks ≤2%	Gradus 2 Dobro diferencirani Broj mitozu 2-20/10 HPF Ki-67 indeks 3% do 20%	Gradus 3 Slabo diferencirani Broj mitozu >20/10 HPF Ki-67 indeks >20%

## 2. ETIOPATOGENEZA

Neuroendokrini tumori gušterače, u prošlosti poznatiji pod nazivom „islet-cell“ tumori, obuhvaćaju 1-2% svih neoplazmi gušterače i 6% svih neuroendokrinih tumora. Po Nacionalnoj Tumorskoj Bazi (NCBD) njihova incidencija se povećala sa 1.4 slučaja na milijun u 1973. godini na 3.0 slučaja na milijun u 2004 godini.

Prema bazi podataka 85% tumora klasificirani su kao neaktivni, što znači da nema kliničkog sindroma koji je povezan sa viškom hormona kojeg producira tumor.

Ljudske „islet-cell“ stanice gušterače proizvode hormone inzulin, glukagon, somatostatin, vazoaktivni intestinalni peptid, gušteračni polipeptid i serotonin, dok fetalne stanice mogu producirati i gastrin. Neuroendokrini tumori gušterače mogu secernirati bilo koji od ovih hormona, a rijetki tumori mogu secernirati i adrenokortikotropni hormon, peptid povezan sa paratiroidnim hormonom, kalcitonin i faktor koji otpušta hormon rasta.

Otpribliže 5% pacijenata sa PNETovima ima nasljednu predispoziciju za razvitak bolesti. Predispoziciju imaju oboljeli od multiple endokrine neoplazije tip 1 (MEN1), von Hippel-Lindau (VHL), tuberozne skleroze (TS) i neurofibromatoze tip 1 (NF1).<sup>10</sup>

### 2.1. INZULINOM

Inzulinom je najčešća aktivna neuroendokrina neoplazma gušterače. To su neoplazme koje luče inzulin i uzrokuju hipoglikemiju a podrijetlo im je gušterača. Incidencija je 1-4 osobe na milijun, te predstavljaju svega 1-2% svih neoplazmi gušterače. Mogu se pojaviti u svakoj životnoj dobi, te su jednako zastupljeni i kod muškaraca i kod žena. Smatra se da se radi o jedinom benignom pankreatičnom NET-u. Prema literaturi 90% je u trenutku otkrivanja manje od 2 cm, solitarno i smješteno u samoj gušterače. Ravnomjerno su raspoređeni u svim dijelovima gušterače. Inzulinomi smješteni izvan gušterače koji uzrokuju hipoglikemiju su izrazito rijetki, incidencija je manja od 2%. Patogeneza inzulinoma je nepoznata.<sup>11</sup>

## 2.2. GASTRINOM

Gastrinom se najčešće pojavljuje u sklopu Zollinger-Ellisonovog sindroma. Može biti smješten u duodenumu i gušterači. Incidencija je 0.5 do 2 osobe na milijun. Najčešće se pojavljuje između 20 i 50 godine života, češće se pojavljuje kod muškaraca nego kod žena. Otprilike 80% gastrinoma je sporadično, ali 20 do 30% se pojavljuje u sklopu multiple endokrine neoplazije tip 1. Samo 25% gastrinoma se pojavljuje u gušterači, a jedni su od najčešćih funkcionalnih neuroendokrinih tumora gušterače. Najveći broj gastrinoma se pojavljuje u duodenumu.

Gastrinomi su najčešće dobro diferencirani, sa pokojom mitozom. Histološkom građom nalikuju na ostale neuroendokrine tumore gušterače. Imunohistokemijskim metodama mogu se dokazati neuroendokrini markeri poput sinaptofizina i kromogranina A. Također u granulama se može identificirati gastrin, ali i drugi neuroendokrini peptidi poput vazoaktivnog peptida. Ukoliko tumor sadrži gastrin ali se ne prezentira simptomima Zollinger-Ellisonovog sindroma tada ga ne možemo smatrati gastrinomom.

Gastrinomi pretjerano secerniraju gastrin koji potiče parijetalne stanice želuca i stanice nalik na enterokromafine stanice da pojačano luče želučanu kiselinu. Pacijenti često pate od kroničnog proljeva. Do njega dolazi zbog velikog volumena želučane kiseline koja ne može biti apsorbirana u crijevima. Također dolazi i do maldigestije i malapsorpcije zbog niskog intraluminalnog pH koji oštećuje stijenku crijeva i onemogućava cjelovitu apsorpciju. Zbog visokih razina gastrina dolazi i do inhibicije apsorpcije natrija i vode što pogoršava proljev.<sup>12</sup>

## 2.3. VIPOM

Vipomi su neuroendokrini tumori gušterače čija je incidencija 1 na 10 milijuna osoba godišnje. Najveći broj vipoma se pojavljuje u gušterači, čak preko 95%. Tumori poput karcinoma pluća, karcinoma kolona, feokromocitoma, hepatoma također mogu secernirati vazoaktivni peptid kao i vipom. Najčešće se pojavljuju između 30 i 50 godine kod odraslih, te između 2 i 4 godine kod djece. Vipomi su najčešće solitarni, veći od 3 cm u promjeru, u preko 75% pacijenata pojavljuju se u repu gušterače. Otprilike 60 do 80% vipoma ima udaljene

metastaze prilikom dijagnoze. Najčešće se pojavljuju kao izolirani tumori, ali u 5% slučajeva pojavljuju se u sklopu multiple endokrine neoplazije tip 1.

Tumor luči prekomjerne, neregulirane količine vazoaktivnog intestinalnog polipeptida. Vazoaktivni intestinalni polipeptid veže se za intestinalne epitelne stanice i dovodi do sekrecije tekućine i elektrolita u lumen, dovodeći do sekretornog proljeva i hipokalemije. Dovodi i do vazodilatacije, inhibicije sekrecije želučane kiseline, resorpcije kostiju.<sup>13</sup>

## **2.4. GLUKAGONOM**

Glukagonomi su rijetki, godišnja incidencija je 0.01 do 0.1 na 100 000 osoba. Najčešće su solitarni i locirani u distalnom dijelu gušterače. Najčešće se pojavljuju u pedesetim godinama života. Najveći broj slučajeva je sporadičan, ali čak do 20% slučajeva može biti povezano sa multiplom endokrinom neoplazijom tip 1. Najčešće su veći od 3 cm u promjeru, a otprilike 50 do 80% pacijenata prilikom postavljanja dijagnoze ima metastaze. Histološki, glukagonomi potječu od alfa stanica gušterače. Sastoje se od gnijezda dobro diferenciranih stanica sa malo mitozama i nalikuju na ostale neuroendokrine tumore. Imunoperoksidaznim bojanjem moguće je otkriti glukagon unutar tumorskih stanica, a in situ hibridizacijom moguće je otkriti mRNA glukagona. Elektronskim mikroskopom mogu se vidjeti karakteristične granule alfa stanica.

Pacijenti imaju povišene razine glukagona. Glukagon djeluje na jetru te povećava oksidaciju aminokiselina i glukoneogenezu iz aminokiselina. Glukagon ima i kataboličko djelovanje te djeluje na glukagonu slične peptide što može dovesti do značajnog gubitka težine. Zbog manjka aminokiselina i pothranjenosti dolazi do pojave nekrolitičkog migratornog eritema. Također dolazi i do pojave proljeva zbog hiperglukonemije i kosekrecije gastrina, vazoaktivnog peptida, serotonina i kalcitonina.<sup>14</sup>

## **2.5. SOMATOSTATINOM**

Somatostatinomi su rijetki neuroendokrini tumori čija je godišnja incidencija 1 na 40 milijuna osoba. Najčešće se pojavljuju između 50 i 55 godine života s jednakom zastupljenošću u oba spola. U gušterači se pojavljuje 55% somatostatinoma, od čega dvije trećine u glavi gušterače. Također se mogu pojaviti u ampuli ili periampularnoj regiji duodenuma, te rijetko u jejunumu. Maligno je otprilike 75% somatostatinoma, a do 90% se dijagnosticira s postojećim metastazama.



U sklopu multiple endokrine neoplazije tip 1 pojavljuje se oko 45% somatostatina. Somatostatin je tetradekapeptid koji inhibira sekreciju mnogih hormona poput inzulina, glukagona, gastrina i hormona rasta. Zbog te inhibicije sekrecije hormona pojavljuju se glavni simptomi somatostatinskog sindroma.<sup>15</sup>

### **3. KLINIČKA SLIKA**

Klinička slika neuroendokrinih tumora gušterače najviše ovisi o funkcionalnom statusu same novotvorine. Najčešći simptom je bol u abdomenu.<sup>16,17</sup>

Kod funkcionalnih PNET-ova simptomi su obično određeni prema hormonu koji luči sam tumor. Tumori imaju mogućnost sekrecije hormona ili peptida, poput inzulina, gastrina, glukagona, vazoaktivnog intestinalnog peptida ili somatostatina, te uzrokuju karakteristične hormonalne sindrome. Simptome hormonske hipersekrecije obično nisu dio početne kliničke slike nego ukazuju na metastatsku bolest. Kod nefunkcionalnih PNET-ova simptomi ovise o rastu samoga tumora i njegovoj proširenosti na okolne strukture.<sup>18,19,20,21</sup>

Neuroendokrini tumori imaju potencijal za metastaziranje.<sup>22</sup> Prilikom postavljanja dijagnoze 50% pacijenata ima regionalne ili udaljene metastaze. Prognoza je loša kada su neuroendokrini tumori metastazirali. Prema SEER studiji medijan preživljenja za pacijente sa neuroendokrinim tumorima gradus I ili gradus II koji su prilikom postavljanja dijagnoze imali metastaze je 33 mjeseca.<sup>1</sup>

Rano razdoblje tumorskog rasta, razdoblje od 0-14 godina, nema specifične simptome, te su često krivo dijagnosticirani kao iritabilni kolon ili spastički kolon.<sup>23</sup> Klinički simptomi, poput crvenila i proljeva, najčešće se razvijaju tek nakon što je tumor metastazirao u jetru i mezenterijalne limfne čvorove. Prilikom postavljanja dijagnoze bolest je možda već u uznapredovaloj fazi.<sup>24</sup>

#### **3.1. NEAKTIVNI PNET**

Neaktivni neuroendokrini tumor gušterače (PNET) se klinički definira kao PNET koji nije povezan sa hormonskim hipersekrecijskim sindromom. Neaktivni PNETovi produciraju i secerniraju hormone ali količina i biološka aktivnost ovih hormona ne uzrokuje specifičan

sindrom. Neaktivni PNETovi uzrokuju nespecifične simptome koji su posljedica mase samog tumora.<sup>25</sup>

Mnogi PNETovi se pojavljuju u glavi gušterače i uzrokuju simptome poput žutice, bolova u abdomenu ili gubitka težine. Ostali manje učestaliji simptomi mogu uključivati anoreksiju, mučninu, intraabdominalno krvarenje ili palpabilnu masu. Mnogi su asimptomatski i slučajno otkriveni slikovnim metodama zbog drugih indikacija. Najveći broj metastaza pojavljuje se u jetri, a ostala mjesta uključuju kosti, peritoneum, nadbubrežnu žlijezdu, mozak i slezenu. Jetrene metastaze su najčešće multifokalne i uzrokuju simptome.<sup>26</sup>

### **3.2. INZULINOM**

Inzulinomi se klinički najčešće prezentiraju dugotrajnom hipoglikemijom. Ponekad se pojave epizode neuroglikopeničnih simptoma kojima mogu prethoditi autonomni simptomi.<sup>27</sup> Neuroglikopenični simptomi su glavobolja, letargija, vrtoglavice, zamagljen vid, amnezija. Rjeđe se mogu pojaviti i napadaji, koma te trajni neurološki deficit. Simptomi koji su posljedica autonomnog odgovora organizma su tremor, uznemirenost, palpitacije, mučnina, osjećaj gladi i znojenje.<sup>28</sup>

Postprandijalna hipoglikemija može biti jedini simptom kod nekih pacijenata. Hipoglikemija se kod pacijenata sa inzulinomom pojavljuje prvenstveno zbog reduciranog stvaranja glukoze u jetri, a ne zbog pojačanog iskorištavanja glukoze. Hipoglikemije su epizodne naravi zbog intermitentnog lučenja inzulina iz tumora. Epizode se tipično događaju rano ujutro i mogu biti isprovocirane tjelovježbom.<sup>11,27,28</sup>

Gubitak na težini je simptom u gotovo četvrtine pacijenata. Simptomi obično traju godinu i pol prije postavljanja dijagnoze. Gotovo 20% pacijenata je krivo dijagnosticirano, najčešće kao neurološki ili psihijatrijski poremećaj.<sup>27</sup>

### **3.3. GASTRINOM**

Najčešći simptomi kod pacijenata sa gastrinomom su bolovi u abdomenu, 75%, i kronični proljev, 73%. Skoro polovica pacijenata ima žgaravicu zbog gastroezofagealnog refluksa. Od ostalih simptoma značajni su gubitak na tjelesnoj težini, 17%, i gastrointestinalno

krvarenje, 25%. Otprilike 1 na 10 pacijenata, pogotovo oni sa multiplom endokrinom neoplazijom tip 1, imaju simptome povezane sa sekundarnim hormonalnim sindromom.

Više od 90% pacijenata razvije peptički ulkus, 75% u početnom dijelu duodenuma, 14% u distalnom dijelu duodenuma, a 11% u jejunumu. Ulkusi su uglavnom refraktorni na uobičajenu terapiju inhibitorima protonske pumpe. Kod nekih pacijenata pojavljuje se i refluksni ezofagitis.<sup>12</sup>

### **3.4. VIPOM**

Pacijenti koji boluju od vipoma imaju sindrom karakterističan za vipom. Sindrom se također naziva gušteračni kolera sindrom, Verner-Morisonov sindrom i vodenasti proljev, hipokalemija i hipoklorhidrija ili aklorhidrija sindrom. Sindrom je karakteriziran vodenastim proljevima koji perzistiraju i pri postu. Stolice su tamnije boje i bez mirisa, volumen stolice premašuje 700 mL/dan. U 70% pacijenata volumen stolice može premašiti i 3000 mL/dan.

Bolovi u abdomenu su blagi ili izostaju. Simptomi povezani sa sindromom su i epizode crvenila u 20% pacijenata, te simptomi povezani sa hipokalemijom i dehidracijom koji uključuju letargiju, mučninu, povraćanje, slabost mišića i grčeve mišića. Hipoklorhidrija se događa kod 75% pacijenata i može dovesti do manjka željeza i vitamina B12. Pacijenti mogu imati i hiperglikemiju i hiperkalcemiju. Hiperkalcemija može nastati kao posljedica hiperparatireoidizma u sklopu sindroma multiple endokrine neoplazije tip 1 ili zbog hiperalbuminemije koja nastaje zbog dehidracije.

Kod pacijenata sa dehidracijom ukupna serumaska koncentracija kalcija je povećana, ali koncentracija ioniziranog kalcija je normalna.<sup>13</sup>

### **3.5. GLUKAGONOM**

Glukagonomski sindrom je često opisivani kao „sindrom 4D“ koji opisuje 4 najčešća simptoma, a to su dermatoza, dijabetes, duboka venska tromboza i depresija.

Klinička obilježja glukagonoma nisu specifična pa se dijagnoza obično postavlja u kasnom stadiju bolesti kada već postoje metastaze. Najčešći simptom, pojavljuje se u preko 80% pacijenata, je gubitak na težini, često izrazito značajan.

Nekrolitički migriratorni eritem se pojavljuje kod otprilike 70% pacijenata. Kod nekih pacijenata eritem može biti jedini simptom, ali češće se pojavljuje uz druge nespecifične simptome. Eritem počinje kao eritematozne papule ili plakovi koji se pojavljuju na licu, perineumu i ekstremitetima. Kroz 7-14 dana lezije se uvećavaju. Zatim lezije izblijede u sredini, ostavljajući brončana, indurirana područja centralno. Na granicama lezija pojavljuju se mjehuri i kraste. Zahvaćena područja su često bolna i svrbe. Isti proces se često događa i na mukoznim membranama uzrokujući glositis, angularni helitis, stomatitis i blefaritis.

Pacijenti često gube kosu i imaju promjene na noktima. Intolerancija glukoze tj. dijabetes melitus pojavljuje se kod 75-95% pacijenata. Kod 40% pacijenata utvrđuje se klinički značajna hiperglikemija sa dijabetes melitusom kod postavljanja dijagnoze. Kronični proljev je najčešća gastrointestinalna manifestacija glukagonoma i pojavljuje se kod približno 30% pacijenata. Venske tromboze pojavljuju se kod 30% pacijenata i najčešće se prezentiraju kao duboka venska tromboza ili plućna embolija.

U 20% pacijenata pojavljuju se neuropsihijatrski simptomi poput depresije, demencije, psihoze, agitacije, paranoidnih deluzija, ataksija, hiperrefleksije, optičke atrofije i slabosti proksimalnih skupina mišića. Zabilježeni su i slučajevi dilatativne kardiomiopatije. Preko 90% pacijenata ima normocitnu normokromnu anemiju koja može biti posljedica kronične bolesti ili direktnog efekta glukagona na eritorpoezu. Moguće su i blago povišene razine sekundarnih hormona poput gastrina, somatostatina, vazoaktivnog intestinalnog peptida, serotonina, adrenokortikotropnog hormona i gušteračinog polipeptida.<sup>14</sup>

### **3.6. SOMATOSTATINOM**

Kod pacijenata sa somatostatinomom najčešći simptomi su bol u abdomenu i gubitak na težini. Ponekad se pojavljuju simptomi poput intolerancije glukoze ili dijabetes melitusa, kolelitijaze i dijareje/steatoreje. Simptomi se češće pojavljuju kod pacijenata kod kojih su somatostatinomi smješteni u gušterači. Kod pacijenata kod kojih su somatostatinomi smješteni u duodenumu simptomi nastaju zbog lokalnih komplikacija i uključuju bol u abdomenu, opstruktivnu žuticu ili gastrointestinalno krvarenje.<sup>15</sup>

## 4. DIFERENCIJALNA DIJAGNOZA

Prilikom dijagnostike neuroendokrinih tumora gušterače moramo imati na umu da i drugi poremećaji, kao što su upalne bolesti mogu izazvati iste ili slične simptome kao i tumori.

### 4.1. INZULINOM

Poremećaji koji su povezani sa hiperinzulinemijom biokemijski nalikuju inzulinomu. Perzistentna hiperinzulinemična hipoglikemija novorođenčadi, također zvana obiteljski hiperinzulinizam, kongenitalna hiperinzulinemija i primarna hipertrofija stanica gušterače (nesidioblastoza), je genetski poremećaj koji se najčešće prenosi autosomno recesivno.

Neinzulinomski hipoglikemijski sindrom gušterače pojavljuje se kod odraslih i također je povezan sa hipertrofijom gušteračnih stanica i nesidioblastozom. Neuobičajen simptom ovog poremećaja je da se hipoglikemija pojavljuje postprandijalno, 2 do 4 sata nakon jela. Hipoglikemija natašte je rijetka. Nesidioblastoza također može imati simptome slične inzulinomu.

Hipoglikemija inducirana sulfonilurejom trebala bi biti uzeta u obzir prilikom dijagnostike kod svih pacijenata sa hipoglikemijskim poremećajem, pogotovo kod onih kod kojih se hipoglikemija pojavljuje nevezano uz obroke i post.

Autoimuna inzulinska hipoglikemija pojavljuje se kod pacijenata koji imaju protutijela protiv endogenog inzulina ili protiv inzulinskog receptora. Simptomi se mogu pojaviti postprandijalno, natašte ili u oba slučaja.<sup>27</sup>

### 4.2. GASTRINOM

Poremećaji koji nalikuju na gastrinom su:

Hiperplazija antralnih G stanica je rijedak entitet povezan sa povećanim brojem G stanica i hipergastrinemijom. Pacijenti također mogu imati peptičke ulkuse. Za razliku od gastrinoma hiperplazija G stanica slabo reagira na test stimulacije sekretinom.

Kod svih pacijenata sa rekurentnim peptičkim ulkusima nakon gastrektomije moramo posumnjati na sindrom zadržanog antruma. U takvim slučajevima rekurentni peptički ulkusi su

posljedica nepotpunog odstranjenja antruma želuca od duodenuma. Povišenje razina gastrina je umjereno i reverzibilno ukoliko se odstrani antrum.<sup>12</sup>

### **4.3. VIPOM**

Poremećaji koji kao i vipom dovode do sekretornog proljeva su: zloupotreba fiziološke otopine, enteritis uzrokovan enterotoksičnom E.Coli ili Vibriom cholerae, mikroskopski kolitis, malapsorpcija žučnih soli zbog resekcije ileuma i karcinoidni sindrom.<sup>13</sup>

### **4.4. GLUKAGONOM**

Nekrolitički migratorni eritem nije specifičan za glukagonom. Povezan je i sa hepatitisom B i cirozom jetre, adenokarcinomom jejunuma i rektuma, viloznom atrofijom tankog crijeva i mijelodisplastičnim sindromom u odsutstvu povišenih razina glukagona. Lezije nalik na lezije u nekrolitičkom migratornom eritemu povezane su i u poremećajima kao manjak cinka, pelagra, kvašiorkor, terminalna faza jetrene bolesti, toksična epidermalna nekroliza, pemfigus i pustularna psorijaza.<sup>14</sup>

### **4.5. SOMATOSTATINOM**

Somatostatinom uzrokuje steatoreju, a u diferencijalnu dijagnozu steatoreje spada ciroza, kronična kolestaza, bakterijsko prerastanje, ilealna resekcija ili bolest ileuma.

Somatostatinom se kao i ostali tumori gušterače može prezentirati kao masa u gušterači. Diferencijalna dijagnoza mase u gušterači uključuje primarni egzokrini karcinom gušterače, ostale neuroendokrine tumore gušterače, limfom, metastatski tumor, fokalni kronični pankreatitis i autoimuni pankreatitis.<sup>15</sup>

## 5. DIJAGNOZA

Dijagnoza neuroendokrinih tumora izuzetno je bitna. Napretkom tehnologije napredovale su i današnje mogućnosti otkrivanja tumora u ranoj fazi. To je izuzetno bitno kod ove vrste tumora. Na raspolaganju imamo mnogo metoda, od kojih su najvažnije endoskopski ultrazvuk, kao najbolja metoda za otkrivanje primarnog neuroendokrinoog tumora gušterače, te brojne slikovne metode pomoću kojih možemo otkriti regionalne i udaljene metastaze.

### 5.1. BIOKEMIJSKI MARKERI

Kromogranin A (CgA) je osnovni biljeg stanica neuroendokrinih tumora.

To je kiseli protein koji potječe iz intracelularnih granula te se kosekrecijom uz ostale biogene amine i hormone izlučuje iz stanica. Koncentracija u serumu ovisi o tipu tumora te je i odraz diferenciranosti stanica, a visoke vrijednosti su gotovo uvijek posljedica tumorske sekrecije. Pacijenti s hipergastrinemijom ili na terapiji inhibitorima protonske pumpe mogu imati povišene vrijednosti CgA. U praćenju oboljelih svakih 6 mjeseci trebalo bi određivati vrijednosti CgA.<sup>29</sup>

Kod sumnje na neuroendokrini tumor gušterače preporučeno je provjeriti gušteračni peptid (PP), CgA, kalcitonin, peptid povezan sa paratiroidnim hormonom i faktor koji otpušta hormon rasta.

Ako pacijent ima prepoznatljiv sindrom preporučena je provjera razina specifičnih hormona. Ako sumnjamo na inzulinom potrebno je provjeriti vrijednosti inzulina, proinzulina, C-peptida. Serumske razine vazoaktivnog peptida trebaju se provjeriti kod sumnje na vipom, serumske razine glukagona kod pacijenata sa simptomima glukagonoma. Kod sumnje na gastrinom, ukoliko je razina seruskoga gastrina natašte <1000 pg/ml potrebno je učiniti sekretinski test. Ukoliko je test negativan a postoji sumnja na gastrinom treba učiniti stimulacijski test kalcijem. Kod sumnje na neaktivan PNET treba provjeriti razine kromogranina A i gušteračnog polipeptida.<sup>10,29</sup>

S obzirom da neuroendokrini tumori gušterače mogu biti dio sindroma multiple endokrine neoplazije prema znakovima kliničke slike ponekad je potrebno i određivanje kalcemije, paratiroidnog hormona ili hormona hipofize.<sup>29</sup>

## **5.2. SLIKOVNE METODE**

Preoperativno određivanje položaja tumora je presudno u ocjenjivanju mogućnosti resekcije samoga tumora. Idealna metoda će identificirati primarni tumor, odrediti odnos prema susjednim organima i krvnim žilama te otkriti udaljene metastaze.

Konvencionalne slikovne metode poput kompjutorizirane tomografije (CT), magnetske rezonance (MR), ultrazvuka ili endoskopije najčešće se koriste kako bismo utvrdili anatomske odnose između tumora i okolnoga tkiva. Metode otkrivanja somatostatinskih receptora i pozitronska emisijska tomografija koriste se kako bismo utvrdili funkcionalnost tumora i otkrili udaljene metastaze.<sup>10</sup>

### **5.2.1. KOMPJUTORIZIRANA TOMOGRAFIJA**

Višeslojna kompjutorizirana tomografija (MSCT) je obično prva pretraga kojoj se pacijent podvrgne prilikom evaluacije suspektnog neuroendokrinog tumora. Pretragu treba provesti koristeći intravenski kontrast.

Ovi tumori i njihove metastaze su najčešće hipervaskularni i obično ih otkrijemo u ranoj arterijskoj fazi višefazičnog snimanja. Kasna portalna venska faza ili odgođene faze mogu otkriti hipovaskularne tumore. Mezenterički limfni čvorovi koji su zahvaćeni bolešću mogu razviti kalcifikacije što nam može pomoći prilikom njihove detekcije na MSCT-u.

Primarni neuroendokrini tumori gušterače detektabilni su u otprilike 70% slučajeva, a ukoliko je tumor veći od 2 cm u promjeru tada su detektabilni u čak 80-100% slučajeva.<sup>10</sup>

Nefunkcionalni tumori su obično veći, a na nativnom CT-u se vide kao mikrokalifikati. Kod velikih tumora nalaze se područja nekroze i ciste te se na CT angiografiji neravnomjerno pune kontrastom. MSCT se također rabi u praćenju uspjeha liječenja oboljelih. Tijekom



liječenja može doći do promjena CT karakteristika sekundarnih lezija pod utjecajem terapije te se preporučuje uz nativni CT napraviti i bifazično CT snimanje za analizu parenhima.<sup>29</sup>

### **5.2.2 MAGNETSKA REZONANCA**

Magnetska rezonanca (MR) metoda je komplementarna drugim slikovnim metodama te bi je trebalo rabiti kada su rezultati dobiveni CT-om ili ultrazvukom dvoznačni. Karakteristične su hipointenzivne lezije s prstenastim odgođenim prožimanjem kontrasta primjenjenog intravenski. Neuroendokrini se tumori u T1-mjerenju slici prikazuju kao lezije niskog, a u T2-mjerenju slici kao lezije visokog intenziteta signala.<sup>29</sup> MR je superiornija CT-u u otkrivanju jetrenih metastaza i prikazivanju kanalnog sustava gušterače. Korisna je kod pacijenata sa zatajenjem bubrega ili ukoliko su alergični na jodni kontrast. Pretragu bi trebalo izvršiti koristeći intravenski gadolinijски kontrast. Magnetska rezonanca izuzetno je korisna kod planiranja uklanjanja jetrenih metastaza.<sup>10</sup>

### **5.2.3 TRANSABDOMINALNI ULTRAZVUK**

Neuroendokrini tumori gušterače se na ultrazvuku vide kao hipoehogene, hipervaskularizirane lezije.<sup>29</sup> Primarna uloga ultrazvuka u preoperativnoj obradi pacijenta je otkrivanje metastaza u jetri. Osjetljivost ultrazvuka u otkrivanju primarnog tumora je samo 36%. Osjetljivost za otkrivanje jetrenih metastaza je 88%, te je manja od CT-a i MR-a. Osjetljivost se može povećati do 100% koristeći mikromjehuriće kao kontrastno sredstvo. Mjehurići zraka perfundiraju tumorsko tkivo i povećavaju njegovu reflektivnost. Ovo je alternativa koja se koristi kod pacijenata koji ne podnose kontrastna sredstva. Ultrazvuk je intraoperativna metoda izbora za lokalizaciju jetrenih metastaza za ablaciju ili za pregled gušterače u potrazi za malim tumorima koji su bili nedetektibilni CT-om i MR-om.<sup>10</sup>

### **5.2.4 ENDOSKOPSKI ULTRAZVUK**

Najosjetljivija metoda u dijagnostici neuroendokrinih tumora je endoskopski ultrazvuk (EUZ). Osjetljivost ove metode je između 90-93%, a specifičnost 95%. Ukoliko se primijeni

intraoperativno osjetljivost doseže 96%. Odlučujuća je metoda u procjeni proširenosti gastrointestinalnih tumora.<sup>29</sup> Rijetko se koristi kao jedina dijagnostička metoda. Može dati korisne informacije kod planiranja operacije. Također, EUZ može detektirati lezije koje su manje od 2 cm u promjeru a nisu detektirane CT-om ili MR-om.<sup>10</sup>

EUZ elastografija je metoda za ispitivanje mehaničkih svojstava tkiva. Omogućava kvalitativnu analizu tumora te ima bitnu ulogu u probiru suspektnog tkiva za tankoigleni biopsiju. Intraduktalni ultrazvuk može otkriti tumore manje od 5 mm pomoću „brush“ citologije i doplerske analize. Moguće je koristiti i kontrastnopoljšan ultrazvuk (CEUZ) koji pospješuje osjetljivost otkrivanja jetrenih sekundarizama.<sup>29</sup>

### **5.2.5 <sup>18</sup>FDG POZITRONSKA EMISIJA**

Pozitronska emisija sa 18-F-deoksi-glukozom je funkcionalna slikovna metoda koja se koristi u detekciji mnogih tumora. Korist od ove pretrage je limitirana zato što su većina ovih tumora niskog ili srednjeg stupnja i metabolički inaktivni i zbog toga ne upijaju FDG. Tumori visokog stupnja su obično metabolički aktivni i upijaju FDG. Lezije koje upijaju FDG imaju bržu progresiju i rast.<sup>10</sup>

## **5.3. PRIKAZIVANJE SOMATOSTATINSKOG RECEPTORA**

Somatostatin je endogeni peptid koji, vežući se za jedan od 5 somatostatinskih receptora, inhibira staničnu proliferaciju i sekreciju. Receptori se normalno nalaze na neuroendokrinim stanicama raznog tkiva uključujući mozak, hipofizu, gušteraču, štitnjaču, slezenu, nadbubrežnu žlijezdu, tanko i debelo crijevo, bubreg, periferni živčani sustav, stanice imunskog sustava i žila.

Za prikazivanje somatostatinskih receptora i liječenje zasnovano na utjecaju na receptore najviše se koristi receptor SSTR2 jer je zastupljen u najvećoj mjeri na većini dobro diferenciranih neuroendokrinih tumora. Trenutačno postoje 2 načina prikazivanja somatostatinskih receptora. Oba koriste endogeni somatostatin kako bi se vezao na SSTR. Najčešći tip prikazivanja somatostatinskih receptora je scintigrafska metoda nazvana OctreoScan koja koristi radioizotop <sup>111</sup>In-DPTA-D-Phe-1-oktreotid i veže se na SSTR2 i SSTR5. Nedavno je razvijena i pozitronska tomografija koja koristi pozitronski emiter <sup>68</sup>Ga

koji se može vezati na razne podtipove somatostatinskog receptora. Neki od tih pozitronskih emitera su  $^{68}\text{Ga}$ -DOTATOC,  $^{68}\text{Ga}$ -DOTANOC, i  $^{68}\text{Ga}$ -DOTATATE.<sup>10</sup>

### **5.3.1 OCTREOSCAN**

Octreoscan je metoda nuklearne medicine koja je vjerojatno najkorištenija slikovna metoda korištena pri dijagnostici i nadzoru neuroendokrinih tumora.<sup>10</sup>

Bazira se na osobitosti stanica neuroendokrinih tumora da na svojoj membrani ekspimiraju receptore za somatostatin. Indikacije su dokaz i lokalizacija neuroendokrinih tumora gušterače, „staging“ i praćenje uspjeha liječenja te probir pacijenata koji su kandidati za radionuklidnu terapiju.<sup>29</sup> Vezno mjesto liganda i receptora vidi se kao crna točka na prikazu cijeloga tijela. Ova scintigrafska metoda je od 1999. kombinirana sa SPECT-om kako bi se poboljšala dijagnostička preciznost. Primarna funkcija ove metode je specifično identificirati tumor kao neuroendokrini s obzirom na ekspresiju SSTR2. Također može se koristiti u otkrivanju udaljenih metastaza ili lokalizaciji primarnog tumora kada je mjesto primarnog tumora nepoznato. Osjetljivost za detekciju jetrenih metastaza je između 49-91%. Kod poznatog primarnog tumora Octreoscan ima osjetljivost od 80% i specifičnost od preko 95%.<sup>10</sup>

### **5.3.2 $^{68}\text{Ga}$ - POZITRONSKA EMISIJA**

Uvođenjem radioliganada obilježenih  $^{68}\text{Ga}$  u metode prikazivanja somatostatinskog receptora povećala se osjetljivost i korisnost ove metode. Razlikuje strukture koje su udaljene nekoliko milimetara što je izuzetno korisno kod preoperativnog planiranja. U kombinaciji sa CT-om još se više povećava anatomska točnost dobivenih rezultata.<sup>10</sup>

## **5.4. PATOHISTOLOŠKA ANALIZA**

Patohistološka analiza se temelji na analizi uzoraka tkiva dobivenih iglom. Pregledava se materijal uzet s adekvatnog mjesta unutar tumora, te se određuje status rubova. Rubovi moraju biti obilježeni bojom i prikazani u histološkom preparatu. Mora se opisati veličina tumora, smještaj, te dubina prodora. Imunohistokemijskim metodama mora se odrediti prisutnost CgA. Mora se odrediti i proliferacijski indeks s Ki-67 protutijelom. Svi navedeni patološki prognostički čimbenici moraju se nalaziti na patohistološkom nalazu.<sup>29</sup>

## 6. LIJEČENJE

Neuroendokrini tumori mogu se pojaviti u raznim dijelovima tijela. Također, dijele slične histološke karakteristike. Neuroendokrini tumori gušterače drugačije odgovaraju na razne terapijske mogućnosti od ostalih neuroendokrinih tumora.

Kod pacijenata sa lokaliziranim PNET-om terapija izbora je kirurška resekcija. Nažalost, većina pacijenata u trenutku dijagnoze ima tumor koji je već uznapredovao i neresektabilan. U tom slučaju postoje brojne opcije sistemskog terapijskog liječenja. Sistemska terapija je puno učinkovitija kod liječenja PNET-a, nego NET-ova drugog podrijetla. Somatostatinski analozi, citotoksična kemoterapija i interferon su glavni izbor, no u zadnje vrijeme pojavljuju se nove opcije poput everolimusa i sunitiniba.<sup>30</sup>

### 6.1. KIRURŠKO LIJEČENJE

Uloga kirurškoga liječenja ovisi o anatomskome mjestu samoga tumora. Operaciju bi trebalo uzeti u obzir kod ograničene bolesti. Trebalo bi je kombinirati sa adjuvantnom kemoterapijom zbog rizika od metastatskog širenja i rekurirajuće bolesti.<sup>31</sup>

Za inzulinome je definitivna terapija kirurška resekcija. Ukoliko je tumor malen i ne zahvaća gušteračni vod moguće ga je enukleirati, dok je kod većih tumora potrebno učiniti cefaličnu duodenopankreatektomiju po Whippleu. Ako je tumor smješten u glavi gušterače moguće je učiniti resekciju glave gušterače po Bergeru uz očuvanje duodenuma. Ako je tumor smješten u trupu i repu moguće je učiniti centralnu resekciju ili pak distalnu pankreatektomiju. Veliku pomoć kod lociranja manjih i multilokularnih tumora pruža nam intraoperativni ultrazvuk. Uz intraoperativni ultrazvuk omogućena nam je i laparoskopska resekcija gušterače. Kod ostalih sekretornih i neseekretornih tumora gušterače trebamo inzistirati na radikalnom operativnom zahvatu. Kod pacijenata sa Zollinger- Ellisonovim sindromom metoda izbora je totalna gastrektomija. Njome se uklanja acidosekretorno tkivo želuca. Ukoliko je pacijentima uvedena jaka antisekretorna terapija poput inhibitora protonske pumpe, rijetko je indicirana toralna gastrektomija. Za potpuno izlječenje pacijenata sa gastrinomom potrebno je učiniti radikalnu resekciju gušterače uz limfadenektomiju.

Kod pacijenata sa metastatskom bolešću u jetri indicirana je resekcija primarnoga tumora gušterače i resekcija jetre. Cilj nam je odstraniti više od 90% tumorskoga tkiva. Uvjet za resekciju jetre je da nakon operacije ostane najmanje 30% zdravoga jetrenog parenhima. Također, nakon embolizacije portalne vene kojom postizemo atrofiju jetre na strani ligiranja i hipertrofiju jetre na suprotnoj strani, moguće su i opetovane resekcije jetre. Ukoliko postoje difuzne jetrene metastaze koje zauzimaju više od 50% parenhima indicirana je transplantacija jetre.<sup>29</sup>

## **6.2. BIOLOŠKO LIJEČENJE**

### **6.2.1 ANALOZI SOMATOSTATINA**

Analozi somatostatina su terapija izbora kod pacijenata sa PNET-om koji imaju simptome hormonske hipersekrecije. Najčešće se koriste dva somatostatinska analoga, oktreotid i lanreotid.<sup>30</sup>

Oktreotid je sintetski, dugodjelujući analog somatostatinoma koji inhibira sekreciju hormona iz neuroendokrinih stanica. Najčešće nuspojave terapije su kolelitijaza, hipokalcemija i intolerancija glukoze.<sup>29</sup> Kod pacijenata sa gastrinomom, glukagonomom i vipomom primjena analoga somatostatina uklanja simptome hormonske hipersekrecije. Kod pacijenata sa inzulinomom upotreba analoga somatostatinoma je još uvijek kontroverzna. Inzulinomi lošije reagiraju na terapiju zbog smanjenje ekspresije somatostatinskog receptora 2 (SSR2) na površini stanica. Također, kod tih pacijenata upotreba analoga somatostatinoma može smanjiti razine endogene sekrecije glukagona i dovesti do paradokсне hipoglikemije.<sup>30</sup>

### **6.2.2 INTERFERON ALFA**

Kod pacijenata sa uznapredovalim karcinoidnim tumorima interferon alfa se koristi već desetljećima. Niske doze interferona smanjuju simptome hormonalne hipersekrecije i smanjuju ili potpuno prekidaju tumorski rast. Regresija tumora je rjeđa, ali po nekim studijama do nje dolazi u 15 posto slučajeva. Interferon ima i mijelosupresivno djelovanje te ga možemo povezati sa depresijom, umorom i abnormalnostima funkcije štitnjače. Zbog toga još uvijek nije prihvaćen kao rutinsko terapijsko sredstvo kod liječenja PNET-ova.<sup>30</sup>

### **6.3. KEMOTERAPIJA**

Kemoterapija je indicirana u liječenju uznapredovalih, metastatskih PNET-ova. U dobro diferenciranih neuroendokrinih tumora primjena kemoterapije može se razmatrati nakon rane progresije tumora, dok je kod slabo diferenciranih karcinoma inicijalna kemoterapija terapijska opcija izbora. Može se primijeniti monoterapija ili kombinirana kemoterapija.<sup>29</sup> Prva linija kemoterapije je cisplatina ili karboplatina kombinirana sa etopozidom. Kemoterapija je zapravo metoda kojom povećavamo vrijeme preživljenja održavajući najbolju moguću kvalitetu života. Šanse za izlječenje su jako male, a odgovor na terapiju je obično kratkotrajan.<sup>31</sup>

### **6.4. mTOR INHIBITORI**

Everolimus, mTOR inhibitor, odobren je kao terapija kod pacijenata sa uznapredovalim PNET-om. On smanjuje broj tirozin kinaznih receptora, te se smatra da integrira signalne kaskade nekoliko faktora rasta. TSC2 i PTEN, dva tumor supresorska proteina inhibiraju mTOR. Kliničke studije potvrdile su učinkovitost mTOR inhibitora.<sup>30</sup>

### **6.5. VEGF INHIBITORI**

Neuroendokrini tumori imaju visoku ekspresiju VEGF i VEGFR. Pretklinički modeli istraživanja neuroendokrinih neoplazija gušterače pokazuju da je inhibicija VEGF signalnog puta obećavajuć terapijski pristup. Kao mogući lijekovi spominju se sunitinib, pazopanib i sorafenib.<sup>31</sup>

## 7. ZAKLJUČAK

Neuroendokrini tumori gušterače su još uvijek veliki dijagnostički i terapijski problem iako je tehnologija izuzetno napredovala. Zbog sporog rasta, te ponekad vrlo nespecifičnih simptoma koji se pojavljuju tek u kasnijem tijeku bolesti, do postavljanja same dijagnoze prolazi previše vremena. Dijagnoza se zbog toga postavlja kada je već prekasno i kada ne postoje odgovarajuća terapijska rješenja. Mnogi pacijenti u trenutku postavljanja dijagnoze već imaju metastatsku bolest, a najčešće sjelo metastaza je jetra.

Iako je incidencija ovih tumora u stalnom porastu, i dalje nisu učestali tumori gušterače, no trebali bi ih razmotriti kao realnu mogućnost prilikom razmišljanja o diferencijalnoj dijagnozi. Napretkom tehnologije poboljšale su se mogućnosti otkrivanja tumora te ih moramo u potpunosti iskoristiti kako bismo na što bolji način pristupili liječenju. Noviji lijekovi nam pružaju i nove terapijske mogućnosti. Uz neizostavnu kiruršku resekciju koja treba biti učinjena što je moguće ranije i u što većem opsegu, danas postoje i vrlo učinkoviti biološki lijekovi te kemoterapeutici. Sve bržim i boljim napretkom u razvitku lijekova poboljšava se i preživljenje te kvaliteta života pacijenata.

## **8. ZAHVALA**

Zahvaljujem mentoru prof. dr. sc. Nadanu Rustemoviću na uloženom trudu i vremenu, te na neizmjernej pomoći, potpori i savjetima pruženima prilikom izrade ovog rada.

Zahvaljujem svojim prijateljima koji su bili uz mene tijekom cijelog studiranja i zbog kojih će mi zadnjih 6 godina ostati u lijepom sjećanju kojega ću se uvijek rado prisjećati.

Posebna zahvala ide mojim roditeljima, Višnji i Draženu, koji su bili uz mene tijekom cijelog školovanja, uspona i padova, smijeha i suza.



## 9. LITERATURA

1. Yao JC, Hassan M, Phan A i sur., One hundred years after “carcinoid”: epidemiology of and prognostic factors for neuroendocrine tumors in 35,825 cases in the United States. *J Clin Oncol.* 2008;26(18):3063-3072.
2. Berković M., Zjačić-Rotkvić V., Goldoni V., Hrabar D., Karapandža N. Pancreatic neuroendocrine tumor presenting with carcinoid syndrome: case report. *Acta Clin Croat* 2003; 42:347-350 Case Report
3. Modlin IM, Lye KD, Kidd M., A 5-decade analysis of 13,715 carcinoid tumors. *Cancer.* 2003;97(4):934-959
4. Lawrence B, Gustafsson BI, Chan A, et al. The epidemiology of gastroenteropancreatic neuroendocrine tumors. *Endocrinol Metab Clin North Am.* 2011;40(1):1-18.
5. Vinik AI, Woltering EA, O’Dorisio TM i sur., Neuroendocrine Tumors: A Comprehensive Guide to Diagnosis and Management. 5th ed. Inglewood, CA: Inter Science Institute; 2012.
6. Rindi G, Arnold R, Bosman FT, et al. Nomenclature and classification of neuroendocrine neoplasms of the digestive system. In: Bosman FT, Carneiro F, Hruban RH, Theise ND, eds. *WHO Classification of Tumours of the Digestive System.* 4th ed. Lyon, France: International Agency for Research on Cancer (IARC); 2010:13-14.
7. Modlin IM, Oberg K, Chung DC, et al. Gastroenteropancreatic neuroendocrine tumours. *Lancet Oncol.* 2008;9(1):61-72.
8. Alexiev BA, Drachenberg CB, Papadimitriou JC. Endocrine tumors of the gastrointestinal tract and pancreas: grading, tumor size and proliferation index do not predict malignant behavior. *Diagn Pathol.* 2007;2:28
9. Mullen JT, Wang H, Yao JC, et al. Carcinoid tumors of the duodenum. *Surgery.* 2005;138(6):971-977.
10. Maxwell J, O’Dorisio T, Howe J. Biochemical Diagnosis and Preoperative Imaging of Gastroenteropancreatic Neuroendocrine Tumors. *Surgical Oncology Clinics of North America.* 2016;25(1):171-194.

11. Okabayashi T. Diagnosis and management of insulinoma. *World Journal of Gastroenterology*. 2013;19(6):829.
12. Zollinger-Ellison syndrome (gastrinoma): Clinical manifestations and diagnosis [Internet]. Uptodate.com. 2017 [cited 15 May 2017]. Available from: <http://www.uptodate.com/contents/zollinger-ellison-syndrome-gastrinoma-clinical-manifestations-and-diagnosis>
13. VIPoma: Clinical manifestations, diagnosis, and management [Internet]. Uptodate.com. 2017 [cited 15 May 2017]. Available from: [http://www.uptodate.com/contents/vipoma-clinical-manifestations-diagnosis-and-management?source=search\\_result&search=VIPoma%3A+Clinical+manifestations%2C+diagnosis%2C+and+management%3A+Emily+Bergsland%29&selectedTitle=1%7E32](http://www.uptodate.com/contents/vipoma-clinical-manifestations-diagnosis-and-management?source=search_result&search=VIPoma%3A+Clinical+manifestations%2C+diagnosis%2C+and+management%3A+Emily+Bergsland%29&selectedTitle=1%7E32)
14. Glucagonoma and the glucagonoma syndrome [Internet]. Uptodate.com. 2017 [cited 15 May 2017]. Available from: [http://www.uptodate.com/contents/glucagonoma-and-the-glucagonoma-syndrome?source=search\\_result&search=Glucagonoma+and+the+glucagonoma+syndrome%3A+Emily+Bergsland&selectedTitle=1%7E20](http://www.uptodate.com/contents/glucagonoma-and-the-glucagonoma-syndrome?source=search_result&search=Glucagonoma+and+the+glucagonoma+syndrome%3A+Emily+Bergsland&selectedTitle=1%7E20)
15. Somatostatinoma: Clinical manifestations, diagnosis, and management [Internet]. Uptodate.com. 2017 [cited 15 May 2017]. Available from: [http://www.uptodate.com/contents/somatostatinoma-clinical-manifestations-diagnosis-and-management?source=search\\_result&search=Somatostatinoma%3A+Clinical+manifestations%2C+diagnosis%2C+and+management%3B+Emily+Bergsland%29&selectedTitle=1%7E19](http://www.uptodate.com/contents/somatostatinoma-clinical-manifestations-diagnosis-and-management?source=search_result&search=Somatostatinoma%3A+Clinical+manifestations%2C+diagnosis%2C+and+management%3B+Emily+Bergsland%29&selectedTitle=1%7E19)
16. National Comprehensive Cancer Network. NCCN Clinical Practice Guidelines In Oncology (NCCN Guidelines®) for Neuroendocrine Tumors. V.2.2016. <https://www.nccn.org/>. Accessed July 7, 2016. [Internet]. 2017 [cited 20 May 2017]
17. Kulke MH, Anthony LB, Bushnell DL, et al. NANETS treatment guidelines: well-differentiated neuroendocrine tumors of the stomach and pancreas. *Pancreas*. 2010;39(6):735-752.
18. Metz DC, Jensen RT. Gastrointestinal neuroendocrine tumors: pancreatic endocrine tumors. *Gastroenterology*. 2008;135(5):1469-1492.

19. Modlin IM, Moss SF, Chung DC, et al. Priorities for improving the management of gastroenteropancreatic neuroendocrine tumors. *J Natl Cancer Inst.* 2008;100(18):1282-1289.
20. Jensen RT, Doherty GM. Carcinoid tumors and the carcinoid syndrome. In: DeVita VT Jr, Hellman S, Rosenberg SA, eds. *Cancer: Principles & Practice of Oncology*. 7th ed. Philadelphia, PA: Lippincott Williams & Wilkins; 2005:1559-1574.
21. Toth-Fejel S, Pommier RF. Relationships among delay of diagnosis, extent of disease, and survival in patients with abdominal carcinoid tumors. *Am J Surg.* 2004;187(5):575-579.
22. Modlin IM i sur. *Gastroenterology*. 2005;128(6):1717-1751
23. Vinik A, Moatarri AR. Use of somatostatin analog in management of carcinoid syndrome. *Dig Dis Sci.* 1989;34(suppl):14S-27S.
24. Creutzfeldt W. Carcinoid tumors: development of our knowledge. *World J Surg.* 1996;20:126-131.
25. Ro C, Chai W, Yu V, Yu R. Pancreatic neuroendocrine tumors: biology, diagnosis, and treatment. *Chinese Journal of Cancer.* 2013;32(6):312-324.
26. Cloyd J. Non-functional neuroendocrine tumors of the pancreas: Advances in diagnosis and management. *World Journal of Gastroenterology.* 2015;21(32):9512.
27. Insulinoma [Internet]. Uptodate.com. 2017 [cited 15 May 2017]. Available from: [http://www.uptodate.com/contents/insulinoma?source=search\\_result&search=insulinoma&selectedTitle=1%7E41](http://www.uptodate.com/contents/insulinoma?source=search_result&search=insulinoma&selectedTitle=1%7E41)
28. Gut P, Czarnywojtek A, Bączyk M, Ziemnicka K, Fischbach J, Wrotkowska E et al. Clinical features of gastroenteropancreatic tumours. *Gastroenterology Review.* 2015;3:127-134.
29. Rustemović N., Cigrovski Berković M., Zjačić-Rotkvić V., Ostojić R. i sur. Postupnik za dijagnostiku, liječenje i praćenje oboljelih od neuroendokrinih tumora gušterače. *Liječ Vjesn* 2010;132:127–133
30. Kulke M. Systemic Therapy for Advanced Pancreatic Neuroendocrine Tumors. *Seminars in Oncology.* 2013;40(1):75-83.
31. Ilett E, Langer S, Olsen I, Federspiel B, Kjær A, Knigge U. Neuroendocrine Carcinomas of the Gastroenteropancreatic System: A Comprehensive Review. *Diagnostics.* 2015;5(2):119-176.

## 10. ŽIVOTOPIS

### **Osobni podaci:**

Ime i prezime: Maja Matleković

Datum rođenja: 30. 6. 1992.

Mjesto rođenja: Zagreb

### **Obrazovanje:**

1999.-2007.- OŠ Dragutina Domjanića, Zagreb

2007.-2011.- V. gimnazija, Zagreb

2011.- upisala Medicinski fakultet Sveučilišta u Zagrebu

### **Aktivnosti:**

Od 2015. demonstrator na Katedri za internu medicinu, KBC-a Zagreb

### **Ostalo:**

Aktivno se služim engleskim jezikom, te iz njemačkog jezika imam završen B1 stupanj