

Analiza uspješnosti kirurškog liječenja tumora hipofize u KBC-u Zagreb

Čuljak, Iva

Master's thesis / Diplomski rad

2017

Degree Grantor / Ustanova koja je dodijelila akademski / stručni stupanj: **University of Zagreb, School of Medicine / Sveučilište u Zagrebu, Medicinski fakultet**

Permanent link / Trajna poveznica: <https://um.nsk.hr/um:nbn:hr:105:558257>

Rights / Prava: [In copyright](#) / [Zaštićeno autorskim pravom.](#)

Download date / Datum preuzimanja: **2025-03-03**



Repository / Repozitorij:

[Dr Med - University of Zagreb School of Medicine Digital Repository](#)



SVEUČILIŠTE U ZAGREBU

MEDICINSKI FAKULTET

Iva Čuljak

ANALIZA USPJEŠNOSTI KIRURŠKOG LIJEČENJA

TUMORA HIPOFIZE U KBC-u ZAGREB

DIPLOMSKI RAD



Zagreb, 2017.

Ovaj diplomski rad izrađen je u Zavodu za endokrinologiju Klinike za unutarnje bolesti
Kliničkog bolničkog centra Zagreb pod vodstvom doc. dr. sc. Tine Dušek i predan je na
ocjenu u akademskoj godini 2016./2017.

POPIS KRATICA

ACTH	Adrenokortikotropni hormon
AH	Adenom hipofize
CT	Kompjuterska tomografija
DI	Dijabetes insipidus
FAH	Funkcionalni adenom hipofize
FSH	Folikulostimulirajući hormon
fT4	Slobodni tiroksin
HR	Hormon rasta
IGF1	Inzulinu sličan faktor rasta 1
LH	Luteinizirajući hormon
MR	Magnetska rezonancija
NFAH	Nefunkcionalni adenom hipofize
PRL	Prolaktin
SIADH	Sindrom neprimjerenog izlučivanja antidiuretskog hormona
TSH	Tiroidstimulirajući hormon

Sadržaj

1.SAŽETAK

2.SUMMARY

3.UVOD.....	1
3.1. Tumori hipofize	1
3.2. Liječenje tumora hipofize	2
4. SVRHA I CILJ RADA.....	4
4.1. Osnovni cilj	4
4.2. Specifični ciljevi.....	4
5. PLAN, ISPITANICI I METODE RADA	5
5.1. Plan rada.....	5
5.2. Ispitanici	6
5.3. Metode	7
5.3.1. Neuroradiološka obrada.....	7
5.3.2. Oftalmološka evaluacija - pregled vidnog polja	7
5.3.3. Endokrinološka laboratorijska dijagnostika.....	8
5.4. Statistička analiza	8
6. REZULTATI.....	9
6.1. Prikaz općih značajki populacije i karakteristika tumora hipofize.....	9
6.2. Kirurško liječenje i komplikacije	11
6.3. Funkcionalni tumori hipofize.....	14
6.4. Nefunkcionalni tumori hipofize	16
7. RASPRAVA.....	17
8. ZAHVALE	23
9. LITERATURA	24
10. ŽIVOTOPIS.....	27

1. SAŽETAK

Analiza uspješnosti kirurškog liječenja tumora hipofize u KBC-u Zagreb

Iva Čuljak

Tumori hipofize relativno su česti tumori, čine 10-15% svih intrakranijskih tumora. Riječ je o uglavnom benignim adenomima koji se sve češće otkrivaju i resekiraju zahvaljujući napretku neuroradioloških tehnologija te sve široj primjeni endoskopske transsfenoidne kirurgije. Funkcionalni adenomi hipofize dovode do specifičnih sindroma ovisno o vrsti tumora koji luče, dok nefunkcionalni tumori stvaraju simptome kompresijom okolnih intrakranijskih struktura. Cilj ovog rada bio je ispitati uspješnost i rizike kirurškog liječenja tumora hipofize u KBC-u Zagreb koji je ujedno i Referentni centar za neuroendokrinologiju. U ovu retrospektivnu analizu uključeno je 111 bolesnika s adenomima hipofize koji su zahtijevali kirurško liječenje. Skupina se sastojala od 72 nefunkcionalna adenoma (65%), 20 somatotropnih adenoma (18%), 14 kortikotropnih adenoma (13%) te 5 prolaktinoma (4%). Remisija je postignuta kod 89% somatotropnih adenoma, 71% kortikotropnih adenoma, a kirurško liječenje prolaktinoma nije dovelo do remisije ni u jednom slučaju. Kirurško liječenje su pratile komplikacije kod 25% pacijenata. Najčešće kirurške komplikacije bile su meningitis (10,8%), likvoreja (7,2%), febrilitet (5,4%), zatim sindrom neprimjerenog izlučivanja antidiuretskog hormona (SIADH), a slijedili su dijabetes insipidus (DI), krvarenje i ostale rjeđe komplikacije. Nije bilo značajnih razlika u broju komplikacija ni uspješnosti kirurškog liječenja između transsfenoidnog i transkranijskog pristupa. Kirurško liječenje predstavlja nezamjenjiv i relativno siguran izbor u liječenju pacijenata s adenomima hipofize, ali je za postizanje i/ili održavanje remisije često potrebna adjuvantna terapija, bilo da je riječ o medikamentoznoj ili radioterapiji.

Ključne riječi: tumor hipofize, transsfenoidna kirurgija, transkranijska kirurgija, adenom hipofize

2. SUMMARY

Outcome analysis of surgical treatment of pituitary tumors at the UHC Zagreb Iva Čuljak

Pituitary tumors are common benign tumors, accounting for 10-15% of all intracranial tumors. The development of neuroradiological techniques and revolution of the endoscopic technique have led to an increased number of discovered and treated pituitary adenomas. Functioning pituitary adenomas are clinically recognized by means of the hormone they secrete, while most patients with nonfunctioning adenomas present with symptoms of mass effect. The aim of this study is to evaluate efficacy and safety of surgical treatment of pituitary tumors at the UHC Zagreb, Referral Center for Clinical Neuroendocrinology. Therefore, we investigated the surgical outcome of 111 patients. Out of 111 adenomas, 72 were nonfunctioning adenomas (65%), 20 were growth hormone secreting (18%), 14 adrenocorticotropin secreting (13%) and 5 prolactin secreting adenomas (4%). Hormonal control was achieved in 89% cases of growth hormone-secreting adenomas, 71% cases of adrenocorticotropin-secreting adenomas and none of prolactinomas. Postoperative complications were observed in 25% patients. The most frequent complications were meningitis (10,8%), CSF leaks (7,2%), fever (5,4%), SIADH, diabetes insipidus, hemorrhage and others. There were no significant difference neither in complications nor efficacy between transsphenoidal and transcranial approach. Pituitary surgery represents an important and relatively safe tool for the achievement of hormonal control. For patients with functional adenomas the use of adjuvant therapy is advocated to obtain long-term hormonal control.

Key words: pituitary tumor, transsphenoidal surgery, transcranial surgery, pituitary adenoma

3.UVOD

3.1. Tumori hipofize

Tumori hipofize relativno su česti tumori i čine 10-15% svih intrakranijalnih tumora. U radiološkim studijama prevalencija tumora hipofize iznosi 10% (1, 2), a takvu prevalenciju su potvrdile i obdukcijske studije (3, 4). Čak 90% ovih tumora čine adenomi. Adenomi hipofize (AH) benigne su novotvorine koje se u posljednjih 20 godina sve češće otkrivaju i resekiraju zahvaljujući napretku neuroradioloških tehnologija te sve široj primjeni endoskopske transsfenoidne kirurgije (5). S obzirom na veličinu adenome hipofize dijelimo na one veće od jedan cm, takozvane makroadenome, i one manje, mikroadenome. Prema vrsti hormona koji luče i kliničkoj slici ove adenome dijelimo na nefunkcionalne adenome hipofize (NFAH) i funkcionalne koje dalje dijelimo na prolaktinome, kortikotropne adenome, somatotropne adenome te gonadotropne i tireotropne adenome. Prolaktinomi su najučestaliji funkcionalni adenomi hipofize (FAH), po učestalosti ih prate nefunkcionalni adenomi hipofize, a slijede somatotropni i kortikotropni adenomi dok se gonadotropni i tireotropni adenomi javljaju iznimno rijetko (6). Funkcionalni adenomi hipofize daju specifičnu kliničku sliku s obzirom na vrstu hormona koju luče pa se tako javlja sindrom galaktoreja-amenoreja, Cushingova bolest, gigantizam ili akromegalija. S druge strane, nefunkcionalni adenomi stvaraju simptome pritiskom na okolne anatomske strukture u smislu ispada vidnog polja, oftalmoplegije i drugih neuroloških ispada te hipopituitarizma. NFAH se često otkriju slučajno tijekom neuroradiološke obrade neke druge bolesti. Magnetska rezonancija (MR) je metoda izbora u dijagnostici tumora hipofize, dok se kompjuterska tomografija (CT) rabi samo u slučaju kontraindikacija, a superiorna je jedino za detekciju kalcifikacija i koštanih promjena (7).

3.2. Liječenje tumora hipofize

Kirurško liječenje tumora hipofize indicirano je u slučaju hipersekrecije hormona hipofize osim prolaktinoma koji se liječe medikamentozno. Terapija izbora za prolaktinome su agonisti dopamina (bromokriptin i kabergolin), među kojima se sve više daje prednost kabergolinu (8). Kod nefunkcionalnih tumora hipofize kirurška intervencija je indicirana u slučaju defekata vidnog polja, oftalmoplegije ili drugih neuroloških ispada zbog kompresivnog djelovanja lezije, kompresije optičke hijazme ili optičkih živaca te apopleksije hipofize sa smetnjama vida (9). Konzervativan pristup, odnosno praćenje redovitim ponavljanjem MR hipofize preporučuje se kod svih pacijenata u kojih nema indikacije za kirurško liječenje.

Cilj kirurškog liječenja je dekompresija optičkog aparata i maksimalna resekcija tumora. Iako se ovi ciljevi mogu postići i transkranijalnim pristupom, razvoj endoskopije i sve bolji instrumenti rezultirali su dominacijom transsfenoidnog pristupa. Transsfenoidni endoskopski pristup manje je agresivan, omogućuje dobru vizualizaciju pituitarne regije te ima manji stupanj morbiditeta i mortaliteta u odnosu na transkranijalni, ali i transsfenoidni mikroskopski pristup (10, 11). Međutim, transkranijalni pristup ostaje metoda izbora kod 1-10% tumora hipofize (12).

Transsfenoidni pristup je metoda izbora kod starijih bolesnika, onih s povišenim operativnim rizikom, u slučaju pituitarne apopleksije, dugotrajne kompresije hijazme, za adenome s invazijom sfenoidnog sinusa, za mikroadenome, kraniofarnigeome i neneoplazmetske ciste. Za transkranijalni pristup se odlučuje u slučaju neuspješnje transsfenoidne operacije te kod supraselarnih adenoma i onih s opsežnom intrakranijalnom invazijom (11).

Centri s iskusnim neurokirurzima postižu remisiju kod 80-90% mikroadenoma i 40-70% makroadenoma (13). Komplikacije kirurškog liječenja također ovise o iskustvu neurokirurga, a javlja se dijabetes insipidus (6-7,6%), hipopituitarizam (0,5-7,5%), rinolikvoreja (1,5-2%), epistaksa (<1%), meningitis (0,5%), ispadi vidnog polja (0,5%), oftalmoplegija (0,4%), ozljeda unutarnje karotidne arterije (0,4%) i smrtni ishod (0,2%) (14-16).

Rezidualne tumore može se liječiti reoperacijom, radioterapijom, a za somatotropne adenome na raspolaganju su analozi somatotropina (oktreotid, lanreotid). Također se somatotropne adenome može liječiti kabergolinom (17), a u liječenju Cushingove bolesti njegova uloga je još dvojben, kao uostalom i uloga drugih medikamenata (13).

Insuficijencija osovine hipotalamus-hipofiza-ciljna žlijezda liječi se nadomjesnom hormonskom terapijom.

4. SVRHA I CILJ RADA

Sve veća dostupnost sofisticiranih dijagnostičkih metoda poput magnetske rezonancije, ali i razvoj enoskupske neurokirurgije doveo je do sve većeg broja dijagnosticiranih i kirurški liječenih tumora hipofize. Transsfenoidna resekcija ovih tumora smatra se sigurnom pa se sve lakše odlučuje na navedeni zahvat. Međutim, različiti su podatci o broju komplikacija bilo transkranijalne ili transsfenoidne operacije, kao i podatci o uspješnosti ovih zahvata.

Naš cilj je ispitati značajke pacijenata s adenomima hipofize i uspješnost njihova kirurškog liječenja na Klinici za neurokirurgiju KBC-a Zagreb. Svrha je definirati najčešće kirurške komplikacije, definirati rizične skupine za te komplikacije te analizirati uspješnost kirurškog liječenja. Navedeni rezultati mogu upozoriti na određene komplikacije, olakšati donošenje kliničke odluke o potrebi za kirurškim liječenjem ovih tumora, što je posebno važno u skupini bolesnika s povišenim operacijskim rizikom. Sukladno iznesenim činjenicama određeni su i ciljevi ovog rada.

4.1. Osnovni cilj

Analizirati uspješnosti kirurškog liječenja tumora hipofize

4.2. Specifični ciljevi

1. Analizirati karakteristike bolesnika s operiranim tumorima hipofize
2. Analizirati vrste tumora hipofize
3. Odrediti učestalost kirurških komplikacija i pripadajuće rizične skupine
4. Odrediti broj pacijenata kod kojih je postignuta remisija bolesti

5. PLAN, ISPITANICI I METODE RADA

5.1. Plan rada

Ovo retrospektivno istraživanje provedeno je u Zavodu za endokrinologiju Klinike za unutarnje bolesti KBC-a Zagreb. Analizirani su svi bolesnici koji su u razdoblju između 2015. i 2017. praćeni i liječeni u Zavodu za endokrinologiju zbog tumora hipofize i u Klinici za neurokirurgiju KBC-a Zagreb. U skladu sa standardnom kliničkom praksom, kod svakog je bolesnika s novootkrivenim tumorom hipofize na temelju inicijalne neuroradiološke, endokrinološke i oftalmološke evaluacije donesena odluka o terapijskom postupku. Neuroradiološka evaluacija podrazumijevala je pregled magnetskom rezonancijom, dok je endokrinološka evaluacija podrazumijevala ispitivanje pituitarne funkcije. Oftalmološka evaluacija uključivala je pregled vidnog polja.

Na temelju neuroradiološke evaluacije izdvojili smo adenome hipofize, a na temelju endokrinološke one funkcionalne od kojih su prolaktinomi primarno liječeni medikamentozno, dok je ostalim pacijentima predloženo kirurško liječenje. Nefunkcionalni adenomi su kirurški liječeni onda kada su kompromitirali funkciju okolnih anatomskih struktura, odnosno kada su izazivali ispade vidnog polja ili druge neurološke ispade.

Sve pacijente koji su liječeni kirurški uključili smo u ovo istraživanje. Iz kirurških protokola analizirali smo kirurške komplikacije liječenja. Na temelju neuroradiološke i endokrinološke evaluacije koja je uslijedila nakon operacije procjenjivali smo uspješnost kirurškog liječenja u smislu postizanja remisije bolesti.

Istraživanje je odobrila Klinika za unutarnje bolesti KBC-a Zagreb.

5.2. Ispitanici

U ovu studiju uključeno je 111 pacijenata koji su u razdoblju od 2015. do 2017. operirani u Klinici za neurokirurgiju KBC-a Zagreb, a praćeni su na Zavodu za endokrinologiju Klinike za unutarnje bolesti KBC-a Zagreb. Uključeni su bolesnici s funkcionalnim i nefunkcionalnim tumorima hipofize koji su imali radiološke karakteristike adenoma. Nisu uključivani bolesnici s dominantno cističnim tumorima i Rathkeovim cistama.

Tumori veći ili jednaki 10 mm definirani su kao makroadenomi, a manji od 10 mm kao mikroadenomi.

Svi pacijenti su operirani po standardima dobre kirurške prakse. Kirurški pristup je, ovisno o veličini tumora i procjeni neurokirurga, bio transkranijalni ili transsfenoidni endoskopski pristup. Kao kirurške komplikacije promatrali smo likvoreju, meningitis, febrilitet, dijabetes insipidus (DI), sindrom neprimjerenog izlučivanja antidiuretskog hormona (SIADH), krvarenje, oštećenje unutarnje karotidne arterije, oštećenje vidnog živca, ispade vidnog polja, oftalmoplegiju i druge neurološke ispade. Promatrali smo i ispade osovine hipotalamus-hipofiza-ciljna žlijezda.

Kriteriji za procjenu pituitarne funkcije - za procjenu funkcije kortikotropnih stanica hipofize rabljen je ACTH stimulirajući test u kojem se normalnim odgovorom smatrao porast kortizola iznad 550 nmol/l. Funkcija tireotropnih stanica procijenjena je na temelju vrijednosti slobodnog tiroksina (fT4) te je uredna koncentracija tiroksina podrazumijevala urednu funkciju tireotropnih stanica. Redoviti menstruacijski ciklusi podrazumijevali su normalnu gonadnu funkciju kod ispitanica, dok je normalna gonadna funkcija kod muškaraca bila definirana normalnom koncentracijom testosterona u serumu. Za procjenu funkcije somatotropnih stanica hipofize korištena je vrijednost IGF1. Procjena laktotropnih stanica vršila se ispitivanjem vrijednosti prolaktina u serumu.

Uspješno kirurško liječenje definirali smo kao postignutu biokemijsku remisiju bolesti nakon resekcije tumora. *Kriteriji za remisiju akromegalije* – HR nakon oralne glukoze suprimiran na manje od 1 µg/l i IGF1 u granicama normalnim za dob i spol. *Kriteriji za remisiju Cushingove bolesti* – normalizacija bazalnog kortizola i prekonocnog dexametazonskog testa, u kojem se normalnim odgovorom smatrao pad kortizola ispod 50 nmol/l. *Kriteriji za remisiju prolaktinoma* – prolaktin u serumu niži od 20ng/ml. *Kriterij za remisiju gonadotropinoma i tireotropnih adenoma* – normalizacija vrijednosti serumskog LH/FSH, odnosno slobodnog tiroksina (fT4).

5.3. Metode

5.3.1. Neuroradiološka obrada

Analiza radioloških karakteristika i mjerenje dimenzija tumora u većine su bolesnika provedeni uz pomoć magnetske rezonancije koja ujedno predstavlja zlatni standard za morfološku dijagnostiku tumora hipofize. Za karakterizaciju i mjerenje veličine tumora hipofize korišteni su standardni protokoli snimanja u T1 i T2 sekvencama u sagitalnim, koronarnim i transverzalnim ravninama. Na kontrolnom MR, nakon operacije, vršena je usporedba s prethodnom snimkom.

5.3.2. Oftalmološka evaluacija - pregled vidnog polja

Pregled vidnog polja provoden je uz pomoć kinetičke perimetrijske pretrage po Goldmannu i/ili uz pomoć uređaja Octopus. Navedene pretrage predstavljaju standardne metode detekcije ispada vidnog polja.

5.3.3. Endokrinološka laboratorijska dijagnostika

Svi uzorci krvi uzimani su ujutro natašte. Kortizol, fT4, TSH, prolaktin, IGF-1, testosteron, LH i FSH u serumu određivani su preporučenim standardnim metodama prema pravilima dobre laboratorijske prakse i uputama proizvođača.

5.4. Statistička analiza

Kontinuirane varijable prikazane su kao aritmetička sredina (standardna devijacija) i kao medijan (najmanja i najveća vrijednost) ovisno o distribuciji, a normalnost raspodjele je ispitana pomoću Kolmogorov-Smirnov testa. Kategorijske varijable prikazane su kao proporcije po kategorijama pojedinih skupina. U analizi razlika među skupinama korišten je t-test i Mann-Whitney za kontinuirane, a hi-kvadrat test za kategorijske varijable. P-vrijednost <0.05 smatrana je statistički značajnom.

Podatci su statistički analizirani u programu SPSS verzija 15.0.

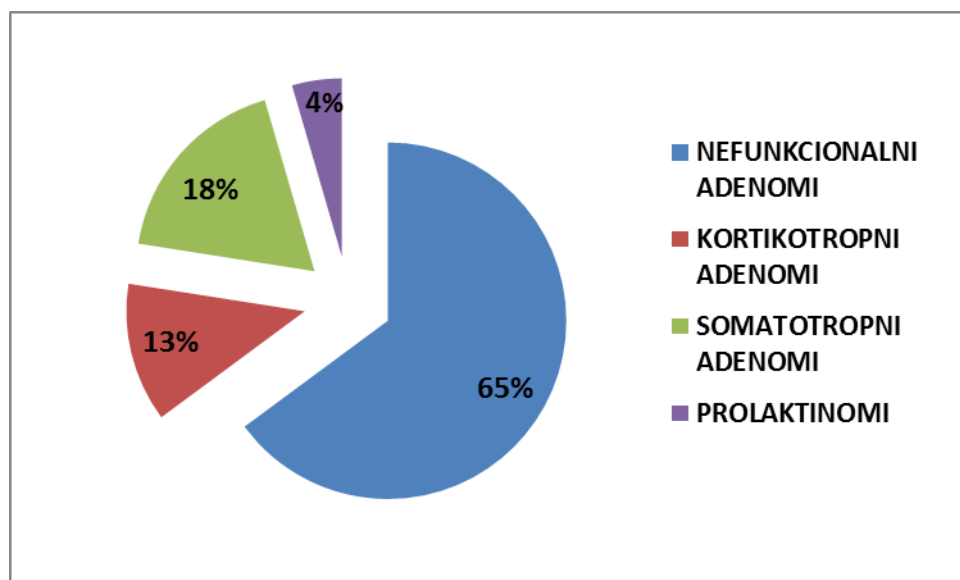
6. REZULTATI

6.1. Prikaz općih značajki populacije i karakteristika tumora hipofize

U ovo retrospektivno istraživanje uključeni su svi pacijenti Zavoda za endokrinologiju KBC-a Zagreb (N=111, 52 muškarci, 59 žene) s adenomima hipofize kojima je bilo indicirano kirurško liječenje u razdoblju između 2015. i 2017. godine, a operirani su transkranijalnim ili endoskopski transsfenoidnim pristupom na Klinici za neurokirurgiju KBC-a Zagreb. Adenomi hipofize činili su 88% operiranih tumora hipofize u tom razdoblju. Druge lezije nismo uključili u analizu, a bila je riječ o osam kraniofaringeoma, tri meningeoma, tri Rathkeove ciste i jednom hordomu. Medijan dobi pri postavljanju dijagnoze bio je 55 godina (raspon od 22 do 82 godina). Najveći broj pacijenata imao je nefunkcionalne adenome (65%), zatim somatotropinome (18%), koritkotropne adenome (13%) te prolaktinome (4%). U studiji je 74% bolesnika imalo makroadenome, a 26% mikroadenome. Opće značajke populacije i adenoma hipofize prikazane su u Tablici 1 i na Slici 1.

Tablica 1. Opće značajke ispitivane populacije i karakteristike tumora hipofize

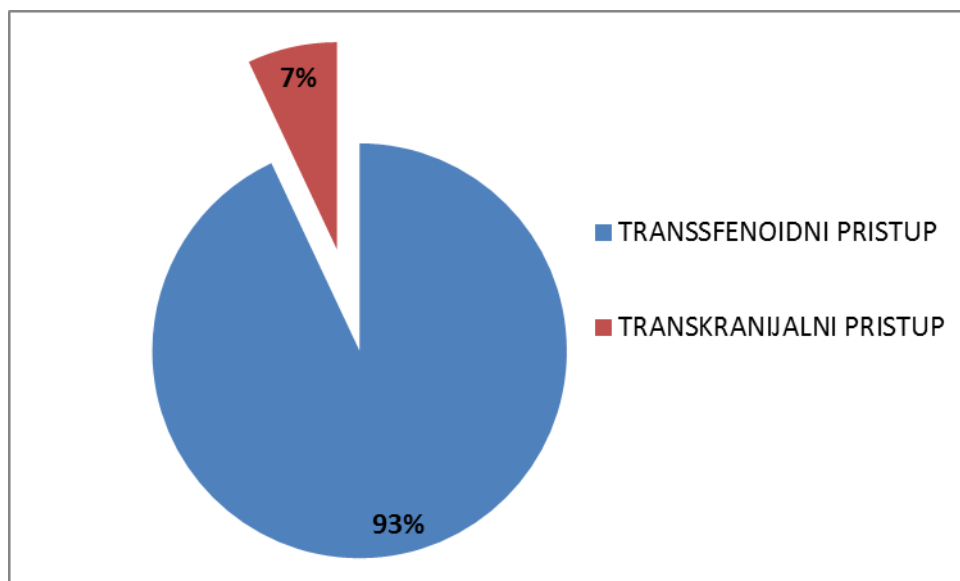
Broj pacijenata	N=111
Muškarci	52 (47%)
Žene	59 (53%)
Dob pacijenata	55 godina (22 - 82 godine)
Nefunkcionalni adenomi	72 (65%)
Somatotropni adenomi	20 (18%)
Kortikotropni adenomi	14 (13%)
Prolaktinomi	5 (4%)
Makroadenomi	82 (74%)
Mikroadenomi	29 (26%)



Slika 1. Udio funkcionalnih i nefunkcionalnih adenoma u skupini operiranih tumora hipofize

6.2. Kirurško liječenje i komplikacije

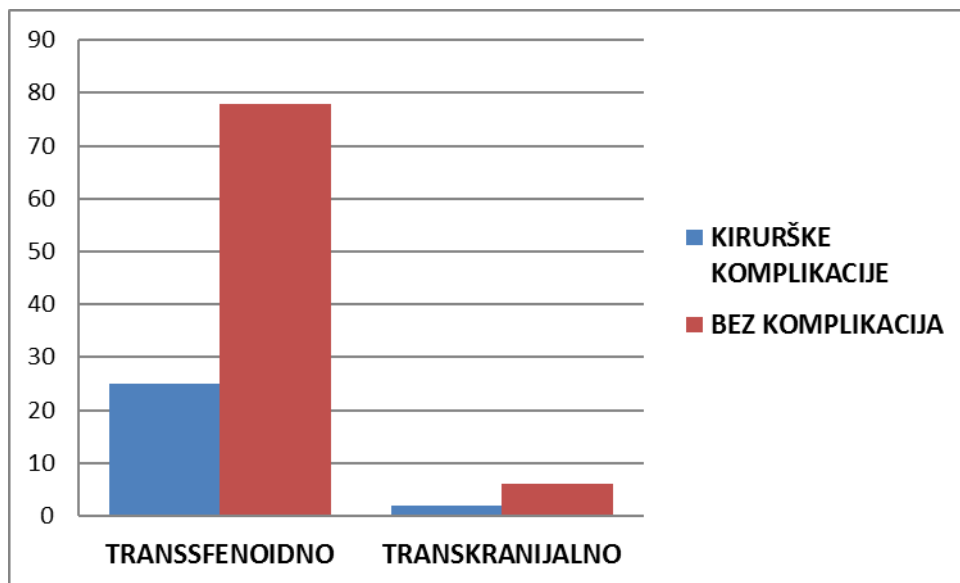
Veći broj bolesnika podvrgnut je endoskopskoj transsfenoidnoj kirurgiji, njih sto tri (93%), dok se kod ostalih osam koristio otvoreni transkranijalni pristup (7%). Navedena razlika prikazana je na Slici 2. Kod dvadeset osam pacijenata došlo je do kirurških komplikacija (25%). Najčešće je bila riječ o meningitisu (10,8%), likvoreji (7,2%), febrilitetu (5,4%), zatim sindromu neprimjerenog izlučivanja antidiuretskog hormona (SIADH), a slijedili su dijabetes insipidus (DI), krvarenje i ostale rjeđe komplikacije. Kirurške komplikacije su prikazane u Tablici 2. Komplikacija transkranijalnog pristupa bio je meningitis kod dva pacijenta. Smrtni ishod bio je rezultat kirurškog liječenja kod dva pacijenata, oba operirana transsfenoidno. Komplikacije, ovisno o kirurškom pristupu, prikazane su na Slici 3. U skupini operiranih endoskopski komplikacije je imalo 24% pacijenata, dok su transkranijalno operirani pacijenti imali komplikacije u 25% slučajeva. U Tablici 3 prikazane su komplikacije ovisno o kirurškom pristupu. Broj komplikacija se razlikovao ovisno i o veličini tumora pa je komplikacija kirurškog liječenja bilo kod 27% makroadenoma i 18% mikroadenoma. Komplikacije ovisno o veličini tumora prikazane su u Tablici 3 i na Slici 4.



Slika 2. Udio transsfenoidnog i transkranijalnog kirurškog pristupa adenomima hipofize

Tablica 2. Pregled komplikacija kirurškog liječenja adenoma hipofize

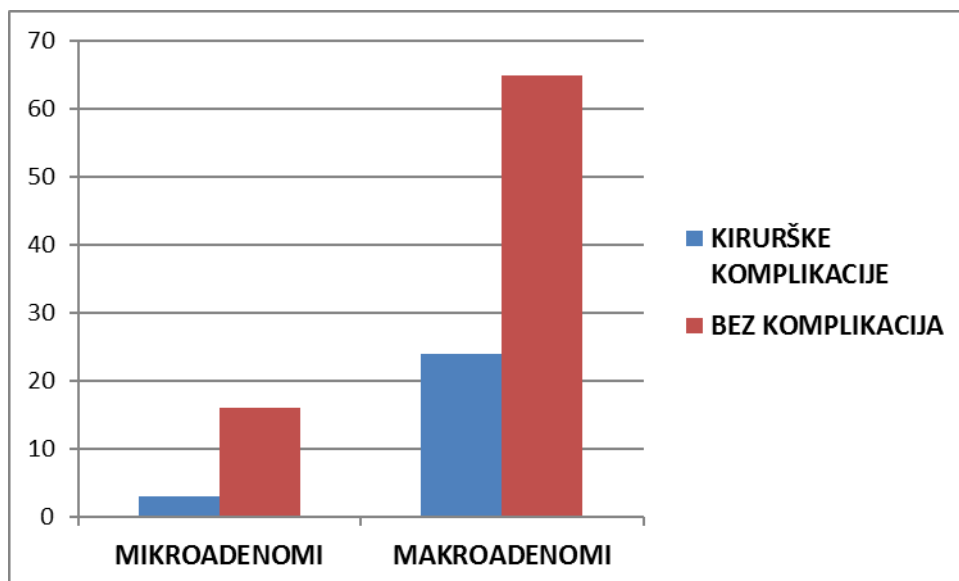
Komplikacija	Broj pacijenata
Meningitis	12 (10,8%)
Likvoreja	8 (7,2%)
Febrilitet	6 (5,4%)
SIADH	3 (2,7%)
DI	2 (1,8%)
Krvarenje	2 (1,8%)
Smrti ishodi	2 (1,8%)
Ispadi vidnog polja	1 (0,9%)
Ozljeda unutarnje karotidne arterije	1 (0,9%)



Slika 3. Distribucija kirurških komplikacija transsfenoidnog i transkranijalnog pristupa
(P=0,963)

Tablica 3. Karakteristike komplikacija ovisno o veličini tumora

	Ukupno	Mikroadenomi	Makroadenomi	P-vrijednost
Meningitis	12	1	11	0,371
Likvoreja	8	1	7	0,294
Febrilitet	6	2	4	0,6994
SIADH	3	0	3	-



Slika 4. Distribucija komplikacija kirurškog liječenja mikroadenoma i makroadenoma
($P=0,307$)

6.3. Funkcionalni tumori hipofize

Najveći broj bolesnika imao je somatotropne adenome, njih dvadeset (18%). Transsfenoidnim pristupom operirano je devetnaest ovih adenoma (95%), a transkranijalno samo jedan.

Petnaest somatotropnih adenoma bili su makroadenomi (75%), a ostalih pet mikroadenomi (25%). Remisija je kirurškim liječenjem postignuta u 89% slučajeva. Uspješnost liječenja makroadenoma bila je 83%, dok je kod mikroadenoma remisija postignuta kod svih slučajeva. Ostali pacijenti usmjereni su na druge modalitete liječenja.

Četnaest bolesnika s Cushingovom bolesti podvrgnuto je kirurškom liječenju (13%). Njih dvanaest prezentiralo se u stadiju mikroadenoma (86%), a preostala dva kao makroadenomi (14%). Kirurški se pristupilo transsfenoidno svim ovim adenomima. Remisija je na ovaj način postignuta u 71% slučajeva. Kod svih makroadenoma postignuta je remisija (100%), dok je

do remisije nakon kirurškog liječenja došlo kod 60% mikroadenoma, a ostali bolesnici su nastavili liječenje ostalim dostupnim metodama.

Prolaktinomi su u manjem broju kirurški liječeni, a u promatranom razdoblju operirano je njih pet (4%). Kirurškom liječenju pristupilo se kod onih pacijenata u kojih nije bilo odgovora na medikamentoznu terapiju ili su je loše podnosili. Svi bolesnici s prolaktinomima operirani su endoskopski transsfenoidno. Remisija nije postignuta ni kod jednog pacijenta. Tri prolaktinoma su bili makroadenomi (60%), a preostala dva mikroadenomi (40%).

Uspješnost liječenja funkcionalnih adenoma prikazana je u Tablici 4.

Tablica 4. Uspješnost liječenja funkcionalnih adenoma hipofize

Somatotropni adenomi	20
Remisija	89%
Komplikacije	25%
Kortikotropni adenomi	14
Remisija	71%
Komplikacije	14%
Prolaktinomi	5
Remisija	-
Komplikacije	40%

6.4. Nefunkcionalni tumori hipofize

Nefunkcionalni tumori hipofize činili su sedamdeset dva bolesnika ove kirurške skupine (65%). Kirurškom liječenju pristupalo se u slučaju ispada vidnog polja, oftalmoplegije ili drugih neuroloških ispada. Ovi adenomi operirani su transsfenoidno u šezdeset pet bolesnika (90%), dok je kod ostalih sedam bolesnika (10%) pristup bio transkranijalni. Svi operirani nefunkcionalni adenomi bili su makroadenomi. Rezidualan tumor je postoperativno dokazan pomoću MR kod 61% pacijenata koji su dalje praćeni te su po potrebi upućeni na daljnje liječenje.

7. RASPRAVA

Cilj ovog istraživanja bio je analizirati uspješnost kirurškog liječenja tumora hipofize. U istraživanje su uključeni svi bolesnici koji su zahtijevali kirurško liječenje tumora hipofize u KBC-u Zagreb u razdoblju od 2015. do 2017. godine. Najzastupljeniji među operiranim tumorima hipofize bili su NFAH (65%), slijedili su somatotropni (18%) i kortikotropni adenomi (13%) te prolaktinomi (4%) s najmanjom učestalošću. Među promatranim tumorima nije bilo tireotropnih adenoma, što potvrđuje njihovu nisku incidenciju od 1% do 2% (18). Neki autori smatraju kako velik broj, čak do tri četvrtine NFAH, čine takozvani tihi gonadotropni tumori. Ti tumori nisu funkcionalni po hormonima koje luče kao ni prema kliničkoj slici, ali su imunohistokemijski pozitivni na gonadotropine ili njihove glikoproteinske podjedinice (4). Tihi gonadotropni adenomi dokazani su kod manjeg dijela naših pacijenata, 15 %.

Zlatnim standardom kirurškog liječenja tumora hipofize smatra se transsfenoidna endoskopska kirurgija, i ona danas obuhvaća 97% operacija adenoma hipofize (11). Ima svoja ograničenja i kontraindikacije u kojima je transkranijalni otvoreni pristup i dalje nezamjenjiva tehnika liječenja tumora hipofize. Transkranijalni pristup je metoda izbora kod supraselarnih adenoma i onih s invazijom kavernoznih sinusa, kod neuspješne transsfenoidne operacije ili ako je ona kontraindicirana kao u slučaju sfenoidnog sinuitisa ili smanjenog razmaka između karotidnih arterija (11, 19). U našoj skupini je 93% pacijenata operirano endoskopski endonazalno transsfenoidno, a ostalih 7% operirano je otvorenim transkranijalnim pristupom. Kirurške komplikacije javljaju se s učestalošću od 3,4% do 36,1% (19-21). Razni autori svjedoče kako transkranijalni pristup ima veću stopu komplikacija, ali teško je govoriti u brojkama na temelju literature jer se indikacije za transkranijalni pristup stalno mijenjaju, a

broj im se smanjuje (11,19). Međutim, jasna je razlika u učestalosti određenih komplikacija između ova dva pristupa. Najčešće komplikacije transsfenoidnog pristupa su dijabetes insipidus, hipopituitarizam i rinolikvoreja (19-22). Javljaju se i neke specifične komplikacije s obzirom na endonazalni pristup od kojih je najčešća epistaksa (0,7-7%) i sinusitis (1,6-3.1%), a može doći i do perforacije septuma ili frakture sfenoidne kosti (11, 19, 21, 23). Kod transkranijalnog pak pristupa zbog trakcije frontalnog i temporalnog režnja, disekcije krvnih žila i manipulacije optičkim i okulomotoričkim živcima javljaju se druge specifične komplikacije. Najčešće komplikacije transkranijalnog pristupa su dijabetes insipidus (21,8-41,6%), hemipareza (9,1-33,3%), ispadi vidnog polja, kao i hipopituitarizam i rinolikvoreja (11, 19). U našoj skupini kirurško se liječenje najčešće komliciralo meningitisom (10,8%), a slijedili su likvoreja (7,2%), febrilitet (5,4%), zatim SIADH i ostali. Transkranijalni pristup nosio je nešto veću učestalost komplikacija, oko 25%, za razliku od transsfenoidnog pristupa s 24% komplikacija. Ovako mala razlika vjerojatno je rezultat malog uzorka pacijenata, a i za neke pacijente nisu bili dostupni podatci o komplikacijama. Drugi autori pokazuju znatno veću stopu komplikacija pri transkranijalnom pristupu. Međutim, veću stopu incidencije komplikacija kod transkranijalnog pristupa valja promatrati u svjetlu današnjih indikacija za ovaj pristup. S obzirom na to da se za transkranijalni pristup odlučuje u slučaju velikih i invazivnih adenoma riječ je o uglavnom uznapredovalom stadiju bolesti i najtežim slučajevima. Stoga ne čudi ni veća stopa mortaliteta vezana za transkranijalnu kirurgiju (3,3-5%), dok je mortalitet kod endoskopske transsfenoidalne kirurgije <1% (11, 16, 19, 23). Mortalitet u našoj skupini pacijenata iznosio je 1,8%, međutim, radilo se o pacijentima s brojnim komorbiditetima.

Veća stopa komplikacija je, osim pristupom, određena i veličinom tumora. Smatra se da se komplikacije češće javljaju kod makroadenoma, nego u mikroadenoma (19, 23). Takvu

razliku smo potvrdili u našem istraživanju. Naime, komplikacije kirurškog liječenja zahvatile su 27% makroadenoma, a 18% mikroadenoma. Međutim, ta razlika nije statistički značajna. Drugi autori upozoravaju na veću incidenciju rinolikvoreje kod makroadenoma (20, 21). Takvi rezultati su očekivani s obzirom na to da makroadenomi češće dolaze u kontakt s dijafragmom sele te je operativno polje bliže subarahnoidalnom području. Međutim, mi nismo imali veću razliku u stopi likvoreje između mikroadenoma (5,2%) i makroadenoma (7,8%). Nismo primijetili znatne razlike stope komplikacija između funkcionalnih i nefunkcionalnih tumora.

U našoj skupini bio je nešto veći broj nefunkcionalnih od funkcionalnih tumora. Najčešći su bili nefunkcionalni adenomi (65%), zatim somatotropinomi (18%), koritkotropni adenomi (13%) te prolaktinomi (4%)

Metoda izbora u liječenju somatotropnih adenoma je transsfenoidna ili transkranijalna kirurgija. Uspješnost kirurškog liječenja ovisila je o veličini ovih tumora te je remisija postignuta kod 83% makroadenoma, a u svim slučajevima (100%) mikroadenoma. Međutim, nije bilo razlike u uspješnosti liječenja s obzirom na kirurški pristup. Somatotropni adenomi su većim udjelom bili makroadenomi pa je sveukupna uspješnost liječenja ovih tumora 89%, što odgovara uspješnosti drugih centara. Naime, drugi autori govore o remisiji nakon kirurškog liječenja kod 42-90% bolesnika (16, 22, 24, 25). Ako nije postignuta remisija kirurškim liječenjem, osobito je važno medikamentozno liječenje. Naime, hipersekrecija hormona rasta (HR), osim vidljivih znakova sindroma gigantizam/akromegalija, stvara i brojne komorbiditete kao što su dijabetes melitus, osteoartritis, hipertenzija i druge kardiovaskularne bolesti. Osim toga, ovi pacijenti imaju povišen rizik za razvijanje neoplazmi kolona, kao i za neoplazme štitnjače (26). Stoga se pacijente s rezidualnim tumorima treba pratiti, ali i liječiti oktreotidom ili lanreotidom. Ako terapija nije uspješna, može se pokušati s

antagonistom receptora hormona rasta pegvisomantom. Neki autori govore o uspješnosti kombinirane terapije navedenih medikamenata ili kombinacije s kabergolinom (17, 27). Za rezistente tumore također je na raspolaganju radioterapija (13, 26).

Kortikotropni adenomi liječe se prvenstveno kirurški. Remisija Cushingove bolesti na taj se način postiže kod 65-86% pacijenata (16, 20, 28, 29). U našoj skupini remisija je postignuta kod 60% mikroadenoma i kod svih makroadenoma (100%). No uzorak je bio mali i većina bolesnika je imala mikroadenome. Nije bilo razlike u uspješnosti liječenja između transsfenoidne i transkranijalne kirurgije. Kortikotropni adenomi su dominantno mikroadenomi (13, 22), što smo potvrdili sa značajno većim brojem mikroadenoma u našoj skupini (86%). Međutim, gotovo 50% pacijenata s Cushingovom bolesti ima uredan MR nalaz (13, 29). Potrebno je kod takvih pacijenata isključiti ekstrapituitarno lučenje adrenokortikotropnog hormona (ACTH). Ekstrapituitarni izvor ACTH ili rezidualni kortikotropni adenom uzroci su izostanka remisije nakon kirurškog liječenja. Kod takvih pacijenata znatno je povišena stopa mortaliteta vezana uz dijabetes melitus, pretilost, osteoporozu, depresiju, hipertenziju i druge bolesti krvožilnog sustava (13, 29). Stoga se pristupa reoperaciji rezidualnog tumora, radioterapiji, obostranoj adrenalektomiji ili medikamentoznom liječenju. Stopa relapsa Cushingove bolesti kreće se od 6% do 66% u razdoblju od jedne do trideset sedam godina praćenja u različitim istraživanjima (28, 29).

Neki autori izvještavaju o većem udjelu prolaktinoma među AH (13, 20), ali ako uzmemo u obzir da je ovdje riječ o kirurškoj grupi, dominacija NFAH ne iznenađuje. Prolaktinomi su činili 4 % operiranih AH. Bila je riječ uglavnom o makroadenomima koji samim time smanjuju vjerojatnost za potpunu resekciju tumora i hormonsku kontrolu bolesti. Remisija bolesti nije postignuta ni kod jednog od ovih pacijenata. Promatrajući ovaj rezultat kirurškog liječenja u odnosu na ostale AH, treba uzeti u obzir različite indikacije za kirurško liječenje

prolaktinoma. Naime, kirurško liječenje je preporučeno samo kod simptomatskih rezistentnih prolaktinoma, onih kod kojih nema značajnog smanjenja veličine pri liječenju najvećim dozama bromokriptina ili kabergolina (30). Međutim, neki pacijenti i kliničari se odlučuju za kirurško liječenje ranije, u manje uznapredovalom stadiju bolesti. Drugi autori govore o remisiji nakon kirurškog liječenja kod 54% do 86% prolaktinoma (16, 22). Uspješnost kirurškog liječenja prolaktinoma nije ovisila o kirurškom pristupu ovih tumora. Kod neuspjeha kirurškog liječenja preostaje radioterapija i medikamentozna terapija temozolomidom (13, 30).

Nefunkcionalni adenomi hipofize kirurški se liječe u slučaju defekata vidnog polja, oftalmoplegije ili drugih neuroloških ispada zbog kompresivnog djelovanja lezije, kompresije optičke hijazme ili optičkih živaca te apopleksije hipofize sa smetnjama vida (9). Ovi tumori se češće prezentiraju u stadiju makroadenoma kada stvaraju simptome kompresijom okolnih anatomskih struktura. U našoj skupini su svi NFAH operirani u stadiju makroadenoma što je dovelo do nepotpune resekcije tumora u 61% bolesnika. U literaturi se rezidualni tumor nakon kirurškog liječenja NFAH nalazi kod 25% do 80% (22, 31, 32, 33). Međutim, ako govorimo o uspješnosti kirurškog liječenja NFAH, trebali bismo promatrati oporavak pituitarne funkcije ili ispada vidnog polja, što pak izlazi iz okvira ovoga rada. U literaturi se govori o oporavku vidnog polja koje prati kirurško liječenje NFAH kod 21-78 % slučajeva, dok do oporavka osi hipotalamus-hipofiza-ciljna žlijezda dolazi kod 15-50% pacijenata (13, 31, 32, 33). Međutim, kirurško liječenje ovih tumora može dovesti i do novih ispada osi kod 2-15% pacijenata (13, 31). Navedeno pokazuje da kod velikog broja bolesnika nakon kirurškog liječenja NFAH ostaje problem pitutarne disfunkcije i potreba za doživotnim praćenjem.

Iako je riječ o benignim tumorima, svi adenomi hipofize nose opasnost relapsa bolesti, odnosno ponovnog rasta tumora kod gotovo trećine operiranih pacijenata (34). Navedeno

upozorava endokrinologe na potrebu dugoročnog praćenja ovih pacijenata i nakon kirurškog liječenja, a izneseni rezultati neurokirurge na rizične skupine pacijenata i komplikacije liječenja. Nadamo se da će ovaj rad biti od koristi liječnicima u KBC-u Zagreb i njihovim pacijentima.

8. ZAHVALE

Zahvaljujem svojoj mentorici doc. dr. sc. Tini Dušek koja mi je pomagala praktičnim i teoretskim savjetima u svladavanju svih poteškoća pri izradi ovog rada. Dragocjeno znanje i iskustvo koje sam pritom stekla bit će mi od velike vrijednosti za moje buduće znanstvene radove. Na kraju studija sam zahvalna Bogu na svojim roditeljima, braći i prijateljima koji su mi pružali podršku tijekom studiranja, a i tijekom izrade ovog rada.

9. LITERATURA

1. Hall WA, Luciano MG, Doppman JL, Patronas NJ, Oldfield EH. Pituitary magnetic resonance imaging in normal human volunteers: occult adenomas in the general population. *Ann Intern Med.* 1994;120:817–820.
2. Famini P, Maya MM, Melmed S. Pituitary magnetic resonance imaging for sellar and parasellar masses: ten-year experience in 2598 patients. *J Clin Endocrinol Metab.* 2011;96(6):1633-41.
3. Buurman H, Saeger W. Subclinical adenomas in postmortem pituitaries: classification and correlations to clinical data. *Eur J Endocrinol.* 2006;154:753-758.
4. Molitch ME. Pituitary tumours: pituitary incidentalomas. *Best Pract Res Clin Endocrinol Metab.* 2009;23(5):667-75.
5. Villwok JA, Villwok M, Deshaies E, Goyal P. Significant increases of pituitary tumors and resections from 1993 to 2011. *Int Forum Allergy Rhinol.* 2004;4(9):767-70.
6. Lake MG, Krook LS, Cruz SV. Pituitary adenoma: an overview. *Am Fam Physician.* 2003;88(5):319-327
7. Vasilev V, Rostomyan L, Daly AF, Potorac I, Zacharieva S, Bonneville JF i sur. Pituitary incidentaloma: neuroradiological assessment and differential diagnosis. *Eur J Endocrinol.* 2016;175:171-184.
8. Nunes VS, Dib RE, Boguszewski CL, Nogueira CR. Cabergoline versus bromocriptine in the treatment of hyperprolactinemia: a systematic review of randomized controlled trials and meta-analysis. *Pituitary.* 2011;14:259-265.
9. Freda PU, Beckers AM, Katznelson L, Molitch ME, Montori VM, Post KD i sur. Pituitary incidentaloma: an Endocrine Society clinical practice guideline. *J Clin Endocrinol Metab.* 2011;96:894-904
10. Gao Y, Zhong C, Wang Y, Xu S, Guo Y, Dai C. Endoscopic versus microscopic transsphenoidal pituitary adenoma surgery: a meta-analysis. *World J Surg Oncol.* 2014;12:94.
11. Solari D, Cavallo LM, Cappabianca P. Surgical approach to pituitary tumors. *Handb Clin Neurol.* 2014;124:291-301.
12. Pratheesh R, Rajaratnam S, Prabhu K, Mani SE, Chacko G, Chacko AG. The current role of transcranial surgery in the management of pituitary adenomas. *Pituitary.* 2012; 2013;16(4):419-34.
13. Molitch ME. Diagnosis and treatment of pituitary adenomas. *JAMA.* 2017;317(5):516-524.

14. Ciric I, Ragin A, Baumgartner C, Pierce D. Complications of transsphenoidal surgery. *Neurosurgery*. 1997;40(2):225-236.
15. Barker FG II, Klibanski A, Swearingen B. Transsphenoidal surgery for pituitary tumors in the United States, 1996-2000. *J Clin Endocrinol Metab*. 2003;88(10):4709-4719.
16. Tabaee A, Anand VK, Barron Y, Hiltzik DH, Brown SM, Kacker A i sur. Endoscopic pituitary surgery: a systematic review and meta-analysis. *J Neurosurg*. 2009;111:545-554.
17. Sandret L, Maison P, Chanson Ph. Place of cabergoine in acromegaly: a meta-amalysis. *J Clin Endocrinol Metab*. 2011;96:1327-1335.
18. Rotermund R, Riedel N, Burkhardt T, Matschke J, Schmidt NO, Aberle J i sur. Surgical tratment and outcome of TSH-producing pituitary adenomas. *Acta Neurochir*. 2017 Feb 15. doi: 10.1007/s00701-017-3105-4. [Epub ahead of print]
19. Villwock JA, Villwock MR, Goyal P, Deshaies EM. Current trends in surgical approach and outcomes following pituitary tumor resection. *Laryngoscope*. 2015;125:1307-1312.
20. Wang F, Zhou T, Wei Sh, Meng X, Zhang J, Hou Y i sur. Endoscopic endonasal transshenoidal surgery of 1166 pituitary adenomas. *Surg Endosc*. 2015;29:1270-1280.
21. Pinar E, Yuceer N, Imre A, Guvenc G, Gundogan O. Endoscopic endonasal transshenoidal surgery of pituitary adenomas. *J Craniofac Surg*. 2015;26:201-205.
22. Gondim JA, Schops M, Almeida JPC, Albuquerque LAF, Gomes E, Ferraz T i sur. Endoscopic endonasal transshenoidal surgery: surgical results of 228 pituitary adenomas treated in a pituitary center. *Pituitary*. 2010;13:68-77.
23. Gondim JA, Almeida JPC, Albuquerque LAF, Schops M, Gomes E, Ferraz T. Endoscopic endonasal approach for pituitary adenoma: surgical complications in 301 patients. *Pituitary*. 2011;14:174-183.
24. Buchfelder M, Schaffer SM. The surgical treatment of acromegaly. *Pituitary*. 2017;20:76-83.
25. Buliman A, Tataranu LG, Ciubotaru V, Cazac TL, Dumitrache C. The multimodal management of GH-secreting pituitary adenomas: predictive factors, strategies and outcomes. *J Med Life*. 2016;9:187-192.
26. Katznelson L, Laws ER, Melmed S, Molitch ME, Murad MH, Utz A. Acromegaly: an Endocrine Society clinical practice guideline. *J Clin Endocrinol Metab*. 2014;99:3933–3951.
27. Donoho DA, Bose N, Zada G, Carmichael JD. Management of aggressive growth hormone secreting pituitary adenomas. *Pituitary*. 2017;20:169-178.
28. Dallapiazza RF, Oldfield EH, Jane JA. Surgical management of Cushing’s disease. *Pituitary*. 2015;18:211-216.
29. Johnston PC, Kennedy L, Hamarahian AH, Sandouk Z, Bena J, Hatipoglu B. Surgical outcomes in patients with Cushing’s disease: the Cleveland clinic experience. *Pituitary*. 2017 Mar 6. doi: 10.1007/s11102-017-0802-1. [Epub ahead of print]

30. Melmed F, Casanueva FF, Hoffman AR, Kleinberg DL, Montori VM, Schlechte JA. Diagnosis and treatment of hyperprolactinemia: an Endocrine Society clinical practice guideline. *J Clin Endocrinol Metab.* 2011;96:273–288.
31. Dekkers OM, Pereira AM, Roelfsema F, Voormolen JHC, Neelis KJ, Schroijen MA i sur. Observation alone after transsphenoidal surgery for nonfunctioning pituitary macroadenoma. *J Clin Endocrinol Metab.* 2006;91:1796-1801.
32. Murad MH, Fernandez-Balsells MM, Barwise A, Gallegos-Orozco JF, Paul A, Lane MA. Outcomes of surgical treatment for nonfunctioning pituitary adenomas: a systematic review and meta-analysis. *Clin Endocrinol.* 2010;73:777-791.
33. Iglesias P, Arcano K, Trivino V, Garcia-Sancho P, Diez JJ, Cordido F. Non-functioning pituitary adenoma underwent surgery: a multicenter retrospective study over the last four decades (1977-2015). *Eur J Intern Med.* 2017;41:62-67.
34. Guan S, Cao Y, Jiang N, Nie D, Wan Z, Li M. Binostril endoscopic transsphenoidal neurosurgery for pituitary adenomas: experience with 42 patients. *Oncotarget.* 2017 Apr 9. doi: 10.18632/oncotarget.16976. [Epub ahead of print]

10. ŽIVOTOPIS

Zovem se Iva Čuljak i studentica sam šeste godine Medicinskog fakulteta Sveučilišta u Zagrebu. Rođena sam u Zagrebu 14. lipnja 1992. godine. Završila sam opću gimnaziju u Srednjoj školi Sesvete. Medicinski fakultet Sveučilišta u Zagrebu upisala sam 2011./2012. te sam sljedeće godine primila Dekanovu nagradu za najbolju studenticu prve godine. Bila sam demonstratorica na Zavodu za anatomiju Medicinskog fakulteta Sveučilišta u Zagrebu, a zadnje dvije godine na katedri za Internu medicinu u sklopu kolegija Klinička propedeutika na Zavodu za endokrinologiju Klinike za unutarnje bolesti Kliničkog bolničkog centra Zagreb. Područja mog interesa su pedijatrija, interna medicina, endokrinologija i otorinolaringologija.