

Autoimuni encefalitis u bolesnika s anti Caspr2 (contactin associated protein-like) encefalitisom

Simeunović, Stefan

Master's thesis / Diplomski rad

2017

Degree Grantor / Ustanova koja je dodijelila akademski / stručni stupanj: **University of Zagreb, School of Medicine / Sveučilište u Zagrebu, Medicinski fakultet**

Permanent link / Trajna poveznica: <https://um.nsk.hr/um:nbn:hr:105:225309>

Rights / Prava: [In copyright](#) / [Zaštićeno autorskim pravom.](#)

Download date / Datum preuzimanja: **2024-07-25**



Repository / Repozitorij:

[Dr Med - University of Zagreb School of Medicine Digital Repository](#)



**SVEUČILIŠTE U ZAGREBU
MEDICINSKI FAKULTET**

Stefan Simeunović

**Autoimuni encefalitis u bolesnika s anti Caspr2
(contactin associated protein-like)
encefalitisom**

DIPLOMSKI RAD



Zagreb, 2017.

**SVEUČILIŠTE U ZAGREBU
MEDICINSKI FAKULTET**

Stefan Simeunović

**Autoimuni encefalitis u bolesnika s anti Caspr2
(contactin associated protein-like)
encefalitisom**

DIPLOMSKI RAD

Zagreb, 2017.

Ovaj diplomski rad izrađen je u Zavodu za intenzivnu medicinu i neuroinfektologiju Klinike za infektivne bolesti „Dr. Fran Mihaljević“ u Zagrebu pod vodstvom doc.dr.sc. Marije Santini i predan je na ocjenu u akademskoj godini 2016/2017.

Mentor rada: doc. dr. sc. Marija Santini

SADRŽAJ

POPIS KRATICA

SAŽETAK

SUMMARY

1. UVOD	1
1.1. ENCEFALITISI.....	1
1.2. AUTOIMUNI ENCEFALITISI.....	1
1.3. ANTI CASPR2 ENCEFALITIS	2
2. PRIKAZ SLUČAJA.....	5
3. RASPRAVA	12
4. ZAKLJUČAK	16
5. ZAHVALE.....	17
6. LITERATURA.....	18
7. ŽIVOTOPIS	20

POPIS KRATICA

ALT – alanin-aminotransferaza

AST – aspartat-aminotransferaza

CMV - citomegalovirus

CRP – C-reaktivni protein

CT – *computed tomography* – kompjutorizirana tomografija

EBV – Epstein-Barr virus

EEG – elektroencefalogram

EKG – elektrokardiogram

FDG - fluorodeoksiglukoza

FLAIR – *fluid-attenuated inversion recovery* – varijanta snimanja magnetskom rezonancom

HHV – humani herpes virus

HIV - *Human immunodeficiency virus* - humani virus imunodeficijencije

HSV – *Herpes simplex virus*

IVIg – intravenski imunoglobulini

MR – magnetska rezonanca

MSCT – *multislice computed tomography* –višeslojna kompjutorizirana tomografija

PET/CT – pozitronska emisijska tomografija

TPHA - *Treponema pallidum* haemagglutination assay

VZV – *Varicella zoster virus*

SAŽETAK

Naslov rada: Autoimuni encefalitis u bolesnika s anti Caspr2 (contactin associated protein-like) encefalitisom

Autor: Stefan Simeunović

Uvod: Autoimuni encefalitis neurološke su bolesti koje su uzrokovane stvaranjem protutijela na intracelularne ili sinaptičke antigene neurona. Anti Caspr2 encefalitis autoimuni je encefalitis u čijoj genezi ključnu ulogu imaju protutijela na contactin associated protein-like 2 (Caspr2), koji je kao protein membrane živčanih stanica bitan za funkciju voltažnih kalijevih kanala. Caspr2 encefalitis nerijetko se javlja kao paraneoplastični proces kod malignih bolesti prije svega timoma i sitnostaničnog karcinoma pluća.

Prikaz slučaja: Prikazan je slučaj pedesetšestogodišnjeg pacijenta koji iznenadno bez prodromalnih simptoma gubi svijest na radnom mjestu. Inicijalnom internističkom i neurološkom obradom nije bilo moguće ustvrditi siguran uzrok gubitka svijesti. U narednom periodu stanje pacijenta se pogoršava s izraženim neurološkim simptomima ponajprije mnestičkim deficitima, poteškoćama usnivanja te gubitkom na tjelesnoj težini. U sklopu daljnje dijagnostičke obrade učinjen je EEG koji pokazuje dizritmičke promjene obostrano temporoparijetalno a potom i MR koji pokazuje promjene asocirane uz limbički encefalitis. Analiza cerebrospinalnog likvora pokazala je da je riječ o encefalitisu autoimune etiologije, uzrokovan stvaranjem protutijela na Caspr2 protein. Opsežna klinička obrada isključila je tumorski proces kao mogući uzrok autoimunog encefalitisa. Terapija kortikosteroidima te intravenoznim imunoglobulinima rezultirala je značajnim poboljšanjem neuroloških simptoma, a u kontrolnom MR, četiri mjeseca od početka terapije dokumentirana je regresija limbičkog encefalitisa.

Zaključak: Autoimuni encefalitis je rijetka ali potencijalno vrlo opasna bolest. Kod pacijenata koji se prezentiraju poremećajem svijesti, konvulzijama, poremećajem kognitivnih funkcija prije svega pamćenja, poremećajem usnivanja i gubitkom tjelesne težine u diferencijalnoj dijagnozi treba razmotriti i mogućnost limbičkog encefalitisa autoimune etiologije. Za konačnu dijagnozu bolesti potrebna je analiza seruma i cerebrospinalnog likvora. U slučaju pozitivnog nalaza autoimunih protutijela treba isključiti tumorski proces koji često može biti u pozadini autoimung encefalitisa. Terapija autoimunog encefalitisa bazira se na kortikosteroidima i imunomodulacijskoj terapiji.

Ključne riječi: autoimuni encefalitis, Caspr2 antigen, limbički encefalitis, imunoterapija

SUMMARY

Title: Autoimmune encephalitis in patients with anti-caspr2 (contactin-associated protein-like) encephalitis

Author: Stefan Simeunović

Introduction: Autoimmune encephalitides are neurologic disorders associated with antibodies against intracellular or synaptic proteins. Anti-Caspr2 encephalitis is an autoimmune encephalitis associated with antibodies against contactin associated protein-like 2 (Caspr2). Caspr2 is a membrane protein expressed in the neurons and it is important for proper function of voltage-gated potassium channels. Caspr2 antibodies can often occur as paraneoplastic process especially in patients with thymoma and small cell lung cancer.

Case presentation: A 56-year-old man presented with sudden loss of consciousness on his work. Initial internal and neurological diagnostic procedures did not find the cause of loss of consciousness. In the following period he noticed that he had become forgetful and that he could not remember some events. He also reported difficulties falling asleep and weight lost. After two months of having these symptoms he underwent EEG which showed dysrhythmia bilateral in temporoparietal region and MRI which revealed changes that pointed to the limbic encephalitis. Following diagnostic procedures found Caspr2 antibodies that cause limbic encephalitis. Patient also underwent diagnostic procedures to exclude tumor process as possible cause of autoimmune encephalitis. Treatment started with administering corticosteroids and IVIg and response to that therapy was good. Four months after treatment had started, his memory recovered and repeated MRI of brain revealed regression of limbic encephalitis.

Conclusion: Autoimmune encephalitis is a relatively rare but potentially dangerous condition. In patients with seizures, cognitive disturbance especially short term memory loss, sleep dysfunction and weight loss autoimmune limbic encephalitis needs to be considered as a possible diagnose. Analysis of serum and cerebrospinal fluid is necessary to detect cause of limbic encephalitis. In patients with positive autoimmune antibodies it is necessary to exclude tumor and start treatment with immunotherapy.

Key words: autoimmune encephalitis, Caspr2 antigen, limbic encephalitis, immunotherapy

1. UVOD

1.1. ENCEFALITISI

Encefalitis je akutna upala moždanog parenhima. Često, osim moždanog parenhima, budu zahvaćene i moždane ovojnice pa tada takvo stanje nazivamo meningoencefalitis. Incidencija akutnog encefalitisa se razlikuje ovisno o istraživanju, ali općenito se kreće između 3.5 i 7.4 slučaja na 100 000 stanovnika u godini (1). Od encefalitisa mogu oboliti sve dobne skupine, međutim incidencija je nešto veća u pedijatrijskoj populaciji, a također nešto češće obolijevaju pripadnici muškog spola (1). Iako je encefalitis rasprostranjen u cijelom svijetu, zemljopisna raspodjela ovisi i o samoj etiologiji. Encefalitis je bolest koja može biti životno ugrožavajuća, stoga zahtjeva hitno liječenje u bolnici. Simptomi se mogu razlikovati ovisno o uzroku kao i regiji mozga koja je zahvaćena upalom. Klinička slika encefalitisa najčešće uključuje glavobolju, povišenu tjelesnu temperaturu, poremećaj svijesti, promjene ponašanja, konfuznost i konvulzije (2). Encefalitis može značajnije oštetiti neurone i njihovu funkciju što može dovesti do dugotrajnih motoričkih, senzornih, kognitivnih i bihevioralnih poteškoća (3). U etiologiji encefalitisa najbrojniju skupinu čine infektivni uzročnici. Među infektivnim uzročnicima dominiraju virusi od kojih su najznačajniji HSV-1/2, VZV, CMV, HIV, HHV-6/7 morbilli, rabies, virus krpeljnog meningoencefalitisa i virus Zapadnog Nila (1). Infektivni nevirusni uzročnici, koji uzrokuju encefalitis ali znatno rjeđe od virusa, su rikecioze, legioneloza, borelioza, leptospiroza i bruceloza. Osim infektivnih encefalitisa, veliku skupinu čine i autoimuni encefalitis koji se sve češće dijagnosticiraju i o kojima imamo sve više saznanja.

1.2. AUTOIMUNI ENCEFALITISI

Autoimuni encefalitis spadaju u skupinu neuroloških bolesti u kojoj dolazi do stvaranja protutijela na intracelularne antigene ili sinaptičke antigene. S obzirom na etiologiju i patofiziološki mehanizam mogu se podjeliti na klasične paraneoplastične encefalitise i autoimune encefalitise povezane s protutijelima na sinaptičke antigene (4). Paraneoplastični autoimuni encefalitis se češće javljaju u starijoj populaciji i u većini slučajeva su povezani sa malignomima (4). Patofiziološki mehanizam u paraneoplastičnim encefalitisima uključuje

protutijela usmjerena uglavnom na intracelularne antigene uz odgovor citotoksičnih T stanica (5). Najčešća protutijela su Hu, Yo, Ri, CV2/CRMP5, Ma2 i Tr (6). Klinički tijek paraneoplastičnih encefalitisa je obično monofazičan uz ograničen odgovor na liječenje (4). S druge strane autoimuni encefalitis povezani s protutijelima na sinaptičke antigene se mogu javiti u svim dobnim skupinama, pri čemu se neki češće javljaju u djece i mladih osoba (4). Mogu se pojaviti sa tumorom, ali vrlo često i bez tumora, a nastala protutijela djeluju direktno na antigene pri čemu mijenjaju njihovu strukturu i funkciju (4,7). Za razliku od paraneoplastičnih autoimunih encefalitisa ovi autoimuni encefalitis imaju bolji odgovor na terapiju, pri čemu 70% do 80% pacijenata na imunoterapiju reagira sa znatnim ili potpunim oporavkom (4,7).

Simptomi autoimunog encefalitisa se razvijaju unutar nekoliko dana ili tjedana, a klinička slika se može razlikovati ovisno o tome koja je regija mozga zahvaćena kao i o funkciji proteina na koji se stvaraju protutijela. Povišena temperatura i glavobolja mogu se javiti kao prodromalni simptomi, a tipičniji simptomi su poremećaj kognitivnih funkcija, gubitak kratkotrajnog pamćenja, poremećaji ponašanja, poremećaj svijesti, poremećaj spavanja i usnivanja, diskinezije, psihijatrijska simptomatologija, faciobrahijalni distonički napad i disfunkcija autonomnog živčanog sustava. Nalaz EEG-a pokazuje difuzne ili fokalne spore dizritmičke promjene (7). MR može pokazati T2 hiperintenzitete najčešće u medijalnim temporalnim lobusima što ukazuje na limbički encefalitis, međutim nalaz MR-a može biti i normalan (5). U dijagnostici autoimunih encefalitisa je također iznimno važna analiza cerebrospinalnog likvora, pri čemu u 80% pacijenata postoji blaga do umjerena limfocitna pleocitoza (obično <100 stanica/ μ l), u 30% pacijenata povišena je koncentracija proteina, a u 50% do 60% pacijenata imamo nalaz oligoklonalnih traka (7). Za konačnu dijagnozu autoimunog encefalitisa potreban je nalaz autoimunih protutijela u serumu i likvoru. Pregled različitih tipova autoimunih encefalitisa s kliničkim obilježjima sažet je u **Tablici 1**.

1.3. ANTI CASPR2 ENCEFALITIS

Anti Caspr2 encefalitis je autoimuni encefalitis u kojem dolazi do stvaranja protutijela na contactin associated protein-like 2 (Caspr2) (8–10). Caspr2 je protein membrane prisutan u živčanim stanicama centralnog živčanog sustava (CNS - central nervous system) i perifernog živčanog sustava (PNS – peripheral nervous system) i iznimno je bitan za funkciju voltažnih kalijevih kanala (VGKC – voltage gated potassium channels) (8–11).. VGKC imaju bitnu ulogu

u fiziologiji živčanih stanica jer vraćaju stanicu u stanje mirovanja nakon akcijskog potencijala, stoga se svaka disfunkcija VGKC očituje neurološkim poremećajem (8–11). Također, mutacije gena koji kodira Caspr2 se dovode u vezu sa nekoliko neuroloških poremećaja kao što su epilepsija, shizofrenija i autizam (11). Pojava protutijela na Caspr2 protein najčešće dovodi do pojave tipičnih kliničkih sindroma koji najčešće zahvaćaju stariju populaciju (12). Simptomi koji se najčešće pojavljuju kod pacijenata sa Caspr2 protutijelima su konvulzije, konfuzija, gubitak pamćenja, nesanica, psihijatrijski simptomi, periferna živčana hiperekscitabilnost, poremećaj autonomnog živčanog sustava, cerebelarna disfunkcija i gubitak na tjelesnoj težini (4,12,13). Ovisno o tim simptomima razlikujemo tri sindroma koji se javljaju najčešće a to su limbički encefalitis, Isaacsov sindrom (neuromiotonia) i Morvanov sindrom (5,12,14). Pri tom su za limbički encefalitis uobičajeni simptomi konvulzije, gubitak kratkotrajnog pamćenja, poremećaj spavanja, halucinacije i depresija (9) dok Morvanov sindrom karakteriziraju simptomi limbičkog encefalitisa te hiperaktivnost perifernog i autonomnog živčanog sustava (12). Pacijenti s Caspr2 protutijelima vrlo često imaju tumor, od kojih su najčešći timomi i sitnostanični karcinom pluća (14). Kao i kod ostalih autoimunih encefalitisa uobičajeni dijagnostički postupci uključuju EEG, analizu cerebrospinalnog likvora i MR, a dodatno još elektromioneurografija (EMNG) i testiranje autonomnog živčanog sustava. Prema studiji pacijenata s Caspr2 protutijelima, 65% pacijenata je imalo normalan nalaz cerebrospinalnog likvora, kod 41% pacijenata EEG je pokazao disritmičke promjene, EMNG je pokazao hiperekscitabilnost kod svih pacijenata koji su imali i kliničke simptome periferne živčane hiperekscitabilnosti, 70% pacijenata nije imalo promjene na MR-u mozga, dok je u 24% na MR-u mozga bio vidljiv T2 hiperintenzitet u području medijalnih lobusa (12). Dijagnoza Caspr2 encefalitisa postavlja se pronalaskom protutijela u serum i likvoru, a njihov nalaz indicira daljnje dijagnostičke pretrage kojima se nastoji isključiti ili potvrditi postojanje nekog od tumora uz koja se ta protutijela mogu javiti. Liječenje, kao i kod drugih autoimunih encefalitisa, uključuje imunoterapiju prije svega kortikosteroide i IVIg (5,6,12). Odgovor na tu terapiju je dobar u velikoj većini slučajeva (5,6,12). Mogući su relapsi bolesti, koji se mogu pojaviti i nekoliko godina kasnije (5,14).

S obzirom na jako malu učestalost pojavljivanja bolesti povezanih s Caspr2 protutijelima, ove bolesti klinički još nisu u potpunosti definirane i cjelokupno znanje o njima je zasad ograničeno. U ovom radu prikazujemo slučaj pacijenta s slikom limbičkog encefalitisa i

pozitivnim nalazom na Caspr2 protutijela koji je uspješno liječen imunoterapijom i koji se u potpunosti oporavio od bolesti.

Tablica 1. Autoimuni encefalitis povezani s protutijelima protiv neuralnih antigena (preuzeto iz Leybold *et al.*, 2013.)

Antigen	NMDA Receptor NR1	LGI1	CASPR2	AMPA Receptor	GABA(b) Receptor	Glycine Receptor α 1	mGluR5	DPPX
Age (median)	0.6–85 (21)	30–80 (60)	46–77 (60)	38–87 (60)	24–75 (62)	5–69 (43)	46, 15	45–76
Gender f:m	4:1	1:2	1:4	9:1	1:1	6:5	1:1	1:1
Clinical syndrome	1. Prodromal syndrome 2. Psychiatric syndrome, seizures, amnesia 3. Movement disorders catatonia, autonomic instability	Limbic encephalitis, tonic or facio-brachial dystonic seizures, myoclonus	Morvan syndrome, encephalitis, neuromyotonia	Limbic encephalitis, psychiatric syndromes	Limbic encephalitis	Encephalomyelitis with rigidity and myoclonus, hyper-ekplexia, stiff-person syndrome, (retinopathy)	Limbic encephalitis, myoclonus	Limbic encephalitis, myoclonus, diarrhoea 3/4
MRI hyperintensities	Only 33 % abnormal! 25 % mesiotemporal FLAIR, few enhancing lesions	>80 % mesiotemporal FLAIR	40 % encephalitis: mesiotemporal FLAIR	90 % mesiotemporal FLAIR	70 % mesiotemporal FLAIR	90 % normal	1 patient mesiotemporal, 1 cortical FLAIR	2/3 unspecific T2 hyperintensities
CSF: pleocytosis or ocb	95 % (at onset 80 %)	40 %	25 %	90 %	90 %	Some ocb	2/2	4/4
Tumour	Age-dependent 10–50 % ovarian teratomas	<10 %* (lung, thymoma)	<20 %* (lung, thymoma)	70 % (lung, breast, thymoma)	60 % (lung)	rare = 10 %	2/2 Hodgkin lymphoma	0/4
Relapses	12–25 %, mostly idiopathic cases without initial immunosuppression	15 %	Common in encephalitis	50 %	Rare	Unknown	0/2	Unknown
Miscellaneous	EEG in 90 % abnormal, 30 %, "extreme delta brush" ⁵⁵	Hyponatremia (60 %)	Limbic encephalitis	Common relapses	Prominent seizures and status epilepticus	Few cases known	Only 2 cases known	Only 4 cases, prominent diarrhoea
Relative frequency ^a	55 %	30 %	4 %	4 %	5 %	2 %	<1 %	<1 %

*True tumour incidence unknown. AMPA = α -amino-3-hydroxy-5-methyl-4-isoxazol-propionic acid; CASPR2 = contactin-associated protein-like 2; CSF = cerebrospinal fluid; DPPX = dipeptidyl-peptidase-like protein-6; EEG = electroencephalograph; FLAIR = fluid attenuated inversion recovery; GABA = γ -amino-butyric acid; LGI1 = leucine-rich, glioma-inactivated 1; mGluR5 = metabotropic glutamate receptor 5; MRI = magnetic resonance image; NMDA = N-methyl-D-aspartic acid receptor; ocb = oligoclonal bands. Relative frequencies estimated based on.²⁷

2. PRIKAZ SLUČAJA

Pacijent u dobi od pedesetšest (56) godina je 19. lipnja 2015. godine iznenadno izgubio svijest na radnom mjestu. Događaju nije nitko nazočio, bolesnik je nađen na podu nekoliko metara od radnog stola. Tom prilikom je zadobio frakturu lijevog humerusa, a za cjelokupni događaj bio je amnestičan. Pacijent je obrađen u hitnom prijemu i hospitaliziran u KBC Rijeka, na odjelu za kardiovaskularne bolesti. U osobnoj anamnezi pacijent je naveo da je dotad bolovao od arterijske hipertenzije i adenoma prostate, redovito je uzimao karvedilol i kombinaciju dutasterida i tamsulozinklorida, a anamneza glede bolesti u obitelji, epidemioških podataka, podataka o cijepljenju i alergijama je bila nesignifikantna. Fizikalni i neurološki pregledi, učinjeni pri prijemu u bolnicu, bili su uredni. Laboratorijski nalazi su bili normalnih vrijednosti, osim leukocita koji su iznosili $12.1 (x10^9/L)$, te blago povišenih jetrenih enzima AST (70 U/L) i ALT (54 U/L). Tijekom sljedećih nekoliko dana učinjeni su ehokardiografija, MSCT (eng. Multislice computed tomography) mozga i MSCT plućna angiografija, međutim nijedna od navedenih pretraga nije pokazala abnormalnost. Izvršena je imobilizacija humerusa Desaultovim povojem, a kako se sumnjalo na srčanu aritmiju prouzročenu primjenom lijeka koji je kombinacija dutasterida i tamsulozinklorida, ovaj lijek je zamijenjen te je pacijent otpušten iz bolnice s dijagnozom sinkope nepoznate etiologije (sumnja na aritmiju uzrokovanu navedenim lijekom za adenom prostate) i bez terapije. Naknadno je učinjena i elektroencefalografija (EEG) koja nije pokazala patološke promjene. U narednom periodu pacijentova obitelj i kolege s posla su počeli primjećivati da postaje zaboravljiv i da se ne sjeća dogovora i razgovora, međutim sjeća se svega vezanog uz to na koji se način posao obavlja te u svakodnevnom životu normalno funkcionira. Pacijent se također požalio da je imao poteškoće pri usnivanju i da je imao vividne snove, a u kratkom periodu je izgubio i 12 kilograma na tjelesnoj masi.

U rujnu 2015., nakon dva mjeseca trajanja navedenih simptoma, učinjen je kontrolni pregled kod neurologa uz kolor dopler pretragu karotidnih i vertebralnih arterija na kojima su pronađene aterosklerotske promjene istih, a takav je nalaz išao u prilog kroničnoj moždanoj ishemiji. Tada je učinjeno i psihologijsko testiranje uz normalan nalaz. Nekoliko dana kasnije pacijent se požalio na iznenadnu pojavu omaglice, vrtoglavice, skotoma i preznojavanja ali nije gubio svijest. Učinjen je EEG koji je pokazao dizritmičke promjene obostrano temporoparijetalno s diskretnim žarištem iznad desne hemisfere (**slika 1**). U terapiju je odmah uveden lamotrigin u

dozi od 25 mg dnevno. Magnetska rezonanca mozga pokazala je hiperintenzivni T2 signal voluminoznijih mezijalnih temporalnih režnjeva, izraženije u lijevom dok je spektroskopija pokazala visok peak kolina (Cho) i kreatina (Cr) i nizak n-acetil aspartat (NAA) obostrano u temporalnim režnjevima (**slika 2.**). Takav MR nalaz upućivao je na limbički encefalitis.

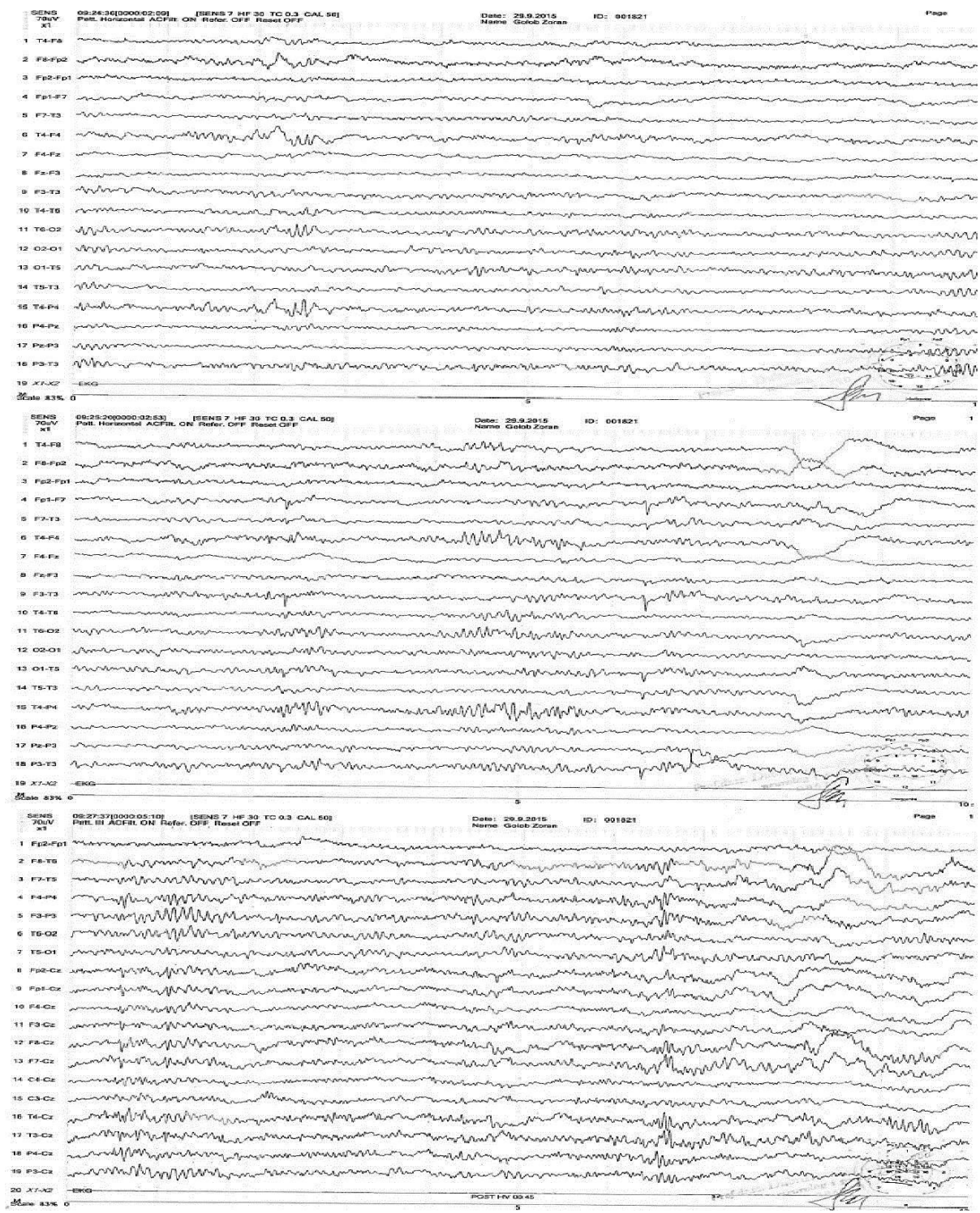
Pacijent je pregledan i dijagnostički obrađen u Klinici za infektivne bolesti „Dr. Fran Mihaljević“ u Zagrebu na Zavodu za intenzivno liječenje i neuroinfektologiju. Laboratorijski nalazi su bili normalni osim sedimentacije eritrocita koja je iznosila 60 i CRP-a koji je iznosio 8.7. Analiza cerebrospinalnog likvora pokazala je normalan broj stanica ($4/\text{mm}^3$) i vrijednosti glukoze (3.2 mmol/L) i klorida (122 mmol/L) dok je vrijednost proteina bila povišena na 0.49 g/L. Serum i likvor bili su testirani na TPHA, *Boreliu burgdorferi*, *Mycoplasma pneumoniae*, *Chlamydohilu pneumoniae*, CMV, EBV, HSV 1 i 2, VZV i HHV6, a serum se još testirao na anti HIV i svi nalazi su bili negativni. Uzorak seruma i likvora poslan je u DalmauLab u Barcelonu radi otkrivanja protutijela na površinske neuronalne antigene. Nakon 10 dana dobiven je podatak o postojanju Caspr2 protutijela u serumu i cerebrospinalnom likvoru, LG1 protutijela su bila negativna.

S obzirom da kod nalaza Caspr2 protutijela može biti riječ o paraneoplastičnom procesu, pacijent je bio podvrgnut dodatnim pretragama kako bi se isključio ili otkrio tumorski proces u pozadini. Rentgen pluća i srca kao i ultrazvučni pregled abdomena su bili bez osobitosti. Ezofagogastroskopijom je pronađen jedan papilomski meki polip u jednjaku koji je odstranjen, a kolonoskopijom šest polipa u debelom crijevu koji su odstranjeni. Patohistološka analiza potonjih je pokazala da je riječ o hiperplastičnim polipima bez znakova malignosti. Tumorski markeri (CEA, CA 19-9, CA 15-3, CYFRA 21-1, NSE, Alpha-1-fetoprotein, b-HCG), neuralna protutijela (Hu, Ri, Yo) i najčešća protutijela u autoimunim procesima (ANA, ENA, anti dsDNA, anti-Scl-70, anti-Sm, anti-Sm/RNP, anti-SS-A/Ro, anti-SS-B/La, anti-Jo1) su bili negativni. Na PET/CT-u cijelog tijela nije uočena patološka metabolička aktivnost FDG koja bi ukazala na postojanje maligne bolesti.

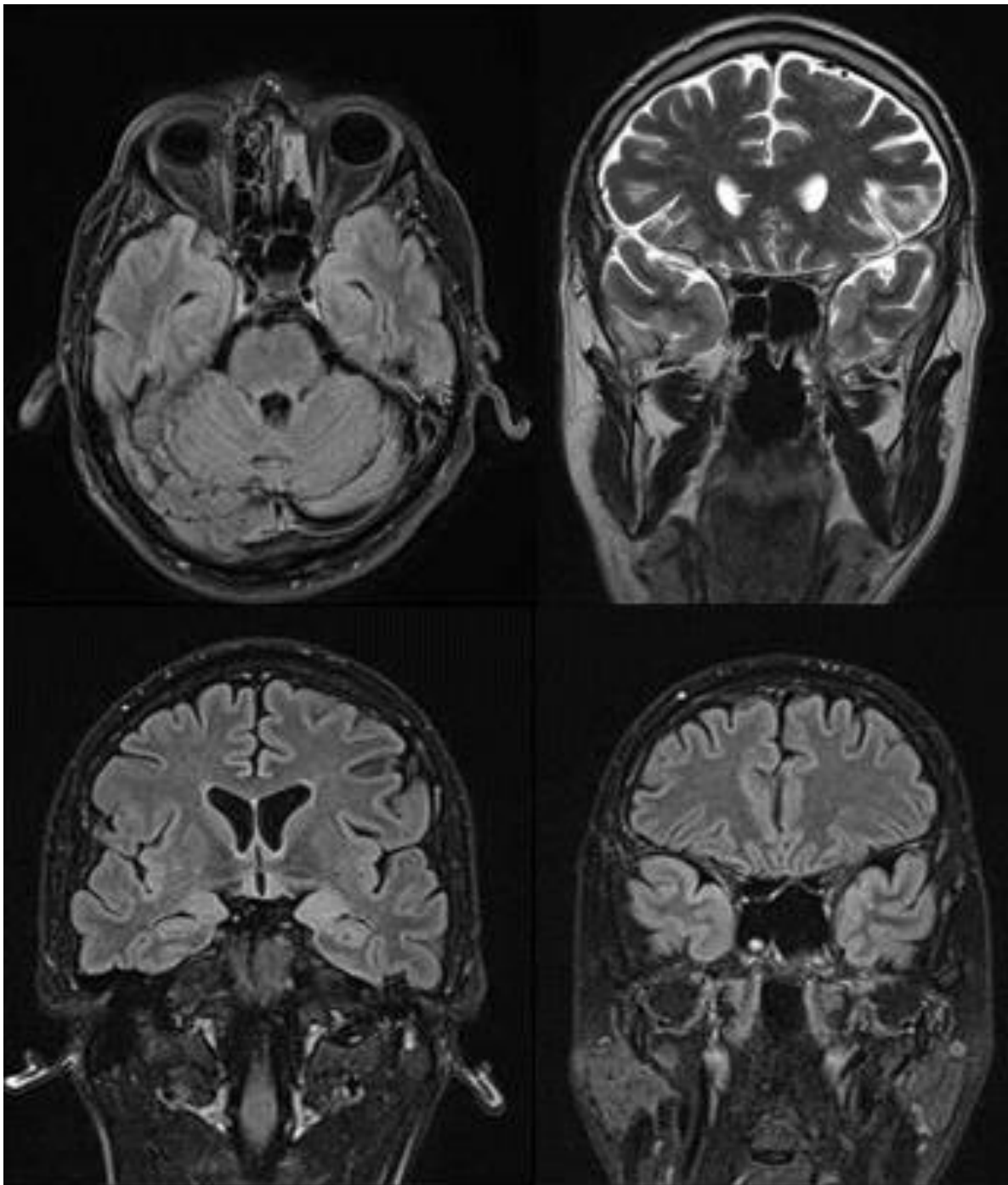
Elektromioneurografija nije pokazala abnormalnosti, a na testiranju autonomnog živčanog sustava uočena je blaga disfunkcija parasimpatičkog živčanog sustava koja bi moglo biti povezana i s terapijom karvedilolom koju pacijent uzima. Ponovljeno psihologijsko testiranje pokazalo je deficit u kratkoročnom verbalnom dosjećanju te prisutnu retroaktivnu inhibiciju i konfabulacije i blaži deficit vizualnog dugoročnog dosjećanja.

Liječenje je započeto imunoterapijom u prosincu 2015., pet mjeseci nakon pojave prvih simptoma. Uključivalo je pulsnu dozu metilprednizolona (1 g iv. kroz pet dana) i IVIg (400 mg/kg/dan kroz pet dana). Nastavljena je i terapija lamotriginom (2x100 mg). Terapija IVIg nastavila se primati svaka četiri tjedna kroz narednih sedam mjeseci. Nakon sedam mjeseci, terapija IVIg-om zamijenjena je metilprednizolonom (20 mg/dan). Četri mjeseca od početka terapije pacijentovo pamćenje i kognitivne funkcije su se poboljšali. Psihološko testiranje je pokazalo smanjenje tegoba na razini dosjećanja uz prisutne smetnje koncentracije, a kontrolni MR mozga pokazao je regresiju limbičkog encefalitisa (**slika 3.**).

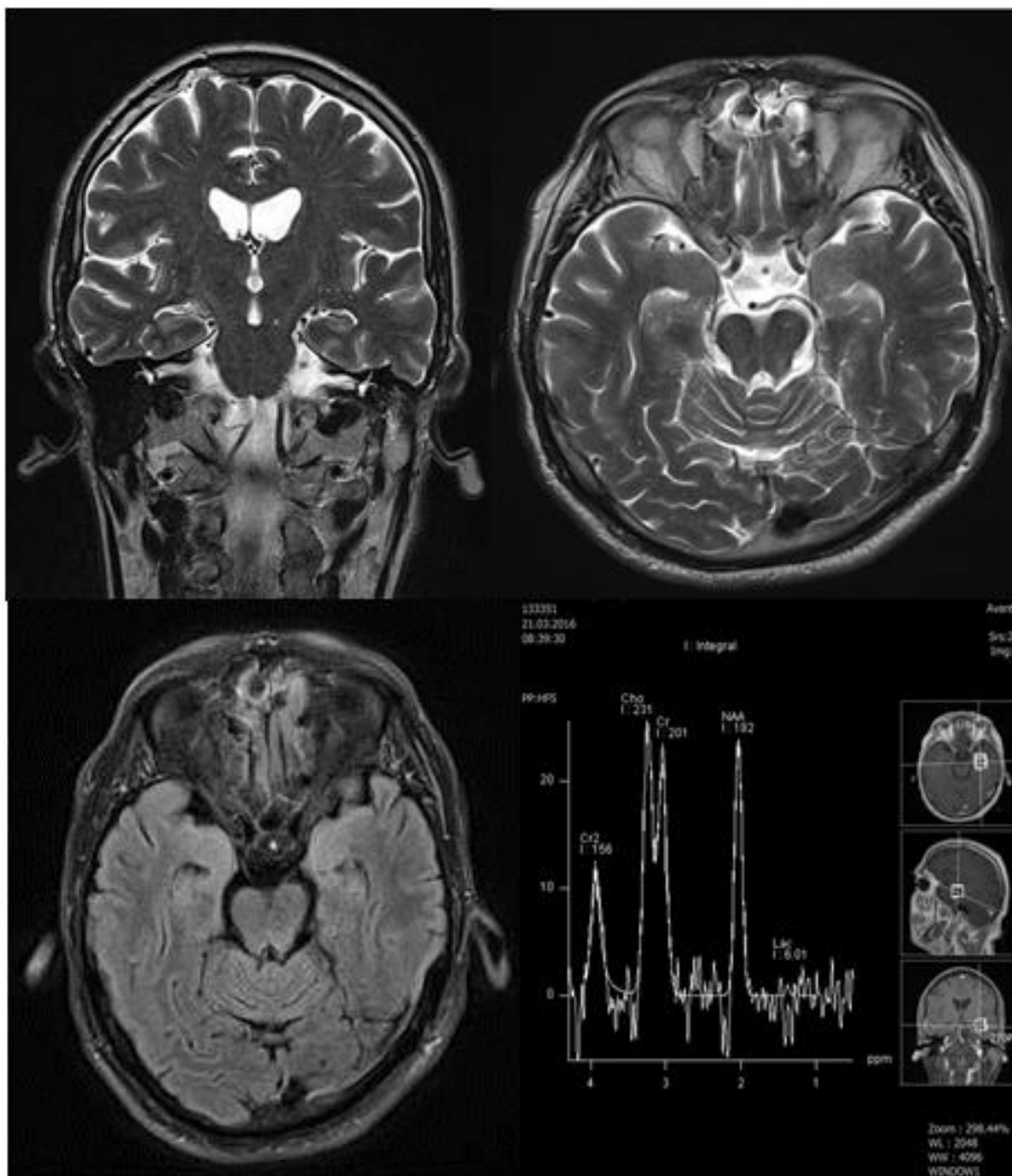
Pacijent je šesnaest mjeseci od početka terapije dobrog općeg stanja i subjektivno ne osjeća nikakve teškoće. Urednih je kognitivnih funkcija, bez poremećaja usnivanja i povratio je prvobitno izgubljenu tjelesnu težinu. Svoj posao obavlja bez većih poteškoća i u svakodnevnom životu funkcionira normalno. Snimljen je i kontrolni MR mozga koji pokazuje nepromijenjen nalaz u odnosu na predhodno snimanje (**slika 4.**).



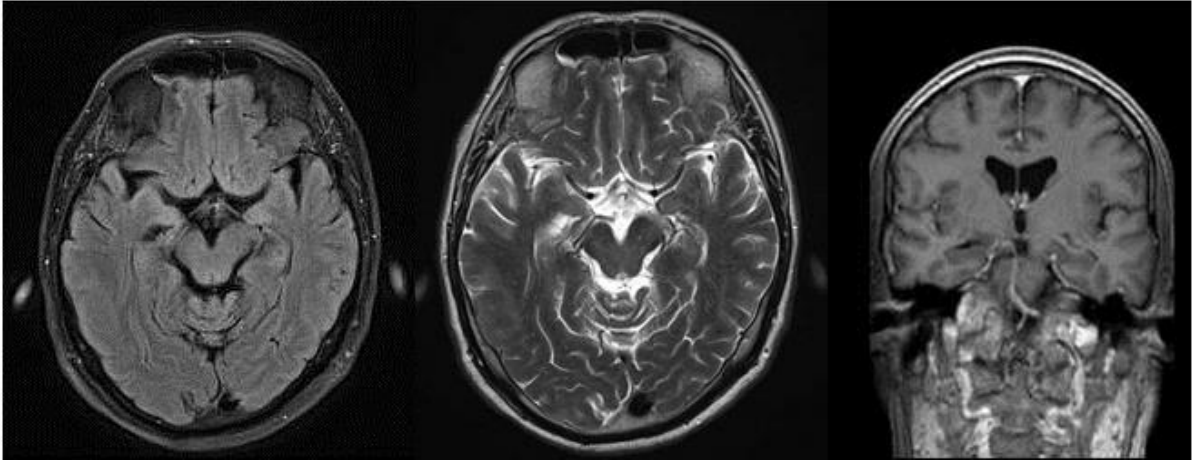
Slika 1. EEG nalaz pacijenta snimljen 29.9.2015. na kojem se vide dizitričke promjene obostrano temporoparijetalno s diskretnim žarištem iznad desne hemisfere



Slika 2. Serija MR snimaka u T2 i FLAIR mjerenim sekvencama koje prikazuju visoki signal voluminoznijih mezijalnih temporalnih režnjeva, izraženije lijevog, bez znakova spaciokompresivnog učinka na okolne moždane structure (snimljeno 18.10.2015). Nalaz upućuje na limbički encefalitis.



Slika 3. Na kontrolnim MR snimkama mozga učinjenim nakon 5 mjeseci, (aksijalne FLAIR i koronarne T2 mjerene snimke) vidi se bilateralna redukcija volumena hipokampusa u smislu regresije, uz još prisutne diskretne areale višeg signala, a izrazitije lijevo. Spektroskopski obrazac metabolita ne pokazuje tumorski spektar (dolje desno).



Slika 4. Na kontrolnim snimkama snimljenim 30.3.2017. (aksijalni T2 i Flair te postkontrastne T1 snimke u koronarnom presjeku) vidi se i dalje nepromijenjen nalaz u komparaciji sa snimkama od 21.03.2016. Perzistentan patološki signal u području mezijalnih temporalnih režnjeva obostrano, u sklopu limbičkog encefalitisa.

3. RASPRAVA

Ovdje je prikazan slučaj autoimunog encefalitisa sa pozitivnim Caspr2 protutijelima. Klinička prezentacija se očitovala iznenadnim gubitkom svijesti nakon čega su uslijedili poremećaji kognitivnih funkcija, prije svega pamćenja i poremećaji usnivanja. Ovi simptomi često budu dio kliničke slike limbičkog encefalitisa koji može biti posljedica virusnog, paraneoplastičnog ili autoimunog procesa (9). Dijagnostički pristup u otkrivanju limbičkog encefalitisa kao i za otkrivanje njegove etiologije uključuje EEG, MRI i analizu cerebrospinalnog likvora. Glavnu ulogu u otkrivanju etiologije limbičkog encefalitisa ima identifikacija protutijela u uzorcima seruma i likvora.

Tablica 2. Obilježja i klinički znakovi pacijenata s pozitivnim Caspr2 protutijelima (preuzeto iz van Sonderen *et. al.*, 2016.

Characteristics	Values
Male sex, n (%)	34/38 (89)
Age, y, median (IQR; range)	66 (58-72; 25-77)
Time to nadir, mo, median (IQR; range)	4 (2.5-12; 0.2-42)
Clinical syndrome, n (%)	
Limbic encephalitis	16 (42) (10/16 LE plus)
Morvan syndrome	11 (29)
Peripheral nerve hyperexcitability syndrome	5 (13)
Cerebellar syndrome	3 (8)
Other	3 (8)
Presenting symptom, n (%)	
Cognitive disturbance	9/34 (26)
Epilepsy	8/34 (24)
Peripheral nerve hyperexcitability	7/34 (21)
Neuropathic pain	6/34 (18)
Cerebellar symptoms	4/34 (12)
Symptoms during course of disease, n (%)	
Cognitive disturbances, n (%)	
Amnesia	24/35 (69)
Behavioral disorder	21/33 (64)
Hallucinations	10/30 (33)
Psychosis	6/32 (19)

U ovom slučaju bila je riječ o 56-godišnjem muškarcu. Prema istraživanju koje je uključivalo 38 pacijenata s Caspr2 protutijelima (12), 34 ih je bilo muškog spola a medijan godina kad su se simptomi počeli pojavljivati bio je 66 (12). Većina pacijenata u tom istraživanju razvilo je limbički encefalitis ili Morvanov sindrom, a simptomi koji su se najčešće pojavljivali bili su konvulzije, kognitivni poremećaji, periferna živčana hiperekscitabilnost, neuropatska bol, poremećaji spavanja, disfunkcija autonomnog živčanog sustava i gubitak na tjelesnoj težini (Tablica 2¹). Kod našeg pacijenta prvi simptom je bio gubitak svijesti, a budući da u trenutku gubitka svijesti nije bilo svjedoka ne možemo sa sigurnošću reći je li bio konvulzivni napad.

Tablica 2. Nastavak s prethodne stranice

Epilepsy, n (%)	19/36 (53)
Peripheral nerve hyperexcitability, n (%)	20/37 (54)
Sleep disorder, n (%)	19/28 (68)
Insomnia	16/28 (57)
Autonomic dysfunction, ≥ 1 of the following, n (%):	14/32 (44)
Hyperhidrosis	7/14 (50)
Tachycardia	4/14 (29)
Urinary retention or hesitation	3/14 (21)
Constipation	2/14 (14)
Orthostatic hypotension	2/14 (14)
Adie pupil	2/14 (14)
Erectile dysfunction	1/14 (7)
Weight loss, n (%)	18/31 (58)
Pain, n (%)	20/33 (61)
Subtype specified (n = 14), n (%)	
Neuropathic	12/14 (86)
Muscles/joints	2/14 (14)
Cerebellar symptoms	12/34 (35)

Uz to, simptomi koji su dominirali bili su poremećaj kratkoročnog pamćenja i poremećaj usnivanja te gubitak na tjelesnoj težini što su bili najčešći simptomi među pacijentima iz istraživanja sažetog u **Tablici 2**¹. Pacijent se nije žalio na simptome koji bi upućivali na neuropatsku bol, perifernu živčanu hiperekcitabilnost ili poremećaj autonomnog živčanog sustava.

Za EEG nalaz limbičkog encefalitisa, specifične su dizritmičke promjene u jednom ili oba temporalna režnja (9). U ovom slučaju pacijent je snimio dva EEG-a. Prvi je snimljen nekoliko dana nakon gubitka svijesti i bio je uredan. Drugi EEG je snimljen dva mjeseca kasnije, nakon epizode

presinkope, a u tom periodu trajali su simptomi oštećenog pamćenja i poremećaja spavanja. Nalaz drugog EEG-a pokazao je disritmije obostrano temporoparijetalno. MR mozga u većini slučajeva može pokazati unilateralno ili bilateralno T2 hiperintenzitet u medijalnim temporalnim režnjevima, međutim nalaz može biti i normalan kao što je bio slučaj kod dijela pacijenata iz istraživanja prikazanog u **Tablici 3**¹ (9). Kod našeg pacijenta MR je pokazao hiperintenzitet obostrano u medijalnim režnjevima, nešto jače izraženije lijevo.

Analiza cerebrospinalnog likvora u limbičkim encefalitisima u većini slučajeva pokazuje pleocitozu s limfocitnom predominacijom uz povišenu razinu proteina (15). S druge strane u limbičkim encefalitisima povezanim sa Caspr2 protutijelima, parametri u likvoru, često mogu biti u granicama normale, kao što je pokazalo istraživanje prikazano u **Tablici 3**¹. (12). Cerebrospinalni likvor u prikazanom slučaju, osim blago povišene razine proteina, je bio normalnih vrijednosti. Kako bi se primjenila adekvatna terapija, nužno je otkriti sam uzrok encefalitisa, stoga se serum i likvor testiraju na infektivne uzročnike i na protutijela koja mogu uzrokovati encefalitis. U našem slučaju uzorci su bili negativni za infektivne uzročnike, a od

¹ Tablice 2 i 3 prikazuju rezultate retrospektivne kohortne studije 38 pacijenata s pozitivnim nalazom na Caspr2 protutijela

autoimunih protutijela nalaz je došao pozitivan za Caspr2 protutijela. Neki pacijenti, kod kojih su uzorci bili pozitivni na Caspr2 protutijela, imali su u pozadini neoplastični proces a najčešće su to bili timom i sitnostanični karcinom pluća (9). Stoga je od iznimne važnosti provesti opširne dijagnostičke postupke kako bi se tumor, ako postoji, otkrio. U slučaju našeg pacijenta nije pronađen nikakav tumorski proces.

Tablica 3. Rezultati dijagnostičkih postupaka u pacijenata s Caspr2 protutijelima (preuzeto iz van Sonderen *et. al*, 2016.)

	No. (%) or median (range)
Hyponatremia	4/31 ^a (13)
CSF	
Normal	22/34 (65)
Cell count >5 cells/ μ L	7/34 (21)
Protein >0.58 g/L	9/34 (26)
Unmatched oligoclonal bands	3/12 (25)
EEG	
Normal	8/27 (30)
Epileptic	11/27 (41)
Slow	9/27 (33)
EMG: PNP on nerve conduction studies	
Patients with neuropathic pain	2/6 (33)
EMG: hyperexcitability on needle EMG	
Patients with PNH symptoms	15/15 (100)
Patients without PNH symptoms	1/8 (13)
MRI brain (only patients with CNS symptoms)	
Normal	23/33 (70)
Hyperintensity medial temporal lobes	8/33 (24; all bilateral)
Other abnormalities	2/33 (6)
Tumor	7/37 (19)
Immunologic testing	
Serum Caspr2 CBA positive	34/34 (100)
Serum IHC positive (staining matching Caspr2 antibodies)	34/34 (100)
CSF Caspr2 CBA positive	22/22 (100)
CSF IHC positive (staining matching Caspr2 antibodies)	19/22 (86)
LGI1 positivity	4/36 (11)
VGKC RIA (n = 28), pM, median (range)	414 (50-815)
Immunoglobulin subtype	
IgG1	12/19 (63)
IgG4	19/19 (100)

Abbreviations: Caspr2 = contactin-associated protein-like 2; CBA = cell-based assay; IgG = immunoglobulin G; IHC = immunohistochemistry; LGI1 = leucine-rich glioma-inactivated 1; PNH = peripheral nerve hyperexcitability; PNP = polyneuropathy; RIA = radioimmunoassay; VGKC = voltage-gated potassium channel.

^a Two of 4 patients with hyponatremia had LGI1 antibodies in addition to their Caspr2 antibodies.

Uobičajena terapija autoimunih encefalitisa povezanih s Caspr2 protutijelima je imunoterapija koja uključuje kortikosteroide, s kojima se započinje najprije intravenski pa nastavlja oralno, zatim imunomodulacijska terapija s IVIg a može se primjeniti i plazmafereza kojima se ta protutijela uklanjaju (5). Navedenom terapijom, uz što raniji početak primjene, ostvaruju se dobri rezultati uz povoljnu prognozu (12–14). Osim imunoterapije, pacijente treba liječiti i simptomatski ovisno o simptomima koji se javljaju, a ako se u podlozi nalazi tumor potrebno je liječiti i tumor. U ovom slučaju pacijent je započeo liječenje pulsnom dozom kortikosteroida i IVIg. Liječenje se potom nastavilo samo s IVIg kroz sedam mjeseci, a nakon tog perioda terapija se promijenila u oralne kortikosteroide. Također, pacijent je bio liječen lamotriginom zbog sumnje na konvulzije odnosno zbog dizritmičkih promjena na EEG-u. Odgovor na terapiju je bio dobar, čemu svjedoče kontrolni nalazi MR-a i psihologijskog testiranja koji su pokazali znakove poboljšanja.

U slučaju prikazanog pacijenta, od pojave prvih simptoma do postavljanja konačne dijagnoze Caspr2 autoimunog encefalitisa, proteklo je gotovo četiri mjeseca. Prvi simptom bolesti bio je gubitak svijesti. Budući da je pacijent zbog adenoma prostate uzimao kombinaciju dutasterida i tamsulozinklorida, a među opisanim nuspojava te terapije je i gubitak svijesti, posumnjalo se na kardijalnu etiologiju sinkope. Daljnjom kardiološkom obradom ali i neurološkom (EEG, MSCT mozga) nije pronađen uzrok. Ubrzo su se pojavili novi simptomi prije svega oštećenje kratkoročnog pamćenja kao vodeći simptom i smetnje usnivanja. Ovi simptomi uglavnom ukazuju na neurološki poremećaj, a s obzirom na iznenadnu pojavu moglo se posumnjati na traumu, cerebrovaskularni infarkt, upalni proces ili tumor. MSCT mozga je metoda izbora u dijagnostici traume glave, infarkta i tumora, ali ima veoma ograničenu ulogu u dijagnostici upalnih promjena mozga. S druge strane u dijagnozi encefalitisa metoda izbora je MR. U slučaju našeg pacijenta MR je snimljen nakon više od dva mjeseca, nakon epizode presinkope i ponovljenog nalaza EEG-a.

Iako autoimuni encefalitis imaju malu incidenciju, prikazom ovog slučaja bih želio ukazati da ih treba razmotriti u diferencijalnoj dijagnozi kod pacijenata koji se prezentiraju gubitkom svijesti, kognitivnim smetnjama i poremećajem spavanja. Ovi pacijenti bi trebali biti podvrgnuti dijagnostičkim postupcima kojima se dijagnosticiraju encefalitis, a isključenjem infektivnih uzročnika treba pomisliti i na autoimune uzroke. Također u pacijenata s pozitivnim autoimunim protutijelima treba isključiti paraneoplastični proces, a potrebno ih je dugoročno pratiti zbog mogućnosti relapsa bolesti.

4. ZAKLJUČAK

U opisanom slučaju prikazan je autoimuni encefalitis s Caspr2 protutijelima, bolest koja se rijetko pojavljuje, potencijalno je opasna ali s dobrim odgovorom na terapiju. Bolest se češće pojavljuje u starijih muškaraca, a klinički se manifestira simptomima limbičkog encefalitisa poput poremećaja svijesti, konvulzivnih napada, oštećenja kognitivnih funkcija ponajprije kratkoročnog pamćenja i poremećaja spavanja. Simptomi koji se također mogu pojaviti u sindromima povezanim s Caspr2 protutijelima, su halucinacije, neuropatska bol, periferna živčana hiperekscitabilnost i disfunkcija autonomnog živčanog sustava. Nakon detaljnje anamneze i fizikalnog pregleda, kod pacijenata s navedenim simptomima treba posumnjati na encefalitis te napraviti EEG, MR i analizu cerebrospinalnog livora. S obzirom da su infektivni agensi najčešći uzročnici encefalitisa, na njih treba posumnjati prve ali istodobno treba uzeti u obzir i autoimunu etiologiju. Stoga bi dijagnostička obrada trebala uključivati i testiranje na autoimuna protutijela. Pozitivan nalaz Caspr2 protutijela, ali i ostalih autoimunih protutijela, može biti povezan s tumorskim procesom zato je nužno proširiti istragu kako bi se tumorski proces potvrdio ili isključio. Liječenje, koje se temelji na kortikosteroidima i imunomodulacijskoj terapiji, treba započeti čim se potvrdi dijagnoza. Zbog opasnosti od relapsa bolesti, pacijente je potrebno dugoročno pratiti.

5. ZAHVALE

Najljepše se zahvaljujem svojoj mentorici, doc. dr. sc. Mariji Santini na njezinoj pomoći, strpljenju, podršci i stručnosti koju mi je pružila u pisanju ovog rada.

Zahvaljujem se dr. Klaudiji Višković, specijalistici radiologije, koja mi je pomogla odabrati i interpretirati MR slike koje najbolje prikazuju patološke promjene u slučaju našeg pacijenta.

Zahvaljujem gospodinu oboljelom od ove rijetke bolesti, čiji sam slučaj prikazao, a koji mi je izašao u susret i ispričao sve o svojoj bolesti i dao uvid u cjelokupnu medicinsku dokumentaciju.

6. LITERATURA

1. Granerod J, Crowcroft NS. The epidemiology of acute encephalitis. *Neuropsychol Rehabil.* 2007;17(August 2014):406–28.
2. Roos KL. Encephalitis. *Handb Clin Neurol.* 2014;121:1378–81.
3. Dowell E, Easton A, Solomon T. The Consequences of Encephalitis carried out by the Encephalitis Support Group. 2000;
4. Dalmau J, Rosenfeld MR. Autoimmune encephalitis update. *Neuro Oncol.* 2014;16(6):771–8.
5. Lancaster E. The Diagnosis and Treatment of Autoimmune Encephalitis. *J Clin Neurol* [Internet]. 2016;12(1):1–13. Available from: <http://www.pubmedcentral.nih.gov/articlerender.fcgi?artid=4712273&tool=pmcentrez&rendertype=abstract>
6. Leypoldt F, Wandinger KP, Bien CG, Dalmau J. Autoimmune encephalitis. *Eur Neurol Rev.* 2013;8(1):31–7.
7. Leypoldt F, Armangue T, Dalmau J. Autoimmune encephalopathies HHS Public Access. *Ann N Y Acad Sci.* 2015;1338(1):94–114.
8. Investigation O. Characterization of a Subtype of Autoimmune Encephalitis With Anti-Contactin-Associated Protein-like 2 Antibodies in the Cerebrospinal Fluid, Prominent Limbic Symptoms, and Seizures. 2016;1–10.
9. Tüzün E, Dalmau J. Limbic encephalitis and variants: Classification, diagnosis and treatment. *Neurologist.* 2007;13(5):261–71.
10. van Sonderen A, Schreurs MWJ, Wirtz PW, Sillevius Smitt PAE, Titulaer MJ. From VGKC to LGI1 and Caspr2 encephalitis: The evolution of a disease entity over time. *Autoimmun Rev* [Internet]. 2016;15(10):970–4. Available from: <http://dx.doi.org/10.1016/j.autrev.2016.07.018>
11. Lu Z, Reddy MVVVS, Liu J, Kalichava A, Liu J, Zhang L, et al. Molecular architecture of contactin-Associated protein-like 2 (CNTNAP2) and its interaction with contactin 2 (CNTN2). *J Biol Chem.* 2016;291(46):24133–47.
12. Sonderen A Van, Ariño H, Petit-pedrol M, Leypoldt F, Körtvélyessy P, Lancaster E, et al. The clinical spectrum of Caspr2 antibody – associated disease. 2016;

13. Sunwoo JS, Lee ST, Byun JI, Moon J, Shin JW, Jeong DE, et al. Clinical manifestations of patients with CASPR2 antibodies. *J Neuroimmunol* [Internet]. 2015;281:17–22. Available from: <http://dx.doi.org/10.1016/j.jneuroim.2015.03.005>
14. Bastiaansen AEM, van Sonderen A, Titulaer MJ. Autoimmune encephalitis with anti-leucine-rich glioma-inactivated 1 or anti-contactin-associated protein-like 2 antibodies (formerly called voltage-gated potassium channel-complex antibodies). *Curr Opin Neurol* [Internet]. 2017;1. Available from: <http://insights.ovid.com/crossref?an=00019052-900000000-99239>
15. Anderson NE, Barber PA. Limbic encephalitis - a review. *J Clin Neurosci*. 2008;15(9):961–71.

7. ŽIVOTOPIS

OSOBNI PODACI

Ime i prezime: Stefan Simeunović

Datum i mjesto rođenja: 29. travanj 1993., Rijeka, RH

Adresa: Put Dukino 6c Pobri (Opatija), 51 211 Matulji, RH

Telefon: 091/ 722 3317

e-mail: stefanrijeka93@gmail.com

OBRAZOVANJE

Redovno školovanje

2011. – Medicinski fakultet Sveučilišta u Zagrebu, doktor medicine

2007. – 2011. Gimnazija Andrije Mohorovičića Rijeka

1999. – 2007. Osnovna škola „Andrija Mohorovičić“ , Matulji

OSTALO

Poznavanje engleskog jezika, aktivno u govoru i pismu. Poznavanje njemačkog i talijanskog jezika, pasivno u govoru i pismu. Demonstrator na kolegiju imunologija i fiziologija.

Voditelj plivačke sekcije i član sportske udruge studenata medicine (SPORTMEF).