

Konzervativno liječenje prijeloma

Brčić, Hrvoje

Master's thesis / Diplomski rad

2017

Degree Grantor / Ustanova koja je dodijelila akademski / stručni stupanj: **University of Zagreb, School of Medicine / Sveučilište u Zagrebu, Medicinski fakultet**

Permanent link / Trajna poveznica: <https://um.nsk.hr/um:nbn:hr:105:489420>

Rights / Prava: [In copyright](#)/[Zaštićeno autorskim pravom.](#)

Download date / Datum preuzimanja: **2025-02-15**



Repository / Repozitorij:

[Dr Med - University of Zagreb School of Medicine Digital Repository](#)



SVEUČILIŠTE U ZAGREBU

MEDICINSKI FAKULTET

Hrvoje Brčić

Konzervativno liječenje prijeloma

DIPLOMSKI RAD



Zagreb, 2017.

Ovaj diplomski rad izrađen je na Katedri za ortopediju Medicinskog fakulteta Sveučilišta u Zagrebu pod vodstvom prof. dr. sc. Domagoja Delimara, dr. med. i predan je na ocjenu u akademskoj godini 2016./2017.

NAPOMENE, POPIS I OBJAŠNJENJE KRATICA KORIŠTENIH U RADU

ASA - American Society of Anesthesiologists

NYHA - New York Heart Association Functional Classification

AO - Arbeitsgemeinschaft fuer Osteosynthesefragen

SADRŽAJ

1. SAŽETAK
2. SUMMARY
3. UVOD
4. PODJELA KOŠTANIH PRIJELOMA
5. KLINIČKI ZNAKOVI PRIJELOMA
6. KOŠTANO CIJELJENJE
6.1. Primarno koštano cijeljenje
6.2. Sekundarno koštano cijeljenje
7. OPĆI PRINCIPI LIJEČENJA PRIJELOMA
8. KONZERVATIVNO LIJEČENJE PRIJELOMA
8.1. Opći principi kod gipsanja
8.2. Longeta ili cirkularni gips?
8.3. Praksa gipsanja
8.4. Priprema longeta i njihovo postavljanje
8.5. Postavljanje cirkularnog gipsa
8.6. Komplikacije gipsanja
8.7. Praćenje pacijenta i trajanje imobilizacije
8.8. Trakcija
9. KAKO NA KRAJU LIJEČITI PRIJELOME?

10. LITERATURA

11. ŽIVOTOPIS

1. SAŽETAK

Naslov rada: Konzervativno liječenje prijeloma

Autor: Hrvoje Brčić

Prijelom ili fraktura kosti nastaje prekidom kontinuiteta kosti kao posljedica djelovanja sile koja može biti izravna ili ne izravna, odnosno direktna ili indirektna. Ova definicija prijeloma kosti odnosi se na traumatski prijelom kosti, jer se radi o djelovanju mehaničke sile koja prevladava fiziološku granicu elastičnosti zdrave kosti. Pojam patološkog prijeloma kosti označava da se radi o oslabljenoj ili "bolesnoj" kosti (etiopatogenetski mehanizam u podlozi može biti različit), a trauma kosti nastaje pri djelovanju sile smanjenog intenziteta ili do frakture dolazi kod jače kontrakcije mišića pri normalnoj kretnji. Također postoji i pojam "stress frakture" tj prijelom zbog zamora kosti, a najčešće se takav tip prijeloma nalazi na metatarzalnim kostima pri duljem hodanju (nastaje uslijed zamora kostiju zbog ponavljane mehaničke sile na istom mjestu u kosti).

Svaki prijelom ima biološku tendenciju zarastanja. Kako bi zarastanje prijeloma (odnosno sraštanje koštanih ulomaka prijeloma) bilo završeno ponovnim stvaranjem fiziološke kosti potrebno je učiniti repoziciju i imobilizaciju na mjestu prijeloma, a to se može učiniti konzervativnim ili operativnim načinom liječenja.

Svaki od oblika liječenja prijeloma ima svoje prednosti i mane, a konzervativno liječenje smanjuje opasnost od postoperativnih infekcija te ne utječe na krvnu opskrbu u području prijeloma (ako se naravno pravilno provodi). Najočitiye mane konzervativnog liječenja su dugo trajanje imobilizacije uda te ponekad nemogućnost postizanja pravilne anatomske dužine i osovine ozlijeđene kosti.

Uspostavljanje ponovne fiziološke funkcije uda cilj je svakog liječenja prijeloma kostiju, pa tako i konzervativnog načina liječenja prijeloma kosti.

Ključne riječi: prijelom, kost, liječenje, konzervativno

2. SUMMARY

Title: Conservative treatment of fractures

Author: Hrvoje Brčić

Bone fracture appears as a discontinuity of bone matter due to direct or indirect mechanical force activity. This definition refers to traumatic bone fractures, because they occur when the mechanical force applied to the bone is much greater than the elastic force of the healthy bone. The definition of pathological bone fractures labels weak or "sick" bones (etiopathological mechanisms for this can be various) and the bone fracture occurs even when a much smaller mechanical force is applied to the bone. Pathological bone fracture can also appear with muscle contractions during normal motion. The last term we need to define is "stress fracture". It appears because of the bone and muscle fatigue. The most common etiopathological mechanism of stress fracture is metatarsal bone fracture during long distance walks (because of bone fatigue as a result of overuse).

Every bone fracture has a biological tendency to heal by itself. In order for the healing process to end up in a result of physiological bone "regeneration" we need to do reposition and immobilization of the bone. This can be done with conservative or operative type of treatment.

Every form of bone fracture treatments has its pros and cons, and conservative type of treatment decreases the incidence of postoperative infections as it doesn't affect the blood supply of the bone fracture if it is done according to standard guidelines. The most obvious flaw of conservative bone fracture treatment is longlasting immobilization of the injured limb and sometimes inability to regain anatomical length and axis of the fractured bone.

Establishment of the physiological limb function is the goal of every bone fracture treatment and it implies conservative bone fracture treatment as well.

Keywords: bone, fracture, treatment, conservative

3. UVOD

U moderno doba većina traumatizama nastaje kao posljedica djelovanja razornih mehaničkih sila poput automobilskih nesreća i pada s visokih visina. Iz tog razloga u današnje se doba prijelom kosti preciznije definira kao ozljeda mekih tkiva komplicirana prekidom kontinuiteta kosti, dok je u povijesti ta definicija bila više okrenuta samom prekidu kontinuiteta koštanog tkiva. Sve do otkrića opće i lokalne anestezije, prijelomi su se liječili raznim, često i primitivnim konzervativnim metodama liječenja. Iako se čini da je takva vrsta liječenja zastarjela i da je uz operacijski tretman izgubila na svojoj važnosti, ona je i dan danas prvi izbor u liječenju prijeloma kosti, kada god je to moguće. I konzervativno i kirurško liječenje imaju jedan te isti cilj, a to je uspostava potpune anatomske i funkcionalne cjelovitosti ozlijeđenog uda, uz naravno i kozmetički uspjeh samog liječenja. Moderna medicina postavlja i još neke zahtjeve za liječenje ozlijeđenih, a oni su što je moguće kraće trajanje liječenja i rehabilitacije bolesnika te najmanja moguća potrošnja financijskih i ostalih sredstava uz maksimalan mogući ishod tretmana bolesnika. Konzervativne metode liječenja prijeloma podrazumijevaju liječenje prijeloma bez izravnog kontakta s koštanim ulomcima, uz izbjegavanje ili smanjivanje mogućnosti infekcije kosti (Bukvić N et al., 2016).

Bilo da se radi o konzervativnom ili operacijskom liječenju kod svake frakture liječenje se započinje s repozicijom i imobilizacijom mjesta prijeloma, gdje naknadno dolazi do složenih bioloških procesa stvaranja kalusa koji ima za svrhu sraštanje frakturnih koštanih ulomaka. Konzervativno liječenje provodi se u zatvorenoj metodi repozicije ulomaka s definitivnom vanjskom imobilizacijom u longeti ili cirkularnom gipsu. Cilj je ove terapijske imobilizacije da drži ekstremitet u određenom položaju do potpunog cjeljenja prijeloma (Prpić I, 1989).

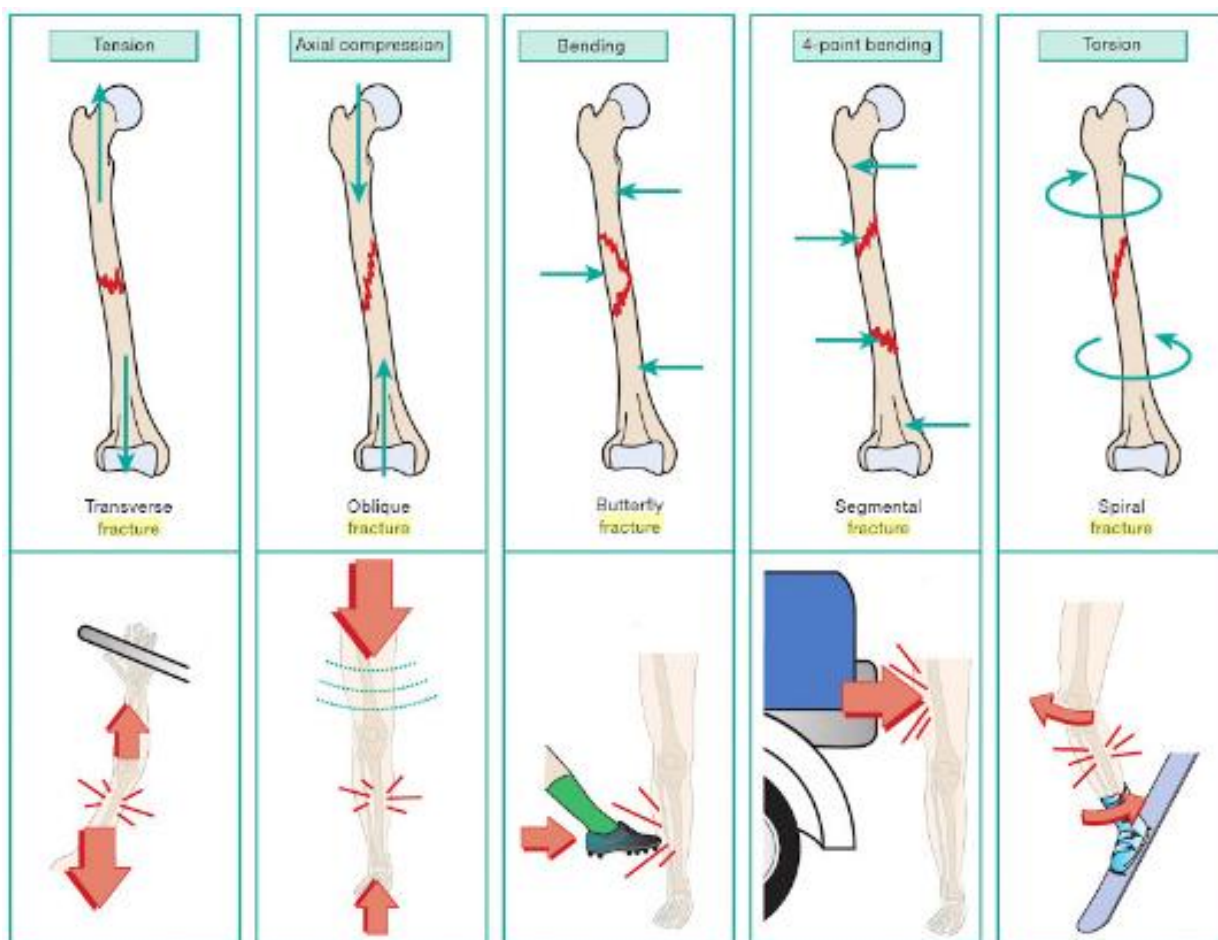
Najčešće upotrebljavana sredstva u konzervativnom liječenju prijeloma kosti i danas su sadreni povoji, koji je prvi u povijesti načinio nizozemski liječnik Mathyjsen 1852. godine. U današnje vrijeme njegova primjena nije samo u fiksacijske, nego i u korektivne svrhe liječenja loma kosti. Sadra u prahu je kalcijev sulfat koji se stvrdne kada se namoči vodom, a pri tome oslobađa određenu količinu topline. Pomoću različitih tehnika gipsanja to se svojstvo rabi u terapiji prijeloma, ali i raznih drugih ortopedskih bolesti i deformacija lokomotornog sustava. Prije postavljanja sadrenog povoja obično se na ozlijeđeni ud prvo postavlja navlaka od trikoa i sloj vate kako bi

se izbjeglo direktno nalijevanje povoja na kožu. Nakon postavljanja povoja ud je potrebno pomno pratiti, s obzirom na to da se tek naknadno može vidjeti da li je pri stvrdnuću povoja došlo do pritiska krvnih žila i živaca te do eventualnih ispada neurovaskularnog statusa na povijenom udu (Ruszkowski I et al., 1986). Danas osim sadrenih povoja, postoji i povoji građeni od fiberglass materijala.

Konzervativne metode liječenja, osim sadrenih povoja, uključuju sve metode koje ne dolaze u izravni kontakt sa "traumatskim hematomaom". Traumatski hematoma predstavlja, osim koštanih ulomaka koji sudjeluju u prijelomu, priležeće meko tkivo koje u današnje vrijeme razornih mehaničkih sila može biti značajno oštećeno. S obzirom na to da se teška oštećenja mekih tkiva, teško mogu liječiti konzervativnim metodama liječenja, moderne medicinske struke posebice u zapadnim razvijenim zemljama dolaze u napast zaborava konzervativnih metoda liječenja te se one sve više napuštaju. Ova tendencija napuštanja konzervativnih metoda liječenja prijeloma kosti međutim ne primjećuje se još uvijek u pedijatrijskoj ortopediji i traumatologiji, zbog velike moći regeneracije dječjih kostiju te kod pacijenata koji ne mogu podnijeti anesteziju (npr ASA III ili NYHA IV status pacijenti). S obzirom na sve veći broj populacije koja boluje od kroničnih progresivnih bolesti, ali i zbog izvrsnih ishoda konzervativnog liječenja dijafizealnih prijeloma kostiju, liječnici i dan danas moraju biti upoznati s principima primjene konzervativnog liječenja kostiju (Fabry J & Casteleyn PP, 2014).

4. PODJELA KOŠTANIH PRIJELOMA

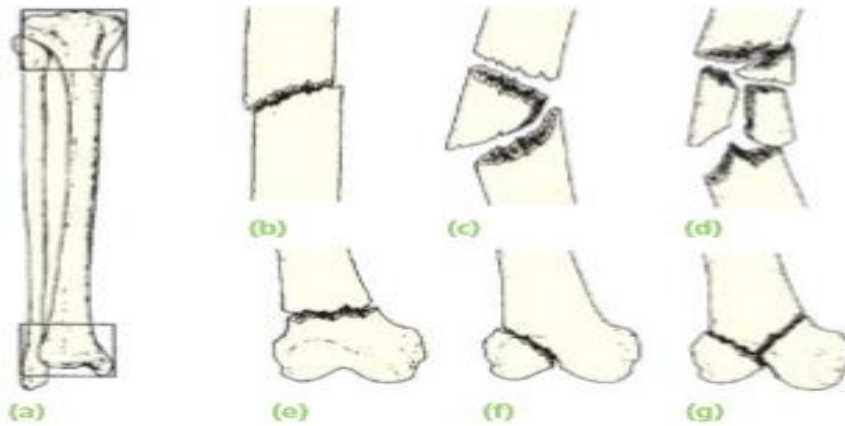Oblik frakturne pukotine određuje tip i smjer sile koja je dovela do frakture kosti. Pri tenziji dolazi do **transverzalnog tipa prijeloma**. Aksijalna kompresija kosti dovodi do **kosog tipa prijelomne pukotine**. Savijanje kosti (sastoji se od sila tenzije i kompresije) uzrokuje **leptirasti oblik** (eng. Butterfly fracture) **frakturne pukotine**. Ako se savijanje kosti odvija u 4 točke doći će do njenog **segmentalnog pucanja**. Sila torzije uzrokuje **spiralne frakture kosti**. Na posljeticu kod sila visoke energije dolazi do **kominutivnih prijeloma kosti**. Postoje još neki specifični prijelomi kosti poput tzv **prijeloma zelene grančice** (nepotpuni prijelom kosti kod djece), **avulzije** (otrgnuće dijela kosti s tetivom mišića ili ligamentom), **patološki prijelom kosti** (npr kod osteoporozе) i **stres fraktura** (prijelom kosti kod mišićno-koštanog zamora) (Willmott H, 2016).



Slika 4.1. Mehanizmi nastanka frakturnih pukotina i frakturne linije; preuzeto iz: Willmott H (2016) Trauma and Orthopaedics at Glance; str 78., uz dopuštenje (John Wiley and Sons).

Prijelome osim prema mehanizmu nastanka i frakturnoj liniji, možemo podijeliti i prema stanju kože iznad mjesta prijeloma, pa tako razlikujemo **otvorene ili komplicirane prijelome** i **zatvorene ili jednostavne prijelome**. Otvoreni prijelomi nastaju, ako je došlo do ozljede kože iznad mjesta prijeloma i obično je rana izazvana ili direktnim djelovanjem sile ili kada koštani ulomak probije kožu. Otvoreni prijelomi povećavaju šansu za razvoj infekcije mjesta prijeloma. U pravilu se svi otvoreni prijelomi moraju liječiti operativnim zahvatom, a danas se za klasifikaciju takvih prijeloma koristi **Gustilo-Anderson** klasifikacija prijeloma i oštećenja priležećih mekih tkiva. Zatvoreni ili jednostavni prijelomi su oni kod kojih koža nije oštećena i u pravilu se takvi prijelomi mogu liječiti konzervativno, ako se ne radi o prijelomima u zglobu ili o nekim drugim iznimkama koje će biti navedene u daljnjim djelovima ovog preglednog rada (Prpić I, 1989).

Klasificiranje prijeloma u grupe prema sličnosti ili mjestu prijeloma omogućuje nam sistematizaciju dijagnosticiranja, terapije i prognoze liječenja prijeloma. Klasifikacija prema **Mülleru i suradnicima** (poznatija kao **AO klasifikacija**) u mnogim je zemljama danas u procesu adaptacije i reevaluacije kako bi se stvorio sistematski pristup anatomskom označavanju prijeloma kosti (Müller et al., 1990; Marsh et al., 2007; Slongo and Audige 2007). Iako ta klasifikacija još uvijek prolazi kroz procese promjene i reevaluacije pokazuje glavne principe prema kojima se nastoji anatomski klasificirati prijelome. U tom sistemu prva brojka označava kost na koju se prijelom odnosi (1 = humerus, 2 = radius/ulna, 3 = femur, 4 = tibia/fibula). Druga brojka u sistemu označava segment kosti u kojem je nastao prijelom (1 = proksimalno, 2 = dijafiza, 3 = distalno, 4 = maleolarni prijelom). Slovo u sistemu označava tip prijeloma koji je nastao (za dijafizu: A = jednostavni, B = klinasti, C = kompleksni; za metafizu: A = ekstraartikularni, B = djelomično artikularni, C = kompletno artikularni) (Solomon L et al., 2010).



23.3 Müller's classification (a) Each long bone has three segments – proximal, diaphyseal and distal; the proximal and distal segments are each defined by a square based on the widest part of the bone. (b,c,d) Diaphyseal fractures may be simple, wedge or complex. (e,f,g) Proximal and distal fractures may be extra-articular, partial articular or complete articular.

Slika 4.2. Müllerova klasifikacija prijeloma kosti; preuzeto iz: Solomon L et al. (2010), Apley's System of Orthopaedics and Fractures; str. 689.

Zbog svoje osobitosti prijelomi epifizne ploče rasta koji se nalaze u dječjoj dobi imaju posebnu podjelu, a najviše je u uporabi klasifikacija po **Salteru i Harrisu**. Kako kod djece može doći do ozljede ovih specifičnih dijelova kosti, tako se javljaju i brojni prijevori oko dijagnostike i liječenja takvih ozljeda. S obzirom na to da se ovdje radi o uskoj grani specijalističke ortopedije dječje dobi neću detaljnije ulaziti u pregled te problematike, ali literatura navodi da se takvi prijelomi mogu liječiti svim dostupnim metodama kao i kod odraslih, a to znači i konzervativnim i operativnim metodama liječenja ovisno o specifičnosti ozljede epifize i epifizne ploče (Bukvić N et al., 2016).

5. KLINIČKI ZNAKOVI PRIJELOMA

Prijelom se dijagnosticira na temelju kliničkih znakova prijeloma i brojnih slikovnih dijagnostičkih metoda koje liječnik danas ima na raspolaganju (RTG, MR, scintigrafija i mnoge druge). U današnje moderno doba, tendencija je liječnika da se sve više oslanjaju na moderne slikovne dijagnostičke metode, a manje na temeljne kliničke vještine uzimanja **anamneze i statusa**. Međutim anamneza i status ključ su u otkrivanju kako prijeloma, tako i ostalih patoloških stanja bilo u ortopediji ili nekoj drugoj medicinsko - specijalističkoj grani. Esencijalno je da se područje koje se pregledava u potpunosti otkrije pri pregledu.

Nakon otkrivanja područja na koje se bolesnik žali, pristupa se **inspekciji**. Inspekcijom se gledaju **kosti** (traže se eventualni deformiteti, skraćanja uda ili ne uobičajeni anatomske položaj), **meko tkivo** (gleda se da li je došlo do pojave otekline, otvrdnuća u području mišića te postoje li kakve razlike između tkiva na jednom udu i tkiva na suprotnom ud), **boja kože i njezina tekstura** (crvenilo, cijanoza, hiper ili hipopigmentacija) te postoje li kakvi **ožiljci na koži**.

Nakon detaljne inspekcije pristupa se **palpaciji**. Palpacijom se utvrđuje kakva je **temperatura kože**. Zatim se palpiraju **kosti** i traže se **eventualni deformiteti**, izbočenja, zadebljanja i **patološke pomičnosti između kostiju**. Svakako treba palpirati i **meko tkivo** te se palpiraju **eventualni spazmi mišićne muskulature** ili **njezina mlohavost**, **otekline u zglobnim prostorima** te se palpira bilo kakva **oteklina** lokalna ili generalna.

Na poslijetku dolazi **provjera funkcionalnosti uda**. Ispituje se **pokretnost zglobova**, **opseg pokreta**, **funkcija** (npr držanje predmeta u šaci kod koje se sumnja na prijelom kostiju pešća ili zapešća) i **stabilnost zgloba**. Nikako se ne smije zaboraviti **ispitati neurovaskularni status ozlijeđenog uda**. **Parestezije**, **mlohavost**, **kljenut**, **osjećaj hladnoće** i **odsustvo pulsa**, samo su neki od simptoma koji ukazuju na poremećaje neurovaskularnog sustava na ozlijeđenom udu te mogu ukazivati na potrebu zbrinjavanja živaca i krvnih žila koje se nalaze oko mjesta prijeloma. Neurovaskularni status treba ponovno ispitati nakon provedenog konzervativnog i operativnog liječenja, a posebice nakon stavljanja longete ili cirkularnog gipsa, s obzirom na to da naknadna oteklina na mjestu prijeloma ili udloga koja nije stavljena na ispravan način može dovesti do razvoja "**compartment**

sindroma" (Hamblen DL i Simpson AHRW, 2010).

Klinički znakovi prijeloma kostiju mogu se podijeliti na **sigurne i nesigurne znakove prijeloma**. **Nesigurni znakovi prijeloma** su: **oteklina, bolnost na palpaciju** te **bolnost pri pokretu, promijenjena boja kože** i smanjen ili potpuni **gubitak funkcije uda**. **Sigurni znakovi prijeloma** su: **deformitet uzdužne osi kosti, patološka gibljivost i krepitacije**. Na temelju tipičnih kliničkih znakova za pojedine prijelome, ortoped i traumatolog, mogu posumnjati o kojem se točno tipu prijeloma radi. Iako je najveća važnost dana anamnezi i statusu, dijagnostičko slikovne i laboratorijske pretrage itekako su od pomoći i imaju ne zamjenjivu ulogu u točnom određivanju lokalizacije i tipa prijeloma (Bukvić N et al., 2016).

6. KOŠTANO CIJELJENJE

Kako bi se na ispravan način liječio prijelom kosti, potrebno je imati znanja o općim principima i biologiji cijeljenja kosti. KomPLICIRANI prijelomi, prijelomi visokog rizika za razvoj komplikacija i oni koji ne cijele nakon određenog vremena konzervativnog liječenja, trebaju odmah biti upućeni ortopedima, radi konzultacije o operativnom liječenju.

Kost je građena od **organskog i mineralnog dijela**. **Mineralni dio kosti** čini **kalcijev hidroksiapatit**, dok je **organska komponenta** građena od **kolagena tip I**. Vanjski sloj kosti, **periosteum**, osigurava vaskularnu prehranu kosti, koja igra ključnu ulogu u procesu pravilnog cijeljenja prijeloma. Periosteum je deblji i veći u dječjoj dobi, što je i glavni razlog zašto u pedijatrijskoj dobi prijelomi brže i lakše cijele, nego li je to slučaj kod odraslih. Cijeljenje prijeloma se dijeli u tri, često preklapajuće faze: **upalna, reparativna i remodelirajuća**. Nije moguće jednoznačno dati odgovor na pitanje koliko traje koja faza cijeljenja prijeloma, s obzirom na to da to ponajprije ovisi o dobi i komorbiditetima bolesnika. Pa tako jednostavan prijelom nožnog palca kod djeteta može u potpunosti zacijeliti za 4 tjedna, dok kod osobe koja ima 65 godina i pušač je ovaj prijelom može cijeliti i nekoliko godina (McGowan HJ, 2007).

Inicijalna upalna faza procesa cijeljenja prijeloma karakterizirana je događajima koji mijenjaju vaskularnu opskrbu mjesta prijeloma. 1 do 2 mm kosti na mjestu prijeloma se **resorbira**, s obzirom na to da gubi svoju vaskularnu opskrbu. Ta resorpcija dijela kosti odgovorna je za radiografski vidljivo mjesto prijeloma 5 do 10 dana nakon što je taj prijelom nastao. Nakon toga dolazi do **diferencijacije multipotentnih matičnih stanica u osteoprogenitorne stanice** koje formiraju novu kost. U reparativnoj fazi, **formiraju se nove krvne žile** izvan kosti koje dovode krvnu opskrbu do hrskavice koja se stvara duž mjesta prijeloma. Potrebna je gotovo kompletna imobilizacija mjesta prijeloma u inflamatornoj i ranoj reparatornoj fazi, kako bi se te nove krvne žile formirale. Nakon toga potrebno je progresivno opterećenje mjesta prijeloma kako bi se formirao **kalus**.

Kalus okružuje mjesto prijeloma te je na početku gotovo u potpunosti građen kao hrskavično tkivo koje se postupno mineralizira i enhondralno kalcificira u procesu remodeliranja. Kasno u fazi reparacije dolazi do **klinički vidljivog sraštanja**

prijeloma (mjesto prijeloma nije pomično na kliničkom pregledu, mjesto prijeloma nije preosjetljivo i funkcija uda nije ograničena velikom boli). Kliničko sraštanje prijeloma vidi se nekada i par dana prije nego li je ono vidljivo radiografskim pretragama (Buckwalter JA et al., 1996).

6.1. PRIMARNO KOŠTANO CIJELJENJE

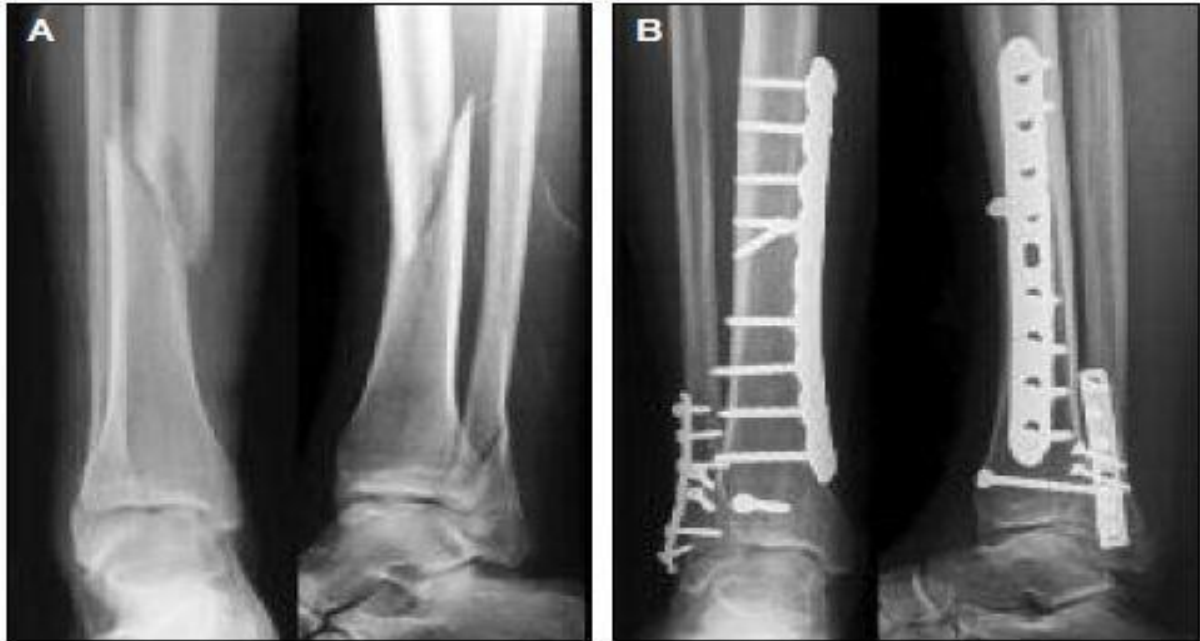Primarno ili direktno koštano cijeljenje obično se ne događa kao prirodan proces cijeljenja kosti te ga vidimo samo kod operativnog liječenja prijeloma. Za ovaj tip cijeljenja potrebno je postići anatomske redukcije krajeva koštanih ulomaka i njihovu stabilnu fiksaciju. Kada se postignu zadani ciljevi dolazi do direktnog prerastanja frakturne pukotine putem remodeliranja lamelarne kosti, Haversovih kanala i krvnih žila. Proces cijeljenja može trajati mjesecima, a ponekad i godinama (Rahn BA, 2002).

Primarno koštano cijeljenje može se odvijati kao **kontaktno cijeljenje** (eng. contact healing) ili kao **pukotinsko cijeljenje** (eng. gap healing). Obje vrste cijeljenja imaju za cilj direktno uspostavljanje anatomske i biomehaničke strukture normalne lamelarne kosti. Stoga se primarno koštano cijeljenje može odvijati jedino pri ponovnom uspostavljanju anatomske položaja koštanih ulomaka i njihovoj rigidnoj fiksaciji.

Kod kontaktnog cijeljenja razmak između ulomaka mora biti manji od 0.01 mm, a pokretljivost između ulomaka mora biti manja od 2% (Shapiro F, 1998). Frakturnu pukotinu prvi prelaze osteoklasti brzinom od 50-100 mikrometara/dan. Oni stvaraju longitudinalne pukotine koje se nadopunjuju novostvorenom kosti koju stvaraju osteoblasti. Simultano dolazi do prerastanja frakture kosti i ponovnog stvaranja Haversovog sustava kanalića u aksijalnom smjeru (Rahn BA, 2002). Ta "restauracija" Haversovog sustava kanalića, omogućuje urastanje i stvaranje novih krvnih žila koje dovode stanice prekursora za stvaranje osteoblasta (Einhorn TA, 1998).

Kod pukotinskog primarnog cijeljenja prijeloma razlika je u tome što ne dolazi do simultanog srašćavanja prijeloma i stvaranja Haversovog sustava kanalića. Kao i kod kontaktnog cijeljenja mora biti postignuta anatomska repozicija ulomaka i njihova rigidna fiksacija, ali pukotina mora biti manja od 1mm, za razliku od kontaktnog cijeljenja (Kaderly RE, 1991). Kod ovog procesa cijeljenja frakturna se pukotina primarno puni sa lamelarnom kosti koja je položena perpendikularno na dugu os, što zahtjeva sekundarnu osteonalnu rekonstrukciju i tu je razlika između pukotinskog i kontaktnog primarnog cijeljenja prijeloma (Schenk RK & Hunziker EB, 1994). Primarna se koštana struktura zatim postepeno zamjeni sa longitudinalnim revaskulariziranim osteonima, koji nose osteoprogenitorne stanice koje se

diferenciraju u osteoblaste i oni zatim produciraju lamelarnu kost koja se stvara na površini svake pukotine. Pukotinsko cijeljenje je inicijalni proces kod ovog tipa cijeljenja i traje oko 3-8 tjedana te se na njega nastavlja proces sekundarne remodelacije kosti i kontaktnog cijeljenja prijelomne pukotine (Shapiro F, 1998).



Slika 6.1.1. Primarno cijeljenje prijeloma nakon osteosinteze prijeloma tibie I fibule; preuzeto iz: Medicographia (2014) Osteoporosis: the fracture cascade must be stopped; Vol 36, No. 2, str. 157.

6.2. SEKUNDARNO KOŠTANO CIJELJENJE

Sekundarno ili indirektno koštano cijeljenje najčešći je oblik cijeljenja frakture. Sastoji se od enhondralnog i intramembranoznog stvaranja kalusa (Gerstenfeld LC et al., 2006). Za ovaj tip cijeljenja nije potrebna anatomska redukcija koštanih ulomaka, niti je potrebno strogo mirovanje između koštanih ulomaka. Dapače mikro kretnje ulomaka i postepeno opterećenje težinom, potrebni su za ovu vrstu cijeljenja prijeloma. Međutim prevelika pokretljivost među ulomcima ili preveliko opterećenje može dovesti do loše sraslih ili uopće ne sraslih prijeloma kosti (Green E et al., 2005). Ova vrsta cijeljenja tipično se odvija kod ne operativnog liječenja prijeloma kostiju, a može se pojaviti i kod određenih operativnih zahvata liječenja prijeloma poput intramedularnog čavla, vanjske fiksacije ili kod unutarnje fiksacije kompliciranih višestrukih prijeloma (Pape HC et al., 2002), (Perren SM, 2002).

Kod sekundarnog koštanog cijeljenja primarno dolazi do stvaranja **hematoma** unutar i oko frakturne pukotine. Dolazi do aktivacije upalne reakcije, koja je odgovorna za koaguliranje hematoma unutar i oko frakturne pukotine te u intramedularnom prostoru. Koagulacija hematoma osnova je za formiranje kalusa u frakturnoj pukotini. Iako je poznato da proupalni citokini i njihovo djelovanje imaju negativan efekt na kosti, zglobove i okolno tkivo u kroničnom obliku, brza, jaka i ograničena akutna upalna reakcija ima pozitivan efekt na regeneraciju kosti i tkiva kada se odvija u zdravom organizmu (Gerstenfeld LC et al., 2003). Upalna je reakcija najjača unutar prvih 24 sata od nastanka frakture kosti, a traje u prosjeku 7 dana.

Proinflamatorne molekule igraju jednu od ključnih uloga u regeneraciji frakture kosti i u kasnijim procesima cijeljenja (Cho TJ et al., 2002). Inicijalni proupalni citokini koji sudjeluju u reakciji frakture kosti su **TNF- α , IL-1, IL-6, IL-11 i IL-18** (Gerstenfeld LC et al., 2003). Ti proinflamatorni citokini sudjeluju u aktivaciji stanica neophodnih za cijeljenje frakture kosti (osteoblasti, osteoklasti, makrofagi, druge upalne stanice), posreduju u procesu neoangiogeneze te sudjeluju u procesu formiranja kalusa (Kon T et al., 2001).

Kako bi se kost regenerirala, potrebno je da se **mezenhimalne matične stanice regrutiraju, proliferiraju i diferenciraju u osteoprogenitorne stanice**. Smatra se da se mezenhimalne matične stanice nalaze u okolnom mekom tkivu i unutar koštane srži, međutim novija istraživanja pokazuju da je od presudne važnosti

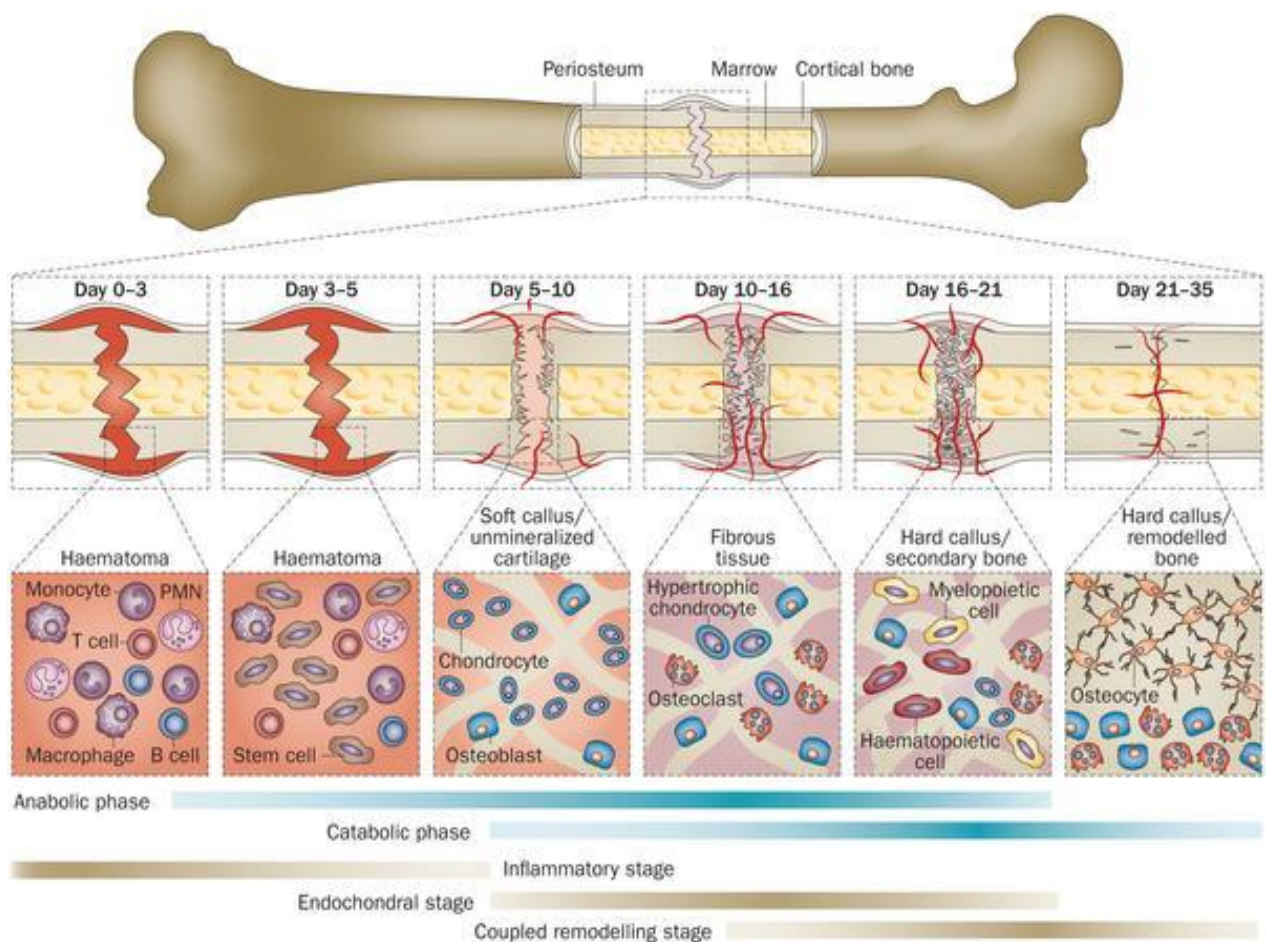
i njihova doprema na mjesto frakturne pukotine putem sistemske cirkulacije (Granero-Molto F et al., 2009). Neki radovi govore u prilog tome da je za aktivaciju mezenhimalnih matičnih stanica najzaslužnija molekula **BMP-2** (Tsuji K et al., 2006), međutim drugi radovi su pokazali da i **druge BMP molekule** poput **BMP-7** također utječu na aktivaciju mezenhimalnih matičnih stanica (Bais MV et al., 2009).

Sekundarno koštano cijeljenje sastoji se od intramembranozne i enhondralne osifikacije, a u tom procesu prvotno stvoreni hrskavični kalus prolazi kroz proces kasnije mineralizacije, resorpcije i tek naknadno se diferencira u koštano tkivo. Nakon stvaranja frakturnog hematoma dolazi do njegove zamjene u granulacijsko tkivo bogato fibrinom (Rahn BA, 2002). Unutar tog granulacijskog tkiva dolazi do formiranja enhondralnog kalusa između krajeva frakturnih pukotina i izvan periostalnog omotača. Hrkavično tkivo formira mekani kalus koji je pomičan, ali daje određenu stabilnost frakturnom mjestu (Dimitriou R et al., 2005). Istovremeno dolazi do intramembranozne osifikacije proksimalnih i distalnih krajeva frakturne pukotine, subperiostalno, čime se formira čvrsti kalus. Čvrsti kalus omogućuje određenu podnošljivost opterećenja frakturne pukotine (Gerstenfeld LC et al., 2006). U procesu stvaranja samog kalusa ključna je već prije spomenuta aktivacija mezenhimalnih matičnih stanica. Njihova aktivacija potiče molekularnu kaskadu koja dovodi do produkcije **kolagen-I** i **kolagen-II matriksa** koji su odgovorni za **enhondralnu i intramembranoznu osifikaciju** mjesta prijeloma (Marsell R & Einhorn TA, 2009).

Cijeljenje frakture kosti zahtjeva dobru krvnu opskrbu i revaskularizaciju mjesta frakturne pukotine (Keramaris NC et al., 2008). Kod enhondralnog cijeljenja frakture to ne uključuje samo angiogenetske putove, nego i apoptozu hondrocita i degradaciju hrskavice sa "čišćenjem" stanica i ekstracelularnog matriksa, kako bi novostvorene krvne žile mogle ulaziti u mjesto frakturne pukotine (Ai-Aql ZS et al., 2008).

Da bi se cijeljenje kosti dovršilo stvaranjem funkcionalne prave kosti mekani hrskavični kalus, mora se zamijeniti čvrstim koštanim tkivom. Za to je potrebna celularna proliferacija i diferencijacija, povećanje celularnog volumena i povećanje odlaganja ekstracelularnog matriksa (Breur GJ et al., 1991). Postoji mišljenje da jednu od ključnih uloga u ovom procesu igraju molekule **Wnt-obitelji**, koje inače imaju važnu ulogu u embrionalnom razvoju, a pokazalo se i da bi mogle biti jedan od čimbenika aktivacije mezenhimalnih matičnih stanica (Chen Y & Alman BA, 2009).

Iako je čvrsti kalus struktura koja daje određenu biomehaničku stabilnost fraktornoj pukotini on nikada ne postiže biomehanički potencijal pravog koštanog tkiva. Zbog toga se aktivira sekundarna resorptivna faza, koja remodelira čvrsti kalus u lamelarnu kost sa središnjom medularnom šupljinom (Gerstenfeld LC et al., 2003). **IL-1, TNF- α i BMP-2** imaju ključnu ulogu u procesu **remodeliranja kosti**. Da bi proces remodeliranja bio uspješan potrebna **dobra vaskularizacija frakturne pukotine, određena stabilnost između ulomaka i njihovo postepeno opterećenje**. Ako niti jedno od toga nije postignuto, proces remodeliranja neće biti uspješan i neće doći do cijeljenja prijeloma (Carano RA & Filvaroff EH, 2003). Ako je vaskularizacija dobra, a fiksacija nedostatna doći će do stvaranja **hipertrofičnog kalusa** ili do **pseudoartroze** (Green E et al., 2005).



Slika 6.2.1. Mehanizam sekundarnog koštanog cijeljenja; preuzeto iz: Nature Reviews Rheumatology (2014) Fracture healing: mechanisms and interventions; Figure 2., uz dopuštenje (Nature Publishing Group)

7. OPĆI PRINCIPI LIJEČENJA PRIJELOMA

Oblici liječenja prijeloma kosti mogu se podijeliti na **neoperativne (konzervativne)** i **operativne** metode liječenja. Svaka od tih metoda ima svoje zakonitosti i opće principe prema kojima se postupa u slučaju prijeloma kosti. Kod konzervativnog liječenja prijeloma, prvo se radi zatvorena **repozicija** frakturnih ulomaka kosti, nakon koje slijedi **retencija** i **imobilizacija** ulomaka, koja se provodi pomoću **longete ili cirkularnog gipsa** (npr. **Thomasova udlaga** za imobilizaciju prijeloma humerusa). Zatvorena repozicija je nužna kod iznimno pomaknutih ili angularnih frakturnih ulomaka (McManus JG et al., 2008). Konzervativnom liječenju izvrsno su podložne pedijatrijske frakture, s obzirom na to da u dječjoj dobi kosti imaju veliki remodelirajući potencijal (Rang M, 1983).

Ako nije moguće postići zadovoljavajuću zatvorenu repoziciju, najvjerojatniji je ishod operativno liječenje prijeloma. **Indikacije za operativno liječenje** mogu biti iduće:

- neuspjelo konzervativno liječenje prijeloma
- nestabilni prijelomi koje je nemoguće zadržati u adekvatnom položaju (loša retencija)
- pomaknuti intraartikularni prijelomi (> 2mm)
- pacijenti s prijelomima za koje se zna da loše cijele nakon konzervativnog liječenja (npr. prijelom vrata femura) (Ly TV & Swiontkowski MF, 2008)
- velike avulzijske frakture koje utječu na mišićno-tetivni ili ligamentarni sustav priležećih zglobova (npr. fraktura patele)
- prijeteće patološke frakture
- politrauma s prijelomom pelvisa, femura ili kralježaka
- nestabilne otvorene frakture ili bilo koje otvorene frakture tip II ili III
- prijelomi kod pacijenata koji bi iz bilo kojeg razloga loše podnjeli konzervativno liječenje (npr. stariji bolesnici s prijelomima proksimalnog femura koji ne bi mogli podnijeti dulje trajanje imobilizacije) (Brox VT et al., 2015)
- prijelomi epifiznih ploča rasta koji mogu utjecati na daljnji rast i razvoj djeteta

(npr. Salter-Harris tip III do V) (Buckley R, 2016)

Također postoje i **kontraindikacije za započinjanje operativnog liječenja** prijeloma kosti, a one su iduće:

- aktivne lokalne ili sistemske infekcije ili osteomijelitis
- meko tkivo koje kompromitira prilježću frakturu ili operacijski pristup zbog loše kvalitete samoga tkiva posljedično ozljedi, opeklinama, prevelikom oticanju tkiva, prijašnji ožiljci od operacija ili aktivna infekcija mekog tkiva
- medicinska stanja koja su kontraindicirana za započinjanje operativnog zahvata ili uvoda u anesteziju (npr. nedavno preboljeli infarkt miokarda)
- slučajevi kod kojih bi amputacija uda bila korisnija opcija za pacijenta i njegov ud, nego li bi to bio slučaj s operativnom fiksacijom frakture (Buckley R, 2016).

Najvažniji faktori u cijeljenju prijeloma su dobra vaskularizacija ozlijeđenog uda i zdravo prilježće meko tkivo u okolici mjesta prijeloma te bi inicijalna terapija u liječenju prijeloma morala biti usmjerena prema održavanju vaskularizacije (Canale ST, 2003). Kao što smo već naveli kod većih pomaka nužno je odmah napraviti zatvorenu repoziciju frakturnih ulomaka, te ih reternirati i imobilizirati u anatomskom položaju. Distalno od mjesta prijeloma nužno je odmah provjeriti neurovaskularni status ozlijeđenog uda, a potom je obavezno to isto napraviti i nakon provedene repozicije i imobilizacije uda. Kod otvorenih prijeloma inicijalna terapija mora se bazirati na postizanju **hemostaze**, a to se može postići postavljanjem sterilne gaze i djelovanjem sile pritiska na mjesto otvorenog prijeloma (Buckley R, 2016).

Imobilizacija pruža simptomatsko olakšanje za pacijente, a također prevenira i potencijalno daljnje neurovaskularno oštećenje uda distalno od mjesta prijeloma. Pacijenti moraju primiti odgovarajuću analgetsku terapiju u vidu acetaminofena ili opijata, ovisno o potrebi (Buckley R, 2016).

Kod pacijenata koji imaju otvoreni prijelom kosti cilj liječenja je **prevencija infekcije, omogućavanje cijeljenja prijeloma kosti i ponovna uspostava funkcije ozlijeđenog uda**. Prvo se zbrinjavaju sve po život opasne ozlijede, a nakon toga se pristupa liječenju otvorenih prijeloma. Inicijalno, kao što smo već naveli, potrebno je postići hemostazu. Velike nečistoće sa rane treba ukloniti, ako je to moguće, a meko tkivo se pokriva sa sterilnom gazom natopljenom fiziološkom otopinom. Otopine joda ili slične otopine nisu pogodne za povijanje otvorenih rana zbog svojeg citotoksičnog

efekta. Obavezna je provjera cjepnog statusa protiv tetanusa kod svih pacijenata sa otvorenim prijelomima. Antibiotike treba dati odmah po primitku pacijenta sa otvorenim prijelomom kosti kako bi se prevenirale moguće infekcije (Bhandari M, 2012). Kod rana tip I i II, treba dati cefalosporine prve generacije (npr cefazolin). Ako su rane značajno kontaminirane (npr tip III) u terapiju se dodaju još i aminoglikozidi (npr gentamicin). Kod rana kontaminiranih raznim gnojivima ili prirodnim vodama u terapiju je još poželjno dodati i peniciline kako bi se postigla profilaksa *Clostridium perfringens* i ostalih anaeroba (Rodriguez L et al., 2014). Treba napomenuti da se u profilaksi ne smiju rabiti kinoloni, zbog brzo rastućeg trenda rezistencije stafilokoka, a zbog toga što su oni još uvijek antibiotici izbora u liječenju infekcija povezanih sa implantantima u ortopediji (Zimmerli W et al., 2004). Tretman otvorenih prijeloma ponajprije ovisi o lokalizaciji i tipu otvorene rane koja nastaje kod otvorenog prijeloma kosti.

8. KONZERVATIVNO LIJEČENJE PRIJELOMA

Rani tretman liječenja prijeloma sastoji se od **zaustavljanja hemoragije, analgezije, prevencije ishemijsko-reperfuzijskog oštećenja i uklanjanja potencijalnih kontaminacija rane** poput stranih tijela ili nekrotičnog tkiva. Nakon što su napravljene sve ove mjere, treba učiniti **zatvorenu repoziciju mjesta prijeloma i zadržati ud u tom položaju (imobilizacija)**.

Sa zatvorenom repozicijom započinje se kod svake frakture koja incijano ima pomak između frakturnih ulomaka, kada je došlo do skraćanja uda ili kod angulacije. To se postiže primjenom **trakcije**, čiji je mehanizam djelovanja obrnut od mehanizma nastajanja frakture I naposljetku se ud imobilizira pomoću **longete** ili **cirkularnog gipsa**.

Kontraindikacije za započinjanje zatvorene repozicije su:

- ako nema pomaka između koštanih ulomaka
- ako pomaka ima, ali on ne utječe na funkcionalni ishod (npr. prijelom humerusa s pomakom ulomaka, kod kojeg rameil lakat kompenziraju rezidualnu angulaciju)
- ako je zatvorena repozicija nemoguća (veliki kominutivni prijelom)
- ako nakon zatvorene repozicije, nije moguće postići imobilizaciju
- ako je u podlozi frakture sila trakcije (npr. fraktura patele s pomakom)

Repozicija i imobilizacija omogućuju sraštanje prijeloma i smanjenje potencijalnih komplikacija. Glavni cilj je uspostaviti ponovnu normalnu funkciju ozlijeđenog uda nakon srašćavanja prijeloma. Neoperativno konzervativno liječenje sastoji se od već spomenute **zatvorene repozicije i imobilizacije**, što se postiže pomoću tehnika **gipsanja** (cirkularni gips i longete) i **trakcije** (skeleta i kože) (Buckley R, 2016).

Naravno u konzervativnim metodama liječenja ne smijemo nikako zaboraviti I **PRICE** (protect, rest, ice, compression, elevation) terapiju koja se sastoji od čuvanja ozlijeđenog uda, odmora, stavljanja leda na mjesto ozljede, kompresije i elevacije ozlijeđenog uda. Ova vrsta konzervativnog liječenja može se primjenjivati kod gotovo svih vrsta ortopedskih i traumatskih ozljeda bilo samostalno ili zajedno sa svim

drugim oblicima konzervativnog i operativnog liječenja (Hamblen DL & Simpson AHRW, 2010).

8.1. OPĆI PRINCIPI I TEHNIKE KOD GIPSANJA

Da bi se pravilno postavila **longeta** ili **cirkularni gips** potrebno je praktično znanje koje se postiže vježbom i poznavanjem općih principa i načela gipsanja. Prije započinjanja samog gipsanja potrebno je temeljito pregledati ozlijeđeni ud i samo mjesto prijeloma te poduzeti sve već nabrojane mjere ranog liječenja prijeloma prije nego se krene s postavljanjem longete ili cirkularnog gipsa.

Kada se započinje s imobilizacijom i gipsanjem, prvo je potrebno postaviti presvlaku od trikoa (eng. stockinette) na ozlijeđeni ud te se na tom sloju započinje s gipsanjem. Poželjno je u akutnoj fazi ozljede prvo postaviti longetu, a ne cirkularni gips, s obzirom na to da dolazi do oticanja ozlijeđenog uda te se na taj način sprječava razvoj **compartment sindroma** do kojeg može doći zbog porasta tlaka unutar mišićnih fascija ozlijeđenog uda, a što za posljedicu može imati teške komplikacije koje se u završnoj fazi sindroma mogu riješiti jedino amputacijom ozlijeđenog uda (Prpić I, 1989).

Osim sprječavanja razvoja compartment sindroma, longete imaju prednost u tome da se u slučaju potrebe može lako pristupiti inspekciji mjesta frakture, što nije slučaj s cirkularnim gipsom. Mana longete leži u činjenici da je imobilizacija mjesta prijeloma nešto slabija te je moguća veća pokretljivost frakturnog mjesta za razliku od cirkularnog gipsa (Ruszkowski I et al., 1986).

Kod postavljanja cirkularnog gipsa (može biti **sadreni** ili **fiberglass**) postizemo manju mobilnost frakturnog mjesta, nego li je to slučaj kod postavljanja longete, međutim tehnika postavljanja cirkularnog gipsa nešto je zahtjevnija te je moguć razvoj već spomenutog compartment sindroma u akutnoj fazi ozljede. Moguće komplikacije, kod postavljanja longete i cirkularnog gipsa, osim već spomenutog compartment sindroma su **termalne ozljede**, **dekubitusi**, **infekcije kože** i **dermatitis**. Krucijalno je pacijentu dati detaljne upute u slučaju oticanja uda i pojave neurovaskularnih ispada (Boyd AS et al., 2009).

Ključno je za kliničku praksu upamtiti da se u liječenju prijeloma postavlja longeta u akutnoj fazi ozljede, dok je cirkularni gips konačno rješenje u konzervativnom liječenju prijeloma i on se postavlja nakon prolaska akutne faze. Sadreni gips se rabi u većini slučajeva konzervativnog liječenja prijeloma, dok se cirkularni gipsevi građeni od sintetičkog materijala rabe u specifičnim slučajevima i

njihov izbor uvelike ovisi o financijskim mogućnostima same ustanove u kojoj se provodi liječenje (Chudnofsky CR & Byers S, 2004).

8.2. LONGETA ILI CIRKULARNI GIPS?

Longeta i cirkularni gips, osim u liječenju prijeloma, služe za liječenje niza drugih ortopedskih bolesti: **prijelomi, uganuća i iščašenja zgloba, teških ozljeda mekih tkiva**, kod liječenja raznih **upalnih bolesti** (artritis, tendinopatija i tenosinovitis) te kod **ligamentarno-tetivnih ozljeda** (Chudnofsky CR & Byers S, 2004).

Longeta i cirkularni gips **omogućuju cijeljenje prijeloma, održavaju frakturane ulomke u mjestu repozicije** (retencija), **smanjuju bol, čuvaju mjesto ozljede i pomažu u kompenzaciji slabosti okolne muskulature**. Nedovoljna, nestručna i prolongirana imobilizacija može dovesti do razvoja raznih komplikacija u vidu: compartment sindroma, ishemije, toplinskih ozljeda, dekubitusa, infekcija, dermatitisa, ukočenosti zglobova i neuroloških ispada ozlijeđenog uda. Zbog toga je esencijalno poznavanje tehnika postavljanja longeta i cirkularnih gipseva te periodično praćenje i kontroliranje pacijenata nakon postavljanja longete ili cirkularnog gipsa (Simon RR & Koenigskecht SJ, 1995).

Kod odlučivanja o tome treba li staviti longetu ili cirkularni gips nužno je da ortoped procjeni težinu nastale ozljede, potencijal nestabilnosti frakturnih ulomaka, rizik od razvoja mogućih komplikacija i same funkcionalne potrebe bolesnika (nije isto liječiti osobu koja ima 93 godine ili osobu koja je profesionalni sportaš). Longete se obično koriste u liječenju jednostavnih i stabilnih prijeloma, uganuća zglobova, ozljeda tetiva i drugih mekih tkiva. Cirkularni gips je pak češće rezerviran za definitivno liječenje prijeloma i/ili konzervativno liječenje kompleksnijih prijeloma (Boyd AS et al., 2009).

Longete su često u prednosti ispred cirkularnih gipseva. Omogućuju brzo stavljanje, a postoje **statičke** (sprječavaju pokret) i **dinamičke** (omogućuju funkcionalne pokrete) **longete**. Longete također omogućuju prirodno oticanje ozlijeđenih udova u upalnoj fazi cijeljenja prijeloma, čime je smanjen rizik za razvoj nekroze, ishemije i compartment sindroma. Zbog svega toga, kao što smo već i naveli, longete imaju prednost u liječenju fraktura, pred cirkularnim gipsom, u akutnoj fazi cijeljenja prijeloma (Eiff MP et al., 2003). I longete koje se rade po mjeri i standardne kupovne longete imaju jednaku učinkovitost u liječenju prijeloma kosti (Chudnofsky CR & Byers S, 2004). Nedostatci longete su smanjena suradljivost

pacijenata i povećana mobilnost frakturnih ulomaka. Longete također imaju i svoja brojna ograničenja u uporabi. Nestabilne frakture i potencijalno nestabilne frakture (npr. frakture kod kojih je potrebna redukcija, segmentalne ili spiralne frakture, dislokacijske frakture) mogu biti liječene longetom u akutnoj fazi ozljede, kako bi se omogućio prostor za razvoj otekline, međutim cirkularni gips i savjetovanje s ortopedom oko eventualnog operativnog zahvata su definitivni koraci u liječenju ovakvih fraktura dok je longeta samo privremeno rješenje (Eiff MP et al., 2003).

Cirkularni gips trajno je i definitivno rješenje u konzervativnom liječenju većine prijeloma (Eiff MP et al., 2003). Međutim zahtjeva veće znanje i praksu kod postavljanja te zahtjeva dulje vrijeme za stavljanje od longete. **Sadra** je tradicionalno materijal od kojega se izrađuju klasični cirkularni gipsevi (Bowker P & Powell ES, 1992). Jedna od prednosti sadre je činjenica da joj treba dulje vremena da se stvrdne od **fiberglass**, što omogućuje liječniku i osobi koja stavlja cirkularni gips, dulji vremenski period za pravilno oblikovanje gipsa. Također materijali koji se sporije suše, proizvode i manje topline, pa zbog toga postoji manja šansa za razvoj opekline na mjestu postavljanja cirkularnog gipsa. Fiberglass je danas prihvaćena zamjena za sadru s obzirom na to da mu je značajno pala cijena nabave u odnosu na doba kada je prvi puta otkriven. Kod stavljanja fiberglass cirkularnog gipsa prednost je u tome što stvara manje nereda i prljavštine na radnom mjestu, a u odnosu na sadrene cirkularne gipseve osjetno je lakši u smislu težine. Fiberglass se uobičajeno koristi za ne dislocirane frakture i teška oštećenja mekih tkiva (Bowker P & Powell ES, 1992).

Standardni materijali i oprema za stavljanje longete i cirkularnog gipsa su: **adhezivne trake, škare za bandažu, posuda s vodom sobne temperature** (za vlaženje sadre i fiberglassa), **rukavice za gipsanje** (neophodne kod stavljanja fiberglass gipsa), **elastična bandaža** (za longete), **vata za oblaganje uda, sadreni ili fiberglass materijal za postavljanje gipsa, plahte za oblaganje pacijenta** (kako bi se što manje zaprljala pacijentova odjeća) i **"stockinette"** (navlaka od trikoa, koja se presvlači na ozlijeđeni ud, prije postavljanja obloga od vate) (Chudnofsky CR & Byers S, 2004).

Neovisno o materijalu, najbitniji varijabilni faktor u određivanju vremena stvrdnuća gipsa, je **temperatura vode** koja se koristi za vlaženje materijala kako bi bio pogodan za oblikovanje. Što je viša temperatura vode, brže će doći do stvrdnuća materijala za gipsanje. Što je brži proces stvrdnuća, veća je i mogućnost razvoja

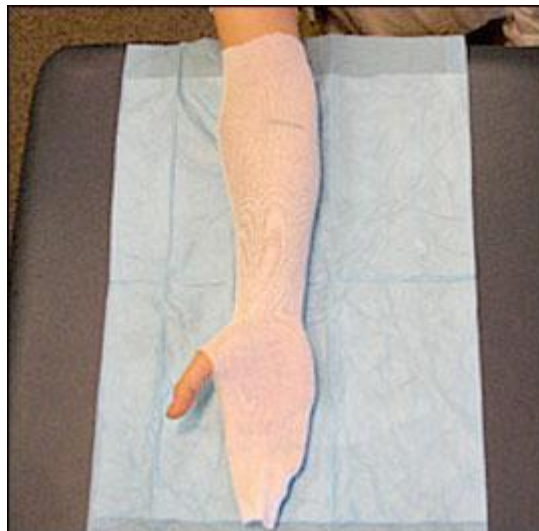opekline kože. Osim za sprječavanje opekline, hladna voda se preporučuje i za dobivanje više vremena za oblikovanje gipsa. Stoga faktori koji utječu na vrijeme stvrdnuća materijala za gipsanje su: **viša temperatura vode za močenje, fiberglass materijal i ponovna uporaba vode za močenje u istoj kanti bez promjene vode** (faktori koji dovode do bržeg otvrdnuća gipsa) te **niža temperatura vode za močenje i sadra** (faktori koji dovode do sporijeg otvrdnuća gipsa) (Yap NF & Fischer S, 2007).

Za postavljanje sadre ipak se preporučuje mrvicu toplija voda za močenje, za razliku od vode za postavljanje fiberglass gipsa. Upotreba previše materijala za gipsanje ili prejako stegnut kompresivni zavoj preko ozlijeđenog ekstremiteta, također povećavaju rizik za pojavu opekline kože nakon postavljanja gipsa. Stoga se kod gipsanja koristi samo onoliko materijala koliko je potrebno za stabilizaciju mjesta frakture. Toplina je inače obrnuto proporcionalna vremenu postavljanja cirkularnog gipsa, a direktno je proporcionalna broju postavljenih slojeva materijala za gipsanje (Wytch R et al., 1991).

8.3. PRAKSA GIPSANJA

Liječnik mora ispitati ozlijeđeni ud i **popisati sve lezije na koži, ozljede mekih tkiva i provjeriti neurovaskularni status ozlijeđenog uda** prije nego li se započne stavljanje longete ili cirkularnog gipsa. Nakon gipsanja obavezna je druga provjera neurovaskularnog statusa. Pacijentova odjeća mora biti pokrivena plahtama kako bi se izbjeglo onečišćenje sadrom, vodom ili fiberglassom (Prpić I, 1989).

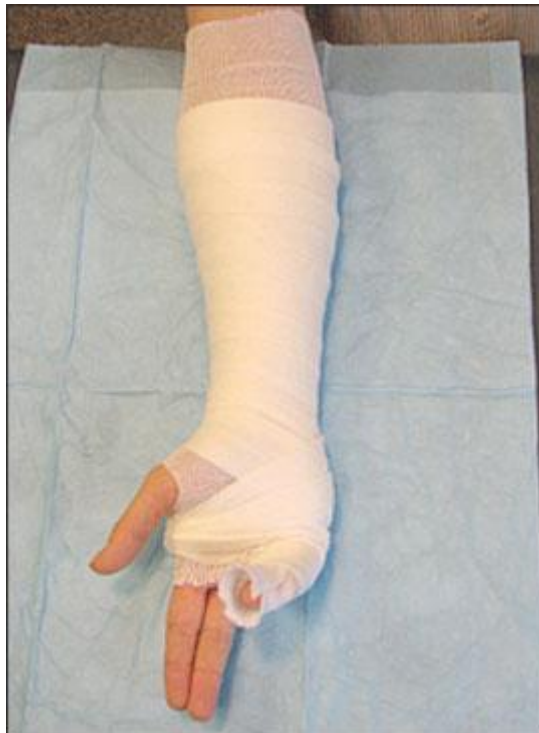Kako bi se ozlijeđeni ud pripremio za postavljanje longete, prvo se mora izmjeriti njegova duljina. To nam je potrebno kako bi mogli staviti dobru duljinu presvlake od trikoa (eng. stockinette), koja ide na ozlijeđeni ud prije stavljanja vunenog obloga, sadre ili fiberglassa. Presvlaka mora biti 10 cm dulja od krajeva longete. Kasnije, nakon što se stavi vuneni oblog, sadra ili fiberglass krajevi presvlake od trikoa prebacuju se preko krajeva gipsa kako bi dobili glatke i mekane krajeve. Presvlaka od trikoa mora biti dobro zategnuta, ali ne prejako i također ne smije imati nikakvih nabora, a pogotovo ne na fleksornim dijelovima uda. Presvlake od trikoa različitih su širina, s obzirom na to da li se postavljaju na gornje ili na donje udove (Boyd AS et al., 2009).



Slika 8.3.1. Postavljanje presvlake od trikoa (stockinett), preuzeto iz: Boyd AS et al. (2009), Principles of Casting and Splinting, Figure 2.

Jednom kada liječnik dobro svlada tehniku gipsanja, može postavljati longete bez stavljanja presvlake od trikoa. To je iznimno bitno, pogotovo u akutnoj fazi ozljede gdje se očekuje stvaranje velikog edema, da bi se izbjeglo stavljanje bilokakvih cirkularnih materijala na ozlijeđeni ud koji nisu esencijalni. Kod ovog načina stavljanja longete potrebno je staviti malo deblji i dulji sloj vate koji će onda poslužiti umjesto presvlake od trikoa za ravnanje i zaglađivanje gipsa (Chudnofsky CR & Byers S, 2004).

Nadalje slojevi vate stavljaju se na presvlaku od trikoa, kako bi se izbjegla maceracija kože ozlijeđenog uda i kako bi se taj sloj akomodirao na nastanak otekline. Slojevi vate stavljaju se cirkularno na ozlijeđeni ud, od jednog do drugog kraja uda na koji će se postaviti longeta ili cirkularni gips, i to na način da svaki idući sloj prekriva 50% prethodno stavljenog sloja vate. Ta tehnika postavljanja odmah će dati dvostruki sloj vate. Naravno uvijek se mogu dodati dodatni slojevi ukoliko za time postoji potreba. Ako se tehnika pravilno izvodi dobivaju se dva do tri sloja vate, koja bi se trebali protezati 2-3 cm iznad oba kraja longete ili cirkularnog gipsa (Prpić I, 1989).



Slika 8.3.2. Sloj vune (padding) koji se oblaže na presvlaku od trikoa, preuzeto iz:

Prominencije kosti i prsti moraju dobiti dodatne slojeve vate, s obzirom na to da su najizloženiji dijelovi tijela i na njima će prvo doći do ishemije kod nestručnog gipsanja. **Stiloid ulne, peta, olekranon i maleoli**, pod najvećim su rizikom za pritisak ukoliko nema dovoljno slojeva vate. Iako slojevi vate najviše pomažu kod razvoja otekline i sprečavanja ishemije zbog naližavanja gipsa, treba paziti da se ne stavi previše slojeva, jer oni inače umanjuju imobilizacijsku moć sadre i fibreglassa tj longete i cirkularnog gipsa. Stoga i previše i premalo vate uzrokuju komplikacije kod konzervativnog liječenja prijeloma i umanjuju imobilizaciju koja je potrebna za pravilno liječenje prijeloma (Eiff MP et al., 2003).

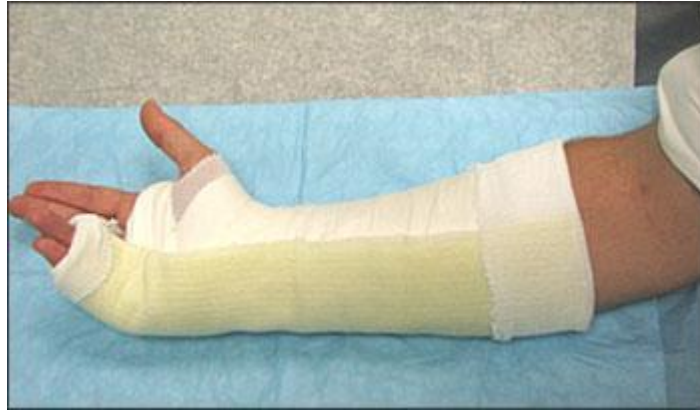Prije postavljanja slojeva vate potrebno je postaviti zglobe u pravilni funkcionalni položaj u kojem oni moraju ostati i za vrijeme gipsanja. U pravilu se **zglob šake** postavlja u smjeru blage **ekstenzije** i **ulnarne devijacije**, dok se **gležanj** postavlja u smjeru **90 stupnjeva fleksije**. Obično se na šaci rabi sloj vate širok 5 cm, 5-10 cm za gornje ekstremitete, 7,5 cm za stopala i 10-15 cm za donje ekstremitete. Danas također postoje longete i cirkularni gipsevi koji su prefabricirani sa slojem vate i presvlaku od trikoa te su građeni od fibreglassa, međutim zbog svoje cijene nisu dostupni posvuda (Boyd AS et al., 2009).

8.4. PRIPREMA LONGETA I NJIHOVO POSTAVLJANJE

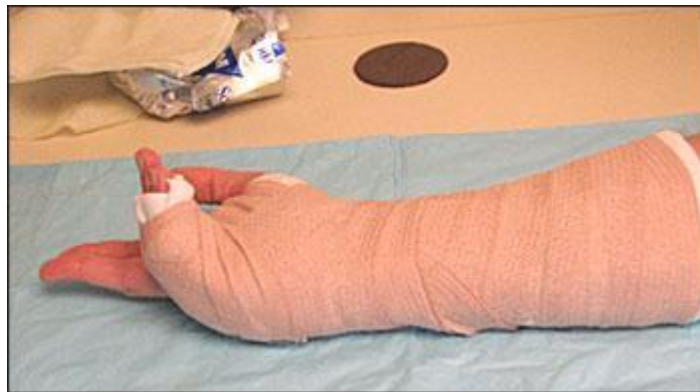Kod postavljanja longete potrebno je prvo odrediti duljinu materijala (sadre ili fiberglass) koji će se koristiti u izradi longete. To se najbolje napravi tako da se materijal stavi pored ozlijeđenog uda te je potrebno dodati još 1-2 cm materijala na oba kraja, s obzirom na to da dolazi do skraćivanja pri močenju, formiranju i sušenju materijala. Na kraju longeta bi trebala biti nešto kraća, od sloja vate.

Kod uporabe sadre potrebno je izmjeriti duljinu uda i uzeti dovoljan broj slojeva sadre. Kod uporabe fiberglassa potrebno je odmotati jedan sloj i izmjeriti točnu duljinu uda te se tako dobije prvi sloj fiberglassa. Kada se dođe do ruba potrebno je prebaciti novi sloj materijala preko materijala u suprotnom smjeru. Tako se dobiva više slojeva materijala. To ponavljamo sve dok ne dobijemo željeni broj slojeva materijala. Debljina longete određena je **fizičkom građom pacijenta, ozlijeđenim ekstremitetom i konačnom čvrstoćom koju želimo postići. Gornji ekstremiteti** obično se gipsaju sa **6-10 slojeva materijala**, dok **donji ekstremiteti** mogu zahtijevati **12-15 slojeva materijala**. U pravilu je potrebno koristiti najmanji mogući broj slojeva koji je potreban za postizanje potrebne čvrstoće i imobilizacije, s obzirom na to da više materijala producira više topline, više teži i robusnije je (Boyd AS et al., 2009).

Suhi materijal za longetu uranja se u vodu sve dok ne prestane stvaranje mjehurića s materijala. Nakon izranjanja iz vode fiberglass je pod prstima blago vlažan, dok se kod sadre osjeti jaka vlažnost i "skliskost". Nakon toga materijal se stavlja na tvrdi podlogu te se zaglađuje kako bi se maknule eventualne neravnine. Također na taj se način ravnomjerno raspoređuje voda po materijalu. Zatim se materijal stavlja preko slojeva vate i formira se prema obliku uda samo pomoću dlana, kako bi se izbjegao neravnomjerni pritisak na materijal prstima. Nakon toga presvlaka od trikoa i vata prebacuju preko rubova longete te se ona omata elastičnom bandažom, od distalno prema proksimalnom smjeru (Chudnofsky CR & Byers S, 2004).



Slika 8.4.1. Ulnarna longeta postavljena na sloj vate I presvlake od trikoa, preuzeto iz: Boyd AS et al. (2009), Principles of Casting and Splinting, Figure 6.

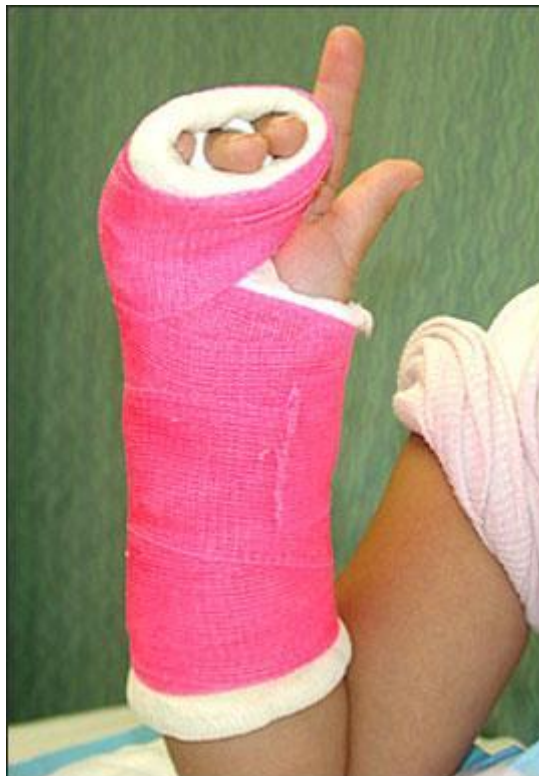

Slika 8.4.2. Elastična bandaža postavljena na longetu, preuzeto iz: Boyd AS et al. (2009) Principles of Casting and Splinting, Figure 7.

8.5. POSTAVLJANJE CIRKULARNOG GIPSA

Principi pripreme i postavljanja cirkularnog gipsa slični su onima u pripremi longete: treba koristiti odgovarajuću količinu sloja vate, pravilno obložiti prominencije kosti i točke višeg pritiska, pravilno usmjeriti ud prije, za vrijeme i nakon postavljanja materijala za gipsanje, treba izgladiti nabore na slojevima vate i materijalu za gipsanje. Naposljetku treba izbjegavati prekomjerno oblikovanje i stvaranje neravnina na materijalu za gipsanje (Eiff MP, 2003).

Cirkularni gips postavlja se tako da se svaki sloj materijala (sadra ili fiberglass), postavlja tako da svaki idući sloj prekriva 50% prethodno stavljenog sloja. Kod cirkularnog stavljanja slojeva treba izbjegavati prekomjernu tenziju sadre ili fiberglassa na ozlijeđeni ud, jer može doći do konstrikcije uda i oštećenja neurovaskularnih struktura. Nadalje sloj koji je prelabavo stavljen ili je ispod njega preveliki sloj vate, može dovesti do značajnih ozljeda kože (npr abrazije). Kod postavljanja cirkularnog gipsa, presvlaka od trikoa i sloj vate se prebacuju preko ruba gipsa prije postavljanja posljednjeg sloja materijala za gipsanje i njegova formiranja oko ozlijeđenog uda (Boyd AS et al., 2009).



Slika 8.5.1. Ulnarni cirkularni gips, Boyd AS et al. (2009) Principles of Casting and

Splinting, Figure 8.

8.6. KOMPLIKACIJE GIPSANJA

Compartment sindrom najopasnija je komplikacija postavljanja longete ili cirkularnog gipsa. On predstavlja povećanje tlaka u zatvorenim prostorima koje dovodi do prekida krvnog optoka i perfuzije tkiva, što za posljedicu ima ishemiju i potencijalna ireverzibilna oštećenja mekog tkiva. Pogoršanje boli, trnci, gubitak osjeta ili bilo koji drugi znak prekida vaskularnog optoka poput oticanja, produženog kapilarnog punjenja ili promjene boje ozlijeđenog uda indikacija je za hitno skidanje cirkularnog gipsa (Yap NF & Fischer S, 2005).

Termalne ozljede na koži također se mogu pojaviti kao komplikacije postavljanja longete ili cirkularnog gipsa. Problemi s kožom (npr dekubitus ili nekroza kože) najčešće su komplikacije koje nastaju kao posljedica fokalnog pritiska materijala za gipsanje na kožu. To se može izbjeći tako da se pravilno stavi vuneni oblog i materijal za gipsanje (Yap NF & Fischer S, 2005).

Bakterijske i gljivične infekcije ili pruritički dermatitis mogu se također pojaviti ispod longete ili cirkularnog gipsa. Infekcije se češće pojavljuju kod otvorenih prijeloma, ali vlažni i topli uvjeti koji se pojavljuju kod postavljanja materijala za gipsanje također mogu biti pogodni za razvoj infekcija (Houang ET, 1981).

Naposljetku treba napomenuti moguća ukočenja zglobova, kao posljedice dugotrajne imobilizacije. Međutim pravilnom edukacijom pacijenta i primjenom odgovarajuće tehnike gipsanja, sve nabrojene komplikacije mogu se izbjeći (Boyd AS et al., 2009).

8.7. PRAĆENJE PACIJENTA I TRAJANJE IMOBILIZACIJE

Edukacija pacijenta o liječenju longetom ili cirkularnim gipsom, najvažniji je korak u konzervativnom liječenju prijeloma. Nužno je da pacijenti dobiju pisane i verbalne upute o mjerama opreza i načinu rukovanja s longetom ili cirkularnim gipsom. Također pacijente treba uputiti kako da na pravilan način drže ozlijeđeni ud na povišenom kako bi se smanjila bol i oteklina. Bitno je napomenuti pacijentima da se longeta ili cirkularni gips ne smiju smočiti te također da ne guraju unutra razne predmete kako bi se počeli. Pacijenti trebaju biti dobro upoznati sa simptomima compartment sindroma i na prvi znak prekida vaskularne opskrbe, moraju otići svome liječniku, ortopedu ili u hitnu službu kako bi im se uklonila longeta ili cirkularni gips. Led se smije rabiti preko longete ili cirkularnog gipsa, u trajanju od 15 do 30 minuta. Jaki opioidi moraju se rabiti s oprezom u liječenju boli, pogotovo prva dva do tri dana, kako bi se izbjeglo prikrivanje simptoma neuro-vaskularnog ispada (Eiff MP et al., 2003).

Trajanje imobilizacije varijabilan je pojam koji ponajviše ovisi o mjestu prijeloma, tipu prijeloma, priležecim komplikacijama i komorbiditetima koje pacijent ima (dob, suradljivost, kronične bolesti...). Kod većine longeta i cirkularnih gipseva pacijenti dolaze na prvi pregled nakon jednog do dva tjedna od stavljanja imobilizacije (naravno, ako se nisu pojavile komplikacije ranije). Većina današnjih smjernica predviđa trajanje konzervativnog liječenja prijeloma od 4-8 tjedana, ovisno o već nabrojanim faktorima koji utječu na njegovo trajanje. Iz svega nabrojanoga vidi se da je konzervativno liječenje prijeloma prije svega individualizirano liječenje okrenuto prema svakom pacijentu ovisno o njegovom zdravstvenom stanju, dobi i potrebama (Boyd AS et al., 2009).

8.8. TRAKCIJA

Stotinama godina trakcija se rabila kao način liječenja prijeloma ili dislokacija koji se nisu mogli liječiti samo postavljanjem cirkularnog gipsa. Danas s napredovanjem ortopedske struke, ortopedskih pomagala i implantanata te s napredovanjem operativnih tehnika koje se rabe u liječenju prijeloma, trakcija se rijetko primjenjuje kao definitivni oblik liječenja prijeloma i dislokacija. Postoje dva tipa trakcije: **kožna** i **skeletna**.

Kod kožne trakcije, trake za trakciju postavljaju se na kožu ozlijeđenog uda ispod mjesta prijeloma. Na trake se stavlja opterećenje u obliku utega koji su obično 2-4 kg teški (Glick JM, 2001). Kod "Buck" trakcije (koja se koristi kod ozljeda donjih ekstremiteta i liječenja nekih bolesti kuka i koljena, poput stabilizacije koljena i redukcije spazma miškulature do kojeg dolazi nakon ozljede koljena) na stopalo se može staviti udaga od pjene, na koju se onda stavlja opterećenje (Rang M, 1983). Trakcija s opterećenjem može se provoditi kratkotrajno (npr. na mjestu nesreće) ili dugotrajno (kod liječenja bolesnika u bolnici). Opterećenje u trakciji dovodi do "spajanja" frakturnih ulomaka i tako omogućava cijeljenje. Kod većih opterećenja, od otprilike 4,5 kg nadalje, dolazi do iritacije i disrupcije površinskih slojeva kože. Zbog toga što se glavnina sile trakcije, gubi u dubljim strukturama kože i mekom tkivu, kožna se trakcija rijetko rabi u definitivnom liječenju prijeloma kod odraslih, ali se svejedno može rabiti do nekog drugog definitivnog oblika liječenja prijeloma. Postoje i još neki specijalizirani tipovi kožne trakcije poput "Dunlop's" trakcije, koja se koristi u liječenju pedijatrijskog prijeloma ruke u slučaju kada ruka mora biti u poziciji fleksije kako ne bi došlo do neuro-vaskularnog kolapsa (Buckley R, 2016).

Kod skeletne trakcije nužno je učiniti invazivnu proceduru gdje se kirurškim putem implantiraju čavli, igle ili žice, poput Steinmannovog intramedularnog čavla, koji se implantiraju u kost distalno od mjesta prijeloma. Ova vrsta trakcije rabi se u slučajevima kada je potrebno postići veću silu, tj. primijeniti veće opterećenje koje nije moguće postići s kožnom trakcijom. Kod skeletne trakcije rabi se opterećenje od 11-18 kg. Iznimno je bitno pravilno postaviti čavao, s obzirom na to da skeletna trakcija može trajati i po nekoliko mjeseci. Također pravila asepse moraju biti najstrože poštivana pri stavljanju čavla, kako bi se izbjegla infekcija. S druge strane čavla stave se utezi, a pacijenti su vezani uz aparaturu koja služi za kontinuiranu primjenu trakcije. Skeletna se trakcija najčešće rabi kod prijeloma femura, kuka ili zdjelice, a

moguće ju je provoditi i kod određenih prijeloma gornjih ekstremiteta. Kod prijeloma donjih ekstremiteta čavao se stavlja u distalni femur ili u proksimalnu tibiju 1-2 cm posteriorno od tuberositas tibije. Nakon što se čavao stavi, postavlja se Thomasova udlaga koja drži ud u određenom položaju (Buckley R, 2016). Cervikalna trakcija može se rabiti kod frakture cervikalnih kralježaka (Glick JM, 2001).

Iznimno je bitna njega pacijenata koji su na trakciji. S obzirom na to da trakcija može trajati i po nekoliko mjeseci, bitna je prevencija nastanka dekubitusa i mogućih respiratornih, urinarnih te vaskularnih problema. Fizikalna rehabilitacija i vježbanje nezaobilazan je dio liječenja prijeloma, kod osoba koje su na trakciji. Oni čuvaju miškulaturu od potpune atrofije i pokretnost zglobova. Bitno je redovito provjeravati uređaj za trakciju i njegove dijelove kako bi znali da je sve na mjestu i da bolesnik dobiva dovoljnu i pravilnu količinu opterećenja. Naposljetku treba redovito provjeravati parametre upale (CRP, sedimentacija eritrocita, temperatura tijela), kako bi se na vrijeme otkrila eventualna infekcija mjesta na kojem se provodi trakcija.

Prije započinjanja bilo koje vrste trakcije nužno je učiniti minimalno rtg mjesta prijeloma. Ako se planira skeletna trakcija potrebno je učiniti i sve preoperativne pretrage za uvođenje pacijenta u anesteziju i započinjanje kirurškog postupka (Glick JM, 2001).

9. KAKO NA KRAJU LIJEČITI PRIJELOME?

Ortopedsko liječenje možemo podijeliti u tri kategorije:

1. **Bez terapije** – savjetovanje pacijenata
2. **Konzervativne** (neoperativne) **metode liječenja**
3. **Operativno liječenje**

Prije početka liječenja treba odlučiti između ponuđenih metoda liječenja i to točno redom kojim su i nabrojane opcije. Kod aktivnog liječenja i tretmana bolesnika potrebno je, kad god je to naravno moguće, prvo započeti sa konzervativnim metodama liječenja, a onda dalje razmotriti mogućnosti liječenja ovisno o ishodima konzervativnog liječenja. Naravno u nekim slučajevima neće biti moguće dati priliku konzervativnom liječenju, nego će se odmah i neodgodivo morati započeti s operativnim liječenjem (npr. politrauma) (Hamblen DL & Simpson AHRw, 2010).

U suštini se liječenje svakog prijeloma može svesti na iduća tri pojma: **repoziciju, imobilizaciju i rehabilitaciju.**

Izbor metode liječenja i repozicije ovisi o: **mjestu prijeloma** (npr. ako je u prijelom uključen zglob, biti će potrebna anatomska repozicija mjesta prijeloma), **dobi pacijenta** (u pedijatrijskoj dobi veliki je potencijal remodelacije kosti) i **funkcionalnim zahtjevima i mogućnostima pacijenta** (posao ili sportska karijera mogu utjecati na odabir vrste liječenja).

Kod imobilizacije ozlijeđenog uda možemo se poslužiti raznim metodama, a na izboru su nam:

- **poštada ozlijeđenog uda na neko vrijeme** - često dovoljna terapijska metoda za konačno liječenje nekih vrsta prijeloma poput stress fraktura (**PRICE terapija**)
- **trakcija** – imobilizacija pomoću sile gravitacije. Danas gotovo napuštena metoda s obzirom na to da zahtjeva dugotrajnu hospitalizaciju, a zbog invazivnosti metode povećava rizik za razvoj infekcije
- **cirkularni gips ili longeta** – omogućava imobilizaciju za vrijeme sekundarnog cijeljenja kosti
- **operativne metode imobilizacije** – Kirschnerove žice, ORIF (otvorena repozicija i

redukcija te interna fiksacija mjesta prijeloma), intramedularni čavao, vanjski fiksator i artroplastika (Willmott H, 2016).

Bez obzira na to koju smo metodu liječenja izabrali, osim faktora vezanih uz samu ozljedu, o tome koliko će trajati liječenje nekog prijeloma uvelike ovise i prilježeci komorbiditeti koje pacijent ima: **loš nutritivni status, uzimanje pojedinih lijekova** (NSAID, kortikosteroidi, metotreksat i mnogi drugi) te naposljetku **pušenje** (Burd TA et al., 2001) (Chen F et al., 2002).

Kao što smo već spomenuli, vrsta liječenja ovisi o tipu i mjestu prijeloma. S obzirom na to da se ljudski kostur sastoji od 206 kostiju, a svaka od njih ima svoje specifičnosti, indikacije i kontraindikacije za konzervativno ili operativno liječenje, ovdje ću nabrojati samo neke najčešće frakture i njihove indikacije ili kontraindikacije za operativno ili konzervativno liječenje.

- **Tibija** (indikacije za operativno liječenje):

1. nestabilne frakture s pomakom
2. bilateralne tibijalne frakture
3. politrauma, fraktura sa značajnim pomakom koja se proteže intraartikularno
4. otvorene frakture udružene sa značajnom ozljedom mekog tkiva
5. sumnja na razvoj compartment sindroma (Nicoll EA, 1964)

- **Humerus** (kontraindikacije za konzervativno liječenje):

1. ozljeda radijalnog živca (pogotovo ako je nastala za vrijeme zatvorene repozicije)
2. opetovani prijelom humerusa
3. politrauma
4. fraktura udružena s nestabilnim ramenom i/ili laktom

(Brennan S & Murphy D, 2010)

- **Femur** – u današnje doba gotovo su u potpunosti napuštene konzervativne metode liječenja prijeloma ove kosti, a kao jedina moguća metoda konzervativnog liječenja ovih prijeloma (iako se rijetko primjenjuje) spominje se **trakcija** (Crotwell WH, 1987).

- **Radijus i/ili ulna** – kod djece se ove frakture u većini slučajeva mogu liječiti konzervativno, zbog svojstva remodelacije kosti u toj dobi i debljeg periosta kosti, koji dovodi do bolje prokrvljenosti mjesta prijeloma. Kod odraslih se pak većina ovih prijeloma liječi operativno, iako neka istraživanja pokazuju da se prijelomi s angularnim I rotacijskim deformitetima do 10 stupnjeva, u odraslih, mogu tolerirati bez funkcionalnih ispada (Tare RR et al., 1984).

Kod dijagnosticiranja prijeloma nužno je uzeti temeljitu **anamnezu I status**, a od iznimne je važnosti u potpunosti prikazati ozlijeđeni ud micanjem odjeće I obuće. Kod dijagnostičkih metoda izbora najčešće se prvo započinje sa rtg slikanjem mjesta prijeloma. Nužno je da rtg slika prikazuje dva susjedna zgloba, koja se nalaze u okolini prijeloma (npr. kod prijeloma humerusa rtg slika proteže se od ramena do lakta, uključujući i ta dva zgloba). Kod kompliciranih i teških prijeloma, a posebice kod politraume nužno je učiniti CT snimku ozlijeđenog uda ili cjelokupnog skeleta (Giannoudis PV, 2003).

Od presudne je važnosti pacijentu dati detaljne upute na koji način se provodi konzervativno ili operativno liječenje prijeloma te on mora biti upoznat sa svim mogućim nuspojavama i komplikacijama liječenja. Najbitnije je (a to se ponajviše odnosi na konzervativno liječenje) pacijentu reći da se odmah javi u hitnu službu, ako osjeti progresiju boli, parestezije, bockanje, gubitak osjeta ili primjeti naglu promjenu boje ozlijeđenog uda (Hamblen DL & Simpson AHRW, 2010).

Za kraj želio bi završiti ovaj pregledni rad s citatom koji dobro opisuje izbor između konzervativnog i operativnog liječenja prijeloma: "Operativno liječenje rezervirano je za one pacijente kod kojih nismo uspjeli postići zadovoljavajuće rezultate konzervativnim liječenjem ili za pacijente koji se aktivno bave sportom i motivirani su za operativno liječenje iz tih razloga." (Puddu G, 2000).

10. LITERATURA

Ai-Aql ZS, Alagl AS, Graves DT, et al. (2008) Molecular mechanisms controlling bone formation during fracture healing and distraction osteogenesis. *J Dent Res* 87(2):107–18.

Bais MV, Wigner N, Young M, et al. (2009) BMP2 is essential for post natal osteogenesis but not for recruitment of osteogenic stem cells. *Bone* 45(2):254–66

Bhandari M (2012) Evidence-Based Orthopedics. Hoboken, NJ: Wiley-Blackwell

Bowker P, Powell ES (1992) A clinical evaluation of plaster-of-Paris and eight synthetic fracture splinting materials. *Injury* 23(1):13–20.

Boyd AS, Benjamin HJ, Asplund C (2009) Principles of Casting and Splinting. *Am Fam Physician* Jan 1;79(1):16-22.

Brennan S, Murphy D (2010) Fractures of the human diaphysis-degree of distraction in hanging cast and high rate of non union. *J Bone Joint Surg Br.* 92(suppl II):349–50.

Breur GJ, VanEnkevort BA, Farnum CE, et al. (1991) Linear relationship between the volume of hypertrophic chondrocytes and the rate of longitudinal bone growth in growth plates. *Journal of Orthopaedic Research.* 9(3):348–59.

Brox WT, Roberts KC, Taksali S et al. (2015) The American Academy of Orthopaedic Surgeons Evidence-Based Guideline on Management of Hip Fractures in the Elderly. *J Bone Joint Surg Am.* 97(14):1196-9.

Buckwalter JA, Glimcher MJ, Cooper RR, Recker R (1996) Bone biology. I: Structure, blood supply, cells, matrix, and mineralization. *Instr Course Lect* 45:371.

Bukvić N, Lovrić Z, Trininić Z (2016) Traumatologija. U: Kvesić A, Kirurgija. Medicinska naklada. Zagreb.

Burd TA, Lowry KJ, Anglen JO (2001) Indomethacin compared with localized

irradiation for the prevention of heterotopic ossification following surgical treatment of acetabular fractures. *J Bone Joint Surg Am* 83(12):1783–8.

Canale ST (2003) *Campbell's Operative Orthopaedics*. 10th ed. St. Louis, Mo: Mosby–Year Book

Carano RA, Filvaroff EH (2003) Angiogenesis and bone repair. *Drug Discovery Today* 8(21):980–9.

Chen F, Osterman AL, Mahony K (2002) Smoking and bony union after ulna shortening osteotomy. *Am J Orthop* 31:518–21.

Chen Y, Alman BA (2009) Wnt pathway, an essential role in bone regeneration. *Journal of Cellular Biochemistry* 106(3):353–62.

Cho TJ, Gerstenfeld LC, Einhorn TA (2002) Differential temporal expression of members of the transforming growth factor beta superfamily during murine fracture healing. *Journal of Bone & Mineral Research* 17(3):513–20.

Chudnofsky CR, Byers S (2004) Splinting techniques. U: Roberts JR, Hedges JR, Chanmugam AS, eds. *Clinical Procedures in Emergency Medicine*. 4th ed. Philadelphia, Pa.: Saunders :989.

Crotwell WH (1987) The thigh-lacer: ambulatory non-operative treatment of femoral shaft fractures. *J Bone Joint Surg Am* 60:112–7.

Dimitriou R, Tsiridis E, Giannoudis PV (2005) Current concepts of molecular aspects of bone healing. *Injury* 36(12):1392–404.

Eiff MP, Hatch R, Calmbach WL, eds (2003) *Fracture Management for Primary Care*. 2nd ed. Philadelphia, Pa.: Saunders :1–39.

Einhorn TA (1998) The cell and molecular biology of fracture healing. *Clinical Orthopaedics & Related Research* 355(Suppl):S7–21.

Fabry J & Casteleyn PP (2014) Non-Operative Treatment of Long Bone Fractures in Adults. U:

Bentley G, European Surgical Orthopaedics and Traumatology. London.

Gerstenfeld LC, Alkhiary YM, Krall EA, et al. (2006) Three-dimensional reconstruction of fracture callus morphogenesis. *Journal of Histochemistry & Cytochemistry* 54(11):1215–28.

Giannoudis PV (2003) Aspects of current management. Surgical priorities in damage control in polytrauma. *J Bone Joint Surg* 85-B:478–83.

Glick JM (2001) Hip arthroscopy. The lateral approach. *Clin Sports Med* Oct;20(4):733-47.

Granero-Molto F, Weis JA, Miga MI, et al. (2009) Regenerative effects of transplanted mesenchymal stem cells in fracture healing. *Stem Cells* 27(8):1887–98.

Green E, Lubahn JD, Evans J (2005) Risk factors, treatment, and outcomes associated with nonunion of the midshaft humerus fracture. *Journal of Surgical Orthopaedic Advances* 14(2):64–72.

Hamblen DL, Simpson AHRW (2010) Adams's Outline of Orthopaedics. 14Th edition. Toronto.

Houang ET, Buckley R, Williams RJ, O'Riordan SM (1981) Outbreak of plaster-associated *Pseudomonas* infection. *Lancet* 1(8222):728–729.

Kaderly RE (1991) Primary bone healing. *Seminars in Veterinary Medicine & Surgery (Small Animal)* 6(1):21–5.

Keramaris NC, Calori GM, Nikolaou VS, et al. (2008) Fracture vascularity and bone healing: a systematic review of the role of VEGF. *Injury* 39(Suppl 2):S45–57.

Kon T, Cho TJ, Aizawa T, et al. (2001) Expression of osteoprotegerin, receptor activator of NF-kappaB ligand (osteoprotegerin ligand) and related proinflammatory cytokines during fracture healing. *Journal of Bone & Mineral Research* 16(6):1004–14.

Ly TV, Swiontkowski MF (2008) Treatment of femoral neck fractures in young adults. *J Bone Joint Surg Am* 90(10):2254-66

Marsell R, Einhorn TA (2009) The role of endogenous bone morphogenetic proteins in normal skeletal repair. *Injury* 40(Suppl 3):S4–7.

McGowan HJ (2007) *Sports Medicine Resource Manual*, 1st, Seidenberg P, Beutler AL. (Eds), Saunders, Philadelphia. p.147.

McManus JG, Morton MJ, Crystal CS, McArthur TJ, Helphenstine JS, Masneri DA, Young SE, Miller MA (2008) Use of ultrasound to assess acute fracture reduction in emergency care settings. *Am J Disaster Med* 3(4):241-7

Medicographia (2014) Osteoporosis: the fracture cascade must be stopped; Vol 36, No. 2, str. 157.

Nature Reviews Rheumatology (2014) Fracture healing: mechanisms and interventions; Figure 2.

Nicoll EA (1964) Fractures of the tibial shaft- a survey of 705 cases. *J Bone Joint Surg Br.* 46:373–87.

Pape HC, Giannoudis PV, Grimme K, et al. (2002) Effects of intramedullary femoral fracture fixation: what is the impact of experimental studies in regards to the clinical knowledge? *Shock* 18(4):291–300.

Perren SM (2002) Evolution of the internal fixation of long bone fractures. The scientific basis of biological internal fixation: choosing a new balance between stability and biology. *J Bone Joint Surg Br* 84(8):1093–110.

Prpić I (1989) Kirurgija. II izdanje. Medicinska knjiga. Zagreb.

Puddu G (2000) Osteotomies about the athletic knee. Operative techniques in sports medicine 8:1

Rahn BA (2002) Bone healing: histologic and physiologic concepts. In: Fackelman GE, editor. Bone in clinical orthopedics. Thieme; Stuttgart, NY: pp. 287–326.

Rang M (1983) Childrens Fractures. 2nd ed. Philadelphia, Pa: JB lippincott.

Rodriguez L, Jung HS, Goulet JA, Cicalo A, Machado-Aranda DA, Napolitano LM (2014) Evidence-based protocol for prophylactic antibiotics in open fractures: improved antibiotic stewardship with no increase in infection rates. J Trauma Acute Care Surg 77(3):400-7; discussion 407-8; quiz 524

Ruszkowski I et al. (1986) Ortopedija. JUMENA. Zagreb.

Schenk RK, Hunziker EB (1994) Histologic and ultrastructural features of fracture healing. In: Brighton CT, Friedlander GE, Lane JM, editors. Bone formation and repair. American Academy of Orthopedic Surgeons; Rosemont: pp. 117–145.

Shapiro F (1988) Cortical bone repair. The relationship of the lacunar-canalicular system and intercellular gap junctions to the repair process. Journal of Bone & Joint Surgery - American Volume 70(7):1067–81.

Simon RR, Koenigskecht SJ (1995) Emergency Orthopedics: The Extremities. Norwalk, Conn.: Appleton and Lange; 1995:3–20.

Solomon L, Warwick D, Nayagam S (2010) Apleys System of Orthopaedics and Fractures. 9Th ed. Taylor & Francis Group.

Tare RR, Garfunkel AI, Sarmiento A (1984) The effect of angular and rotational deformities of both bones of the forearm. J Bone Joint Surg 66(1):65–70.

Tsuji K, Bandyopadhyay A, Harfe BD, et al (2006) BMP2 activity, although dispensable for bone formation, is required for the initiation of fracture healing. *Nature Genetics* 38(12):1424–9.

Willmott H (2016) *Trauma and Orthopaedics at Glance*. John Wiley & Sons, Ltd. West Sussex.

Wytch R, Ashcroft GP, Ledingham WM, Wardlaw D, Ritchie IK (1991) Modern splinting bandages. *J Bone Joint Surg Br* 73(1):88–91.

Yap NF, Fischer S (2005) Burns associated with plaster of Paris. Presented at the Royal Australasian College of Surgeons Annual Scientific Congress, Perth 9–13 May 2005. Abstract no. HS010P.

<http://www.blackwellpublishing.com/RACS/abstract.asp?is=20349>. Accessed May 2, 2017.

Zimmerli W, Trampuz A, Ochsner PE (2004) Prosthetic-joint infections. *N Engl J Med* 351(16):1645-54.

11. ŽIVOTOPIS

Rođen sam u Zagrebu 8.1.1992., gdje sam završio osnovnu školu "Ivan Goran Kovačić", a nakon toga XV. Gimnaziju. Uz osnovnu i srednju školu završio sam i osnovnu glazbenu školu "Elly Bašić", instrument gitara. Medicinski fakultet, Sveučilišta u Zagrebu upisujem 2010. godine.

Od malih nogu aktivno se bavim sportom. Do upisa na fakultet igrao sam košarku u KK "Hermes Analitica" te 2013. godine preuzimam košarkašku sekciju Medicinskog fakulteta, a u sezoni 2015./2016. godine ostvarujemo povijesni uspjeh sekcije na Sveučilišnom prvenstvu grada Zagreba I osvajamo 2. mjesto. Uz košarku tijekom srednje škole bavio sam se atletikom (skok u vis) i bio sam višestruki osvajač medalja na prvenstvima Hrvatske i grada Zagreba.

Tijekom studija 2014. godine postajem potpredsjednik sportske udruge studenata medicine SPORTMEF, a kao član i potpredsjednik udruge od 2011., svake godine sudjelujem u organizaciji projekta cestovne utrke "162 stube", sportskog druženja "Humanijada" i Dana druženja i sporta "DDS". 2017. godine nominiran sam za Rektorovu nagradu u konkurenciji "nagrada za društveno koristan rad u akademskoj i široj zajednici" kao dio projekta promicanja kardiovaskularnog zdravlja i bavljenja fizičkom aktivnosti u sklopu cestovne utrke "162 stube".

Od ostalih van nastavnih aktivnosti akademske godine 2011./2012. bio sam demonstrator na katedri iz Anatomije, a u sklopu studentske sekcije "CROMSIC" sudjelujem u projektu "Savjetovanje mladih o milenijskim ciljevima razvoja", Rastoke, prosinac 2012. te sam nakon toga poslan na sudjelovanje u međunarodnim konzultacijama o milenijskim ciljevima razvoja, London, 2013.

Uz studij medicine godinama sam paralelno radio studentske i honorarne poslove. Od 2014. godine aktivno radim na poziciji prve medicinske pomoći na eventima, festivalima i sportskim događanjima ("INMusic festival", "Hideout festival", "Sonus festival", "BeActive utrka građana", "4 Islands" brdska biciklistička utrka, "KnockOut Snow Festival" (Francuska)). Od 2015. godine pišem i prevodim stručne medicinske članke u kojima prenosim najnovije vijesti iz svijeta medicine na portalima "HZZO ISL+", "FRKA.hr" i "LOM.hr".

Od jezika aktivno se služim engleskim jezikom u čitanju i pisanju, a završio sam i početni tečaj njemačkog jezika. Od računalnih programa aktivno se znam

služiti Microsoft Word, Microsoft Powerpoint i Microsoft Excel alatima.