

Epidemiologija i klinička očitovanja osoba s bikuspidnom aortnom valvulom

Bukovac, Martina

Master's thesis / Diplomski rad

2017

Degree Grantor / Ustanova koja je dodijelila akademski / stručni stupanj: **University of Zagreb, School of Medicine / Sveučilište u Zagrebu, Medicinski fakultet**

Permanent link / Trajna poveznica: <https://um.nsk.hr/um:nbn:hr:105:794647>

Rights / Prava: [In copyright](#)/[Zaštićeno autorskim pravom.](#)

Download date / Datum preuzimanja: **2024-07-13**



Repository / Repozitorij:

[Dr Med - University of Zagreb School of Medicine Digital Repository](#)



SVEUČILIŠTE U ZAGREBU

MEDICINSKI FAKULTET

Martina Bukovac

**Epidemiologija i klinička očitovanja
osoba s bikuspidnom aortnom valvulom**

DIPLOMSKI RAD



Zagreb, 2017.

SVEUČILIŠTE U ZAGREBU

MEDICINSKI FAKULTET

Martina Bukovac

**Epidemiologija i klinička očitovanja
osoba s bikuspidnom aortnom valvulom**

DIPLOMSKI RAD



Zagreb, 2017.

Ovaj diplomski rad izrađen je na Klinici za bolesti srca i krvnih žila Kliničkog bolničkog centra Sestre Milosrdnice, Zagreb pod vodstvom doc. dr. sc. Nikole Bulja i predan je na ocjenu u akademskoj godini 2016./2017.

POPIS I OBJAŠNENJE KRATICA KORIŠTENIH U RADU

ACC	Američki kardiološki kolegij (engl. American College of Cardiology)
AHA	Američka udruga za srce (engl. American Heart Association)
AI	aortna insuficijencija (aortna regurgitacija)
AS	aortna stenoza
BAV	bikuspidna aortna valvula
CMR	magnetska rezonancija srca (engl. cardiac magnetic resonance)
CT	kompjuterizirana tomografija (engl. computerized tomography)
DAA	dilatacija ascendentne (uzlazne) aorte
EACTS	Europsko udruženje kardiorakalne kirurgije (engl. European Association for Cardio-Thoracic Surgery)
EKG	elektrokardiografija
ESC	Europsko kardiološko društvo (engl. European Society of Cardiology)
L	lijevi koronarni kuspis (engl. left coronary cusp)
LV	lijeva klijetka (engl. left ventricle)
NC	nekoronarni kuspis (engl. non-coronary cusp)

OFT	izlazni trakt srca (engl. outflow tract)
R	desni koronarni kuspis (engl. right coronary cusp)
TAV	trikuspidna aortna valvula
VSD	ventrikularni septalni defekt

SADRŽAJ

1. SAŽETAK	
2. SUMMARY	
3. UVOD	1
3.1. DEFINICIJA.....	1
3.2. MORFOLOGIJA.....	2
4. EPIDEMIOLOGIJA	7
5. ETIOLOGIJA	9
5.1. EMBRIOLOGIJA	9
5.2. GENETIKA.....	10
6. KLINIČKA SLIKA	13
6.1. KOMPLIKACIJE	15
6.1.1. BOLESTI AORTNE VALVULE	15
6.1.1.1. Aortna stenoza	15
6.1.1.2. Aortna insuficijencija (regurgitacija)	17
6.1.1.3. Infektivni endokarditis	18
6.1.2. BOLESTI AORTE.....	19
6.1.2.1. Aortopatija (aneurizma i disekcija aorte).....	19
6.1.2.2. Koarktacija aorte.....	25
7. DIJAGNOZA	26
8. ZAKLJUČAK	29
9. ZAHVALE	31
10. LITERATURA	32
11. ŽIVOTOPIS	42

1. SAŽETAK

EPIDEMIOLOGIJA I KLINIČKA OČITOVANJA OSOBA S BIKUSPIDNOM

AORTNOM VALVULOM

Martina Bukovac

Bikuspidna aortna valvula (BAV) najčešća je kongenitalna srčana greška s prevalencijom od otprilike 1 na 100 osoba u općoj populaciji. BAV čine dva kuspisa nejednake veličine umjesto tri jednaka kuspisa normalne trikuspidne aortne valvule. Najčešće se javlja sporadično, ali se može javiti i kao autosomno dominantna bolest s varijabilnom penetracijom ili kao element u nekim genetskim sindromima. Klinička slika može biti asimptomatska s normalnom funkcijom aortne valvule i aorte, ali su pacijenti s BAV-om češće skloni ranoj degeneraciji i posljedičnoj disfunkciji valvule, većinom u obliku aortne stenoze ili aortne regurgitacije. Također su često pridružene bolesti aorte poput dilatacije i disekcije korijena i uzlazne aorte, zbog čega se sve više rabe pojmovi sindrom bikuspidne aortne valvule i bikuspidna aortopatija. Dijagnoza se postavlja ehokardiografskom vizualizacijom BAV-a uz procjenu morfologije i funkcionalnog statusa aortne valvule i aorte. Najnovije smjernice preporučuju ehokardiografski probir svih srodnika u prvom koljenu pacijenata s BAV-om ili pridruženom aortopatijom. BAV predstavlja veliki teret na kardiovaskularnu medicinu, obzirom na veliku prevalenciju, sklonost razvoju teških komplikacija te rastućoj potrebi za kirurškim intervencijama u većini pacijenata.

KLJUČNE RIJEČI: bikuspidna aortna valvula, sindrom bikuspidne aortne valvule, bikuspidna aortopatija, prevalencija

2. SUMMARY

EPIDEMIOLOGY AND CLINICAL FEATURES OF BICUSPID AORTIC VALVE PATIENTS

Martina Bukovac

Bicuspid aortic valve (BAV) is the most common congenital heart defect with a prevalence of about 1 out of 100 people in the general population. BAV generally consists of two unequal-sized cusps instead of three cusps in the normal tricuspid aortic valve. Typically it occurs sporadically but may also occur as an autosomal dominant inherited disease with variable penetrance, and is also an element in some genetic syndromes. The clinical manifestation can be asymptomatic with a normally functioning aortic valve and aorta, but BAV patients are more commonly subjected to early degeneration and subsequent valve dysfunction, mostly in the form of an aortic stenosis or aortic regurgitation. It is also often associated with diseases of the aorta such as dilatation and dissection of the root and ascending aorta, which is why the terms bicuspid aortic valve syndrome and bicuspid aortic valve aortopathy are more frequently used. The diagnosis is based on an echocardiographic visualization of the BAV with an estimate of the morphology and functional status of the valve and aorta. The newest guidelines propose an echocardiographic screening for all first-degree relatives of patients with BAV disease or associated aortopathy. BAV is considered a large burden on cardiovascular care, due to its large prevalence as well as its predisposition of generating severe complications and the growing need for surgical interventions in most patients.

KEYWORDS: bicuspid aortic valve, bicuspid aortic valve syndrome, bicuspid aortopathy, prevalence

3. UVOD

3.1. DEFINICIJA

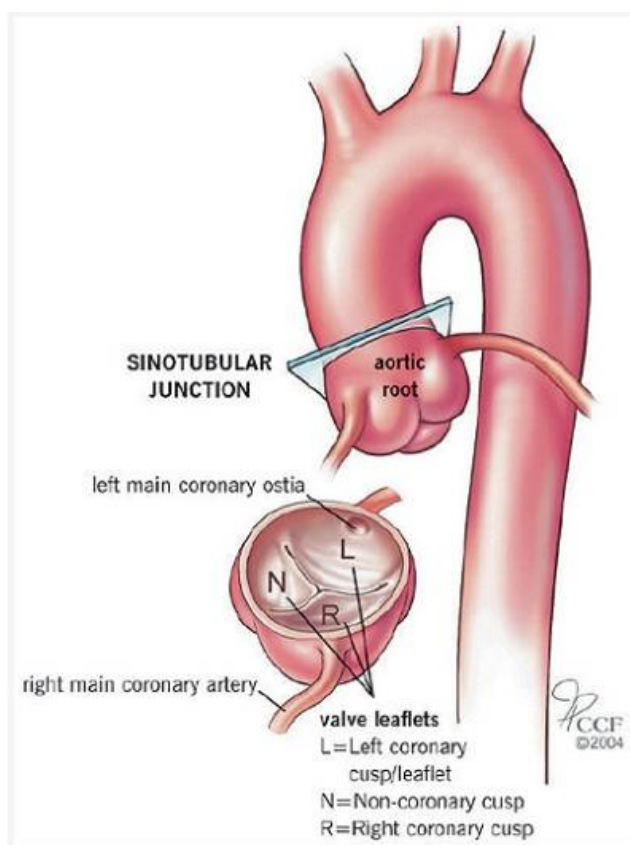
Bikuspidna aortna valvula (BAV) predstavlja kongenitalnu srčanu grešku karakteriziranu abnormalnom anatomijom aortne valvule koju čine dva kuspisa nejednake veličine, umjesto tri kuspisa jednake veličine normalne trikuspidne aortne valvule (TAV).⁽¹⁾

Prevalencija od 1-2% u općoj populaciji čini ju najčešćom prirođenom srčanom greškom koja se viđa u kardiovaskularnoj medicini.⁽²⁾ Javlja se gotovo tri puta češće u muškaraca nego u žena.⁽³⁾ Značaj ovako velikog broja pacijenata je u tome što ova anomalija aortnog zalistka sa sobom nosi povećan rizik za razvoj rane degeneracije zalistka i posljedične disfunkcije te učestalije pojave dilatacije korijena i uzlazne aorte.⁽⁴⁾

Također, BAV nije fenomen modernog života, već postoje dokazi da je oduvijek bila česta pojava. Crtež bikuspidne aortne valvule star preko 500 godina nalazimo među djelima Leonarda da Vincija.⁽⁵⁾ U 19. stoljeću opisao ju je i Paget, zatim je Peacock ustanovio da takva valvula s vremenom postaje sklona degeneraciji u obliku kalcifikacije, stenoze ili insuficijencije, te je konačno Osler prepoznao infektivni endokarditis kao jednu od mogućih komplikacija BAV-a.⁽⁶⁾ Njena se puna problematika još uvijek spoznaje, a danas se zna da se BAV mora promatrati kao dio cjeline koju čine druge pridružene bolesti aortnog zalistka i aorte pa stoga češće koristimo nazive sindrom bikuspidne aortne valvule i bikuspidna aortopatija.^(1,7)

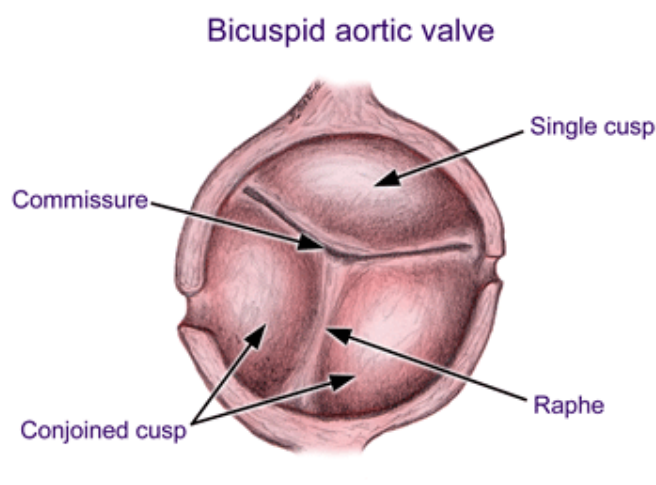
3.2. MORFOLOGIJA

Normalna trikuspidna aortna valvula polumjesečasti je srčani zalistak na bazi aorte koji sadrži dva koronarna kuspisa, lijevi (engl. left coronary cusp, L) i desni (engl. right coronary cusp, R) te jedan nekoronarni kuspis (engl. non-coronary cusp, NC) smješten posteriorno. S Valsalvinim sinusima i ušćima koronarnih arterija čini korijen aorte. Ušća koronarnih arterija uobičajeno se nalaze u desnom i lijevom sinusu. Na korijen se nastavlja uzlazna aorta, ona na početku brahiocefaličnog trunkusa prelazi u luk aorte koji završava lijevom subklavijalnom arterijom, a distalnije se spuštaju torakalna i abdominalna aorta.⁽⁸⁾ Anatomija trikuspidne aortne valvule s proksimalnom aortom prikazana je na slici 1.



Slika 1. Prikaz anatomije normalne trikuspidne aortne valvule i korijena aorte. S dopuštenjem Cleveland Clinic.⁽⁹⁾

Bikuspidna aortna valvula sastoji se od dva kuspisa, od kojih je jedan uobičajeno veći. Veći kuspis uglavnom ima vidljivo mjesto sraštenja, raphe, a nastaje spajanjem dodirnih rubova aortnih kuspisa, komisura.⁽¹⁾ Histološka ispitivanja pokazuju da na području raphe nema tkiva valvule.⁽¹⁰⁾ Srašteni kuspisi bikuspidne aortne valvule zapravo su površinom manji od ukupne površine dva odvojena kuspisa TAV-a.⁽¹¹⁾ Anatomija bikuspidne aortne valvule s pripadajućim strukturama prikazana je na slici 2.

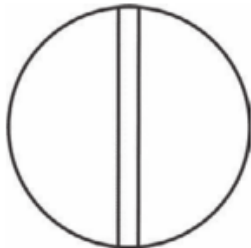










Slika 2. Prikaz anatomije bikuspidne aortne valvule. Prema Mordi i Tzemos.⁽¹¹⁾

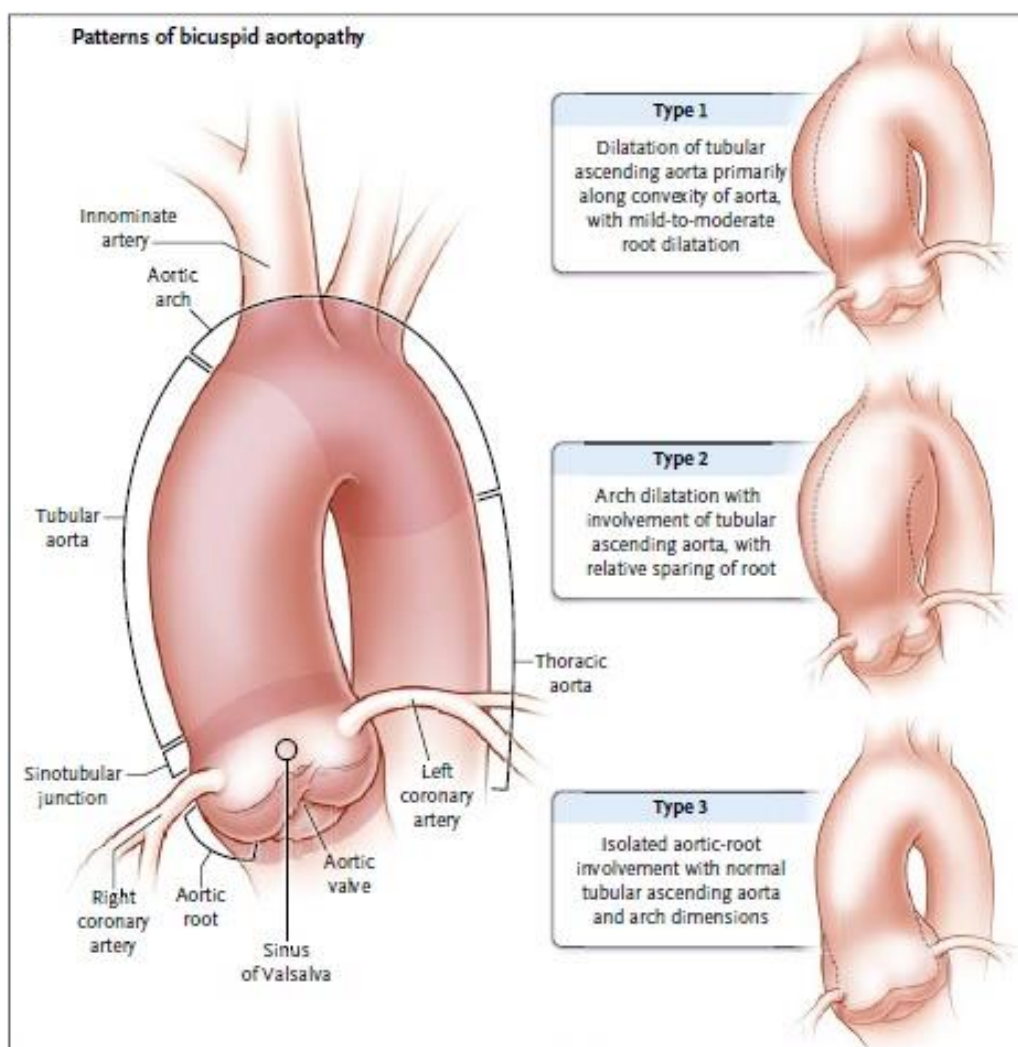
Identificirano je nekoliko različitih morfoloških fenotipova BAV-a. Njih je Sievers⁽¹²⁾ klasificirao na temelju tri karakteristike: broj vidljivih mjesta sraštenja (raphe), prostornom rasporedu kuspisa i raphe, i funkcijskom statusu valvule (tablica 1). Shema ove klasifikacije prikazana je u tablici 1. Definirana su tri tipa s obzirom na broj vidljivih raphe. Tip 0 je "čista" simetrična bikuspidna aortna valvula (nema raphe, već su dva kuspisa podjednake veličine) i to je najrjeđi tip BAV-a koji nalazimo u populaciji. Tip 1 ima jednu vidljivu raphe, a tip 2 dvije. Ova je klasifikacija pojednostavljena i prilagođena, s dodatnim opisom načina sraštenja kuspisa, odnosno orijentacije slobodnih rubova kuspisa.^(1,7) Tako danas razlikujemo tipični

BAV s anteroposteriornom orijentacijom u kojem su srasla oba koronarna kuspisa (lijevi i desni), a nekoronarni kuspis je slobodan. Naziva se L-R tip, a 60-80% BAV-a ovakvog su morfološkog izgleda. Sljedeći po učestalosti s 20-40% je R-NC tip, odnosno sraštenje desnog koronarnog s nekoronarnim kuspisom i čini atipični tip s lijevo-desnom orijentacijom, dok je L-NC tip ili fuzija lijevog koronarnog i nekoronarnog kuspisa izuzetno rijetka, tako da se čak isključuje iz većine studija ili pripisuje u postotak R-NC tipa.⁽⁴⁾

Tablica 1. Shematski prikaz klasifikacije BAV-a prema Sieversu.⁽¹²⁾ Zadebljana linija predstavlja raphe, a prema njihovom broju BAV se dijeli u tri glavne kategorije (tip 0, tip 1, tip 2). Prva subkategorija razlikuje ih zatim po orijentaciji na anteroposteriornu (ap) i lateralnu (lat), odnosno po načinu sraštenja kuspisa (L-R tip, R-NC tip, L-NC tip). Sievers opisuje i funkciju valvule, pa BAV nadalje u drugoj subkategoriji dijeli prema tome imaju li normalnu funkciju (No), stenozu (S), insuficijenciju (I) ili oboje (B). Brojevi označavaju ispitanike u navedenom istraživanju (postotci u zagradi).

<u>main category:</u> number of raphes	0 raphe - Type 0		1 raphe - Type 1			2 raphes - Type 2		
								
	21 (7)		269 (88)			14 (5)		
<u>1. subcategory:</u> spatial position of cusps in Type 0 and raphes in Types 1 and 2	lat 13 (4) 	ap 7 (2) 	L - R 216 (71) 	R - N 45 (15) 	N - L 8 (3) 	L - R / R - N 14 (5) 		
<u>2. subcategory:</u>								
V A L V U L A R I O N	F U N C T I O N	I	6 (2)	1 (0.3)	79 (26)	22 (7)	3 (1)	6 (2)
		S	7 (2)	5 (2)	119 (39)	15 (5)	3 (1)	6 (2)
		B (I + S)		1 (0.3)	15 (5)	7 (2)	2 (1)	2 (1)
		No			3 (1)	1 (0.3)		

Klasifikacija BAV-a pokazala se korisna u svrhu jednostavnijeg epidemiološkog praćenja, ali i razumijevanja odnosa morfologije valvule i valvularne disfunkcije, odnosno orijentacije s tipom dilatacije uzlazne aorte (DAA), što nam daje prednost u zbrinjavanju bolesnika. Korelacija između morfologije BAV-a i tipa aortopatije, odnosno povezanost tipova dilatacije aorte s orijentacijom zalistka ukazuje da bolest bikuspidne aortne valvule nije izolirana bolest same aortne valvule već dio sindroma koji zajednički zahvaća aortni zalistak i aortu.⁽⁷⁾



Slika 3. Tipovi bikuspidne aortopatije. Modificirano prema Verma i Siu.⁽⁷⁾

Proširenje jednog ili svih segmenata proksimalne aorte, od njenog korijena do luka aorte, u pacijenata s BAV-om, naziva se bikuspidna aortopatija.⁽¹³⁾ Definirano je

nekoliko različitih fenotipova bikuspidne aortopatije, a prikazani su na slici 3. Tubularna dilatacija uzlazne aorte primarno uz njen konveksitet s blagim do umjerenim proširenjem korijena je tip 1. Tip 2 dilatacije odnosi se na proširenje luka aorte i tubularne uzlazne aorte, bez promjena korijena aorte. Potpuno suprotno, izolirana dilatacija korijena aorte s normalnim dimenzijama uzlazne aorte i luka aorte naziva se tip 3 dilatacije.⁽⁷⁾

4. EPIDEMIOLOGIJA

BAV je najčešća kongenitalna srčana greška s prevalencijom oko 1-2% u općoj populaciji, što je čak nekoliko puta češće od druge najčešće greške, ventrikularnog septalnog defekta (VSD).⁽¹⁴⁾ Češće je prisutna kod muškog spola (3:1), što podupire i naša studija provedena na dječjoj populaciji.⁽¹⁵⁾ S obzirom na to da BAV podliježe ranoj i progresivnoj degeneraciji, gotovo polovica operacija zamjena aortnog zalistka indicirano je zbog BAV.⁽¹⁶⁾ Upravo zato je BAV od puno veće kliničke važnosti nego što bi se to očekivalo čak uzimajući u obzir i visoku prevalenciju.⁽⁴⁾

Kako veliki udio pojedinaca s BAV-om razvije komplikacije tek u odrasloj dobi, većina epidemioloških studija pokazuju prevalenciju i incidenciju BAV-a u odrasloj populaciji. Prije otkrića ehokardiografije i njene uporabe u dijagnostici BAV-a, standard detekcije bile su obdukcije, zbog čega postoje male varijacije u incidenciji BAV-a.⁽¹⁷⁾ Da je BAV česta greška, zna se još od 1886. godine kad ju je Osler identificirao u 1.2% svojih obdukcija.⁽¹⁸⁾ Jedna studija provedena na velikom broju obdukcija dala je incidenciju od 1.37%.⁽¹⁹⁾ Približnu in vivo prevalenciju u naizgled zdravoj populaciji navodi istraživanje u kojem je u djece osnovne škole ultrazvučnim probirom utvrđeno 0.5% BAV-a.⁽²⁰⁾ Prva in vivo prospektivna studija u populaciji novorođenčadi dijagnosticirala je BAV u 4.6/1000 živorođenih, s većom prevalencijom u muške novorođenčadi (7.1/1000 naprema 1.9/1000).⁽³⁾ Što se tiče razlike u prevalenciji među rasama, BAV je nešto češći u bijelaca nego u pripadnika crne rase (1.1% naprema 0.17%), a zanimljivo da su zabilježene dimenzije aorte u crnoj rasi manje unatoč dokazano većoj izloženosti faktorima rizika.⁽²¹⁾

Istraživanje iz 2011. godine u ispitanjoj populaciji ustanovilo je u 59% pacijenata s BAV-om neki stupanj aortne regurgitacije (AI), njih 23% imalo je aortnu

stenozu (AS), 7% prethodno dijagnosticiranu i koarktaciju aorte, a u 13% BAV pacijenata pridružena je i neka druga kongenitalna srčana greška. U istoj kohorti, rizik disekcije aorte bio je nizak, ali čak 8 puta veći nego u općoj populaciji.⁽²²⁾ Novije istraživanje navodi da su muškarci s BAV-om češće skloni razviti umjerenu do tešku AI, a među njima je veća i prevalencija endokarditisa, kao i aortopatije s disekcijom aorte, dok se žene učestalije prezentiraju s umjerenom do teškom AS.⁽²³⁾

5. ETIOLOGIJA

5.1. EMBRIOLOGIJA

Razvoj polumjesečastih zalistaka aorte i pulmonalne arterije započinje u petom tjednu embrionalnog razdoblja pregrađivanjem arterijskog trunkusa i srčanog konusa. Otprilike 31.-35. dana gestacije iz endokardijalnih jastučića srčanog konusa i trunkusa arteriosusa, koji čine izlazni trakt (engl. outflow tract, OFT) desnog i lijevog srca, diferenciraju se osnove polumjesečastih zalistaka.⁽²⁴⁾ Nastaju u obliku malih kvržica, dvije na spojenim aortikopulmonalnim grebenima koje u aorti daju lijevi i desni koronarni kuspis, a treća nasuprot njima čini posteriorni (ne-koronarni kuspis).⁽²⁵⁾ Valvulogeneza se nastavlja stvaranjem pukotina apoptozom u sraštenim distalnim dijelovima proksimalnih endokardijalnih jastučića i promjenama u ekstracelularnom matriksu, kojima se međusobno razdvajaju tri kuspisa zalistka.⁽²⁶⁾ Građa i oblikovanje ekstracelularnog matriksa kritična je za normalnu funkciju zalistka pa disregulacija strukturnih komponenti i remodeliranja ekstracelularnog matriksa može dovesti do malformacija zalistka.⁽²⁷⁾

Novije spoznaje o embrionalnom razvoju srčanih struktura pokazuju da u procesu sudjeluje i populacija stanica neuralnog grebena (engl. cardiac neural crest cells, CNCC), multipotentnih stanica koje migriraju iz dorzalne regije neuralne cijevi u osnovu za srce.⁽²⁸⁾ Ključnu ulogu ima subpopulacija ovih stanica koja migrira u područje OFT-a gdje pridonosi oblikovanju aorte, pulmonalne arterije i konotrunkusne pregrade te čini stanice mezenhima endokardijalnih jastučića iz kojih se formiraju polumjesečasti zalisci.⁽²⁹⁾

BAV se smatra dijelom ukupnih genskih poremećaja OFT-a lijeve klijetke u koje također spadaju AS i AI, te DAA.⁽²⁸⁾ Nastaje kao rezultat pogrešne formacije

aortnog zalistka tijekom valvulogeneze, fuzijom dva susjedna kuspisa u jedan. Površina tako nastalog kuspisa uglavnom je veća od površine pojedinačnog kuspisa, ali manja od površine dva ukupno.⁽¹¹⁾

Razvoj medicinske tehnologije omogućio je posljednjih nekoliko desetljeća veliki napredak u razumijevanju embriološkog razvoja srca, počevši od identifikacije transkripcijskih faktora, signalnih molekula i gena odgovornih za strukturnu građu srca. Međutim, etiologija i patogeneza nastanka BAV-a, kao i mnogih drugih kongenitalnih srčanih defekata, još uvijek ostaju nepoznanica. Uzrok tome je kompleksnost transkripcijskih i signalnih mehanizama uključenih u razvoj embrija te mnogobrojnih tipova stanica koje sudjeluju u razvitku OFT-a.⁽²⁸⁾

5.2. GENETIKA

Unatoč dugogodišnjim istraživanjima, genetske odrednice BAV-a i njenih komplikacija još uvijek su nepoznate. Genetska etiologija je raznolika i varira od sporadičnih slučajeva bez ikakve naznake o nasljednosti sve do kompleksnog multifaktorskog nasljeđivanja koje uključuje višestruke gene identificirane u nekim obiteljima.⁽³⁰⁾

BAV se često javlja kao element genetskih sindroma, s najjačom penetracijom u žena oboljelih od Turnerova sindroma, uzrokovanog parcijalnom ili potpunom monosomijom X. Javlja se u više od 30% žena s Turnerovim sindromom, a prevalencija pripadajućih komplikacija poput koarktacije aorte, aneurizme aorte i akutne disekcije aorte premašuje onu u sporadičnih slučajeva.⁽³¹⁾ S obzirom na to da je BAV u općoj populaciji češći u muškaraca (1-2%) nego žena (0.5%)⁽³²⁾, sugerira se da gubitak gena s jednog kromosoma X može imati ulogu u nastanku BAV-a, međutim geni odgovorni za takav učinak još nisu identificirani. BAV je prisutan u

20% pacijenata s Loeys-Dietz sindromom, uzrokovanim mutacijom TGFBR1 i TGFBR2, gena za beta receptor transformirajućeg faktora rasta (engl. transforming growth factor beta receptor) i pridružuje mu se veća podložnost akutnoj disekciji aorte.⁽³³⁾ U sklopu Di Georgeovog sindroma povezanost sa strukturnim abnormalnostima zalistaka se pripisuje hemizigotnosti transkripcijskog faktora TBX1.⁽³⁴⁾ Mutacija ACTA2, gena za aktin glatkih mišićnih stanica aorte (engl. alpha-actin-2) uzrokuje sindrom u kojem BAV može biti prisutan uz aneurizmu torakalne aorte, ranu bolest koronarnih arterija i cerebrovaskularne bolesti.⁽³⁵⁾

Povećana učestalost istovremene nazočnosti BAV-a s drugim bolestima kardiovaskularnog sustava navodi nas na neko zajedničko genetsko porijeklo. Često se susreće s kongenitalnim srčanim greškama kao što su sindrom hipoplastičnog lijevog srca, koarktacija aorte (50-80%) i ventrikularni septalni defekt (20%).⁽³⁶⁾ Nađene su mutacije gena najvjerojatnije odgovorne za zajedničko nasljeđivanje sindroma hipoplastičnog lijevog srca i BAV-a.⁽³⁷⁾

Zapažanje da se BAV u nekim obiteljima javlja u puno većem broju nego što bi se to očekivalo, upućuje da se genetski nasljeđuje. Neke studije istražile su obitelji s većom prevalencijom BAV-a u usporedbi s općom populacijom te s 10% većim rizikom od pojave BAV-a u srodnika u prvom koljenu. Najmanje 5-9% BAV pacijenata ima u prvom koljenu pozitivnu obiteljsku anamnezu na BAV ili druge pridružene bolesti poput koarktacije aorte, aneurizme torakalne aorte, bolesti mitralnog zalistka ili VSD.⁽³⁸⁻⁴⁰⁾ Veličina genetskog efekta, odnosno nasljednost BAV-a procijenjena je na 89%, a nasljednost BAV-a s nekom drugom kardiovaskularnom malformacijom na 75%.⁽³⁸⁾ Analiza nasljeđivanja odgovara autosomno dominantnom tipu nasljeđivanja s varijabilnom fenotipskom ekspresijom i penetracijom, što znači

da će neki članovi imati izolirani BAV, neki BAV i uz nju pridruženu bolest dok drugi nosioci neće imati manifestnu bolest.

Prva genetička etiologija nesindromskih BAV-a pronađena je analizom povezanosti proučavanjem obitelji s autosomno dominantnim nasljeđivanjem. Jedini geni dosad identificirani u direktnoj povezanosti s BAV-om u ljudi odgovorni su za mali udio bolesnika. Zasad najsnažniji dokaz genetske podloge BAV-a je NOTCH1, gen za transmembranski receptor koji ima ulogu u određivanju stanične sudbine u kardiovaskularnom razvoju. Mutacije NOTCH1 gena uzrok su manjem broju izoliranih slučajeva BAV-a koji pokazuju predispoziciju progresiji u kalcificirajuću AS, ali se ne nalazi povezanost s bolestima aorte i ekstrakardijalnim abnormalnostima.⁽³³⁾ Upotrebom suvremenih metoda genetske analize u nekoliko slučajeva otkrivene su mutacije gena GATA5, koji pripada obitelji GATA transkripcijskih faktora i povezan je s BAV-om.⁽⁴¹⁾

Dosad nije nađen jedinstveni genetski model koji bio samostalno objašnjavao nasljednost ove greške. Isto tako, ne postoje dokazi da se sporadični slučajevi (u kojima nema pojave BAV-a u srodnika) mogu objasniti nekim specifičnim genom.⁽⁴²⁾ Iz svega se daje zaključiti da BAV karakterizira velika genetska heterogenost čije je nasljeđivanje kompleksno i poligeno, te da su za varijabilnost vjerojatno odgovorni i epigenetski i okolišni čimbenici. Genetska arhitektura BAV-a sastoji se prema tome, od mnogo različitih genetskih varijanti koje međudjelovanjem sumiraju i povećavaju rizik od BAV-a i pridruženih komplikacija.⁽³³⁾

6. KLINIČKA SLIKA

Prirodni tijek BAV-a je varijabilan i uvelike ovisi o tome postoje li uz nju pridružene abnormalnosti. To mogu biti druge kongenitalne srčane greške ili pak direktne komplikacije BAV-a, poglavito AS, AI, infektivni endokarditis, DAA s disekcijom te iznenadna srčana smrt.⁽⁴³⁾ U nekih pacijenata BAV može biti klinički tiha i asimptomatska s održanom funkcijom zalistka sve do starosti, dok kod drugih postoje komplikacije aortnog zalistka ili aorte s visokim morbiditetom (i mortalitetom) već u relativno ranoj dobi.⁽¹¹⁾

Dugoročnim praćenjem pacijenata s asimptomatskim ili minimalno simptomatskim BAV-om bez razvoja komplikacija, zaključilo se da imaju otprilike jednako očekivano trajanje života kao i opća populacija.⁽⁴⁴⁾ Prema jednom kohortnom istraživanju, od 212 asimptomatskih i neoperiranih pacijenata u dobi 32 ± 20 godina, njih otprilike 90% je imalo jednako 20-godišnje preživljenje kao i opća populacija, s tim da su imali veću stopu kardiovaskularnih incidenata i posljedičnih operacija aortnog zalistka, uzlazne aorte i drugih operacija kardiovaskularnog sustava. Prediktivni čimbenici bili su dob ≥ 50 godina i već prisutna degeneracija zalistka pri dijagnozi. Dilatirana aorta s promjerom ≥ 40 mm bila je nezavisni prediktor za operaciju.⁽⁴⁵⁾

Velika većina pacijenata s BAV-om ipak u svom životnom vijeku razvije neku od komplikacija. BAV je jaki čimbenik rizika za nastanak progresivne bolesti srčanog zalistka, poglavito AS, te DAA i posljedične disekcije. Vrlo rijetko dolazi kao izolirana pojava već uz nju, osim valvularnih lezija, često nalazimo proširenje korijena i uzlaznog dijela aorte koje prethodi stvaranju aneurizme, rupture i disekcije aorte, pa

se u literaturi stvorila potreba za pojmovima sindrom bikuspidne aortne valvule i bikuspidna aortopatija.^(1,7)

Morfologija BAV-a može imati utjecaja na kliničku sliku i ishod. Lijevo-desna (L-R tip) fuzija kuspisa češće se povezuje s dodatnim malformacijama srca, dok desni-posteriorni tip (R-NC) prati disfunkcija aortnog zalistka.⁽³⁶⁾ Etiologija njihove pridruženosti još uvijek je nepoznata. Jedna studija pokazala je da je već sama prisutnost raphe na BAV-u povezana s većom prevalencijom značajne stenoze ili insuficijencije aortne valvule.⁽⁴⁶⁾ Poznato je da se BAV javlja u sklopu nekih genetskih sindroma ili kao rezultat mutacije određenih gena, pa znanje o konkretnoj mutaciji ili kromosomskom poremećaju u obitelji može uputiti kliničara da potraži dodatne kliničke značajke u pacijenta i članova njegove obitelji. Informacije o genetskoj podlozi mogu dalje utjecati na kliničku odluku o daljnjim dijagnostičkim testovima i terapiji za pacijente s BAV-om.⁽³³⁾

Bolest bikuspidne aortne valvule pokazuje veliku varijabilnost u dobi u kojoj se počinju javljati komplikacije poput AI, AS ili DAA. Iako je nastanak BAV-a vjerojatno genetski determiniran, brzinom progresije do klinički manifestne bolesti ili razvoja aortopatije upravljaju interakcije između genetskih faktora koje uzrokuju BAV, genetskih čimbenika koje uzrokuju AS u normalne TAV i već dobro poznatih kardiovaskularnih čimbenika rizika poput pušenja, hipertenzije i dislipidemije.^(47,48) Skupno ovi faktori uvelike utječu na kalcifikaciju aortnog zalistka koji dovodi do AS ili AI, najčešćih indikacija za operaciju zamjene zalistka u pacijenata s BAV-om.⁽⁴⁹⁾

6.1. KOMPLIKACIJE

6.1.1. BOLESTI AORTNE VALVULE

6.1.1.1. Aortna stenoza

Disfunkcija aortne valvule pacijenata s BAV-om započinje rano u životu, u početku s određenim stupnjem ili AS ili AI, ali do trenutka kada je potrebna operacija zamjene valvule, primarna disfunkcija ipak postane AS.⁽⁵⁰⁾ Točna incidencija AS u pacijenata s BAV-om nije definirana, ali se zna da je čak 50% AS koje zahtijevaju operaciju zamjene aortne valvule u odraslih, nastalo kao komplikacija BAV-a.⁽¹⁶⁾ Komplikacije se uglavnom prezentiraju u srednjoj životnoj dobi, samo 2% djece s BAV-om ima klinički značajnu bolest.⁽⁵¹⁾ Dob je primarni odlučujući faktor progresije valvularne bolesti.⁽¹⁾

Patofiziologija nastanka AS kod BAV-a ne razlikuje se od one kod TAV-a, a objašnjava se taloženjem lipida, neoangiogenezom i infiltracijom upalnih stanica.⁽⁵²⁾ Tako nastale patološke promjene vide se kod pacijenata već od 20. godine života, a do 40. godine valvula kalcificira.^(5,53) Čak 75% pacijenata s BAV-om koji nisu prethodno imali operaciju aortnog zalistka ili aneurizme, s vremenom ipak razvije progresivnu kalcificirajuću AS koja zahtjeva operativni postupak.⁽¹¹⁾ Hemodinamske promjene, odnosno neprirodno gibanje same valvule i poststenotička turbulencija krvi tijekom srčanog ciklusa još više doprinose kalcifikaciji i fibrozi valvule.⁽⁵⁴⁾ Tip BAV-a, odnosno mjesto spoja zalistaka može imati utjecaja na prognozu, tako da je tip L-R skloniji stenoziranju u odrasloj dobi dok će R-NC tip imati komplikacije već u mlađoj dobi.^(55,56) Međutim, ne podupiru sva istraživanja mišljenje da je orijentacija zalistaka značajan čimbenik rizika za razvoj degenerativnih promjena aortne valvule, a ta je povezanost još manja u odrasloj dobi.^(44,45)

Glavni simptomi su dispneja u naporu, sinkopa i bol u prsima. Auskultacijski se može čuti krešendo-dekrešendo ejetijski šum tipičan za AS. Šum je najglasniji na mjestu auskultacije aortnog zalistka, a širi se u karotidne arterije. Kad su listovi valvule rigidni, ali ne i potpuno nepomični može se čuti ejetijski klik neposredno nakon prvog srčanog tona (S1), a on se ne mijenja dinamičkim manevrima koji utječu na volumen lijeve klijetke (LV). Progresijom težine bolesti smanjuju se prvi (S1) i drugi (S2) srčani tonovi te na kraju mogu i nestati. Elektrokardiografski nalaz (EKG) može pokazati promjene po tipu hipertrofije LV.⁽⁵⁷⁾ Pogoršanje simptoma proporcionalno prati progresiju stenoze koja ovisi o početnoj težini, širini ušća valvule, stupnju kalcifikacije, dobi i aterosklerotskim čimbenicima rizika.⁽⁵⁸⁾ Pacijenti podliježu istom protokolu pregleda i terapije kao i pacijenti sa stenoziranom TAV-om, samo će se oni ranije klinički manifestirati.⁽¹¹⁾

Europsko kardiološko društvo (engl. European Society of Cardiology, ESC) izdalo je 2010. godine smjernice za zbrinjavanje kongenitalnih srčanih bolesti u odrasloj dobi. Zlatni standard za identifikaciju i kvantifikaciju AS je Doppler ehokardiografija, a služi za procjenu težine stenoze mjerenjem površine aortne valvule (valvularna area), brzine mlaza krvi kroz valvulu (V_{max}) te transvalvularnog sistoličkog gradijenta tlaka. Elektrokardiografski dijagnostički kriteriji za stupnjevanje težine AS prikazani su u tablici 2. Za sve pacijente sa simptomatskom stenotičnom BAV kao i za one koji imaju pridruženu bolest aorte preporučuje se operacija zamjene zalistka, dok kod mlađih pacijenata, asimptomatskih i onih kod kojih nije došlo do kalcifikacije, u obzir dolazi i balonska valvulotomija.⁽⁵⁸⁾

Tablica 2. Ehokardiografski dijagnostički kriteriji za stupnjevanje težine AS. Modificirano prema ESC smjernicama za kongenitalne srčane bolesti u odrasloj dobi iz 2010. godine.⁽⁵⁸⁾

	Blaga AS	Umjerena AS	Teška AS
Vmax (m/s)	2.0 – 2.9	3.0 – 3.9	≥4.0
Transvalvularni gradijent tlaka (mmHg)	<30	30 - 49	≥50
Valvularna area (cm²)	>1.5	1.0 – 1.5	<1.0
Valvularna area po površini tijela (cm²/m²)	≥1.0	0.6 – 0.9	<0.6

Stenoza BAV zahtjeva operaciju u pravilu 5-10 godina ranije od prosječne dobi operacije stenotične TAV.⁽¹⁶⁾ Općenito su pacijenti s AS pod povećanim rizikom od iznenadne srčane smrti, ali je u simptomatskih taj rizik još veći u odnosu na asimptomatske pacijente.⁽⁵⁹⁾

6.1.1.2. Aortna insuficijencija (regurgitacija)

Bikuspidna aortna valvula smatra se najčešćim uzrokom primarne aortne regurgitacije u razvijenom svijetu.⁽²⁾ Izolirana AI pogađa 2-10% slučajeva BAV-a i rjeđa je od stenoze.⁽⁶⁰⁾ Kao izolirana komplikacija češća je u djece jer se u odrasloj dobi dodatno komplicira i stenozom. BAV komplicirana čak i teškom AI rjeđe je indikacija za intervenciju, tek za 2-6% slučajeva indicirana je zamjena zalistka.^(44,45)

Postoje nekoliko teorija o mehanizmu popuštanja aortne valvule u BAV-u. Kod djece dolazi do insuficijencije uslijed prolapsa kuspisa, kao postoperacijska komplikacija ili posljedično endokarditisu, dok starenjem i aneurizmatiskim širenjem početnog dijela aorte dolazi do širenja ušća aorte i funkcionalne regurgitacije.⁽¹¹⁾ Važan uzrok je i miksomatozna degeneracija valvule gdje se unutar vezivnog tkiva nakupljaju glikozaminoglikani što mijenja strukturni integritet valvule.⁽⁶¹⁾

Pacijenti s teškom AI mogu se žaliti na neugodne palpitacije, atipičnu bol u prsima ili dispneju. Šum AI je dijastolički dekrešendo, a najviše se čuje u 3. i 4. interkostalnom prostoru parasternalno lijevo. Promjene na EKG-u mogu biti smetnje repolarizacije s ili bez voltažnih kriterija za hipertrofiju LV, uvećanje lijevog atrija, inverziju T-valova s depresijom ST-segmenta u prekordijalnim odvodima.⁽⁵⁷⁾ S obzirom na pojavu u ranijoj dobi, i klinička se slika prezentira puno ranije od AS i u prosjeku su pacijenti indicirani za operaciju zamjena zalistka 10 godina mlađi.⁽⁵⁰⁾

ESC u suradnji s Europskim udruženjem kardiotorakalne kirurgije (engl. European Association for Cardio-Thoracic Surgery, EACTS) izdao je smjernice za bolesti srčanih zalistaka iz 2012. godine, prema kojem pacijentima s insuficijentnom BAV treba pomoću Doppler ehokardiografije uz anatomiju i funkciju aortne valvule, procijeniti dimenzije i funkciju LV i uzlazne aorte. Analiza i praćenje dimenzija aorte važna je i kad pacijenti nemaju insuficijentnu BAV zato što samo proširenje uzlazne aorte može dovesti do sekundarne AI.⁽⁶²⁾ Na tešku AI ukazuju volumen LV >60 ml/m², promjer LV >50 mm na kraju sistole te ejekcijaska frakcija <50%.⁽⁵⁷⁾ Teška kronična AI s izrazito povećanom dimenzijom LV na kraju dijastole (>80 mm) čimbenik je rizika za iznenadnu srčanu smrt.⁽⁵⁹⁾ Operacija zamjene aortne valvule indicirana je u slučaju simptomatske AI, asimptomatske teške AI s oštećenom funkcijom LV te u pacijenata koji imaju pridruženu DAA.⁽⁶²⁾

6.1.1.3. Infektivni endokarditis

Pacijenti s BAV-om zbog abnormalne strukture zalistka i turbulentnog toka krvi pod povećanim su rizikom za razvoj infektivnog endokarditisa. 25-30% slučajeva infektivnog endokarditisa je nastala kao komplikacija BAV-a, a u djece je jedna od najčešćih lezija uzročnika.⁽⁶³⁾ Incidencija u neoperirane djece i adolescenata je 0.16% godišnje.⁽⁶⁴⁾ U odraslih je utvrđena incidencija od 2-3% godišnje.^(44,45) Ishod

infektivnog endokarditisa često je lošiji u pacijenata s BAV-om nego u onih s TAV-om. Prezentiraju se u mlađoj dobi i imaju veću incidenciju nastanka perivalvularnog apscesa. Teška aortna regurgitacija BAV-a u 60% slučajeva posljedica je infektivnog endokarditisa.⁽²⁾ Iziskuje operativni zahvat češće nego pacijenti s endokarditisom TAV-a ⁽⁶⁵⁾, ali su perioperativni i postoperativni mortalitet, kao i 5-godišnje preživljenje usporedivi.⁽⁶⁶⁾ Za prevenciju endokarditisa ESC preporučuje antibiotsku profilaksu za sve visokorizične pacijente, među kojima su pacijenti s BAV-om, prije svih visokorizičnih zahvata koji mogu izazvati bakterijemiju. Veliku ulogu još uvijek imaju i primarne mjere poput dobre oralne higijene pacijenata i stroge asepse kod invazivnih dijagnostičkih i terapijskih postupaka.⁽⁶²⁾

6.1.2. BOLESTI AORTE

6.1.2.1. Aortopatija (aneurizma i disekcija aorte)

Proširenje jednog ili svih segmenata proksimalne aorte, od njenog korijena do luka aorte, u pacijenata s BAV-om, naziva se bikuspidna aortopatija.⁽¹³⁾ Osim korijena i uzlazne aorte, dilatacija može zahvatiti i sinuse, a uobičajeno je ipak najveće u središnjem dijelu uzlazne aorte.⁽⁶⁷⁾ Bikuspidna aortopatija prisutna je u otprilike 50% pacijenata s BAV-om.⁽⁷⁾

Postoje dvije teorije nastanka bikuspidne aortopatije. Vrlo je uvjerljiva teorija o zajedničkom genetskom porijeklu ⁽⁶⁸⁾, što podupiru činjenice da je dilatacija aorte veća u pacijenata s BAV-om u usporedbi s pacijentima s TAV-om koji su s njima usporedivih hemodinamskih parametara ⁽⁶⁹⁾, a javlja se i u funkcionalno normalne BAV bez popratne stenoze ili regurgitacije aortne valvule.^(70,71) Progresivno povećanje aorte odvija se čak i nakon zamjene aortne valvule ⁽⁷²⁾, zbog čega se postavlja pitanje kirurške intervencije na aorti popratno operaciji zamjene zalistka.⁽⁴³⁾

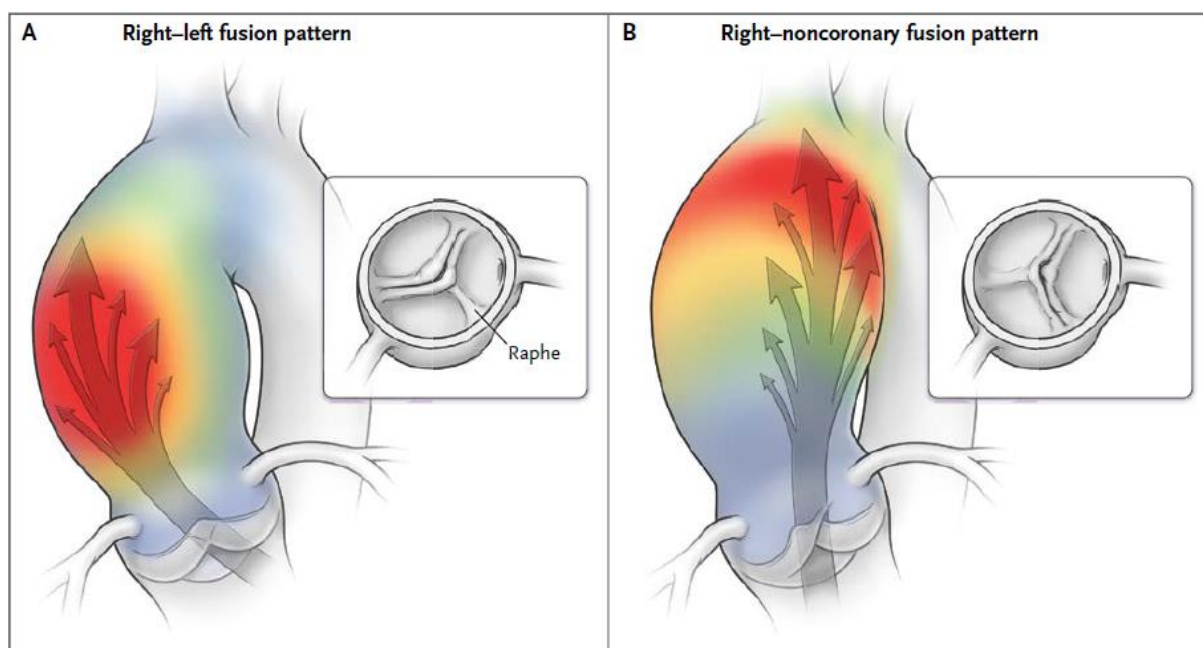
Genetski su uvjetovane i histološke promjene stijenke aorte, pa je dokazano da manjak fibrilina-1 u glatkim mišićnim stanicama stijenki krvnih žila dovodi do razdvajanja tih stanica od ekstracelularnog matriksa, što posljedično rezultira povećanim otpuštanjem i ekspresijom metaloproteinaza matriksa (engl. matrix metalloproteinase, MMP) sa smanjenom ekspresijom njihovih tkivnih inhibitora. Apoptoza vaskularnih glatko-mišićnih stanica dovodi do degeneracije ekstracelularnog matriksa i disfunkcije medijalnog sloja.^(73,74) Međutim, veliku ulogu u razvoju aortopatije imaju hemodinamske promjene koje postoje u pacijenata s BAV-om, pogotovo u onih kompliciranih stenozom ili regurgitacijom. Upotrebom magnetske rezonancije srca (engl. cardiac magnetic resonance, CMR) pokazalo se da dolazi do turbulentnog toka krvi koji dugotrajno tlači stijenku aorte i postupno ju dilatira.⁽⁷⁵⁾ Razumno je pretpostaviti da bikuspidna aortopatija nije jednostavna bolest s jednim uzrokom, već da se javlja kao rezultat interakcije genetskih i hemodinamskih faktora.⁽⁴⁾

Pacijenti s BAV-om, za razliku od onih s TAV-om, čak i kad nemaju tešku disfunkciju zalistka, skloniji su imati dilatiranu uzlaznu aortu na njenom početku u razini Valsalvina sinusa te u njenom središnjem dijelu.⁽⁷⁶⁾ Uzlazna aorta također je češće zahvaćena od korijena aorte. Iako je glavni razlog i indikacija intervencije na dilatiranoj aorti jednaka kod BAV i TAV, a to je spriječiti životno ugrožavajuće i fatalne posljedice poput disekcije ili rupture, prag za intervenciju generalno je puno niži za BAV zbog njene povezanosti s aortopatijom.⁽⁴⁾ DAA zabilježena je u mlađih pacijenata što znači da proces vjerojatno počinje već u djetinjstvu, čak neovisno o funkciji aortne valvule.⁽⁷⁶⁾ Promjer korijena aorte uvelike ovisi o morfologiji i prisutnosti bolesti zalistka.^(77,78) Isto vrijedi i za brzinu progresije DAA, čije su srednje vrijednosti porasta oko 0.3 mm godišnje u razini sinusa i 0.6 mm godišnje mjereno u

razini uzlazne aorte.⁽⁷⁹⁾ Većina pacijenata koja razvije DAA ima tešku disfunkciju zalistka, mali je broj onih koji su razvili aneurizmu bez disfunkcije bikuspidne aortne valvule.⁽⁸⁰⁾ Iako je nekoliko čimbenika rizika koji utječu na DAA (povišen krvni tlak, muški spol, teške bolesti aortnog zalistka), najznačajniji čimbenik je dob.^(44,77,81) Aneurizma prsne aorte najčešće je asimptomatska sve dok ne nastupe komplikacije poput životno ugrožavajuće disekcije aorte.⁽⁵⁷⁾ Disekcija aorte rijetka je komplikacija, ali se ipak javlja češće u pacijenata s BAV-om.⁽²²⁾ Pacijenti s BAV-om imaju veću incidenciju disekcije aorte od pacijenata s TAV-om, a smatra se da je to povezano s pridruženom visokom incidencijom DAA i širim dimenzijama aorte. Nađeno je da su dimenzije aorte prije disekcije bile oko 10 mm veće u pacijenata s BAV od dimenzija aorte pacijenata s TAV.⁽⁴⁾ Također, disekcija se javlja u značajnije ranijoj dobi nego idiopatske aneurizme.⁽⁸²⁾ Rizik od disekcije nije u potpunosti kvantificiran, ali sigurno raste sa stupnjem dilatacije aorte.⁽⁸³⁾ Smatra se da je rizik oko 8 puta veći u pacijenata s BAV-om u usporedbi s općom populacijom, iako je apsolutna incidencija disekcije još uvijek relativno niska.⁽²²⁾ Kod pacijenta s BAV-om koji se požali na iznenadnu trgajuću ili parajuću bol u prsima ili između lopatica, ili se javlja s neobjašnjivom sinkopom ili bolovima u trbuhu, moždanim udarom, naglo nastalim zatajivanjem srca s različitim pulsevima ili tlakovima na ekstremitetima, treba pomisliti na disekciju aorte.⁽⁵⁷⁾ Zbog ozbiljnosti i nepredvidljivosti ove komplikacije, pacijenti se moraju redovito kontrolirati i detaljno informirati o riziku i simptomima disekcije, te savjetovati o promjeni životnog stila ukoliko ih ono dodatno ugrožava.

Postoje različiti tipovi dilatacije koji se karakteristično javljaju uz određenu morfologiju BAV-a.⁽⁷⁾ Najčešći je tip 1 dilatacije koji uzrokuje tubularnu dilataciju uzlazne aorte, uz blago do umjereno proširenje korijena, pridružena mu je AS, a karakterističan je za L-R tip BAV-a i dob iznad 50 godina.⁽⁸⁴⁾ Kod R-NC sraštenja

javlja se tip 2, izolirana dilatacija tubularne aorte s mogućim širenjem u luk, ali je pošteđen korijen.⁽⁷⁸⁾ Tip 3 je izolirana dilatacija korijena aorte, pa se naziva korijenski fenotip (root phenotype), a povezuje se s L-NC tipom. Češći je u mlađih muškaraca, povezan je s AI i vjerojatno ima neku genetsku osnovu.⁽⁸⁵⁾ Na slici 4 prikazan je moguć temelj utjecaja morfologije BAV na tip dilatacije aorte. Prolaskom mlaza krvi kroz različite morfološke tipove BAV nastaju strujanja krvi koja tlače stijenku aorte na različitim mjestima te je na taj način dilatiraju.⁽⁷⁾



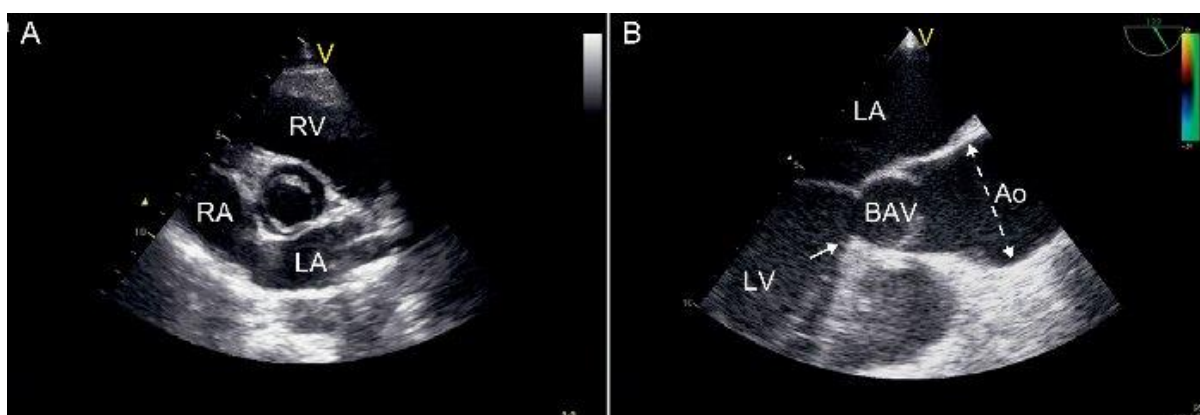
Slika 4. Utjecaj morfologije BAV na tip dilatacije aorte. (A) Uz L-R tip karakteristična je tubularna dilatacija aorte, (B) a uz R-NC tip dilatacija uzlazne aorte s progresijom u luk aorte.

Prema Verma i Siu.⁽⁷⁾

Korijen aorte čini aortna valvula s pripadajućim Valsalvinim sinusima i koronarnim ušćima, pa tako osim abnormalnosti anatomije zalistka, moguće je naći promjene na ovim strukturama. Kod bolesnika s BAV-om češće je dominantna "lijeva varijanta" pa lijeva koronarna arterija opskrbljuje stražnju stijenku miokarda. Također je nešto češće i da lijeva cirkumfleksna arterija (LCX) i prednja lijeva silazna arterija

(LADA) izviri iz različitih odvojenih ušća.⁽⁸⁶⁾ Glavna lijeva koronarna arterija može biti i do 50% kraća, i to čak u do 90% slučajeva, što je važno znati prije ikakvog operativnog zahvata na zaliscima.⁽⁸⁷⁾

Prema smjernicama ESC-a i EACTS-a za bolesti srčanih zalistaka iz 2012. godine ⁽⁶²⁾, elementarna je ehokardiografska vizualizacija aortnog zalistka i aorte uz procjenu anatomije, dimenzija i funkcije. Ehokardiografija BAV-a s proksimalnom aortom prikazana je na slici 5.



Slika 5. Ehokardiografski prikazi bikuspidne aortne valvule. (A) Transtorakalna ehokardiografija srca iz parasternalne kratke osi prikazuje bikuspidnu aortnu valvulu s anteroposteriornom orijentacijom. (B) Transezofagealna ehokardiografija srca iz duge osi pokazuje abnormalno sistoličko otvaranje (“kupola”) BAV-a. Dilatacija aorte je vidljiva, a počinje iznad sinotubularnog spoja s maksimalnim proširenjem u središnjem dijelu uzlazne aorte (isprekidana linija). Prisutna je subaortna stenoza s fibrozim rubom koji započinje u septalnom dijelu izlaznog trakta lijevog ventrikula. Ao, aorta; BAV, bikuspidna aortna valvula; LA, lijevi atrij; LV, lijevi ventrikul; RA, desni atrij; RV, desni ventrikul. Prema Carro, Teixido-Tura, Evangelista.⁽⁸²⁾

Aortu je potrebno mjeriti u četiri razine: na prstenastom ušću korijena aorte, u razini Valsalvinih sinusa, na prijelazu korijena aorte u uzlaznu aorte (engl. sinotubular junction) te samu uzlaznu aortu. Pacijente s BAV-om treba pratiti i

kontrolirati ehokardiografijom jednom godišnje. Ukoliko se na ultrazvuku srca pokaže dilatirana aorta, preporučuje se dalje napraviti CMR ili CT srca radi detaljnije evaluacije.⁽⁶²⁾

Primarna strategija liječenja i prevencije je rano otkrivanje i pažljivo monitoriranje pacijenata s BAV-om i njihovih članova obitelji koji su u povećanom riziku od BAV-a i drugih pridruženih bolesti. Smjernice koje je 2010. godine izdala American College of Cardiology (ACC) i Američko kardiološko udruženje (AHA), a tiču se bolesti torakalne aorte, nalažu da se provode preventivni medicinski pregledi (skrining) na srodnicima u prvom koljenu svih pacijenata s BAV-om i DAA kako bi se otkrile valvularne i ekstravalvularne abnormalnosti.⁽⁸⁸⁾ Takvim se skriningom pomoću ehokardiografije BAV u obitelji pacijenata može naći u čak 10% braće i sestara pacijenata.⁽⁸⁹⁾ Oni koji su zahvaćeni mogu započeti s ranom intervencijom ka smanjenju kardiovaskularnih čimbenika rizika i s mogućim terapijskim postupcima kojima bi se spriječile daljnje komplikacije. Svaki novo otkriveni pacijent s BAV-om trebao bi dobiti sveobuhvatnu kliničku procjenu (prvenstveno slikovne metode) o stanju srca i aorte. Ako postoji sumnja na genetski uzrok ili znakovi sindroma ili su u obitelji već otprije poznate mutacije gena s kojima je povezan BAV, pacijentima i njihovim srodnicima se uz uobičajeni probir mogu ponuditi i genetički testovi uz analizu povezanosti i analizu obiteljskog stabla.⁽³³⁾

Kirurška intervencija na aorti indicirana je u svakog pacijenta čije su dimenzije korijena aorte i uzlazne aorte ≥ 55 mm. U pacijenata s dimenzijama korijena i uzlazne aorte >50 mm, uz prisutnost pozitivne obiteljske anamneze na disekciju aorte ili iznenadnu srčanu smrt, sistemske hipertenzije ili pridružene koarktacije aorte u osobnoj anamnezi, zatim ženske pacijentice koje planiraju trudnoću, te u slučaju porasta promjera aorte više od 2 mm godišnje također je indicirana elektivna

operacija aorte. U obzir treba uzeti i dob pacijenta, njegove komorbiditete, opće stanje te prisutnost drugih komplikacija BAV-a poput valvularnih bolesti, pa tako kod pacijenata kojima je indicirana operacija zamjene aortnog zalistka taj se prag dimenzije aorte, koji je kriterij za popratnu zamjenu aorte, korigira na ≥ 45 mm.⁽⁶²⁾

6.1.2.2. Koarktacija aorte

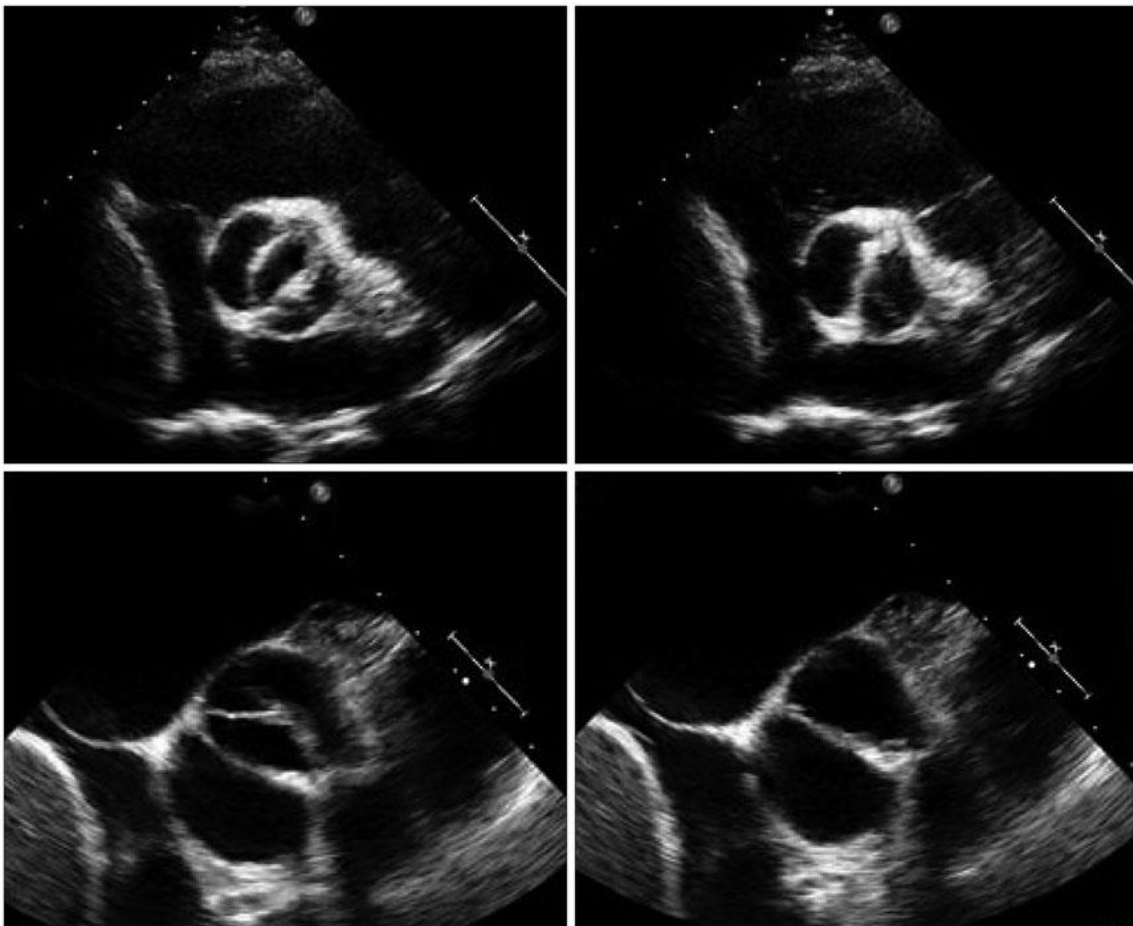
BAV se nalazi u otprilike 50% slučajeva koarktacije aorte ⁽⁹⁰⁾, a nerijetko su im pridružene i druge malformacije izlaznog trakta, što potvrđuje sumnju na prethodno opisanu zajedničku etiopatogenezu. Čest je suputnik BAV-u u sklopu Turnerova sindroma.⁽⁹¹⁾ Kombinacija BAV-a i koarktacije aorte također je povezana i s većim rizikom aneurizme i disekcije aorte.⁽⁹²⁾

7. DIJAGNOZA

Dijagnoza se rijetko postavlja na temelju kliničke slike. Ipak, vrlo je važno uzeti detaljnu anamnezu svakog pacijenta s naglaskom na obiteljsku anamnezu o bolestima srca, zalistaka i aorte.⁽⁴²⁾ Kliničkim pregledom moguće je i kod asimptomatskih pacijenata s BAV-om auskultacijom srca čuti ejijski sistolički šum s punctum maximum na apeksu srca.⁽⁹³⁾ Ukoliko su nazočni, mogući su simptomi i znakovi AS ili AI. Kada postoji sumnja na BAV, kod pacijenta obavezno treba u pregledu provjeriti periferne pulzacije kako bi se isključile moguće pridružene bolesti poput koarktacije aorte. Elektrokardiogram je uobičajeno uredan, međutim ponekad se mogu naći znakovi hipertrofije lijeve klijetke.⁽¹¹⁾

Metoda izbora u dijagnozi BAV-a je transtorakalna ehokardiografija. Pokazuje visoku osjetljivost od 92% i specifičnost od 96%. Transezofagealni ultrazvuk srca može se koristiti u proširenoj obradi i ima gotovo 100%-tnu osjetljivost detekcije BAV-a, ali i isto ograničenje kao i transtorakalni, a to je nemogućnost jasne vizualizacije kod kalcifikacija.^(94,95) Prikaz BAV transtorakalnom i transezofagealnom ehokardiografijom vidljiv je na slici 6. Direktnu vizualizaciju kuspisa zalistka omogućuje parasternalna kratka os na transtorakalnoj ehokardiografiji. Umjesto normalnog trokutastog izgleda zalistka, izgleda "poput ribljih usta" i više slični mitralnom zalistku. Takav je nalaz izraženiji u sistoli, jer u dijastoli zbog fibroznog tračka (raphe) koji se nalazi na sraštenim kuspisima može oponašati izgled TAV.⁽¹¹⁾ Korisnost UZV-a je što može detektirati i druga stanja ili lezije poput vegetacija, ocijeniti sistoličku funkciju i disfunkciju aortnog zalistka, i vizualizirati početnih 3-4 cm korijena aorte. Nedostatak je što ne može potpuno kvantificirati opseg prisutne aortopatije, a ograničena joj je upotreba i kod značajno kalcificiranog i stenotičnog zalistka.⁽⁹⁶⁾ U tim slučajevima može se učiniti proširena dijagnostika s magnetskom

rezonancijom srca (engl. Cardiac magnetic resonance, CMR) ili kompjuteriziranom tomografijom (engl. computerized tomography, CT). CMR se pokazao posebno korisnim kod stenotičnih zalistaka jer nema smetnji uzrokovanih kalcifikacijama, zatim daje obuhvatniji pregled veličine i anatomije aorte, a i pomaže u procjeni volumena regurgitacije kada je kvantifikacija na UZV-u nepouzdana.⁽⁹⁷⁾ Osjetljivost i specifičnost višeslojnog CT-a su 94% i 100%, a CMR 100% i 95%.^(95,98)



Slika 6. Transtorakalni (gore) i transezofagealni (dolje) ehokardiografski prikazi bikuspidne aortne valvule u sistoli (lijevo) i dijastoli (desno). Vidljiv je karakterističan izgled "poput ribljih usta" u sistoli. Prema Song.⁽⁹⁹⁾

Prema najnovijim preporukama i smjernicama ESC i EACTS za valvularne bolesti srca iz 2012. godine, kao i smjernicama ACC i AHA iz 2008. godine, a tiče se

kongenitalnih srčanih grešaka u odrasloj dobi te prema njihovim smjericama za bolesti zalistaka iz 2014. godine, pacijentima s BAV-om treba primarno napraviti Doppler ehokardiografiju i odrediti morfologiju zalistka, procijeniti stupanj degeneracije zalistka kod AS i AI, i odrediti oblik i promjere korijena i uzlazne aorte. ^(59,62,97)

8. ZAKLJUČAK

Bikuspidna aortna valvula najčešća je kongenitalna srčana greška koja se javlja u oko 1-2% osoba u općoj populaciji.⁽¹⁴⁾ Karakterizirana je fuzijom ili nepotpunom formacijom komisura kuspisa tijekom valvulogeneze. Uz BAV su pridružene mnoge druge kardiovaskularne bolesti. Pacijenti s BAV-om mogu se roditi s koarktacijom aorte, ili pak mogu razviti aneurizmu uzlazne aorte kasnije u odrasloj dobi. Mnogi pacijenti također razviju stenozu ili insuficijenciju aortne valvule, najčešće u srednjoj životnoj dobi.

Unatoč značajnoj učestalosti i mnogobrojnim komplikacijama, prognoza odraslih pacijenata s BAV-om je dobra i preživljenje se bitno ne razlikuje od onog u općoj populaciji. 10-godišnje preživljenje asimptomatskih pacijenata procijenjeno je na oko 96% ⁽⁴⁵⁾, a u simptomatskih pacijenata 20-godišnje preživljenje je 90%.⁽⁴⁴⁾ Za to je zasigurno zaslužan razvoj moderne medicine koja je omogućila jasnije razumijevanje bikuspidne aortne valvule, njene etiologije, patogeneze, heterogene kliničke prezentacije i uloge u nastanku drugih bolesti srca i aorte. Zahvaljujući tome, sve je raširenija svijest o važnosti rane detekcije BAV-a i pridruženih bolesti što nam omogućuje bolju kontrolu pacijenata i odabir individualno prikladnih intervencija. Ipak, ostaju neobjašnjena još mnoga pitanja o ovoj malformaciji pa će BAV još dugo ostati područje interesa.

Za kraj je važno još spomenuti Konzorcij o bikuspidnoj aortnoj valvuli (The Bicuspid Aortic Valve Consortium, BAVCon), internacionalni konzorcij s preko 70 članova iz 26 institucija lociranih u 9 zemalja. Članovi su specijalisti raznih medicinskih i znanstvenih struka – kardiolozi, kirurzi, radiolozi, anesteziolozi, statističari, koji čine trenutno najveću grupu koja se aktivno bavi istraživanjem BAV.

Njihova zadaća je spojiti manje kohorte pacijenata s BAV-om iz svojih institucija u jednu zajedničku kohortu te prikupljanje i analiziranje podataka uz prospektivno praćenje pacijenata kako bi se uočile komplikacije BAV-a poput bolesti aortnog zalistka i aneurizme i disekcije aorte. Važnost konzorcija je u tome što se istraživanjem nepoznanica o BAV-u na ovako velikoj kohorti mogu dobiti rezultati i saznanja koja imaju važeću statističku značajnost pa mogu biti snažan izvor odgovora na važna pitanja i uputiti nas na daljnje istraživanje.

9. ZAHVALE

Zahvaljujem mentoru doc. dr. sc. Nikoli Bulju na vodstvu, savjetima i pomoći pri izradi ovog diplomskog rada.

Hvala svima onima koji su mi tijekom studiranja postali prijatelji i svima onima koji su ostali prijatelji unatoč studiranju.

Posebno se želim zahvaliti svojoj obitelji, posebice roditeljima i sestri, na bezuvjetnoj podršci, strpljenju i razumijevanju.

10. LITERATURA

1. Siu S, Silversides C. Bicuspid aortic valve disease. *Journal of the American College of Cardiology*. 2010;55(25):2789–2800.
2. Ward C. Clinical significance of the bicuspid aortic valve. *Heart*. 2000;83(1):81–5.
3. Tutar E, Ekici F, Atalay S, Nacar N. The prevalence of bicuspid aortic valve in newborns by echocardiographic screening. *American Heart Journal*. 2005;150(3):513–5.
4. Itagaki S, Chiang Y, Tang GH. Why Does the Bicuspid Aortic Valve Keep Eluding Us? *Cardiol Rev*. 2016;24(3):119–30.
5. Braverman AC, Guven H, Beardslee MA, Makan M, Kates AM, Moon MR. The bicuspid aortic valve. *Curr Probl Cardiol*. 2005;30(9):470–522.
6. Yener N, Oktar GL, Erer D, Yardimci MM, Yener A. Bicuspid aortic valve. *Ann Thorac Cardiovasc Surg*. 2002;8(5):264-7.
7. Verma S, Siu SC. Aortic Dilatation in Patients with Bicuspid Aortic Valve. *N Engl J Med* [Internet]. 2014 [pristupljeno 17.05.2017.];370(20):1920–9. Figure 1, Patterns of Bicuspid Aortopathy, with Representative Findings on Echocardiography and Computed Tomography (CT); Str. 1921. Figure 3, Morphologic Features of the Bicuspid Aortic Valve That Influence the Pattern of Aortopathy; Str. 1924. Dostupno na <http://www.nejm.org/doi/full/10.1056/NEJMra1207059>.
8. Krmpotić-Nemanić J, Marušić A. Anatomija čovjeka. 2. korigirano izdanje. U: *Systema cardiovasculare, Krvnožilni sustav*. Zagreb: Medicinska naklada; 2007. Str. 197-221.
9. Pangrace J. Center of Medical Art and Photography, Cleveland Clinic [slika s interneta]. 2004 [pristupljeno 17.05.2017.]. Dostupno na <https://my.clevelandclinic.org/health/articles/heart-blood-vessels-aorta/aortic-valve-root>
10. Pomerance A. Pathogenesis of aortic stenosis and its relation to age. *Br Heart J*. 1972;34(6):569–74.
11. Mordi I, Tzemos N. Bicuspid aortic valve disease: A comprehensive review. *Cardiology Research and Practice* [Internet]. 2012 [pristupljeno 17.05.2017.]; 196037. doi: 10.1155/2012/196037. Figure 1, The basic anatomy of the bicuspid aortic valve; Str. 2. Dostupno na <https://www.ncbi.nlm.nih.gov/pmc/articles/PMC3368178/figure/fig1/>.
12. Sievers HH, Schmidtke C. A classification system for the bicuspid aortic valve

- from 304 surgical specimens. *Journal of Thoracic and Cardiovascular Surgery* [Internet]. 2007 [pristupljeno 17.05.2017.];133(5):1226–33. Table 1, Schematic presentation (as viewed from the surgeon's position with the left coronary sinus on the left side) of the classification system of BAVs with one main and two subcategories, including the number of specimens (percent in parenthesis); Str. 1230. Dostupno na <http://www.sciencedirect.com/science/article/pii/S0022522307002371>.
13. Fedak PWM, Barker AJ, Verma S. Year in Review: Bicuspid Aortopathy. *Curr Opin Cardiol*. 2016;31(2):132–8.
 14. Go AS, Mozaffarian D, Roger VL, Benjamin EJ, Berry JD, Blaha MJ, i sur. Heart Disease and Stroke Statistics - 2014 Update: A report from the American Heart Association. *Circulation*. 2014;129(3):e28-e292.
 15. Malčić I, Grgat J, Kniewald H, Šarić D, Dilber D, Bartoniček D. Bicuspid aortic valve and left ventricular outflow tract defects in children - Syndrome of bicuspid aortopathy? *Liječnički Vjesnik*. 2015;137(9–10):267–75.
 16. Roberts W, Ko JM. Frequency by decades of unicuspid, bicuspid, and tricuspid aortic valves in adults having isolated aortic valve replacement for aortic stenosis, with or without associated aortic regurgitation. *Circulation*. 2005;111(7):920–5.
 17. Hoffman JI, Kaplan S. The incidence of congenital heart disease. *Journal of the American College of Cardiology*. 2002;39(12):1890–900.
 18. Osler W. The bicuspid condition of the aortic valves. *Trans Assoc Am Physicians*. 1886;1:185–92.
 19. Larson EW, Edwards WD. Risk factors for aortic dissection: A necropsy study of 161 cases. *Am J Cardiol*. 1984;53(6):849–55.
 20. Basso C, Boschello M, Perrone C, Mecenero A, Cera A, Bicego D, i sur. An echocardiographic survey of primary school children for bicuspid aortic valve. *Am J Cardiol*. 2004;93(5):661–3.
 21. Chandra S, Lang RM, Nicolarsen J, Gayat E, Spencer KT, Mor-Avi V, i sur. Bicuspid aortic valve: Inter-racial difference in frequency and aortic dimensions. *JACC: Cardiovascular Imaging*. 2012;5(10):981–9.
 22. Michelena HI, Khanna AD, Mahoney D, Margaryan E, Topilsky Y, Suri RM, i sur. Incidence of aortic complications in patients with bicuspid aortic valves. *JAMA*. 2011;306(10):1104–12.

23. Kong WK, Regeer MV, Ng AC, McCormack L, Poh KK, Yeo TC, i sur. Sex Differences in Phenotypes of Bicuspid Aortic Valve and Aortopathy: Insights From a Large Multicenter, International Registry. *Circ Cardiovasc Imaging*. 2017;10(3):e005155.
24. Wirrig EE, Yutzey KE. Conserved Transcriptional Regulatory Mechanisms in Aortic Valve Development and Disease. *Arterioscler Thromb Vasc Biol*. 2014;34(4):737–41.
25. Sadler TW. *Langmanova medicinska embriologija*. 10. izdanje. U: *Krvožilni sustav*. Zagreb: Školska knjiga d.d.; 2009. Str. 161-196.
26. Butcher JT, Markwald RR. Valvulogenesis: the moving target. *Philos Trans R Soc B Biol Sci*. 2007;362(1484):1489–503.
27. Schoen FJ. Evolving concepts of cardiac valve dynamics: The continuum of development, functional structure, pathobiology, and tissue engineering. *Circulation*. 2008;118(18):1864–80.
28. Martin PS, Kloesel B, Norris RA, Lindsay M, Milan D, Body SC, i sur. Embryonic Development of the Bicuspid Aortic Valve. *J Cardiovasc Dev Dis*. 2015;2(4):248–72.
29. Kirby ML, Hutson MR. Factors controlling cardiac neural crest cell migration. *Cell Adh Migr*. 2010;4(4):609–21.
30. Laforest B, Nemer M. Genetic insights into bicuspid aortic valve formation. *Cardiol Res Pract*. 2012:180297. doi: 10.1155/2012/180297.
31. Carlson M, Silberbach M. Dissection of the aorta in Turner syndrome: two cases and review of 85 cases in the literature. *J Med Genet*. 2007;44(12):745-9.
32. Brenner JI, Kuehl K. Hypoplastic left heart syndrome and other left heart disease: evolution of understanding from population-based analysis to molecular biology and back again--a brief overview. *Cardiol Young*. 2011;21 Suppl 2:23–7.
33. Prakash SK, Bossé Y, Muehlschlegel JD, Michelena HI, Limongelli G, Della Corte A, i sur. A roadmap to investigate the genetic basis of bicuspid aortic valve and its complications: Insights from the international BAVCon (bicuspid aortic valve consortium). *Journal of the American College of Cardiology*. 2014;64(8):832–9.
34. Merscher S, Funke B, Epstein JA, Heyer J, Puech A, Lu MM, i sur. TBX1 is responsible for cardiovascular defects in velo-cardio-facial/DiGeorge syndrome. *Cell*. 2001;104(4):619–29.

35. Guo DC, Pannu H, Tran-Fadulu V, Papke CL, Yu RK, Avidan N, i sur. Mutations in smooth muscle alpha-actin (ACTA2) lead to thoracic aortic aneurysms and dissections. *Nat Genet.* 2007;39(12):1488–93.
36. Duran AC, Frescura C, Sans-Coma V, Angelini A, Basso C, Thiene G. Bicuspid aortic valves in hearts with other congenital heart disease. *J Heart Valve Dis.* 1995;4(6):581–90.
37. Hinton RB, Martin LJ, Rame-Gowda S, Tabangin ME, Cripe LH, Benson DW. Hypoplastic Left Heart Syndrome Links to Chromosomes 10q and 6q and Is Genetically Related to Bicuspid Aortic Valve. *J Am Coll Cardiol.* 2009;53(12):1065–71.
38. Cripe L, Andelfinger G, Martin LJ, Shoener K, Benson DW. Bicuspid aortic valve is heritable. *J Am Coll Cardiol.* 2004;44(1):138–43.
39. Robledo-Carmona J, Rodríguez-Bailón I, Carrasco-Chinchilla F, Fernández B, Jiménez-Navarro M, Porrás-Martin C, i sur. Hereditary patterns of bicuspid aortic valve in a hundred families. *Int J Cardiol.* 2013;168(4):3443–9.
40. Huntington K, Hunter AG, Chan KL. A prospective study to assess the frequency of familial clustering of congenital bicuspid aortic valve. *J Am Coll Cardiol.* 1997;30(7):1809–12.
41. LaHaye S, Lincoln J, Garg V. Genetics of valvular heart disease. *Current Cardiology Reports.* 2014;16(6):487
42. Michelena HI, Prakash SK, Corte A Della, Bissell MM, Anavekar N, Mathieu P, i sur. Bicuspid aortic valve: identifying knowledge gaps and rising to the challenge from the international bicuspid aortic valve consortium (BAVCon). *Circulation.* 2014;129(25):2691–704.
43. Furukawa H, Tanemoto K. Current topics on bicuspid aortic valve: Clinical aspects and surgical management. *Annals of Thoracic and Cardiovascular Surgery.* 2015;21(4):314–21.
44. Tzemos N, Therrien J, Yip J, Thanassoulis G, Tremblay S, Jamorski MT, i sur. Outcomes in adults with bicuspid aortic valves. *JAMA.* 2008;300(11):1317-25.
45. Michelena HI, Desjardins VA, Avierinos JF, Russo A, Nkomo VT, Sundt TM, i sur. Natural history of asymptomatic patients with normally functioning or minimally dysfunctional bicuspid aortic valve in the community. *Circulation.* 2008;117(21):2776–84.
46. Kong WKF, Delgado V, Poh KK, Regeer MV, Ng AC, McCormack L, i sur.

- Prognostic Implications of Raphe in Bicuspid Aortic Valve Anatomy. *JAMA Cardiol.* 2017;2(3):285-292.
47. Thanassoulis G, Campbell C, Owens D. Genetic associations with valvular calcification and aortic stenosis. *N Engl J Med.* 2013;368:503–12.
 48. Dweck MR, Boon NA, Newby DE. Calcific aortic stenosis: A disease of the valve and the myocardium. *J Am Coll Cardiol.* 2012;60(19):1854–63.
 49. Ahmed S, Honos GN, Walling AD, Michel CM, Sebag IA, Rudski LG, i sur. Clinical outcome and echocardiographic predictors of aortic valve replacement in patients with bicuspid aortic valve. *J Am Soc Echocardiogr.* 2007;20(8):998–1003.
 50. Sabet HY, Edwards WD, Tazelaar HD, Daly RC. Congenitally bicuspid aortic valves: a surgical pathology study of 542 cases (1991 through 1996) and a literature review of 2,715 additional cases. *Mayo Clin Proc.* 1999;74(1):14–26.
 51. Bonow RO, Carabello BA, Chatterjee K, de Leon AC Jr., Faxon DP, Freed MD, i sur. ACC/AHA 2006 Guidelines for the Management of Patients With Valvular Heart Disease. *J Am Coll Cardiol.* 2006;48(3):e1–148.
 52. Mohler III ER. Are atherosclerotic processes involved in aortic-valve calcification? *Lancet.* 2000;356:524–5.
 53. Beppu S, Suzuki S, Matsuda H, Ohmori F, Nagata S, Miyatake K. Rapidity of progression of aortic stenosis in patients with congenital bicuspid aortic valves. *Am J Cardiol.* 1993;71(4):322–7.
 54. Robicsek F, Thubrikar MJ, Cook JW, Fowler B. The congenitally bicuspid aortic valve: How does it function? Why does it fail? *Ann Thorac Surg.* 2004;77(1):177–85.
 55. Calloway TJ, Martin LJ, Zhang X, Tandon A, Benson DW, Hinton RB. Risk factors for aortic valve disease in bicuspid aortic valve: a family-based study. *Am J Med Genet A.* 2011;155A(5):1015–20.
 56. Fernandes SM, Khairy P, Sanders SP, Colan SD. Bicuspid Aortic Valve Morphology and Interventions in the Young. *J Am Coll Cardiol.* 2007;49(22):2211–4.
 57. Ivančević Ž (ur.). MSD priručnik dijagnostike i terapije. 18. američko izdanje, 2. hrvatsko izdanje. U: *Kardiologija*. Split: PLACEBO d.o.o.; 2010. Str. 708-745.
 58. Baumgartner H, Bonhoeffer P, De Groot NMS, De Haan F, Deanfield JE, Galie N, i sur. ESC Guidelines for the management of grown-up congenital heart

- disease (new version 2010). *Eur Heart J* [Internet]. 2010 [pristupljeno 17.05.2017.];31(23):2915–57. Table 7, Diagnostic criteria for degree of aortic stenosis severity; Str. 2928. Dostupno na <https://academic.oup.com/eurheartj/article-lookup/doi/10.1093/eurheartj/ehq249#38608382>.
59. Nishimura RA, Otto CM, Bonow RO, Carabello BA, Erwin JP, Guyton RA, i sur. 2014 AHA/ACC guideline for the management of patients with valvular heart disease: Executive summary: A report of the American college of cardiology/American heart association task force on practice guidelines. *J Am Coll Cardiol*. 2014;63(22):2438–88.
 60. Roberts WC, Morrow AG, McIntosh CL, Jones M, Epstein SE. Congenitally bicuspid aortic valve causing severe, pure aortic regurgitation without superimposed infective endocarditis. Analysis of 13 patients requiring aortic valve replacement. *Am J Cardiol*. 1981;47(2):206–9.
 61. Yotsumoto G, Moriyama Y, Toyohira H, Shimokawa S, Iguro Y, Watanabe S, i sur. Congenital bicuspid aortic valve: analysis of 63 surgical cases. *J Heart Valve Dis*. 1998;7(5):500–3.
 62. Vahanian A, Alfieri O, Andreotti F, Antunes MJ, Barón-Esquivias G, Baumgartner H, i sur. Guidelines on the management of valvular heart disease (version 2012): the Joint Task Force on the Management of Valvular Heart Disease of the European Society of Cardiology (ESC) and the European Association for Cardio-Thoracic Surgery (EACTS). *Eur J Cardiothorac Surg*. 2012;42(4):S1-44.
 63. Awadallah SM, Kavey REW, Byrum CJ, Smith FC, Kveselis DA, Blackman MS. The changing pattern of infective endocarditis in childhood. *Am J Cardiol*. 1991;68(1):90–4.
 64. Gersony WM, Hayes CJ, Driscoll DJ, Keane JF, Kidd L, O'Fallon WM, i sur. Bacterial endocarditis in patients with aortic stenosis, pulmonary stenosis, or ventricular septal defect. *Circulation*. 1993;87(2):1121-6.
 65. Lamas CC, Eykyn SJ. Bicuspid aortic valve - A silent danger: analysis of 50 cases of infective endocarditis. *Clin Infect Dis*. 2000;30(2):336–41.
 66. Bonow RO, Carabello BA, Chatterjee K, de Leon AC, Faxon DP, Freed MD, i sur. 2008 Focused Update Incorporated Into the ACC/AHA 2006 Guidelines for the Management of Patients With Valvular Heart Disease. *J Am Coll Cardiol*. 2008;52(13):e1–142.
 67. Bonderman D, Gharehbaghi-Schnell E, Wollenek G, Maurer G, Baumgartner H,

- Lang IM. Mechanisms underlying aortic dilatation in congenital aortic valve malformation. *Circulation*. 1999;99(16):2138–43.
68. Bonow RO. Bicuspid Aortic Valves and Dilated Aortas: A Critical Review of the Critical Review of the ACC/AHA Practice Guidelines Recommendations. *Am J Cardiol*. 2008;102(1):111-4.
69. Novaro GM, Tiong IY, Pearce GL, Grimm RA, Smedira N, Griffin BP. Features and predictors of ascending aortic dilatation in association with a congenital bicuspid aortic valve. *Am J Cardiol*. 2003;92(1):99–101.
70. Pachulski RT, Weinberg AL, Chan KL. Aortic aneurysm in patients with functionally normal or minimally stenotic bicuspid aortic valve. *Am J Cardiol*. 1991;67(8):781–2.
71. Cecconi M, Manfrin M, Moraca A, Zanolli R, Colonna PL, Bettuzzi MG, i sur. Aortic dimensions in patients with bicuspid aortic valve without significant valve dysfunction. *Am J Cardiol*. 2005;95(2):292–4.
72. Russo CF, Mazzetti S, Garatti A, Ribera E, Milazzo A, Bruschi G, i sur. Aortic Complications After Bicuspid Aortic Valve Replacement: Long-Term Results. *Ann Thorac Surg*. 2002;74(5):S1773-6; discussion S1792-9.
73. Fedak PWM, De Sa MPL, Verma S, Nili N, Kazemian P, Butany J, i sur. Vascular matrix remodeling in patients with bicuspid aortic valve malformations: Implications for aortic dilatation. *J Thorac Cardiovasc Surg*. 2003;126(3):797–806.
74. Tzemos N, Lyseggen E, Silversides C, Jamorski M, Tong JH, Harvey P, i sur. Endothelial Function, Carotid-Femoral Stiffness, and Plasma Matrix Metalloproteinase-2 in Men With Bicuspid Aortic Valve and Dilated Aorta. *J Am Coll Cardiol*. 2010;55(7):660–8.
75. Barker AJ, Markl M, Bürk J, Lorenz R, Bock J, Bauer S, i sur. Bicuspid aortic valve is associated with altered wall shear stress in the ascending aorta. *Circ Cardiovasc Imaging*. 2012;5(4):457–66.
76. Beroukhim RS, Kruzick TL, Taylor AL, Gao D, Yetman AT. Progression of Aortic Dilation in Children With a Functionally Normal Bicuspid Aortic Valve. *Am J Cardiol*. 2006;98(6):828–30.
77. Thanassoulis G, Yip JW, Filion K, Jamorski M, Webb G, Siu SC, i sur. Retrospective study to identify predictors of the presence and rapid progression of aortic dilatation in patients with bicuspid aortic valves. *Nat Clin Pract*

- Cardiovasc Med. 2008;5(12):821–8.
78. Schaefer BM, Lewin MB, Stout KK, Byers PH, Otto CM. Usefulness of Bicuspid Aortic Valve Phenotype to Predict Elastic Properties of the Ascending Aorta. *Am J Cardiol.* 2007;99(5):686–90.
 79. Della Corte A, Bancone C, Buonocore M, Dialetto G, Covino FE, Manduca S, i sur. Pattern of ascending aortic dimensions predicts the growth rate of the aorta in patients with bicuspid aortic valve. *JACC Cardiovasc Imaging.* 2013;6(12):1301–10.
 80. Aydin A, Desai N, Bernhardt AM, Treede H, Detter C, Sheikhzadeh S, i sur. Ascending aortic aneurysm and aortic valve dysfunction in bicuspid aortic valve disease. *Int J Cardiol.* 2013;164(3):301–5.
 81. Della Corte A, Bancone C, Quarto C, Dialetto G, Covino FE, Scardone M, i sur. Predictors of ascending aortic dilatation with bicuspid aortic valve: a wide spectrum of disease expression. *Eur J Cardio-thoracic Surg.* 2007;31(3):397–405.
 82. Carro A, Teixido-Tura G, Evangelista A. Aortic Dilatation in Bicuspid Aortic Valve Disease. *Rev Esp Cardiol (Engl Ed) [Internet].* 2012 [pristupljeno 17.05.2017.];65(11):977-81. Figure 1, Echocardiographic images assessing bicuspid aortic valve. Str. 978. Dostupno na <http://www.revespcardiol.org/en/aortic-dilatation-in-bicuspid-aortic/articulo/90156953/>.
 83. Wojnarski CM, Svensson LG, Roselli EE, Idrees JJ, Lowry AM, Ehrlinger J, i sur. Aortic dissection in patients with bicuspid aortic valve-associated aneurysms. *Ann Thorac Surg.* 2015;100(5):1666–73.
 84. Russo CF, Cannata A, Lanfranconi M, Vitali E, Garatti A, Bonacina E. Is aortic wall degeneration related to bicuspid aortic valve anatomy in patients with valvular disease? *J Thorac Cardiovasc Surg.* 2008;136(4):937-42.
 85. Girdauskas E, Disha K, Rouman M, Espinoza A, Borger MA, Kuntze T. Aortic events after isolated aortic valve replacement for bicuspid aortic valve root phenotype: Echocardiographic follow-up study. *Eur J Cardio-thoracic Surg.* 2015;48(4):e71–6.
 86. Koenraadt WM, Tokmaji G, DeRuijter MC, Vliegen HW, Scholte AJ, Siebelink HM, i sur. Coronary anatomy as related to bicuspid aortic valve morphology. *Heart.* 2016;102(12):943-9.
 87. Murphy ES, Rösch J, Rahimtoola SH. Frequency and significance of coronary

- arterial dominance in isolated aortic stenosis. *Am J Cardiol.* 1977;39(4):505–9.
88. Hiratzka L, Bakris G, Beckman J. 2010 ACCF/AHA/AATS/ACR/ASA/SCA/SCAI/SIR/STS/SVM Guidelines for the diagnosis and management of patients with thoracic aortic disease. A Report of the American College of Cardiology Foundation/American Heart Association Task Force on Practice Guidelines, American Association for Thoracic Surgery, American College of Radiology, American Stroke Association, Society of Cardiovascular Anesthesiologists, Society for Cardiovascular Angiography and Interventions, Society of Interventional Radiology, Society of Thoracic Surgeons, and Society for Vascular Medicine. *J Am Coll Cardiol.* 2010;55(14):e27-e129.
89. Hales AR, Mahle WT. Echocardiography screening of siblings of children with bicuspid aortic valve. *Pediatrics.* 2014;133(5):e1212-7.
90. Roos-Hesselink JW, Schölzel BE, Heijdra RJ, Spitaels SEC, Meijboom FJ, Boersma E, *i sur.* Aortic valve and aortic arch pathology after coarctation repair. *Heart.* 2003;89:1074–7.
91. Sybert VP. Cardiovascular malformations and complications in Turner syndrome. *Pediatrics.* 1998;101(1):E11.
92. Oliver JM, Alonso-Gonzalez R, Gonzalez AE, Gallego P, Sanchez-Recalde A, Cuesta E, *i sur.* Risk of aortic root or ascending aorta complications in patients with bicuspid aortic valve with and without coarctation of the aorta. *Am J Cardiol.* 2009;104(7):1001–6.
93. Mills P, Leech G, Davies M, Leathan A. The natural history of a non-stenotic bicuspid aortic valve. *Heart.* 1978;40(9):951–7.
94. Chan KL, Stinson WA, Veinot JP. Reliability of transthoracic echocardiography in the assessment of aortic valve morphology pathological correlation in 178 patients. *Can J Cardiol.* 1999;15(1):48–52.
95. Tanaka R, Yoshioka K, Niinuma H, Ohsawa S, Okabayashi H, Ehara S. Diagnostic Value of Cardiac CT in the Evaluation of Bicuspid Aortic Stenosis: Comparison With Echocardiography and Operative Findings. *Am J Roentgenol.* 2010;195(4):895–9.
96. Ayad RF, Grayburn PA, Ko JM, Filardo G, Roberts WC. Accuracy of two-dimensional echocardiography in determining aortic valve structure in patients >50 years of age having aortic valve replacement for aortic stenosis. *Am J Cardiol.* 2011;108(11):1589–99.

97. Warnes CA, Williams RG, Bashore TM, Child JS, Connolly HM, Dearani JA, et al. ACC/AHA 2008 Guidelines for the Management of Adults with Congenital Heart Disease: a report of the American College of Cardiology/American Heart Association Task Force on Practice Guidelines (writing committee to develop guidelines on the management of adults with congenital heart disease). *Circulation*. 2008;118(23):e714-833.
98. Gleeson TG, Mwangi I, Horgan SJ, Craddock A, Fitzpatrick P, Murray JG. Steady-state free-precession (SSFP) cine MRI in distinguishing normal and bicuspid aortic valves. *J Magn Reson Imaging*. 2008;28(4):873–8.
99. Song JK. Bicuspid aortic valve: unresolved issues and role of imaging specialists. *J Cardiovasc Ultrasound [Internet]*. 2015 [pristupljeno 17.05.2017.];23(1):1-7. Figure 1, Representative transthoracic (above) and transesophageal echocardiographic images (below) of the bicuspid aortic valve; Str. 2. Dostupno na <https://www.ncbi.nlm.nih.gov/pmc/articles/PMC4398778/pdf/jcu-23-1.pdf>.

11. ŽIVOTOPIS

OSOBNI PODACI

- Martina Bukovac
- mar.bukovac@gmail.com
- spol: ženski
- datum rođenja: 28/12/1992
- državljanstvo: Hrvatsko

OBRAZOVANJE

- Medicinski fakultet, Sveučilište u Zagrebu (2011. – 2017.)
- Demonstrator na Katedri za anatomiju i kliničku anatomiju (2012. – 2014.)
- Opća gimnazija Sisak (2007. – 2011.)
- Osnovna škola "22. lipnja", Sisak (1999. – 2007.)
- Glazbena škola "Fran Lhotka", Sisak – osnovna škola, 6. razreda (2002. – 2008.)

STRUČNO USAVRŠAVANJE

- Kardiopulmonalna reanimacija uz uporabu automatskog vanjskog defibrilatora (European CPR/AED Certificate)
- Tečaj neposrednih mjera održavanja života (European ILS Certificate)
- Aktivna sudionica 56. Internacionalnog neuropsihijatrijskog kongresa „Mind & Brain“, 15.–18. 06.2016., Pula, Hrvatska (predavanje "Music & Movement & Brain")
- Aktivna sudionica Croatian Medical Students' International Committee - CroMSIC (2012. – 2017.)

POSEBNA ZNANJA I VJEŠTINE

Strani jezici:

- Engleski jezik (C1)
- Njemački jezik (A2)

Vozačka dozvola

- B kategorija