Klinički tijek zloćudnih tumora nosa i paranazalnih sinusa

Đuzel, Marija

Master's thesis / Diplomski rad

2017

Degree Grantor / Ustanova koja je dodijelila akademski / stručni stupanj: **University of Zagreb, School of Medicine / Sveučilište u Zagrebu, Medicinski fakultet**

Permanent link / Trajna poveznica: https://urn.nsk.hr/urn:nbn:hr:105:000720

Rights / Prava: In copyright / Zaštićeno autorskim pravom.

Download date / Datum preuzimanja: **2024-03-29**

Repository / Repozitorij:

Dr Med - University of Zagreb School of Medicine Digital Repository

SVEUČILIŠTE U ZAGREBU
MEDICINSKI FAKULTET

Marija Đuzel

Klinički tijek zloćudnih tumora nosa i paranazalnih sinusa

DIPLOMSKI RAD

Zagreb, 2017.

Ovaj rad izrađen je na Klinici za otorinolaringologiju i kirurgiju glave i vrata, Kliničkog bolničkog centra “Sestre milosrdnice” u Zagrebu pod vodstvom doc.dr.sc. Marka Velimira Grgića i predan je na ocjenu u akademskoj godini 2016./2017.

POPIS KRATICA

TNM - klasifikacija proširenosti tumora (Tumor, lymph Node metastasis, distant Metastasis)

CT - kompjutorizirana tomografija

MR – magnetska rezonanca

EBM – medicina temeljena na dokazima (Evidence Based Medicine)

Sadržaj

1.Sažetak

2.Summary

3.Uvod…….1

3.1.Histološka podjela i rizični čimbenici……..1

3.2.Klinička slika i liječenje……...2

3.3.TNM klasifikacija……2

3.4.Incidencija i epidemiologija…….4

3.5.Terapijske opcije i preživljenje……6

4.Cilja rada……..10

5.Bolesnici, metode i materijali……..10

6.Rezultati……...11

7.Rasprava.....19

8.Zaključak.....22

9.Zahvala.....23

10.Životopis.....24

11.Literatura.....25

1. Sažetak

Klinički tijek zloćudnih tumora nosa i paranazalnih sinusa

Zloćudni tumori nosa i paranazalnih sinusa nisu česti u općoj populaciji. Složenost anatomije sinonazalnog područja te blizina vitalnih struktura poput oka, mozga i kranijalnih živaca otežavaju liječenje ovih tumora. Zbog nespecifičnih simptoma u ranoj fazi bolesti, dijagnoza se obično postavlja kada je tumor u uznapredovalom stadiju. Liječenje obuhvaća kirurški zahvat, zračenje i kemoterapiju ili kombinaciju dvije ili svih triju terapijskih mogućnosti.

Retrospektivno je analizirano 83 bolesnika sa zloćudnim tumorom nosa i paranazalnih sinusa koji su operirani u razdoblju od 2005. do 2016. na Klinici za otorinolaringologiju i kirurgiju glave i vrata, Kliničkog bolničkog centra „Sestre milosrdnice“. Prosječna dob pri operaciji je bila 59,9 godina, s rasponom od 1 do 89 godina starosti.

U našoj studiji najčešći histološki tip je bio planocelularni karcinom iza kojeg slijedi adenokarcinom. Petogodišnje preživljenje je bilo u skladu s literaturom. Na nekoliko bolesnika intraoperativno je uočeno da neki tumori čak u višem „T“ stadiju ne pokazuju infiltrativni rast nego izazivaju premodiliranje okolnih struktura. Ti bolesnici imali su bolji ishod liječenja. Iako se radi o nekoliko izoliranih slučajeva, ovi primjeri navode na zaključak da biološko ponašanje tumora ne ovisi samo o histološkoj dijagnozi. Relativno mala učestalost te histološka raznolikost ovih tumora otežavaju stvaranje smjernica za liječenje koje bi bile u skladu s medicinom temeljenom na dokazima.

2. Summary

Clinical course of malignant tumors of the nose and paranasal sinuses

Malignant tumors of the nose and paranasal sinuses are not common among the general population. The complexity of the anatomy of the sinonasal region and its proximity to vital structures such as the eyes, brain, and cranial nerves pose significant challenges for its treatment. Because of the unspecific symptoms in the early stage of the disease, the diagnosis is usually made only after the tumor has reached an advanced stage. Treatment includes a surgery, radiation and chemotherapy or a combination of all three therapeutic options.

A retrospective analysis is presented of 83 patients with a malignant tumors of the nose and paranasal sinuses treated between 2005 and 2016. This study was conducted at the Department of Otolaryngology and Head and Neck Surgery in the University Hospital Sisters of Mercy. The patients' ages ranged from 2 to 89 years, with an average of 59,9 years.

In our study, squamous cell carcinoma was the most frequent histological tumor type, followed by adenocarcinoma. The five-year survival rate was consistent with the relevant literature. We noticed that in few patients intraoperatively some tumors even in higher T stages do not exhibit infiltrative growth but cause premodilation of surrounding structures. Although these are several isolated cases, they suggest that the biological behavior of the tumor does not depend only on histological diagnosis. Relatively low incidence and histological diversity of these tumors complicate making of guidelines for treatment that would be consinstent with Evidence Based Medicine.

3. Uvod

Zloćudni tumori nosa i paranazalnih sinusa su rijetke neoplazme i čine samo 3% zloćudnih tumora glave i vrata i oko 0,5% svih zloćudnih tumora (1). Zbog različitih histoloških tipova, ograničenog anatomskog pristupa te nespecifičnih kliničkih manifestacija dijagnoza ovih tumora predstavlja velik izazov. Nadalje, zbog složenosti anatomije sinonazalnog područja te blizine oka, mozga i kranijalnih živaca liječenje tih tumora je delikatno i povezano s mnogobrojnim komplikacijama (1). Godišnja stopa učestalosti je 0,5-1,0 na 100 000 stanovnika kako prikazuju Dulguerov i sur. u svojem dvadesetogodišnjem retrospektivnom istraživanju (1). Prema podacima iz Biltena 39, Hrvatskog zavoda za javno zdravstvo godišnja stopa incidencije zloćudnih tumora nosa i paranazalnih sinusa u Hrvatskoj 2014. godine je bila 0,4 na 100 000 stanovnika (2). Incidencija u muškaraca je dva puta veća nego u žena (3) te se ovi tumori obično pojavljuju između 5. i 7. desetljeća života, odnosno 75% malignih tumora sinonazalnog područja se pojavljuje u osoba starijih od 50 godina (4).

3.1. Histološka podjela i rizični čimbenici

Zloćudne tumore nosa i paranazalnih sinusa možemo podijeliti na epitelne i neepitelne. Epitelni se dijele na epidermoidne i melanome. Epidermoidni karcinomi su karcinom pločastih stanica, adenoid cistični karcinom, adenokarcinom i mukoepidermoidni karcinom. Neepitelni tumori mogu biti limforetikularni (non-Hodgkin i plazmacitom) i sarkomi (fibrosarkom, angiosarkom, rabdomiosarkom, osteosarkom, hemangiopericitom). U području olfaktornog živca javlja se tumor n.olfactoriusa (esthesioneuroblastoma).

Osobe koje su profesionalno izložene određenim štetnim tvarima kao što su piljevina, nikal, krom te pušači imaju veći rizik za tumore nosa i paranazalnih sinusa (5). U nekim studijama pušenje nije bilo povezano s povećanim rizikom za ove tumore (3). Učestalija pojava adenokarcinoma je primjećena kod kožarskih radnika, stolara, radnika u pilanama i drvosječa zbog dugotrajnog inhaliranja kožne (tanin) i drvne prašine (5).

3.2. Klinička slika i liječenje

Bolesnici se u ranijoj fazi bolesti prezentiraju nespecifičnim simptomima poput osjećaja otežanog disanja te nosne sekrecije što otežava ranu dijagnozu ovih tumora. U uznapredovaloj fazi, kada se tumor proširi na susjedne strukture, simptomi postanu alarmantniji. Kod karcinoma paranazalnih sinusa najčešće prijavljeni simptomi u trenutku dijagnoze su nosna opstrukcija, diplopija, oteklina lica, epistaksa, proptoza, glavobolja, tvorba u nosu i smetnje sluha (6).

Liječenje malignih tumora nosa i paranazalnih sinusa je otežano zbog blizine oka, mozga i kranijalnih živaca, a obuhvaća kirurške zahvate, radioterapiju ili kemoterapiju ili kombinaciju svih triju terapijskih mogućnosti. Zbog male incidencije ovih tumora i raznovrsnosti histoloških tipova i kliničkog tijeka ne postoje općeprihvaćene smjernice kako tretirati klinički negativan vrat. Budući da ovi tumori obično ne daju lokoregionalne metastaze u ranijim stadijima, nije preporučena elektivna disekcija ako je vrat klinički i radiološki negativan. Kod manjih tumora i početnih stadija svakako nije indicirano elektivno liječenje vrata, a kod uznapredovalih tumora pristup je individualan, ali u većini slučajeva ne izvodi se elektivna disekcija ili radioterapija vratnih regija.

3.3. TNM klasifikacija

Nakon učinjene obrade, a prije početka liječenja bolest se klasificira prema TNM klasifikaciji Američkog društva za rak (engl. *American Joint Committie on Cancer, AJCC*) (7). Ona obuhvaća uvid u veličinu primarnog tumora (T), status zahvaćenih regionalnih limfnih čvorova (N) i prisutnost udaljenih metastaza (M). U tablici 1. prikazana je TNM klasifikacija tumora nosne šupljine i paranazalnih sinusa. U tablici 2. prikazana je klasifikacija prema histološkom stupnju (engl. *Gradus, G)*, a u tablici 3. klasifikacija stadija proširenosti tumora.

Tablica 1. TNM klasifikacija tumora nosne šupljine i paranazalnih sinusa

		Maksilarni sinus	Nosna šupljina i etmoidni sinus
Primarni tumor (T)	TX	Primarni tumor se ne može procijeniti	
	T0	Nema dokaza za postojanje primarnog tumora	
	Tis	Carcinoma in situ	
	T1	Tumor ograničen na sluznicu maksilarnog sinusa bez erozije ili destrukcije kosti	Tumor ograničen na jedno područje, sa ili bez invazije kosti
	T2	Tumor uzrokuje eroziju ili destrukciju kosti, uključujuči širenje u tvrdo nepce i/ili srednji nosni hodnik, bez širenja u stražnji zid maksilarnog sinusa i pterigoidne ploče	Tumor je prošiten na 2 područja u jednoj regiji ili se širi na susjednu regiju unutar nazoetmoidnog kompleksa sa ili bez invazije kosti
	T3	Tumor je proširen na sljedeće strukture: Stražnji zid maksilarnog sinusa, potkožna tkiva, dno ili medijalni zid orbite, pterigoidnu jamu, etmoidni sinus.	Tumor je proširen na medijalni zid i dno orbite, maksilarni sinus, nepce ili kribriformnu ploču
	T4a	Umjereno proširena lokalna bolest Tumor je proširen na prednje strukture orbite, kožu obraza, pterigoidne ploče, infratemporalnu jamu, kribriformnu ploči, sfenoidni ili frontalni sinus.	Umjereno proširena lokalna bolest Tumor je proširen na prednje strukture orbite, kožu nosa ili obraza, minimalna proširenost na prednju lubanjsku jamu, pterigoidne ploče, sfenoidni ili frontalni sinus.
	T4b	Značajno proširena lokalna bolest Tumor je proširen na sljedeće strukture: Vrh orbite, dura, mozak, srednja lubanjska jama, moždani živci osim maksilarnog živca, nazofarinksa ili clivus	
Regionalni limfni čvorovi (N)	NX	Regionalni limfni čvorovi se ne mogu procijeniti	
	N0	ne postoje metastaze u regionalnim limfnim čvorovima	
	N1	istostrani pojedinačni limfni čvor ≤3 cm	
	N2a	istostrani pojedinačni limfni čvor >3 do 6 cm	
	N2b	istostrani multipli limfni čvorovi ≤6 cm	
	N2c	obostrani, kontralateralni limfni čvorovi ≤6 cm	
	N3	limfni čvor >6 cm	
Metastaze (M)	M0	ne postoje udaljene metastaze	
	M1	postojanje udaljenih metastaza	

Tablica 2. Histološki stupanj tumora nosne šupljine i paranazalnih sinusa

Histološki stupanj		
	GX	Gradus se ne može procijeniti
	G1	Dobro diferenciran
	G2	Umjereno diferenciran
	G3	Slabo diferenciran
	G4	Nediferenciran

G-gradus

Tablica 3. Stadij proširenosti tumora nosne šupljine i paranazalih sinusa

Stadij	T	N	M
0	Tis	N0	M0
I	T1	N0	M0
II	T2	N0	M0
III	T3	N0	M0
	T1	N1	M0
	T2	N1	M0
	T3	N1	M0
IVA	T4a	N0	M0
	T4a	N1	M0
	T1	N2	M0
	T2	N2	M0
	T3	N2	M0
	T4a	N2	M0
IVB	T4b	Bilo koji N	M0
	Bilo koji T	N3	M0
IVC	Bilo koji T	Bilo koji N	M1

T-tumor, N-limfni čvor, M - metastaza

3.4. Incidencija i epidemiologija

Najčešći maligni tumori nosa i paranazalnih sinusa su primarni epitelni tumori. Od tih tumora najčešći je planocelularni, a od neepitelnih limfomi. Čak 80% karcinoma tog područja potječe iz maksilarnog sinusa (8), zatim slijede etmoidni sinus i nosna šupljina (9). Karcinomi sfenoidnog i frontalnog sinusa su iznimno rijetki i čine samo 5% ovih tumora (9).

Karcinom pločastih stanica je najčešći maligni tumor tog područja. Oko 60% do 73% potječe iz maksilarnog sinusa, 20% do 30% iz nosne šupljine, a 10% do 15% iz etmoidnog sinusa (8,9). Adenoid cistični karcinom je drugi po učestalosti od malignih epitelnih tumora i čini 10% do 25% svih

karcinoma žlijezda slinovnica glave i vrata (10). Maksilarni sinus je najčešće sijelo ovih tumora nakon čega slijedi nosna šupljina (1,11,12).

Treći po učestalosti od karcinoma sinonazalnog područja je adenokarcinom i predstavlja približno 15% svih karcinoma tog područja (12). Najčešće potječe iz etmoidnog sinusa (12) te se pretežno javlja u muškaraca između 60 i 65 godina (13). Mukoepidermoidni karcinom se rijetko viđa u ovom anatomskom području i čini manje od 0,1% svih primarnih zloćudnih tumora ovog područja (14).

Primarni melanomi nosa i paranazalnih sinusa su jako rijetki te se najčešće javljaju od 5. do 8. desetljeća života (15). Incidencija melanoma glave i vrata te nosne šupljine u literaturi je jako varijabilna i čini od 0,4% do 4% (16). Češći je u muškaraca 1.5 puta nego u žena te se 80% ovih tumora pojavljuje u dobi od 45 do 85 godina (17,18).

Sarkomi glave i vrata su rijetki i čine 1% svih malignih tumora glave i vrata (19). U području glave i vrata se pojavljuje manje od 20% svih sarkoma, od kojih je najčešći rabdomiosarkom (19). Osteosarkomi se pojavljuju u 6-13% u regiji glave i vrata (20). Najčešće se pojavljuju u trećem desetljeću života (21). Mezenhimalni rabdomiosarkomi su rijetki i najučestalije se javljaju u regiji glave i vrata (37%) (22). Od svih malignih tumora sinonazalnog trakta 1% čine rabdomiosarkomi (23). Hondrosarkomi čine manje od 5% svih tumora glave i vrata no postoje različiti podaci za pedijatrijsku i odraslu populaciju (24). Najčešće se nalazi u maksilarnom sinusu (25).

Limfomi su drugi po učestalosti od malignih tumora sinonazalnog područja i većinom ih čine non-Hodgkin limfomi. Primarni non-Hodgkin limfomi nosa i paranazalnih sinusa čine oko 0,17% do 2% svih non-Hodgkin limfoma i 5,8% svih malignih tumora sinonazalnog područja (26).

Estezioneuroblastom je rijetki maligni tumor neuroektodermalnog porijekla koji potječe iz neuroepitelnih stanica olfaktornog živca. Tumor se pojavljuje primarno u nosnoj šupljini i nazofarinksu kao bolno oteknuće i može se proširiti na sinuse, nepce, orbitu i mozak te može imati udaljene metastaze. Estezioneuroblastom čini 5% malignih tumora nosne šupljine (27). Češći je u muškaraca s najvećom prevalencijom u 5. i 6. desetljeću života.

Metastaze se rijetko nalaze i 50% ih čine metastaze karcinoma bubrega(28). Najčešće se nalaze u maksilarnom sinusu (50%), zatim u etmoidnom sinusu (18%) i nosnoj šupljini (15%) (28,29,30,31).

3.5. Terapijske opcije i preživljenje

Osnova liječenja većine tumora nosa i paranazalnih sinusa je kirurško liječenje. Kontraindikacije za kirurško liječenje predstavljaju histološki tipovi tumora koji se inače liječe drugim vidovima terapije poput limfoma, kao i metastatski tumori ovog područja. Osim toga kontraindikaciju kirurškom liječenju predstavlja i uznapredovali stadij tumora kada postoji znatna zahvaćenost mozga, karotidne arterije, kavernoznog sinusa ili obje orbite. Čak i u tim slučajevima može se razmatrati kiruška opcija, ali s palijativnim ciljem.

Osim kirurškog liječenja može se primijeniti radioterapija, i to najčešće kao adjuvantna postoperativna radioterapija. Iako je većina zloćudnih tumora ove regije u manjoj ili većoj mjeri radiosenzitivna, malo njih je i radiokurabilno.

Kemoterapija kao metoda liječenja primijenjuje se rijetko, i to uglavnom za neke tipove sarkoma i već ranije spomenute limfome.

U određenim slučajevima kombiniraju se dvije ili čak sve tri terapijske opcije, no obično u slučajevima malignijih ili uznapredovalih tumora gdje je inicijalno i očekivani ishod lošiji.

Većina ovih tumora inicijalno se širi lokalno a regionalne metastaze daje tek u uznapredovalim stadijima, opet s nekim izuzecima poput melanoma. Zbog toga se kod N0 stadija vrata uglavnom ne preporučuje elektivna disekcija vrata, kao što je to npr. slučaj kod karcinoma hipofarinksa.

Analizirali smo više objavljenih studija vezanih uz liječenje bolesnika s tumorima nosa i paranazalnih sinusa.

Cilj studije Duru Birgi i suradnika (32) je bio prikazati ishode bolesti pacijenata oboljelih od planocelularnog karcinoma koji su liječeni kombinacijom kirurškog zahvata i radioterapije te onih liječenih samo radioterapijom. Studija je obuhvaćala 43 pacijenta (22 karcinom nosne šupljine, 21 karcinom paranazalnih sinusa) koji su podvrgnuti operaciji i radioterapiji ili samo radioterapiji u razdoblju od 2007. do 2012. godine. 31/43 pacijenta (72%) su imali T3 ili T4 stadij; 38 pacijenata N0, 4 pacijenta N1, a 1 pacijent je imao N2c stadij. Od 43 pacijenta, njih 25 (58%) su bila liječena kirurški s pridruženom radioterapijom, 18 (42%) samo radioterapijom, a 6 (14%) kemoterapijom. Dvogodišnje ukupno preživljenje je bilo 80%, a 5-godišnje 71%. Lokalni, regionalni, kombinirani lokalni i regionalni, te udaljeni recidiv se dogodio u 7 (16 %), 3 (7 %), 1 (2 %) i 2 (5 %) pacijenata.

Orvidas i suradnici (12) su u svojoj retrospektivnoj studiji prikazali 24 slučaja sinonazalnog adenokarcinoma u razdoblju od 1980. do 2001. godine. Od 24 pacijenta 17 je bilo muškaraca (71%), a srednja dob je bila 65 ±15 godina. Najčešće sijelo je bila nosna šupljina (83%), a od sinusa najčešći etmoidni sinus (50%). Od patohistoloških podtipova, 8 (33%) je imalo adenokarcinom intestinalnog tipa (3 pacijenta 1. stupnja, 3 pacijenta 2.stupnja te 2 pacijenta su imala 3.stupanj) , 14(58%) je imalo

adenokarcinom koji nije dalje klasificiran (3 prvog stupnja, 2 drugog stupnja, 4 trećeg stupnja i 5 četvrtog stupnja) te su 2 pacijenta imala adenokarcinom niskog stupnja. Samo jedan pacijent je liječen kemoterapijom i radioterapijom, ostalih 23 je operirano. Devet pacijenata je primilo dodatnu terapiju: 2 je primilo radioterapiju i kemoterapiju prije kirurškog zahvata, 6 radioterapiju poslije operacije te 1 radioterapiju i kemoterapiju postoperativno. Procijenjeno ukupno preživljenje unutar 1, 3 i 5 godina je bilo 91%, 76% i 58%. Stupanj tumora (niski ili visoki) je bio povezan s prognozom. Niti jedan od 13 pacijenata s niskim stupnjem bolesti (stupanj 1 i 2) nije umro u periodu praćenja od 6.5 godina, dok je 5 od 10 pacijenata s visokim stupnjem bolesti (stupanj 3 i 4) umrlo. U ovoj studiji nije pronađena značajna statistička razlika u preživljenju između pojedinih histoloških stupnjeva. Poboljšano 5-godišnje preživljenje specifično za karcinom (73%) u odnosu na preživljenje u studiji Dulguerov i sur.(1) (63%) može biti povezano s češćim korištenjem kraniofacijalne resekcije u liječenju ovih pacijenata.

Van Gerven i suradnici (33) su u svojoj studiji prikazali 44 slučaja adenokarcinom liječena endoskopskom kirurgijom s dodatnom radioterapijom u razdoblju od 1992. do 2004. godine. 62 pacijenta su bila muškog roda, a srednja dob u vrijeme dijagnoze je bila 62 godine. Stadij tumora je određen prema TNM klasifikaciji: samo jedan pacijent je imao T1 stadij, 26 je imalo T2, 5 T3, 9 T4a i 3 pacijenta su imala T4b stadij bolesti. Ukupno 5-godišnje preživljenje je bilo 63%, za T2 stadij preživljenje je bilo 72%, za T3 60%, a za T4 42%. Pacijent s T1 stadijem je još živ nakon 8 godina i 5 mjeseci praćenja. Preživljenje specifično za bolest je bilo 82%, za T2 83%, za T3 75%, za T4 80%. U 60% se unutar 5 godina nije dogodio recidiv. Kao i u studiji Bogaerts i sur.(36) nije bilo statistički značajnog utjecaja T klasifikacije na ukupno preživljenje, preživljenje specifično za bolest ili na pojavu lokalnih recidiva. Svi pacijenti su imali histološki podtip adenokarcinoma intestinalnog tipa. U 42 pacijenta je bila pozitivna anamneza izloženosti drvnoj prašini.

Michel i sur. (35) su u svojoj retrospektivnoj studiji analizirali 25 slučajeva adenoid cističnog karcinoma nosne šupljine i paranazalnih sinusa u razdoblju od 1998. do 2011. godine. Adenoid cistični tumor čini 5% svih tumora paranazalnih sinusa i 0.15% svih tumora glave i vrata. Često se otkrije u uznapredovalom stadiju i povezan je s lošom prognozom. Cilj studije je bio analizirati kliničke i prognostičke kriterije na temelju 25 slučajeva. Ova studija je obuhvaćala 13 muškaraca i 12 žena, a srednja dob u vrijeme postavljanja dijagnoze je bila 57±14.4 godina. Većina pacijenata (72%) je imala T3 ili T4 stadij tumora u vrijeme postavljanja dijagnoze. Samo 5 pacijenata je imalo T2 stadij, a T1 stadij nije imao niti jedan pacijent. Samo jedan pacijent je imao N1 stadij. Informacije o histološkim tipovima i podtipovima su bile dostupne za 22 pacijenta od kojih je 7 pacijenata imalo kribriformni podtip tumora, 8 miješani, 2 solidni, a 5 tubularni podtip tumora. Od 17 pacijenata koji su liječeni kombinacijom kirurškog zahvata i radioterapije, njih 11 je imalo pozitivne rubove na histološkoj analizi. Samo 4 pacijenta (stadij T2) su bila liječena endoskopskom kirurgijom i 50% ih je imalo negativne rubove. Osam pacijenata kod kojih je operacija bila kontraindicirana zbog metastaza u

plućima i kostima su bili liječeni kemoradioterapijom, isključivo radioterapijom ili palijativnom kemoterapijom. Ukupno 5-godišnje preživljenje je bilo 63%, a 5-godišnja remisija je bila 43%. Devet pacijenata (36%) je razvilo recidiv, u prosjeku nakon 4.5 godina. Primarno sjelo tumora nije bio značajni prognostički čimbenik za preživljenje kao ni dob pacijenata. Suprotno tomu, TNM stadij bolesti je bio značajan prognostički čimbenik: stadij T4 je povezan sa značajno lošijim preživljenjem od stadija T2 i T3. Solidni histološki podtip je bio značajno povezan s preživljenjem, imao je lošije 5-godišnje preživljenje u usporedbi s ostalim histološkim podtipovima. No, između kribriformnog, tubularnog i miješanog podtipa nije bilo značajne razlike u 5-godišnjem preživljenju. Mogućnost kombiniranog liječenja operacijom i radioterapijom je bila značajno povezana s boljim 5-godišnjim preživljenjem u usporedbi s preživljenjem pacijenata liječenih isključivo radioterapijom ili kemoterapijom. Prisutnost lokalnih recidiva je bila povezana s lošijim ukupnim 5-godišnjim preživljenjem, a pozitivni rubovi s lošijim ukupnim preživljenjem i kraćom remisijom.

U svojoj studiji Morita i sur. (36) su opisali prognozu i liječenje 49 pacijenata oboljelih od estezioneuroblastoma između 1951. i 1990. godine. Petogodišnje preživljenje je bilo 69%. Tumor je napredovao u 25 pacijenata (51%), a metastaze su se pojavile u 15 pacijenata (31%). Stadij tumora je bio najvažniji prognostički faktor. Petogodišnje preživljenje je bilo 80% za tumore niskog stadija, a 40% za tumore visokog stadija. Kirurško liječenje je bilo efektivno za tumore nižeg stadija koji imaju slobodne rubove. Radioterapiju su koristili za recidive i tumore visokog stadija.

Dulguerov i suradnici (37) su u svojoj dvadesetogodišnjoj studiji (1970.-1990.) prikazali 26 slučajeva estezioneuroblastoma. Pacijentima je određen stadij bolesti prema sistemu Kadish i sur., zatim prema sistemu Biller i sur., a autori su prikazali i svoj sistem određivanja stadija. Kadish i sur. (38) su prikazali 17 slučajeva estezioneuroblastoma liječenih u periodu od 30 godina te su predložili klasifikaciju stadija tumora. Pacijenti s tumorom ograničenim na nosnu šuljinu (grupa A) su bili u remisiji 3 godine. Pacijenti koji su klasificirani u grupu B su imali tumor proširen na paranazalne sinuse i njih 4 od 5 su ostali u remisiji dok su samo 2 od 5 pacijenata iz grupe C (tumor proširen izvan nosne šupljine i paranazalnih sinusa)ostala u remisiji. Kadish i sur. su također prikazali rezultate prema načinu liječenja: 3-godišnja remisija je postignuta u 8 od 8 pacijenata liječenih samo kirurški, 1 od 4 (25%) pacijenata liječenih radioterapijom te u 4 od 5 (80%) pacijenata liječenih kombiniranim terapijom. Rezultati studije Dulguerov i sur. prema Kadish i sur. klasifikaciji su: 8 od 9 pacijenata iz grupe A su ostali u remisiji (88%), 4 od 7 iz grupe B (58%), a 3 od 6 pacijenata u grupi C (50%)su ostali u remisiji. Rezultati studije Dulguerov i sur. prema klasifikaciji autora (temelji se na TNM klasifikaciji, a za određivanje proširenosti tumora koriste CT i MR snimke) su: 7 od 9 pacijenata u T1 stadiju su ostali u remisiji (77%, praćenje 10 g.), 5 od 7 pacijenata u T2 stadiju su ostali u remisiji (71%, praćenje 6.7 g.), 2 od 4 pacijenta koji su imali T3 stadij su ostali u remisiji (50%, praćenje 9.5 g.), a 1 od 2 pacijenta u T4 stadiju je ostao u remisiji (50%, praćenje 3.6 g.). Rezultati prema načinu liječenja su bili: od 7 pacijenata liječenih samo kirurški samo 1 nije imao relaps (14%, praćenje 14

godina), 2 od 5 paciienata liječenih samo zračenjem su ostala u remisiji (40%, praćenje 16 g.), 10 od 12 pacijenata liječenih kombiniranom terapijom nije razvilo relaps (83%).

Sarkomi mekih tkiva čine 4-8% svih malignih tumora u dobi mlađoj od 15 godina. Rabdomiosarkomi čine 50% ovih tumora. Incidencija je 4.4 na milijun djece u bijeloj populaciji. Trećina slučajeva rabdomiosarkoma u djece potječe iz regije glave i vrata. Suprotno tomu, rabdomiosarkom u odraslih čini samo 10% svih sarkoma mekih tkiva i manje od 1% se pojavljuje u glavi i vratu (39). Koka i suradnici (40) su opisali 42 slučaja liječena u razdoblju od 1960. do 1993. godine. Hondrosarkom je dijagnosticiran u 12 pacijenata, 14 je imalo osteosarkom, a 16 pacijenata je imalo fibrosarkom. Deset pacijenata je bilo u 1.stupnju bolesti (dobro diferenciran tumor), šest u 2.stupnju (srednje diferenciran tumor), a 26 pacijenata je bilo u 3.stupnju bolesti (slabo diferenciran tumor). Od 42 pacijenta, 2 su imala T1 stadij (5%), 9 ih je imalo T2 stadij (21%), jedan pacijent je imao T3 (2%) a T4 stadij bolesti je imalo 30 (72%) pacijenata. Dob pacijenata je bila u rasponu od 7 do 67 godina (srednja dob 36). U ovoj studiji je bilo 18 muškaraca i 24 žene. Kirurški zahvat je bila terapijska opcija izbora u 32 pacijenta kod kojih nije bilo konraindikacija. Postoperativnu radioterapiju su pacijenti primili ako su rubovi bili pozitivni na mikroskopskim preparatima. Osam pacijenata je primilo samo radioterapiju. Kemoradioterapija je bila metoda liječenja kod neoperabilnih tumora. Ukupno 3-godišnje i 5-godišnje preživljenje je bilo 28 % i 23%, a 3-godišnja i 5-godišnja remisija je bila 27%, odnosno 20%. Kod pacijenata s hondrosarkomom 5-godišnje preživljenje je bilo 36%, 24% kod osteosarkoma te 21% kod fibrosarkoma. Pedijatrijski pacijenti su imali 3-godišnje preživljenje od 50%. Stupanj tumora je imao značajan utjecaj na 5-godišnje preživljenje, pacijenti s 1. stupnjem su imali 56%, 2.stupanj 33%, a oni s 3.stupnjem 14%. Petogodišnje preživljenje za stadij T1 i T2 je bilo 42%, a za stadij T3 i T4 27%. Trogodišnje preživljenje je bilo bolje kod pacijenata koji su bili operirani (40%) nego kod onih koji su primili radioterapiju s ili bez kemoterapije (12.5%).

Wurm i suradnici (39) su u svojoj studiji prikazali rezultate liječenja 15 slučajeva rabdomiosarkoma u razdoblju između 1979. i 2000. godine. Dob pacijenata se kretala u rasponu od 2 do 60 godina, prosječno 22 godine. Sedam pacijenata je bilo muškog, a 8 ženskog roda. Od histoloških podtipova 9 ih je bilo embrionalnih, a 6 alveolarnih rabdomiosarkoma. Prema TNM klasifikaciji, 8 pacijenata je imalo T2, a 7 T3 stadij bolesti. Metastaze u regionalnim limfnim čvorovima su bile pozitivne u 3 pacijenta (20%), te su sve potjecale od alveolarnog podtipa rabdomiosarkoma, dok udaljene metastaze nije imao niti jedan pacijent. Primarnu radiokemoterapiju je primilo 9 pacijenata, a ostalih 6 je liječeno kirurški s dodatnom radiokemoterapijom. Ukupno 5-godišnje preživljenje je bilo 40%, preživljenje specifično za tumor je bilo 46%. Petogodišnje preživljenje za pacijente s embrionalnim podtipom rabdomiosarkoma je bilo 55%, a za alveolarni podtip samo 33%.

Na nekoliko smo slučajeva u naših bolesnika uočili vezu između intraoperativnog nalaza i biološkog ponašanja ovih tumora. Naime, u više bolesnika u kojih je primarni tumor bio većeg T stadija, s preoperativnim CT nalazom koji je upućivao na širenje u orbitu, endokranij, maksilu ili preko medijalne linije je intraoperativno nađeno da se radi o potiskivanju okolnih struktura i koštanoj pregradnji bez direktne invazije, odnosno s očuvanim granicama u vidu sluznice, dure ili periorbite. U tih je bolesnika uočen bolji postoperativni ishod i povoljniji rezultat u smislu javljanja recidiva.

4. Cilj rada

Cilj rada bio je analizirati učestalost pojave tumora, osnovne simptome, prosječni interval od pojave simptoma do postavljanja dijagnoze i početka liječenja, tijek bolesti i ishod liječenja ovih tumora.

5. Bolesnici, metode i materijali

U ovom radu je retrospektivno analizirano 83 bolesnika sa zloćudnim tumorom nosa i paranazalnih sinusa koji su operirani na Klinici za otorinolaringologiju i kirurgiju glave i vrata Kliničkog bolničkog centra „ Sestre milosrdnice“ u Zagrebu u razdoblju od 9.8.2005. do 21.12.2016. godine. Operacijom odstranjeno tkivo tumora je analizirano na Zavodu za kliničku patologiju „Ljudevit Jurak“ Kliničkog bolničkog centra „Sestre milosrdnice“. Pretražena je baza podataka operiranih pacijenata zadnjih 11 godina i napravljena analiza po histološkim tipovima te gdje je bilo moguće analiziran period od pojave prvih simptoma do postavljanja dijagnoze, odnosno liječenja. Za one pacijente za koje su bili dostupni podaci analizirano je trenutno stanje, odnosno je li pacijent živ, je li s tumorom ili bez tumora. Analizom bioptičkog materijala (PHD nalaz, TNM stadij) i tijeka bolesti kod pacijenata s dostupnim podacima pokazan je klinički tijek zloćudnih tumora ovog područja.

6. Rezultati

U razdoblju između 9.8.2005. i 21.12.2016. godine operirana su 83 pacijenta sa zloćudnim tumorom nosa i paranazalnih sinusa, od toga 56 muškaraca i 27 žena. Prosječna dob pri operaciji je bila 59,9 godina, s rasponom od 1 do 89 godina starosti (Slika 1). Najčešći simptomi su bili epistaksa, tvorba u nosu, opstrukcija nosa, nosna sekrecija. Razdoblje od pojave simptoma do postavljanja dijagnoze je trajalo od 1 do 6 mjeseci, a najduže je bilo 7 godina. Svi su pacijenti bili na CT-u glave, vrata i trupa.

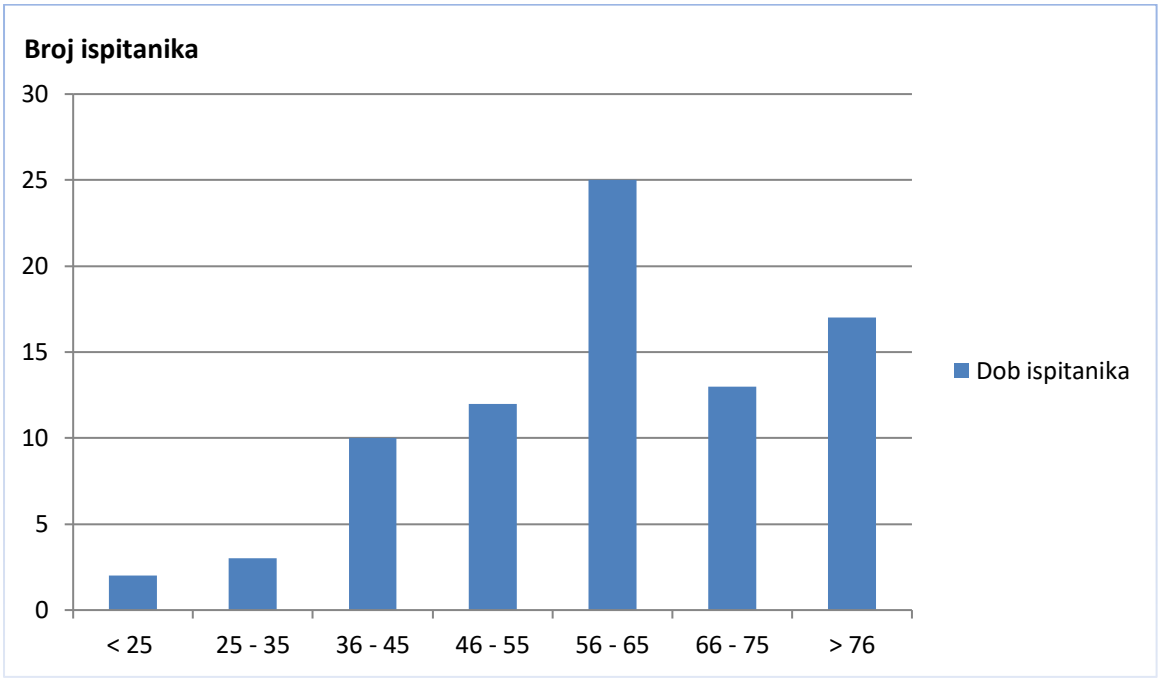

Slika 1. Dobna raspodjela bolesnika

Najčešći histološki tip je bio planocelularni karcinom (43,2%), odnosno 35 pacijenata je imalo taj tip, zatim slijede adenokarcinom u 16 pacijenata(19,3%), kod 9 pacijenata je pronađen slabo diferenciran karcinom (10,8%), 8 pacijenata je imalo estezioneuroblastom (9,6%), melanom je pronađen u 5 pacijenata (6%), sarkom u 5 pacijenata (6%), metastaze u 2 pacijenta (2,4%), od toga jedna metastaza adenokarcinoma debelog crijeva i jedna metastaza melanoma kože, a najrjeđe zastupljeni histološki tipovi zloćudnih tumora nosa i paranazalnih sinusa u ovoj studiji su bili adenoid cistični karcinom u 1 pacijenta (1,2%), mukoepidermoidni karcinom u 1 pacijenta (1,2%) te non Hodgkin limfom, također u 1 pacijenta (1,2%). Učestalost pojedinih histoloških tipova je prikazana u Tablici 4.

Tablica 4. Učestalost pojedinih histoloških tipova

Histološki tip	N (%)
Planocelularni karcinom	35 (43,2%)
Adenokarcinom	16 (19,3%)
Slabo diferenciran karcinom	9 (10,8%)
Estezioneuroblastom	8 (9,6%)
Melanom	5 (6%)
Sarkom	5 (6%)
Metastaza	2 (2,4%)
Adenoid cistični karcinom	1 (1,2%)
Mukoepidermoidni karcinom	1 (1,2%)
Limfom non-Hodgkin	1 (1,2%)

Od 35 pacijenata s planocelularnim, 10 pacijenata je imalo G2 stupanj, a njih 4 G3 stupanj. Od 16 pacijenata s adenokarcinomom, jedan pacijent je imao G1 stupanj, dvoje G2, a G3 stupanj adenokarcinoma je pronađen u jednog pacijenta. Pacijentu s mukoepidermoidnim karcinom je određen stupanj G2, također kod jednog pacijenta sa slabo diferenciranim karcinomom je određen G3 stupanj, a kod jednog pacijenta oboljelog od estezioneuroblastoma je određen G2 stupanj.. Od onih pacijenata za koje su bile dostupne informacije o TNM stadiju bolesti, njih 57% je imalo lokalno uznapredovalu bolest, TNM stadija T3 ili T4 u vrijeme operacije. Pet pacijenata je imalo pozitivne metastaze u vratnim limfnim čvorovima te 5 pacijenata pozitivne udaljene metastaze. Budući da se ovi tumori najčešće otkriju kada je bolest već lokalno uznapredovala, često je nemoguće odrediti primarno sijelo tumora. U bazi podataka koju smo analizirali, za one pacijente za koje smo našli podatke, najčešće sijelo tumora je bila nosna šupljina, zatim slijedi maksilarni sinus. Za etmoidni i sfenoidni sinus kao primarna sijela tumora ne postoje podaci u bazi, upravo iz razloga što se ti tumori otkrivaju u kasnijim stadijima te u trenutku postavljanja dijagnoze zahvaćaju više struktura u tom anatomskom području. Najčešća vrsta operacije je bila maksilektomija kojoj je podvrgnuto 28 pacijenata, od kojih je dvoma pacijentima učinjena radikalna maksilektomija, etmoidektomija je učinjena u 11 pacijenata, sfenoidektomija u 10 pacijenata, sfenoidotomija u 4 pacijenta, operacija frontalnog sinusa je učinjena u 3 pacijenta te egzenteracija orbite u 3 pacijenta (Tablica 5.).

Tablica 5. Raspodjela po vrsti kirurškog zahvata

Vrsta kirurškog zahvata	N (%)*
Maksilektomija	28 (47,5%)
Etmoidektomija	11 (18,6%)
Sfenoidektomija	10 (16,9)
Sfenoidotomija	4 (6,7%)
Operacija frontalnog sinusa	3 (5%)
Egzenteracija orbite	3 (5%)

*Postotak od 59 pacijenata

Za one pacijente za koje su bili dostupni podaci analizirano je trenutno stanje, odnosno je li pacijent živ, s tumorom ili bez, je li umro od tumora i je li umro zbog druge bolesti. Od 35 pacijenata za koje imamo informacije o trenutnom stanju (ostalih 48 je izgubljeno iz praćenja zbog preseljenja, nedolazaka na kontrole, smrti?) njih 26 (74,3%) je živo, od toga 10 (28,5%) bez tumora, a 2 (5,7%) s tumorom, 9 pacijenata (25,7%) je umrlo, od toga 7 (20%) od tumora, a 2 (5,7%) od druge bolesti. Budući da smo analizirali pacijente od 2006. do 2016. godine, za skupinu od 2011.-2016. ne možemo analizirati 5-godišnje preživljenje, a kako se radi o ukupno malom broju bolesnika, ako se ograničimo na razdoblje od 2006.-2011. godine, broj promatranih bolesnika je premali za statističku obradu, ali je preživljenje u skladu s dostupnom literaturom.

Na primjeru dvaju pacijenata oboljelih od adenokarcinoma sinonazalnog područja pokušali smo prikazati vezu između biološkog ponašanja tumora ovog područja i prognoze istih. U nekih tumora (češće kod adenokarcinoma), iako je sam tumor velik i postoji „destrukcija kosti“, intraoperativno se nađe da je baza tumora na relativno uskoj površini, a sva destrukcija nastala je „guranjem“ tumora u kavum i postepenom koštanom pregradnjom, ali ne direktnom invazijom. Slike 2. i 3. prikazuju CT snimke pacijenta M.K (rođ.1950.) koje su učinjene preoperativno. Prema CT snimkama postoji destrukcija septuma i zahvaćanje oba kavuma te destrukcija lijeve laminae papiraceae. Intraoperativno se vidjelo da je kost septuma dehiscentna, ali sluznica obje strane (čak i ona koja je bila u kontaktu s tumorom) je potpuno uredna. Sam tumor polazio je s manjeg areala srednje školjke i nakon odstranjenja je došlo do ponovne mediopozicije septuma. Također je i sluznica lateralne stijenke koja prekriva laminu papiraceu bila uredna.

Slika 2. CT snimka pacijenta M.K. (1950.) s velikim adenokarcinomom nosnog kavuma. Prema CT snimci postoji destrukcija septuma i zahvaćanje oba kavuma. Postoji i destrukcija lijeve lamine papiraceae. Prikaz u tzv. „koštanom prozoru“.

Slika 3. CT snimka istog sa slike 2. Prikaz u tzv. „mekotkivnom prozoru“. Prema CT snimci postoji destrukcija septuma, zahvaćanje oba kavuma i destrukcija lijeve lamine papiraceae.

Pacijent je postoperativno primio radioterapiju i za sada je bez recidiva. Slike 4. i 5. prikazuju CT snimke dvije godine postoperativno.

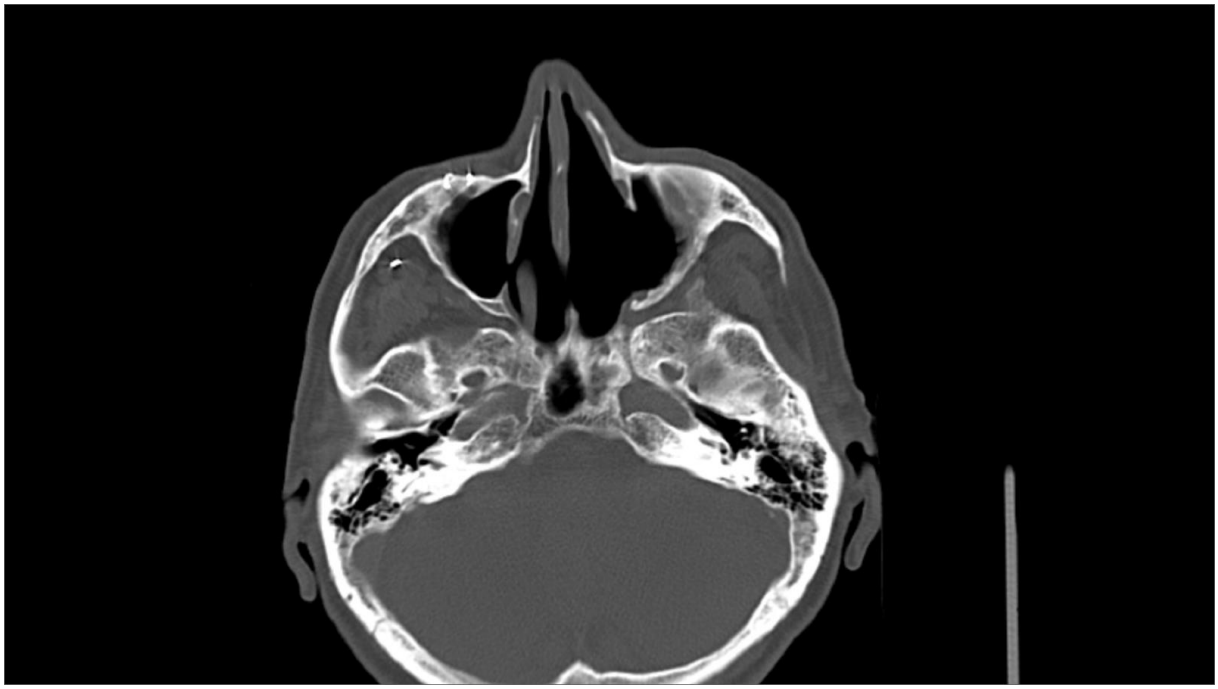

Slika 4. Pacijent M.K. tri godine postoperativno nema recidiva, a preostali dio septuma vratio se u medijalnu liniju. Vidi se da nedostaje samo stražnji dio septuma koji je reseciran na operaciji.

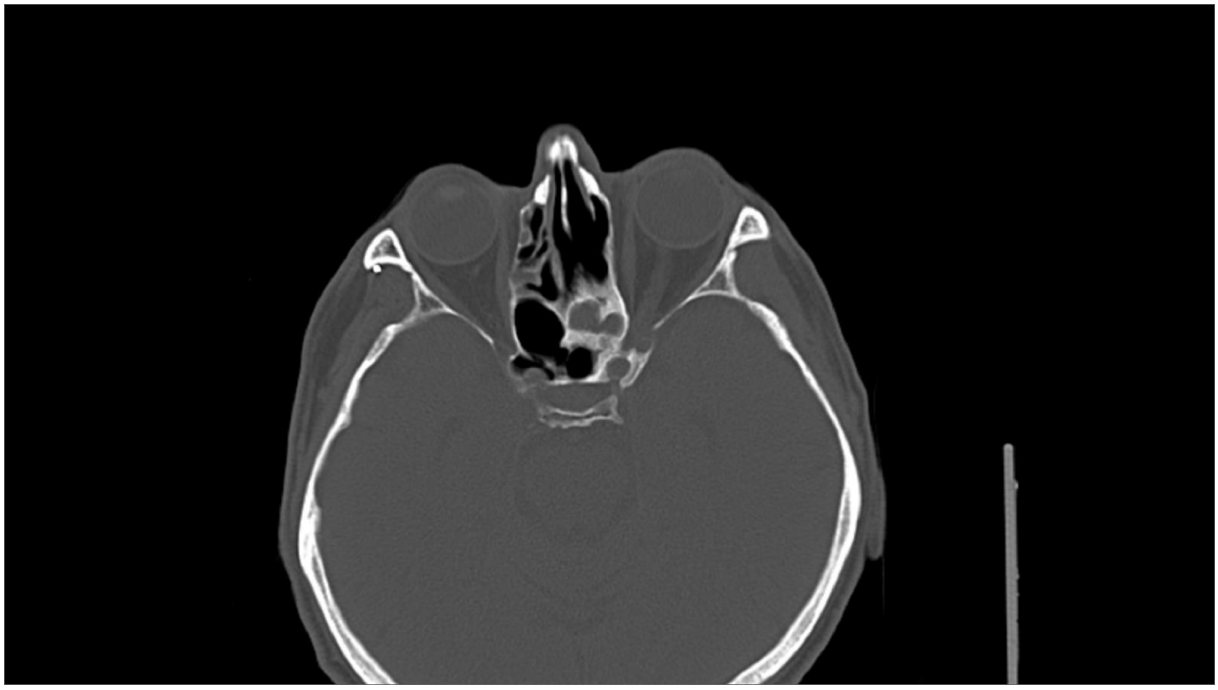

Slika 5. Isti pacijent sa slike 4. Aksijalni presjek u razini orbita.

Slike 6. i 7. prikazuju preoperativne CT snimke drugog pacijenta sa adenokarcinom lijevog nosnog kavuma. Na snimkama se vidi proboj septuma i destrukcija dna nosnog kavuma. Slike 8. i 9. prikazuju intraoperativni nalaz istog pacijenta. Endoskopski se vidi da je septum samo potisnut,a palpacijom instrumentom se vidi da je kost dehiscentna no sluznica nije zahvaćena čak ni na strani tumora. Kod ovog pacijenta na mjestu gdje je CT pokazao eroziju kosti histološki je dokazana zdrava sluznica bez tumora što nam govori o povoljnom biološkom ponašanju tumora gdje je koštana erozija nastala zbog pritiska, a ne direktne invazije.

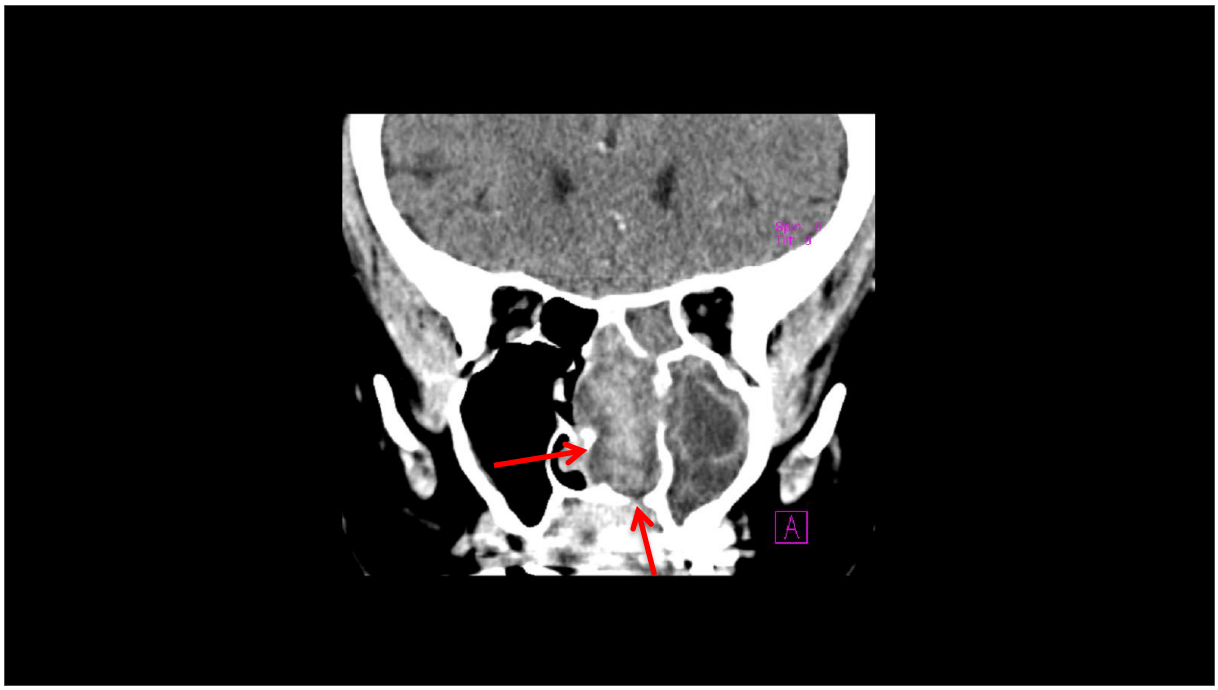

Slika 6. Pacijent s adenokarcinomom lijevog nosnog kavuma s probojem septuma i destrukcijom dna nosnog kavuma (crvene strelice). Snimka u tzv "mekotkivnom prozoru".

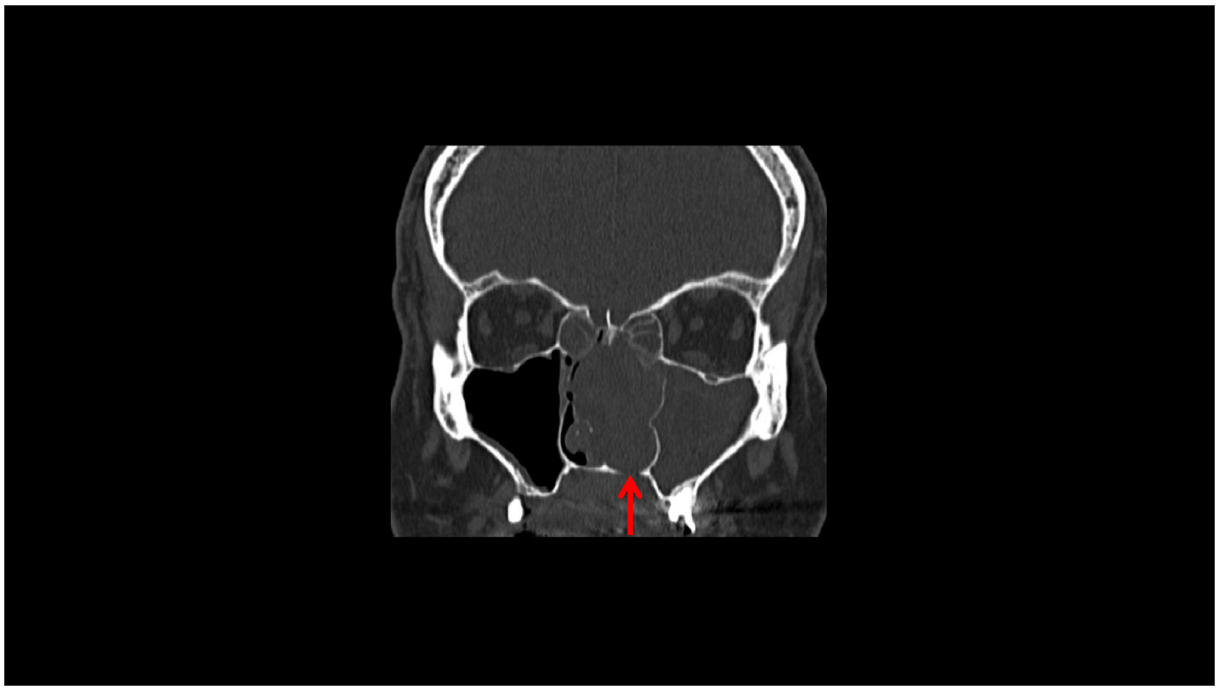

Slika 7. Pacijent sa slike 6. CT snimka u tzv." koštanom prozoru". Strelica pokazuje dno nosnog kavuma koje je erodirano.

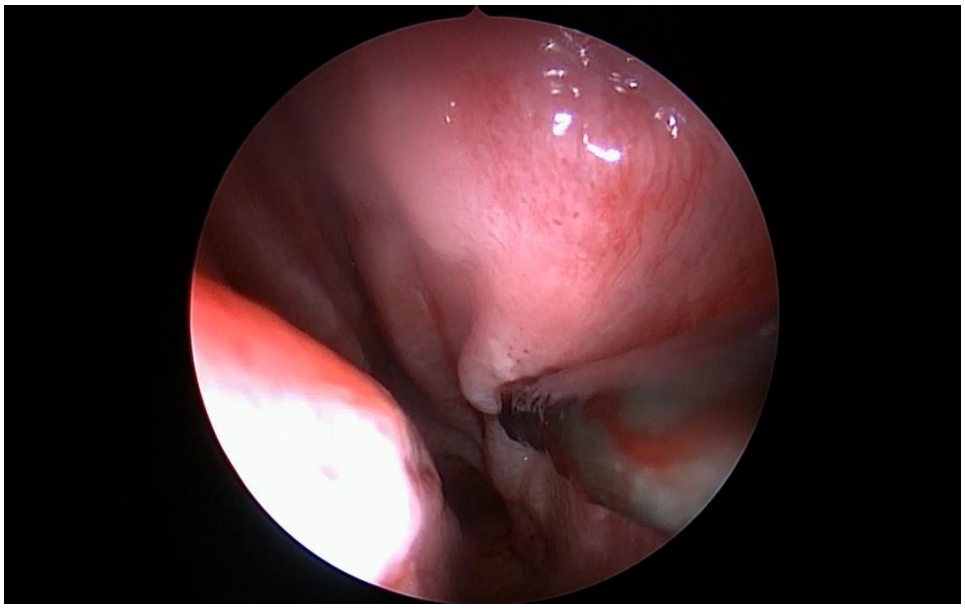

Slika 8. Intraoperativni nalaz istog pacijenta. Desna strana nosa pacijenta s permagnim adenokarcinomom lijevog kavuma nosa. Endoskopski se vidi da je septum samo potisnut, palpacijom instrumentom se vidi da je kost dehiscentna no sluznica nije zahvaćena čak ni na strani tumora.

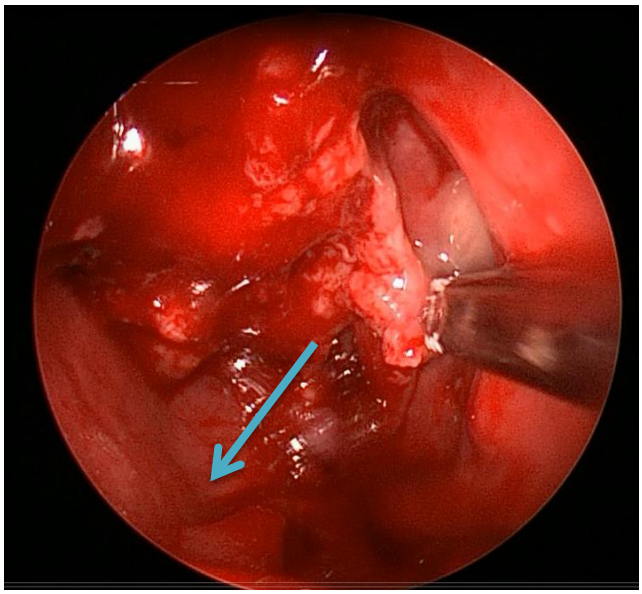

Slika 9. Intraoperativni nalaz istog pacijenta tijekom odstranjivanja tumora. Strelica pokazuje intaktnu sluznicu dna kavuma na mjestu gdje je CT pokazao eroziju kosti dna kavuma.

Ovi pacijenti imaju bolju prognozu prvenstveno zbog biološkog ponašanja njihovog tumora. Kada isti tumor "krene" u infiltrativni rast može biti i manji po inicijalnoj veličini, ali takvi bolesnici imaju lošiju prognozu. Ovaj parametar je za sada uočen kao klinička opservacija na relativno malom broju bolesnika i svakako zahtijeva dalje istraživanje i veću seriju da bi se moglo reći ima li uistinu intraoperativni nalaz prognostičku vrijednost.

Na slici 10. je prikazan nekrotični tumor (histološki estezioneuroblastom) na krovu desnog nosnog kavuma. Tumor ima malu prezentaciju u kavumu ali ima endokranijalni prodor kroz laminu kribrozu.

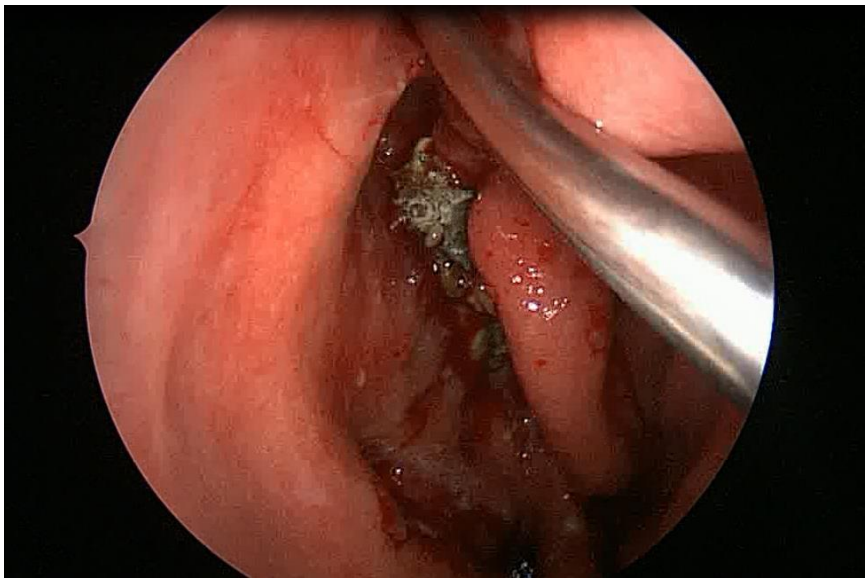

Slika 10. Estezioneuroblastom krova desnog nosnog kavuma

7. Rasprava

Zloćudni tumori nosa i paranazalnih sinusa su rijetki tumori i čine samo 3% zloćudnih tumora glave i vrata i 0,5% svih zloćudnih tumora(1). Incidencija u Hrvatskoj je 0,4 na 100 000 stanovnika (2) što je u skladu sa sličnom svjetskom incidencijom od 0,5-1,0 na 100 000 stanovnika(1). Ovako mala stopa incidencije objašnjava činjenicu da je mali broj centara imao veliko iskustvo s liječenjem pacijenata oboljelih od ovih tumora. U prosjeku se godišnje na Klinici za otorinolaringologiju i kirurgiju glave i vrata u Kliničkom bolničkom centru „Sestre milosrdnice“ operira 7,5 pacijenata oboljelih od ovih tumora, što čini 44% liječenja u cijeloj Hrvatskoj. Češći su kod muškaraca, a iste podatke smo pronašli i na našoj klinici. Maligni tumori nosa i paranazalnih sinusa se dominantno pojavljuju između 5. i 7. desetljeća života(4), a naši rezultati pokazuju da je srednja dob pri dijagnozi bila 59,9 godina. Zbog različitih histoloških tipova, ograničenog anatomskog pristupa te nespecifičnih kliničkih manifestacija dijagnoza ovih tumora predstavlja velik izazov. Budući da su rani simptomi nespecifični (nosna sekrecija, opstrukcija) većina ovih tumora se otkriva u uznapredovalom stadiju, kada simptomi postanu alarmantni (smetnje vida, ispadi kranijalnih živaca, tvorba u nosu). Važnost rane dijagnoze i liječenja mora biti naglašena liječnicima primarne medicine. Oni pacijenti s neprolaznim sinusnim problemima i sinusnim problemima koji napreduju usprkos maksimalnoj medicinskoj terapiji moraju pobuditi kliničku sumnju na malignitet tog područja. Alvarez (41) je u svojoj studiji pokazao da je širenje tumora najznačajniji prognostički faktor. Odgađanje dijagnoze i liječenja može rezultirati povećanjem morbiditeta i mortaliteta. Radiološka obrada je neophodna kod sumnje na maligni tumor. MR je korisniji u procjeni invazije mekog tkiva i medularne šupljine kosti, dok je CT korisniji u vrednovanju invazije kortikalne kosti i orbite. MR je neprocjenjiv za razlikovanje tumora od upala sluznice paranazalnih sinusa. Većina preporučuje CT kao radiološku metodu izbora, nakon čega slijedi MR u slučajevima kada granice mekih tkiva nisu dobro definirane na CT-u (42). Liječenje tumora ovog područja je osjetljivo zbog blizine anatomskih struktura poput oka, mozga i kranijalnih živaca, a obuhvaća kirurški zahvat, radioterapiju ili kemoterapiju te kombinaciju svih triju terapijskih mogućnosti. Osnova liječenja većine tumora nosa i paranazalnih sinusa je kirurško liječenje. Kontraindikacije za kirurško liječenje su određeni histološki tipovi tumora koji se liječe drugim terapijskim opcijama (limfomi, metastatski tumori) i uznapredovali stadij tumora kada postoji znatna zahvaćenost mozga, karotidne arterije, kavernoznog sinusa ili obje orbite. Osim kirurškog liječenja može se primijeniti radioterapija, i to najčešće kao adjuvantna postoperativna radioterapija. Iako je većina zloćudnih tumora ove regije u manjoj ili većoj mjeri radiosenzitivna, malo njih je i radiokurabilno. Kemoterapija kao metoda liječenja primjenjuje se rijetko, i to uglavnom za neke tipove sarkoma i već ranije spomenute limfome. Kirurško liječenje i zračenje ovih tumora su povezani s mnogobrojnim komplikacijama. Budući da ovi tumori obično ne daju lokoregionalne metastaze u ranijim stadijima, nije preporučena elektivna disekcija ako je vrat klinički i radiološki negativan. Kako

su inače ovi tumori relativno rijetki, a histologija i klinički tijek prilično heterogeni, ne postoje općeprihvaćene smjernice kako tretirati klinički negativan vrat. Naime, kod češćih tumora glave i vrata, tj. planocelularnog karcinoma gornjeg aerodigestivnog križanja postoje smjernice kada je indicirana tzv. elektivna disekcija vrata i koje regije vrata treba isprazniti od limfnih čvorova, na temelju očekivane vjerojatnosti postojanja okultno zahvaćenih limfnih čvorova. Kako su tumori nosa relativno rijetki, a k tome histološki i klinički raznoliki po tipu i ponašanju, ne postoje slične jasne smjernice za postupanje u slučaju klinički negativnog vrata. Kod manjih tumora i početnih stadija svakako nije indicirano elektivno liječenje vrata, a kod uznapredovalih tumora pristup je individualan, ali u većini slučajeva ne izvodi se elektivna disekcija ili radioterapija vratnih regija. U našoj studiji obuhvatili smo 83 pacijenta operirana na Klinici u zadnjih 11 godina, od toga 56 muškaraca i 27 žena. Prema literaturi, karcinom pločastih stanica je najčešći tumor tog područja (5,6), zatim slijedi adenoid cistični tumor (7), a treći po učestalosti je adenokarcinom (10). U našoj studiji pronašli smo nešto drukčiji poredak. Naime, rezultati analize histoloških tipova tumora su pokazali da je u zadnjih 11 godina operirano 35 (43,2%) pacijenata s planocelularnim karcinomom što čini taj tip tumora najčešćim. Drugi po učestalosti je bio adenokarcinom, pronađen u 16 (19,3%) pacijenata, a treći po učestalosti je bio slabo diferencirani karcinom, pronađen u 9 (10,8%) pacijenata. Naš rezultat o najvećoj učestalosti planocelularnog karcinoma je u skladu s literaturom (8,9,10,12). Učestalost adenokarcinoma od 19,3% približno odgovara literaturi (15%) (12), no u našoj studiji je drugi po učestalosti, a u literaturi treći. U našoj studiji smo pronašli nešto veću zastupljenost (9,6%) estezioneuroblastoma nego što je u drugim studijama (5%) (27). U 6% naših pacijenata je pronađen sarkom što odgovara literaturi (39) te u 6% melanom što je također u skladu s drugim studijama(16). Histološki tip adenoid cističnog karcinoma je imao samo jedan pacijent (1,2%) što nije u skladu s literaturom (7,10). Mukoepidermoidni karcinom je imao nešto veću učestalost među našim pacijentima nego u literaturi (14), a učestalost od 1,2 % kod non-Hodgkin limfoma je manja nego u literaturi (5,8%) (26). Od onih pacijenata za koje su bili dostupni podaci o TNM stadiju. 57% ih je imalo T3 i T4 stadij tumora što je u skladu s drugim studijama (32,35,39).

Prema literaturi, čak 80% karcinoma tog područja potječe iz maksilarnog sinusa(8), zatim slijede etmoidni sinus i nosna šupljina(9), a karcinomi sfenoidnog i frontalnog sinusa su iznimno rijetki i čine samo 5% ovih tumora(9). Nakon učinjene preoperativne radiološke obrade, primarno sijelo tumora se može činiti lokalizirano na jedno anatomsko područje, no često se otkrije za vrijeme operacije da je zahvatilo više struktura. Analiza podataka naših pacijenata je pokazala da je najčešće sijelo nosna šupljina, zatim maksilarni sinus, a za etmoidni i sfenoidni sinus kao jedine strukture zahvaćene tumorom nismo našli podatak.

Ukupno petogodišnje preživljenje u drugim studijama se kretalo od 23% do 71 %, ovisno o histološkom tipu tumora. U studiji Duru Birgi i sur. 5-godišnje preživljenje za planocelularni karcinom je bilo 71% (32). Za adenokarcinom Orvidas i sur. su objavili preživljenje od 58% (12), a Van Gerven

i sur. 63% preživljenje (33). U studiji Michel i sur. preživljenje za adenoid cistični tumor je bilo 63% (35). Morita i sur. su za estezioneuroblastom objavili 5-godišnje preživljenje od 69% (36), a za sarkom je objavljeno preživljenje od 23% u studiji Koka i sur. (40). Budući da smo u našoj studiji analizirali pacijente od 2006. do 2016. godine, za skupinu od 2011.-2016. ne možemo analizirati 5-godišnje preživljenje, a kako se radi o ukupno malom broju bolesnika, ako se ograničimo na razdoblje od 2006.-2011. godine, broj promatranih bolesnika je premali za statističku obradu, ali je preživljenje u skladu s dostupnom literaturom.

Na primjeru nekoliko naših bolesnika primjetili smo da loša prognoza ovih tumora ne mora nužno biti povezana s veličinom tumora, odnosno imamo dojam da prognoza ovisi o biološkom ponašanju jer tumor može biti inicijalno mali,ali ako raste infiltrativno onda je prognoza lošija. Također, treba biti svjestan da se liječenje karcinoma nosa i paranazalnih sinusa često provodi na „D“ razini medicine zasnovane na dokazima što znači da se liječnici u procesu donošenja odluke o dijagnostičkim testovima, liječenju ili prognozi oslanjaju na vlastito iskustvo. Podaci u literaturi o principima liječenja određenih histoloških tipova karcinoma nosa i paranazalnih sinusa kao i podaci o prognozi istih su jako raznoliki što nameće pitanje na kojoj razini EBM-a (Evidence Based Medicine) se provodi liječenje tih karcinoma. Jedan od poticaja za stvaranje EBM-a su bile studije koje pokazuju da liječnici slične pacijente liječe vrlo različito. Svrha EBM-a je pružiti zdravstvenim djelatnicima alate koji im omogućuju prikupljanje, pristup, tumačenje i sažetak dokaza potrebnih za donošenje njihovih odluka te im pomaže razlikovati stavove od neutemeljenih dokaza, nepoznavanje dokaza od stvarne znanstvene nesigurnosti i konačno bolju brigu o pacijentima(43).

8. Zaključak

Zloćudni tumori nosa i paranazalnih sinusa su rijetki tumori. Zbog nespecifičnih ranih simptoma većina ovih tumora se otkriva u uznapredovalom stadiju što odgađa dijagnozu i liječenje. Osnova liječenja većine tumora nosa i paranazalnih sinusa je kirurško liječenje, a radioterapija se najčešće primjenjuje postoperativno. Najčešći histološki tip je planocelularni karcinom, nakon kojeg slijedi adenokarcinom. Primjeri pacijenata oboljelih od adenokarcinoma kod kojih je intraoperativno uočeno da tumor višeg T stadija i dalje ne pokazuje infiltrativni već lokalno ekspanzivni rast i koji su imali bolje rezultate liječenja upućuju da unutar skupine tumora istog histološkog tipa postoje tumori s različitim biološkim ponašanjem. Mali ukupni broj bolesnika s tumorima ove lokalizacije otežava statistički značajne analize i razlog je da za njihove liječenje ne postoje smjerrnice s čvrstim razinama preporuke prema kriterijima EBM.

9. Zahvala

Zahvaljujem se mentoru doc.dr.sc. Marku Velimiru Grgiću na savjetima, pomoći, strpljenju i prenesenom znanju, svojim roditeljima na moralnoj i financijskoj podršci kroz cijeli fakultet te Ani, Tei, Ivanu, Marijanu i Mati na vjeri i potpori bez kojih ne bih mogla diplomirati.

10. Životopis

Marija Đuzel rođena je 12.4.1992. u Imotskom. Kroz osnovnoškolsko obrazovanje posebnu privrženost pokazuje prema prirodnim znanostima te sudjeluje na nizu natjecanja iz matematike i biologije. Završava osnovnu glazbenu školu (glavni predmet glasovir), a uz matematičku gimnaziju „Dr. Mate Ujević“, paralelno pohađa srednju glazbenu školu „Dr. Fra Ivan Glibotić“ (glavni predmet oboa). Na glasoviru ostvaruje niz državnih i međunarodnih nagrada. Kao odličan učenik (prosjek 4,93) maturira 2011. godine te upisuje Medicinski fakultet u Zagrebu koji trenutno dovršava. Aktivno se služi engleskim jezikom, a nešto slabije njemačkim. Poseban interes u medicini pokazuje za otorinolaringologiju i maksilofacijalnu kirurgiju.

11. Literatura

1. Dulguerov P, Jacobsen MS, Allal AS, Lehmann W, Calcaterra T. Nasal and paranasal sinus carcinoma: are we making progress? A series of 220 patients and a systematic review. Cancer. 2001; 92:3012–29.
2. Hrvatski zavod za javno zdravstvo, Registar za rak Republike Hrvatske. Incidencija raka u Hrvatskoj 2014., Bilten 39, Zagreb, 2016.
3. Goldenberg D, Golz A, Fradis M, Mârtu D, Netzer A, Joachims HZ. Malignant tumors of the nose and paranasal sinuses: a retrospective review of 291 cases. Ear Nose Throat J. 2001;80:272-7.
4. Olsen KD. Nose and sinus tumours. In: McCaffrey T (1997) Rhinologic diagnosis and treatment.New York .334-59
5. Comba P, Battista G, Belli S et al. A case-control study of cancer of the nose and paranasal sinuses and occupational exposures. Am J Ind Med. 1992;22:511-20.
6. Myers LL, Nussenbaum B, Bradford CR, Teknos TN, Esclamado RM, Wolf GT. Paranasal sinus malignancies: an 18- year single institution experience. Laryngoscope. 2002;112: 1964-69.
7. American Joint Committee on Cancer (AJCC). *AJCC Cancer Staging Manual*. 8th ed. New York: Springer; 2017.
8. Tiwari R, Hardillo JA, Mehta D, Slotman B, Tobi H, Croonenburg E. Squamous cell carcinoma of maxillary sinus. Head & Neck. 2000;22:164-9
9. Maroldi R, Lombardi D, Farina D, Nicolai P, Moraschi I. Malignant neoplasms. Imaging in treatment planning for sinonasal diseases 2000;159-220.
10. Lupinetti D, Roberts DB, Williams M et al. Sinonasal Adenoid Cystic Carcinoma: The M. D. Anderson Cancer Center Experience. Cancer. 2007;110:2726-31.
11. Rhee CS, Won TB, Lee CH, et al. Adenoid cystic carcinoma of the sinonasal tract: treatment results. Laryngoscope. 2006; 116:982–6.
12. Orvidas LJ, Lewis JE, Weaver AL, Bagniewski SM, Olsen KD. Adenocarcinoma of the nose and paranasal sinuses: a retrospective study of diagnosis, histologic characteristics, and outcomes in 24 patients. Head Neck. 2005;27:370-5.
13. Kleinsasser O, Schroeder HG. Adenocarcinomas of the inner nose after exposure to wood dust. Morphological findings and relationships between histopathology and clinical behavior in 79 cases. Archives of Oto-Rhino-Laryngology. 1988;245:1.
14. Wolfish EB, Nelson BL, Thompson LDR. Sinonasal Tract Mucoepidermoid Carcinoma: A Clinicopathologic and Immunophenotypic Study of 19 Cases Combined with a Comprehensive Review of the Literature. Head Neck Pathol. 2012; 6: 191–207.

15. Freedman HM, DeSanto LW, Devine KD, Weiland LH. Malignant melanoma of the nasal cavity and paranasal sinuses. Archives of Otolaryngology. 1973;97:322-5
16. Gasparyan A, Amiri F, Safdieh J, Reid V, Cirincione E, Shah D. Malignant mucosal melanoma of the paranasal sinuses: Two case presentations. World Journal of Clinical Oncology. 2011;2:344-7.
17. Batsakis JG, Regezi JA, Solomon AR, Rice DH. The pathology of head and neck tumors: mucosal melanomas. Head Neck Surg. 1982;4:404–18.
18. Snow GB, van der Waal I. Mucosal melanomas of the head and neck. Otolaryngol Clin North Am. 1986;19:537–47.
19. Gorsky M, Epstein JB. Head and neck and intra-oral soft tissue sarcomas. Oral Oncology. 1998;34:292-6
20. Ha PK, Eisele DW, Frassica FJ, Zahurak ML, McCarthy EF. Osteosarcoma of the head and neck: a review of the Johns Hopkins experience. Laryngoscope. 1999;109:964-9
21. Gadwal SR, Gannon FH, Fanburg-Smith JC, Becoskie EM, Thompson LD. Primary osteosarcoma of the head and neck in paediatric patients: a clinicopathologic study of 22 cases with a review of the literature. Cancer. 2001;91:598-605.
22. Callender TA, Weber RS, Janjan N, Benjamin R, Zaher M, Wolf P. Rhabdomyosarcoma of the nose and paranasal sinuses in adults and children. Otolaryngology – Head and Neck Surgery. 1995;112:252-7.
23. Hicks J, Flaitz C. Rhabdomyosarcoma of the head and neck in children. Oral Oncology. 2002; 38:450-9.
24. Gadwal SR, Fanburg-Smith JC, Gannon FH, Thompson LD. Primary chondrosarcoma of the head and neck in paediatric patients: a clinicopathologic study of 14 cases with a review of the literature. Cancer. 2000;88:2181-8.
25. Downey TJ, Clark SK, Moore DW. Chondrosarcoma of the nasal septum. Otolaryngology - Head and Neck Surgery. 2001;125:98-100.
26. Kandoğan T, Olgun L, Aydar L, Ozlem S. Non-Hodgkin's lymphoma of the nose and paranasal sinuses: a case report. Kulak Burun Bogaz Ihtis Derg. 2004;12:95-8.
27. Gupta, Das, Venkatesh, Kashyap, Bhattacharya. Aesthesioneuroblastoma of Nose. Med J Forces India. 2004; 60:71-72.
28. Simo R, Sykes AJ, Hargreaves SP, Axon PR, Birzgalis AR, Slevin NJ, et al. Metastatic renal cell carcinoma to the nose and paranasal sinuses. Head & Neck. 2000;22:722-7.
29. Bernstein JM, Montgomery WW, Balogh K. Metastatic tumours to the maxilla, nose, and paranasal sinuses. Laryngoscope. 1996;76:621-50.
30. Pignataro L, Peri A, Ottaviani F. Breast carcinoma metastatic to the ethmoid sinus: a case report. Tumouri. 2001;87:455-7.

31. Friedmann I, Osborn D. Metastatic tumours in the ear, nose and throat region. Journal of Laryngology & Otology. 1965;79:576-91.
32. Duru Birgi S, Teo M, Dyker KE, Sen M, Prestwich RJ. Definitive and adjuvant radiotherapy for sinonasal squamous cell carcinomas: a single institutional experience. Radiat Oncol. 2015;10:190.
33. Van Gerven L, Jorissen M, Nuyts S, Hermans R, Vander Poorten V. Long–term follow-up of 44 patients with adenocarcinoma of the nasal cavity and sinuses primarily treated with endoscopic resection followed by radiotherapy. Wiley Online Library. 2010 June 17. Available from: http://www.sbccp.org.br/arquivos/HN_06-2011_long-term-follow-up-of-44-patients.pdf
34. Bogaerts S, Vander Poorten V, Nuyts S, Van den Bogaert W, Jorissen M. Results of endoscopic resection followed by radiotherapy for primarily diagnosed adenocarcinomas of the paranasal sinuses. Head Neck. 2008;30:728–36.
35. Michel G, Joubert M, Delemazure AS, Espitalier F, Durand N. Adenoid cystic carcinoma of the paranasal sinuses: Retrospective series and review of the literature. European Annals od Otorhinolaryngology, Head and Neck diseases. 2013;130:257-62.
36. Morita A, Ebersold MJ, Olsen KD, Foote RL, Lewis JE, Quast LM. Esthesioneuroblastoma: prognosis and management. Neurosurgery. 1993;32:706-14.
37. Dulguerov P, Calcaterra T. Esthesioneuroblastoma. The UCLA experience 1970–1990. Laryngoscope. 1992;102:843–9.
38. Kadish S, Goodman M. Wang CC. Olfactory neuroblastoma. A clinical analysis of 17 cases. Cancer. 1976;37:1571–67.
39. Wurm J, Constantinidis J, Grabenbauer GG, Iro H. Rhabdomyosarcomas of the nose and paranasal sinuses: treatment results in 15 cases. Otolaryngol Head Neck Surg. 2005;133:42-50.
40. Koka V, Vericel R, Lartigau E, Lusinchi A, Schwaab G. Sarcomas of nasal cavity and paranasal sinuses: chondrosarcoma, osteosarcoma and fibrosarcoma. J Laryngol Otol. 1994;108:947-53.
41. Alvarez F, Suarez C, Rodrigo JP, et al. Prognostic factors in paranasal sinus cancer. Am J Otolaryngol. 1996;6: 109-114.
42. Chow M, Leonetti JP, Mafee MF. Epithelial tumors of the paranasal sinuses and nasal cavity. Radiol Clin N Am. 1993;31:61-73.
43. Bhargava K, Jaeschke R Evidence-based Medicine: An overview. SQU Jurnal for scientific research; Medical sciences 2001, vol:3, No:2, 105-112.