

Učestalost anatomskih varijacija radijalne arterije zamijećenih pri transradijalnoj kateterizaciji srca

Ostojić, Zvonimir

Master's thesis / Diplomski rad

2014

Degree Grantor / Ustanova koja je dodijelila akademski / stručni stupanj: **University of Zagreb, School of Medicine / Sveučilište u Zagrebu, Medicinski fakultet**

Permanent link / Trajna poveznica: <https://um.nsk.hr/um:nbn:hr:105:562712>

Rights / Prava: [In copyright](#) / [Zaštićeno autorskim pravom.](#)

Download date / Datum preuzimanja: **2024-07-10**



Repository / Repozitorij:

[Dr Med - University of Zagreb School of Medicine Digital Repository](#)



**SVEUČILIŠTE U ZAGREBU
MEDICINSKI FAKULTET**

Zvonimir Ostojić

**Učestalost anatomskih varijacija radijalne
arterije zamijećenih pri transradijalnoj
kateterizaciji srca**

DIPLOMSKI RAD



Zagreb, 2014.

**SVEUČILIŠTE U ZAGREBU
MEDICINSKI FAKULTET**

Zvonimir Ostojić

**Učestalost anatomskih varijacija radijalne
arterije zamijećenih pri transradijalnoj
kateterizaciji srca**

DIPLOMSKI RAD

Zagreb, 2014.

Ovaj diplomski rad izrađen je na Klinici za bolesti srca i krvnih žila Kliničkog bolničkog centra Zagreb Medicinskog fakulteta Sveučilišta u Zagrebu, pod vodstvom dr. sc. Joška Buluma, dr. med. i predan je na ocjenu u akademskoj godini 2013/2014.

Mentor rada: dr. sc. Joško Bulum, dr. med.

Popis kratica

| | |
|-------------|---|
| PCI | <i>perkutarna koronarna intervencija (engl. percutaneous coronary intervention)</i> |
| PTCA | <i>perkutana transluminalna koronarna angioplastika (engl. percutaneous transmural coronary artery angioplasty)</i> |
| RA | <i>radijalna arterija</i> |

Popis tablica

| | |
|--|----|
| Tablica 1. Usporedba učestalosti komplikacija pri femoralnom i radijalnom pristupu | 11 |
| Tablica 2. Učestalost uzroka neuspjele kateterizacije | 12 |
| Tablica 3. Učestalost anatomskih varijacija | 18 |
| Tablica 4. Odnos anatomskih varijacija sa spolom i rukom koja je korištena za kateterizaciju | 24 |

Popis slika

| | |
|---|----|
| Slika 1. Distribucija ispitanika po dobi | 17 |
| Slika 2. Visoko polazište radijalne arterije | 19 |
| Slika 3. Radio-ulnarna petlja s površinskom brahio-radijalnom arterijom | 20 |
| Slika 4. Dvostruka radijalna arterija | 21 |
| Slika 5. Radijalna petlja | 21 |
| Slika 6. Visoko polazište radijalne arterije s dvostrukom radijalnom arterijom..... | 22 |
| Slika 7. Akcesorna brahijalna arterija | 23 |
| Slika 8. Tortuoziteti..... | 23 |

Sadržaj

| | |
|--|------------|
| Popis kratica | I |
| Popis tablica | I |
| Popis slika | I |
| Sažetak | III |
| Summary | IV |
| 1. Uvod | 1 |
| 1.1. Povijest kateterizacije..... | 1 |
| 1.2. Anatomija | 2 |
| 1.3. Kateterizacija srca..... | 5 |
| 1.3.1. Femoralni pristup..... | 7 |
| 1.3.2. Radijalni pristup | 8 |
| 1.3.3. Usporedba vaskularnih pristupa | 9 |
| 2. Hipoteza | 13 |
| 3. Ciljevi rada | 14 |
| 4. Ispitanici i metode | 14 |
| 4.1. Ispitanici i selekcija ispitanika..... | 14 |
| 4.2. Definicije anatomskih varijacija radijalne arterije | 16 |
| 4.3. Statistička analiza | 16 |
| 5. Rezultati | 17 |
| 6. Rasprava | 25 |
| 7. Zaključak | 27 |
| Literatura | 28 |
| Zahvala | 33 |
| Životopis | 34 |

Sažetak

Posljednjih desetak godina kateterizacija srca transradijalnim pristupom sve se više koristi prvenstveno zbog rjeđih i lakših mogućih komplikacija u usporedbi s femoralnim pristupom. Ipak, jedan od većih nedostataka transradijalnog pristupa je relativno visoka učestalost neuspjele kateterizacije (od 1 do 5%). Na drugom mjestu uzroka iste, nalaze se anatomske varijacije radijalne arterije. Dosadašnji radovi nisu dali jednoznačne podatke o učestalosti ovih anomalija, stoga je cilj ovog istraživanja odrediti učestalost anatomske varijacije pomoću rutinskih angiografija radijalne arterije (RA) prilikom PTCA/PCI. Radi se o retrospektivnoj studiji u kojoj su pregledane 602 snimke rutinskih angiografija radijalne arterije učinjene prilikom kateterizacije srca. Učestalost anatomske varijacije RA iznosila je 8,8%, ne uključujući tortuozitete čija učestalost iznosi 12,7%. Najčešća anatomska varijacija je bila visoko polazište radijalne arterije u ukupnom broju od 31 (5,1%) ispitanika. Radio-ulnarne petlje, kao jedna od potencijalnih kontraindikacija za zahvat, pojavile su se u 2% slučajeva. Regresijskom analizom utvrđeno je da godine starosti ($p < 0,001$), ženski spol ($p = 0,015$) i visoko polazište radijalne arterije ($p = 0,034$) statistički značajno doprinose razvoju tortuoziteta. Rezultati ukazuju da se učestalost tortuoziteta s godinama linearno povećava. Iako isti nisu kontraindikacija za nastavak zahvata, preporuča se da se kod starijih pacijenata, zbog njihove veće učestalosti, na početku zahvata učini angiografija s ciljem izbjegavanja potencijalnih komplikacija zahvata.

Ključne riječi: radijalna arterija; kateterizacija srca/klasifikacija; kateterizacija srca/komplikacije; radijalna arterija/abnormalnosti; perkutana koronarna intervencija

Summary

Over the last ten years, transradial cardiac catheterization has been increasingly applied, primarily because of its lower incidence of complications compared to the femoral approach. However, one of the greatest flaws of the transradial approach is a relatively high incidence of catheterization failure (1-5%). Anatomic variations of the radial artery are ranked second among the reasons for this. Previous studies have not provided unambiguous data on the frequency of these anomalies. It is therefore the aim of this study to determine the frequency of anatomic variations using routine angiographies of the radial artery (RA) during left heart catheterization. This is a retrospective study involving the examination of 602 images of routine angiographies of the radial artery performed during cardiac catheterization. The frequency of anatomic variations of RA was 8.8%, exclusive of tortuosities whose frequency was 12.7%. The most frequent anatomic variation was the high origin of the radial artery, found in a total of 31 (5.1%) subjects. Radioulnar loops, being one of potential contraindications for the procedure, were reported in 2% of the cases. Regression analysis revealed that the age ($p < 0.001$), female sex ($p = 0.015$) and high origin ($p = 0.034$) statistically significant contributed to the development of tortuosity. The results indicate that the incidence of tortuosity increases linearly with age. Although this is not a contraindication for continuing with the procedure, we recommend that elderly patients have angiography performed at the beginning of the procedure due to the higher frequency of tortuosity.

Key words: radial artery; cardiac catheterisation/classification; cardiac catheterisation/complications; radial artery/abnormalities; percutaneous coronary intervention

1. Uvod

1.1. Povijest kateterizacije

Danas je gotovo nemoguće zamisliti medicinu bez kateterizacije. U nekom od svojih oblika, kateterizacija se primjenjuje u gotovo svim područjima medicine, prvenstveno u radiologiji i kardiologiji koje su najviše zaslužne za brzi razvoj te metode.

Stephen Hales napravio je prvu poznatu kateterizaciju 1711. godine na konju. On je uspio postaviti kateter u lijevi i desni ventrikul životinje. Nakon toga slijedi više od 200 godina pauze da bi prekretnicu učinio tada dvadesetpetogodišnji Werner Frossmann koji je 1929. godine uspio uvesti kateter u vlastiti desni ventrikul. Učini je to kroz lijevu antekubitalnu venu, a dokazao rendgenskom snimkom vlastitog toraksa. Jedan od pionira ove metode bio je Bruce Radner koji je 1948. godine predlagao da se aortografija izvodi kroz distalni dio radijalne arterije. Godine 1962. dr. Mason Sones je opisao selektivnu koronarografiju koristeći brahijalnu arteriju.¹ Ubrzo nakon toga počinje se, zbog bolje pristupačnosti, koristiti pristup kroz femoralnu arteriju. Za razvoj tog pristupa najviše je zaslužan Sven Ivar Seldinger, po kome je i nazvana najvažnija tehnika punkcije. Već 1970. godine Jeremy Swan i Wiliam Ganz uvode kateter s malim balonom u pulmonalnu arteriju kako bi vršili hemodinamska mjerenja, da bi 1977. godine bila obavljena prva koronarna balon angioplastika (*engl. percutaneous transmural coronary artery angioplasty - PTCA*), od strane Andreasa Gruentziga. S tim uspjehom, femoralni pristup postao je dominantan u cijelom svijetu. Desetak godina nakon PTCA uslijedilo je postavljanje prvih stentova, a nakon sljedećih desetak godina počinje se razvijati ideja o radijalnom pristupu. U ranim devedesetima godinama prošlog stoljeća Ferdinand Kiemeneij izvodi prvu PTCA kao i implantaciju stenta kroz radijalnu

arteriju. Kiemeneij i suradnici su uspoređujući brahijalni, femoralni i radijalni pristup, u ACCESS studiji, utvrdili da radijalnim pristupom postoji značajno manje vaskularnih komplikacija.² Ova su istraživanja bila jedna od prvih koja su ukazala na važnost odabira ispravnog pristupa za kateterizaciju te navela mnoge kardiologe, pogotovo u Kanadi, Europi i Aziji, da počnu koristiti transradijalni pristup, iako je ukupno gledajući transfemoralni pristup još uvijek najzastupljeniji. Danas se kateterizacija koristi i za liječenje određenih vrsta aritmija, ispravljanje urođenih srčanih mana te ugradnju umjetnih valvula.

1.2. Anatomija

Aorta, kao glavna krvna žila u ljudskom tijelu izlazi iz lijevog ventrikula, usmjerena prema gore, naprijed i malo desno. U visini tećeg prsnog kralješka zavija prema straga i silazi prema dolje uz lijevu stranu kralježnice.³ Razlikujemo četiri dijela aorte: (1) uzlazni dio, (2) luk aorte i (3) silaznu aortu, koju dijelimo na dva dijela; prsnu i trbušnu aortu. U nastavku nešto više o prva dva dijela budući da su oni bitni u izvođenju transradijalne kateterizacije. Aorta na svojem izlazištu iz srca počinje proširenjem zvanim bulbus aorte. Od lijevog ventrikula odvojena je s tri polumjesečasta zaliska: (1) lijevim, (2) desnim i (3) stražnjim, koji zajedno čine aortnu valvulu. Nabori istih zajedno sa stjenkom aorte čine tri sinusa, odnosno prostora koji su otvoreni prema lumenu aorte. Strogo gledajući, iz lijevog i desnog sinusa odvajaju se prvi ogranci aorte, desna i lijeva koronarna arterija. One su ujedno najčešći cilj kateterizacije srca. Desna koronarna arterija polazi iz desnog sinusa te kroz koronarnu brazdu dolazi na stražnju stranu srca, tu nastavlja svoj put kroz stražnji interventrikularni sulkus do vrha srca.⁴ U većini slučajeva ista opskrbljuje: desni atriji, sinusatrijski čvor, stražnji dio mišićne

interventrikularne pregrade, atrioventrikularni čvor i naravno veći dio stražnje stjenke srca.⁵ Lijeva koronarna arterija izlazi iz lijevog zatona aorte, u koronarnom žlijebu je usmjerena lijevo i straga te tim putem izlazi na prednju stranu srca, gdje se dijeli u dva najveća ogranka: (1) prednju interventrikularnu i (2) cirkumfleksu. Prvi leži u prednjem interventrikularnom žlijebu, dolazi do vrha srca, zavija oko istog i prelazi u distalni dio stražnjeg interventrikularne brazde. Daje ogranke za prednju stranu lijeve klijetke i interventrikularne pregrade te vrh, odnosno apeks srca. Cirkumfleksa je u koronarnom žlijebu usmjerena lijevo i straga te opskrbljuje stražnji dio lijeve klijetke. Također, daje manje ogranke za krvnu opskrbu lijeve pretklijetke, stjenke plućne arterije, izlazni dio desne klijetke i sinusatrijski čvor.⁴

Drugi dio aorte naziva se luk (lat. *arcus*) aorte. Nalazi se u prednjem medijastinumu i konveksan je prema gore. Pruža se od mjesta izlaska aorte iz osrčja pa sve do iza lijevog glavnog bronha, gdje prelazi u silaznu aortu. Luk ima tri ogranka. Prvi je *truncus brachiocephalicus*, koji je najviše desno te je usmjeren prema gore desno do razine desnog sternoklavikularnog zgloba, gdje se grana na desnu zajedničku karotidnu i desnu potključnu arteriju. Potključna arterija usmjerena je prema gore i lateralno, prelazi preko prvog rebra, te kroz stražnji skalenski otvor u razini polovice ključne kosti, između nje i prvog rebra, prelazi u pazušnu arteriju. Ostali ogranci luka aorte su lijeva zajednička karotidna i lijeva potključna arterija. Potonja ima torakalni dio usmjeren lateralno, do stražnjeg skalenskog otvora, odakle nastavlja jednako kao pazušna arterija s desne strane. Aksilarna arterija se proteže do donjeg ruba velikog pektoralnog mišića odakle se nastavlja kao brahijalna arterija, koja se proteže medijalnom stranom mišićne lože do kubitalne jame i završnog grananja na radijalnu i ulnarnu arteriju. Na svom putu

brahijalna arterija daje nekoliko ogranaka, *arteria profunda brahii*, *arteria collateralis ulnaris superior*, *arteria collateralis ulnaris inferior* i *rami musculares*. Od njih je najveći *arteria profunda brachii* za stražnju stranu nadlaktice. Ovdje su česte razne anatomske varijacije o kojima će biti više riječi u raspravi. U lakatnoj jami, radijalna arterija nastaje grananjem brahijalne arterije, te je usmjerena distalno i lateralno, nalazeći se ispred završne tetive dvoglavog nadlaktičnog mišića, a potom na supinatornom mišiću, preko kojeg prelazi te pristupa u radijalnu brazdu podlaktice i njom se spušta do šake. Brazda se nalazi između *m. brachioradialis* i *m. flexor carpi radialis*. Dok arterija križa *m. pronator teres* njoj se priključuje *r. superficialis n. radialis*, koji se daljnjim tokom nalazi lateralno od arterije i s njom teku u proksimalne dvije trećine brazde na podlaktici. U distalnom dijelu podlaktice arterija leži na *m. pronator quadratus* a prekrivena je samo vezivnom ovojnicom podlaktice i kožom. U krajnje distalnom dijelu arterija leži na distalnom dijelu palčane kosti i ovdje zakreće prema dorzalno. Prolazi ispod stiloidnog nastavka iste kosti, križa s unutarnje strane završne tetive *m. abductor pollicis longus* i *m. extensor pollicis brevis*, te dolazi na dorzalnu stranu korijena šake u *foveola radialis*. Dalje se pruža distalno i pritom s unutarnje strane križa *m. extensor pollicis longus*, te pristupa u proksimalni dio prvog intermetakarpalnog prostora šake. Ovdje arterija između dviju glava prvog dorzalnog interosealnog mišića ponire u dubinu, dolazi na palmarnu stranu šake i zakreće prema ularno gdje zajedno s arterijom ulnaris tvori površinski i duboki palmrani luk. Na svom toku najpovršnije se nalazi distalno, kod stiloidnog nastavka palčane kosti gdje joj se palpira puls i vrši kateterizacija. Radijalnu arteriju cijelim tokom prate *vv. comitantes a. radialis*.⁴

1.3. Kateterizacija srca

Kateterizacija srca je metoda uvođenja katetera u srce kroz periferne vene ili arterije. Koristi se u raznim indikacijama, od mjerenja tlaka u određenim vaskularnim prostorima preko uzimanja uzoraka krvi ili tkiva do prikazivanja srčanih komora i krvnih žila pomoću jodnog kontrasta. U novije vrijeme nakon dijagnostičke procedure, ukoliko je potreban, slijedi intervencijski zahvat, primjerice, ugradnja stenta ili zatvaranje otvorenog foramena ovalea.⁶ Metoda je prilagođena za sve dobne skupine pacijenata, od novorođenih pa do starijih osoba. Kateterizacija desnog srca i plućnih krvnih žila se izvodi kroz vene, anterogradnim (u smjeru kretanja krvi) pristupom, dok se za lijevo srce koristi arterijski, retrogradni pristup. Pacijentima koji sudjeluju u ovom istraživanju rađena je koronarografija s ili bez intervencijskog zahvata tako da se rad odnosi samo na te metode.

Kateterizacija lijevog srca vrši se uvođenjem katetera retrogradnim putem kroz neku od arterija, najčešće femoralnu ili radijalnu arteriju. Ta metoda omogućuje da se napravi: aortografiju odnosno kontrastni prikaz aorte (kod sumnje na aneurizme i slično), angiokardiografiju s ventrikulografijom (kontrastno snimanje samog lijevog ventrikula), da se izmjere tlakovi u svim prostorima kod sumnje na, primjerice, stenozu ili insuficijenciju zalistaka i koronarografiju s kojom se pomoću kontrasta prikazuju srčane krvne žile. Intervencija je najčešća nakon koronarografije iako može uslijediti nakon većine navedenih metoda. Dvije najčešće vrste perkutanih koronarnih intervencija (*engl. percutaneous coronary intervention* - PCI) su: (1) koronarna balon angioplastika (PTCA – perkutana transluminalna koronarna angioplastika) koja podrazumijeva izoliranu

dilataciju suženja koronarne žile balonom i (2) ugradnja stentova. Potonja je danas daleko češća i iznosi 80 % svih PCI.⁷

Kateterizacija srca se provodi kako bi se potvrdila radna dijagnoza te po mogućnosti odmah i terapijski interveniralo na uzrok bolesti. Drugim riječima, kateterizacija je danas dijagnostičko - terapijski postupak. Indikacije za njeno provođenje su:

1. Poznata ili suspektna koronarna bolest
 - (1) Novonastala angina
 - (2) Nestabilna angina
 - (3) Procjena prije kirurškog zahvata
 - (4) Tiha ishemija
 - (5) Atipična bol u prsima ili koronarni spazam
2. Infarkt miokarda
 - (1) Postinfarktna nestabilna angina
 - (2) Neuspjela tromboliza
 - (3) Šok
 - (4) Komplikacije (ventrikulski septalni defekt, ruptura papilarnog mišića)
3. Nagla srčana smrt
4. Bolesti srčanih zalistaka
5. Kongestivno popuštanje srca
6. Disekcija aorte
7. Perikardna konstrikcija ili tamponada
8. Kardiomiopatija
9. Prije i poslije transplantacije srca.⁸

1.3.1. Femoralni pristup

Kao što i ime pristupa kaže, ovdje govorimo o kateterizaciji kroz femoralnu arteriju. Optimalno mjesto punkcije se nalazi između završnog dijela vanjske ilijačne arterije i odvajanja duboke femoralne arterije od femoralne arterije.⁹ U tom se području lateralno od femoralne arterije nalazi femoralni živac, a medijalno femoralna vena. Posljednjih su se godina operateri, za odabir mjesta punkcije, služili vanjskim anatomskim obilježjima, prvenstveno ingvinalnim ligamentom. Uobičajeno je da se punktira dva centimetra ispod navedenog ligamenta na mjestu gdje se osjećaju arterijske pulzacije. Također se na tom mjestu, ispod arterije, nalazi glava femura koja služi kao tvrd oslonac za hemostazu nakon zahvata. Sama punkcija vrši se iglom, s vrhom prema gore, položenom pod kutom od 30 do 45 stupnjeva. Treba naglasiti da se, s ciljem smanjenja komplikacija, punktira samo prednji zid arterije. Nakon što se uđe u lumen kroz iglu će retrogradno poteći krv. Onda se uvodi vodilica, izvlači igla te postavlja uvodnica koja na tom mjestu ostaje do kraja zahvata.

Gore navedeni opis odabira mjesta punkcije ima dosta nedostataka. Naime, zbog često drugačijih odnosa ingvinalnog ligamenta, glave femura i femoralne arterije može se dogoditi da je punkcija previsoka ili preniska. Visoka punkcija može uzrokovati penetraciju vanjske ilijakalne ili donje epigastrične arterije, koja zbog otežane hemostaze, može biti uzrokom, po život opasnog, retroperitonealnog krvarenja.¹⁰ Niski ubod i penetracija kroz, primjerice, odvajanje duboke femoralne arterije povećavaju rizik za razvitak pseudoaneurizme, laceracije ili tromboze.¹¹ Nadalje, moguće je da femoralna vena prelazi preko odvajanja duboke femoralne arterije od femoralne arterije, što povećava rizik nastanka arterio-venske fistule.¹²

Zbog navedenih razloga, s ciljem što preciznijeg određivanja mjesta punkcije, razvile su se tehnike kao što je fluoroskopija i ultrazvuk. Iako postoji malo randomiziranih studija koje se bave ovom problematikom, one pokazuju manji broj komplikacija ukoliko se koristi fluoroskopija ili, još bolje, ultrazvuk,^{13, 14} prvenstveno u pretilih pacijenata i žena kao dvije najrizičnije skupine.¹⁵ Usprkos tome, devedesetih godina prošlog stoljeća, Grier i suradnici su utvrdili da čak 39,2% operatera preferira metodu kožnog nabora, a 24,7% lokaciju maksimalnih pulzacija.¹⁶

1.3.2. Radijalni pristup

Radijalnoj je arteriji moguće pristupiti i s desne i s lijeve strane, ovisno o sklonostima operatera. Kada se odluči o strani, izvodi se modificirani Allenov test ili pletizmografija ruke. Njihova je zadaća otkrivanje da li je komunikacija između radijalne i ulnarne arterije preko palmarnih lukova adekvatna. Naime, u skoro 10% slučajeva nakon zahvata dolazi do tromboze radijalne arterije koja nije klinički značajna upravo zbog ove okolne cirkulacije.¹⁷ Iako je prediktivna vrijednost obaju testova nedostatna za nastanak ishemije, trenutno ne postoje bolji i jednostavniji testovi.¹⁸ Allanov test se izvodi tako da pacijent čvrsto stisne šaku, a liječnik potom istovremenim pritiskom na radijalnu i ularnu arteriju smanji dotok krvi distalno u šaku, koja zbog toga problijedi. Pacijent potom otvara dlan, a liječnik otpušta ularnu arteriju. Ukoliko se boja u šaku vrati u roku od 3 do 15 sekundi smatra se da je cirkulacija odgovarajuća te se može pristupiti zahvatu.¹⁹

U desnostranom pristupu pacijentova ruka je abducirana ili položena uz tijelo. U starijih pacijenata, žena i onih nižega rasta zbog manje zavojitosti žila preferira se lijevostrani pristup, u kojem je ruka abducirana i zatim fiksirana preko abdomena kako bi operater

mogao pristupiti s desne strane.²⁰ Mjesto punkcije nalazi se dva centimetra proksimalno od stiloidnog nastavka. Punkcije se mogu izvršiti na dva načina. Prvi je modificirana Seldingerova tehnika u kojoj se radi punkcija samo prednjeg zida arterije s iglom veličine 19-21 gaugea i uvodi se kratka žica vodilica. *Angiocath* tehnika podrazumijeva i punkciju stražnjeg zida arterije te potom vraćanje igle u lumen laganim izvlačenjem pod kutom. Studije koje bi usporedile prednosti i mane ovih dviju tehnika još nisu napravljene. Treba naglasiti kako je za izučavanje i usavršavanje tehnike punkcije prednjeg zida potreban duži vremenski period u usporedbi sa stražnjim pristupom. Također, prednji pristup je povezan s većim postotkom neuspjeha uvođenja žice vodilice, dok su postotak pojave hematoma i okluzije podjednaki.²¹

1.3.3. Usporedba vaskularnih pristupa

Kliničko iskustvo i studije pokazale su da kateterizacija srca koristeći pristup kroz arteriju radialis ima više prednosti od femoralnog pristupa.^{2, 22, 23} Najveća prednost je u smanjenom riziku postoperativnog krvarenja iz mjesta pristupa. To je dokazano u velikoj meta analizi objavljenoj 2009. godine koja je evaluirala 23 randomizirana istraživanja s ukupno više od 7.000 pacijenata.²⁴ Vjeruje se da je razlog tome prvenstveno anatomija radijalne arterije. Naime, ona se, na mjestu punkcije, nalazi površno odmah ispod kože što je čini lako pristupačnom za hemostazu. S time se gotovo izbjegavaju česte komplikacije femoralnog pristupa kao što su hematomi i pseudoaneurizmi.^{25, 26} Obje te komplikacije, same po sebi, nisu životno ugrožavajuće, ali svojim rastom mogu pritisnuti okolne neurovaskularne strukture i uzrokovati dodatne probleme. To se u radijalnom pristupu ne može dogoditi iz dodatnog razloga, a taj je da se u blizini arterije radialis, na mjestu punkcije, ne nalaze nikakve klinički signifikantne živčane i/ili druge vaskularne

strukture. Iz istog razloga ne mogu nastati klinički signifikantne arterio-venske fistule koje su, zbog pratećih vena, moguće prilikom kateterizacija femoralne arterije. Prednost radijalnog pristupa je i u tome što ukoliko i dođe do bilo koje od ranije navedenih komplikacija, njihova pojava ne zahtjeva kiruršku intervenciju, već se mogu zbrinuti konzervativno.²⁷ Treća anatomska prednost je u dvostrukoj irigaciji šake krvlju putem palmarnih lukova koji sprječavaju nastanak ishemije šake nakon tromboze radijalne arterije, a koja se nakon transradijalne kateterizacije srca javlja kod 4 do 10% bolesnika, ovisno o načinu hemostaze.¹⁷ Iako u niti jednom pristupu ozbiljne komplikacije (smrtni ishod, infarkt miokarda ili moždani inzult) nisu česte, na temelju rezultata već spomenute meta analize iz 2009. godine dobila se statistički značajna razlika u smanjenju istih radijalnim pristupom (2,5 vrs 3,7%).²⁴ Nadalje, radijalnim pristupom izbjegavaju se neke druge potencijalno životno ugrožavajuće komplikacije kao što je retroperitonealno krvarenje.²⁸ Ono se u femoralnom pristupu javlja kod 0,7% pacijenata s posljedičnom stopom smrtnosti u rasponu od 4 do 12%. Nadalje, gotovo svi bolesnici s femoralnim pristupom (75 - 100%) zahtijevali su transfuziju krvi.^{29, 30} I konačno, transradijalni pristup prilikom kateterizacije srca smanjuje trajanje bolničkog liječenja, a time i troškove liječenja čak do 15% u odnosu na iznos prilikom femoralnog pristupa.³¹ Vrlo je važno naglasiti da je primarni ishod zahvata jednako uspješan kod oba pristupa. Dapače, transradijalni pristup se u velikoj RIVAL studiji pokazao boljim, od femoralnog u bolesnika s akutnim infarktom miokarda sa ST elevacijom (HR 0,60, 95% CI 0,38-0,94). Ova studija pokazala je i znatno manji broj vaskularnih komplikacija u kojima je potrebna transfuzija krvi i/ili kirurška reparacija (1,4 vrs 3,7%).³² Pregled učestalosti komplikacija pri femoralnom i radijalnom pristupu prikazan je tablicom 1.

Tablica 1. Usporedba učestalosti komplikacija pri femoralnom i radijalnom pristupu

| Vrsta komplikacije | Femoralni pristup | | Radijalni pristup |
|----------------------------------|--------------------|--------------------|---|
| | prije 2000. godine | nakon 2000. godine | |
| Hematom (>5-10 cm) | <10 % | <5 % | 1-3 % |
| Retroperitonealno krvarenje | <2 % | <2 % | - |
| Pseudoaneurizma | 0,6 - 2,1 % | <1 - 2 % | <0,1% |
| Arterijsko-venska fistula | 0,1 - 0,4 % | <1 - 2 % | <0,1% |
| Tromboza/embolija (ishemija uda) | <0,5 % | <0,1 % | 0,08 % - 0,10 % prilikom otpusta iz bolnice (ishemija uda izrazito rijetka) |
| Infekcija | <1 % | <5 % | <0,1 % |
| Disekcija/perforacija | | <1 % | <1 % |
| Kirurška intervencija | 1 % - 20 % | <5 % | <0,1 % |

Negativna strana radijalnog pristupa je u tome što radijalna arterija ima značajno manji promjer od femoralne, $2,69 \pm 0,40$ mm kod muškaraca i $2,43 \pm 0,38$ mm kod žena u odnosu na 6 mm promjera femoralne arterije¹⁹ te ju je stoga teže punktirati i u nju uvesti potrebne katetere. To znači da zahtijeva više vremena za učenje odnosno usvajanje vještina od strane liječnika. Stoga je, prema navodima iz literature, neuspjela punkcija i vodeći uzrok (69%) neuspjele kateterizacije, dok se neuspjeh izvođenja kateterizacije kreće od 1 do 5%.^{2, 23, 33} (tablica 2.).

Jedna od ozbiljnih komplikacija koja je tipična za radijalni pristup je razvitak *compartment* sindroma. Prema velikoj studiji na 51.296 pacijenata on se razvio kod njih dvoje odnosno kod manje od 0,01%.³⁴ Ukoliko se posumnja da bi se mogao razviti, kirurško liječenje se može spriječiti tako da se prekine antikoagulantna terapija, kontrolira tlak i bol, te postavi manšeta kao vanjski uređaj za kompresiju.

Tablica 2. Učestalost uzroka neuspjele kateterizacije

| Uzroci neuspjele kateterizacije | Učestalost uzroka (%) |
|--|------------------------------|
| Neuspjela punkcija | 69 |
| Anatomske varijacije | 16 |
| Spazam brahijalne arterije | 8 |
| Neuspjela kanilacija | 5 |
| Ostalo | 2 |

Kao što je vidljivo iz tablice 2. drugi najčešći uzrok neuspjele kateterizacije su anatomske varijacije radijalne arterije.³⁵ Iz literature nije moguće jednoznačno utvrditi učestalost istih. Naime, podaci koji se u literaturi nalaze govore o učestalosti od svega 3% pa čak do 20%.^{36, 37, 38} Upravo iz tog razloga u ovom radu je istražena učestalost anatomskih varijacija u bolesnika, koji su tijekom 2013. godine, podvrgnuti transradijalnoj kateterizaciji srca u Kliničkoj jedinici za intervencijsku kardiologiju Klinike za bolesti srca i krvnih žila Kliničkog bolničkog centra Zagreb.

Učestalost spazma, kao trećeg najčešćeg uzroka neuspjele kateterizacije, kreće se prema literaturi od 22,2 do 34% bez uporabe vazodilatatora, odnosno od 4,9 do 14% pri uporabi verapamila.^{39, 40} Ostali čimbenici koji smanjuju spazam za 60 do 100% su sljedeći: rad u tihom okruženju, kraće uvodnice, anksiolitici u premedikaciji i uporaba

hidrofilnih uvodnica.⁴¹ Uzrok tako visoko učestalosti spazma je činjenica da se na adventiciji radijalne arterije nalazi obilje alfa-adrenoreceptora koji ju čine osjetljivom na cirkulirajuće tvari i traumu. S obzirom da se ovdje radi o retrospektivnom istraživanju, kod svih pacijenata kojima je rađena transradijalna kateterizacija srca, na sve navedene rizične čimbenike nije se moglo utjecati te se stoga u ovom istraživanju ne prati učestalost spazma odnosno promjer radijalne arterije. U krajnjem slučaju, čim je kateter postavljen u žilu očekuje se da se razvio neki stupanj spazma.

2. Hipoteza

Posljednjih desetak godina kateterizacija srca transradijalnim pristupom sve se više koristi prvenstveno zbog rjeđih i lakših mogućih komplikacija u usporedbi s mogućim komplikacijama prilikom izvođenja zahvata femoralnim pristupom. Ipak, jedan od većih nedostataka transradijalnog pristupa je relativno visoka učestalost neuspjeha izvođenja kateterizacije, koja se kreće od 1 do 5%, a vodeći uzrok iste je neuspjela punkcija. Na drugom mjestu uzroka neuspjele kateterizacije nalaze se anatomske varijacije radijalne arterije. Dosadašnji radovi nisu dali jednoznačne podatke o učestalosti ovih anomalija, vjerojatno jer se u većini centara angiografija ne provodi rutinski, odnosno provodi se samo kad se javi neka od komplikacija postupka. Iz tog razloga smatra se da je potrebno odrediti učestalost anatomske varijacije pomoću rutinskih angiografija radijalne arterije kod pacijenata kojima je učinjena transradijalna kateterizacija srca u centru visoke kliničke izvrsnosti. Hipoteza ovog istraživanja je da se snimanjem

angiografije na početku zahvata može predvidjeti, izbjeći ili smanjiti učestalost određenih komplikacija zahvata.

3. Ciljevi rada

Osnovni cilj rada je odrediti učestalost anatomskih varijacija radijalne arterije koristeći angiografske snimke pacijenata kojima je učinjena rutinska transradijalna kateterizacija srca.

Dodatni ciljevi rada su odrediti postoji li povezanost između određenih anatomskih varijacija s godinama, spolom ili rukom kroz koju se izvodi kateterizacija te odrediti može li jedna anatomska varijacija dovesti do pojave druge.

4. Ispitanici i metode

4.1. Ispitanici i selekcija ispitanika

Istraživanje je provedeno kao retrospektivna studija u koju su uključeni bolesnici kojima je tijekom 2013. godine u Kliničkoj jedinici za intervencijsku kardiologiju Klinike za bolesti srca i krvnih žila Kliničkog bolničkog centra Zagreb Medicinskog fakulteta Sveučilišta u Zagrebu učinjena kateterizacija srca koristeći transradijalni pristup. U istraživanje su uključeni bolesnici kod kojih je rađena elektivna koronarografija radi potvrde ili isključenja koronarne bolesti srca, potom bolesnici kod kojih je rađena elektivna PCI kao i bolesnici sa svim oblicima akutnog koronarnog sindroma koji su

podvrgnuti urgentnoj koronarografiji i/ili PCI. Kod svih bolesnika je odmah nakon postavljanja arterijske uvodnice u radijalnu arteriju učinjena rutinska angiografija iste. U promatranom razdoblju obavljeno je 749 kateterizacija srca po navedenom protokolu. Sve snimke su pregledane te su se, nakon provedene selekcije, 602 snimke koristile u daljnjem tijeku istraživanja. Selekcija je zahtijevala da svi pacijenti budu punoljetni i da imaju ispravnu snimku angiografije radijalne arterije. Ispravno snimljena radijalna arterija je podrazumijevala da je snimljeno razdvajanje brahijalne na ulnarnu i radijalnu arteriju. Također se na snimci morala vidjeti barem polovica radijalne i brahijalne arterije. Od 147 isključenih ispitanika, njih 134 je isključeno jer nisu uopće imali snimku radijalne arterije, a kod 13 ispitanika snimka nije obuhvaćala dovoljno dug segment radijalne arterije da bi se adekvatno moglo procijeniti postoji li anatomska varijacija. Dakle, ovakvim postupkom u konačnici je za analizu ostalo ukupno 602 ispitanika, od kojih 414 muškaraca i 188 žena. Angiografije su učinjene na radiološkim angiografski uređajima SIEMENS ARTIS. Sam postupak transradijalne kateterizacije je proveden u potpunosti sukladno pravilima struke. Mjesto punkcije nalazilo se 1 do 2 cm proksimalno od stiloidnog nastavka. Prije punkcije područje se anesteziralo s 1 do 2 ml 2%-tne otopine Lidokaina, a sama punkcija se radila modificiranom Seldingerovom tehnikom iglom veličine 19-21 gaugea. Potom se uvodila kratka žica vodilica (0,018 – 0,035 inča), a preko nje uvodnica. Korištene su hidrofilne arterijske uvodnice duljine 10 cm i veličine 5 ili 6 Frencha. Nakon uvođenja uvodnice primijenjeno je 2,5 mg verapamila intraarterijski u svrhu sprječavanja spazma radijalne arterije. Svi su ispitanici potpisali informirani pristanak za navedeni zahvat.

4.2. Definicije anatomskih varijacija radijalne arterije

Anatomske varijacije su klasificirane kao visoko izlazište radijalne arterije, radio-ulnarne petlje s površinskom brahioradijalnom arterijom, petlja radijalne arterije, dvostruka radijalna arterija i visoko izlazište s dvostrukom radijalnom arterijom u skladu s klasifikacijom Burzotta i suradnika.⁴² Visina koja se uzela kao granica visokog grananja bila je u razini gornjeg ruba interkondilarnih nastavaka humerusa. Ta linija predstavlja gornji rub kubitalne jame. Tortuoziteti su opisani kao zavoji veći od 45 stupnjeva. U statističkoj analizi su tortuoziteti analizirani kao zasebna anomalija jer se smatra da su jednim djelom stečeni.

Stenoza radijalne arterije se nije proučavala iz više razloga. Naime, čim je kateter postavljen u žilu očekuje se da se razvio neki stupanj spazma. Nadalje, okruženje za svakog bolesnika nije bilo identično. Poznato je da rad u tihom okruženju, kraće uvodnice, anksiolitici u premedikaciji i uporaba hidrofilnih uvodnica znatno smanjuju učestalost spazma, a što se u retrospektivnoj studiji nije moguće odrediti. Naravno, čim se razvio spazam više nije moguće objektivno odrediti „prirodni“ stupanj stenoze.

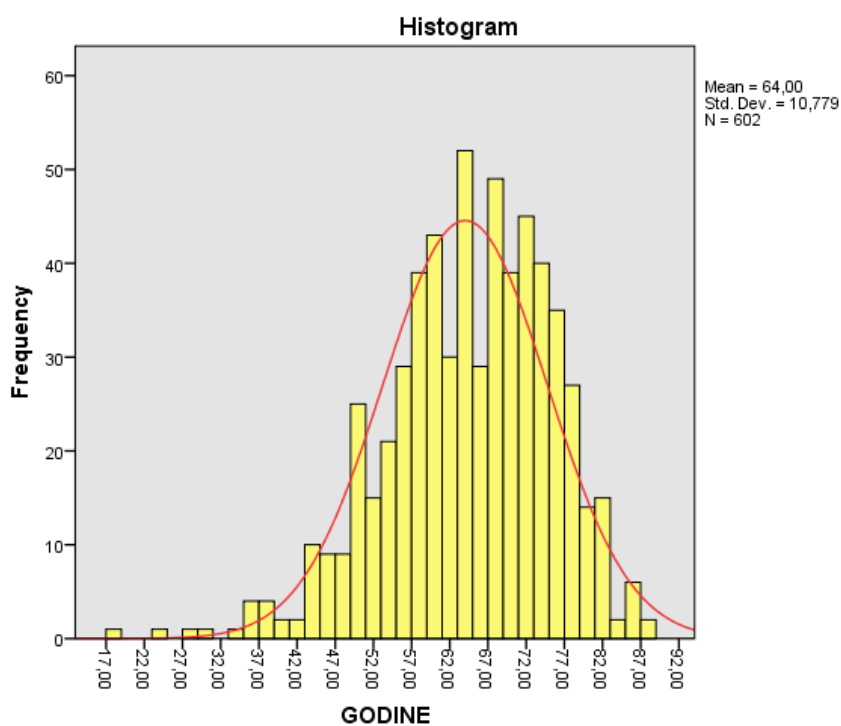
4.3. Statistička analiza

Rezultati su prikazani tabelarno i grafički. Kontinuirana varijabla (dob) je prikazana kao srednja vrijednost i standardna devijacija, a Kolmogorov-Smirnovljev testom dokazana je normalna distribucija podataka. Ostale varijable bile su nominalne, pa su podaci prikazani frekvencijama i postotcima. U analizi podataka korišten je χ^2 test ili Fischerov egzaktni test, a da bi se utvrdila povezanost među varijablama korištene su metode multivarijantne analize kao što je logistička regresija u kojoj je ovisna varijabla

bila dihotomna (ima ili nema tortuoziteta po različitim kriterijima). Statistička značajnost utvrdila se na razini od 5%. Za statističku analizu koristio se komercijalni statistički program IBM SPSS verzija 20 (SPSS for Windows 20.0, SPSS, Chicago, IL, USA).

5. Rezultati

Od ukupno 602 pacijenta, njih 414 (68,8%) je muškaraca, a 188 (31,2%) su žene. Najmlađi pacijent je imao 18 godina, a najstariji 87 godina (mean±SD; 64±10,78). Slika 1. prikazuje normalnu distribuciju ispitanika po godinama života.



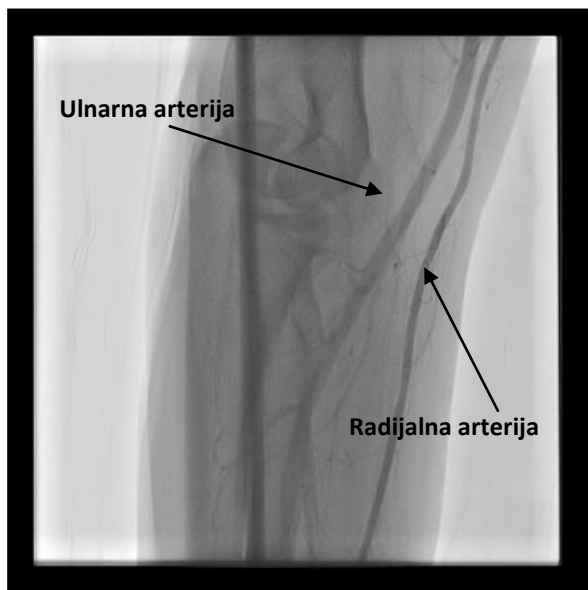Slika 1. Distribucija ispitanika po dobi

Kod 538 (89,4%) pacijenata kateterizacija srca se izvodila kroz desnu ruku. Anatomske varijacije, ne uključujući tortuozitete, su nađene kod 53 (8,8%) ispitanika (tablica 3.).

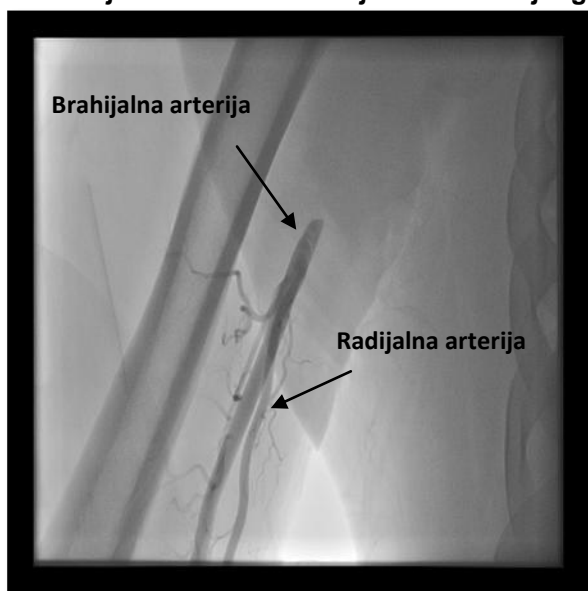
Tablica 3. Učestalost anatomskih varijacija

| | | Broj N (%) |
|---|---------------|-------------------|
| Spol | Muški | 414 (68,8) |
| | Ženski | 188 (31,2) |
| Ruka | Desna | 538 (89,4) |
| | Lijeva | 64 (10,6) |
| Normalna anatomija | Da | 549 (91,2) |
| | Ne | 53 (8,8) |
| Visoko polazište radijalne arterije | Da | 31 (5,1) |
| | Ne | 571 (94,9) |
| Radioulnarna petlja | Da | 0 (0) |
| | Ne | 602 (100) |
| Radioulnarna petlja s površinskom brahioradijalnom arterijom | Da | 12 (2) |
| | Ne | 590 (98) |
| Radijalna petlja | Da | 3 (0,5) |
| | Ne | 599 (99,5) |
| Dvostruka radijalna arterija | Da | 4 (0,7) |
| | Ne | 597 (99,2) |
| Visoko polazište s dvostrukom radijalnom arterijom | Da | 3 (0,5) |
| | Ne | 599 (99,5) |
| Aksesorna brahijalna arterija | Da | 1 (0,2) |
| | Ne | 601 (99,8) |
| Tortuoziteti | Da | 76 (12,7) |
| | Ne | 526 (87,3) |

Najčešća anatomska varijacija je bila visoko polazište radijalne arterije (slike 2a. i 2b.), u ukupnom broju od 31 (5,1%) ispitanika. Kao što je već rečeno, visokim polazištem se smatrala svaka bifurkacija iznad interkondilarne linije.



2a: Radijalna i ulnarna arterija u kubitalnoj regiji

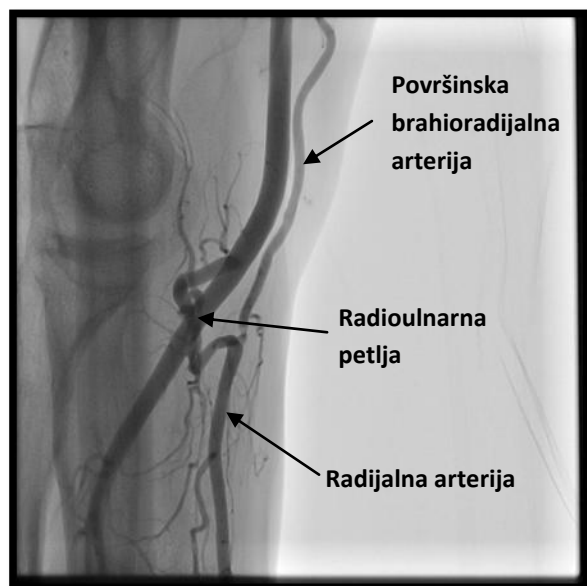


2b: Visoko polazište radijalne arterije u sredini humerusa

Slika 2. Visoko polazište radijalne arterije

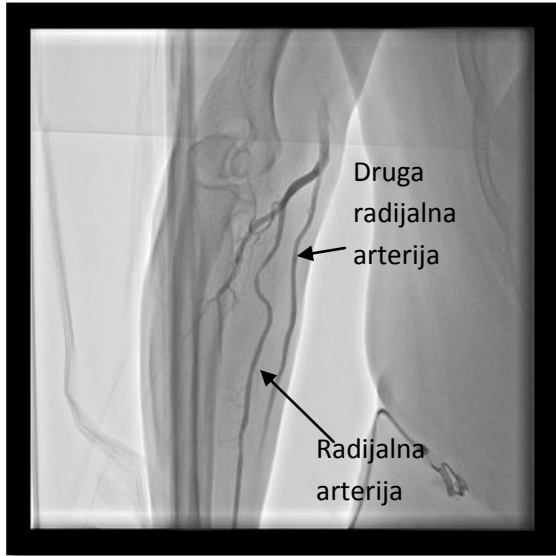
Sljedeća varijacija po učestalosti je bila radioulnarna petlja s površinskom brahioradijalnom arterijom (slika 3.). Radi se o petlji od 360° između radijalne i ulnarne

arterije s dodatnom krvnom žilom koja polazi iz brahijalne i spaja se s radijalnom. Ta anomalija se javila kod 12 (2%) ispitanika. U našem uzorku nije nađena niti jedna radio-
ulnarna petlja bez površinske brahioradijalne arterije.



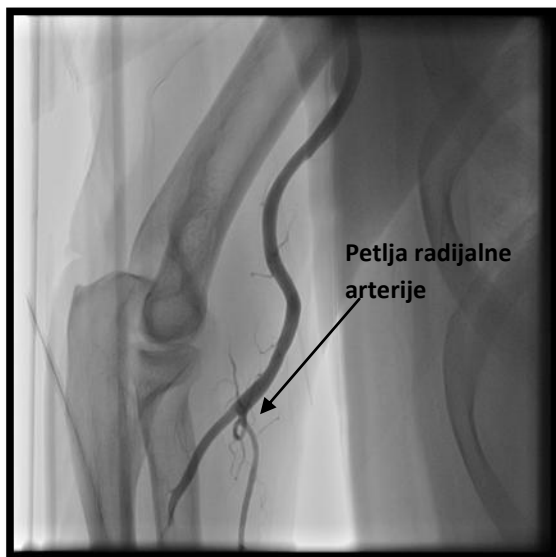Slika 3. Radio-ulnarna petlja s površinskom brahio-radijalnom arterijom

Dvostruku radijalnu arteriju ima 4 (0,7%) ispitanika. Nju definiramo kao arteriju koja polazi iz brahijalne arterije prije normalne bifurkacije na ulnarnu i radijalnu i nastavlja put prema zglobu paralelno s normalnom radijalnom arterijom (slika 4.).



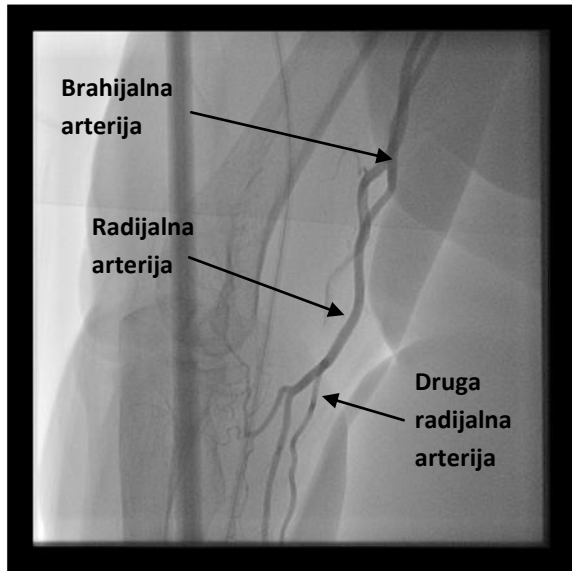
Slika 4. Dvostruka radijalna arterija

Radijalna petlja, petlja od 360° same radijalne arterije, (slika 5.) utvrđena je kod 3 (0,5%) ispitanika.



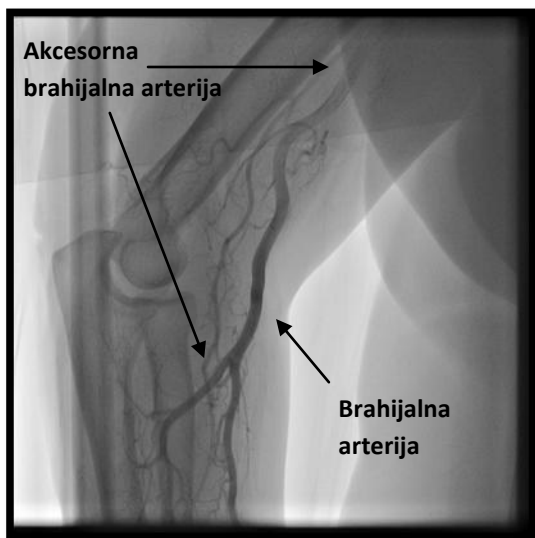
Slika 5. Radijalna petlja

Kod identičnog broja ispitanika (3 odnosno 0,5%) uočeno je visoko polazište radijalne arterije u kombinaciji s dvostrukom radijalnom arterijom (slika 6.).



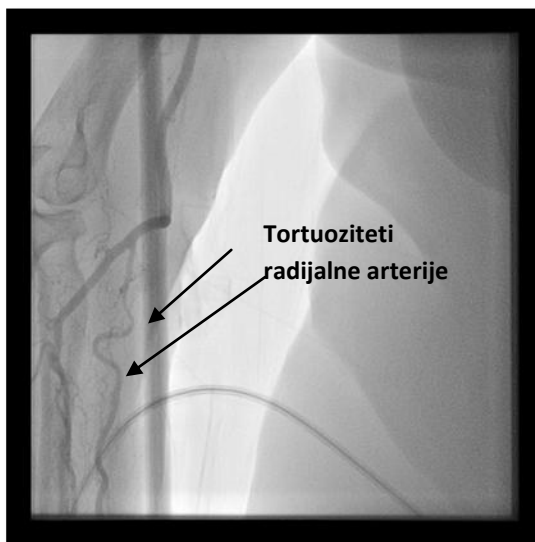
Slika 6. Visoko polazište radijalne arterije s dvostrukom radijalnom arterijom

Pronađena je samo jedna akcesorna brahijalna arterija, anomalija koja nije direktno povezana s radijalnom arterijom (slika 7.). Radi se dodatnoj brahijalnoj arteriji koja polazi s vrha nadlaktice, ne dajući nikakve ogranke, te se spušta niže od lakta paralelno s brahijalnom arterijom.



Slika 7. Akcesorna brahijalna arterija

Tortuoziteti definirani kao zavoji veći od 45° pronađeni su kod 76 (12,7%) ispitanika (slika 8.).



Slika 8. Tortuoziteti

Koristeći se χ^2 testom nije nađena nikakva statistički značajna povezanost između lijeve i desne ruke s anatomskim varijacijama i tortuozitetima. Koristeći se istim testom nije

nađena statistička povezanost između spola i anatomskih varijacija, iako smo utvrdili da su tortuoziteti učestaliji u žena (tablica 4.).

Tablica 4. Odnos anatomskih varijacija sa spolom i rukom koja je korištena za kateterizaciju

| | | Spol | | χ^2 test | P | Ruka | | χ^2 test | P |
|---|----|----------------|-----------------|---------------|-------|----------------|-----------------|---------------|-------|
| | | Muški N (%) | Ženski N (%) | | | Desna N (%) | Lijeva N (%) | | |
| Normalna anatomija | Da | 377 (91,1) | 172 (91,5) | 0,029 | 0,864 | 48 (8,9) | 5 (7,8) | 0,088 | 0,767 |
| | Ne | 37 (8,9) | 16 (8,5) | | | 490 (91,1) | 59 (92,2) | | |
| Visoko polazište radijalne arterije | Da | 22 (5,3) | 9 (4,8) | 0,073 | 0,786 | 29 (5,4) | 2 (3,1) | 0,601 | 0,438 |
| | Ne | 392 (94,7) | 179 (95,2) | | | 509 (94,6) | 62 (96,9) | | |
| Radioulnarna petlja s površinskom brahioradijalnom arterijom | Da | 7 (1,7) | 5 (2,7) | 0,621 | 0,431 | 11 (2) | 1 (1,6) | 0,068 | 0,794 |
| | Ne | 407 (98,3) | 183 (97,3) | | | 527 (98) | 63 (98,4) | | |
| Radijalna petlja | Da | 3 (0,7) | 0 (0) | 1,369 | 0,242 | 3 (0,6) | 0 (0) | 0,359 | 0,549 |
| | Ne | 411 (99,3) | 188 (100) | | | 535 (99,4) | 64 (100) | | |
| Dvostruka radijalna arterija | Da | 5 (1,2) | 0 (0) | 2,290 | 0,130 | 4 (0,7) | 1 (1,6) | 0,466 | 0,495 |
| | Ne | 409 (98,8) | 188 (100) | | | 534 (99,3) | 63 (98,4) | | |
| Visoko polazište s dvostrukom radijalnom arterijom | Da | 0 (0) | 3 (1,6) | 6,639 | 0,010 | 2 (0,4) | 1 (1,6) | 1,636 | 0,201 |
| | Ne | 414 (100) | 185 (98,4) | | | 536 (99,6) | 63 (98,4) | | |
| Tortuoziteti | Da | 38 (9,2) | 151 (80,3) | 13,075 | 0,001 | 64 (11,9) | 11 (17,2) | 1,468 | 0,226 |
| | Ne | 376 (90,8) | 37 (19,7) | | | 474 (88,1) | 53 (82,8) | | |

Da bi utvrdili povezanost tortuoziteta sa sljedećim varijablama: godine života, ruka, normalna anatomija i visoko polazište radijalne arterije napravljena je logistička regresija u kojoj su ovisna varijabla bili tortuoziteti. Navedeni model je pokazao

statistički značajnu razliku ($\chi^2=78,22$; $df=6$; $p<0,001$). Dobivenim modelom može se objasniti 12,2-23,1% varijance. Drugim riječima, pomoću ovog modela može se ispravno kvalificirati 88,2% slučajeva. Kada se analizirao efekt svake varijable prema zavisnoj uvidjelo se da godine starosti ($p<0,001$), ženski spol ($p=0,015$) i visoko polazište radijalne arterije ($p=0,034$) statistički značajno doprinose razvoju tortuoziteta.

6. Rasprava

Ovo istraživanje pokazalo je učestalost angiografski dokazanih anatomskih varijacija radijalne arterije 8,8%, ne računajući tortuozitete. Slične rezultate objavili su Yokoyama i suradnici (9,6%),⁴³ Karlsson i suradnici (11%),⁴⁴ Burzotta i suradnici (12,6%),⁴² te Uglietta i suradnici (9%).³⁶ Važno je naglasiti da su ovi autori prilikom analize učestalosti, kao jednu od vrsta varijacija uvrstili i tortuozitete.

Za razliku od navedenih rezultata, Yoo i suradnici koristeći angiografiju radijalne arterije na 1.191 ispitaniku dobili su učestalost varijacija od samo 3,2%.³⁷ Uzrok tako velike razlike u učestalosti anatomskih varijacija radijalne arterije su vjerojatne rasne razlike. S druge strane, najveću učestalost anatomskih varijacija opisao je McCormark (17%), ali *post mortem*.³⁸ Vjerojatni uzrok tako velikom odstupanju je činjenica da je McCormark, kao anomalije opisivao i odnos radijalne arterije prema okolnim strukturama, kao što su vene i živci, što naravno nije moguće odrediti angiografijom.

Iste studije su pokazale da je najčešća anatomska varijacija visoko polazište radijalne arterije s učestalošću od 3 do 8%, što odgovara i rezultatu dobivenim u okviru istraživanja ovog rada. Radio-ulnarne petlje, kao jedna od potencijalnih kontraindikacija

za zahvat, pojavljivale su se od 0,6 do 2% slučajeva. U istraživanjima koja su provodili Lanz i suradnici⁴⁵, Rodriguez-Baeza i suradnici⁴⁶ i Yoo i suradnici³⁷, dobivena je razlika u učestalosti varijacija desne i lijeve ruke, s većom učestalošću na desnoj ruci. Provedena analiza u ovom radu nije potvrdila navedenu učestalost, moguće zbog nedovoljnog broja ispitanika kojima je kateterizacija rađena putem lijeve radijalne arterije.

Velika razlika u rezultatu učestalosti tortuoziteta vidljiva je između svih dosadašnjih istraživanja. Dok su Yoo i suradnici dobili učestalost od 4,2%,³⁷ Yokoyama 5,6%,⁴³ a Burzotta 5,9%,⁴² provedena analiza je pokazala učestalost od 12,7%. Nekoliko je mogućih razloga za tako veliku razliku. Naime, ne postoji univerzalna definicija kada neku anatomsku varijaciju nazivamo tortuozitetom. Tako su Yoo i suradnici kao tortuozitet opisivali 2 ili više zavoja veća od 75°, a u ovom je radu korištena definicija kao i Burzotta (zavoj veći od 45°). Nadalje, velika razlika između rezultata navedenih istraživanja i provedenog u ovom radu djelomično bi se mogla objasniti starijom populacijom u ovom istraživanju. Naime, rezultati provedenog istraživanja su pokazali, kao i većina ranije spomenutih istraživanja, da se učestalost tortuoziteta povećava gotovo linearno s dobi. Provedeno istraživanje je pokazalo i da su tortuoziteti učestaliji kod visokog polazišta radijalne arterije, nego kod normalne anatomije. Uzrokom se smatra dužina arterije, koja je značajno duža u slučaju anomalije.

7. Zaključci

1. Anatomske anomalije radijalne arterije mogu se očekivati kod 8,8% bolesnika koji se podvrgavaju kateterizaciji srca transradijalnim pristupom.
2. Radio-ulnarna petlja, kao jedna od potencijalnih kontraindikacija za zahvat, pojavljuje se u samo 0,6 do 2% slučajeva.
3. Tortuoziteti su prema dobivenim rezultatima relativno česti te ih se može očekivati kod 12% pacijenata.
4. Godine starosti ($p < 0,001$), ženski spol ($p = 0,015$) i visoko polazište radijalne arterije ($p = 0,034$) statistički značajno doprinose razvoju tortuoziteta. Iako oni nisu kontraindikacija za nastavak zahvata, preporuča se da se kod starijih pacijenata, zbog veće učestalosti tortuoziteta, na početku zahvata učini angiografija s ciljem izbjegavanja komplikacija zahvata.
5. Budući se radilo o retrospektivnoj studiji, ne može se sa sigurnošću utvrditi je li rutinska angiografija radijalne arterije smanjila učestalost komplikacija prilikom transradijalne kateterizacije srca. Kako bi se isto moglo sa sigurnošću utvrditi, potrebno je provesti adekvatno prospektivno ispitivanje.

Literatura

1. Sones FM, Shirey EK. Cine coronary arteriography. *Mod Concepts Cardiovasc Dis* 1962;31:735-8.
2. Kiemeneij F, Laarman GJ, Odekerken D, Slagboom T, van der Wieken R. A randomized comparison of percutaneous transluminal coronary intervention by the radial, brachial and femoral approaches: the access study. *J Am Coll Cardiol* 1997;29:1269-75.
3. Krmpotić-Nemanić J, Marušić A. (2011), *Anatomija čovjeka*, Zagreb, Medicinska naklada
4. Jalšovec D. (2005), *Sustavna i topografska anatomija čovjeka*, Zagreb, Školska knjiga
5. Šoša T. i sur. (2007), *Ishemijska bolest srca*, Kirurgija, Zagreb, Naklada Ljevak
6. Vrhovac B. i suradnici (2008), *Dijagnostički postupci u kardiologiji*, Zagreb, Naklada Ljevak
7. Lukenda J. Transradijalni pristup u intervencijskoj kardiologiji, *Liječ Vjesn* 2012;134:178-85.
8. Kern MJ (2003), *Introduction to the Catheterization Laboratory, The Cardiac Catheterization Handbook*, Philadelphia, Mosby
9. Garrett PD, Eckart RE, Bauch TD, Thompson CM, Stajduhar KC. Fluoroscopic localization of the femoral head as a landmark for common femoral artery cannulation. *Catheter Cardiovasc Interv* 2005;65:205-7.
10. Ellis SG, Bhatt D, Kapadia S, Lee D, Yen M, Whitlow PL. Correlates and outcomes of retroperitoneal hemorrhage complicating percutaneous coronary intervention. *Catheter Cardiovasc Interv* 2006;67:541-5.
11. Kim D, Orron DE, Skillman JJ, Kent KC, Porter DH, Schlam BW et al. Role of superficial femoral artery puncture in the development of pseudoaneurysm and arteriovenous fistula complicating percutaneous transfemoral cardiac catheterization. *Cathet Cardiovasc Diagn* 1992;25:91-7.

12. Altin RS, Flicker S, Naidech HJ. Pseudoaneurysm and arteriovenous fistula after femoral artery catheterization: association with low femoral punctures. *Am J Roentgenol* 1989;152:629-31.
13. Fitts J, Ver Lee P, Hofmaster P, Malenka D. Fluoroscopy-guided femoral artery puncture reduces the risk of PCI-related vascular complications. *J Interv Cardiol* 2008;21:273-8.
14. Abu-Fadel MS, Sparling JM, Zacharias SJ, Aston CE, Saucedo JF, Schechter E et al. Fluoroscopy vs. traditional guided femoral arterial access and the use of closure devices: a randomized controlled trial. *Catheter Cardiovasc Interv* 2009;74:533-9.
15. Huggins CE, Gillespie MJ, Tan WA, Laundon RC, Costello FM, Darrah SB et al. A prospective randomized clinical trial of the use of fluoroscopy in obtaining femoral arterial access. *J Invasive Cardiol* 2009;21:105-9.
16. Grier D, Hartnell G. Percutaneous femoral artery puncture: practice and anatomy. *Br J Radiol* 1990;63:602-4.
17. Kotowycz MA, Dzavík V. Radial artery patency after transradial catheterization. *Circ Cardiovasc Interv* 2012;5:127-33.
18. Valentine RJ, Modrall JG, Clagett GP. Hand ischemia after radial artery cannulation. *J Am Coll Surg* 2005;201:18-22.
19. Brzezinski M, Luisetti T, London MJ. Radial artery cannulation: a comprehensive review of recent anatomic and physiologic investigations. *Anesth Analg* 2009;109:1763-81.
20. Bertrand OF, Rao SV, Mann T. Reply to: Facilitating radial conversion. *JACC Cardiovasc Interv* 2011;4:468-9.
21. Sciahbasi A, Romagnoli E, Burzotta F, Trani C, Sarandrea A, Summaria F et al. Transradial approach (left vs right) and procedural times during percutaneous coronary procedures: TALENT study. *Am Heart J* 2011;161:172-9.
22. Campeau L. Percutaneous radial artery approach for coronary angiography. *Catheter Cardiovasc Diagn* 1989;16:3-7.
23. Kiemeneij F, Laarman GJ, de Melker E. Transradial artery coronary angioplasty. *Am Heart J* 1995;129:1-7.

24. Jolly SS, Amlani S, Hamon M, Yusuf S, Mehta SR. Radial versus femoral access for coronary angiography or intervention and the impact on major bleeding and ischemic events: a systematic review and meta-analysis of randomized trials. *Am Heart J* 2009;157:132-40.
25. Cosman TL, Arthur HM, Natarajan MK. Prevalence of bruising at the vascular access site one week after elective cardiac catheterisation or percutaneous coronary intervention. *J Clin Nurs* 2011;20:1349-56.
26. Kacila M, Vranic H, Hadzimehmedagic A, Sehovic S, Granov N. The frequency of complications of pseudo aneurysms after cardiac interventional diagnostic and therapeutic interventions. *Med Arh* 2011;65:78-81.
27. Zellner C, Ports, TA, Yeghiazarians Y, Boyle AJ. Sterile radial artery granuloma after transradial procedures: a unique and avoidable complication. *Catheter Cardiovasc Interv* 2010;76:673-6.
28. Verheugt FW, Steinhubl SR, Hamon M, Darius H, Steg PG, Valgimigli M et al. Incidence, prognostic impact, and influence of antithrombotic therapy on access and nonaccess site bleeding in percutaneous coronary intervention. *JACC CardiovascInterv* 2011;4:191-7.
29. Farouque HM, Tremmel JA, Raissi Shabari F, Aggarwal M, Fearon WF, Ng MK et al. Risk factors for the development of retroperitoneal hematoma after percutaneous coronary intervention in the era of glycoprotein IIb/IIIa inhibitors and vascular closure devices. *J Am CollCardiol* 2005;45:363-8.
30. Maluenda G, Delhaye C, Gonzalez MA, Ben-Dor I, Gaglia MA, Collins SD et al. Conservative versus invasive management strategy for retroperitoneal hemorrhage after percutaneous coronary intervention. *J Am CollCardiol*. 2010;55(10A):A215:E2039.
31. Nikolsky E, Mehran R, Halkin A, Aymong ED, Mintz GS, Lasic Z, et al. Vascular complications associated with arteriotomy closure devices in patients undergoing percutaneous coronary procedures: a meta-analysis. *J Am CollCardiol* 2004;44:1200-9.
32. Jolly SS, Yusuf S, Cairns J, Niemelä K, Xavier D, Widimsky P et al. Radial vs. femoral access for coronary angiography and intervention in patients with acute

- coronary syndromes (RIVAL): a randomised, parallel group, multicentre trial. *Lancet* 2011;377:1409–20.
33. Ludman PF, Stephens NG, Harcombe A, Lowe MD, Shapiro LM, Schofield PM et al. Radial versus femoral approach for diagnostic coronary angiography in stable angina pectoris. *Am J Cardiol* 1997;79:1239-41.
 34. Tizon-Marcos H, Barbeau GR. Incidence of compartment syndrome of the arm in a large series of transradial approach for coronary procedures. *J Interv Cardiol* 2008;21:380-4.
 35. Louvard Yves, Ludwig Josef (2008), *The radial approach to angiography and intervention – a physician guide*. Cordis Europe
 36. Uglietta JP, Kadir S. Arteriographic study of variant arterial anatomy of the upper extremities. *Cardiovasc Interv Radiol* 1989;12:145-8.
 37. Yoo BS, Yoon J, Ko JY, Kim JY, Lee SH, Hwang SO et al. Anatomical consideration of the radial artery for transradial coronary procedures: arterial diameter, branching anomaly and vessel tortuosity. *Int J Cardiol* 2005;101:421-7.
 38. McCormack IJ, Caldwell EW, Anson BJ. Brachial and antebrachial arterial patterns: a study of 750 extremities. *Surg Gynecol Obstet* 1953;96:43-54.
 39. Guedes A, Dangoisse V, Gabriel L, Jamart J, Chenu P, Marchandise B et al. Low rate of conversion to transfemoral approach when attempting both radial arteries for coronary angiography and percutaneous coronary intervention: a study of 1,826 consecutive procedures. *J Invasive Cardiol* 2010;22:391-7.
 40. Kiemeneij F, Vajifdar BU, Eccleshall SC, Laarman G, Slagboom T, van der Wieken R. Evaluation of a spasmolytic cocktail to prevent radial artery spasm during coronary procedures. *Catheter Cardiovasc Interv* 2003;58:281-4.
 41. Bertrand OF, Rao SV, Pancholy S, Jolly SS, Rodés-Cabau J, Larose E et al. Transradial approach for coronary angiography and interventions: results of the first international transradial practice survey. *JACC Cardiovasc Interv* 2010;3:1022-31.

42. Burzotta F, Trani C, de Vita M, Crea F. A new operative classification of both anatomic vascular variants and physiopathologic conditions affecting transradial cardiovascular procedures. *Int J Cardiol* 2010;145:120-2.
43. Yokoyama N, Takeshita S, Ochiai M, Koyama Y, Hoshino S, Isshiki T et al. Anatomic variations of the radial artery in patients undergoing transradial coronary intervention. *Catheter Cardiovasc Interv* 2000;49:357-62.
44. Karlsson S, Niechajev IA. Arterial anatomy of the upper extremity. *Acta Radiol Diagn* 1982;23:115-21.
45. Lanz T, Wachsmuth W. (1959), *Prakitsche anatomie*, Berlin, Spronger
46. Rodriguez-Baeza A, Nebot J, Ferreire B, Reina F, Perez J, Sanudo JR et al. An anatomical study and ontogenetic explantation of 23 cases with variations in the main pattern of the human brachio-antebrachial arteries. *J Anat* 1995;187:473-9.

Zahvala

Na kraju se želim zahvaliti mentoru dr. sc. Jošku Bulum, na profesionalnom i poučnom vođenju kroz pisanje ovog rada. Neizmjerne mu hvala na činjenici da je uvijek bio spreman pomoći i objasniti mi nedoumice te na nesebičnoj podjeli svojih iskustava i znanja.

Životopis

Zvonimir Ostojić rođen je 03. siječnja 1990. godine u Zagrebu. Nakon završene osnovne škole, upisuje Privatnu klasičnu gimnaziju u Zagrebu, koju završava 2008. godine. Iste godine upisuje Medicinski fakultet Sveučilišta u Zagrebu. Posljednje tri godine radio je kao demonstrator na Katedri za patologiju i Katedri za internu medicinu Medicinskog fakulteta Sveučilišta u Zagrebu. Za odličan uspjeh tijekom akademsku godinu 2012/2013 dobio je Dekanovu nagradu. Tijekom studiranja aktivno je boravio na dvije međunarodne razmjene i studentske prakse u trajanju od mjesec dana u Sveučilišnoj bolnici u Hamburgu (Savezna Republika Njemačka) i Sveučilišnoj bolnici u Philadelphiji (Sjedinjene Američke Države). Koautor je pet stručnih i znanstvenih sažetaka, te je aktivno sudjelovao na Svjetskom kardiokirurškom kongresu. Aktivno govori engleski i njemački jezik.