

Dieulafoy lezija kao uzrok krvarenja iz probavnog sustava

Čorak, Lorna

Master's thesis / Diplomski rad

2017

Degree Grantor / Ustanova koja je dodijelila akademski / stručni stupanj: **University of Zagreb, School of Medicine / Sveučilište u Zagrebu, Medicinski fakultet**

Permanent link / Trajna poveznica: <https://um.nsk.hr/um:nbn:hr:105:244636>

Rights / Prava: [In copyright](#)

Download date / Datum preuzimanja: **2022-01-25**



Repository / Repozitorij:

[Dr Med - University of Zagreb School of Medicine Digital Repository](#)



**SVEUČILIŠTE U ZAGREBU
MEDICINSKI FAKULTET**

Lorna Čorak

**Dieulafoy lezija kao uzrok krvarenja iz
probavnog sustava**

DIPLOMSKI RAD

Zagreb, 2017.

Ovaj diplomski rad izrađen je na Zavodu za gastroenterologiju i hepatologiju Klinike za unutarnje bolesti Kliničkog bolničkog centra Sestre milosrdnice pod vodstvom prof.dr.sc. Nevena Ljubičića i predan je na ocjenu u akademskoj godini 2016./2017.

Popis kratica

cm – centimetar

CT – kompjuterizirana tomografija

DL – Dieulafoy lezija

DRP – digitorektalni pregled

DBE – double balloon enteroscopy (dvostruka balon enteroskopija)

E – eritrociti

EGD – ezofagogastroduodenoskopija

GIS – gastrointestinalni sustav

Hb – hemoglobin

Htc – hematokrit

Le – leukociti

ml/h – mjerna jedinica protoka; mililitar po satu

mm – milimetar

mmHg – milimetar živina stupca; mjerna jedinica za mjerenje tlaka tjelesnih tekućina

NSAR – nesteroidni antireumatici

Trc – trombociti

UZV – ultrazvuk

Sadržaj

SAŽETAK	IV
SUMMARY	V
1. UVOD	1
2. DIEULAFOY LEZIJA.....	5
3. EPIDEMIOLOGIJA DIEULAFOY LEZIJE	7
4. ETIOLOGIJA, PATOLOGIJA I PATOFIZIOLOGIJA DIEULAFOY LEZIJE	8
5. KLINIČKA SLIKA DIEULAFOY LEZIJE	12
6. DIJAGNOSTIČKE METODE.....	14
6. 1. ENDOSKOPIJA	15
6. 2. ANGIOGRAFIJA	17
6. 3. OSTALE METODE	19
7. TERAPIJA	20
7. 1. ENDOSKOPSKA TERAPIJA	21
7. 2. OSTALE METODE	24
ZAHVALE.....	25
LITERATURA	26
ŽIVOTOPIS	28

SAŽETAK

Dieulafoy lezija kao uzrok krvarenja iz probavnog sustava

Lorna Čorak

Dieulafoy lezija rijedak je, ali važan uzrok krvarenja iz probavnog sustava. To je arterija koja unatoč perifernom submukoznom tijeku unutar stijenke gastrointestinalnog sustava zadržava konstantan promjer, što ju čini podložnom oštećenju. Većina lezija nalazi se u proksimalnom dijelu želuca, duž male krivine zbog posebne vaskularne arhitekture tog područja, ali nalazimo ih i u jednaku te tankom i debelom crijevu. Karakteristična klinička prezentacija je burna sa simptomima poput melene i hematemeze koje nerijetko prati hemodinamska nestabilnost te su potrebne transfuzije krvnih derivata. Prije nastupa krvarenja pacijenti su u potpunosti bez simptoma. Zlatni standard dijagnostike je endoskopija, ali zbog male veličine i neupadljivosti lezije izrazito ju je teško uočiti te ih do 30% ostaje neotkriveno. Endoskopija se tada može ponoviti ili se primjene druge metode poput angiografije, scintigrafije ili endoskopske kapsule. Osim što se koristi u dijagnostičke svrhe, endoskopija je važna i u terapiji. Nakon stabilizacije pacijenta, važno je pravovremeno zaustaviti krvarenje. Djelotvorne metode endoskopske hemostaze ponajprije uključuju termalne u koje ubrajamo elektrokoagulaciju, argon plazma koagulaciju i lasersku fotokoagulaciju te mehaničke metode poput podvezivanja i postavljanja hemostatskih kopči. Ne postoji konsenzus koji bi izdvojio određenu terapijsku metodu kao najbolju pa izbor ovisi o dostupnosti opreme, iskustvu i vještini liječnika. Kod neuspjeha endoskopskih metoda spasonosna terapija je kirurška i to u pravilu klinasta resekcija.

Ključne riječi: Dieulafoy lezija, krvarenje, probavni sustav, endoskopija.

SUMMARY

Dieulafoy's lesion as the cause of bleeding from the gastrointestinal system

Lorna Čorak

Dieulafoy's lesion is a rare, but significant cause of gastrointestinal hemorrhage. This is an artery that despite its peripheral, submucosal course within the gastrointestinal wall, remains the same caliber, which makes it susceptible to damage. The majority of these lesions are located in the proximal part of the stomach, along the lesser curve, and this is due to the special vascular architecture of the area. Approximately only one third of lesions are extragastric and we can find them in the esophagus, and the small and large intestine. The typical clinical presentation is fierce: patients present with melena and hematemesis, frequently followed by hemodynamic instability which requires blood transfusions. Endoscopy is considered the gold standard in diagnosis as well as in therapy. Up to 30% of Dieulafoy's lesions remain undetected because they are very small and inconspicuous. Endoscopy can then be repeated or other methods such as angiography, scintigraphy or endoscopic capsules are applied. In therapy the first step should be to stabilize a bleeding patient and only afterwards attend to the hemostasis. Methods available during endoscopy include local injection of epinephrine or sclerosing agents, thermocoagulation that includes electrocoagulation, argon plasma coagulation and laser photocoagulation, and finally, mechanical methods such as band ligation and hemoclip. There is no consensus that would distinguish a particular therapeutic method as the best, and for that reason the choice depends on the availability of equipment, experience, and physicians' skills. When these methods fail to achieve hemostasis, the last choice in the therapy is surgical.

Keywords: Dieulafoy's lesion, bleeding, gastrointestinal system, endoscopy

1. UVOD

Gastrointestinalno krvarenje je potencijalno životno ugrožavajuće stanje koje označava pojavu krvi u probavnom sustavu. Može biti simptom mnogih bolesti, a klinička manifestacija ovisit će ponajviše o količini izgubljene krvi te mjestu i trajanju krvarenja.

Krvarenje prema vremenu trajanja dijeli se na akutno i kronično. Akutno krvarenje, kod kojeg dolazi do većeg gubitka krvi, aktivira kompenzacijske mehanizme – kontrakciju venskog bazena i perifernu vazokonstrikciju koje dovode do centralizacije krvotoka uz porast srčane frekvencije kako bi najosjetljiviji organi bili dostatno opskrbljeni. Kronično je većinom okultno te se otkriva nakon dužeg razdoblja laboratorijski kao sideropenična anemija ili hemokult testom koji dokazuje mikro tragove krvi u stolici.

Najčešća podjela krvarenja u probavnom sustavu je anatomska i to na ona iz gornjeg ili donjeg dijela, a granicu čini Treitzov ligament (*musculus suspensorius duodeni*) u području duodenojejunalne fleksure. Krvarenju iz gornjeg dijela pripadaju krvarenja iz jednjaka, želuca i duodenuma te ona čine čak 80% svih krvarenja u probavnom sustavu. Najčešći uzroci su peptički ulkus duodenuma i želuca te varikoziteti jednjaka. U donjem dijelu probavnog sustava divertikuloza i angiodisplazije mogu uzrokovati masivna krvarenja, a manje obilna krvarenja uzrokuju benigni i maligni tumori, hemoroidi, upalne bolesti crijeva i dr. (1) U tablicama 1. i 2. te slikama 1. – 3. prikazani su neki uzroci krvarenja u probavnom sustavu.

Postoji i modifikacija ove anatomske podjele prema dostupnosti dijagnostičkim metodama na tri kategorije, a to su: gornji, srednji i donji dio gastrointestinalnog sustava. Krvarenje iznad Vaterove ampule je dostupno ezofagogastroduodenoskopiji te je to krvarenje iz gornjeg dijela. Srednji dio predstavlja tanko crijevo, od Vaterove ampule sve do terminalnog ileuma, i ono je najnedostupnije dijagnostičkim metodama pa se mogu koristiti

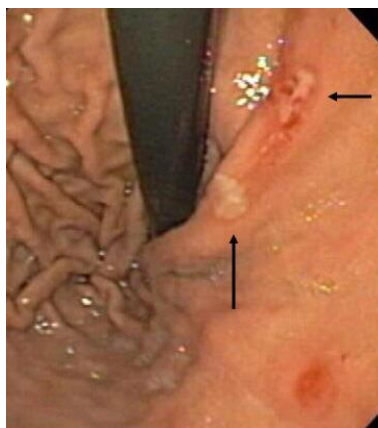
dvostruka balon enteroskopija ili endoskopska kapsula. Krvarenje u donje dijelove, ispod ileuma, najčešće se dokazuje kolonoskopijom. (2)

Dieulafoy lezija rijedak je, ali važan uzrok krvarenja u probavnom sustavu. Najčešće uzrokuje krvarenje iz gornjeg dijela, iako može i iz donjeg u oko 5% slučajeva. (3) Zbog asimptomatskog tijeka bolesti sve do masivnog krvarenja i teškog uočavanja dijagnostičkim metodama, predstavlja i dijagnostički i terapijski izazov. Važno je podignuti svijest liječnika o postojanju ove lezije kako bi se uključila u diferencijalno dijagnostičko razmišljanje te pravovremeno liječila.

Tablica 1. Uzroci krvarenja u gornjem dijelu probavnog sustava

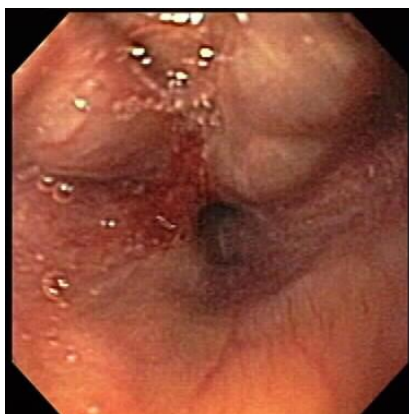*Dieulafoy lezija jedna je od vaskularnih malformacija.

UZROK	LOKALIZACIJA	SIMPTOMI, ZNAKOVI
peptički ulkus	želudac, duodenum	bolovi u trbuhu, hematemeza i melena, hemodinamska nestabilnost (hipotenzija, tahikardija)
varikoziteti jednjaka	jednjak	simptomi i znakovi ciroze jetre, melena, hematemeza
Mallory - Weissov sindrom	jednjak	povraćanje bez krvi, a zatim hematemeza i melena
akutni stresni gastritis	želudac	endoskopski vidljiv eritem sluznice, subepitelna krvarenja i erozije
erozivni ezofagitis	jednjak	većinom okultna krvarenja; hematemeza upućuje na ulkus jednjaka
benigni i maligni tumori	jednjak, želudac, duodenum	okultna, kronična krvarenja
vaskularne malformacije*	jednjak, želudac, duodenum	bezbolna melena i/ili hematemeza
hemobilija (intraduktalni tumori, lezije jetre ili žučnih vodova)	žučni putevi → duodenum	gastroskopski vidljivo krvarenje iz Vaterove papile



Slika 1. Endoskopska fotografija dva peptička ulkusa u želucu (crne strelice),

prema: <http://www.naspghan.org/content/99/en/stomach>

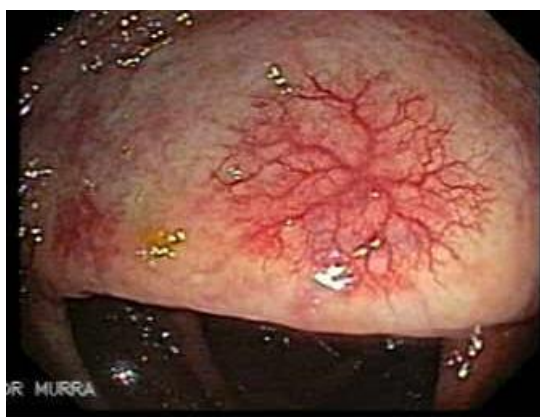

Slika 2. Varikoziteti jednjaka,

prema: <http://www.naspghan.org/content/100/en/esophageal>

Tablica 2. Uzroci krvarenja u donjem dijelu probavnog sustava

UZROK	LOKALIZACIJA	SIMPTOMI/ZNAKOVI
divertikuloza	debelo crijevo, najčešće krvare divertikuli uzlaznog dijela	hematokezija, rjeđe melena
angiodisplazija	debelo crijevo, najčešće cekum i uzlazni dio kolona	kronično, okultno krvarenje ili akutno, intermitentno → melena
hemoroidi	anorektalno područje	svijetlo crvena krv na površini stolice
benigni i maligni tumori	tanko i debelo crijevo	okultna, intermitentna krvarenja → sideropenična anemija



Slika 3. Angiodisplazija u debelom crijevu,
prema: <http://www.gastrointestinalatlas.com/>

2. DIEULAFOY LEZIJA

Iako je prvi put bolesnika s Dieulafoy lezijom opisao 1884. godine francuski liječnik Gallard, lezija je dobila ime po drugom Francuzu, profesoru s medicinskog fakulteta u Parizu, Paulu Georgesu Dieulafoyu. Dieulafoy je 1897. godine precizno opisao tri mlada muška bolesnika koja su, sve do masivnog krvarenja iz probavnog sustava, bila u potpunosti zdrava i bez simptoma. Autopsijom je pronašao u submukoznom dijelu želučane sluznice mjesto krvarenja, zjapeću široku arteriolu. Detaljan opis slučajeva izdao je u časopisu „Clinique Médicale de l’Hôtel-Dieu de Paris”, a leziju je nazvao „exulceratio simplex“ jer je smatrao da se radi o predstadiju ulkusa s normalnom okolnom sluznicom. (3-5) Ovo je netočan naziv što proizlazi iz činjenice da sama patogeneza lezije nema dodirnih točaka s ulkusnom bolešću. Do danas je opisano više slučajeva sa sličnom kliničkom prezentacijom u različitim dijelovima probavnog sustava – od jednjaka sve do rektuma te čak u području bronha. (6)

Osim imena Dieulafoy lezija, koje je najčešće korišteno, u literaturi se spominju i želučana arterioskleroza, aneurizmatски proširena krvna žila, želučana aneurizma, milijarna aneurizma, submukozna arterijska malformacija, Dieulafoy ulkus i kalibar – perzistentna arterija. Nisu svi termini jednako prihvaćeni prvenstveno zbog toga što ni ne sadrže točan opis ovog pojma pa ih autori danas izbjegavaju. Arterioskleroza i aneurizma nisu u podlozi ove vaskularne lezije te se preporuča izbjegavanje termina koji ih sadrže u nazivu. (3,7) Iako kalibar – perzistentna arterija točno opisuje patološku podlogu, primjećujem da se u literaturi ustalio naziv Dieulafoy lezija. Od prvog opisa ovog pojma do danas (2017.) u svijetu je prijavljeno i izvješteno o nekoliko stotina slučajeva Dieulafoy lezije. (8)

Alva et al (9) jasno su definirali Dieulafoy leziju kao „abnormalnu, podsluzničnu, kalibar – perzistentnu arteriju koja tipično izviruje kroz sitni sluznični defekt“ i, s manjim razlikama, većina autora slično objašnjava taj pojam. (10,11) Glavna posljedica lezije je

krvarenje koje označava ekstravazaciju krvi pri čemu dolazi do njenog gubitka i nastanka različitih simptoma i znakova ovisno o vremenu i količini izgubljene krvi.

Dieulafoy lezija u većini slučajeva uzrokovat će krvarenja u gornjim dijelovima probavnog sustava – želucu i duodenumu pretežno, a prema istraživanju (*Nojkov et Cappell*) čak 87% svih lezija nalazi se u ovom području. (3)

3. EPIDEMIOLOGIJA DIEULAFOY LEZIJE

Prema *Baxter et Aly* (8) incidencija gastrointestinalnog krvarenja je 50 do 150 na 100 000 stanovnika godišnje. Nerijetko ono predstavlja hitno stanje koje treba akutno zbrinuti. Incidencija same Dieulafoy lezije nepoznata je budući da se radi o asimptomatskom stanju koje se, prije samog oštećenja arterije i nastupa krvarenja, ne dijagnosticira. Čak i tada, zbog neprimjetnog izgleda i vrlo male veličine lezije sluznice, često ostane neprepoznata. (2) Dieulafoy lezija je odgovorna za otprilike 1,5% akutnog krvarenja iz gornjeg dijela probavnog sustava (iznad Treitzovog ligamenta), a ukupnog krvarenja iz cijelog probavnog sustava 2% – 3%. Postotci se kreću od 0,5% do 6,7% kako se navodi u različitim izvorima. (3,7,8,12) Najčešće leziju nalazimo u proksimalnom dijelu želuca (u 60% – 70% slučajeva) unutar 6 cm od gastroezofagealne granice na manjoj želučanoj krivini. Iako ju nalazimo u oba spola, dvostruko veća incidencija primijećena je u muškaraca. Predispoziciju nastanka za Dieulafoy leziju imaju osobe treće životne dobi s većinom slučajeva koji se prezentiraju u 6. i 7. desetljeću života (3,10), ali može se očitovati i u ranijoj životnoj dobi. Najmlađi prijavljeni bolesnik s ovom lezijom imao je samo godinu dana. (13-15)

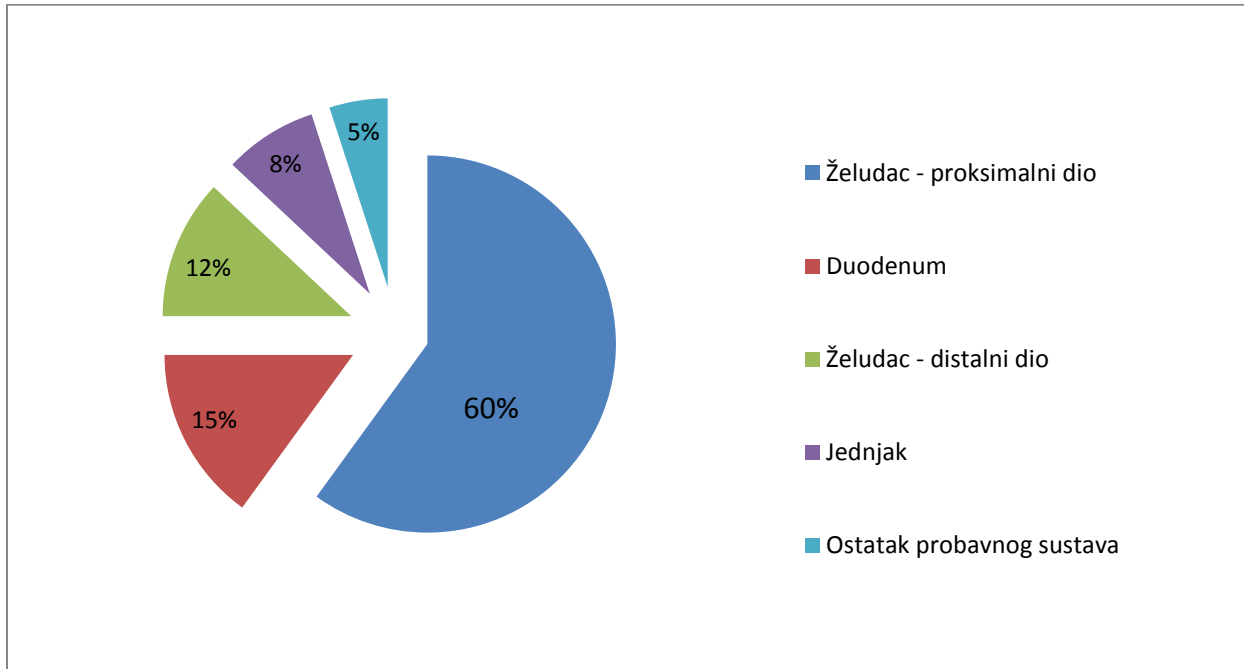
Prije ere sofisticiranih i fleksibilnih endoskopa smrtnost kao posljedica krvarenja iz Dieulafoy lezije bila je iznimno visoka, čak do 80%, a tijekom 70-ih godina 20. stoljeća pala je na oko 30%. (3) Danas je mortalitet značajno manji, između 3,6% i 13% (3,7,15), zahvaljujući lakšem postavljanju dijagnoze, ali i manje agresivnim metodama liječenja zbog mogućnosti endoskopskog rješavanja problema. Mortalitet, osim navedenog, ovisi i o količini izgubljene krvi, dobi pacijenta i pridruženim teškim kroničnim bolestima. S obzirom na to da se radi o arterijskom krvarenju, često dolazi do velikih gubitaka krvi što značajno utječe na krajnji ishod bolesti. Stariji pacijenti, a pogotovo oni s višestrukim pridruženim bolestima kao što su kronično bubrežno zatajenje i kardiovaskularne bolesti, znatno teže podnose gubitak krvi od mlađih prethodno potpuno zdravih pojedinaca. (12,16)

4. ETIOLOGIJA, PATOLOGIJA I PATOFIZIOLOGIJA DIEULAFOY LEZIJE

Tipična submukozna krvna žila svojim tokom kroz stijenku ciljnog organa postaje sve uža, a arterija Dieulafoy lezije ostaje konstantnog promjera 1 – 3 mm, što je do deset puta veći promjer od normalnih submukoznih arterija. To ju čini podložnom oštećenjima, a samim tim i krvarenju. (3) Većina autora smatra da se radi o patološki velikoj submukoznoj krvnoj žili dok manji broj tvrdi da je njena veličina gornja granica normalnih vrijednosti. (11) Dieulafoy lezija do danas nije uspješno povezana s aterosklerozom, aneurizmom, ulkusnom bolešću niti vaskulitisom. Većina osoba prije nastupa akutnog krvarenja nije imala gastrointestinalne bolesti niti ikakve prodromalne simptome. (8,13)

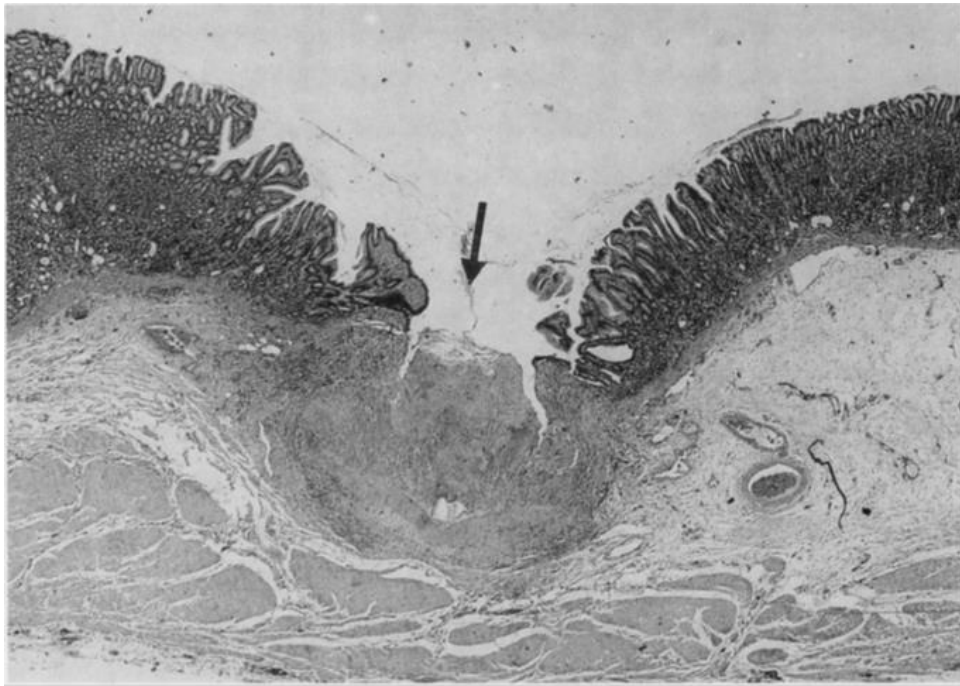
Nije dokazano radi li se o urođenoj ili stečenoj patologiji. Do sada ju nije uspjelo vezati s genetskim mutacijama iako je primijećena obiteljska predispozicija. (3) U prilog da se radi o kongenitalnoj anomaliji govore izvješća o lezijama s očitovanjem simptoma u vrlo ranoj pedijatrijskoj dobi iako se radi o sporadičnim slučajevima, a ne o pravilu. (13,15) S druge strane moguće je da se radi i o stečenoj anomaliji jer Dieulafoy leziju nalazimo češće kod starijih osoba koje imaju prisutne pridružene bolesti u 90% slučajeva, uglavnom kardiopulmonalnu disfunkciju i kronično bubrežno zatajenje. Nerijetko osobe prvi put prezentiraju simptome za vrijeme hospitalizacije iz nekog drugog razloga, što može upućivati na stresom uzrokovanu rupturu. Također je primijećeno češće korištenje nekih lijekova kao NSAR, aspirina i antikoagulancija te abuzus alkohola kod pacijenata s krvarenjem iz Dieulafoy lezije. (8,10) NSAR i aspirin su do sada povezani s erozivnim gastritisom te posljedičnim krvarenjima, ulceracijama i perforacijama u probavnom sustavu (12), a antiagregacijska i antikoagulacijska terapija uzrokuju smanjeno zgrušavanje krvi te sklonost krvarenju. Međutim nema jednoznačnih dokaza o njihovoj izravnoj povezanosti s ovom patologijom. Također ne objašnjavaju uzrok proširenja arterije koji i dalje ostaje nepoznanica.

Neobično velika submukozna arterija je u podlozi patologije Dieulafoy lezije. Normalno postoji kontinuirano suženje arterija kako ulaze sve dublje u ciljni organ. Njezin promjer od 1 do 3 mm i tortuozan, dugačak tok odmah ispod sluznice, čine ju podložnom mehaničkim i kemijskim oštećenjima. Predilekcijsko mjesto nastanka Dieulafoy lezije je proksimalni dio želuca, pogotovo unutar 6 cm od gastroezofagealne granice, a duž male krivine. Čak 60% svih lezija u probavnom sustavu nalazi se u tom području. Ovakva sklonost posljedica je posebne opskrbe krvlju u tom dijelu želuca koja dolazi izravno iz arterijskog lanca duž male krivine dok preostali dio želuca ima submukozne arterijske spletove s posebnim grananjem. (3,8,11) Trećina lezija je lokalizirana izvan želuca, ponajprije u duodenumu, ali mogu se naći duž cijelog probavnog trakta, a *Gharagozloo et al* (6) opisali su pojavu i u bronhima.



Slika 4. Raspodjela Dieulafoy lezije u probavnom sustavu, prema: *Nojkov et Cappell* (3)

Mikroskopski se uglavnom ne vide znakovi ulceracije niti angiodisplazije, već samo mali sluznički defekt s fibrinoidnom nekrozom na bazi veličine 2-5 mm (11,15) koji uzrokuje rupturu arterije. Na rubovima defekta ne nalazimo znakove upale, a okolna sluznica sasvim je normalnog izgleda. On nastaje na mjestu najmanjeg otpora tik ispod same proširene arterije.



Slika 5. Mikroskopski prikaz defekta sluznice želuca s erodiranom arterijom velikog promjera i vidljivom trombozom u lumenu, prema: *Zanten et al* (1986., str. 216) (11)

Postoji nekoliko teorija o razlogu spontane rupture i posljedičnom gastrointestinalnom krvarenju. Jedna od njih govori o kroničnom mehaničkom pritisku uzrokovanom arterijskim pulsacijama koji oštećuje krhku sluznicu iznad same arterije. Druga hipoteza spominje fenomen vaskularne „krađe“ ili shunta do kojeg dolazi zato što široka arterija zbog svog velikog protoka uzrokuje hipoperfuziju i ishemiju te moguću posljedičnu nekrozu okolnog tkiva. (3) Postoji i teorija da čvrsti sadržaj crijeva svojim dugotrajnim prolaskom pridonosi oštećenju sluznice, pogotovo na mjestima gdje je ona tanja kao što je slučaj kod Dieulafoy lezije. Spominje se i atrofija sluznice povezana sa starenjem, no ona ne

može objasniti zašto ovu leziju vidamo i u djece. Moguće je da su sve nabrojane teorije točne ili da nije nijedna. Zasada sigurno znamo samo da u predilekcijskom području sluznice dolazi do njena oštećenja, što onda otkriva asimptomatsku Dieulafoy leziju. (8)

5. KLINIČKA SLIKA DIEULAFOY LEZIJE

Simptomi i znakovi krvarenja iz probavnog sustava ovise o količini izgubljene krvi, vremenu u kojem je došlo do gubitaka i lokalizaciji krvarenja. Organizam se lakše i efikasnije prilagođava postupnom gubitku, čak i većih količina krvi, aktivacijom niza kompenzacijskih mehanizama. S obzirom na to da se kod Dieulafoy lezije radi o arterijskom krvarenju koje je masivno, ali i naglo, nerijetko dolazi do hemodinamske nestabilnosti zbog hipovolemije (1,13) te potrebe za velikim nadoknadama krvi transfuzijom. (11,17) Popratni simptomi, poput bolova i grčeva, nespecifični su za Dieulafoy leziju i ako su prisutni upućuju nas na druge moguće uzroke krvarenja u probavnom sustavu. Prema *Schmulewitzu et Baillieu* (10) često je prisutna druga patologija uz Dieulafoy leziju poput ezofagitisa i ulkusne bolesti.

Gubitkom krvi aktiviraju se homeostatski kompenzacijski mehanizmi – simpatički i endokrini odgovor organizma na volumna i tlačna odstupanja u krvotoku. Periferna vazokonstrikcija i povećanje venskog tonusa uz tahikardiju pokušavaju održati dostatnu perfuziju vitalnih organa. Kod bolesnika ćemo stoga često vidjeti hladnu i blijedu kožu te tahikardan i filiforman puls. Kada ti mehanizmi zataje, dolazi do razvoja hemoragičnog šoka.

Prema *Vrhovcu* (1) šok definiramo kao teški generalizirani poremećaj cirkulacije kod kojeg dolazi do smanjene krvne opskrbe svih organa. Kriteriji šoka su sljedeći: sistolički tlak ispod 90 mmHg ili pad tlaka za više od 40 mmHg, tahikardija (puls > 100/min), diureza manja od 20 ml/h, postupno povećanje koncentracije laktata u krvi. Mogu se javiti i kvantitativni poremećaji svijesti kao što su presinkope i sinkope. (1)

Osim prethodno navedenih općih simptoma organizma na gubitak većeg volumena krvi, kod Dieulafoy lezije javljaju se jasni znakovi krvarenja iz probavnog sustava. S obzirom na to da se najčešće radi o krvarećoj leziji u gornjem dijelu gastrointestinalnog trakta, u značajnom broju pacijenata se pojavljuju melena i/ili hematemeza. Prema *López-Arce et al* (18), retrospektivnoj studiji koja je uključivala 20 bolesnika s Dieulafoy lezijom, njih sedam

(35%) je kao inicijalni simptom imalo melenu, sedam (35 %) hematemezu, a četvero (20%) oboje. U preostala dva slučaja u povijesti bolesti zabilježena je melena nepoznatog uzroka.

Katranasta boja stolice nastaje pod utjecajem želučane kiseline i crijevnih bakterija koje pretvaraju hemoglobin iz krvi u hematin crne boje. Hematemeza može označavati povraćanje svježe, crvene krvi ili tamnosmeđeg želučanog sadržaja. Boja će ovisiti o količini krvi te o vremenu proteklom od krvarenja.

Ponekad, zbog masivnog krvarenja i povećanja peristaltike koje ono izaziva, moguća je i pojava svježe krvi u stolici – hematokezija, kod lezija u gornjem dijelu probavnog sustava jer je zadržavanje krvi u crijevu prekratko da bi se hemoglobin mogao razgraditi. (3) Dakle, prilikom pregleda bolesnika, koji se inicijalno javlja s hematokezijom, ne smijemo isključiti ni uzroke krvarenja u gornjem dijelu gastrointestinalnog sustava. Hematokezija je, ipak, uobičajena za krvarenja ispod Treitzovog ligamenta odnosno iz tankog i debelog crijeva. To su lokalizacije nespecifične za Dieulafoy leziju jer čine samo oko 5% slučajeva. (3)

6. DIJAGNOSTIČKE METODE

Kod svakog pacijenta koji dolazi sa slikom akutnog krvarenja u probavnom sustavu, važno je prvo odrediti hemodinamsku (ne)stabilnost i pokušati procijeniti gubitak krvi. U tome su nam od velikog značenja pažljivo uzeta anamneza, fizikalni pregled bolesnika te laboratorijski pokazatelji. Kod fizikalnog pregleda treba se osvrnuti na bljedoću i možebitnu vlažnost kože, frekvenciju pulsa i vrijednosti arterijskog tlaka te je uputno napraviti digitorektalni pregled. Prema smjernicama BSG-a (*British Society of Gastroenterology*) (16), bolesnike bi trebalo svrstati u jednu od dvije skupine: na one s blagim do srednjim krvarenjima i one s ozbiljnim i životno ugrožavajućim krvarenjima. U prvu se skupinu ubrajaju bolesnici s normalnim tlakom i pulsom – hemoglobinom iznad 100 g/L koji nisu stariji od 60 godina i nemaju značajne pridružene bolesti. Takvi bolesnici se hospitaliziraju i opserviraju, a čim je dostupna endoskopija, učini se. Drugu skupinu čine tahikardni bolesnici sa sistoličkim tlakom ispod 100 mmHg i koncentracijom Hb manjom od 100g/L ili stariji bolesnici sa značajnim pridruženim bolestima koje utječu na prognozu bolesti. Kod njih je bitno hitno intervenirati kako dijagnostički tako i terapijski.

Osim procjene hemodinamike bitno je odrediti uzrok krvarenja. Metoda izbora je endoskopija, a ostale dostupne metode su: angiografija, scintigrafija, endoskopska kapsula i UZV. Svaka od nabrojanih ima svoje prednosti i nedostatke. (7,8,17) U tablici 3. sažeto je prikazan dijagnostički pristup krvarenju.

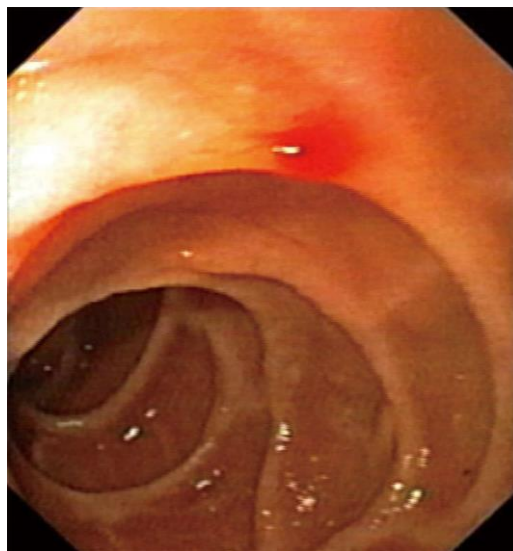
Tablica 3. Dijagnostički pristup krvarenju iz probavnog sustava prema *Vrhovcu* (1) i *BSG-u* (16)

1. Dijagnoza prisutnosti krvarenja	2. Laboratorijske pretrage	3. Otkrivanje UZROKA	
		Gornji dio GIS	Donji dio GIS
– anamneza – fizikalni pregled (DRP)	– krvna slika (E, Htc, Hb, Trc, Le) – ureja, elektroliti – krvna grupa – koagulogram – testovi jetrene funkcije	– EGD – angiografija – scintigrafija – endoskopska kapsula	– kolonoskopija – angiografija – scintigrafija – DBE – endoskopska kapsula

6. 1. ENDOSKOPIJA

Kod bolesnika sa simptomatskom Dieulafoy lezijom, dijagnostički postupak zlatnog standarda je endoskopija kojom se u prvom pokušaju uspijeva otkriti lezija u 70% slučajeva. U endoskopske postupke ubrajaju se ezofagogastroduodenoskopija, kolonoskopija, enteroskopija te endoskopski UZV. S obzirom na to da se Dieulafoy lezija nalazi u području gornjeg dijela probavnog trakta, u 95% slučajeva, daleko najčešće korištena je EGD.

Endoskopski kriteriji za potvrdu dijagnoze Dieulafoy lezije su (jedan od navedenih): aktivno špricanje ili curenje krvi iz defekta sluznice ne većeg od 3 mm ili vizualizacija izbočene krvne žile kroz sitni defekt sluznice ili svježi gusti ugrušak usko povezan sa sitnim defektom sluznice, a uvijek uz okolnu normalnu sluznicu. (3,8) Slika 6. pokazuje izgled jedne Dieulafoy lezije. Takva delikatna vaskularna lezija često je neprepoznata na inicijalnoj endoskopiji te se postupak ponavlja. Ukupna osjetljivost gornje (ponavljane) endoskopije je 90%. (19)



Slika 6. Endoskopski prikaz krvarenja iz duodenalne DL prema: *Gomerčić Palčić et Ljubičić* (2013., str. 3 507) (19)

Glavni razlozi neuspjeha su velika količina krvi, nedostupnost mjesta lezije endoskopu i suptilnost lezije koja se tada previdi. (8) Odstranjenje krvi atraumatskom želučanom lavažom nakon koje odmah slijedi endoskopija te namještanje bolesnika u određeni položaj, kako bi se intraluminalna krv preraspodijelila, načini su svladavanja ovih prepreka. (17) Kako bi se ispravili želučani nabori, moguća je insuflacija zraka.

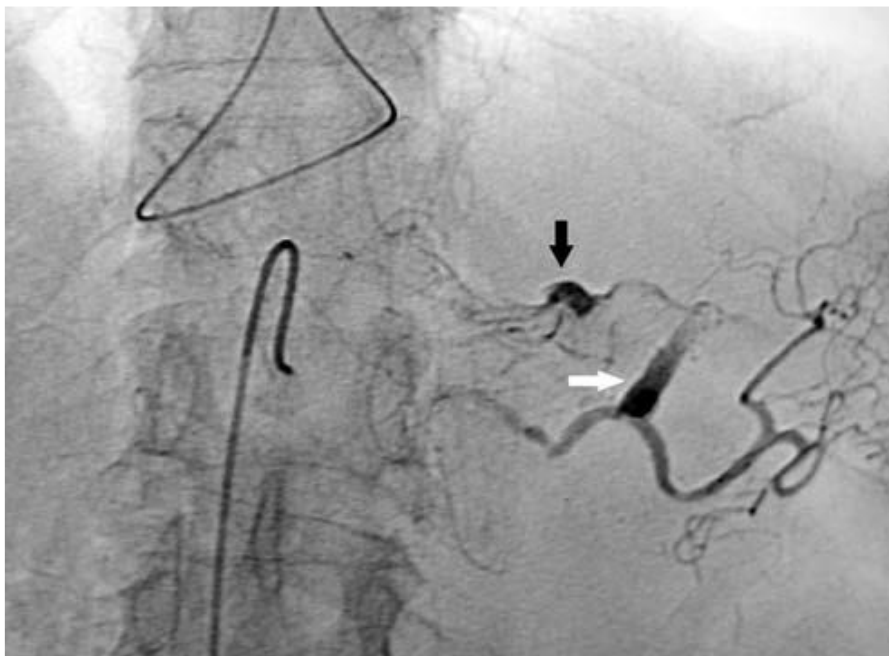Detaljan kolonoskopski pregled sluznice kod bolesnika koji prethodno nisu prošli pripremu za ovaj zahvat izuzetno je težak i nerijetko se ne ustanovi mjesto krvarenja. (3)

Prednost endoskopije je mogućnost terapijskog postupka u istom aktu što omogućava hitno rješavanje problema, poboljšava prognozu bolesti te zahtijeva manje financijske izdatke. Dostupnost modernih fleksibilnih endoskopa uz sve veću osviještenost endoskopičara o postojanju ove lezije pridonosi povećanju pozitivnih dijagnostičkih nalaza, a samim tim i uspješnosti liječenja.

Endoskopski UZV za sada se većinom koristi za potvrdu endoskopske hemostaze iz krvareće Dieulafoy lezije, no još uvijek nije rutinski postupak u kliničkoj praksi. Nedostatci su mu nemogućnost terapijske intervencije te teška dostupnost pojedinih lokalizacija u probavnom sustavu. (3,8)

6. 2. ANGIOGRAFIJA

Angiografija se koristi kao dijagnostički postupak drugog izbora kad se endoskopski ne pronade mjesto krvarenja na sluznici. Ne postoje određeni dijagnostički kriteriji za dijagnozu Dieulafoy lezije na angiografiji, ali vijugava dugačka i proširena arterija iz koje se vidi ekstravazacija kontrasta, smatra se pozitivnim nalazom. (7,8) U literaturi se također opisuje da sumnju na Dieulafoy leziju treba pobuditi vizualizacija krvarenja kroz točkasti defekt u proksimalnom dijelu želuca. (3) Na slici 7. prikazan je primjer pozitivnog angiografskog nalaza.



Slika 7. Selektivna angiografija trunca coeliacusa pokazuje proširenu a. gastricu koja potječe od a. splenicarum (bijela strelica). Vidljiva je i ekstravazacija kontrasta manjeg ogranka te arterije (crna strelica) koji se podudara s nalazom krvarenja sa želučanog fundusa, prema: *Alshumrani et Almuaikeel* (2006., str. 152) (7)

Nedostatak angiografije je nemogućnost otkrivanja lezija koje su prestale krvariti i onih koje krvare manje nego što se angiografski može dokazati (optimalna brzina krvarenja za detekciju je 1,0 mL/min). (2) Tada je uputno primijeniti druge dijagnostičke postupke.

Kod nepoznatog uzroka krvarenja *Malden et al* (20) primijenili su heparin i urokinazu kako bi pokušali izazvati krvarenje koje se onda angiografski ili scintigrafski može otkriti. Međutim, potrebna su još dodatna istraživanja i modifikacije protokola prije nego se uvede široka primjena ovih postupaka. Za sada se smatraju metodom zadnjeg izbora zbog mogućnosti izazivanja nekontroliranog krvarenja, što bi se moglo očekivati i kod Dieulafoy lezije s obzirom da je arterijsko krvarenje profuzno.

6. 3. OSTALE METODE

Osim endoskopije i angiografije, najčešće korištenih metoda za dijagnozu krvarenja u probavnom sustavu, koristimo se još scintigrafijom i endokapsulom.

Scintigrafija je nuklearna metoda kojom se, uz pomoć radioaktivnog materijala (tehnećij-99m), obilježe eritrociti. Prag detekcije krvarenja je samo 20% od onog potrebnog za angiografiju, ali je veliki nedostatak loša lokalizacija. Točno mjesto krvarenja je nemoguće odrediti koristeći se samo ovom metodom, a nerijetko uspijeva odrediti samo abdominalni kvadrant u kojem je krvarenje prisutno. (2,8)

Endoskopska kapsula veliki je korak u dijagnostici lezija koje se nisu mogle vizualizirati endoskopskim metodama zbog svog smještaja u tankom crijevu. Radi se o jednokratnom uređaju koji pacijent proguta, a snima dvije slike u sekundi tijekom 8 sati. Iako se slike pregledavaju većim brzinama, dogovorno do 15 slika u sekundi, i dalje se radi o velikom utrošku vremena liječnika, što povećava cijenu ove metode. Osoba koja interpretira rezultate mora biti sposobna razaznati normalne varijacije od stvarnih patoloških lezija. Ne olakšava ni činjenica da su slike ponešto drukčije nego pri tradicionalnoj endoskopiji jer nema distenzije crijeva zrakom i kapsula je ponekad samo milimetrima udaljena od stijenke, a nije moguće ni promijeniti kut gledanja. (2)

Unatoč ovim nedostacima i nemogućnosti terapijske intervencije, endokapsula ostaje važan korak u dijagnostici lezija tankog crijeva. (3)

7. TERAPIJA

Prvi korak terapije kod svih krvarenja u probavnom sustavu uvijek bi trebao biti korekcija nedostatka tekućina i normalizacija arterijskog tlaka, a tek zatim rješavanje točnog uzroka nastanka krvarenja. Izrazito je važno održati određeni protok krvi u organizmu kako bismo spriječili oštećenja vitalnih organa uzrokovana hipoperfuzijom. Nadoknadu tekućine možemo postići kristaloidnim otopinama, koloidima ili krvnim derivatima, a odabir prije svega ovisi o količini izgubljene krvi i stanju pacijenta. (2,16)

Kod Dieulafoy lezije dolazi do velikih gubitaka krvi što onda često iziskuje nadoknadu krvnim derivatima, a to su: koncentrat eritrocita, svježe smrznuta plazma i trombociti. U literaturi se najviše spominje nadoknada koncentratom eritrocita, a potrebna količina ovisi o pojedinom bolesniku. (7,10) *Marangoni et al* (14) su u svom prikazu slučaja 15-godišnje bolesnice naveli kako je bilo potrebno nadoknaditi izgubljenu krv s čak 18 jedinica koncentrata eritrocita, 8 jedinica svježe smrznute plazme i 3 jedinice trombocita.

Nakon nadoknade izgubljene krvi, ako je ona bila potrebna, pristupa se hemostazi. Hemostaza je u pravilu nužna kod Dieulafoy lezije zbog sklonosti masivnom i ponavljajućem krvarenju te velikoj smrtnosti kod neliječenih osoba. Kod lako dostupnih lezija najčešće se koristimo endoskopskim metodama u koje ubrajamo lokalno ubrizgavanje sredstva te termalne i mehaničke metode. U slučaju da navedene metode ne uspiju ili je vaskularna lezija izvan dosega, može se pokušati angiografskom embolizacijom. Kao posljednja opcija ostaje kirurški zahvat, uglavnom klinasta resekcija. (8)

7. 1. ENDOSKOPSKA TERAPIJA

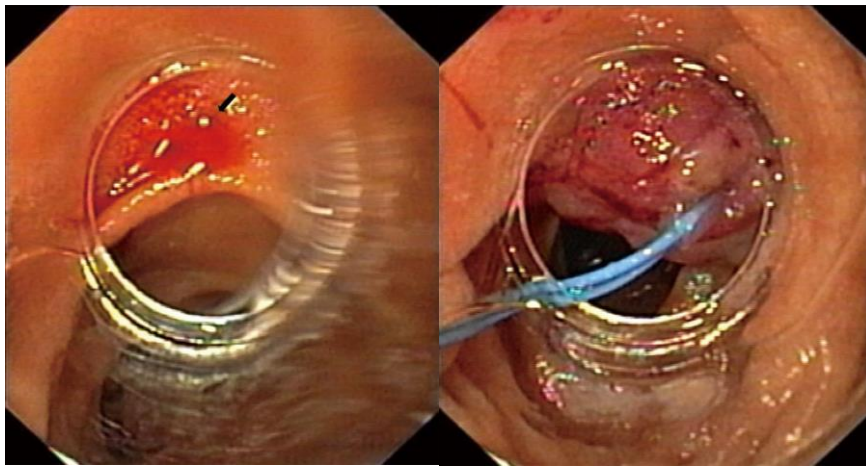
Metoda izbora za zaustavljanje krvarenja iz Dieulafoy lezije je endoskopija pod uvjetom da je lezija endoskopski dostupna. To je minimalno invazivna terapija koja postiže hemostazu u 90% slučajeva s manje od 10% rekurentnog krvarenja tijekom sedmodnevnog perioda. (3)

Endoskopsku terapiju možemo podijeliti na ubrizgavanje sredstva poput epinefrina i sklerozansa, termalne metode u koje ubrajamo elektrokoagulaciju, argon plazma koagulaciju i lasersku fotokoagulaciju te mehaničke metode poput podvezivanja i hemostatskih kopči.

Najčešće korištene metode su ubrizgavanje epinefrina u okolicu lezije u kombinaciji s elektrokoagulacijom, a vjerojatan razlog je taj što su široko dostupne, tehnički jednostavnije za izvođenje od mehaničkih i relativno brže. Lokalna terapija epinefrinom uzrokuje vazokonstrikciju žile i mehanički pritisak zbog prisutnosti tekućine u intersticiju što dovodi do staze krvi i tromboze. Ako tromboza izostane, dolazi do opetovanog krvarenja. Iz tog razloga se otopina epinefrina ne koristi kao monoterapija, već se kombinira s drugim, mehaničkim ili termalnim metodama. Elektrokoagulacija se može koristiti kao samostalna metoda ili zajedno s prethodno navedenom. Ona podrazumijeva korištenje električne energije kroz sitnu sondu izravno na mjesto lezije što onda izazove nekrozu tkiva i hemostazu. (3,7,10,17)

Mehaničke metode zahtijevaju veću vještinu i iskustvo endoskopičara, ali prema nekim istraživanjima imaju bolji uspjeh u zaustavljanju krvarenja i manji postotak ponovljenih krvarenja. Kod povezivanja u odnosu na hemostatske kopče lakše dolazi do perforacija uzrokovanim predubokim zahvaćanjem tkiva. S druge strane kopče se mogu spontano odvojiti od stijenke i uzrokovati ponovno krvarenje. Kod masivnih krvarenja mehaničkim metodama mogu prethoditi injekcije epinefrina ne bi li smanjile protok i tako omogućile bolju vizualizaciju. (3)

Gomerčić Palčić et Ljubičić (19) opisali su uspješno podvezivanje aktivno krvareće Dieulafoy lezije u duodenumu. Prilikom podvezivanja tkivo sluznice u okolici Dieulafoy lezije aspirira se u vrh endoskopa na kojem se nalazi omča te se prebaci preko tkiva i stegne. Na kontrolnoj endoskopiji, dva mjeseca kasnije, nije primijećeno oštećenje sluznice (npr. ulceracija) uzrokovano ovom mehaničkom metodom. Na slici 8. prikazano je podvezivanje najlonskom omčom Dieulafoy lezije sa slike 6.



Slika 8. Na lijevoj slici je prikaz krvareće Dieulafoy lezije kroz obod prozirne najlonske omče, a na desnoj uspješno sanirana ista lezija, prema: *Gomerčić Palčić et Ljubičić* (2013., str. 3 507) (19)

Nedavno se pojavila nova metoda zaustavljanja krvarenja – hemosprej. Radi se o anorganskom, kemijski inertnom prahu koji u doticaju s mjestom krvarenja apsorbira vodu i formira ljepljiv, kohezivan sloj te na taj način stvara mehaničku barijeru preko mjesta krvarenja. Prednosti su izostanak traume tkiva koja je prisutna u ostalim endoskopskim metodama, manja potreba za preciznošću što olakšava primjenu u hitnim stanjima te nema potrebe za uklanjanjem samog hemospreja jer prolazi kroz probavni sustav unutar 72 sata. Međutim, rizik od ponavljanog krvarenja kod Dieulafoy lezije mogao bi biti velik jer sam hemosprej ne potiče zacjeljivanje. Prava klinička vrijednost hemospreja u zaustavljanju krvarenja iz Dieulafoy lezije nije poznata i potrebna su dodatna istraživanja. (21,22)

Točne smjernice o najboljoj endoskopskoj terapiji ne postoje jer je većina studija retrospektivna s malim uzorkom i s različitim kriterijima isključivanja pa mogu zaostati čimbenici zabune. Iz tog razloga postojeći bolnički uvjeti i dostupnost tehnologije, uz znanje i iskustvo liječnika, određuju koja će se vrsta terapije koristiti. (10,23)

7. 2. OSTALE METODE

Dieulafoy lezija može se tretirati i angiografski i kirurški. Glavne indikacije su neuspjeh i ponovno krvarenje nakon endoskopske terapije i krvarenje u području nedostupnom endoskopu. (8)

Kad se angiografski prikaže krvareća Dieulafoy lezija, učini se super selektivna emboloterapija. U embolizaciji se može koristiti intraarterijski vazopresin, mikrokoilovi (zavojnice) ili gelpjena. (2,7) Rizik koji ova metoda nosi je mogućnost uzrokovanja ishemije u područja koje opskrbljuje opstruirana arterija.

Kirurška terapija nekad je bila metoda izbora u zbrinjavanju ove vaskularne lezije, a njena popularnost je pala otkrivši manje invazivne metode nakon kojih se pacijenti lakše oporave, a broj dana provedenih u bolnici je smanjen. Sada je ona rezervirana za pacijente kod kojih nije uspješno zaustavljeno krvarenje drugim metodama. Većina pacijenata podliježu laparotomiji, ali u posljednje vrijeme moguća je i laparoscopska operacija za koju je nužna precizna preoperativna ili intraoperativna lokalizacija lezije. (8) Opisano je preoperativno endoskopsko obilježavanje lezije uz pomoć hemostatskih kopči i indijske tinte koje je uspješno obilježilo Dieulafoy leziju na fundusu želuca tako da je bila primjetna tijekom laparoskopije. Zatim je razgraničena lezija od okolnog zdravog dijela želuca, uz pomoć klamerice te dodatnih šavova, nakon čega je učinjena klinasta resekcija. U reseciranom tkivu treba uvijek potražiti hemostatske kopče koje su korištene za obilježavanje kako bismo bili sigurni da je lezija uklonjena. (9)

ZAHVALE

Velika hvala mom mentoru, prof. dr. sc. Nevenu Ljubičiću na stručnim savjetima i pomoći tijekom izrade ovog diplomskog rada.

Hvala mojim roditeljima i sestri Lari na bezuvjetnoj podršci i ljubavi koju su mi pružali, bez njih bih teško koračala naprijed.

LITERATURA

1. Pulanić R, Gastrointestinalno krvarenje; Vrhovac B, ur., Jakšić B, Reiner Ž, Vucelić B, Interna medicina. Zagreb: Medicinska biblioteka; 2008. str. 749 – 757.
2. Raju GS, Gerson L, Das A, Lewis B. American Gastroenterological Association (AGA) Institute technical review on obscure gastrointestinal bleeding. *Gastroenterology* 2007; 133: 1697-1717.
3. Nojkov B., Cappell M. S. Gastrointestinal bleeding from Dieulafoy's lesion: clinical presentation, endoscopic findings, and endoscopic therapy. *World Journal of Gastrointestinal Endoscopy*. 2015;7: 295–307.
4. Senger JL, Kanthan R. The Evolution of Dieulafoy's Lesion Since 1897: then and now - a journey through the lens of a pediatric lesion with literature review. *Gastroenterol Res Pract*. 2012; vol. 2012: Article ID 432517
5. Karamanou M., Fiska A, DemetriouT, and Androustos G. Georges-Paul Dieulafoy (1839-1911) and the first description of “exulceratio simplex”. *Ann Gastroenterol*. 2011; 24(3): 188–191.
6. Gharagozloo F, Rennert D, Margolis M, Tempesta B, Schwartz A, Cole V et al. Dieulafoy lesion of the bronchus: review of the literature and report of the 13th case. *J Bronchol* 2008; 15: 38–40.
7. Alshumrani G, Almuaikeel M. Angiographic findings and endovascular embolization in Dieulafoy disease: a case report and literature review. *Diagn Intervent Radiol* 2006; 12: 151–154.
8. Baxter M, Aly EH. Dieulafoy's lesion: current trends in diagnosis and management. *Annals of the Royal College of Surgeons of England* 2010; 92: 548-554.
9. Alva S, Abir F, Tran D. Laparoscopic gastric wedge resection for Dieulafoy's disease following preoperative endoscopic localization with India ink and endoscopic clips. *J Soc Laparoendosc Surg* 2006; 10: 244–246.
10. Schmulewitz N, Baillie J. Dieulafoy lesions; A review of 6 years of experience at a tertiary referral centre. *Am J Gastrenterol* 2001; 96: 1688–1694.
11. Veldhuyzen van Zanten SJ, Bartelsman JF, Schipper ME., Tytgat Recurrent massive haematemesis from Dieulafoy vascular malformations – a review of 101 cases. *Gut* 1986; 27: 213–222.

12. Walmsley RS, Lee YT, Sung JJ. Dieulafoy's lesion: A case series study. *World J Gastroenterol* 2005; 11(23): 3574-3577.
13. Morowitz M, Markowitz R, Kamath B, Allmen D. Dieulafoy's lesion and segmental dilatation of the small bowel: An uncommon cause of gastrointestinal bleeding. *Paediatr Surg* 2004; 39: 1726-1728.
14. Marangoni G, Cresswell AB, Faraj W, Shaikh H, Bowles MJ. An uncommon cause of life-threatening gastrointestinal bleeding: 2 synchronous Dieulafoy lesions. *J Paediatr Surg* 2009; 44: 441-443.
15. Avlan D, Nayci A, Altintas E, Cingi E, Serzgin O, Aksoyek S. An unusual cause for massive upper gastrointestinal bleeding in children: Dieulafoy's lesion. *Pediatr Surg Int* 2005; 21: 417-418.
16. British Society of Gastroenterology Endoscopy Committee. Non-variceal upper gastrointestinal haemorrhage: guidelines. *Gut* 2002; 51 (Suppl 4): 1-6.
17. Stark ME, Gostout CJ, Balm R. Clinical features and endoscopic management of Dieulafoy's disease. *Gastrointest Endosc* 1992; 38: 545-550.
18. López-Arce G, Zepeda-Gómez S, Chávez-Tapia NC, Garcia-Osogobio S, Franco Guzmán AM, Ramirez-Luna MA, TéllezÁvila FI. Upper gastrointestinal Dieulafoy's lesions and endoscopic treatment: first report from a Mexican centre. *Therapeutic Advances in Gastroenterology* 2008; 1: 97-101.
19. Gomerčić Palčić M, Ljubičić N. Mini-loop ligation of a bleeding duodenal Dieulafoy's lesion. *World J Gastroenterol*. 2013 Jun 14;19(22): str. 3505-3507.
20. Malden ES, Hicks ME, Royal HD, Aliperti G, Allen BT, Picus D. Recurrent gastrointestinal bleeding: Use of thrombolysis with anticoagulation in diagnosis. *Radiology*. 1998;207: 147-151.
21. Yau A. H. L., Ou G., Galorport C., et al. Safety and efficacy of Hemospray® in upper gastrointestinal bleeding. *Canadian Journal of Gastroenterology and Hepatology*. 2014;28(2): 72-76.
22. Changela K, Papafragkakis H, Ofori E, Ona MA, Krishnaiah M, Duddempudi S, Anand S. Hemostatic powder spray: a new method for managing gastrointestinal bleeding. *Therap Adv Gastroenterol*. 2015;8: 125-135.
23. Chung IK, Kim EJ, Lee MS, Kim HS, Park SH, Lee MH et al. Bleeding Dieulafoy's lesions and the choice of endoscopic method: comparing the hemostatic efficacy of mechanical and injection methods. *Gastrointest Endosc* 2000; 52: 721-724.

ŽIVOTOPIS

Lorna Čorak je rođena 15. studenoga 1992. godine u Bjelovaru. Prvu osnovnu školu u Bjelovaru završila je 2007.godine, a Opću gimnaziju u Bjelovaru 2011. godine. Polaznica je nekoliko informatičkih radionica tijekom osnovnoškolskog i srednjoškolskog obrazovanja te sudionica na natjecanjima iz Kemije, Matematike, Biologije, Fizike i LiDraNu. Na Gradskom natjecanju Grada Bjelovara osvojila je prvo mjesto iz matematike 2004. i 2006.godine , a 2005. godine drugo mjesto te 2007. godine prvo mjesto na Županijskom natjecanju iz matematike. Iste 2007.godine osvojila je ekipno drugo mjesto na Županijskom natjecanju u odbojci. Sudionica Regionalnog natjecanja iz Matematike 2005. godine. Godine 2011. uručeno joj je priznanje Gimnazije Bjelovar za doprinos školi. Položila je 2009.godine „*First Certificate in English Council of Europe Level B2*“ Sveučilišta u Cambridgeu s ocjenom odličan (A) i pohađala je ljetnu školu engleskog jezika *Education aBc Oxford English Language Summer Course*. U Centru za strane jezike „Gloria“ u Bjelovaru položila je 2011. godine VI. stupanj engleskog jezika, razina C2. Medicinski fakultet u Zagrebu upisala je 2011.godine. U akademskim godinama 2012./2013. i 2013./2014. radi kao demonstrator na Katedri za anatomiju Medicinskog fakulteta Sveučilišta u Zagrebu.