

Učestalost i patohistološke osobitosti fokalne segmentalne glomeruloskleroze udružene s nefropatijom tankih glomerularnih bazalnih membrana

Horaček, Matija

Master's thesis / Diplomski rad

2017

Degree Grantor / Ustanova koja je dodijelila akademski / stručni stupanj: **University of Zagreb, School of Medicine / Sveučilište u Zagrebu, Medicinski fakultet**

Permanent link / Trajna poveznica: <https://um.nsk.hr/um:nbn:hr:105:939236>

Rights / Prava: [In copyright](#)/[Zaštićeno autorskim pravom.](#)

Download date / Datum preuzimanja: **2025-03-12**



Repository / Repozitorij:

[Dr Med - University of Zagreb School of Medicine Digital Repository](#)



**SVEUČILIŠTE U ZAGREBU
MEDICINSKI FAKULTET**

Matija Horaček

**Učestalost i patohistološke osobitosti fokalne
segmentalne glomeruloskleroze udružene s
nefropatijom tankih glomerularnih bazalnih
membrana**

DIPLOMSKI RAD



Zagreb, 2017.

Ovaj diplomski rad izrađen je u Kliničkoj jedinici za nefropatologiju i elektronsku mikroskopiju, Kliničkog zavoda za patologiju i citologiju, Kliničke bolnice Dubrava u Zagrebu pod vodstvom izv. prof. dr. sc. Danice Galešić Ljubanović, dr. med. i predan je na ocjenu u akademskoj godini 2016./2017.

Mentor: Izv. prof. dr. sc. Danica Galešić Ljubanović

POPIS I OBJAŠNJENJE KRATICA

ADAS - autosomno dominantni Alportov sindrom

ARAS - autosomno recesivni Alportov sindrom

AS - Alportov sindrom

COL4 - kolagen IV (eng. *collagen IV*)

COL4A3 - mutacija za $\alpha 3$ lanac kolagena IV (eng. *mutation of $\alpha 3$ chain of collagen IV*)

COL4A4 - mutacija za $\alpha 4$ lanac kolagena IV (eng. *mutation of $\alpha 4$ chain of collagen IV*)

COL4A5 - mutacija za $\alpha 5$ lanac kolagena IV (eng. *mutation of $\alpha 5$ chain of collagen IV*)

CRF - kronično bubrežno zatajenje (eng. *chronic renal failure*)

DNK - deoksiribonukleinska kiselina

EGFR - procjenjena brzina glomerularne filtracije (eng. *estimated glomerular filtration rate*)

EM - elektronska mikroskopija

ESRD - posljednji stadij kronične bubrežne bolesti (eng. *end stage renal disease*)

FSGS - fokalna segmentalna glomeruloskleroza

GBM - glomerularna bazalna membrana

IFTA - intersticijska fibroza i tubularna atrofija

NGS - sekvencioniranje druge generacije (eng. *next generation sequencing*)

TBM - tubularna bazalna membrana

TBMN - nefropatija tankih glomerularnih bazalnih membrana (eng. *thin basement membrane nephropathy*)

XAS - X vezani Alportov sindrom

SADRŽAJ

I. SAŽETAK

II. SUMMARY

1. UVOD.....	1
1.1. Alportov sindrom i nefropatija tankih glomerularnih bazalnih membrana.....	1
1.2. Fokalna segmentalna glomeruloskleroza.....	4
1.3. Udruženost fokalne segmentalne glomeruloskleroze s nefropatijom tankih glomerularnih bazalnih membrana.....	5
1.4. Dijagnoza Alportovog sindroma i nefropatije tankih glomerularnih bazalnih membrana.....	8
1.5. Imunohistokemija na lance kolagena IV.....	10
2. HIPOTEZA.....	11
3. CILJEVI RADA.....	12
4. ISPITANICI I METODE.....	13
5. REZULTATI.....	16
5.1. Patohistološke karakteristike.....	16
5.2. Imunohistokemijska analiza na lance kolagena IV.....	19
5.3. Klinički podaci.....	20
6. RASPRAVA.....	22
7. ZAKLJUČCI.....	25
8. ZAHVALE.....	26
9. LITERATURA.....	27
10. ŽIVOTOPIS.....	30

I. SAŽETAK

Učestalost i patohistološke osobitosti fokalne segmentalne glomeruloskleroze udružene s nefropatijom tankih glomerularnih bazalnih membrana

Autor: Matija Horaček

Mutacije gena odgovornih za sintezu $\alpha 3$, $\alpha 4$ i $\alpha 5$ lanaca kolagena IV uzrokuju spektar poremećaja, od nefropatije tankih glomerularnih bazalnih membrana (TBMN) do X vezanih i autosomnih oblika Alportovog sindroma (AS). Kod određenog broja pacijenata s TBMN-om se primjetilo da s vremenom bolest progredira u kronično bubrežno zatajenje (CRF) uslijed nastanka fokalne segmentalne glomeruloskleroze (FSGS). Zbog toga sve više raste interes za istraživanje povezanosti FSGS-a i navedenih mutacija. Kako je TBMN autosomno dominantni poremećaj uzrokovan mutacijom gena za $\alpha 3$ i/ili $\alpha 4$ lance kolagena IV, nije jasno jesu li neke druge mutacije na istim genima odgovorne za sekundarnu pojavu FSGS-a kod pacijenata s TBMN-om ili se radi o nekoj drugoj, za sada nepoznatoj, mutaciji drugih gena.

U sklopu projekta "Genotip-fenotip korelacija u Alportovom sindromu i nefropatiji tankih glomerularnih bazalnih membrana", provedeno je retrospektivno istraživanje 30 pacijenata s dijagnozom FSGS-a i nalazom TBMN-a na elektronskoj mikroskopiji (EM). Cilj ovog istraživanja bio je utvrditi prisutnost poremećaja ekspresije $\alpha 3$, $\alpha 4$ i $\alpha 5$ lanaca kolagena IV na imunohistokemiji kod pacijenata s dijagnozom FSGS-a i TBMN-a. Obzirom da su svi analizirani uzorci imali uredne obrasce imunohistokemijskog bojanja lanaca kolagena IV, ne možemo imunohistokemijski utvrditi da je u analiziranim slučajevima FSGS posljedica mutacija gena za lance kolagena IV. Tome u prilog ide i činjenica da niti u jednom slučaju nije bilo pozitivne obiteljske anamneze za AS ili TBMN. Stoga je u analiziranih pacijenata potrebno provesti dodatno genetsko testiranje na mutacije za $\alpha 3$, $\alpha 4$ i $\alpha 5$ lance kolagena IV, što je i idući cilj spomenutog projekta.

Ključne riječi: kolagen IV mutacije, fokalna segmentalna glomeruloskleroza, nefropatija tankih glomerularnih bazalnih membrana, Alportov sindrom

II. SUMMARY

Frequency and pathohistological characteristics of focal segmental glomerulosclerosis combined with thin basement membranes nephropathy

Author: Matija Horaček

Recent research shows that mutations of genes indispensable for collagen IV chains synthesis cause a spectrum of disease, ranging from thin basement membrane nephropathy (TBMN) to X-linked and autosomal forms of Alport's syndrome (AS). It was noticed that some patients with TBMN at later age progress to chronic renal failure (CRF) due to the development of focal segmental glomerulosclerosis (FSGS). Therefore the interest in researching the association between FSGS and listed mutations is growing. Since TBMN is an autosomal dominant disorder caused by mutations of genes for $\alpha 3$ and $\alpha 4$ chains of collagen IV, it is not clarified whether secondary development of FSGS in patients with TBMN is caused by some other mutations of those genes or some other, yet unknown, mutation of other genes.

As part of the project "Genotype-Phenotype correlation in Alport's syndrome and thin basement membrane nephropathy", we performed a retrospective research of 30 patients with diagnosis of FSGS and finding of TBMN on electron microscopy (EM). The aim of this study is to affirm the irregular expression of $\alpha 3$, $\alpha 4$ and $\alpha 5$ chains of collagen IV on immunohistochemistry in patients with diagnosis of FSGS and TBMN. Since all samples have neat patterns of immunohistochemical staining of collagen IV chains, it cannot be established with certainty that in all cases was FSGS the result of mutations of genes for collagen IV chains. This is also supported by the fact that in none of the cases was family history positive for AS or TBMN. Therefore, the additional genetic testing for mutations of genes for $\alpha 3$, $\alpha 4$ and $\alpha 5$ chains of collagen IV is also required, which is the next step of the mentioned project.

Key words: collagen IV mutations, focal segmental glomerulosclerosis, thin basement membrane nephropathy, Alport's syndrome

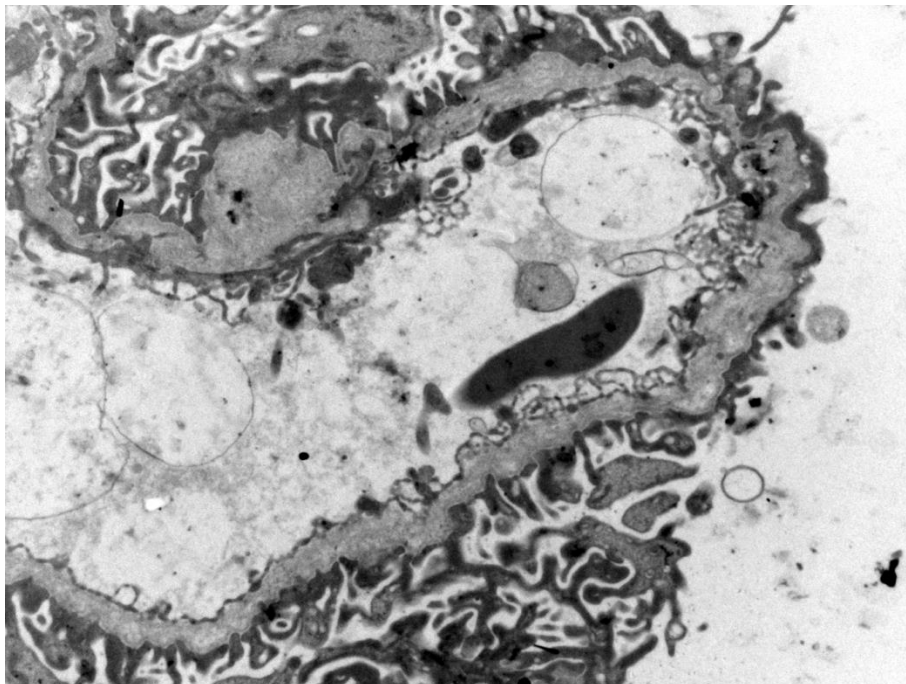
1. UVOD

1. 1. Alportov sindrom i nefropatija tankih glomerularnih bazalnih membrana

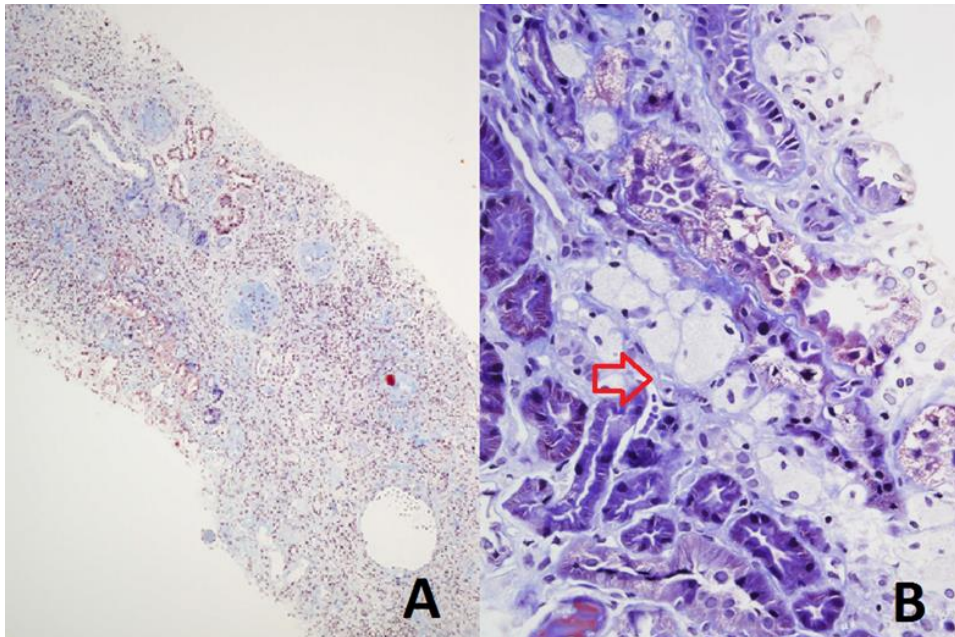
AS i TMBN su heterogeni genetski poremećaji koji u etiopatogenetskoj podlozi imaju poremećaj strukture glomerularne bazalne membrane (GBM) što je posljedica mutacija gena odgovornih za sintezu lanaca kolagena IV (COL4), koji je sastavni dio bazalnih membrana u glomerulu, unutarnjem uhu i leći.[1, 2] AS je najčešće uzrokovan mutacijom gena za $\alpha 5$ lanac kolagena IV (COL4A5), koji se nalazi na X kromosomu, pa je stoga to i najčešći način nasljeđivanja poremećaja i pojavljuje se u 85% slučajeva AS-a. Rjeđe se radi o mutaciji gena za $\alpha 3$ i $\alpha 4$ lance kolagena IV (COL4A3 i COL4A4) i tada je nasljeđivanje u 14% slučajeva autosomno recesivno, a u 1% autosomno dominantno.[1, 3-8] Prevalencija AS-a otprilike iznosi 1:5000.[8] AS je prvi put opisao Dr. Cecil A. Alport 1927. godine, a da se radi o poremećaju GBM-a su ustanovili Spear i Slusser 1972. godine pomoću elektronske mikroskopije.[9, 10] Prvi puta je genetski čimbenik kao uzrok AS-a opisan 1990. godine kada su Karl Tryggvason i njegovi suradnici objavili da je X vezani AS (XAS) posljedica mutacije COL4A5.[2, 6, 10] Nedugo nakon toga je dokazano da i autosomne mutacije COL4A3 i COL4A4 dovode do AS-a.[6, 9]

Klinička manifestacija AS-a varira, ovisno o tipu nasljeđivanja. XAS se očituje mikrohematurijom sa ili bez epizoda makrohaturije, senzornim gubitkom sluha, smetnjama vida uslijed prednjeg lentikonusa ili makulopatije, proteinurijom, hipertenzijom i konačno, zatajenjem bubrega.[1, 4, 5, 7] Kod muškaraca je početak pojave simptoma puno raniji nego u žena, simptomi su izraženiji, a zatajenje bubrega je evidentno već do 3. desetljeća života.[1] Autosomni oblici AS-a su varijabilnog fenotipa, što znači da će klinička slika varirati od blage pa sve do klasične kao kod XAS-a.[6] Homozigoti će imati teže simptome, raniju pojavu zatajenja bubrega u odnosu na heterozigote i strukturne promjene GBM-a, dakle, slično XAS-u.[9, 11] Strukturne promjene kod klasičnog AS-a vidljive na EM-u obuhvaćaju fokalna zadebljanja i stanjenja bazalne membrane i njeno lameliranje (Slika 1). U početnom stadiju bolesti svjetlosna mikroskopija je uredna. Promjene vidljive svjetlosnim mikroskopom se javljaju kasnije, a obuhvaćaju segmentalnu sklerozu glomerula,

tubularnu atrofiju i intersticijsku fibrozu te pjenušave stanice u intersticiju (Slika 2).[1, 5, 8, 12] Kao i klinički simptomi, i ultrastrukturalne promjene ovise o tipu nasljeđivanja, pa tako kod heterozigotnog autosomno recesivnog AS-a (ARAS) i žena koje su nosioci za XAS dominira stanjenje GBM-a što podsjeća na TBMN.[1] Za AS ne postoji potpuno adekvatna terapija. Dosadašnja istraživanja su pokazala da rana dijagnoza i empirijska primjena inhibitora angiotenzin konvertirajućeg enzima (ACE inhibitora), konkretno ramiprila, ima pozitivan učinak tako što ublažava proteinuriju i usporuje progresiju bolesti.[10]



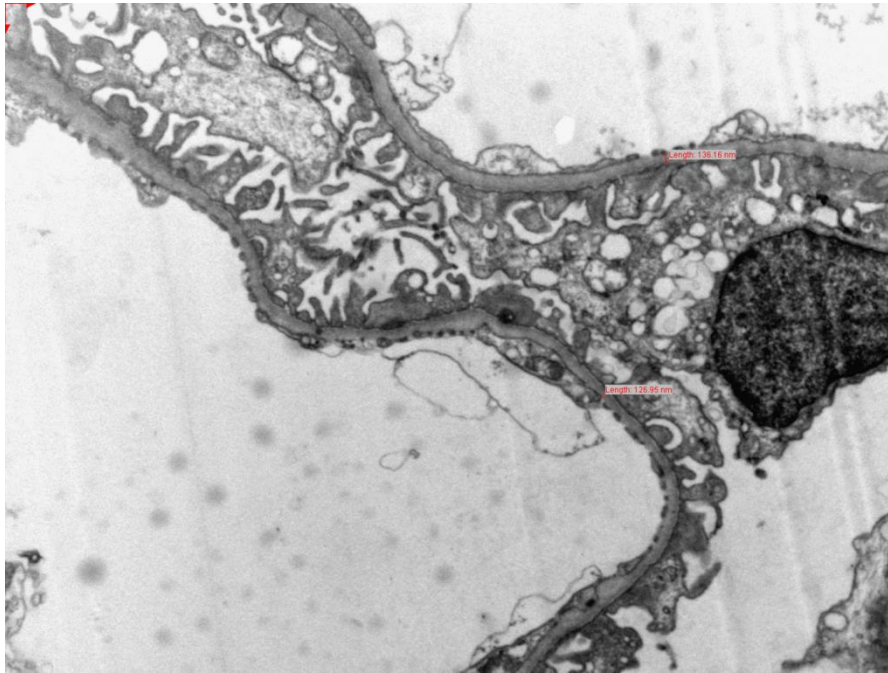
Slika 1. Lameliranje glomerularne bazalne membrane kod pacijenta s Alportovim sindromom. EM x8000.



Slika 2. A) Izražena intersticijska fibroza i tubularna atrofija kod pacijenta s Alportovim sindromom. Trikromno bojenje po Massonu x100. B) Pjenušavi makrofazi u intersticiju (crvena strelica). Trikromno bojenje po Massonu x400.

TBMN je autosomno dominantni poremećaj GBM-a uzrokovan mutacijom gena za $\alpha 3$ i $\alpha 4$ lance kolagena IV.[5, 7] Povezanost TBMN-a s navedenim mutacijama su prvi put opisali Lemmink i suradnici 1996. godine.[6] Uz AS i Bergerovu bolest (IgA nefropatiju), TBMN je najčešći uzrok perzistentne mikrohematurije te najčešći poremećaj GBM-a koji zahvaća 1% opće populacije.[1, 3, 5, 7, 8, 13, 14] Osnovne karakteristike TBMN-a su difuzno stanjenje GBM-a i mikrohematurija (Slika 3).[8] Kako je mikrohematurija prva i često jedina manifestacija, TBMN se često naziva benignim poremećajem. Međutim, smatrati ovo stanje benignim je pogrešno jer u dijelu bolesnika s dijagnozom TBMN-a, iz još nepoznatih razloga, dolazi do progresije bolesti u vidu razvoja FSGS-a i CRF-a.[1-3, 5, 6, 13] To ujedno predstavlja glavni prediktivni problem - kako prepoznati je li kod bolesnika s asimptomatskom mikrohematurijom prava dijagnoza TBMN kao izolirani i neprogresivni poremećaj ili se radi o početnim simptomima ARAS-a koji će kasnije progredirati u klasičnu kliničku sliku ili je pak riječ o dodatnim združenim mutacijama koje će kao posljedicu imati nastanak FSGS-a? Homozigoti za mutacije $\alpha 3$ i $\alpha 4$ lanaca kolagena IV imat će fenotip ARAS-a s ranijom pojavom proteinurije, hipertenzijom i bubrežnim zatajenjem u 3. desetljeću života, dok će heterozigoti imati

TBMN, pa se prema tome TBMN često smatra stanjem nosioca za ARAS s nepredvidivim razvojem i težinom bolesti.[1-5]

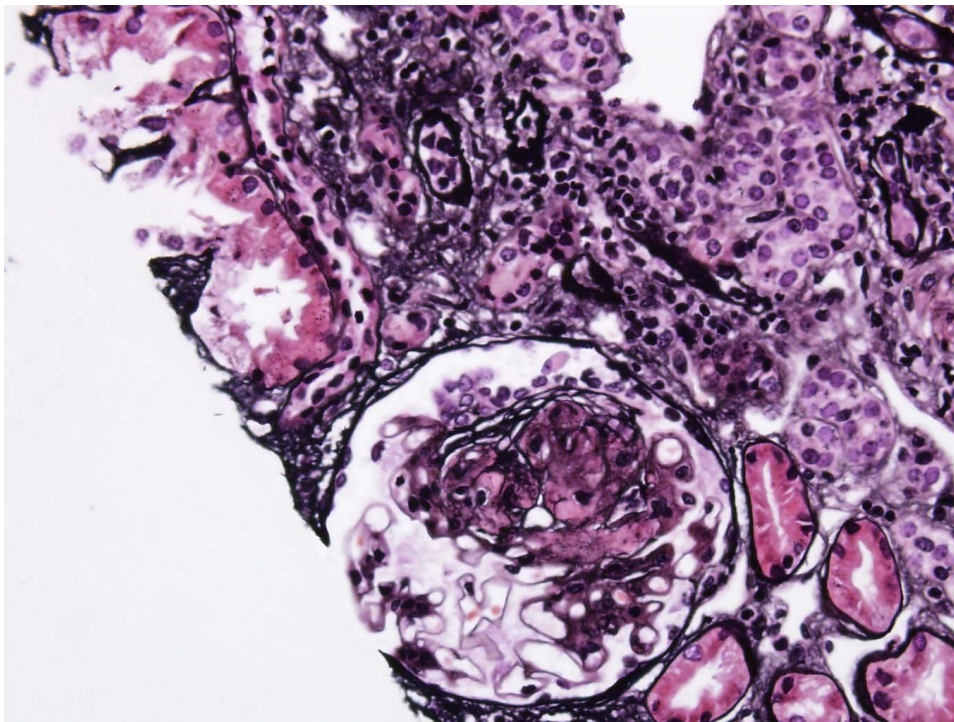


Slika 3. Difuzno stanjenje glomerularne bazalne membrane u pacijenta s nefropatijom tankih glomerularnih bazalnih membrana. EM x8000.

1.2. Fokalna segmentalna glomeruloskleroza

FSGS je naziv za patološke promjene koje karakterizira sklerozacija, odnosno, ožiljkivanje glomerula (Slika 4). Kao što samo ime kaže, promjene zahvaćaju samo neke glomerule, a u zahvaćenim glomerulima samo je dio kapilarnog klupka skleroziran. Skleroza i posljedično propadanje glomerularnih kapilara s vremenom postaju generalizirani i dovode do CRF-a i u konačnici do posljednjeg stadija bubrežne bolesti (ESRD).[14] FSGS postoji kao zasebni kliničko-patološki entitet od 1970. godine.[15, 16] Od tada su prepoznati različiti morfološki subtipovi u primarnom i sekundarnom FSGS-u te je uočeno da oni imaju različito prognostičko značenje i zahtjevaju različit terapijski pristup. Radi ujedinjavanja kriterija patološke klasifikacije D'Agati i suradnici su, 2003. godine na Kolumbijskom sveučilištu, predložili radnu klasifikaciju morfoloških podtipova i odredili uključujuće i isključujuće kriterije za svaki tip FSGS-a. Prema toj klasifikaciji postoji pet tipova FSGS-a: klasični (bez drugih osobitosti), perihilarni, celularni, 'tip' lezija (vršni) i kolapsni tip.[15, 17, 18]

Prema etiološkoj podjeli postoje 2 oblika FSGS-a: primarni i sekundarni. Primarni oblik je idiopatski tj. nepoznate etiologije dok se sekundarni javlja u sklopu virusnih infekcija, pretilosti, hipertenzije, lijekovima izazvane nefrotoksičnosti te kao posljedica određenih genetskih mutacija.[11, 13, 14] Autosomno dominantni oblik FSGS-a povezan je s mutacijama ACTN4, WT1, CD2AP, TRPC2, ANLN, INF2 i PAX2 gena, dok je autosomno recesivni povezan s mutacijom NPHS1, NPHS2, LAMB2, PLCE1 i MYO1E gena. Najnovije otkrivene mutacije koje uzrokuju FSGS odnose se na gene za $\alpha 3$ i $\alpha 4$ lance kolagena IV te je stoga i spektar poremećaja uzrokovan tim mutacijama, tzv. kolagen IV nefropatije, proširen.[11, 13, 19] FSGS se manifestira nefrotskim sindromom, proteinurijom i progresivnim pogoršanjem bubrežne funkcije.[14]



Slika 4. Fokalna segmentalna glomeruloskleroza. Bojenje po Jonesu x400.

1.3. Udruženost fokalne segmentalne glomeruloskleroze s nefropatijom tankih glomerularnih bazalnih membrana

Dugo se smatralo da heterozigotne mutacije COL4A3 i COL4A4 uzrokuju samo blagi oblik bubrežnog poremećaja u obliku TBMN-a s posljedičnom mikrohematurijom.[14] U kliničkoj praksi TBMN i benigna obiteljska hematurija

korišteni su kao sinonimi. Već u razdoblju prije procvata molekularne dijagnostike uočena je češća pojavnost FSGS-a kod bolesnika s TBMN-om. Međutim, tada je većina tu koegzistenciju objašnjavala pukom slučajnošću, pogotovo uzimajući u obzir da je učestalost TBMN-a u općoj populaciji 1%. Razvojem molekularne dijagnostike, utvrđeno je da bolesnici s TBMN-om, koji su heterozigotni nosioci mutacija COL4A3 i COL4A4, u kasnijoj dobi mogu razviti FSGS s posljedičnim CRF-om i u konačnici ESRD-om.[11]

Deltas i suradnici [3, 11] su u istraživanju iz 2007. godine opisali 116 pacijenata iz 13 obitelji s Cipra. Prvo su odabrali pojedince s već dijagnosticiranim obiteljskim FSGS-om, a ostale članove obitelji su pridodali kako bi im se ustanovila prisutnost ili odsutnost mikrohematurije, proteinurije i ekstrarenalnih simptoma. Konačno, u istraživanje je uključeno 116 ispitanika sa spektrom simptoma od izolirane mikrohematurije do više ili manje izraženih znakova bubrežnog zatajenja. U navedenoj studiji, 20 učinjenih biopsija bubrega potvrdilo je FSGS uz prisutnost TBMN-a. Učinjena su genetska testiranja na već poznate gene koji se povezuju s nastankom FSGS-a, međutim, ti rezultati su bili negativni. Zbog toga, a i zbog činjenice da su pacijenti u anamnezi imali pozitivnu mikrohematuriju, učinjena su testiranja na gene za kolagen IV. U 82 (70%) pacijenta, iz 10 obitelji, dokazana je heterozigotnost za mutacije COL4A3 i COL4A4 što je opravdalo dvojnju dijagnozu FSGS-a i TBMN-a. Činjenice koje su dodatno uputile na povezanost navedenih mutacija i FSGS-a su nalaz stanjenih GBM-a na EM-u i izostanak znakova AS-a kao što su naizmjenična stanjenja i zadebljanja GBM-a i lameliranje GBM-a. Također, pacijenti nisu imali poteškoća s vidom ili sluhom, što bi, također, upućivalo na AS. Ovakva povezanost FSGS-a i TBMN-a opravdava hipotezu da je FSGS ili sekundarna pojava u sklopu TBMN-a ili je posljedica neke druge mutacije.[3, 11, 14] Daljnjim praćenjem ispitanika utvrđeno je da je kod 31 (38%) od njih 82 došlo do progresije u CRF, a kod 16 (19,5%) do progresije u ESRD. Unutar iste skupine bilo je 35 ispitanika starijih od 51 godine, među kojima je kod njih 28 (80%) došlo do progresije u CRF ili ESRD, a kod njih 16 (46%) do progresije u ESRD. To je za sada najveći poznati postotak pacijenata s TBMN-om koji su s vremenom razvili FSGS i posljedično CRF i ESRD.[3, 14] Ustanovljeno je da progresija poremećaja ovisi o dobi. Mikrohematurija je jedini znak do otprilike 3. desetljeća života nakon čega se

pojavljuje proteinurija, a poslije 50. godine života pojavljuju se hipertenzija, znakovi CRF-a i u konačnici ESRD.[5, 14]

Ista skupina istraživača [11] je provela drugo istraživanje nad kohortom od 68 obitelji s 250 pacijenata s obiteljskom mikrohematurijom kod kojih je dokazana prisutnost COL4A3 i COL4A4 mutacija, potvrđujući dijagnozu TBMN-a. Učinjeno je sveukupno 26 biopsija čime se potvrdila prisutnost FSGS-a u svih 26 uzoraka. Kod 26 pacijenata s potvrđenom COL4 mutacijom učinjeno je sekvencioniranje druge generacije (NGS), ali nije nađena niti jedna druga mutacija za $\alpha 3$, $\alpha 4$ ili $\alpha 5$ lance kolagena IV što potvrđuje da heterozigotnost za COL4 mutacije predstavlja predispoziciju za nastanak FSGS-a i progresiju u ESRD.[11] Autori su tada pretpostavili da se radi o digenetskom nasljeđivanju tj. da COL4A3 i COL4A4 mutacije uzrokuju TBMN s posljedičnom mikrohematurijom, a neka druga mutacija uzrokuje FSGS, bilo da se radi o već poznatom genu povezanom s nastankom FSGS-a ili nekom nepoznatom genu ili genu modifikatoru.[3, 6, 11, 14]

Mnoga istraživanja prikazuju slučajeve pacijenata koji su heterozigoti za COL4 mutacije, ali su kod njih potvrđeni ultrastrukturalni znakovi i ekstrarenalni simptomi AS-a. Kod takvih pacijenata se uglavnom postavljala dijagnoza autosomno dominantnog AS-a (ADAS).[11]

Interesantno istraživanje proveli su Gast i suradnici 2015. godine. [20] Oni su pokazali da se u podlozi FSGS-a vrlo često nalaze COL4A3, COL4A4 i COL4A5 mutacije. COL4 mutacije otkrivene su u 38% obitelji s obiteljskim FSGS-om te u 3% sa sporadičnim FSGS-om. Interesantan podatak je da je prema njihovim nalazima svega 36% pacijenata imalo hematuriju te da su abnormalnosti GBM-a potvrđene na samo 18,6% elektronskih mikroskopija. Autori već u samom naslovu zaključuju da su COL4 mutacije najčešće mutacije u podlozi FSGS-a odrasle dobi.

Prema tome, fenotipski spektar COL4 mutacija za $\alpha 3$ i $\alpha 4$ lance proširen je te obuhvaća poremećaje od benigne mikrohematurije uslijed TBMN-a koja će trajati doživotno do težih glomerularnih poremećaja poput ARAS-a, ADAS-a i FSGS-a koji će, prije ili kasnije, progredirati u ESRD. Jedna od pretpostavki jest da je cijeli spektar poremećaja uzrokovan COL4 mutacijama zapravo multifaktorski poremećaj čija

fenotipska ekspresija ovisi o interakciji primarnih gena uzročnika, modificirajućih gena i okolišnih čimbenika.[2, 3, 5, 9, 11, 13, 19] Zbog toga je bitno da se, jednom kad se u određenoj obitelji dokažu COL4 mutacije, nastavi s praćenjem svih nosioca mutacija. Glavni prediktivni čimbenik je proteinurija, čija pojava ukazuje na težu progresiju bolesti, a usto je i indikacija za početak liječenja ACE inhibitorima.[5, 9]

NGS bi trebala biti ključna metoda kojom bi bilo moguće prepoznati bolesnike s TBMN-om koji imaju visoki rizik za progresiju u ESRD te omogućiti bolju klasifikaciju poremećaja unutar spektra COL4 mutacija.[1, 2, 11] Također, očekuje se da će NGS omogućiti razlikovanje pravog obiteljskog FSGS-a od onog uzrokovanog COL4 mutacijama.[1, 11]

1.4. Dijagnoza Alportovog sindroma i nefropatije tankih glomerularnih bazalnih membrana

Razlikovanje AS-a i TBMN-a u pojedinim slučajevima može biti teško. Važnost rane dijagnoze AS-a je u tome što ranije liječenje pokazuje bolje rezultate, uključujući sporiju progresiju bolesti i manje intenzivnu proteinuriju, kasniji početak zatajenja bubrega i posljedično dulji životni vijek.[10] Simptom suspektan za AS je perzistentna glomerularna hematurija. Šanse da se radi o AS-u su veće ukoliko pacijent ima pozitivnu obiteljsku anamnezu za AS ili pojave bubrežnih zatajenja bez jasnog uzroka u drugih članova obitelji ili ukoliko pacijent ima neki drugi karakteristični simptom (gubitak sluha, lentikonus ili retinopatiju). U pacijenata s kliničkom slikom sugestivnom za AS i/ili pozitivnom obiteljskom anamnezom, bubrežna biopsija predstavlja primarnu dijagnostičku metodu identifikacije pacijenata s AS-om. Uobičajeno je da pacijenti imaju povećanu celularnost u mezangiju i pjenušave stanice u intersticiju. Pacijenti mogu također imati segmentalnu i/ili globalnu glomerulosklerozu. Imunofluorescentna mikroskopija je negativna. Dijagnosticiranje AS-a je histološki izazov s obzirom da su promjene vidljive na svjetlosnom mikroskopu često nespecifične, dok su prezentacija na EM-u TBMN-a, hetrozigotnih nositelja XAS-a, pacijenata s ARAS-om i djece s XAS-om često vrlo slične. Nadalje, EM glomerula nije uvijek dostupna. U mnogim nefropatološkim centrima standardna je procedura napraviti indirektno imunofluorescentno bojenje na $\alpha 1$ (koje služi kao

generalna kontrola uspješnosti bojanja), $\alpha 3$ i $\alpha 5$ lance kolagena IV na svim biopsijama bubrega sa kliničkim nalazom ili nalazom EM-a suspektnim za TBMN ili AS. Mnogi znanstveni radovi ističu uspješnost ove metode te opisuju karakteristične obrasce bojanja za podtipove AS-a.[1, 21-23]

Savige i suradnici [24] u smjernicama za dijagnostiku AS-a i TBMN-a navode da se šanse da se radi o AS-u povećavaju ako se radi o pacijentima s pozitivnom obiteljskom anamnezom za AS ili zatajenjem bubrega bez jasnog uzroka; ili u slučaju prisutnosti ostalih kliničkih karakteristika (gubitka sluha, lentikonus ili retinopatija) ili je prisutan nedostatak $\alpha 3$, $\alpha 4$ i $\alpha 5$ lanaca kolagena tipa VI. Elementi koji potvrđuju dijagnozu su lameliranje GBM-a ili mutacija COL4A5 ili dvije patogene mutacije COL4A3 i COL4A4.[25] Za potvrđivanje dijagnoze također je učinkovito genetsko testiranje kako bi se potvrdila dijagnoza ARAS-a, ukoliko je sumnja postavljena na temelju obiteljske anamneze, kliničkih karakteristika ili bubrežne imunohistokemije.[25]

Dijagnoza TBMN-a temelji se na biopsiji bubrega i nalazu stanjenja GBM-a na EM-u. Najčešći nalaz na svjetlosnom mikroskopu je normalna histologija. Na EM-u vidljivo je difuzno stanjenje GBM-a.[26] Svjetska zdravstvena organizacija preporučuje graničnu vrijednost za TBMN od 250 nm za odrasle i 180 nm za djecu do jedanaeste godine života.[27]

Dokazivanje mutacija kod AS-a i TBMN-a je relativno skupo i zahtjevno zbog same veličine involviranih gena (svaki 48-53 egzona) te zbog nedostatka tzv. mutacijskih „hot spotova“.[28] Od metoda molekularne dijagnostike danas se najviše govori o NGS-u, metodi koja privlači sve veću pozornost i uskoro bi mogla postati zlatni standard u dijagnostici nasljednih bubrežnih, ali i ostalih bolesti.[10] Također, preporučuje se što prije odabrati NGS pri dijagnostici glomerularnih poremećaja kako bi se izbjegle invazivnije metode poput biopsije bubrega ili kože.[6] Temelje ove metode su postavili Fred Sanger i Alan R. Coulson 1977. godine, a ubrzo je bilo jasno da će s vremenom zamijeniti starije metode sekvencioniranja deoksiribonukleinske kiseline (DNK). Za razliku od prijašnjih metoda koje su sekvencionirale pojedinačne fragmente DNK, NGS paralelno sekvencionira značajno veći broj fragmenata.[29] Dodatne prednosti su brzina analize, mogućnost detekcije

novih gena za koje se nije sumnjalo da su uzročnici, mogućnost detekcije gena modifikatora i mogućnost detekcije digenetskih oblika tj. slučajeva u kojima je mutacija prisutna u dva različita gena za kolagen IV. [6, 11, 30]

1.5. Imunohistokemija na lance kolagena IV

Kao što je prethodno navedeno, u mnogim nefropatološkim centrima, standardna je procedura napraviti indirektno imunofluorescentno bojenje na $\alpha 1$ (koje služi kao generalna kontrola uspješnosti bojanja), $\alpha 3$ i $\alpha 5$ lance kolagena IV na svim biopsijama bubrega sa kliničkim nalazom ili nalazom EM-a suspektnim za TBMN ili AS. Tablica 1 prikazuje obrasce bojenja kod pacijenata s TBMN-om i pojedinim potipovima AS-a.

Tablica 1. Obrasci bojenja na lance kolagena IV.

	$\alpha 3$ (IV)			$\alpha 5$ (IV)			
	GBM	Bowmanova kapsula	TBM	GBM	Bowmanova kapsula	TBM	Epidermalna BM
Zdravi/TBMN /ADAS	+	+	+	+	+	+	+
XAS nosioci (heterozigoti)	Diskont.	Diskont.	Diskont.	Diskont.	Diskont.	Diskont.	Diskont.
XAS muškarci	-	-	-	-	-	-	-
ARAS	-	-	-	-	+	+	+

Iako se radi o uspješnoj metodi, i ona ima svoja ograničenja. Nerijetko su nađeni obrasci bojanja koji odstupaju od opisanih karakterističnih bojanja.[22] Dijagnostička osjetljivost izostanka $\alpha 3$, $\alpha 4$ i $\alpha 5$ lanaca kolagena IV u GBM-u je umjerena, 80% kod muških i 60% kod ženskih pacijenata s XAS-om.[24]

2. HIPOTEZA

Udruženost FSGS-a s nalazom tankih glomerularnih bazalnih membrana na elektronskoj mikroskopiji je relativno rijedak poremećaj koji ima promijenjenu ekspresiju $\alpha 3$ i $\alpha 5$ lanaca kolagena IV detektiranu imunohistokemijskom metodom.

3. CILJEVI RADA

1. Odrediti učestalost TBMN-a u bazi bubrežnih biopsija Kliničke jedinice za nefropatologiju i elektronsku mikroskopiju, Kliničkog zavoda za patologiju i citologiju, Kliničke bolnice Dubrava.
2. Odrediti učestalost udruženosti FSGS-a s nalazom TBMN-a na EM-u.
3. Odrediti kliničke i patohistološke karakteristike FSGS-a udruženog s nalazom TBMN-a na EM-u.
4. Ispitati utjecaj FSGS-a na promjenu ekspresije $\alpha 3$ i $\alpha 5$ lanaca kolagena IV određenih imunohistokemijskom metodom.

4. ISPITANICI I METODE

Provedeno je retrospektivno istraživanje bazirano na podacima o pacijentima koji su u razdoblju od 2003. do 2016. godine bili podvrgnuti biopsiji bubrega u 7 nefroloških i pedijatrijsko-nefroloških centara: Klinička bolnica Dubrava, Klinička bolnica Merkur, Klinički bolnički centri u Zagrebu, Rijeci i Splitu, Klinički bolnički centar Sestre milosrdnice i Klinika za dječje bolesti Zagreb, a čije biopsije su analizirane u Kliničkoj jedinici za nefropatologiju i elektronsku mikroskopiju, Kliničkog zavoda za patologiju i citologiju, Kliničke bolnice Dubrava.


Pacijenti za ovo istraživanje su identificirani pretraživanjem registra biopsija bubrega Kliničke jedinice za nefropatologiju i elektronsku mikroskopiju te Zavoda za nefrologiju i dijalizu, Kliničke bolnice Dubrava i zapisa povijesti bolesti u istoj ustanovi te povijesti bolesti u preostalih 6 navedenih ustanova. Nakon identifikacije pacijenata, prikupljeni su svi dostupni klinički podaci o prijašnjim bolestima, obiteljskoj anamnezi, vremenu pojavljivanja bolesti, simptomima bubrežne bolesti (hematurija, proteinurija, serumski kreatinin, klirens kreatinina, vrijeme nastupa i težina insuficijencije bubrega) i poremećajima vida i sluha.

Također, za sve identificirane pacijente kojima je učinjena biopsija bubrega prikupljeni su patohistološki podaci o nalazima svjetlosne mikroskopije (udio globalne i segmentalne skleroze glomerula, postotak intersticijske fibroze i tubularne atrofije (IFTA), prisutnost pjenušavih makrofaga u intersticiju) i EM-a (lameliranje GBM-a i naizmjeničnja stanjenja i zadebljanja GBM-a).

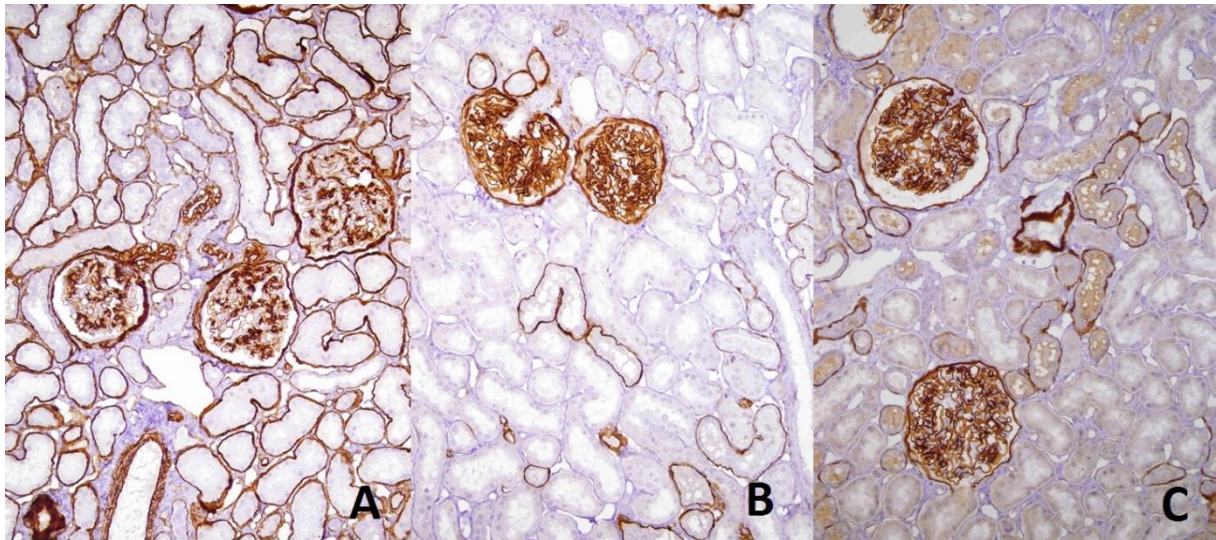
Rutinski, materijal dobiven biopsijom bubrega podijeljen je na tri dijela: za svjetlosnu, imunoflorescentnu i elektronsku mikroskopiju. Materijal za svjetlosnu mikroskopiju je serijski izrezan na minimalno 50 rezova. Od toga, 40 rezova naizmjenice je obojano hemalaun-eozinom (H&E), PAS, Masson trikromnim i Jones bojenjem. 10 neobojanih rezova ostavljeno je u slučaju potrebe za daljnjom dijagnostičkom obradom. Serijski rezovi za direktnu imunofluorescentnu mikroskopiju su bojani protutijelima za IgG, IgA, IgM, C3, C1q, fibrinogen, albumin, κ i λ lance (Dako). Za EM uzeta su dva uzorka koji su obrađeni standardnim metodama (fiksacija u McDowellovom fiksativu, postfiksacija 2% osmij tetroksidom,

kontrastiranje 3% uranil acetatom, dehidracija acetonom, uklapanje u Agar, te rezanje ultratankih rezova na ultramikrotomu) i mikroskopirana elektronskim mikroskopom (JEOL 1400). Debljina GBM-a se rutinski određuje na digitalnim EM slikama uz pomoć iTEM programske podrške (Olympus Soft Imaging Solutions GmbH). Koriste se digitalne EM slike povećanja 8000 puta, a provodi se metoda direktnog mjerenja GBM-a na barem 10 mijesta.

Za biopirane pacijente s dostupnim parafinskim blokovima sa dovoljno tkiva bubrega za provesti dodatnu analizu, provedena je imunohistokemijska analiza na lance kolagena IV. U Kliničkoj jedinici za nefropatologiju i elektronsku mikroskopiju, Kliničkog zavoda za patologiju i citologiju, Kliničke bolnice Dubrava provedena je imunohistokemijska analiza na $\alpha 3$ i $\alpha 5$ lance kolagena IV. Kao pozitivna kontrola korišteno je bojanje na $\alpha 1$ lance kolagena IV. Kao što je prikazano na Slici 5, na svakom staklu uz uzorak tkiva bubrega za analizu, nalazi se i uzorak urednog tkiva bubrega dobiven nakon nefrektomije kod pacijenata s tumorom bubrega. Koristili smo monoklonska protutijela Alport's Syndrome Kita (Wieslab, Eurodiagnostica). Slika 6 prikazuje uredne obrasce imunohistokemijskog bojanja na lance kolagena IV u kontrolnom uzorku.



Slika 5. Stakalca imunohistokemijskog bojenja na $\alpha 1$, $\alpha 3$ i $\alpha 5$ lance kolagena tipa IV (MAB1, MAB3, MAB5). Na svakom stakalcu se nalazi uzorak tkiva za analizu i kontrolni uzorak urednog tkiva bubrega (zaokruženo crveno).



Slika 6. Uredni obrasci imunohistokemijskog bojenja na lance kolagena IV u kontrolnom uzorku. A) $\alpha 1$ lanac kolagena IV, x200. B) $\alpha 3$ lanac kolagena IV, x200. C) $\alpha 5$ lanac kolagena IV, x200.

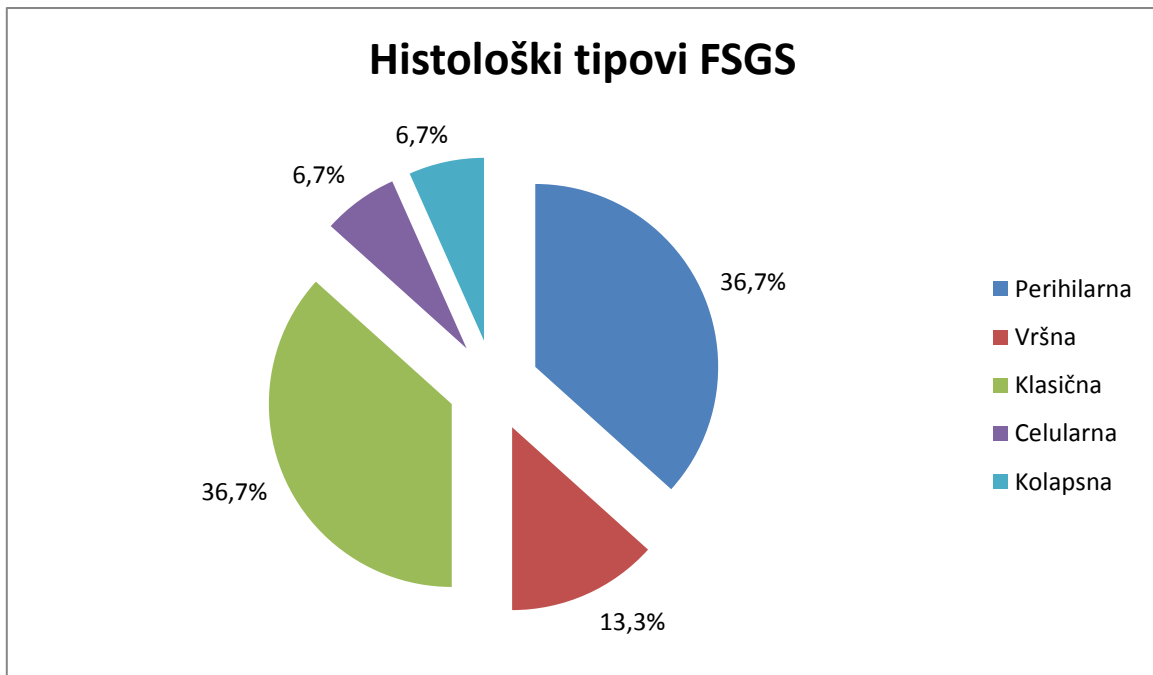
5. REZULTATI

Pregledom registra biopsija bubrega Kliničke jedinice za nefropatologiju i elektronsku mikroskopiju, Kliničkog zavoda za patologiju i citologiju, Kliničke bolnice Dubrava utvrđeno je da je u periodu od 2003. do 2016. godine učinjeno 5790 biopsija bubrega, od čega 3327 nativnih. Svjetlosnom, imunofluorescentnom i elektronskom mikroskopijom je potvrđeno 90 dijagnoza izoliranog TBMN-a i 30 dijagnoza FSGS-a udružene s TBMN-om.

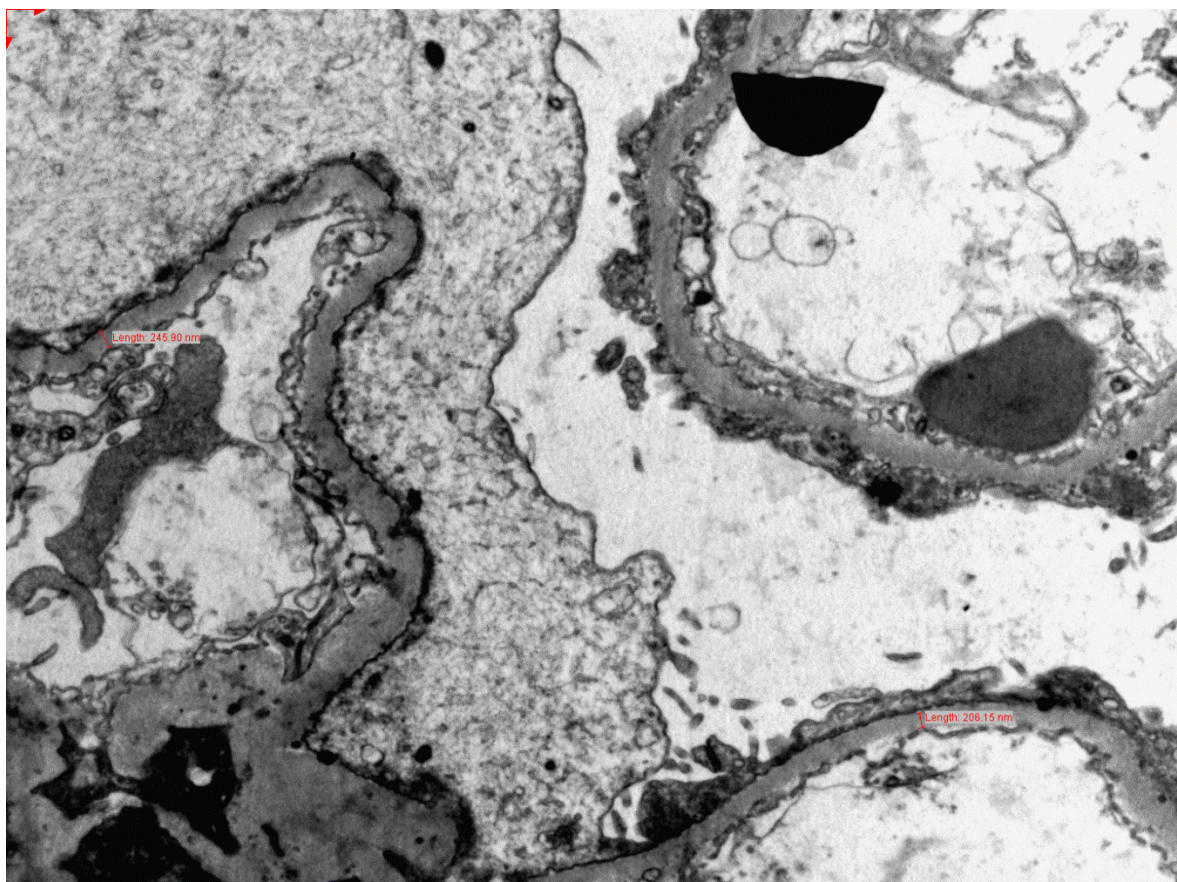
U ovo istraživanje je bila uključena skupina od 30 pacijenata (15 muških i 15 ženskih) s dijagnozom FSGS-a i nalazom TBMN-a na EM-u. Pacijenti su bili dobi od 17 do 72 godine (medijan 46 godina), a biopsiji bubrega su bili podvrgnuti u 4 ustanove: Klinička bolnica Dubrava (18), Klinička bolnica Merkur (5), Klinički bolnički centar Sestre milosrdnice (3), Klinički bolnički centar Split (4).

5.1 Patohistološke karakteristike

Svih 30 ispitanika imalo je patohistološki potvrđenu dvojnu dijagnozu FSGS-a i TBMN-a. U 50% ispitanika FSGS je bio primarne etiologije (difuzni gubitak nožica podocita, jasan nefrotski sindrom), dok je u isto toliko ispitanika bila riječ o sekundarnom FSGS-u (očuvane nožice podocita, proteinurija bez ostalih znakova nefrotskog sindroma). Od histoloških tipova FSGS-a, prema kolumbijskoj klasifikaciji, bili su prisutni: perihilarni tip (36,7%), klasični tip (36,7%), vršni tip (13,3%), kolapsni tip (6,7%) i celularni tip (6,7%) (Grafikon 1). Slika 7 prikazuje stanjenu glomerularnu bazalnu membranu uz difuzni gubitak nožica podocita kod pacijenata s primarnim FSGS-om udruženim s nalazom TBMN-a.



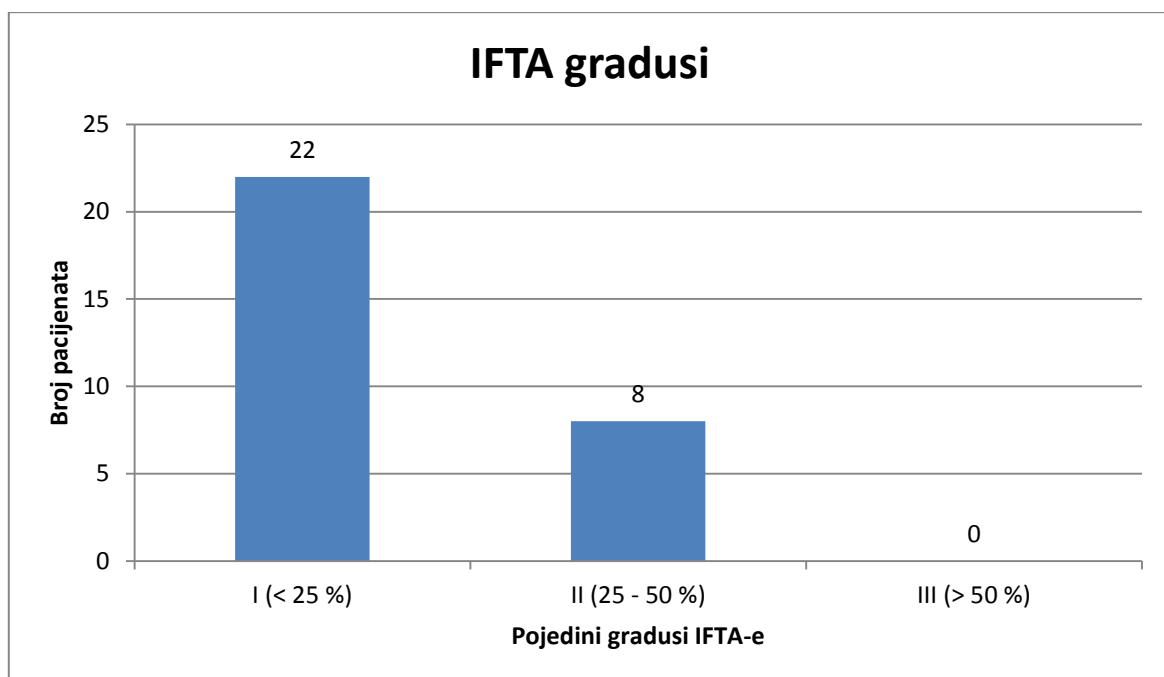
Grafikon 1. Udio pojedinih histoloških tipova fokalne segmentalne glomeruloskleroze potvrđene svjetlosnom mikroskopijom.



Slika 7. Stanjena glomerularna bazalna membrana te gubitak nožica podocita kod pacijenta sa primarnim FSGS-om udruženim s nalazom TBMN-a. EM x8000.

Prosječan broj glomerula po biosiji bio je 19,1, minimalno 2, a maksimalno 123. Sveukupno je pregledano 573 glomerula od čega je 114 bilo globalno sklerozirano, a 94 segmentalno. Medijan udjela globalno skleroziranih glomerula je iznosio 17,3% , a segmentalno skleroziranih 15,7%.

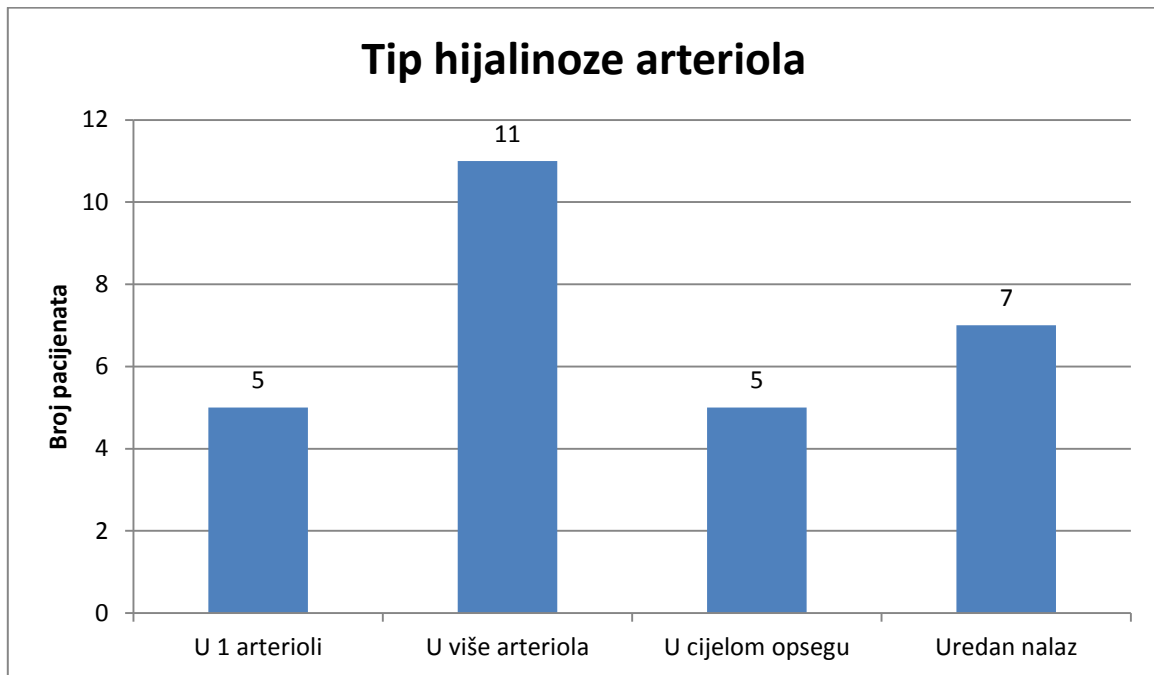
IFTA je bila prisutna u 93,3% preparata, prosječan postotak IFTA-e je iznosio 16%, medijan 10%. U većini slučajeva IFTA je zahvaćala <25% uzorka (73,3% pacijenata), a u preostalim slučajevima je zahvaćala 25-50% uzorka (26,6% pacijenata). Nije bilo slučajeva gdje IFTA zauzima više od 50% uzorka (Grafikon 2).



Grafikon 2. Broj pacijenata s pojedinim gradusom intersticijske fibroze i tubularne atrofije.

Nodularna hijalinoza u 1 arterioli bila je prisutna u 17,9% biopsija, unutar više arteriola u 39,3%, hijalinoza u cijelom opsegu arteriole zahvaćala je 17,9% slučajeva, a u 25% je nalaz bio uredan (Grafikon 3). Fibrointimalno zadebljanje arterija je utvrđeno u 32,1% slučajeva. Promjene na arterijama u vidu fibrointimalnog zadebljanja i suženja lumena nađene su u 32,1% uzoraka. U ostalim uzorcima arterije su bile uredne. Što se tiče uzoraka s dokazanim suženjem lumena arterija, u polovine se radilo o suženju većem od 50% lumena, suženje 25 - 50% lumena bilo je

prisutno u četvrtine uzoraka, i u isto toliko je bilo prisutno suženje manje od 25% lumena.

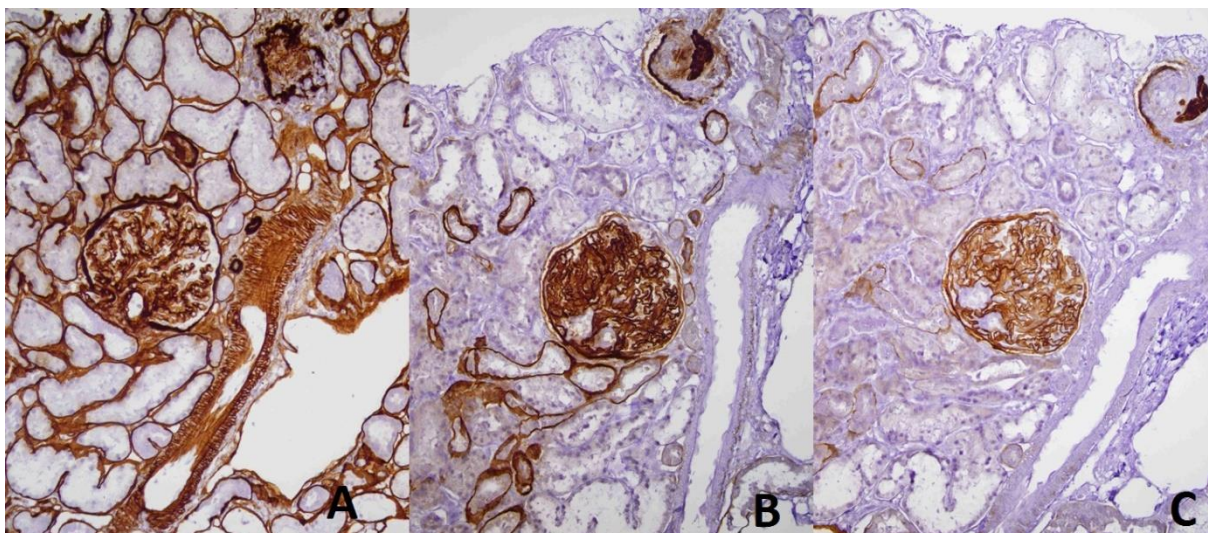


Grafikon 3. Broj pacijenata s pojedinim tipom hijalinoze arteriola.

Medijan prosječne debljine GBM-a je iznosio 219,5 nm (133 - 254 nm). Niti u jednom bioptičkom uzorku nije na EM-u potvrđeno lameliranje GBM-a i izmjene tankih i debelih dijelova GBM-a.

5.2 Imunohistokemijska analiza na lance kolagena IV

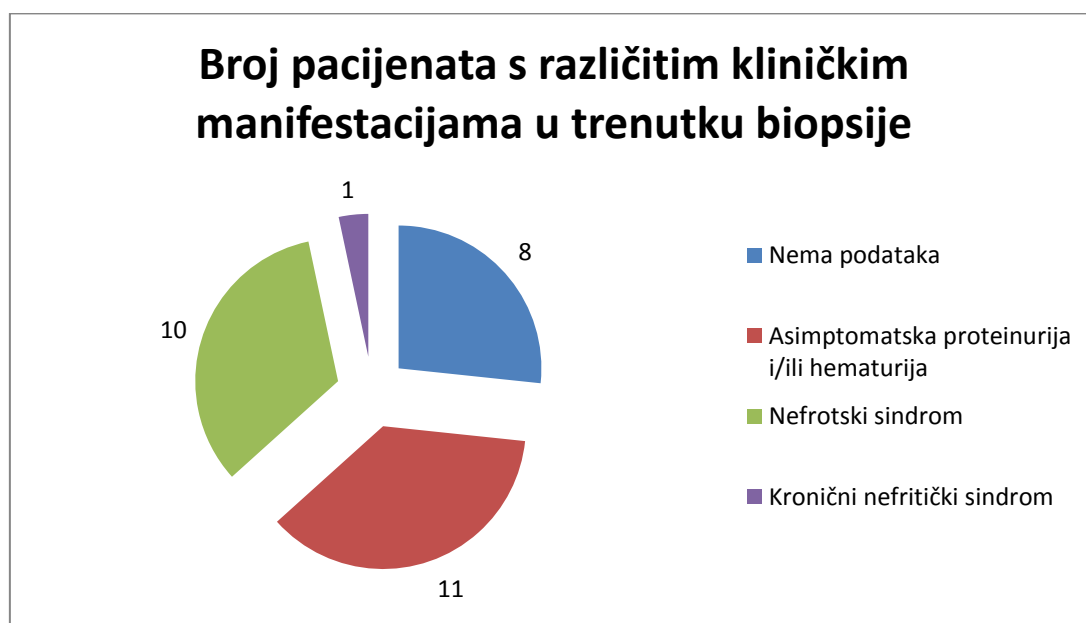
Za imunohistokemijsku analizu na $\alpha 1$, $\alpha 3$ i $\alpha 5$ lance kolagena IV bili su dostupni uzorci biopsije bubrega od 17 pacijenata. Uzorci svih 17 analiziranih pacijenata su pokazali uredne obrasce bojenja (pozitivitet za $\alpha 3$ i $\alpha 5$ lance kolagena IV u GBM-u, Bowmanovoj kapsuli i tubularnim bazalnim membranama (TBM) distalnih tubula). Slika 8 prikazuje uredne obrasce bojenja kod jednog od pacijenata iz istraživanja.



Slika 8. Obrasci bojenja na lance kolagena IV u uzorku jednog od ispitanika. A) $\alpha 1$ lanac kolagena IV, x200. B) $\alpha 3$ lanac kolagena IV, x200. C) $\alpha 5$ lanac kolagena IV, x200.

5.3 Klinički podaci

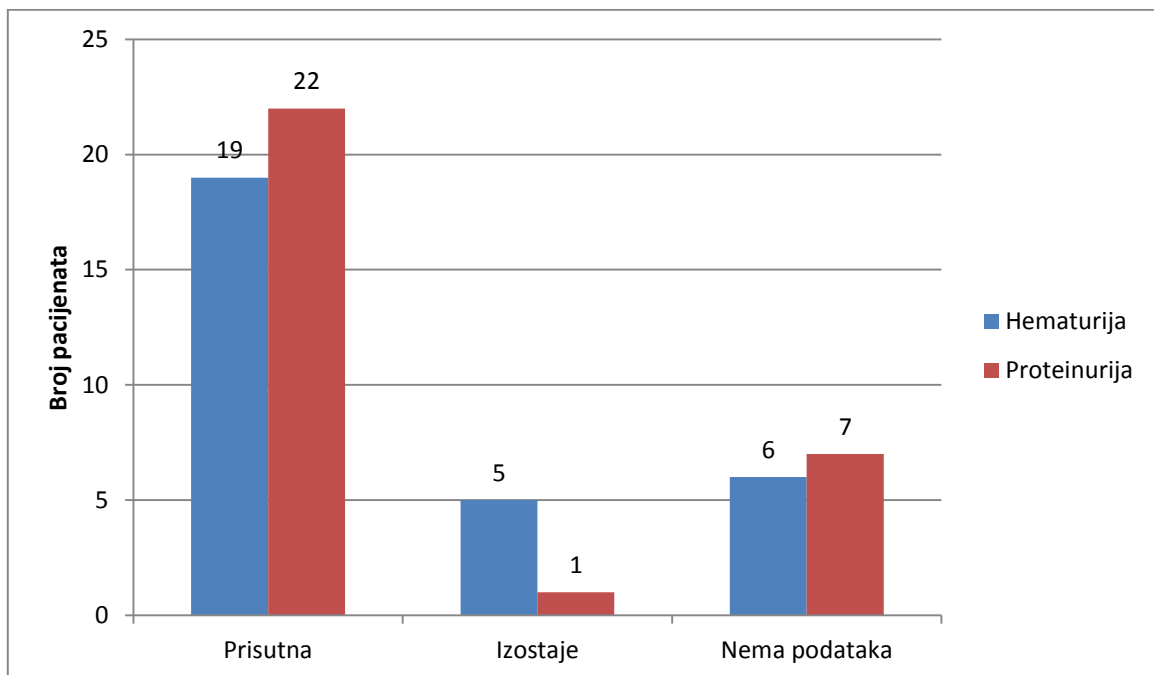
U trenutku biopsije većina bolesnika se prezentirala asimptomatskom proteinurijom i/ili hematurijom (50%) ili nefrotskim sindromom (45,5%) te 1 osoba s kroničnim nefritičkim sindromom. Kod 8 bolesnika nije bilo dostupnih podataka o kliničkoj manifestaciji bolesti (Grafikon 4).



Grafikon 4. Bubrežni sindrom u trenutku postavljanja dijagnoze biopsijom bubrega.

Niti jedan bolesnik nije imao pozitivnu obiteljsku anamnezu za AS ili TBMN, dva pacijenta su imala pozitivnu obiteljsku anamnezu za hematuriju, a njih 4 za ESRD.

Mikrohematurija je bila prisutna kod 79,2%, a proteinurija kod 95,7% pacijenata. Za 6 pacijenata nije bilo podataka o hematuriji, a za njih 7 nije bilo podataka o proteinuriji (Grafikon 5).



Grafikon 5. Broj pacijenata s hematurijom i/ili proteinurijom u trenutku postavljanja dijagnoze biopsijom bubrega.

Medijan 24h proteinurije je iznosio 3,22 g (0,31 - 19,8 g), medijan koncentracije kreatinina u serumu 103 $\mu\text{mol/l}$ (55 - 430 $\mu\text{mol/l}$), a medijan brzine glomerularne filtracije (eGFR) 70,4 ml/min/1,73m² (0,2 - 121,6 ml/min/1,73m²).

Slušne probleme imala je 1 osoba, međutim, bez učinjene audiometrije, a vidne probleme, konkretno kataraktu, imala je također 1 osoba.

Još prije biopsije terapiju ACE inhibitorima je primalo 15 bolesnika (62,5%), a nakon biopsije i dijagnoze bubrežne bolesti uvedena je terapija kod 8 bolesnika (33,3%). Za 6 pacijenata (20%) nije bilo podataka o terapiji.

6. RASPRAVA

Cilj ovog istraživanja bio je utvrditi učestalost FSGS-a udruženog s nalazom TBMN-a u registru bubrežnih biopsija Kliničke jedinice za nefropatologiju i elektronsku mikroskopiju, Kliničkog zavoda za patologiju i citologiju, Kliničke bolnice Dubrava te odrediti prisutnost poremećaja ekspresije $\alpha 3$, $\alpha 4$ i $\alpha 5$ lanaca kolagena IV imunohistokemijskom analizom. Hipoteza ovog istraživanja je bila da je udruženost FSGS-a s nalazom TBMN-a relativno rijedak poremećaj koji ima promijenjenu ekspresiju $\alpha 3$ i $\alpha 5$ lanaca kolagena IV detektiranu imunohistokemijskom metodom.

Ovim retrospektivnim istraživanjem je ustvrđeno da je u Kliničkoj jedinici za nefropatologiju i elektronsku mikroskopiju, Kliničkog zavoda za patologiju i citologiju, Kliničke bolnice Dubrava u periodu od 2003. do 2016. godine od 3327 nativnih biopsija u 90 slučajeva potvrđena dijagnoza izoliranog TBMN-a, a u 30 dvojna dijagnoza FSGS-a i TBMN-a. U polovine slučajeva FSGS je bio primarne etiologije i u isto toliko sekundarne etiologije. Najčešći histološki tipovi FSGS-a su bili perihilarni i klasični. Elektronskom mikroskopijom je potvrđeno da se radi o TBMN-u, međutim, nije nađeno znakova AS-a kao što su lameliranje GBM-a i naizmjenična zadebljanja i stanjenja GBM-a. Većina pacijenata koji ulaze u okvir ovog istraživanja je imala manifestacije bubrežne bolesti u vidu proteinurije, hematurije i nefrotskog sindroma, međutim niti jedna obiteljska anamneza nije bila pozitivna za AS i TBMN, dok je u 2 slučaja bila pozitivna za hematuriju, a u 4 slučaja za ESRD.

Horvatić i suradnici [31] su pokazali da je učestalost hereditarnog nefritisa (AS i TBMN) u registru bubrežnih biopsija Zavoda za nefrologiju, Kliničke bolnice Dubrava bilo 8,1%. Navedeni podaci odnose se samo na pacijente liječene u Kliničkoj bolnici Dubrava i objedinjuju podatke o AS-u i TBMN-u. U literaturi se često navodi da je uz AS i Bergerovu bolest (IgA nefropatiju), TBMN najčešći uzrok perzistentne mikrohematurije te najčešći poremećaj GBM-a koji zahvaća 1% opće populacije.[1, 3, 5, 7, 8, 13, 14] Iako se ne može direktno uspoređivati, učestalost izoliranog TBMN-a u našem uzorku je bila 2,7%.

Koliko nam je poznato, do sad se u tek nekoliko istraživanja govorilo o povezanosti FSGS-a i COL4 mutacija. [3, 11, 14, 19, 32] Utvrđeno je da COL4

mutacije izazivaju široki spektar bubrežnih poremećaja koji uključuje klasični, XAS, autosomne oblike AS-a te benignu familijarnu hematuriju uslijed TBMN-a, bilo da se radi o slučajevima kada će hematurija biti prvi i jedini simptom do kraja života ili pak, u drugim slučajevima, kada će progredirati u ESRD uslijed razvoja FSGS-a. Zanimljivo je da su Gast i suradnici [20] 2015. godine pokazali da se u podlozi FSGS-a vrlo često nalaze mutacija za $\alpha 3$, $\alpha 4$ i $\alpha 5$ lance kolagena IV te zaključili da su COL4 mutacije najčešće mutacije u podlozi FSGS-a odrasle dobi.

Malone i suradnici [19] su 2014. godine proveli genetsko testiranje 70 obitelji s dijagnozom nasljednog FSGS-a te potvrdili prisutnost COL4A3 i COL4A4 mutacija kod 7 obitelji. Elektronskom mikroskopijom je potvrđen gubitak nožica podocita, a klasičnih znakova za AS nije bilo. Na temelju toga su zaključili da očito postoji preklapanje fenotipova uzrokovanih COL4 mutacijama te da je FSGS uzrokovan nekom zasebnom mutacijom ili je sekundarna pojava kod TBMN-a uzrokovan nekom drugom mutacijom COL4 gena ili nekog drugog nepoznatog gena koji sam po sebi ne dovodi do manifestacije poremećaja, ali uz prisutnost COL4 mutacija i TBMN-a dovodi do pojave FSGS-a s progresijom u ESRD.

U istraživanju kohorte od 116 ispitanika iz 13 obitelji s Cipra, 2007. godine, Deltas, Voskarides i suradnici [3, 11, 14] su zaključili da ili COL4 mutacije predisponiraju nastanku FSGS-a ili je TBMN u nekim slučajevima povezan s nekim, za sad nepoznatim, genetskim poremećajem koji dovodi do FSGS-a i posljedičnog ESRD-a. Učinjeno je 20 biopsija kojima je potvrđena dijagnoza FSGS-a i TBMN-a od čega je 15 biopsija bilo iz 10 obitelji (82 člana) kojima su dokazane COL4A3 i COL4A4 mutacije. Dodatna genetska analiza na već poznate gene čija mutacija dovodi do FSGS-a nije potvrdila prisutnost takvih mutacija. Praćenjem tih 82 pacijenta utvrđeno je da je kod 38% pacijenata došlo do progresije u CRF, a kod 19,5% u ESRD. Kod pacijenata sa znakovima zatajenja bubrega 50% glomerula je bilo sklerozirano dok su drugi bili segmentalno zahvaćeni sklerozom. Elektronskom mikroskopijom su potvrdili stanjenje GBM-a, a lameliranja GBM-a i naizmjeničnih stanjenja i zadebljanja GBM-a nije bilo. Deltas i suradnici su u svom istraživanju ustvrdili da je u 58,5% slučajeva TBMN-a došlo do progresije u FSGS i konačno u ESRD, dok je u našem istraživanju od ukupno 120 pacijenata s TBMN-om pronađeno 30 slučajeva u kojima je nalaz TBMN-a na EM-u bio udružen s FSGS-om (25%).

Treba napomenuti da se metodologija ovog istraživanja razlikuje od one iz istraživanja Deltasa i suradnika. Naime, Deltas i suradnici su proučavali pacijente s dokazanom obiteljskom hematurijom, proveli su genetska testiranja i analizirali dostupne patohistološke podatke dok se u ovom istraživanju krenulo s aspekta patohistoloških dijagnoza i učestalosti istraživanih poremećaja nađenih nakon biopsije na temelju čega su odabrani pacijenti za istraživanje.

U prethodno spomenutim istraživanjima Malonea i suradnika [19] te Voskaridesa i suradnika [3] nisu bila provedena bojenja na lance kolagena IV. U našem istraživanju svih 17 pacijenata, čiji parafinski blokovi su bili dostupni za analizu, imali su uredne obrasce bojenja. S obzirom na dizajn istraživanja, činjenice da svi analizirani uzorci imaju uredne obrasce imunohistokemijskog bojenja lanaca kolagena IV, da se dio pacijenata nije prezentirao hematurijom te da u većine pacijenata nema pozitivne obiteljske anamneze, na temelju provedenog istraživanja ne možemo govoriti o etiološkoj povezanosti FSGS-a i TBMN-a u ovom istraživanju.

Ovaj diplomski rad je izrađen u okviru projekta Hrvatske zaklade za znanost "Genotip-fenotip korelacija u Alportovom sindromu i nefropatiji tankih glomerularnih bazalnih membrana" u kojem će se pacijenti iz ove studije, ukoliko pristanu, genetski testirati na mutacije za $\alpha 3$, $\alpha 4$ i $\alpha 5$ lanaca kolagena IV te će se pokušati utvrditi postoji li kod njih povezanost između FSGS-a i TBMN-a.

7. ZAKLJUČCI

Razvoj FSGS-a kod pacijenata s TBMN-om je poremećaj koji se javlja u 25% bolesnika s TBMN-om. Ustanovljena je podjednaka pojavnost primarnog i sekundarnog FSGS-a dok se histološki najčešće radilo o perihilarnom ili klasičnom tipu FSGS-a. Svi pacijenti su imali uredne obrasce bojenja na $\alpha 3$ i $\alpha 5$ lance kolagena IV.

Kako na temelju ovog istraživanja nije moguće zaključiti jesu li mutacije gena za lance kolagena IV jedan od uzroka pojave FSGS-a kod bolesnika s TBMN-om, provest će se dodatno genetsko testiranje u okviru projekta "Genotip-fenotip korelacija u Alportovom sindromu i nefropatiji tankih glomerularnih bazalnih membrana" kako bi se utvrdilo postoji li povezanost između ova dva poremećaja.

8. ZAHVALE

Zahvaljujem svojoj mentorici prof. dr. sc. Danici Galešić Ljubanović na ukazanom povjerenju i motivaciji, a nadasve znanju koje mi je prenijela tijekom nastave, ali i u mnogim dodatnim sadržajima i aktivnostima u koje me je uključila. Zahvaljujem se profesorici na angažmanu i stručnoj podršci u izradi mog diplomskog rada.

Također, zahvaljujem dr. med. Petru Šenjugu na vrlo korisnim smjernicama i konstruktivnim kritikama koje su mi bile od velike važnosti i pomoći prilikom pisanja rada.

Isto tako zahvaljujem bacc. med. lab. ing. Ivani Mamuči i dipl. ing. molekularne biologije Anamariji Bauer Šegvić na trudu i vremenu kojeg su uložile za izradu preparata korištenih za imunohistokemijsku analizu i elektronsku mikroskopiju.

I na kraju zahvaljujem svojoj obitelji, prijateljima i kolegama koji su mi bili podrška tijekom svih 6 godina studiranja. Hvala što ste bili dobro društvo u svim lijepim i zabavnim trenucima, ali isto tako pomoć i poticaj u onim zahtjevnijim.

9. LITERATURA

1. Haas M. *Alport syndrome and thin glomerular basement membrane nephropathy: a practical approach to diagnosis*. Arch Pathol Lab Med 2009; **133**(2): 224-232.
2. Miner J H. *Pathology vs. molecular genetics: (re)defining the spectrum of Alport syndrome*. Kidney Int 2014; **86**(6): 1081-1083.
3. Voskarides K, Damianou L, Neocleous V i sur. *COL4A3/COL4A4 mutations producing focal segmental glomerulosclerosis and renal failure in thin basement membrane nephropathy*. J Am Soc Nephrol 2007; **18**(11): 3004-3016.
4. Deltas C, Pierides A, Voskarides K. *The role of molecular genetics in diagnosing familial hematuria(s)*. Pediatr Nephrol 2012; **27**(8): 1221-1231.
5. Deltas C, Pierides A, Voskarides K. *Molecular genetics of familial hematuric diseases*. Nephrol Dial Transplant 2013; **28**(12): 2946-2960.
6. Papazachariou L, Demosthenous P, Pieri M i sur. *Frequency of COL4A3/COL4A4 mutations amongst families segregating glomerular microscopic hematuria and evidence for activation of the unfolded protein response. Focal and segmental glomerulosclerosis is a frequent development during ageing*. PLoS One 2014; **9**(12): e115015.
doi:10.1371/journal.pone.0115015
7. Chan M, Gale D P. *Isolated microscopic haematuria of glomerular origin: clinical significance and diagnosis in the 21st century*. Clin Med (Lond) 2015; **15**(6): 576-580.
8. Vizjak A, Ferluga D. *Spectrum of collagen type IV nephropathies: from thin basement membrane nephropathy to Alport syndrome*. Srp Arh Celok Lek 2008; **136**(4): 323-326.
9. Pierides A, Voskarides K, Athanasiou Y i sur. *Clinico-pathological correlations in 127 patients in 11 large pedigrees, segregating one of three heterozygous mutations in the COL4A3/COL4A4 genes associated with familial haematuria and significant late progression to proteinuria and chronic kidney disease from focal segmental glomerulosclerosis*. Nephrol Dial Transplant 2009; **24**(9): 2721-2729.
10. Cosgrove D. *Glomerular pathology in Alport syndrome: a molecular perspective*. Pediatr Nephrol 2012; **27**(6): 885-890.
11. Deltas C, Savva I, Voskarides K, Papazachariou L, Pierides A. *Carriers of Autosomal Recessive Alport Syndrome with Thin Basement Membrane Nephropathy Presenting as Focal Segmental Glomerulosclerosis in Later Life*. Nephron 2015; **130**(4): 271-280.
12. Hertz J M. *Alport syndrome. Molecular genetic aspects*. Dan Med Bull 2009; **56**(3): 105-152.

13. Voskarides K, Patsias C, Pierides A, Deltas C. *COL4A3 founder mutations in Greek-Cypriot families with thin basement membrane nephropathy and focal segmental glomerulosclerosis dating from around 18th century*. Genet Test 2008; **12**(2): 273-278.
14. Voskarides K, Pierides A, Deltas C. *COL4A3/COL4A4 mutations link familial hematuria and focal segmental glomerulosclerosis. glomerular epithelium destruction via basement membrane thinning?* Connect Tissue Res 2008; **49**(3): 283-288.
15. D'Agati D V. *The spectrum of focal segmental glomerulosclerosis: new insights*. Curr Opin Nephrol Hypertens 2008; **17**(3): 271-281.
16. D'Agati D V, Fogo B A, Bruijn A J, Jennette C J. *Pathologic classification of focal segmental glomerulosclerosis: a working proposal*. Am J Kidney Dis 2004; **43**(2): 368-382.
17. Howie J A, Brewer B D. *The glomerular tip lesion: a previously undescribed type of segmental glomerular abnormality*. J Pathol 1984; **142**(3): 205-220.
18. Stokes B M, Markowitz S G, Lin J, Valeri M A, D'Agati D V. *Glomerular tip lesion: a distinct entity within the minimal change disease/focal segmental glomerulosclerosis spectrum*. Kidney Int 2004; **65**(5): 1690-1702.
19. Malone A F, Phelan J P, Hall G i sur. *Rare hereditary COL4A3/COL4A4 variants may be mistaken for familial focal segmental glomerulosclerosis*. Kidney Int 2014; **86**(6): 1253-1259
20. Gast C, Pengelly J R, Lyon M i sur. *Collagen (COL4A) mutations are the most frequent mutations underlying adult focal segmental glomerulosclerosis*. Nephrol Dial Transplant 2016; **31**(6): p. 961-970.
21. Mazzucco G, Barsotti P, Muda O A i sur. *Ultrastructural and immunohistochemical findings in Alport's syndrome: a study of 108 patients from 97 Italian families with particular emphasis on COL4A5 gene mutation correlations*. J Am Soc Nephrol 1998; **9**(6): 1023-1031.
22. Kashtan E C. *Alport syndrome and thin glomerular basement membrane disease*. J Am Soc Nephrol 1998; **9**(9): 1736-1750.
23. Yoshioka K, Hino S, Takemura T. *Type IV collagen alpha 5 chain. Normal distribution and abnormalities in X-linked Alport syndrome revealed by monoclonal antibody*. Am J Pathol 1994; **144**(5): 986-996.
24. Savige J, Gregory M, Gross O, Kashtan C, Ding J, Flinter F. *Expert guidelines for the management of Alport syndrome and thin basement membrane nephropathy*. J Am Soc Nephrol 2013; **24**(3): 364-375.
25. Hertz M J, Thomassen M, Storey H, Flinter F. *Clinical utility gene card for: Alport syndrome*. Eur J Hum Genet 2012; **20**, doi:10.1038/ejhg.2011.237; objavljeno online 14. prosinca 2011. godine

26. Foster K, Markowitz S G, D'Agati D V. *Pathology of thin basement membrane nephropathy*. Semin Nephrol 2005; **25**(3): 149-158.
27. Churg J. *Renal disease : classification and atlas of glomerular diseases*. Ann Intern Med 1982; **97**(5): 801-802.
28. Moriniere V, Dahan K, Hilbert P i sur. *Improving mutation screening in familial hematuric nephropathies through next generation sequencing*. J Am Soc Nephrol 2014; **25**(12): 2740-2751.
29. Schuster C S. *Next-generation sequencing transforms today's biology*. Nat Methods 2008; **5**(1): 16-18.
30. Gross O, Kashtan E C, Rheault N M i sur. *Advances and unmet needs in genetic, basic and clinical science in Alport syndrome: report from the 2015 International Workshop on Alport Syndrome*. Nephrol Dial Transplant 2016. doi:10.1093/ndt/gfw095
31. Horvatic I, Tisljar M, Bulimbasic S, Bozic B, Ljubanovic G D, Galesic K. *Epidemiologic data of adult native biopsy-proven renal diseases in Croatia*. Int Urol Nephrol 2013; **45**(6): 1577-1587.
32. Wu Y, Hu P, Xu H i sur. *A novel heterozygous COL4A4 missense mutation in a Chinese family with focal segmental glomerulosclerosis*. J Cell Mol Med 2016; **20**(12): 2328-2332.

10. ŽIVOTOPIS

Ime mi je Matija Horaček i rođen sam 28. srpnja 1992. godine u Karlovcu. Završio sam Osnovnu školu Grabrik 2007. godine, a Gimnaziju Karlovac 2011. godine, opći smjer. Medicinski fakultet u Zagrebu sam upisao 2011. godine. Tijekom studija sam zajedno s još trojicom kolega, pod vodstvom prof. dr. sc. Danice Galešić Ljubanović i dr. med. Petra Šenjuga, sudjelovao u izradi Atlasa iz patologije 1 i 2, za što smo 2016. godine nagrađeni Rektorovom nagradom. Iste godine sudjelovao sam na 47-om memorijalnom sastanku profesora Janeza Plečnika na Medicinskom fakultetu u Ljubljani. Tamo sam prezentirao prikaz slučaja pod naslovom "Chloroquine toxic effect mimicking a Fabry disease" koji sam izradio pod mentorstvom prof. dr. sc. Danice Galešić Ljubanović i dr. med. Petra Šenjuga i koji je bio nagrađen za najbolji plakat.