

Funkcionalna kirurgija kod karcinoma grkljana

Šarac, Ivana

Master's thesis / Diplomski rad

2017

Degree Grantor / Ustanova koja je dodijelila akademski / stručni stupanj: **University of Zagreb, School of Medicine / Sveučilište u Zagrebu, Medicinski fakultet**

Permanent link / Trajna poveznica: <https://um.nsk.hr/um:nbn:hr:105:011668>

Rights / Prava: [In copyright](#)/[Zaštićeno autorskim pravom.](#)

Download date / Datum preuzimanja: **2025-03-09**



Repository / Repozitorij:

[Dr Med - University of Zagreb School of Medicine Digital Repository](#)



SVEUČILIŠTE U ZAGREBU

MEDICINSKI FAKULTET

Ivana Šarac

**Funkcionalna kirurgija kod karcinoma
grkljana**

DIPLOMSKI RAD



Zagreb, 2017.

SVEUČILIŠTE U ZAGREBU

MEDICINSKI FAKULTET

Ivana Šarac

**Funkcionalna kirurgija kod karcinoma
grkljana**

DIPLOMSKI RAD

Zagreb, 2017.

Ovaj diplomski rad izrađen je na Klinici za bolesti uha, nosa i grla i kirurgiju glave i vrata u Kliničkom bolničkom centru Zagreb pod vodstvom prof.dr.sc. Drage Prgometa i predan je na ocjenu u akademskoj godini 2016./2017.

Voditelj rada: prof.dr.sc. Drago Prgomet

Popis kratica korištenih u radu:

SCC – squamous cell carcinoma – karcinom pločastih stanica

SCCHN – SCC of the head and neck – karcinom pločastih stanica u području glave i vrata

HPV – human papillomavirus – humani papiloma virus

ELS – endoscopic laser surgery – endoskopska laserska kirurgija

TLM – transoral laser microsurgery – transoralna laserska mikrokirurgija

HPL – horizontal partial laryngectomy – horizontalna parcijalna laringektomija

OHPL – open horizontal partial laryngectomy – otvorena horizontalna parcijalna laringektomija

CHP – cricothyroidopexy – krikohioidopeksija

CHEP – cricothyroidoepiglottopexy – krikohioidoepiglotopeksija

Sadržaj

1. Uvod.....	1
1.1. Odabir liječenja	1
1.2. Kirurgija kao metoda izbora	1
2. Epidemiologija	2
3. Histologija.....	3
4. Faktori rizika	4
4.1. Duhan	4
4.2. Alkohol.....	4
4.3. Profesionalna izloženost.....	4
4.4. HPV.....	4
4.5. Spol.....	5
4.6. Gastroezofagealni refluks.....	5
5. Dijagnoza	5
5.1. Anamneza.....	5
5.2. Simptomi po sijelima	6
5.3. Klinički pregled	7
5.4. Radiološke pretrage	7
6. TNM klasifikacija.....	7
7. Liječenje	12
7.1. Endoskopska laserska kirurgija.....	12
7.1.1. Transoralna laserska resekcija tumora glotisa.....	14
7.1.2. Endoskopska parcijalna supraglotička resekcija	23
7.2. Otvoreni kirurški pristupi i načini rekonstrukcije nakon parcijalne laringektomije	30
7.2.1. Parcijalna laringektomija.....	31
Zahvale.....	46
Literatura.....	47
Životopis	50

Sažetak

FUNKCIONALNA KIRURGIJA KOD KARCINOMA GRKLJANA

Ivana Šarac

Tumori glave i vrata postaju sve učestaliji u Republici Hrvatskoj. Prema podacima iz 2013. godine, ovi tumori čine gotovo 7% novodijagnosticiranih zloćudnih tumora kod muškaraca te 1,5% kod žena. Mnogo je rizičnih faktora koji se povezuju s karcinomima glave i vrata: pušenje, kronična konzumacija alkohola, humani papiloma virus, izloženost radijaciji, prethodna povijest karcinoma glave i vrata itd. Više od 90% novodijagnosticiranih laringealnih karcinoma su karcinomi pločastih stanica, koji se mogu razviti u bilo kojem dijelu larinksa. Većina ih je smještena u glotičkom području; supraglotičko i subglotičko sijelo su nešto manje zastupljeni. Laringealni karcinom se može proširiti direktnim širenjem u okolne bliske strukture, putem metastaza u regionalne limfne čvorove ili na udaljena mjesta putem krvi. Ovisno o lokaciji, stadiju bolesti i tipu karcinoma, postoje različite metode liječenja. Liječenje ovih pacijenata je kompleksno zbog iznimno bitnih funkcija ove anatomske regije. Glavni cilj liječenja je ukloniti tumor i prevenirati rekurenciju, ako je moguće, uz očuvanje laringealnih funkcija. Terapija se mijenjala kroz nekoliko zadnjih desetljeća jer je do 1990-ih terapija izbora bila kirurgija. Parcijalna i totalna laringektomija su bile i još su uvijek glavna kirurška opcija, ali danas na raspolaganju imamo i kemoradioterapiju. Nova otkrića u endoskopskoj kirurgiji i laserskoj opremi predstavljaju budućnost u kirurškom liječenju karcinoma larinksa.

Ključne riječi: karcinom pločastih stanica, laringealni karcinom, kirurgija

Summary

FUNCTIONAL SURGERY OF LARYNX CARCINOMA

Ivana Šarac

Incidence of head and neck cancer in Croatia is continuously increasing. According to data from 2013, these tumors make up almost 7% of newly diagnosed malignant tumors in men and 1,5% in women. There are many risk factors associated with head and neck cancer such as smoking, chronic consumption of alcohol, human papillomavirus, irradiation exposure, previous history of head and neck cancer etc. More than 90% newly diagnosed laryngeal cancers are squamous cell carcinoma, which can develop in any part of the larynx. Most of them originate in the glottis; supraglottic and subglottic sites are less common. Laryngeal carcinoma may spread by direct extension to the nearby structures, by metastasis to regional lymph nodes or more distantly through blood. Depending on the location, staging and type of the tumor there are different methods of treatment. Treatment of patients with laryngeal carcinoma is complex because of the crucial functions of this anatomic area. If possible, the goal is to remove the tumor and prevent recurrence while maintaining laryngeal function. Treatment has changed over the past few decades because until the 1990s the only option was surgery. Partial and total laryngectomies were and still are the main surgical procedures to treat this carcinoma, but today chemoradiotherapy is also available. In addition, new developments in endoscopic surgery and laser equipment are the future in the treatment of the malignant laryngeal carcinoma.

Key words : squamous cell carcinoma, laryngeal cancer, surgery

1. Uvod

Larinks, kao dio gornjeg aerodigestivnog sustava, ima tri primarne funkcije: disanje, fonacija i zaštita dišnog sustava od aspiracije prilikom gutanja (1). Larinks je dio tubularnog sustava za izmjenu zraka s plućima tijekom respiratornih pokreta. Laringealni mišići reguliraju veličinu otvora glotisa, a kontrakcijom vanjskih mišića larinksa prilikom udisaja larinks se spušta prema dolje te na taj način olakšava disanje povećavajući negativni tlak u prsnoj koži (2). Karcinom larinksa, ovisno o svome mjestu i stadiju, najčešće dovodi do oštećenja neke od navedenih funkcija stoga je primarni cilj funkcionalne kirurgije kod karcinoma larinksa kontrola same zloćudne bolesti, a kao sekundarni ciljevi su postavljeni oni vezani za osnovne funkcije navedenog organa. U prvome redu je to očuvanje govora i normalnog akta gutanja uz izbjegavanje traheostome (3).

1.1. Odabir liječenja

Kod liječenja karcinoma larinksa postoji nekoliko raspoloživih opcija: otvorena kirurgija, radioterapija, kemoterapija, endoskopska laserska kirurgija ili kombinacija istih. Odabir terapije ovisi kako o samom tumoru (TNM stadij primarnog tumora, mobilnost glasnica, invazija hrskavičnog dijela larinksa) tako i o stanju bolesnika (opće stanje, dob, kardiopulmonalni status, komorbiditeti) (3).

1.2. Kirurgija kao metoda izbora

Principi onkološke kirurgije larinksa su znatno napredovali nakon što je shvaćena uloga embriologije i anatomije u širenju samog primarnog tumora. Danas se kod bolesnika u ranijim stadijima bolesti odabiru kirurški pristupi koji za cilj imaju očuvanje

organa (1). Kod takvih bolesnika, kirurgija se vodi dvama osnovnim principima: očuvanje krikoidne hrskavice i očuvanje krikoaritenoidnog kompleksa (aritenoidna hrskavica, pripadajući dio krikoida, istostrani gornji i povratni laringealni živac, intraaritenoidna muskulatura, istostrana lateralna muskulatura i stražnji krikoaritenoidni mišić). Očuvanje oba navedena sustava je neophodno za očuvanje lumena grkljana i integriteta dišnog puta (4). Nadalje, bolesnici koji nisu u mogućnosti zaštititi svoj dišni sustav imaju veći rizik od nastanka aspiracijskih pneumonija te povećani mortalitet i morbiditet (5).

Tablica 1. Komplikacije kirurškog liječenja. Napravljeno prema: Katić i sur.(2009.), str.297.

RANE	KASNE
hematom	perzistirajuća aspiracija
infekcija rane	ondritis
supkutani emfizem	stenozna neofarinksa
dehiscijencija rane	hipotireoidizam
faringokutana fistula	stenozna grkljana
aspiracijska pneumonija	recidiv

2. Epidemiologija

Tumori glave i vrata su sve učestaliji u Republici Hrvatskoj. Prema podacima Hrvatskog zavoda za javno zdravstvo za 2013. godinu ovi tumori čine gotovo 7% novodijagnosticiranih zloćudnih tumora kod muškaraca te 1,5% kod žena. Ako se u ovu skupinu uključe i tumori štitnjače podaci postaju još značajniji i dosežu brojku od

oko 8% kod muškaraca te 6% kod žena. Kod muškaraca najčešće sjelo u području glave i vrata je grkljan. U 2013. godini bilo je 284 novodijagnosticiranih karcinoma grkljana, što ovu skupinu stavlja na 10. mjesto incidencije kod ovog spola. Kod žena najveću incidenciju imaju tumori štitne žlijezde sa 431 novim slučajem u 2013. godini, a zabilježeno je i 18 novodijagnosticiranih karcinoma grkljana (7). Nažalost, laringealni karcinom je jedna od nekoliko onkoloških bolesti kod kojih je petogodišnje preživljenje kroz proteklih 40 godina palo sa 66% na 63% (8). Tome značajno pridonosi činjenica da se približno 60% bolesnika prezentira u uznapredovalom stadiju bolesti (stadiji III i IV) u vrijeme dijagnoze (9).

3. Histologija

SCC je najučestaliji malignitet u području glave i vrata (10). Također predstavlja predominantni tip laringealnog karcinoma u više od 90% slučajeva te 26% svih SCCHN (11). Iako nije pravilo, ponekad se može pronaći prekursorska displazija (12). SCC može biti u formi ulkusa, egzofitične mase, polipa ili bradavice. Obično je podijeljen u tri histološka gradusa (dobro, srednje ili slabo diferenciran) s ili bez keratinizacije. Također pokazuje stromalnu dezmodoplastičnu reakciju, perineuralnu ili limfovaskularnu invaziju te prekid kontinuiteta bazalne membrane. Dobro razvijena keratinizacija se ne može naći u slabo diferenciranih tumora (13).

4. Faktori rizika

4.1. Duhan

Duhan je odavno prepoznat kao jedan od glavnih rizičnih faktora za razvoj laringealnog SCC, kao i za razvoj bilo kojeg drugog SCCHN. Dokazano je da je pušenje snažniji rizični faktor nego što je to žvakanje duhana (14). Kod pušača je rizik od obolijevanja 10 do 15 puta veći nego u nepušača. Također je potvrđen multiplikativni učinak kod korištenja alkohola i duhana (15).

4.2. Alkohol

Brojna su istraživanja pokazala linearnu povezanost između količine konzumiranog alkohola i rizika za razvoj laringealnog karcinoma (16).

4.3. Profesionalna izloženost

Dokazana je povezanost između laringealnog karcinoma i izloženosti azbestu, cementnoj prašini, kod radnika u drvnoj industriji te kod radioloških tehničara. Rizik raste s povećanjem trajanja ekspozicije (14).

4.4. HPV

Iako je povezanost između infekcije HPV-om i karcinoma orofarinksa odavno dokazana, dugo se smatralo da ne postoji povezanost istoga s karcinomom larinksa. Danas se zna da ta povezanost postoji, a prevalencija između 20% i 30% varira među različitim studijama (17,18).

4.5. Spol

Muškarci su 2-3 puta podložniji razvoju karcinoma glave i vrata. Ova razlika se pripisuje vjerojatnoj većoj izloženosti čimbenicima rizika (duhan, alkohol) (6).

4.6. Gastroezofagealni refluks

Refluks uzrokuje akutnu i kroničnu laringealnu upalu za koju je dokazano da zajedno s drugim rizičnim faktorima poput pušenja i alkohola povećava rizik od nastanka karcinoma larinksa (14).

5. Dijagnoza

5.1. Anamneza

Pri uzimanju laringološke anamneze od iznimne važnosti je ispitati postojanje promuklosti i njezin karakter (koliko dugo traje, u koje doba dana je jače izražena i postoji li doba dana u kojem je glas normalan). Također je bitno ispitati postoji li bolnost pri gutanju hrane ili gutanju na prazno, raspitati se o kašlju, smetnjama u disanju te osjećaju suhoće u grlu. Bitno je raspitati se i o navikama (pušenje, alkohol), uvjetima radne sredine i profesiji pacijenta (2). Potrebno je i ispitati postoji li pozitivna obiteljska anamneza. Sumnja je još veća ako se radi o muškarcima starijim od 45 godina s rizičnim ponašanjem (pušenje i konzumacija alkohola). Ako se kod bolesnika utvrdi postojanje gore navedenih simptoma koji perzistiraju dulje od 3 tjedna potrebna je daljnja obrada i liječenje (6).

5.2. Simptomi po sijelima

Supraglotis

- anatomija: epiglotis, ariepiglotski nabori, ventrikularni nabori, aritenoidi
- 35-40% svih karcinoma larinksa (6)
- nekarakteristični simptomi: bolesnik se tuži kako mu nešto stoji u grlu, a kasnije i na bol pri gutanju koja se nerijetko širi prema uhu
- obično se otkriva kasno zbog nespecifičnih simptoma (2)

Glottis

- anatomija: glasnice, prednja i stražnja komisura
- 55-60% svih karcinoma larinksa (6)
- vrlo rano uzrokuju promuklost – rana dijagnoza
- najbolja prognoza – regija je slabo opskrbljena limfnim i krvnim žilama pa se tumori ovog područja sporo šire u okolinu (2)

Subglottis

- oko 5% svih karcinoma larinksa (6)
- budući da je najuži dio larinksa, prvi simptom koji se pojavljuje je hripanje pri disanju praćeno uvlačenjem juguluma, supraklavikularnih jama, interkostalnih prostora i epigastrija – konačni ishod: respiratorna insuficijencija
- tendencija širenja u vratne i paratrahealne limfne čvorove (2)

5.3. Klinički pregled

Sumnja na zloćudni tumor postavlja se indirektoskopski ili pregledom direktoskopom, a potvrđuje biopsijom. Indirektoskopskim pregledom se utvrđuju promjene u makroskopskoj građi larinksa i pomičnosti pojedinih njegovih dijelova. Tumor se najčešće prezentira kao neravni infiltrat ili ulkus neravnih rubova, a ako uz to postoji slabija pomičnost ili nepomičnost te strane larinksa, dijagnoza zloćudnog tumora je vrlo vjerojatna. Palpacijom vrata se traže povećani i tvrdi limfni čvorovi koji upućuju na dijagnozu te je potrebno napraviti citopunkciju istih (2). Proširenost zloćudne bolesti u limfne čvorove je najvažniji prognostički znak. Mnoge studije su pokazale da se stopa preživljavanja smanjuje za 50% u slučaju pozitivnih limfnih čvorova (19).

5.4. Radiološke pretrage

Glavne radiološke pretrage koje koristimo za dijagnozu jesu MSCT, MR i PET. Prednost MSCT-a nasuprot MR-u je diskutabilna jer MSCT pokazuje veću specifičnost kod identifikacije invazije tiroidne hrskavice, ali nižu osjetljivost. No međutim, većina bolesnika biva podvrgnuta objema radiološkim pretragama kako bi se bolest što bolje evaluirala i kako bi se razvio što bolji plan liječenja. PET se pokazao jako koristan u detekciji metastaza (1). RTG toraksa je također bitan zbog mogućnosti drugog primarnog tumora (zbog sličnih rizičnih faktora) ili metastaza u plućima (6).

6. TNM klasifikacija

Za svako sijelo tumora potrebno je imati dvije TNM klasifikacije:

- Kliničku (preoperativnu) klasifikaciju (cTNM)
- Patološku (postoperativnu) klasifikaciju (pTNM)

Klinička klasifikacija je potrebna kako bi se odabrale i procijenile terapijske mogućnosti dok patološka klasifikacija pruža detaljne informacije kako bi se mogla dati prognoza i odlučiti o daljnjim modalitetima liječenja. Ako postoji dilema oko T, N ili M kategorije u koju bi se tumor trebao svrstati, uvijek treba odabrati nižu kategoriju (manje uznapredovalu) (6).

Primarni tumor (T)

- TX** primarni tumor ne može biti procijenjen
- T0** nema dokaza o primarnom tumoru
- Tis** karcinom in situ (20)

Supraglotis

- T1** tumor zahvaća jednu podregiju supraglotisa
- T2** tumor zahvaća sluznicu više od jedne podregije supraglotisa ili glotisa ili regiju izvan supraglotisa (npr. sluznicu baze jezika, valekulu, medijalnu stijenku piriformnog sinusa) bez fiksacije grkljana
- T3** tumor ograničen na larinks s fiksacijom hemilarinksa i/ili zahvaća i neku od regija: postkrikoidna regija, pre-epiglotski prostor, paraglotski prostor i/ili minimalno tiroidnu hrskavicu
- T4a** tumor prodire kroz tiroidnu hrskavicu ili zahvaća tkivo izvan grkljana (npr. traheju, meke strukture vrata, uključujući duboke vanjske jezične mišiće, prelaringealnu muskulaturu, tiroidnu žlijezdu ili jednjak)
- T4b** tumor zahvaća prevertebralni prostor, obuhvaća karotidnu arteriju ili medijastinalne strukture (6)

Glottis

- T1** tumor ograničen na glasnici ili glasnicama te može zahvaćati prednju ili stražnju komisuru uz očuvanu normalnu pokretljivost
- T1a** tumor ograničen na jednu glasnicu
- T1b** tumor zahvaća obje glasnice
- T2** tumor se širi na supraglottis i/ili subglottis ili sa smanjenom pokretljivošću glasnica
- T3** tumor ograničen na larinks s fiksacijom glasnica
- T4a** tumor prodire kroz tiroidnu ili krikoidnu hrskavicu i/ili zahvaća tkivo izvan grkljana (npr. traheju, meke vratne strukture, uključujući duboke vanjske jezične mišiće, prelaringealnu muskulaturu, tiroidnu žlijezdu ili jednjak)
- T4b** tumor zahvaća prevertebralni prostor, obuhvaća karotidnu arteriju ili medijastinalne strukture (6)

Subglottis

- T1** tumor ograničen na subglottis
- T2** tumor se širi na glasnicu(e) s normalnom ili smanjenom pokretljivošću glasnica
- T3** tumor ograničen na larinks s fiksacijom larinksa
- T4a** tumor prodire kroz tiroidnu ili krikoidnu hrskavicu i/ili zahvaća tkivo izvan grkljana (npr. traheju, meke vratne strukture, uključujući duboke vanjske jezične mišiće, prelaringealnu muskulaturu, tiroidnu žlijezdu ili jednjak)
- T4b** tumor zahvaća prevertebralni prostor, obuhvaća karotidnu arteriju ili medijastinalne strukture (6)

Regionalni limfni čvorovi (N)

- NX** regionalni limfni čvorovi ne mogu biti procijenjeni
- N0** nema metastaza u regionalne limfne čvorove
- N1** metastaza u jednom ipsilateralnom limfnom čvoru od 3 cm ili manja u najvećem promjeru
- N2** metastaza u jednom ipsilateralnom limfnom čvoru veća od 3 cm, ali manja od 6 cm u najvećem promjeru, ili bilateralna ili kontralateralna metastaza od 6 cm ili manja u najvećem promjeru
- N2a** metastaza u jednom ipsilateralnom limfnom čvoru veća od 3 cm, ali manja od 6 cm u najvećem promjeru
- N2b** metastaze u multiplim ipsilateralnim limfnim čvorovima 6 cm ili manje u najvećem promjeru
- N2c** metastaze u bilateralnim ili kontralateralnim limfnim čvorovima 6 cm ili manje u najvećem promjeru
- N3** metastaze u limfnim čvorovima veće od 6 cm u najvećem promjeru (20)

Udaljene metastaze (M)

- MX** udaljene metastaze ne mogu biti procijenjene
- M0** nema udaljenih metastaza
- M1** udaljene metastaze

Tablica 2. TNM klasifikacija karcinoma larinksa. Napravljeno prema: Chu i sur.(2008.), str. 690-692.

STADIJ	T	N	M
STADIJ 0	Tis	N0	M0
STADIJ I	T1	N0	M0
STADIJ II	T2	N0	M0
STADIJ III	T3	N0	M0
	T1	N1	M0
	T2	N1	M0
	T3	N1	M0
STADIJ IVa	T4a	N0	M0
	T4a	N1	M0
	T1	N2	M0
	T2	N2	M0
	T3	N2	M0
	T4a	N2	M0
STADIJ IVb	T4b	bilo koji N	M0
	bilo koji T	N3	M0
STADIJ IVc	bilo koji T	bilo koji N	M1

7. Liječenje

Kod liječenja tumora larinksa funkcionalna kirurgija podrazumijeva endoskopsku kirurgiju i različite otvorene kirurške pristupe.

7.1. Endoskopska laserska kirurgija

Endoscopic Laser Surgery (ELS) je kroz prošla tri desetljeća postala široko rasprostranjena i prihvaćena alternativa klasičnim kirurškim pristupima kod liječenja karcinoma gornjeg aerodigestivnog sustava. Glavne prednosti ELS-a nasuprot klasičnoj kirurgiji jesu hemostatski učinak lasera, izbjegavanje traheotomije, brža rehabilitacija akta gutanja, manja incidencija aspiracijskih pneumonija, kraći boravak u bolnici te potpuni izostanak faringokutanih fistula kao komplikacije (za razliku od otvorenih kirurških postupaka) (21). Budući da se ove operacije izvode suprotno od klasičnih i to principom iznutra prema van, nalazimo manja oštećenja potpornih struktura koje se nalaze u neposrednoj blizini tumora. Također, kontrola pod mikroskopom omogućava iznimno precizno izrezivanje i dobru vizualizaciju granice između zdravog tkiva i tumora. Danas su najčešće upotrebljavani CO₂ laseri, iako postoje i brojni drugi (22). ELS se danas predominantno koristi za liječenje ranih stadija karcinoma glotisa i supraglotisa (Tis, T1a, T1b, T2 i pomno odabrani T3) (4). Indikacije su slične kao i za klasičnu kiruršku opciju. To su prethodno navedeni stadiji bolesti prema TNM klasifikaciji i mogućnost potpune ekspanzije larinksa (anatomski faktori koji to onemogućuju su trizmus, nemogućnost ekstenzije vrata, problemi s denticijom...). Kontraindikacije su ekstralaringealno širenje tumora, nemogućnost prikaza krikoidne hrskavice i jednog aritenoida, neadekvatan pristup endoskopu (22). Nakon endoskopske kirurgije bitno je očuvana i kvaliteta života. Naime, istraživanja su pokazala kako bolesnici koji su podvrgnuti endoskopskoj resekciji tumora glasnica mogu očekivati oporavak glasa u istom vremenskom periodu kao i oni koji su podvrgnuti nekoj od ne-kirurških metoda (23).

Operativna tehnika

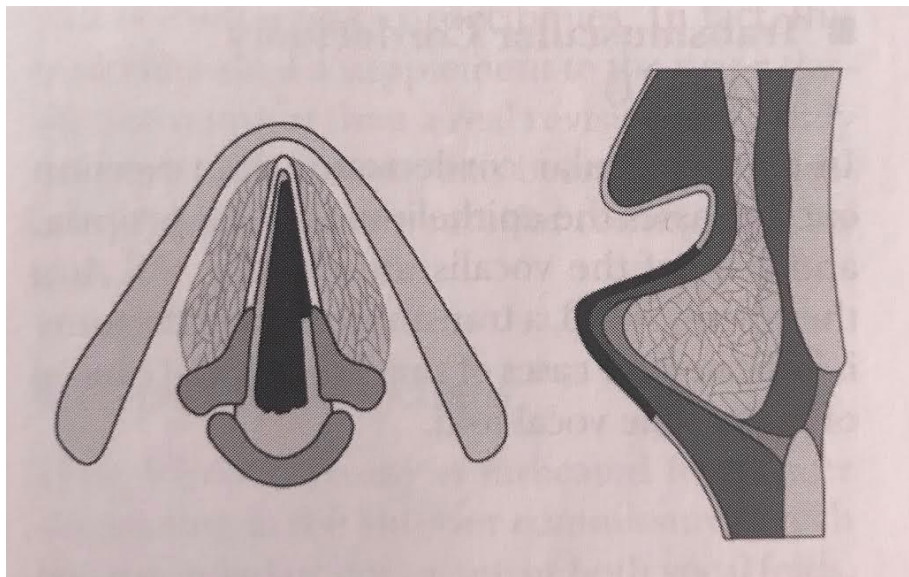
Za početak, najbitnije je odabrati pogodnog bolesnika. Potrebno ga je preoperativno dobro evaluirati, dobro vizualizirati leziju te dobiti patohistološku potvrdu maligniteta. Također je potrebno pomoću slikovnih metoda poput MSCT-a i MR-a za veće tumore precizno odrediti dubinu njihove invazije i postojanje metastaza u regionalnim limfnim čvorovima. Kada se bolesnik nalazi u operacijskoj sali pod općom anestezijom, potrebno je napraviti potvrdnu direktnu laringoskopiju. Prije započinjanja laserske resekcije neophodno je provesti mjere zaštite. Primarni rizik kod korištenja lasera su opekline kako samoga bolesnika tako i članova operacijskog tima stoga je potrebno zaštititi sve prisutne. Nakon provedenih sigurnosnih mjera, bolesnik se postavlja na leđa s ekstenziranom vratom, laringoskopom se prikazuje lezija i nakon potpune vizualizacije se može započeti s laserskom resekcijom (22). Općenito se kod resekcije preporučuje *en bloc* resekcija pri čemu se izrezuje oko tumora koji se potom vadi u jednom komadu, no ponekad kod većeg tumora to nije izvedivo zbog nemogućnosti procjene njegove invazije u dubinu. Brojne su studije pokazale da je i resekcijom na komadiće još uvijek omogućena dobra onkološka kontrola i da nema povećanja incidencije postoperativnih metastaza dokle god su postignuti negativni rubovi (24). Nakon uklanjanja, uzorak se šalje patologu. Potrebno je da sam operater još u operacijskoj sali ispravno orijentira dijelove samog izvađenog tkiva kako bi patolog mogao dobro pregledati rubove (21). U slučaju da patolog prijavi pozitivne rubove, uklanja se dodatno tkivo dokle god se ne dobiju negativni rubovi. Rana se ostavlja da cijeli sekundarno (22).

7.1.1. Transoralna laserska resekcija tumora glotisa

The European Laryngological Society 2000. godine predložilo je klasifikaciju endoskopskih kordektomija s ciljem lakše usporedbe postoperativnih rezultata među različitim centrima i autorima (21,25).

TIP I: Subepitelijalna kordektomija

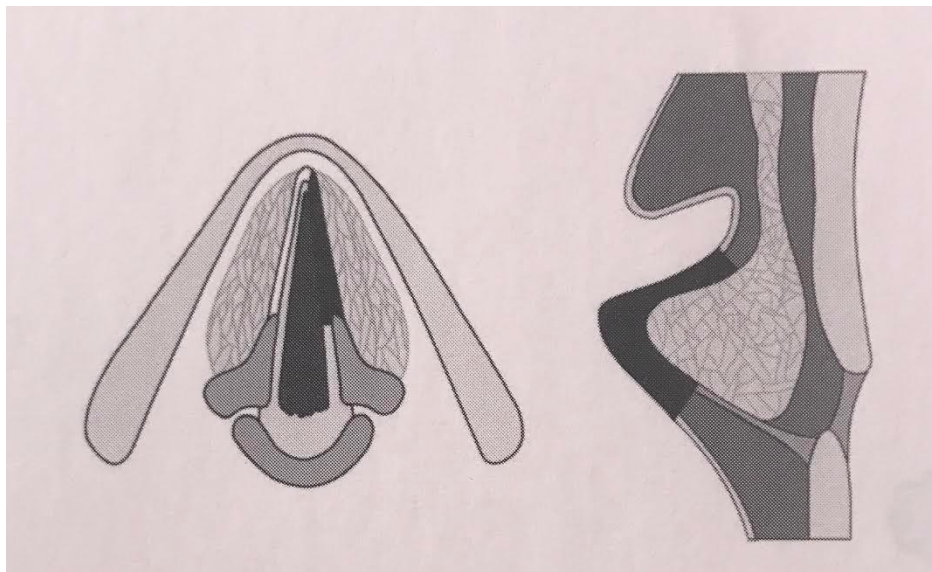
Resekcija epitela glasnica koja prolazi kroz površinski sloj lamine proprije. Ovaj kirurški postupak ima poštedni učinak na dublje strukture i vokalni ligament. Njegov učinak je i dijagnostički i terapijski, u slučaju da patohistološki nalaz potvrdi hiperplaziju, displaziju ili karcinom *in situ* bez znakova mikroinvazije (25).



Slika 1. Subepitelijalna kordektomija (tip I). Prema: Prgomet i sur. (2010.), str.13.

TIP II: Subligamentalna kordektomija

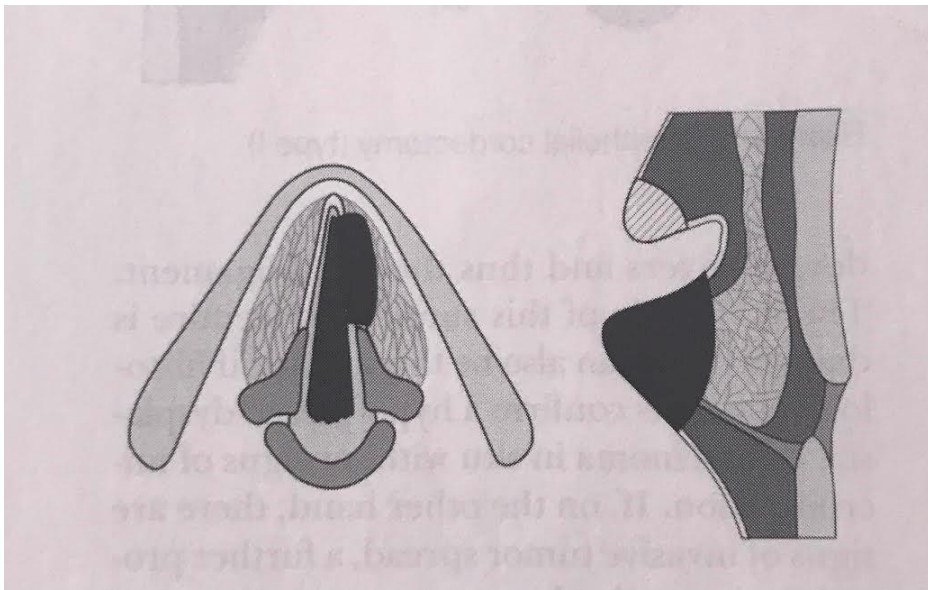
Resekcija epitela, Reinkeova prostora i vokalnog ligamenta. Rez prolazi između vokalnog ligamenta i mišića, uz poštedu mišića. U dijagnostičke svrhe, ovaj je zahvat indiciran za slučajeve leukoplakije kada lezija pokazuje znakove neoplastične transformacije. Glavna indikacija za terapijsku svrhu ove kordektomije su mikroinvazivni karcinomi (25).



Slika 2. Subligamentalna kordektomija (tip II). Prema: Prgomet i sur.(2010.), str. 14.

TIP III: Transmuskularna kordektomija

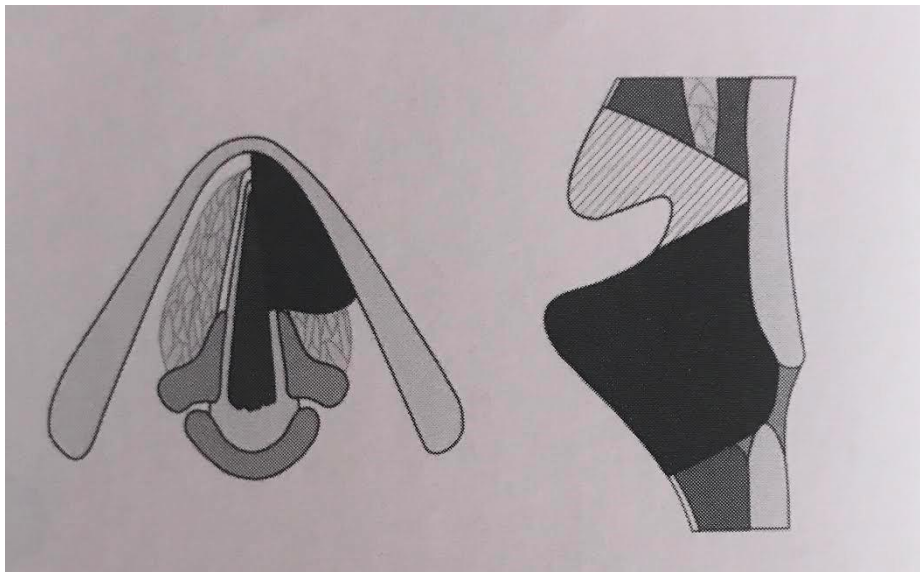
Izvodi se rezom kroz vokalni mišić. Resekcija obuhvaća epitel, laminu propriju i dio mišića (25). Na terapijskoj razini glavna indikacija su slučajevi malih površinskih karcinoma pokretnih glasnica (21).



Slika 3. Transmuskularna kordektomija (tip III). Prema: Prgomet i sur. (2010.), str.14.

TIP IV: Totalna kordektomija

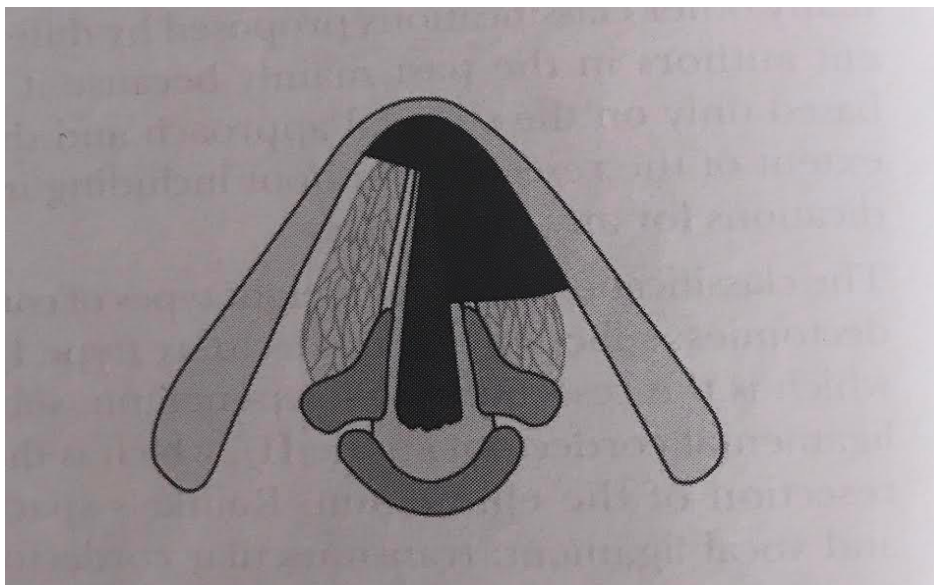
Obuhvaća prostor od vokalnih procesa do prednje komisure. Dubina kirurških margina doseže unutarnji perihondrij tiroidne ala-e. Glavna indikacija su T1a karcinomi te ima čistu kurativnu funkciju (25).



Slika 4. Totalna kordektomija (tip IV). Prema: Prgomet i sur. (2010.), str.14.

TIP Va: Proširena kordektomija koja uključuje kontralateralnu glasnica

Resekcija uključuje prednju komisuru i, ovisno o proširenosti tumora, ili segment ili cijelu kontralateralnu glasnica. Indikacija su neki T1b površinsko šireći tumori glasnica (25).

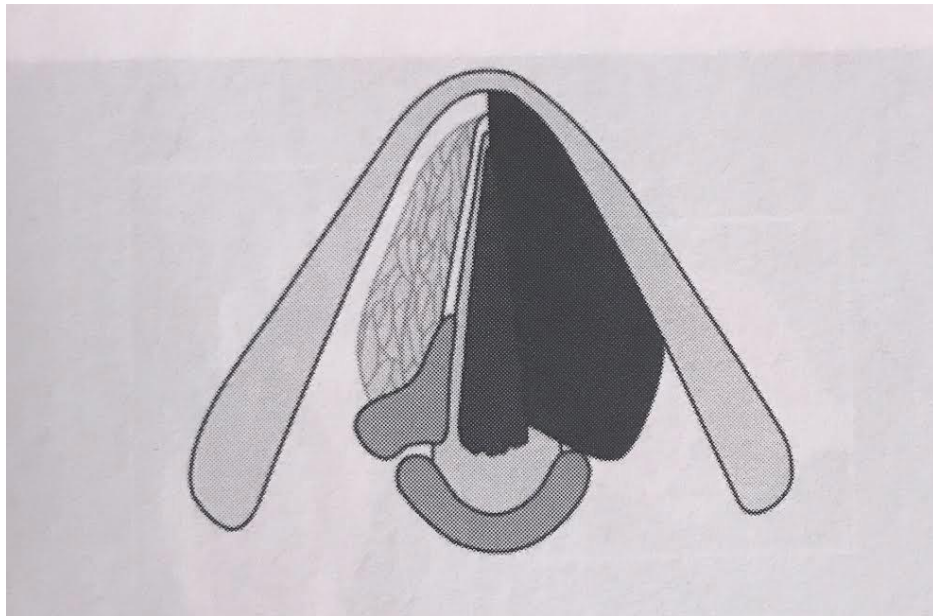


Slika 5. Proširena kordektomija koja uključuje kontralateralnu glasnica (tip Va).

Prema: Prgomet i sur. (2010.), str.14.

TIP Vb: Proširena kordektomija koja uključuje aritenoid

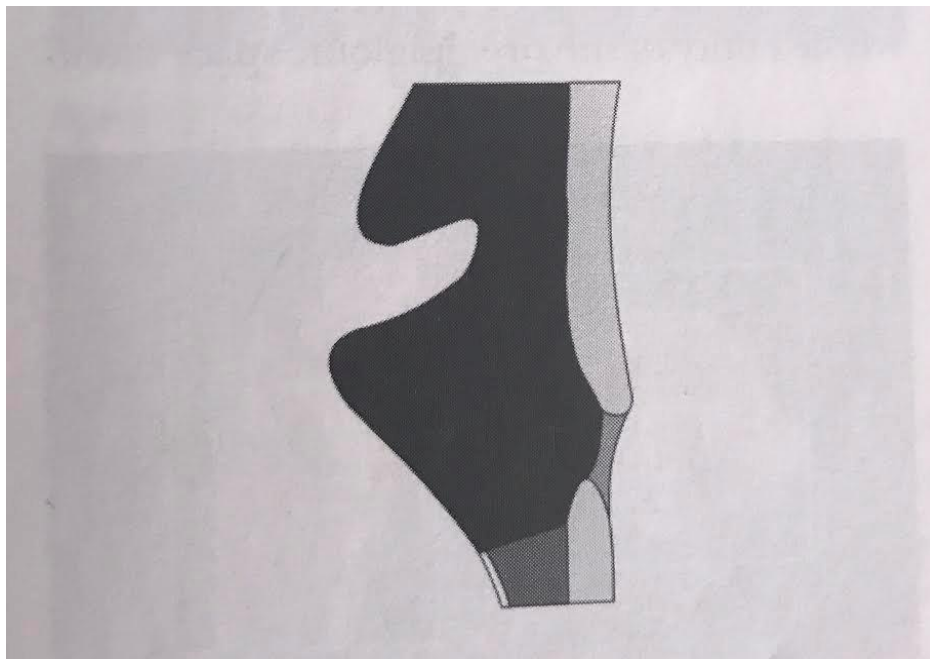
Glavna indikacija su slučajevi karcinoma glasnica koji uključuju stražnji vokalni proces, ali pošteđuju aritenoid. Aritenoid u ovom slučaju mora biti pokretan. Hrskavica je djelomično ili totalno resecirana i stražnja aritenoidna mukoza je očuvana (25).



Slika 6. Proširena kordektomija koja uključuje aritenoid (tip Vb). Prema: Prgomet i sur. (2010.), str.15.

TIP Vc: Proširena kordektomija koja uključuje ventrikularni nabor

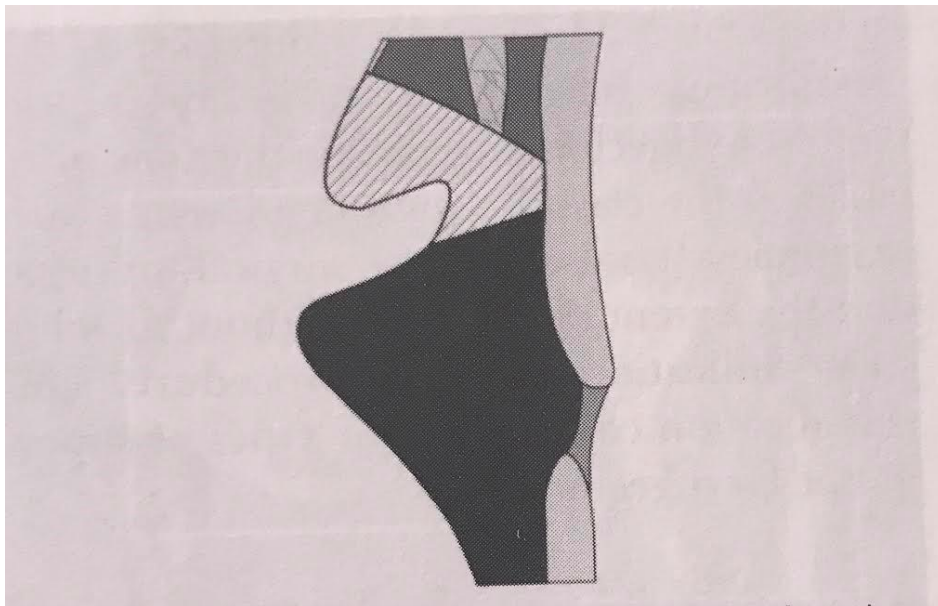
Ovaj tip resekcije uključuje resekciju kompletne glasnice, Morgagnijeva ventrikula i ventrikularnog nabora. Indicirana je u slučajevima odabranih T2 karcinoma koji uključuju obje glasnice i ventrikularni nabor (25).



Slika 7. Proširena kordektomija koja uključuje ventrikularni nabor (tip Vc). Prema: Prgomet i sur. (2010.), str.15.

TIP Vd: Proširena kordektomija koja uključuje subglotis

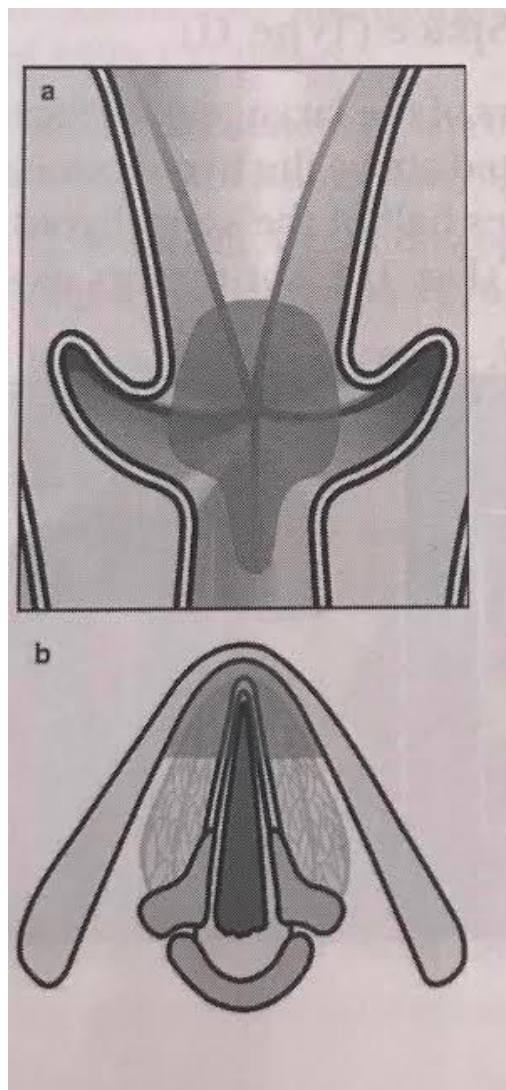
Resekcija uključuje kompletnu glasnicu s proširenjem na subglotičko područje, do 1 cm ispod glotisa. Ovo se može shvatiti kao terapijski postupak kod nekih slučajeva T2 karcinoma glasnice s minimalnim širenjem na subglotis (21).



Slika 8. Proširena kordektomija koja uključuje subglotis (tip Vd). Prema: Prgomet i sur. (2010.), str.15.

TIP VI:

2007.godine napravljena je revizija klasifikacije endoskopskih kordektomija i uvedena je kordektomija tip VI indicirana za karcinome primarno smještene na prednjoj komisuri koji su se proširili ili ne, na jednu ili obje glasnice, bez infiltracije tiroidne hrskavice. Ovo je u principu prednja komisurotomija s bilateralnom prednjom kordektomijom (21).



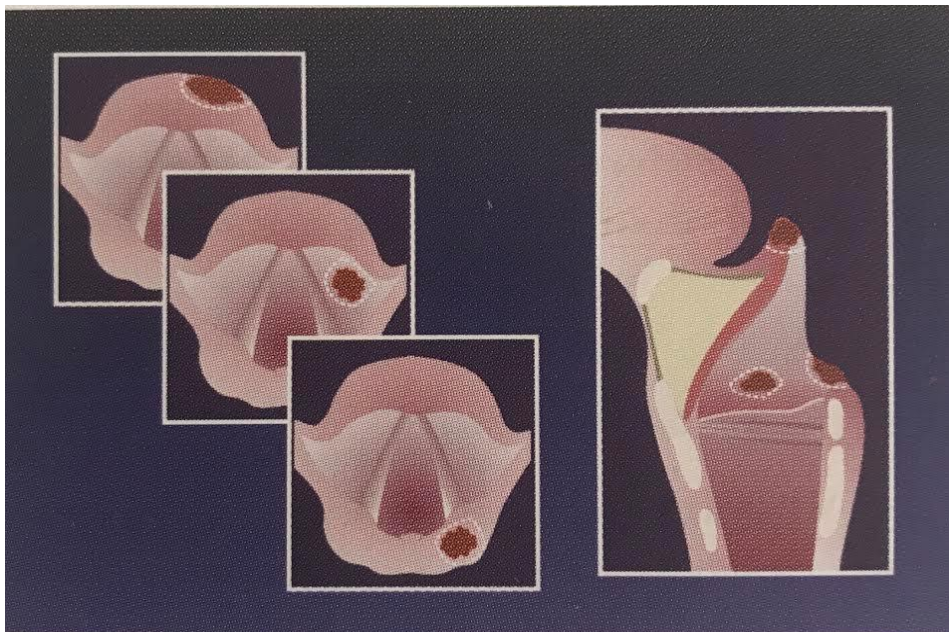
Slika 9. Kordektomija tip VI. Prema: Prgomet i sur. (2010.), str.15.

Kod endoskopskih zahvata T1 stadija karcinoma glotisa dokazana je petogodišnja lokalna kontrola bolesti od 85-99%, a kod T2 stadija 66-84% te mali rizik od "overtreatmenta" (6). Još jedna prednost je što uvijek ostavlja radioterapiju kao sekundarnu opciju, prije eventualno potrebne totalne laringektomije kod bolesnika s rekurentnom bolesti. Kod ove kirurgije dokazano je da su neophodne kirurške granice od 2 mm (5). Ponekad je teško ili nemoguće postići takve rubove, posebno kod tumora prednje komisure koji za operatera uvijek predstavljaju veliki izazov. Ti izazovi su doveli do toga da se tumori te lokacije uglavnom liječe radioterapijom. Bolesnici s T1b karcinomima uvijek imaju lošije ishode nakon radioterapije, nego bolesnici s drugim tumorima u ranom stadiju (1).

7.1.2. Endoskopska parcijalna supraglotička resekcija

TIP I: Ograničena ekscizija

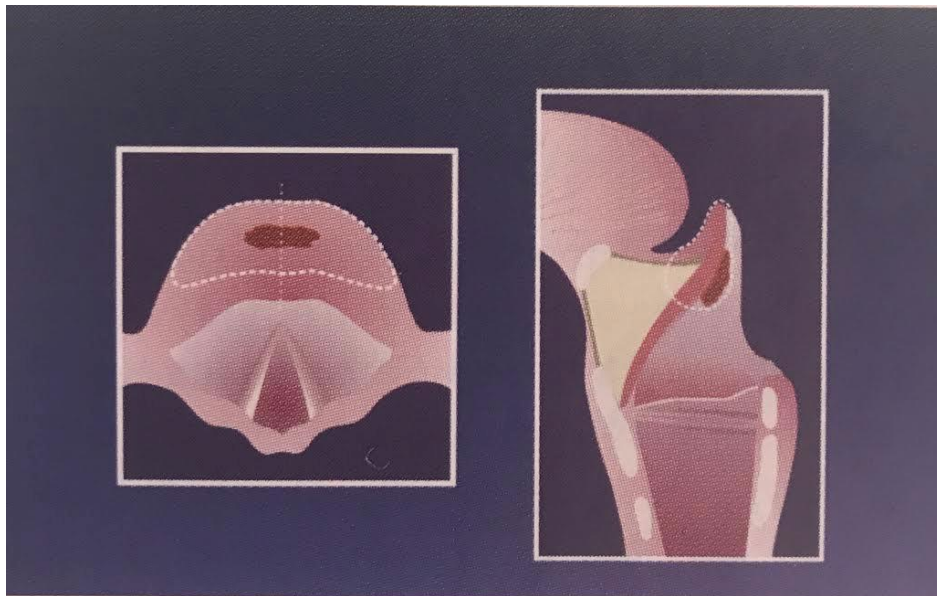
Ovaj tip podrazumijeva eksciziju malih površinskih tumora smještenih na slobodnim rubovima epiglotisa, ariepiglotičkog nabora, ventrikularnog nabora ili bilo kojeg drugog dijela supraglotisa (21).



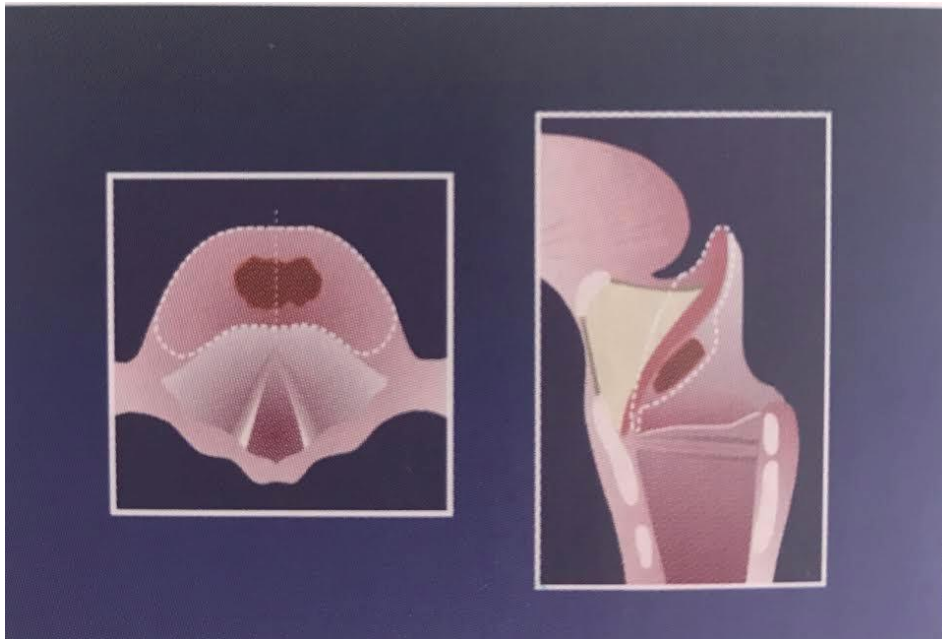
Slika 10. Ograničena ekscizija (tip I). Prema: Prgomet i sur. (2010.), str.16.

TIP II: Medijalna supraglotička laringektomija s parcijalnom resekcijom pre-epiglotečkog prostora

U slučajevima T1 karcinoma laringealne površine epiglotisa, iznad jezične kosti, resekcija uključuje polovinu suprahoidnog epiglotisa (tip IIa). Za tumore koji se šire ispod jezične kosti izvodi se totalna epiglotidektomija (tip IIb) (21,26).



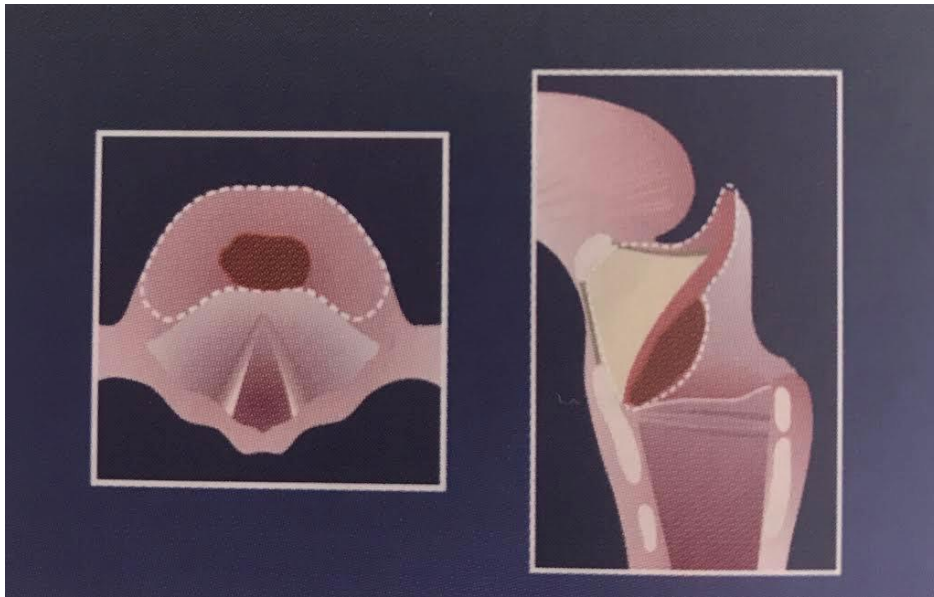
Slika 11. Medijalna supraglotička laringektomija s parcijalnom resekcijom pre-epiglotečkog prostora (tip IIa). Prema: Prgomet i sur. (2010.), str.16.



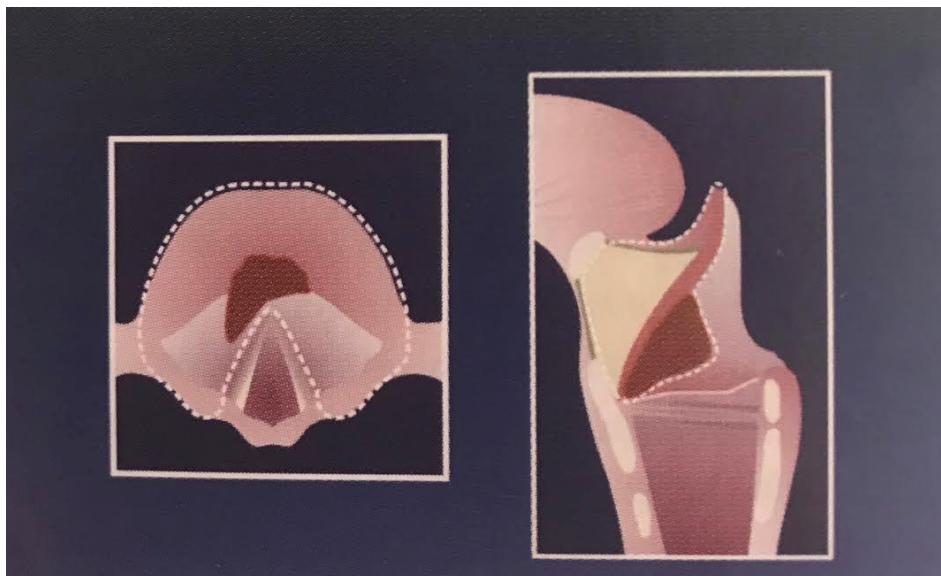
Slika 12. Medijalna supraglotička laringektomija s parcijalnom resekcijom pre-epiglottičkog prostora (tip IIb). Prema: Prgomet i sur. (2010.), str.16.

TIP III: Medijalna supraglotička laringektomija s resekcijom pre-epiglottičkog prostora

U resekciju T1-T2 tumora koji se šire na petiole epiglotisa mora se uključiti pre-epiglottički prostor (tip IIIa). Cijelo područje pre-epiglotisa mora biti uklonjeno zajedno s epiglotisom prema prednjoj komisuri glasnica. T1-T2 tumore infrahioidnog epiglotisa koji se šire na ventrikularne nabore treba resecirati istom tehnikom (tip IIIb) (21,26).



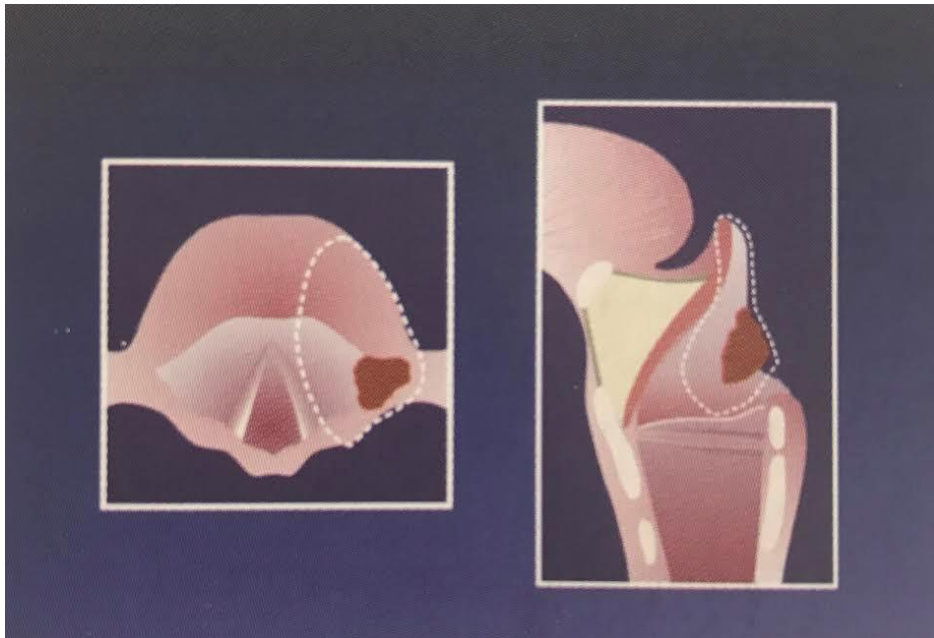
Slika 13. Medijalna supraglotička laringektomija s resekcijom pre-epiglotičkog prostora (tip IIIa). Prema: Prgomet i sur. (2010.), str.16.



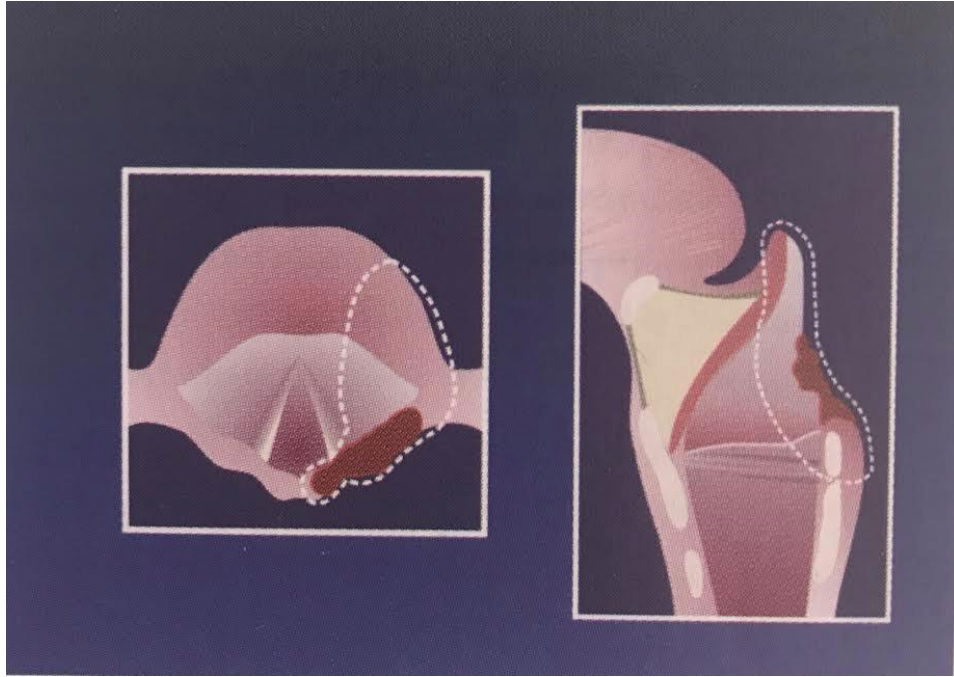
Slika 14. Medijalna supraglotička laringektomija s resekcijom pre-epiglotičkog prostora (tip IIIb). Prema: Prgomet i sur. (2010.), str. 16.

TIP IV: Lateralna supraglotička laringektomija

U slučajevima tumora koji uključuju lateralne slobodne rubove epiglotisa, ariepiglotičke nabore i faringoepiglotičke nabore s mogućim širenjem na ventrikularne nabore, resekcija uključuje cijelu lateralnu regiju supraglotisa (tip IVa). U slučajevima širenja na pokretni aritenoid, on se također mora uključiti u resekciju (tip IVb) (21,26).



Slika 15. Lateralna supraglotička laringektomija (tip IVa). Prema: Prgomet i sur. (2010.), str. 17.



Slika 16. Lateralna supraglotička laringektomija (tip IVb). Prema: Prgomet i sur. (2010.), str. 17.

Onkološki rezultati nakon endoskopskih postupaka su usporedivi s onima nakon klasične otvorene parcijalne resekcije, ako su postignuti čisti rubovi. U bolesnika kod kojih nisu postignuti negativni rubovi, a transoralna revizija nije moguća, trebaju se izvesti transcervikalni zahvati (parcijalna ili totalna laringektomija). Indikacije za postoperativnu radioterapiju nakon endoskopskog zahvata uključuju multiple pozitivne limfne čvorove, ekstrakapsularno širenje tumora u vrat, perineuralnu invaziju ili širenje u područje baze jezika (21).

Postoperativna briga i hranjenje nakon endoskopskih zahvata

Potrebno je dobro pregledati i procijeniti dišne puteve prije ekstubacije. U slučaju bilo kakvih sumnji potrebno je bolesniku davati kortikosteroide i držati ga intubiranoga preko noći (21). Ako se očekuju problemi s gutanjem kod bolesnika zbog njegovih godina, preoperativno smanjene funkcije samog akta gutanja ili zbog prethodne radioterapije, potrebno je uvesti nazogastričnu sondu te davati antibiotike širokog spektra kroz 24 sati (iako mnogi imaju praksu davati ih i mnogo dulje) (22). S oralnim hranjenjem se može započeti neposredno nakon zahvata malih lezija glotisa. Kod subepitelne i subligamentalne kordektomije očekuje se i brz oporavak vokalne funkcije, no kod različitih zahvata gdje se uklanja više glotičkog tkiva očekuju se različiti stupnjevi disfonije (21). Poremećaj glasa je u direktnoj korelaciji s ekstenzijom procedure te je u većini serija incidencija trajnih poremećaja glasa oko 40-60% (6). Bolesnik treba nakon zahvata odmarati glas dokle god se tkivni deficit ne epitelizira (21).

Komplikacije nakon endoskopskih zahvata

Jedna od glavnih komplikacija endoskopske kirurgije, koja može biti i letalna, je postoperativno krvarenje u dišne puteve. Nakon 48 sati rizik od većeg krvarenja drastično opada, ali se može pojaviti i odgođeno krvarenje nakon 7-10 dana. Neophodno je u ovakvim slučajevima osigurati dišne puteve pomoću endotrahealne intubacije ili traheotomije. Postoperativno nalazimo manje edema u odnosu na konzervativnu kirurgiju u području larinksa, ali se mogu naći edemi jezika kod prolongirane retrakcije i kompresije jezika uslijed dugih operativnih zahvata. Također se zbog istog razloga može pronaći i pareza nervusa hypoglossusa, koja je reverzibilna i prolazi najčešće nakon nekoliko tjedana. Ostale komplikacije su: aspiracija, pneumonija, mukozne opekline usana, usne šupljine ili orofarinksa, dentalne ozljede, lokalne infekcije, disfagija, opekline dišnog sustava (27–29). Jedna od komplikacija koja se može naći nakon ekstenzivne resekcije prednje komisure je *glottic gap* koji se

prezentira lošim glasom. Terapija ove komplikacije su većinom glasovne vježbe, ali moguća je i laringoplastika (injekcija masnog tkiva) i tireoplastika (u slučaju izraženog gapa) (6).

7.2. Otvoreni kirurški pristupi i načini rekonstrukcije nakon parcijalne laringektomije

Podjela otvorenih kirurških pristupa:

- kordektomija
- glotektomija
- frontalna parcijalna laringektomija
- vertikalna parcijalna laringektomija
- vertikalna parcijalna "na zahtjev"
- frontolateralna
- «imbrikation» laringektomija
- hemilaringektomija
- subtotalna laringektomija
- "near-total" laringektomija (6)

Načini rekonstrukcije nakon parcijalne laringektomije:

- regionalni kožni režanj (Gluck, Conley)
- kožni transplatat djelomične debljine (Figi)
- slobodni režanj sluznice (Goodyear)
- sluznica piriformnog sinusa (Soerensen, Som, Mohr)
- sluznica ventrikularnih nabora (Denecke, Friedman)
- hrskavica nosnog septuma (Harpman, Dunham)
- epiglotis (Sedlaček, Kambič, Tucker)
- hioidna kost (Looper)
- dijelovi štitne hrskavice (Ogura, Dedo)
- sternohioidni mišić - dvopeteljkasti (Pressman, Bailey)
- sternohioidni mišić - jednopeteljkasti (Ogura, Biller)
- omohioidni mišić - dvopeteljkasti (Calcaterra)
- režanj štitnjače (Mozolewski) (6)

7.2.1. Parcijalna laringektomija

Vertikalna parcijalna laringektomija

Vertikalne parcijalne laringektomije, kao otvorene konzervativne laringealne operacije, danas se izvode sve manje za rane stadije karcinoma glotisa (T1 i T2 prema TNM klasifikaciji). Za njih se danas sve više koristi endoskopska kirurgija zbog znatno manjeg morbiditeta, ali i usporedivih onkoloških ishoda (4). Parcijalne vertikalne

laringektomije se danas koriste kod invazivnih T1 glotičkih tumora (30). U ovu skupinu laringektomija spadaju brojni kirurški zahvati: transcervikalna kordektomija, frontalna parcijalna laringektomija, hemilaringektomija, lateralna parcijalna laringektomija, frontolateralna parcijalna laringektomija, proširena frontolateralna parcijalna laringektomija (6).

Indikacije za gore navedene zahvate su:

- lezija pokretne glasnice koja se širi na anteriornu komisuru
- lezija pokretne glasnice koja uključuje vokalni proces i anterosuperiornu porciju aritenoida
- subglotička ekstenzija ne smije biti veća od 5 mm
- odabrani bolesnik s lezijom na fiksiranoj glasnici, koja ne prelazi središnju liniju
- unilateralna transglotička lezija koja ne krši gore navedene kriterije
- pomno odabrane lezije anteriorne komisure (3)

Otvorena kordektomija i frontolateralna vertikalna laringektomija su ekvivalenti tipu IV i Va endoskopskih resekcija te niti jedna od navedenih tehnika ne zahtjeva traheotomiju. Vertikalna hemilaringektomija je ekvivalent tipu Vc TLM resekcije koja uključuje resekciju dijela tiroidne hrskavice. Standardna vertikalna parcijalna laringektomija ili standardna hemilaringektomija uključuju resekciju cijelog vokalnog nabora, ventrikla, dijela tiroidne ala-e i vokalnog procesa aritenoidne hrskavice. Obično je za navedene zahvate glavna indikacija T2 glotički tumor s normalnom ili poremećenom pokretljivošću glasnice. Proširene hemilaringektomije osim navedenih resekcija uključuju još i resekciju ipsilateralnog aritenoida s disartikulacijom i/ili

resekcijom cijele anteriorne komisure. Frontalna anteriorna laringektomija odgovara proširenom tip VI endoskopske resekcije, ali uključuje i resekciju tiroidne hrskavice (4).

a) Laringofisura s kordektomijom

Ova kirurška tehnika jedna je od prvih korištenih za liječenje ranih stadija karcinoma larinksa. Iz nje su se razvijale sve ostale, kojima se nastojalo ukloniti leziju, ali pritom i očuvati strukture neophodne za produkciju glasa, disanje i gutanje (31). Danas se rani stadiji karcinoma glotisa najčešće rješavaju radioterapijom. U slučaju da iz nekog razloga radioterapija nije prihvatljiva, indiciran je kirurški zahvat. To uključuje nekoliko opcija: endoskopsku resekciju, laringofisuru s kordektomijom ili parcijalnu laringektomiju (3).

Operativna tehnika

Prije započinjanja samog zahvata potrebno je napraviti traheotomiju pod lokalnom anestezijom, kako bi se osigurao dišni put, nakon čega se bolesnik uvodi u opću anesteziju i pomoću endoskopa se mora dobro vizualizirati sama lezija. Potrebno je označiti mjesto reza na koži između štitnjače i krikoidne hrskavice. Nakon inicijalnog reza, kožni se režnjevi povlače prema kranijalno i prema kaudalno kako bi se dobila potpuna ekspozicija tiroidne hrskavice i krikotiroidne membrane. Sama fascija se zareže u središnjoj liniji te se mišići povuku na obje strane lateralno pri čemu se prikaže perihondrij. Nakon toga, potrebno je učiniti središnju tirotomiju rezom na perihondriju tiroidne lamine. Periostalnim elevatorom se odiže vanjski perihondrij, kako bi se lakše prerezala tiroidna hrskavica. Pomoću duple kuke retrahiraju se lamine tiroidne hrkavice na obje strane što izlaže mukožu iz unutrašnjosti larinksa koja se potom pomoću elektrokautera zarezuje i omogućuje vizualizaciju unutrašnjosti larinksa. Uzet ćemo da se ovdje radi o T1 karcinomu desne glasnice te je potrebno retrakcijom supraglotičkog larinksa dovesti leziju u vidno polje operatera. Elektrokauterom se učini rez mukoze u desnom hemilarinksu nakon čega se okružuje sam tumor glasnice koji se izrezuje pomoću škara. Može se očekivati krvarenje iz gornje laringealne arterije koje se može relativno lako kontrolirati. Nakon ekscizije se uočava kirurški defekt koji se irigira s

Bacitracinskom otopinom, a sam materijal koji je dobiven šalje se na patohistološku obradu. Rana se ostavlja da cijeli sekundarno, a tiroidne lamine se približavaju i šivaju 2-0 Vicrylom. Dalje se stavljaju šavi po slojevima: perihondrij, sternohioidni mišić, platizma, rez na koži (3).

b) Vertikalna parcijalna laringektomija (anteriorna) lezije anteriorne komisure

Broyleov ligament predstavlja barijeru u širenju ranih stadija karcinoma glotisa, ali i usprkos njemu oni se šire prema petioloma epiglotisa (gore) i u područje subglotisa (dolje) (4). Tumori koji zahvaćaju anteriornu komisuru općenito imaju veći rizik od ponovnog lokalnog pojavljivanja nakon TLM-a (32). Upravo iz navedenog razloga, ove lezije se uglavnom liječe ovom klasičnom kirurškom tehnikom. Nakon uklanjanja maligne lezije potrebno je osigurati adekvatnu funkciju prestalih glasnica. Također se radi i rekonstrukcija anteriorne komisure pomoću *Silastic keela*. Postoperativno, bolesnik je traheotomiran dokle god se ne ukloni *keel* (obično nakon 3-4 tjedna), a tekućina je dozvoljena 48 sati nakon operacije. Kvaliteta glasa kod ovakvih bolesnika, nakon dobro rekonstruirane anteriorne komisure, je poprilično zadovoljavajuća (3).

Horizontalna parcijalna laringektomija

Prvu horizontalnu parcijalnu laringektomiju opisao je Alonso davne 1947. godine kao kiruršku terapiju za supraglotički karcinom pločastih stanica. U zadnjih 20-ak godina ova metoda je postupno zamijenila totalnu laringektomiju za odabrane karcinome navedenog sijela. Horizontalna parcijalna laringektomija, koju je opisao Alonso, je bila namijenjena za zdrave pacijente koji se prezentiraju stadijem II i više SCC supraglotisa, a za sve ostale s kroničnim bolestima i komorbiditetima se i dalje koristila radioterapija kao prvi izbor. Totalna laringektomija se nastojala izbjeći zbog komplikacija koje ona nosi (33). Danas, HPL igra vrlo važnu ulogu u terapiji rekurentnih radiorezistentnih laringealnih karcinoma (34). Jedna od glavnih prednosti je ta što postoje brojne modifikacije HPL-a i intraoperativno, s obzirom na proširenost same bolesti, kirurg se može tokom zahvata odlučiti za radikalniji pristup ili čak manje

radikalan, u odnosu na preoperativni plan. Ako se radi o radikalnijem zahvatu, to može rezultirati težim komplikacijama i duljim boravkom u bolnici. U ekstremnim slučajevima, zahvat može biti preusmjeren na totalnu laringektomiju, što uvelike utječe na kvalitetu života samog bolesnika nakon operacije (35). Općenito, kirurški zahvati supraglotisa stvaraju značajne poteškoće s gutanjem. Postoperativno se bilježi velika incidencija aspiracija. Kao glavne kontraindikacije za HPL-u navode se: bolesnici s lošim pulmonalnim statusom, emfizemom pluća, vrlo stari bolesnici te oni slabo motivirani koji nisu u mogućnosti razumijeti svoju bolest i što ona potencijalno nosi (3). Osnovne indikacije jesu: tumori supraglotisa s najmanje jednom nezahvaćenom aritenoidnom hrskavicom bez širenja u područje glotisa, mobilne glasnice, najmanje 5 mm granica na anteriornoj komisuri, ne smije biti invazije tumora u hrskavicu, normalna pokretljivost jezika, nema širenja u interaritenoidno ili postkrikoidno područje, slobodan apeks piriformnog sinusa i općenito lezija manja od 3 cm (34).

Proširene indikacije su još primarni tumori baze jezika sa sekundarnim širenjem u područje supraglotisa, tumor piriformnog sinusa koji invadira medijalni zid te glomazni tumori farinksa sa sekundarnim širenjem na supraglotis (3).

European Laryngological Society predložilo je klasifikaciju otvorenih parcijalnih horizontalnih laringektomija u tri osnovna tipa: tip I (horizontalna supraglotička laringektomija), tip II (suprakrikoidna laringektomija) i tip III (supratrahealna laringektomija) (34). Ove tri tehnike daju izvrsne onkološke i funkcionalne rezultate (35).

Klasifikacija

Tip I (horizontalna supraglotička laringektomija)

Obuhvaća resekciju cijelog supraglotisa uključujući pre-epiglotički prostor i gornju polovinu tiroidne hrskavice. Kaudalno, granica obuhvaća petiole epiglotisa sve do

anteriorne komisure i ventrikularnih nabora. Straga, granica resekcije prolazi ispred aritenoida. Kranijalno, rez prolazi kroz vlekule. Laringealna rekonstrukcija se postiže tirohiodopeksijom. U nekim slučajevima potrebna je i resekcija hioidne kosti.

- Tip I + ARI

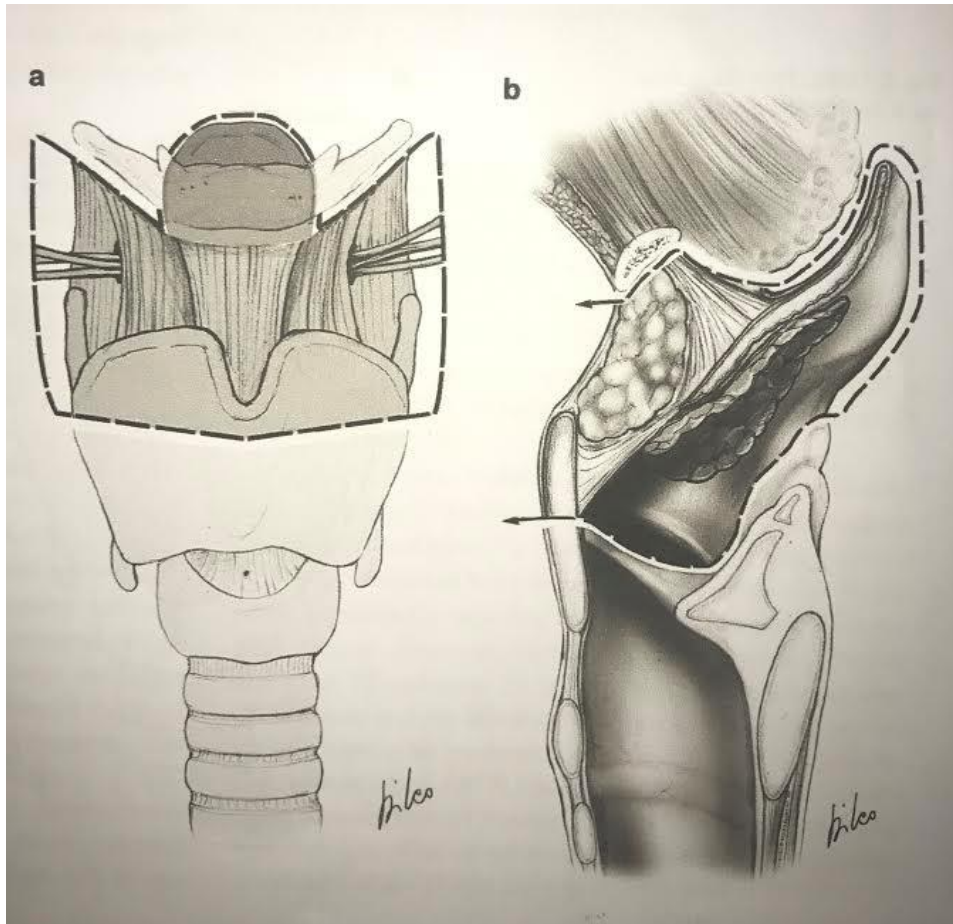
Predstavlja proširenje klasičnog tipa I na jedan aritenoid. Kako bi se prevenirala aspiracija i pojačala glasnoća kod fonacije, odvojeni vokalni nabor se treba fiksirati postero-medijalno za krikoidnu ploču.

- Tip I + BOT

Predstavlja proširenje klasičnog tipa I na bazu jezika.

- Tip I + PIR

Predstavlja proširenje klasičnog tipa na medijalni i/ili lateralni dio piriformnog sinusa (34).



Slika 17. OPHL Tip I; **a** frontalni pogled **b** sagitalni pogled. Prema: Succo i sur. (2014.), str. 2491.

Tip II (suprakrikoidna laringektomija) će biti opisana naknadno.

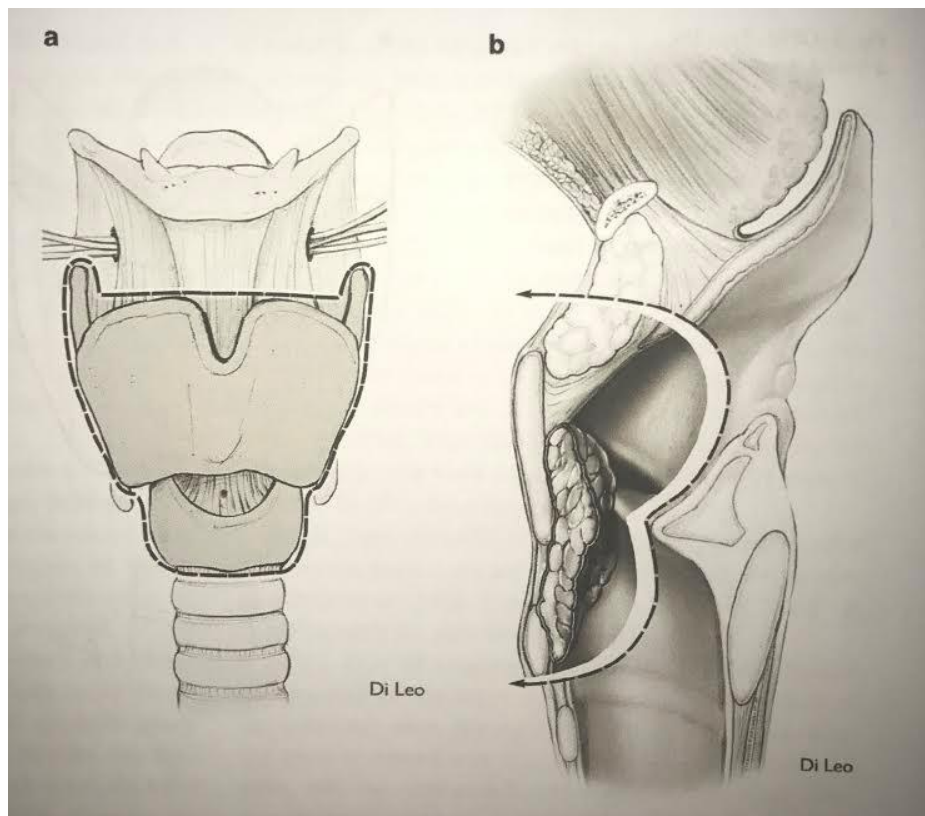
Tip III (supratrahealna laringektomija)

Obuhvaća resekciju cijelog supraglotičkog, glotičkog i dijela subglotičkog područja, uz poštedu obje ili barem jedne krikoaritenoidne jedinice. Prema kaudalno, granica resekcije obuhvaća krikoidni prsten i/ili dio krikoidne ploče i/ili prva dva trahealna

prstena. Laringealna rekonstrukcija se postiže ili traheohioideoepiglotopeksijom ili traheohioideopeksijom.

- Tip IIIa (supratrahealna laringektomija s traheohioideoepiglotopeksijom)

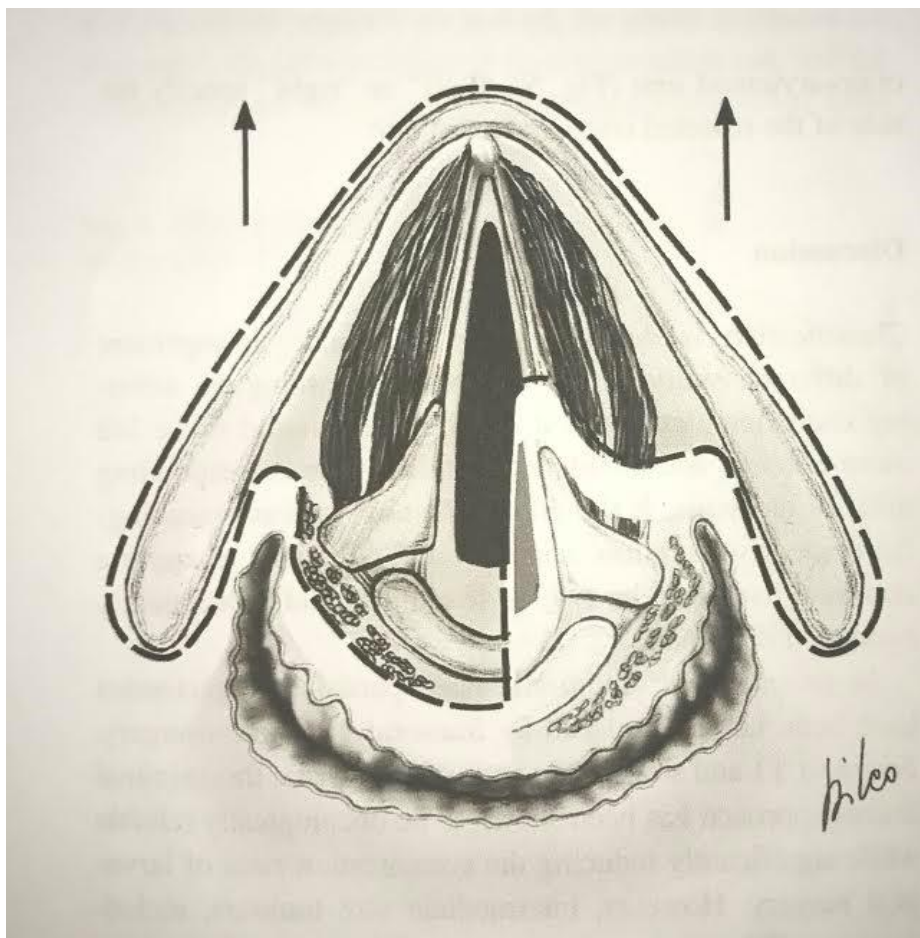
Kaudalno, nakon sekcije ventrikularnih i vokalnih nabora, krikoidni prsten se odvaja na obje strane. Donja granica resekcije je ili membrana između krikoidne hrskavice i prvog trahealnog prstena ili drugog/trećeg trahealnog prstena. Laringealna rekonstrukcija se postiže traheohioideoepiglotopeksijom (34).



Slika 18. OPHL Tip IIIa; **a** frontalni pogled **b** sagitalni pogled. Prema: Succo i sur. (2014.), str.2494.

- Tip IIIa + CAU

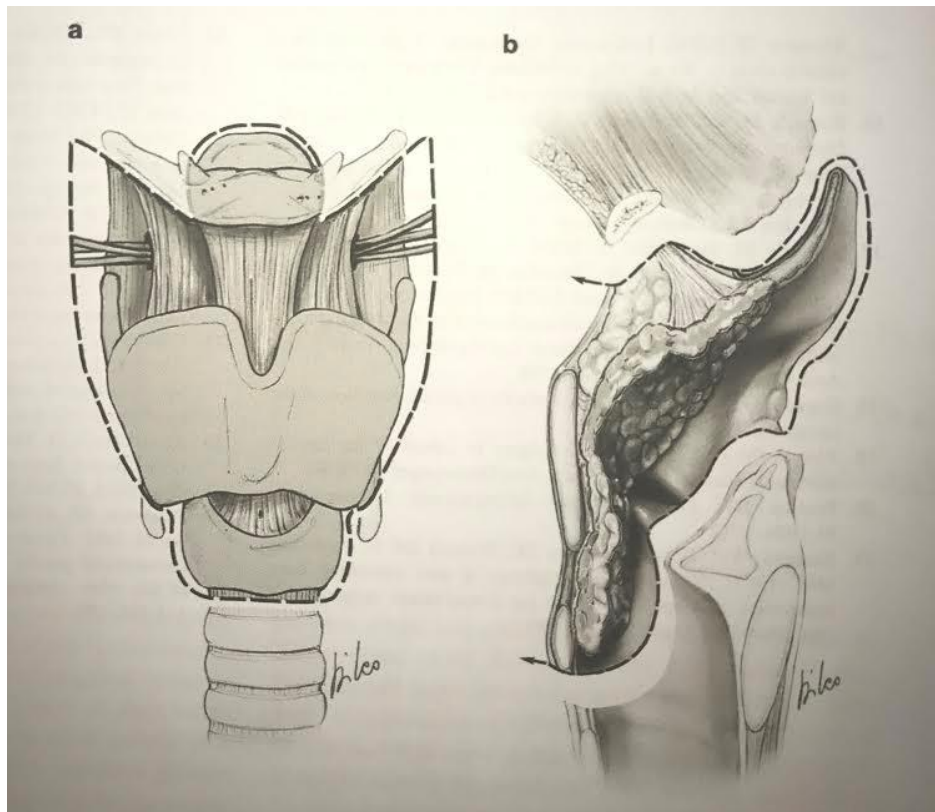
Predstavlja klasični tip IIIa proširen na jednu krikoaritenoidnu jedinicu (34).



Slika 19. OPHL Tip III + CAU aksijalni pogled. Prema: Succo i sur. (2014.), str.2494.

- Tip IIIb (supratrahealna laringektomija s traheohiodopeksijom)

Predstavlja kompletno uklanjanje tiroidne hrskavice, epiglotisa i ostalih supraglotičkih struktura osim aritenoida, i dijela krikoidne hrskavice sve do prva dva trahealna prstena. Rekonstrukcija larinksa se izvodi traheohiodopeksijom (34).



Slika 20. OPHL Tip IIIb; **a** frontalni pogled **b** sagitalni pogled. Prema: Succo i sur. (2014.), str.2495.

- Tip IIIb + CAU

Predstavlja klasični tip IIIb proširen na jednu krikoaritenoidnu jedinicu (34).

Suprakrikoidna parcijalna laringektomija

Suprakrikoidna parcijalna laringektomija je kirurška alternativa totalnoj laringektomiji za pomno odabrane primarne glotičke maligne neoplazme, uz očuvanje samog organa i njegovih funkcija. Glavna prednost ove metode nad totalnom laringektomijom je očuvanje govora i akta gutanja, bez postavljanja trajne stome. Dokazana je lokalna kontrola bolesti stadija T2 i T3 od 90% i više , što su značajno bolji rezultati nego oni dostupni za radioterapiju, kemoterapiju i druge oblike parcijalnih laringektomija. Kao i za sve druge operativne zahvate, potrebna je dobra selekcija bolesnika (36).

Prema European Laryngological Society , suprakrikoidne parcijalne laringektomije pripadaju tipu II OPHL (34).

Tip II (suprakrikoidne laringektomije)

Obuhvaća resekciju čitave tiroidne hrskavice, a donju granicu resekcije predstavlja gornji rub krikoidnog prstena.

- Tip IIa (suprakrikoidna laringektomija s CHEP)

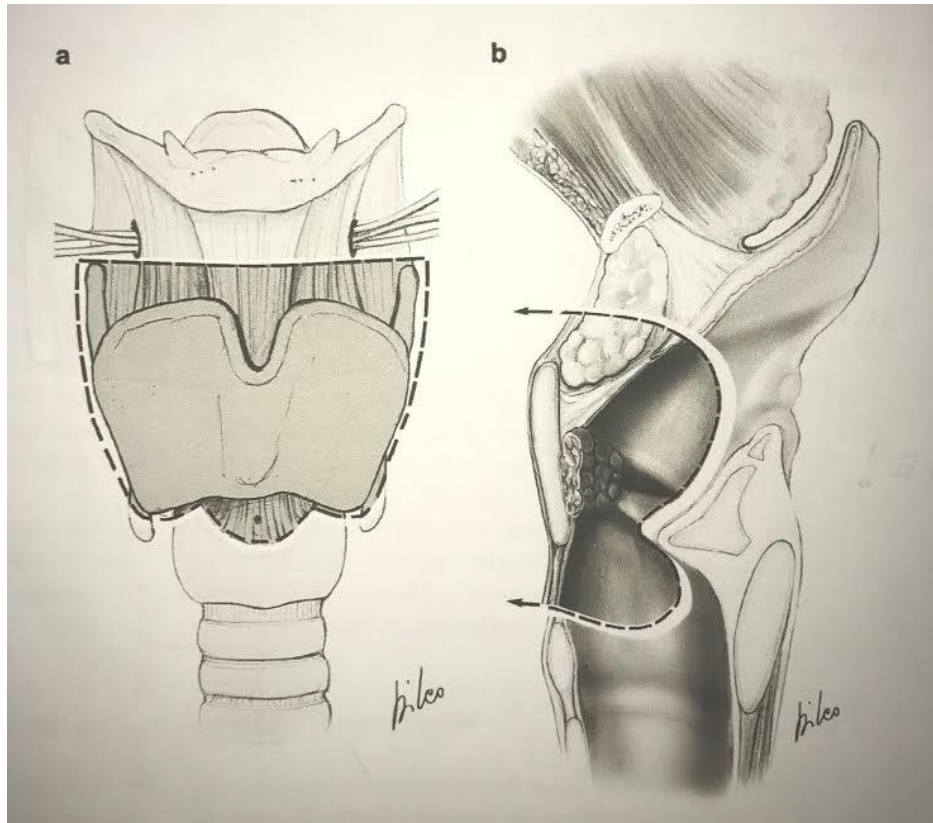
Indikacije za zahvat:

- tumor obostrano na glasnicma sa ili bez zahvaćenosti prednje komisure
- tumor jedne glasnice, involvirana prednja komisura
- ograničena pokretljivost glasnice
- T3 tumori glasnica s fiksacijom glasnice i smanjenom pokretljivošću ili potpuno pokretnim aritenoidom
- tumor glasnice s ograničenom invazijom tiroidne hrskavice

Kontraindikacije za zahvat:

- tumor s ishodištem u prednjoj komisuri s invazijom pre-epiglotskog prostora (*moguća CHP*)
- tumor glotisa s ipsilateralnom fiksacijom aritenoida (visok rizik zahvaćenosti krikoida ili krikoaritenoidnog zgloba)
- tumor glotisa sa subglotičnom ekstenzijom koji doseže gornju granicu krikoida ili zahvaća krikoidnu hrskavicu
- tumor glotisa koji zahvaća stražnju komisuru
- tumor glotisa koji zahvaća vanjski perihondrij tiroidne hrskavice ili se širi izvan larinksa (6)

Kranijalno, kroz tirohoidnu membranu se ulazi horizontalno i pre-epiglitički prostor i epiglitička hrskavica su presječene tako da je suprahoidni dio epiglitis pošteđen. Zarezani su i inferiorni konstriktorski mišići, piriformni sinus te donji rogovi tiroidne hrskavice. Rekonstrukcija larinksa se postiže krikohioideoepiglotopeksijom (34). Ovom tehnikom funkcije larinksa poput gutanja i glasa su očuvane iako se neke promjene, poglavito one u glasu, ne mogu izbjeći. Glas je obično više promukao nego normalan (37). Također kvaliteta glasa nakon ovog zahvata ovisi o poštedi barem jednog od dva aritenoida (38). Funkcija gutanja je također relativno dobro očuvana. Neki su autori pokazali da bolesnici nakon ovog zahvata trebaju specifične vježbe gutanja, kako bi se sigurno mogla ukloniti nazogastrična sonda (39).



Slika 21. OPHL Tip IIa; **a** frontalni pogled **b** sagitalni pogled. Prema: Succo i sur. (2014.), str.2492.

Mortalitet kod suprakrikoidnih laringektomija s CHEP-om iznosi oko 4%, dok morbiditet iznosi oko 5-11,7%. Komplikacije koje se vezuju uz ovaj zahvat su: aspiracija, aspiracijska pneumonija, infekcija rane, hematoma, laringokela, prekid spoja krikoida i hioida, hondronekroza, laringealna stenoza, recidiv karcinoma. Od trajnih komplikacija se spominju trajna traheostoma i trajna gastrostoma (6).

- Tip IIb (suprakrikoidna laringektomija s CHP)

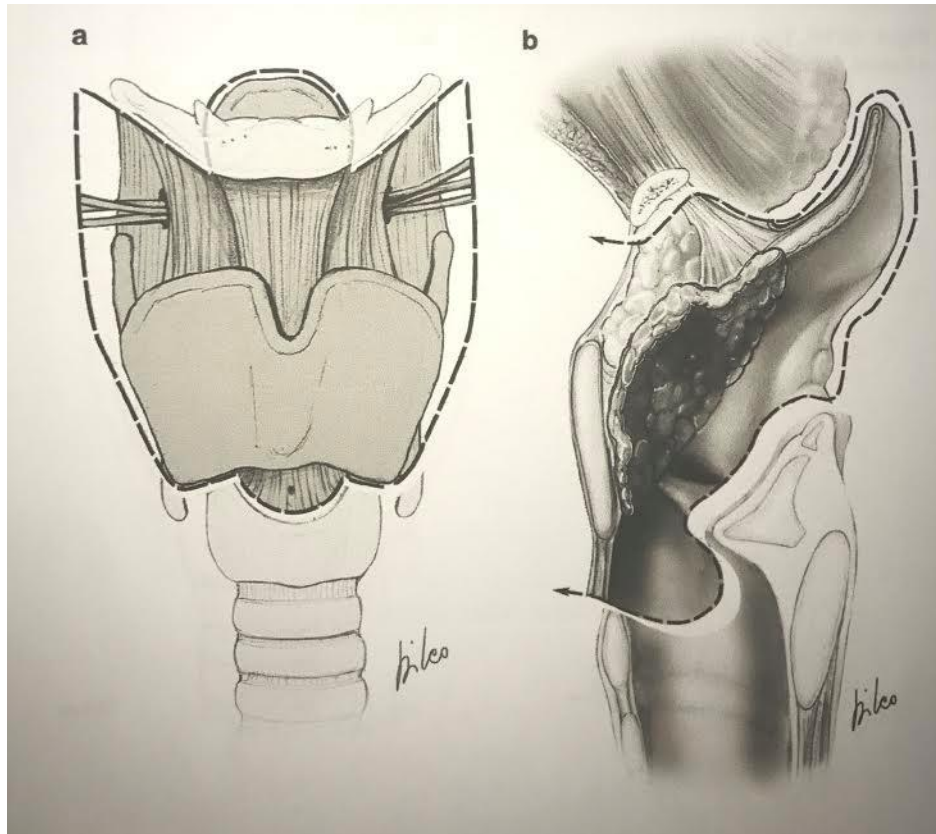
Indikacije za zahvat:

- supraglotički tumori gdje nije indicirana supraglotička laringektomija zbog invazije ventrikularnog prostora, zahvaćenosti glasnice ili smanjene pokretljivosti glasnice
- T3 supraglotički ili transglotični tumori s nepomičnom glasnicom, pre-epiglotskom invazijom ili oboje
- T4 tumori s ograničenom invazijom tiroidne hrskavice

Kontraindikacije za zahvat:

- fiksacija aritenoida
- infraglotička ekstenzija tumora viša od 10 mm sprijeda, više od 5 mm straga ili doseže gornji rub krikoidne hrskavice
- opsežan tumor pre-epiglotskog prostora s klinički evidentnom oteklinom valemule i/ili širenje kroz tirohioidnu membranu
- tumor zahvaća hoidnu kost
- tumor zahvaća krikoidnu hrskavicu
- proširenost tumora na farinks ili intraaritenoidna fiksacija
- tumor zahvaća vanjski perihondrij tiroidne hrskavice ili se širi izvan larinksa (6)

Kranijalno, tirohioidna membrana je horizontalno podijeljena uzduž donjeg ruba hoidne kosti. Cijeli supraglotis i pre-epiglottički prostor su uklonjeni. Laringelana rekonstrukcije se postiže pomoću krikohioidopeksije (34).



Slika 22. OPHL Tip IIb; **a** frontalni pogled **b** sagitalni pogled. Prema: Succo i sur. (2014.), str. 2493.

Zahvale

Zahvaljujem svom učitelju i mentoru prof. dr. sc. Dragi Prgometu na savjetima i kritikama koji su mi uvelike pomogli pri pisanju ovog rada te na strpljenju i vremenu za odgovaranje na moje bezbrojne upite.

Neizmjernu zahvalnost iskazujem svojim roditeljima, Jeleni i Ivanu, i sestri Kristini što su mi sve ove godine pružali bezrezervnu podršku, razumijevanje i bili moj vjetar u leđa. Bez vas, ništa od ovoga ne bi imalo smisla jer vi mi sve činite vrijednim.

Literatura

1. Steuer CE, El-Deiry M, Parks JR, Higgins KA, Saba NF. An update on larynx cancer. *CA Cancer J Clin.* 2016;67(1):31–50.
2. Nikšić-Ivančić M. Zloćudni tumori grkljana. U: Bumber Ž, Katić V, Nikšić-Ivančić M, Pegan B, Petric V, Šprem N, ur. *Otorinolaringologija.* Zagreb: Naklada Ljevak; 2004. str. 272-275.
3. Shah JP. Larynx and trachea. U: Shah JP, Patel SG, ur. *Head & Neck Surgery & Oncology.* NewYork: Mosby; 2003. str. 267-353.
4. Hartl DM, Brasnu DF. Contemporary Surgical Management of Early Glottic Cancer. *Otolaryngol Clin North Am.* 2015;48(4):611–25.
5. Ossoff RH, Sisson GA, Shapshay SM. Endoscopic management of selected early vocal cord carcinoma. *Ann Otol Rhinol Laryngol.* 1985;94(6 I):560–4.
6. Prgomet D. Zloćudni tumori grkljana. U: Katić V, Prgomet D i sur, ur. *Otorinolaringologija i kirurgija glave i vrata.* Zagreb: Naklada Ljevak; 2009. str. 293-299.
7. HZJZ. HZJZ, Registar za rak Croatian National Cancer Registry INCIDENCIJA RAKA U HRVATSKOJ Bilten 2013. Bilten. 2013;(37).
8. Siegel RL, Miller KD, Jemal A. Cancer statistics. *CA Cancer J Clin.* 2016;66(1):7–30.
9. Groome PA, O'Sullivan B, Irish JC, Rothwell DM, Schulze K, Warde PR, i sur. Management and outcome differences in supraglottic cancer between Ontario, Canada, and the surveillance, epidemiology, and end results areas of the United States. *J Clin Oncol.* 2003;21(3):496–505.
10. Greenlee RT, Hill-Harmon MB, Murray T, Thun M. Cancer statistics, 2001. *CA Cancer J Clin.* 2001;51(1):15–36.
11. Batsakis J. Tumors of the Head and Neck: Clinical and Pathological Considerations. ed 2. Baltimore, Williams and Wilkins; 1979. str. 200-225.
12. Hu Y, Liu H. Diagnostic Variability of Laryngeal Premalignant Lesions: Histological Evaluation and Carcinoma Transformation. *Otolaryngol -- Head Neck Surg.* 2013;150(3):401–6.
13. Mallofre C, Cardesa A, Campo E, Condom E, Palacin A, Garin-Chesa P, i sur. Expression of cytokeratins in squamous cell carcinomas of the larynx: immunohistochemical analysis and correlation with prognostic factors. *Pathol Res Pract.* 1993;189(3):275–82.

14. Koufman JA, Burke AJ. The etiology and pathogenesis of laryngeal carcinoma. *Otolaryngol Clin North Am.* 1997;30(1):1–19.
15. Kuper H, Boffetta P, Adami HO. Tobacco use and cancer causation: Association by tumour type. *J Intern Med.* 2002;252(3):206–24.
16. Boffetta P, Hashibe M. Alcohol and cancer. *Lancet Oncol.* 2006;7(2):149–56.
17. Ndiaye C, Mena M, Alemany L, Arbyn M, Castellsagué X, Laporte L, i sur. HPV DNA, E6/E7 mRNA, and p16INK4a detection in head and neck cancers: A systematic review and meta-analysis. *Lancet Oncol.* 2014;15(12):1319–31.
18. Gama RR, Carvalho AL, Filho AL, Scorsato AP, López RVM, Rautava J, i sur. Detection of human papillomavirus in laryngeal squamous cell carcinoma: Systematic review and meta-analysis. *Laryngoscope.* 2016;126(4):885-93.
19. Santos AB de O, Cernea CR, Inoue M, Ferraz AR. Selective neck dissection for node-positive necks in patients with head and neck squamous cell carcinoma: a word of caution. *Arch Otolaryngol Head Neck Surg.* 2006;132(1):79–81.
20. Chu EA, Kim YJ. Laryngeal Cancer: Diagnosis and Preoperative Work-up. *Otolaryngol Clin North Am.* 2008;41(4):673–95.
21. Prgomet D, Remacle M, Ferris R, Prstačić R. Minimally Invasive Endoscopic Laryngeal and Pharyngeal Surgery. U:Prgomet D,Werner JA, Remacle M, Ferris RL, ur. Minimally Invasive and Endoscopic Head and Neck Surgery.Zagreb: Naklada Ljevak;2010. str.13-37.
22. Rubinstein M, Armstrong WB. Transoral laser microsurgery for laryngeal cancer: A primer and review of laser dosimetry. *Lasers Med Sci.* 2011;26(1):113–24.
23. Cohen SM, Garrett CG, Dupont WD, Ossoff RH, Courey MS. Voice-Related Quality of Life in T1 Glottic Cancer: Irradiation Versus Endoscopic Excision. 2015;115(8):581–6.
24. Steiner W. Results of curative laser microsurgery of laryngeal carcinomas. *Am J Otolaryngol Neck Med Surg.* 1993;14(2):116–21.
25. Remacle M, Eckel HE, Antonelli A, Brasnu D, Chevalier D, Friedrich G, i sur. Endoscopic cordectomy. A proposal for a classification by the Working Committee, European Laryngological Society. *Eur Arch Otorhinolaryngol.* 2000;257(4):227–31.
26. Remacle M, Hantzakos A, Eckel H, Evrard AS, Bradley PJ, Chevalier D, i sur. Endoscopic supraglottic laryngectomy: A proposal for a classification by the working committee on nomenclature, European Laryngological Society. *Eur Arch Oto-Rhino-Laryngology.* 2009;266(7):993–8.
27. Corvo MADA, Inacio A, Mello MBDC, Eckley CA, Duprat ADC. Extra-laryngeal complications of suspension laryngoscopy. *Braz J Otorhinolaryngol.* 2007;73(6):727–32.

28. Preuss SF, Cramer K, Klusmann JP, Eckel HE, Guntinas-Lichius O. Transoral laser surgery for laryngeal cancer: Outcome, complications and prognostic factors in 275 patients. *Eur J Surg Oncol.* 2009;35(3):235–40.
29. Klusmann JP, Knoedgen R, Wittekindt C, Damm M, Eckel HE. Complications of suspension laryngoscopy. *Ann Otol Rhinol Laryngol.* 2002;111(11):972–6.
30. Thomas J, Olsen K, Neel H, DeSanto L, Suman V. Early glottic carcinoma treated with open laryngeal procedures. *Arch Otolaryngol Neck Surg.* 1994 Mar 1;120(3):264–8.
31. Daly JF, Kwok FN. LARYNGOFISSURE AND CORDECTOMY. *Laryngoscope* 1975;85(8):1290–7.
32. Hakeem AH, Tubachi J, Pradhan SA. Significance of anterior commissure involvement in early glottic squamous cell carcinoma treated with trans-oral CO2 laser microsurgery. *Laryngoscope.* 2013;123(8):1912–7.
33. Bron LP, Soldati D, Monod ML, Mégevand C, Brossard E, Monnier P, i sur. Horizontal partial laryngectomy for supraglottic squamous cell carcinoma. *Eur Arch Oto-Rhino-Laryngology.* 2005;262(4):302–6.
34. Succo G, Peretti G, Piazza C, Remacle M, Eckel HE, Chevalier D, i sur. Open partial horizontal laryngectomies: A proposal for classification by the working committee on nomenclature of the European Laryngological Society. *Eur Arch Oto-Rhino-Laryngology.* 2014;271(9):2489–96.
35. Giordano L, Santo DDI, Crosetti E, Bertolin A, Rizzotto G, Succo G, i sur. Open partial horizontal laryngectomies : is it time to adopt a modular form of consent for the intervention ? 2016;403–7.
36. Sperry SM, Rassekh CH, Laccourreye O, Weinstein GS. Supracricoid Partial Laryngectomy for Primary and Recurrent Laryngeal Cancer. *JAMA Otolaryngol Neck Surg.* 2013;139(11):1226.
37. Weinstein GS, Laccourreye O, Ruiz C, Dooley P, Chalian A, Mirza N. Larynx preservation with supracricoid partial laryngectomy with cricohyoidoepiglottopexy: Correlation of videostroboscopic findings and voice parameters. *Ann Otol Rhinol Laryngol.* 2002;111(1):1–7.
38. Sewnaik A, Hakkesteegt MM, Meeuwis CA, De Gier HHW, Kerrebijn JDF. Supracricoid partial laryngectomy with cricohyoidoepiglottopexy for recurrent laryngeal cancer. *Ann Otol Rhinol Laryngol.* 2006;115(6):419–24.
39. Dworkin JP, Meleca RJ, Zacharek MA, Stachler RJ, Pasha R, Abkarian GG, i sur. Voice and deglutition functions after the supracricoid and total laryngectomy procedures for advanced stage laryngeal carcinoma. *Otolaryngol - Head Neck Surg.* 2003;129(4):311–20.

Životopis

Rođena sam 11. lipnja 1991. godine u Malom Lošinjju. Osnovnu školu Maria Martinolića završila sam 2006. godine, a potom upisala Opću gimnaziju Ambroza Haračića u Malom Lošinjju, gdje sam maturirala 2010. godine s odličnim uspjehom. Medicinski fakultet u Zagrebu upisala sam 2010. godine. Tijekom studija položila sam tečajeve Basic life support (2016.) i Intermediate life support (2017.). Od stranih jezika aktivno se služim engleskim i talijanskim, a pasivno njemačkim. Dobro se snalazim u radu s računalom. Moja područja interesa su otorinolaringologija, maksilofacijalna kirurgija te dermatologija i venerologija.