Kontrolirani rast - privremena epifizeodeza - po Stevensu ("eight plate") u liječenju aksijalnih deformacija u djece

Pirša, Matea

Master's thesis / Diplomski rad

2014

Degree Grantor / Ustanova koja je dodijelila akademski / stručni stupanj: **University of Zagreb, School of Medicine / Sveučilište u Zagrebu, Medicinski fakultet**

Permanent link / Trajna poveznica: https://urn.nsk.hr/urn:nbn:hr:105:962475

Rights / Prava: In copyright / Zaštićeno autorskim pravom.

Download date / Datum preuzimanja: **2024-03-19**

Repository / Repozitorij:

Dr Med - University of Zagreb School of Medicine Digital Repository

SVEUČILIŠTE U ZAGREBU
MEDICINSKI FAKULTET

Matea Pirša

Kontrolirani rast - privremena epifizeodeza - po Stevensu („eight plate“) u liječenju aksijalnih deformacija u djece

DIPLOMSKI RAD

Zagreb, 2014.

Ovaj diplomski rad izrađen je u Klinici za ortopediju KBC-a Zagreb pod vodstvom prof.dr.sc. Darka Antičevića i predan je na ocjenu u akademskoj godini 2013./2014.

POPIS KRATICA

BMP:	Bone morphogenic protein
F:	ženski spol
IHH:	Indian Hedgehog protein
JLCA:	Kut konvergencije zglobnih linija
LDTA:	Lateralni distalni tibijalni kut
M:	muški spol
MAD:	Devijacija mehaničke osi
Mb:	Morbus, bolest
mFTA:	Mehanički femoro-tibijalni kut
mLDFA:	Mehanički lateralni distalni femoralni kut
MM13:	Matriksna metaloproteinaza 13
MPTA:	Mehanički proksimalni tibijalni kut
PETS:	Perkutana epifizeodeza transfizealnim vijcima
PTH:	Parathormon
VEGF:	Vaskularni endotelni faktor rasta

SADRŽAJ

1. SAŽETAK

2. SUMMARY

3. POPIS KRATICA

4. UVOD **1**

4.1. Enhondralna osifikacija i morfologija ploče rasta 4

4.2. Angularne deformacije koljena u djece 7

4.3. Kontrolirani rast – pregled literature 9

5. ISPITANICI I METODE **13**

5.1. Kriteriji odabira pacijenata 13

5.2. Raspodjela pacijenata 14

5.3. Mjerenje kvantitativnih parametara 15

5.4. Pregled preoperativne statistike 18

5.5. Statistička analiza podataka 19

6. REZULTATI **20**

6.1. Koljena 21

6.2. Gležnjevi 23

7. RASPRAVA **25**

8. ZAKLJUČAK **27**

9. LITERATURA **29**

10. ZAHVALE **34**

11. ŽIVOTOPIS **35**

Matea Pirša

KONTROLIRANI RAST- PRIVREMENA EPIFIZEODEZA – PO STEVENSU (´EIGHT-PLATE´) U LIJEČENJU AKSIJALNIH DEFORMACIJA U DJECE

1. SAŽETAK

Epifizeodeza pločicama osmicama, tzv. kontrolirani rast, nova je tehnika u liječenju deformacija udova koja se na Klinici za ortopediju KBC-a Zagreb počela primjenjivati sredinom 2007. godine. Ideja leži u privremenoj inhibiciji rasta hemiepifize korištenjem tenzije stvorene pločicom u obliku broja osam postavljenom okomito na ploču rasta i dvama vijcima kojima je ona učvršćena ispod i iznad ploče rasta. Cijeli postupak se radi pod kontrolom rendgena intraoperativno. Cilj ovog rada bio je prikazati prve rezultate u liječenju pacijenata s deformacijama koljena i gležnjeva na Klinici od svibnja 2007. do lipnja 2013. godine. Ukupno je operirano 49 pacijenata, ali potpunu dokumentaciju dostatnu za obradu imalo je njih 26. Uzorak se sastojao od 2 pacijenta s idiopatskim deformacijama, a ostalih 24 imalo je patološke ploče rasta zbog kongenitalnih displazija i sindroma ili zbog stečenih uzroka. Bilo je 17 dječaka i 9 djevojčica. Ukupno je operirano 38 koljena i 10 gležnjeva. Srednja dob pri operaciji bila je 10,66+/-3,82 godina. Mjerenja kutova rađena su na rendgenskim slikama pune dužine udova u stojećem stavu pacijenta prije i nakon korekcije. Sva mjerenja izvedena su po Paley-u. Korekcija je završena na 23 koljena od kojih 3 koljena zbog prirode bolesti nisu postigla korekciju deformacije. Prosječno trajanje korekcije koljena bilo je 22,2+/-9,1mjeseci. Vrijednosti nakon korekcije bile su: MAD/mm 12,83+/-15,13; mLDFA/° 90,04+/-13,23; MPTA/°86,7+/-6,04 i JLCA/°3,26+/-2,86. Postupak je završen za 7 gležnjeva. Korekcija je prosječno trajala 28,67+/-10,6 mjeseci, a LDTA nakon korekcije bio je 90,57+/-6,53. Komplikacije su se pojavile na 9 koljena. Vjerojatan uzrok toliko visokom broju komplikacija (23,7%) leži u anatomiji i fiziologiji ploča rasta naših pacijenata, odnosno u samom uzorku. Kontrolirani rast kombiniran s inovativnošću, kliničkim iskustvom, dobrom operacijskom tehnikom i procjenom ima široke mogućnosti za razvoj u budućnosti i potencijalan je razlog osmjeha malih pacijenata već sada ali i u budućnosti, zbog manje boli, smanjenja ograničenja kretanja, a kasnije i manje endoprotetskih operacija u starijim godinama.

Ključne riječi: kontrolirani rast, epifizeodeza, pločice osmice, deformacije koljena

Matea Pirša

CONTROLLED GROWTH – TEMPORARY EPIPHYSIODESIS – STEVENS' METHOD (EIGHT- PLATE) IN TREATMENT OF AXIAL DEFORMATIONS IN CHILDREN

2. SUMMARY

Eight plate epiphysiodesis, i.e. controlled growth, is a new technique in treatment of limb malalignment that was first performed at the Clinic for Orthopaedic Surgery in Zagreb in 2007. The idea is to apply tension on hemiepiphysis using eight-plate system to achieve temporary growth inhibition. The procedure is performed under fluoroscopic control during surgery. The aim of this study was to show the first results in treatment of children with knee and ankle malalignment at the Clinic between May 2007 and June 2013.

Procedure was performed on total of 49 patients of which only 26 had complete documentation sufficient for processing. Sample was combined from two patients with idiopathic deformities and 24 patients with sick physes, either congenital syndromes and dysplasias or acquiered diseases. There were 17 males and 9 females and total of 38 knees and 10 ancles were treated. Mean age at the time of surgery was 10.66+/-3.82 years. All measurments were performed on full-length X-ray scans in stand-up position following Paley's instructions. 23 knees finished correction and 3 of them showed insuficient or no improvement. Mean duration of correction was 22.2+/-2.1 months and the results showed following means: MAD/mm 12.83+/-15.13; mLDFA/° 90.04+/-13.23; MPTA/°86.7+/-6.04 i JLCA/°3.26+/-2.86. Seven ankles finished correction. Mean duration of correction was 28.6+/-10.6 months and mean LDTA after correction was 90.57+/-6.53. Complications involved nine knees. Probable cause of high complication rate (23.7%) could be our patients growth plate pathology. Combining controlled growth with creativity, clinical experience, solid operating technique and judgement has broad possibilities for future development and is a potential cause of our little patients smiles regarding to decreased pain level, reduced movement limitations and, later in life, fewer endoprothetic operations.

Key words: guided growth, epiphysiodesis, eight – plate, knee malalignment

4. UVOD

Epifizeodeza je kirurški postupak kojim se, privremeno ili trajno, inhibira longitudinalni rast kosti. Primjenjuje se u liječenju deformacija udova, u frontalnoj ravnini i u sagitalnoj ravnini (Klatt et Stevens 2008; MacWilliams et al.2011), te postoje pokušaji ispravljanja razlike u dužini udova u djece. Glavni preduvjet je otvorena ploča rasta i dovoljno dug rezidualni rast (rast do zatvaranja ploče rasta). Rezidualni rast računa se na temelju točnog antropometrijskog mjerenja, određivanja stupnja zrelosti po Tanneru, procjeni koštane zrelosti na temelju RTG snimaka lijeve šake, savršenoj anamnezi i uz pomoć tablica temeljenima na izračunima po Andersonu i Greenu koji predviđaju rezidualni rast s obzirom na dob i pojedinačnu kost (Dewaele et al. 1992; Kelly et al. 2008). Operaciji se ne pristupa ukoliko je očekivani rast kraći od šest (Ballal et al. 2010; Stevens 2006; Stevens 2007), odnosno 12 mjeseci (Boero et al. 2011) zbog prekratkog vremena za postizanje zadovoljavajuće korekcije.

Uspjeh epifeziodeze u liječenju deformacija udova u djece temeljen je na Heuter-Volkmannovom zakonu koji govori da ukoliko je sila koja djeluje okomito na ploču rasta, a paralelna je s koštanom osi, veća od fiziološke dolazi do inhibicije rasta zbog kompresije na ploču rasta. Prema Heuter-Volkmanovom zakonu jasno je da jaka tenzija privremeno inhibira, blaga tenzija pozitivno utječe na rast kosti isto kao i fiziološko mehaničko opterećenje, dok nefiziološka ili terapijska kompresija inhibiraju rast kosti, moguće i trajno, ako je kompresija prejaka. Ovim zakonom objašnjavaju se i mehanizmi nastanka deformacija udova u djece odnosno neprimjerenim, neanatomskim prijenosom težine tijela na donje udove i samim time nejednakošću rasporeda sila na ploču rasta što rezultira inhibicijom rasta na strani kompresije na ploču rasta odnosno nastavkom ili čak ubrzanjem rasta na strani smanjenog opterećenja (Eastwood et al. 2011; Frost 1979; Kornak et al. 2003; Staines et al. 2013). Epifizeodeza pločicama u obliku osmica, koju je osmislio Stevens i objavio svoju prvu seriju pacijenata liječenih tom metodom, svakim danom sve vise zaživljava kao metoda izbora ortopedskih kirurga diljem svijeta u liječenju deformacija udova u djece (Stevens 2006; Stevens 2007).

Dosadašnji zlatni standard, korektivna osteotomija, postupno gubi značaj zbog svoje invazivnosti i širokog spektra komplikacija koje sa sobom nosi. U studiji koju su proveli Willey i suradnici prikazano je na 35 pacijenata podvrgnutih korektivnoj osteotomiji oko koljena. Rezultati su pokazali da su se komplikacije pojavile u njih 13,

odnosno 35% pacijenata imalo je barem jednu od komplikacija koje su podijelili na minor i major komplikacije. Velike, odnosno major komplikacije obuhvaćale su unutarzglobne prijelome, kompartment sindrom, infekciju dubokih tkiva, egzostoze, puknuće osteosintetskog materijala, poremećaje u korekciji i kontrakture dok su pod minor komplikacije svrstane površne infekcije, bol u području osteosinteze, odgođeno sraštavanje područja osteosinteze, hematom, prednja koljenska bol i bol u području pes anserinus. Major komplikacije pojavile su se u 7(20%), a minor u 9 (25,7%) pacijenata (Willey et al. 2010). U pacijenata sa patološkim pločama rasta kao npr. u djece s Ellis van Creveldovim sindromom, epifizeodeza metodom kontroliranog rasta nazire se u budućnosti kao velika pomoć u rješavanju deformacija udova, budući da je dosadašnji tretman, osteotomija, popraćena komplikacijama (Weiner et al. 2014), rizikom i dužim oporavkom od Stevensove epifizeodeze, iako i dalje ostaje kao vrijedna tehnika samostalno ili u slučaju neuspjeha kontroliranog rasta. Uz ove komplikacije Stevens navodi kao problem potrebu za imobilizacijom i poštedom od opterećenja operiranog uda ali ostavlja osteotomiju kao rezervnu metodu u slučaju pojave rotatornih deformacija ili potrebe za produženjem udova kao i u slučaju rekurencije deformacije ako je rezidualni rast prekratak za reepifiziodezu (Stevens 2007).

Postoje četiri tehnike inhibicije ploče rasta kirurškim putem: otvorena, trajna epifizeodeza po Phemisteru, Blountovi stapleri, Metaizeauova tehnika transfizealnim vijcima (Métaizeau et al. 1998; Nouh et al. 2004) i privremena epifizeodeza po Stevensu (Boero et al. 2011; Ballal et al. 2010; Burghardt et al. 2008, 2010; Guzman et al. 2011; Stevens 2006; Stevens 2007). Phemisterova metoda koja se prva pojavila podrazumijeva direktnu ablaciju jednog dijela ploče rasta i samim time zahtijeva točno planiranje rezidualnog rasta i prati je opasnost od prekomjerne korekcije. Princip djelovanja Blountovih staplera (Frantz 1971) omogućuje privremeno zaustavljanje rasta, u teoriji. Ova metoda je praćena čestim komplikacijama u smislu migracije ili loma staplera, a isto tako u početku primjene bila je povezana sa velikim brojem trajnog zastoja rasta zbog ozljeđivanja periosta. Još jedan pokušaj privremene epifiziodeze je uveo Metzieau (Métaizeau et al. 1998). Podrazumijeva korištenje transfizealnih vijaka ali postoji opasnost od trajne ozljede i preranog zatvaranja epifizne ploče rasta. Metoda po Stevensu, unatoč svojoj kratkoj primjeni, zasada pokazuje nadmoć u liječenju deformacija koljena i gležnjeva u djece (Stevens 2006, 2007; Stevens et al. 2011). Metoda je jednostavna za izvođenje,

može se izvoditi u spinalnoj anesteziji, položaj pločice se tijekom operacije provjerava fluoroskopski i omogućuje precizno postavljanje vijaka koji ne ugrožavaju ploču rasta. Vijci imaju mogućnost divergencije i pločica savijanja tako da nema opasnosti od trajne epifiziodeze. Pločica se postavlja okomito na ploču rasta, stabilizira pomoću Kirschnerove žice te se njezin položaj provjerava fluoroskopski. Nekanulirani vijci koji učvršćuju pločicu postavljeni su tako da nemaju kontakta sa pločom rasta i imaju mogućnost divergencije tako da cijeli sustav radi na principu tenzije, a ne kompresije kao dosadašnje metode epifizeodeze. Periost također ostaje u potpunosti očuvan i nema mogućnosti za stvaranjem koštanog mosta i trajne epifizeodeze (Kömür et al 2013) kao kod npr. Blounovih staplera, pogotovo u prošlosti kad su se stapleri stavljali subperiostalno i time povećavala vjerojatnost permanentnog zastoja rasta tretirane epifize ili hemiepifize.
Kontrolirani rast Stevensovom metodom nosi nizak rizik od komplikacija u smislu migracije i puknuća pločice i vijaka za razliku od Blounovih staplera gdje je to gotovo očekivano (Jelinek et al. 2011; Stevens 2006, 2007). Također dovoljna je jedna pločica i dva vijka na jednoj hemiepifizi dok je kod Blountove metode potrebno postaviti 3 staplera na istu stranu ploče rasta. Stevensova metoda je praćena malim brojem komplikacija od kojih se u literaturi spominju infekcije rane i dubljih tkiva, puknuće vijaka i rekurentna deformacija ali budući da je postupak u potpunosti reverzibilan, može se ponoviti ako je rezidualni rast dulji od 12 mjeseci u djeteta. Princip rada je tenzija, a ne kompresija kao kod Blountovih staplera i transfizealnih vijaka, a postupak je reverzibilan zbog poštede periosta oko ploče rasta koji sadrži progenitorne stanice koje migriraju u ploču rasta, diferenciraju se i sudjeluju u rastu. Nema potrebe za računanjem rezidualnog rasta, osim pred kraj adolescencije jer rezidualni rast ne bi smio biti kraći od 12 mjeseci zbog izostanka rezultata u tom slučaju jer ipak, kontrolirani rast podrazumijeva postupnu korekciju za koju je potrebno određeno vrijeme i potencijal rasta. Metoda je prikladna za mladu dob zbog reverzibilnosti ali i mogućnosti da se, u slučaju da dođe do rekurencije deformacije nakon vađenja i tokom daljnjeg rasta, postupak ponovi (Ballal et al. 2010; Boero et al. 2011; Stevens 2006; Stevens 2007). Prednosti su minimalno invazivno i jednostavno postavljanje i ekstrakcija te praćenje položaja fluoroskopski tijekom operacije.
Povijesno izbjegavana stanja za primjenu epifiziodeze bila su stanja s patološkim pločama rasta kao npr. hipofosfatemični rahitis, Blounotova bolest, koštane displazije i sindromi (Eastwood et al. 2011; Kornak et al. 2003; Novais et al. 2006; Oto et al.

2012; Staines et al. 2013; Stevens et al. 2011) zbog opasnosti od trajnog zatvaranja ploče rasta. Metodom kontroliranog rasta postižu se odlični rezultati u liječenju ovih stanja, koji se, ovisno o stanju bolesti i dobi, mogu usporediti s rezultatima kod idiopatskih deformacija odnosno zdravih epifiznih ploča rasta iako su kod patoloških ploča rasta češća puknuća vijaka odnosno pločica i rezultati su lošiji kod Blountove bolesti (Abdelgawad et al.2013; Oto et al. 2012)
Jedine kontraindikacije su fiziološki varus odnosno valgus koji će se ispraviti tijekom rasta, rezidualni rast kraći od 6 odnosno 12 mjeseci ovisno o autoru te neresektabilni koštani most (Stevens 2006, 2007). U Klinici za ortopediju KBC-a Zagreb, ova operacija počela se primjenjivati 2007. godine u idiopatskih i patoloških deformacija. Cilj ovog rada je prikazati rezultate u liječenju aksijalnih deformacija u djece korištenjem Stevensove metode na Klinici za ortopediju od svibnja 2007. do lipnja 2013. godine.

4.1. Enhondralna osifikacija i morfologija ploče rasta

Kosti skeleta nastaju enhondralnom osifikacijom. Enhondralna osifikacija je proces kojim se embrionalna hrskavična osnova zamjenjuje koštanim tkivom i proces kojim rastu kosti sve do spolne zrelosti (Mackie et al. 2011). Inicijator enhondralne osifikacije su embrionalne mezenhimske stanice koje migriraju u područje determinirano za nastanak kosti gdje formiraju pre-hrskavične kondenzacije (Staines et al. 2013; Mackie et al. 2011). Prije migracije i stvaranja kondenzacija mezenhimskih stanica stvara se obrazac po kojem će se razviti kostur reguliran brojnom molekulskim mehanizmima koji još nisu dovoljno razjašnjeni (Kornak et al. 2003). Obrazac podrazumijeva određivanje položaja, broja, veličine i oblika pojedinih elemenata skeleta. Nakon naseljavanja mezenhimskih stanica i stvaranja kondenzacija slijedi njihova diferencijacija u hondrocite te sekrecija izvanstaničnog matriksa sastavljenog većim dijelom od kolagena tipa II i agrekana. Novodiferencirani hondrociti prolaze stadije marginalne proliferacije, centralne maturacije, hipertrofije i apoptoze i svaki od tih stadija je strogo reguliran endokrinim i parakrinim procesima (Abad et al. 2002; Burdan et al. 2009; Kornak et al. 2003; Mackie et al. 2011; Staines et al. 2013). Tako se definira oblik kosti u nastajanju, a najveću ulogu regulatora imaju parakrini mehanizmi pomoću PTH-vezanog peptida i Indian Hedgehog

proteina (IHH) (Kornak et al. 2003; Staines et al. 2013). Primarno središte osifikacije pojavljuje se u sredini dijafize duge kosti u nastajanju. Proces započinje invazijom perihondrija, koji okružuje hrskavičnu osnovu, krvnim žilama i razvitkom periosta. Krvne žile iz periosta invadiraju hrskavicu pod utjecajem vaskularnog endotelnog faktora rasta (VEGF) iz hipertrofičnih hondrocita te dolazi do naseljavanja osteoblasta i osteoklasta. Pod utjecajem matriksne metaloproteinaze 13 (MM13), dolazi do degradacije kalcificiranog hrskavičnog matriksa koji okružuje hondrocite. Ta degradacija je praćena naseljavanjem osteoblasta koji stvaraju novu kost (Villemure et al.2009; Mackie et al. 2011; Rauch 2005). Osifikacija se širi prema krajevima kostiju, pojavljuju se sekundarni centri osifikacije u epifizama dugih kostiju te između njih i proširenog primarnog centra osifikacije ostaje hrskavična zona koja se naziva ploča rasta. Ploča rasta duge kosti odgovorna je za postnatalni longitudinalni rast kostiju.

Ploča rasta je hrskavična struktura smještena između epifize i metafize duge cjevaste kosti koja omogućuje rast kosti u duljinu. Histološki, ploča rasta sastoji se od četiri zasebna sloja (zone), svakog sa svojim jedinstvenim karakteristikama, koji se prema metafizi nastavljaju u zonu primarne spongioze (Burdan et al. 2009). Ploča rasta je mezenhimalna struktura koja u djeteta barijeru između hrskavične epifize sa centrima osifikacije i metafize. Epifiza svojom remodelacijom osigurava kongruentnost zglobnih tijela, dok je metafiza bogato vaskularizirano i metabolički aktivno koštano tkivo karakterizirano stalnom pregradnjom ovisno o vanjskim i unutarnjim učincima na kost. Treći anatomski dio kosti je dijafiza koju čine kortikalna kost kao omotač oko medularnog kanala i trabekula spongiozne kosti. Sastavnice ploče rasta su brojne stanice s učestalim diobama i na različitim stupnjevima diferencijacije prema hondrocitima i okolni izvanstanični matrix. Pri završetku rasta, nakon puberteta, dolazi do smanjenja broja mitoza stanica ploče rasta i potpune zamjene hrskavičnog tkiva koštanim. Epifizna ploča rasta tada potpuno srasta s primarnim i sekundarnim centrima osifikacije. Utvrđena su 4 stadija u procesu diferencijacije stanica ploče rasta: a) mezenhimalne prekursorske stanice, b)prehondrociti, c)rani hondroblasti i d)terminalno diferencirani hondrociti (Burdan et al. 2009).

Tokom embrionalnog razvoja, stanice mezenhima migriraju u područje buduće ploče rasa gdje čine kondenziranu nakupinu stanica stabiliziranu fibronektinom. Migracija i diferencijacija stanica regulirana je brojnim genima, signalnim putovima,

interakcijama, hormonima kao i inaktivacijom određenih gena u toku razvoja ploče rasta (Burdan et al. 2009; Kornak et al. 2003; Mackie et al. 2011). Naseljavanje mezenhimalnih stanica poticaj je za odumiranje postojećih krvnih žila u tom području tako da je ploča rasta avaskularno hrskavično tkivo koje se prehranjuje isključivo difuzijom iz metafize i okolnih struktura. Pod utjecajem novog okoliša, mezenhimalne stanice počinju proizvoditi izvanstanični matriks sastavljen od kolagena tip I, osteokalcina, osteonektina i osteopontina te izražavaju pojačanu ekspresiju gena za BMP6 protein (Burdan et al. 2009; Mackie et al. 2011). Mezenhimalne prekursorske stanice postaju prehondrociti koji eksprimiraju Sox gene odgovorne za sintezu kolagena tip II,IX i XI. Prehondrociti diferencijacijom prelaze u hondroblaste koji brzo proliferiraju, prolaze stadije prehipertrofije i hipertrofije, proizvode proteine matriksa i sudjeluju u njegovoj osifikaciji. Rani hondroblasti stvaraju ploču rasta promjenom svojeg oblika odnosno izravnavaju se i organiziraju u longitudinalne kolumne, proliferiraju sloj po sloj, prolaze stadije pseudohipertrofije i hipertrofije i zatim umiru apoptozom . Programirana smrt hondrocita omogućava širenje osifikacijskih centara. Hondrociti otpuštaju od svoje stanične membrane tzv. vezikule izvanstaničnog matriksa koje u svojoj membrani imaju transportere za kalcij i povezane su s okolnim vlaknima kolagena tip II i X što direktno omogućuje odlaganje kalcija u izvanstanični matriks (Anderson 1969).

Ploča rasta je višeslojna struktura sastavljena od 4 zone:

1. rezervna zona (mirujuća, germinativna zona)
2. zona proliferacije
3. zona transformacije
4. zona degeneracije.

Rezervnu zonu čine sitne, gusto zbijene pretežno mirujuće stanice ispunjene lipidima i citoplazmatskim vakuolama koje sintetiziraju proteglikane i kolagan tip II. (Abad et al. 2002). Većinu zone čini izvanstanični matriks.

Periost metafize u području ploče rasta prelazi u perihondrij i u njezinom gornjem dijelu koji odgovara rezervnoj zoni čini tzv. Ranvierov prsten u kojem se nalaze hrskavične progenitorske stanice koje prelaze u germinativni sloj (najgornji dio rezervne zone). Karakterističan za proliferativnu zonu je longitudinalni kolumnarni raspored hondrocita sa slabom mitotičkom aktivnošću s iznimkom baza kolumni. Prevladava sinteza kolagena II i XI (Burdan et al. 2009). U transformacijskoj zoni razlikuju se dva zasebna sloja, gornji i donji hipetrofični sloj. Ovdje se događa obilna

sinteza DNA i izvanstaničnog matrksa. Ovo je jedina zona koja sadrži kolagene kratkih lanaca i prva proizvodi alkalnu fosfatazu te povećava koncentraciju fosfatnih iona nužnih za kalcifikaciju. Hondrociti započinju terminalnu diferencijaciju, povećanog su obujma te degeneriraju idući prema metafizi. Gube se međustanične veze, a hondrociti se nalaze u posebnim vezikulama- zona degeneracije. Ispod nje se nalazi zona primarne osifikacije koja sadrži osteoprogenitorne stanice, događa se osifikacija i stvaranje novih krvnih žila pod utjecajem vaskularnog endotelnog faktora rasta (VEGF) (Burdan et al. 2009; Farquharson et al. 2000; Staines et al. 2013). Rast kosti završava pod utjecajem spolnih hormona u vrijeme adolescencije kada dolazi do zatvaranja ploče rasta. Dob u kojoj dolazi do prestanka rasta kosti ovisi o veličini kosti i o tome radi li se o proksimalnom ili distalnom kraju kosti i dobi početka puberteta te je poznata proporcija dijelova kostura kojom oni sudjeluju u ukupnom rastu kosti (Phemister 1935). Razvoj sustava za kretanje pod strogim je nadzorom endokrinog sustava, te poremećaji na toj razini uzrokuju i promjene u dinamici razvoja i morfologiji kosti (Burdan et al. 2009; Kornak et al. 2003; Staines et al. 2013).

4.2. Angularne deformacije koljena u djece

Varus i valgus deformacije koljena čest su nalaz u ambulanti dječje ortopedije. Najvažnije je razlikovati fiziološke deformacije koljena u koronarnoj ravnini od onih patoloških koje zahtijevaju dodatnu obradu i liječenje. U prve dvije godine života koljena zauzimaju varus položaj koji se tokom druge godine počinje polako izravnavati te u trećoj godini postoji izražen valgus položaj koljena. Taj valgus postupno se smanjuje do šeste odnosno sedme godine kada se uspostavlja normalan mehanički odnos u koljenskom zglobu. Fiziološka linija mehaničkog opterećenja donjeg uda prolazi kroz glavu femura, sredinu interkondilarne jame te kroz centar talusa. Femur i tibija, zbog kolodijafizarnog kuta femura, u koljenu tvore lateralno otvoreni tupi kut koji normalno iznosi 174°. Ako je taj kut manji od 170° govori se o genu valgum ili X-deformaciji koljena (Pećina et al. 2004). O patološkom genu valgum govorimo ako izrazita deformacija perzistira nakon tri do tri i pol godine života, ukoliko je deformacija jednostrana ili ako pravac opterećenja ne prolazi svojim normalnim anatomskim tokom već prolazi lateralno. Ako koljeno, na rentgenskoj slici pune dužine udova u stojećem stavu, podijelimo na tri zone medijalno i tri zone

lateralno u odnosu na središte koljena, prva zona obuhvaća unutarnju medijalnu i lateralnu četvrtinu koljena, druga vanjsku medijalnu i lateralnu četvrtinu zgloba, dok treća zona obuhvaća sve izvan zgloba. Značajnom valgus deformacijom koljena smatra se ako linija opterećenja prolazi kroz zonu II ili III lateralne strane zgloba. Lateralni kondili femura i tibije ovako se nalaze pod povećanim, nefiziološkim opterećenjem, a medijalni kolateralni ligament pati od prevelike napetosti odnosno sile rastezanja. Vjerojatna posljedica genu valgum u kasnijoj životnoj dobi je gonartroza zbog upornog nepravilnog i asimetričnog opterećenja koljenskog zgloba koje uzrokuje pojačano trošenje zglobne hrskavice lateralne strane zgloba i posljedične degenerativne promjene u zglobu praćene boli u koljenu i ograničenjem pokreta. Razni su uzroci klinički relevantne genu valgum deformacije, često su idiopatske etiologije, potencirani prekomjernom tjelesnom težinom, ili su u podlozi bolesti koje rezultiraju patološkim pločama rasta (rahitis, koštane displazije) i one u kombinaciji s promjenama u opterećenju uzrokuju valgus koljena. Jednostrani genu valgum uvijek je patološki te može nastati kao posljedica upalnog procesa, traumatskog događaja s prijelomom platoa tibije ili koštane displazije koja kao rezultat ima asimetričan poremećaj rasta kosti (Matasović et al. 1986).
Varus ili O- deformacija noge javlja se češće u djece s patološkim pločama rasta. Često su ukomponirani u deformaciju i metafizni i dijafizni dijelovi femura i tibije, odnosno njihovo postranično iskrivljenje, a stupanj deformacije klinički se određuje medijalnim interkondilarnim razmakom (Pećina et al. 2004). Medijalni interkondilarni razmak je udaljenost između medijalnih kondila femura pri ispruženim nogama djeteta i sastavljenim stopalima. Varus položaj nogu normalan je nalaz u dojenačkoj dobi i on bi se trebao ispraviti do kraja druge godine djetetova života (Matasović et al. 1986). Ukoliko perzistira nakon druge godine ili je nalaz asimetričan govorimo o patološkom genu varum. Na rentgenskoj slici pune dužine udova u stojećem stavu linija opterećenja prolazi kroz drugu i treću zonu medijalno. Deformacija može biti idiopatske etiologije odnosno pretpostavlja se da su mogući manji poremećaji u metabolizmu kosti koji posljedično uzrokuju usporenje rasta medijalnih kondila i razvitak valgusa. Nekad puno češće, danas rijetko zbog antirahitične profilakse dojenčadi, uzrok je bio rahitis zbog nedostatka vitamina D. Kod te bolesti dolazi do poremećaja u ravnoteži osifikacije, odnosno do poremećaja u kalcifikaciji novostvorenog osteoida što uzrokuje «omekšanje» kosti te pod utjecajem tjelesne težine, kad dijete počne hodati, dolazi do krivljenja nogu u smislu varusa ili valgusa

(Gavrankapetanović et al. 2001). Danas su češći uzrok vitamin D rezistentni rahitis, koštane displazije, Blountova bolest i ostali procesi kojima je zajednički nesklad između opterećenja i rezistencije kosti na opterećenje (Broughton et al. 1997). Također, kao i genu valgum, varus koljena može nastati i posttraumatski, kao posljedica upale i kao kompenzacija na abdukcijsku kontrakturu ili ankilozu kuka (Pećina et al. 2004).

4.3. Kontrolirani rast – pregled literature

Kirurška tehnika koja rezultira kontroliranim rastom primjenjuje pločice u obliku osmica (Orthofix Srl, Verona, Italija) veličina 12 i 16 mm (udaljenost između otvora za vijke) i nekanulirane vijke s navojima po cijeloj dužini vijaka promjera 4.5 mm dolaze u 3 dužine (16,24 i 32 mm). Postavlja se po jedna pločica s vijcima okomito na ploču rasta u blijedoj stazi perkutanom tehnikom pod kontrolom fluoroskopa. U radu kojim predstavlja svoju novu tehniku epifizeodeze, Stevens preporuča odstranjenje pločica kad se postigne neutralna mehanička os uda i redovite kontrole pacijenata liječenih kontroliranim rastom do zatvaranja ploča rasta (Stevens 2006). U nastavku dajem pregled meni dostupnih kliničkih studija indeksiranih u Medline bazi podataka od 2006. do 2014. godine (tablica 1).

- Stevens 2007 :

Operirano je 34 pacijenata (ukupno 65 deformacija) metodom pločica osmica između travnja 2004. i travnja 2005. Deformacije su bile posljedica patoloških epifiza i idiopatske prirode u podjednakom omjeru. Nedovoljna korekcija postignuta je u 2 pacijenta s Blountovom bolešću, a rekurencija deformacije razvila se u 4 pacijenta. Jedan pacijent podvrgnut je revizijskom zahvatu zbog zamjene olabavljenih vijaka i jedan je razvio absces operacijske rane vjerojatno posljedično steroidnoj terapiji zbog astme. Potpuna korekcija postignuta je u 32 pacijenta.

- Burghardt et al. 2008:

Prikazana je serija od 11 pacijenata operiranih zbog deformacija koljena različitih uzroka. Postignuta je potpuna korekcija u 10 pacijenata dok u jednog pacijenta s reseciranim osteosarkomom deformacija zaostaje. Nisu opisane nikakve komplikacije povezane s operacijom.

- Stevens et Klatt 2008:

Prikazuje se primjena epifizeodeze u 14 pacijenata oboljelih od rahitisa. Desetero je liječeno primjenom Blountovih staplera (ukupno 53 deformacije), četvero pločicama osmicama (ukupno 15 deformacija). U grupi pacijenata liječenih staplerima primijećena je migracija staplera u 45% slučajeva i rekurentna deformacija u 41% slučajeva. U skupini operiranih pločicama osmica nisu primijećene nikakve komplikacije.

- Ballal et al. 2010:

Primjenom Stevensove epifizeodeze liječili su 25 pacijenata (51 deformaciju). Primijećeno je korekcija deformacije brža ukoliko je pacijentova dob mlađa. Od svih operiranih, komplikacije su se pojavile u 2 pacijenta. Od toga bila je 1 migracija vijaka i jedna infekcija dubokih tkiva liječena antibiotski i privremenim vađenjem pločice. Rekurencija deformacije razvila se kod 1 pacijenta s unilateralnim genu valgum.

- Burghardt et Herzenberg 2010:

Operirana su 43 pacijenta (ukupno 54 ploče rasta, 2 gležnja). Kod četvero pacijenata nije postignuta zadovoljavajuća korekcija vjerojatno zbog nedovoljnog rezidualnog rasta, a rekurentna deformacija pojavila se u 10 pacijenata. Druge komplikacije nisu zabilježene.

- Boero et al. 2011:

Operirano je 58 pacijenata s deformacijama koljena koji su podijeljeni u dvije grupe: grupu displazija/sindroma (28 pacijenata) i grupu idiopatskih deformacija (30 pacijenata). Primijećeno je da je korekcija puno sporija u grupi displazija/sindroma i rezultati su općenito manje zadovoljavajući. U idiopatskoj grupi zadovoljavajuća korekcija postignuta je u 100% slučajeva, dok je u grupi displazija/sindroma nezadovoljavajuće korigirano 5, a u 1 pacijenta nije postignuta nikakva korekcija. Nisu primijećene komplikacije vezane uz pločice i vijke. U dva pacijenta razvijene su rekurentne deformacije.

- Guzman et al. 2011:

Operirano je 25 pacijenata (47 udova) s idiopatskim valgusom koljena. Kod 11 pacijenata postavljene su dvije pločice osmice po hemiepifizi i zamijećena je brža korekcija deformacije u tom slučaju. Nije bilo nezadovoljavajuće korigiranih niti komplikacija bilokakve prirode.

- Stevens et al. 2011:

Ukupno 33 pacijenata s valgus deformacijama gležnja (57 gležnjeva) podvrgnutih epifizeodezi distalne medijalne tibije imalo je potpunu dokumentaciju de je uzeto u razmatranje u ovom radu. Pojavile su se 2 infekcije dubokih tkiva i 2 infekcije šavova. Niti jedan pacijent nakon korekcije nije zahtijevao ostetomiju iako je potpuno zadovoljavajuć anatomski položaj postignut samo kod 15 gležnjeva od 57 operiranih. Ostali pokazuju zadovoljavajuću funkciju.

- Das Sakti Prasad et al. 2012:

Operiran je 31 pacijent (54 simptomatske varus i valgus deformacije koljena) metodom kontrolirang rasta. Zadovoljavajuća korekcija postignuta je u svih pacijenata. Migracije vijaka zapažene su kod dva pacijenta koji su podvrgnuti zamjeni pločice i vijaka.

- Oto et al. 2012:

Rad se odnosi na primjenu epifizeodeze pločicama osmicama na pacijentima oboljelih od Blountove bolesti u komorbiditetu s prekomjernom tjelesnom težinom. Operirano je 5 pacijenata (6 deformacija koljena u zoni III) čiji je BMI iznosio prosječno 33.5 kg/m^2. Minimalno poboljšanje postignuto je kod 2 deformacije, 2 su bile bez promjene, a pogoršanje je zabilježeno u također 2 koljena. Drugih komplikacija nije bilo.

- Gyr et al. 2013:

22 djece s transtibijalnom amputacijom i posljedičnom deformacijom koljena liječeno je epifizeodezom (6 Blounotovim staplerima, 10 kontroliranim rastom i 6 Phemisterovom epifizeodezom). Korekcija nije postignuta kod jednog pacijenta, a od ostalih komplikacija zabilježena je jedna migracija pločice osmice.

- Gotliebsen et al. 2013:

26 pacijenata s idiopatskim deformacijama koljena bilo je uključeno u randomiziranu kliničku studiju kojoj je cilj bio utvrditi razliku vremenu korekcije deformacija između epifizeodeze pločicama osmicama i Blountovih staplera. Liječenje je završeno u 20 pacijenata i svih 20 je postiglo zadovoljavajuću korekciju bez komplikacija.

- Yilmaz et al. 2014:

Operirano je 29 pacijenata (50 udova) oboljelih od koštanih displazija. U skupni valgus koljena nisu korigirana kompletno 4 koljena, dok u varus skupini nepotpuno korigirano ostaje 5 pacijenata.

Tablica 1. Pregled istraživanja s naglaskom na učestalost komplikacija. Ponderirana prosječna proporcija svih komplikacija (povezanih s pločicom i vijcima, operacijskom ranom ili nedovoljnom ili izostalom korekcijom deformacije) ove skupine radova iznosi **15,17%**.

	Veličina uzorka (v)	**Broj potpuno kori-giranih**	**Broj nekori-giranih (a)**	**Komplikacije vezane uz pločicu i vijke (b)**	**Ostale komplika-cije (c)**	**(a+b+c)/v* 100%**
Stevens 2007	34	32	2	1	5	23,5
Burghardt et al. 2008	11	10	1	0	0	9
Stevens et Klatt 2008	4	4	0	0	0	0
Ballal et al. 2010	25	24	1	1	1	12
Boero et al. 2011	58	52	6	0	2	13,7
Das Sakti Prasad et al. 2012	31	31	0	2	0	6,5
Oto et al. 2012	5	0	5	0	0	100
Burghardt et Herzenberg 2010	43	29	4	0	10	32,5
Gyr et al. 2013	10	10	0	1	0	10
Guzman et al. 2011	25	25	0	0	0	0
Gotliebsen et al. 2013	10	10	0	0	0	0
Yilmaz et al. 2014	29	24.5	4.5	0	0	5,5

5. ISPITANICI I METODE

U Klinici za ortopediju KBC-a Zagreb epifizeodeza pločicama u obliku broja osam počela se primjenjivati tek nedavno, sredinom 2007. godine. Od lipnja 2007. do lipnja 2013. kontroliranim rastom liječeno je ukupno 49 pacijenata koji su bili zahvaćeni različitim spektrom bolesti koje su uzrokovale deformacije udova. U našoj skupini pacijenata, idiopatske deformacije bile su mnogostruko manje zastupljene od onih patoloških u podlozi kojih leže stanja kao npr. osteomijelitis, hipofosfatemični rahitis, hipoplazija fibule, Ellis van Creveldov sindrom, Tricho-rhino-falangealni sindrom, Achondroplasia, Mb Blount, Mb Trevor, multiple nasljedne egzostoze, osteomijelitis, hipoplazija fibule, Ollierova bolest, Kniestov sindrom kao i deformacije koje su posljedica traumatskog događaja u blizini ploče rasta.

5.1. Kriteriji odabira pacijenata

Pregledom operacijskih lista arhiva Klinike za ortopediju KBC-a Zagreb od lipnja 2007. do lipnja 2013. godine sastavila sam listu pacijenata operiranih kontroliranim rastom. Popis je sadržavao osobne podatke o pacijentu, broj kartona pacijenta, operatera koji je vodio zahvat te epifizu na koju su pločice i vijci postavljeni. U obzir su uzimani samo pacijenti koji su liječeni pločicama osmicama u svrhu ispravljanja angularnih deformacija udova, isključeni su iz razmatranja oni liječeni zbog nejednake dužine udova i fleksijskih deformacija. Nakon pregleda povijesti bolesti svakog pacijenta zabilježeni su podaci o dobi, spolu, datumu rođenja pacijenta, starosti pacijenta prilikom postavljanja pločica, vremenu operacije, trajanju korekcije, komplikacijama koje su se pojavile vezano uz pločicu i vijke ili uz sam operacijski i postoperativni postupak, osnovnu dijagnozu, liječnika operatera te praćenju pacijenta nakon vađenja pločice i potrebom za revizijskim zahvatom. Broj pacijenata u ovoj fazi obrade podataka bio je 49. Daljnji postupak uključivao je pregled rendgenskih slika. Kriterij isključenja bio je nepostojanje rendgenske slike pune dužine udova, u stojećem stavu pacijenta prije i nakon izvršene korekcije. U ovoj fazi isključeno je 16 pacijenata kojima su nedostajale odgovarajuće slike prije korekcije, nakon korekcije ili obje u nekim slučajevima te je konačan broj obrađenih pacijenata bio 26.

5.2. Raspodjela pacijenata

U uzorku od ukupno 26 obrađenih pacijenata bilo je 17 dječaka i 9 djevojčica. Dobna struktura uzorka pokazuje veliku raspršenost. Najmlađi operirani pacijent bio je star 2.11 godina, dok je najstariji imao 16,35 godina. Prosječna dob iznosila je 10.55 godina. Pacijenti se razvrstavaju u skupinu gležnjeva i skupinu koljena s obzirom na lokaciju postavljanja pločice odnosno mjesto deformacije uda. Deformacije gležnja liječene su kontroliranim rastom kod 7 pacijenata. Na ukupno 10 gležnjeva postavljeno je 10 pločica osmica. Prosječna dob u kojoj su postavljene pločice za skupinu gležnjeva iznosila je 10.35 godina. U skupini koljena operirano je 25 pacijenata, i 45 pločica osmica postavljeno je na ukupno 38 koljena. Jedan pacijent sa idiopatskim genu valgum podvrgnut je reepifizeodezi zbog hiperkorkcije valgusa u varus zonu 3 obostrano. Pri reoperaciji postavljene su obostrano pločice na distalni femur i proksimalnu tibiju. Od uzorka od 26 pacijenata, 2 pacijenta (4 koljena i 2 gležnja) imala su idiopatske deformacije odnosno zdrave epifizne ploče rasta, dok je kod ostalih 24 ploča rasta bila oštećena kongenitalnim ili stečenim patološkim procesom (Tablica 2).

Tablica 2. Raspodjela po spolu i dijagnozama.

1-prof.dr.sc.D.Antičević, 2-doc.dr.sc.T.Đapić, 3-I.Šmigovec, dr.med.

PACIJENT	SPOL	DIJAGNOZA	OPERATER
1.	M	Ellis van Creveld sindrom	1
2.	F	Rachitis hypophosphatemca	1
4.	F	Hypoplasio fibulae bilateralis	1
3.	M	Tricho-rhino-phalangealni sindrom	1
5.	M	Genua valga	1
6.	F	Rachitis hypophosphatemca	1
7.	M	Exostosis osteocartilaginea multiplex hereditaria	1
8.	F	Exostosis osteocartilaginea multiplex hereditaria	1
9.	M	Rachitis hypophosphatemca	2
10.	F	Hemiparesis spastica lat.sin.posttraumatica	2
11.	M	hypoplasio femoris et cruris sin.	1
12.	F	Tricho-rhino-phalangealni sindrom	1
13.	M	Rachitis hypophosphatemca	1
14.	F	Mb. Blount	3
15.	M	Aplasio fibulae sin.	1

16.	M	Genu valgum dex.posttraumatica	2
17.	F	Sindroma Kniest	1
18.	M	Chondrodysplasia metaphisealis Schmidt	1
19.	M	Mb. Langer-Gideon	1
20.	M	Achondroplasia	1
21.	M	Status post osteomielitidem femoris dex.	1
22.	M	Genua vara	2
23.	F	Genu valgum dex.posttraumatica	2
24.	M	Mb. Trevor	2
25.	M	Mb. Ollier	1
26.	M	Dysplasio Spondiloepiphisealis congenita	1

5.3. Mjerenje kvantitativnih parametara

U pacijenata liječenih zbog deformacije koljena, da bi se kvantificirao stupanj deformacije i kasnije evidentirao uspjeh liječenja, korištena je podjela koljena na 6 zona te mjerenje kutova prema Paley-u (Paley, 2005). Sva mjerenja rađena su na antero-posteriornoj rendgenskoj slici donjih udova u stojećem položaju koja prikazuje 3 zgloba- kuk, koljeno i gležanj. Nakon identifikacije centra koljena i povlačenja linije koja predstavlja pukotinu koljenskog zgloba odnosno ravninu zglobnih tijela koljenskog zgloba, koljeno je podijeljeno na medijalnu i lateralnu stranu. Podjelom svake strane na pola dobivamo dvije medijalne i dvije lateralne četvrtine koljena, odnosno podijelili smo koljeno na zone, 3 medijalno i 3 lateralno. Idući od središta koljena prema medijalno ili lateralno prva četvrtina je zona 1 koja se medijalno označava negativnim, a lateralno pozitivnim predznakom. Zona 2 obuhvaća medijalne i lateralne četvrtine, dok zonom 3 zovemo sve izvan koljenskog zgloba (Slika 1).

Deformacija se smatra patološkom kada linija opterećenja donjeg uda (linija koja spaja središte zgloba kuka i središte talokruralnog zgloba) prolazi izvan zone 1. Devijacija mehaničke osi (MAD) u milimetrima predstavlja udaljenost linije mehaničkog opterećenja donjeg uda od središta koljena u razini koljenske pukotine. Normalno iznosi 8+/-7 mm medijalno.

Kombinacijom MAD i identificiranjem zone vrlo jasno se vidi stupanj deformacije i podaci se mogu komparirati jer podjelom na zone zaobilazimo varijacije između veličine koljena u različitih pacijenata, a isto tako i iste varijacije uzrokovane rastom u

istog pacijenta podvrgnutog korekciji prilikom praćenja napretka na kontrolnim rentgenskim slikama. Prilikom crtanja linija donjeg uda možemo razlikovati anatomske i mehaničke linije. U svrhu identifikacije kutova oko koljena i gležnja prema Paley-u koristimo mehaničke linije donjeg uda.

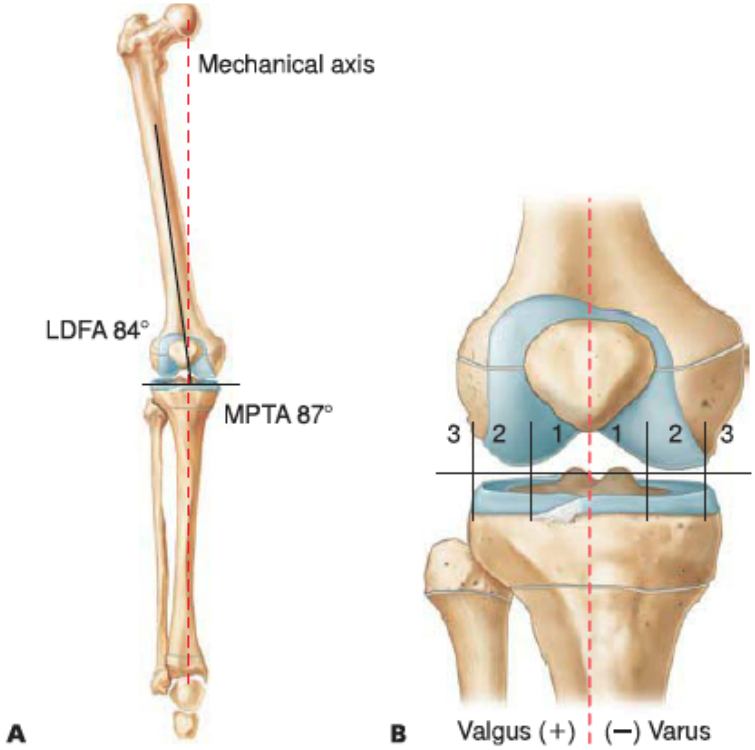

Slika 1. A. Mehanička os donjeg uda; **B.** Podjela koljena na kvadrante
*Preuzeto iz: Flynn JM, Wiesel SW. Operative Techniques in Orthopaedic Pediatric Surgery. 1st ed. Philadelphia:Lippincott Williams & Wilkins;2011.

Mehanička os femura spaja centar zgloba kuka s centrom koljena, dok je mehanička os jednaka anatomskoj osi tibije, u većini slučajeva kada je očuvan normalan kontinuitet goljenične kosti. Ona spaja središte talokruranog zgloba sa središtem koljenskog zgloba. Još je bitno iscrtati horizontalne linije koljenskog zgloba i gležnja jer se kutovi mjere između mehaničkih osi i horizontalnih linija zgloba.
Kod koljena je bitno identificirati mehanički lateralni distalni femoralni kut (mLDFA) i medijalni proksimalni tibijalni kut (MPTA) mjerene u stupnjevima. mLDFA je kut koji zatvara mehanička os femura s lateralnim dijelom horizontalne linije koljenskog zgloba i normalno iznosi 87.5 +/-2.5°. MPTA je kut koji zatvaraju medijalni dio tibijalne koljenske osi i tibijalna mehanička os. Normalno iznosi 87 +/-2.5°. Kondilarne neravnine mogu također pridonositi pogrešnoj usmjerenosti koljenskog zgloba.

Ukoliko linije medijalnog i lateralnog tibijalnog kondila nisu paralelne, ako ih se povuče odvojeno, te ukoliko je razlika značajna, ona također pridonosi povećanju MAD. Ukoliko linije tibijalnog i femoralnog platoa nisu paralelne treba ih odvojeno iscrtati. Tako dobijemo femoralnu i tibijalnu koljensku os i kut između njih koji se označava kao JLCA i mjeri u stupnjevima. JLCA normalno iznosi od 0 do 2°, a ukoliko je veći, on značajno pridonosi stupnju deformacije i znači povećanu labavost koljenskih ligamenata ili gubitak debljine hrskavice. Također, treba usporediti centre tibije i femura u zglobu. Ukoliko je razmak između tih središta veći od 3mm govorimo o subluksaciji zgloba.

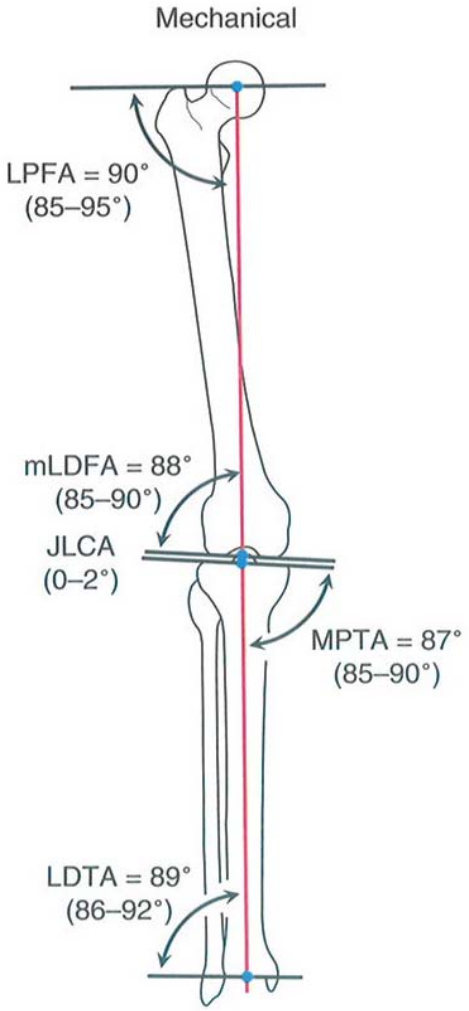

Slika 2. Slikovni prikaz kutova mjerenih u ovom radu

*Preuzeto iz: Paley D (2005) Principles of deformity correction. Springer- Verlag Berlin Heilderberg New York, 1st ed. 2002 corr.3rd printing

Na svakom koljenu još je mjeren mehanički femoro-tibijalni kut (mFTA). mFTA je kut koji međusobno zatvaraju mehaničke osi femura i mehaničke osi tibije. On normalno iznosi 1.3° u varus smjeru.U talokruralnom zglobu mjeri se lateralni distalni tibijalni kut (LDTA). LDTA je kut koji zatvara lateralni dio osi zgloba gležnja i os tibije. Normalno iznosi 89+/-3°.
Za svako koljeno izmjereni su: mLDFA, MPTA, JLCA, mFTA, MAD i identificirana je zona, prije operacije i nakon završene korekcije kontroliranim rastom. Kod gležnjeva praćena je promjena LDTA usporedbom kuta prije i nakon korekcije pločicama osmicama.

5.4. Pregled preoperativne statistike

U skupini pacijenata liječenih kontroliranim rastom zbog deformacija koljena bilo je 25 pacijenata. Od njih 25, jedan pacijent imao je idiopatski genu valgum bilateralno i jedan bilateralni genu varum. Ostalo su bile patološke ploče rasta. Sedamnaest pacijenata bilo je muškog spola, a 8 su bile djevojčice. Najmlađi pacijent imao je 2,11 godina, a najstariji 16,35 godina. Srednja dob bila je 10,66+/-3,82 godina.
Ukupno je operirano 38 koljena i postavljeno 45 pločica. Devetnaest koljena (50%) prema mehaničkoj osi donjeg uda svrstano je u zonu 3, odnosno linija mehaničkog opterećenja donjeg uda, iscrtana na rentgenskoj slici pune duljine udova u stojećem stavu, prolazila je medijalno (zona -3, 11 koljena, 28,95%) ili lateralno (zona +3, 8 koljena, 21,05%) od koljenskog zgloba. U zonu 2 svrstano je 15 koljena (39,47%) i od toga kod 12 koljena os je prolazila lateralnom četvrtinom koljena (zona +2, 31,58%), a kod 3 koljena medijalnom četvrtinom koljena (zona -2, 5,26%). U zoni 1 bila su 4 koljena (10,53%). Devijacije mehaničke osi (MAD) rasprostirale su se u rasponu od najmanje 5mm do najviše 75 mm, s aritmetičkom sredinom 32,76+/-16,84 mm. Ukupno 22 koljena bila su u patološkom varus položaju, dok je patološki valgus zauzimalo njih 16. Vrijednosti su iznosile: mLDFA prosječno 91,39+/-10,91° s rasponom od 76°do 131°, MPTA prosječno 89,03+/-8,13° u rasponu od 75°do 116° i JLCA prosječno 4,92+/-4,95° u rasponu od 0°do 22°(Tablica 3).

Tablica 3. Preoperativne vrijednosti mjerenih parametara (koljena)

	Aritmetička sredina	Minimum	Maximum	SD
MAD prije/mm	32,76316	5,00	75,00	16,84016
mLDFA prije/°	91,39474	76,00	131,00	10,91376
MPTA prije/°	89,02632	75,00	116,00	8,12898
JLCA prije/°	4,92105	0,00	22,00	4,95047

Operirano je 7 pacijenata zbog deformacije gornjeg nožnog zgloba, od toga 3 djevojčice i 4 dječaka. Postavljeno je 10 pločica na 10 gležnjeva. Najmlađi pacijent imao je 6,48 godina, dok je najstariji imao 13,28 godina. Srednja dob u skupini gležnjeva bila je 10,36+/-2,73 godine. Preoperativni LDTA iznosio je prosječno 77,8+/-13,47°, odnosno najmanje 60°i najviše 98°.

5.5. Statistička analiza podataka

Napravljena je deskriptivna statistika u programu Statistica 11 bazirana na aritmetičkoj sredini sa standardnim devijacijama, te minimalnim i maksimalnim vrijednostima. Praćene su promjene parametara kroz vrijeme te apsolutne promjene mjerenih parametara.

6. REZULTATI

Od ukupno operiranih 25 pacijenata (38 koljena) korekcija je u potpunosti završena kod 16 pacijenata odnosno 23 koljena. Ostalih 9 pacijenata (15 koljena) nisu još podvrgnuti vađenju pločica, a prilikom praćenja, rentgenske slike su dostupne za 6 pacijenata (8 koljena) pa će oni biti prikazani u skupini pacijenata koljena-u korekciji gdje će se prikazati promjena mjerenih parametara po mjesecu trajanja korekcije. U skupini gležnjeva, od ukupno 7 pacijenata (10 gležnjeva), korekciju je završilo njih 5 (7 gležnjeva) dok su za ostala 3 gležnja dostupni adekvatni podaci prilikom praćenja te će biti moguće, u skupini gležnjevi- u korekciji, prikazati promjene LDTA po mjesecu trajanja korekcije.

Slika 3. A. Valgus deformacija desnog koljena prije korekcije i **B.** neposredno prije vađenja pločica osmica

6.1. Koljena

Korekciju su završila ukupno 23 koljena (Tablica 4). Devijacija mehaničke osi (MAD) nakon korekcije prosječno iznosi 12,83+/-15,13mm, najmanje 0mm, a najviše 68 mm. Prosječna vrijednost promjene MAD iznosi 28+/-18,96 mm s minimumom od 2 i maksimumom od 75 mm. Srednja promjena MAD po mjesecu korekcije iznosi 1,41+/-0,92mm/mj (minimum iznosi 0,09, a maksimum 3,19 mm/mj). Do povećanja MAD došlo je u dvoje pacijenata (3 koljena). Kod djevojčice oboljele od hipofosfatemičkog rahitisa, operirane u dobi od 11,88 godina kada su postavljene pločice na distalnu epifizu femura lijevo i desno lateralno, na lijevom koljenu dolazi do pogoršanja deformacije i povećanja MAD s 26mm na 30 mm, a na desnom koljenu ne dolazi do zadovoljavajuće korekcije. Nakon 18,93 mjeseci vade se pločice te je kasnije pacijentica podvrgnuta korektivnoj osteotomiji. Drugi pacijent bio je dijete u dobi od 2,11 godina, obolio od Trevorove bolesti kojem je pločica postavljena na distalnu epifizu desnog femura. Nakon 7,83 mjeseca pločice se izvade jer je primijećeno izrazito pogoršanje deformacije i dvostruko povećanje MAD. Vjerojatni uzrok pogoršanja deformacije leži u samoj prirod bolesti.

Slika 4. Primjena pločice osmice i nekanuliranih vijaka (Orthofix, Verona, Italija) na distalnoj medijalnoj hemiepifizi koljena

Nakon završene korekcije srednji mLDFA bio je 90,04+/-13,23° (raspon 74-143°), srednja promjena mLDFA bila je 7,3+/-6,96°, a srednja promjena mLDFA po mjesecu trajanja korekcije iznosila je 0,37+/-0,36°/mj. Srednja vrijednost MPTA je iznosila 86,7+/-6,04° (raspon 76-102°), srednja promjena MPTA iznosila je 5,35+/-4,57°, a srednja promjena MPTA po mjesecu korekcije 0,24+/-0,19°/mj. Srednji JLCA iznosio je 3,26+/-2,86°, srednja promjena JLCA 3,3+/-4,39°dok je srednja promjena po mjesecu korekcije iznosila 0,18+/-0,27°/mj. Srednja promjena mFTA iznosila je 7,69+/-5,96, a promjena po mjesecu korekcije 0,45+/-0,62°/mj. Deformacija je dovedena u zonu 1 kod 18 pacijenata (78,26%), jedan pacijent je zahtijevao reepifizeodezu zbog inicijalne hiperkorekcije valgusa oba koljena koja je progredirala dalje u varus. Rezultati reepifizeodeze bili su skromni. Srednje trajanje korekcije bilo je 22,2+/-9,1 mjeseci (minimalno 7,83, maksimalno 43,2 mjeseca).

Tablica 4. Rezutati- koljena
*Ukoliko isključimo gore navedena dva pacijenta MAD nakon korekcije iznosi 9,5+/-8,7mm, a mLDFA nakon korekcije iznosi 86,9+/-6,28°.

	Aritmetička sredina +/- standardna devijacija
Prosječno trajanje korekcije/mj	22,2+/-9,1
Promjena MAD po mjesecu korekcije (mm/mj)	1,41+/-0,92
MAD nakon korekcije (mm)	12,83+/-15,13
Promjena mLDFA po mjesecu korekcije (°/mj)	0,37+/-0,36
mLDFA nakon korekcije (°)	90,04+/-13,23
Promjena MPTA po mjesecu korekcije (°/mj)	0,24+/-0,19
MPTA nakon korekcije (°)	86,7+/-6,04
Promjena JLCA po mjesecu korekcije (°/mj)	0,18+/-0,27
JLCA nakon korekcije (°)	3,26+/-2,86
Promjena mFTA po mjesecu korekcije (°/mj)	0,45+/-0,62

U skupini koljena u korekciji podaci su dostupni za 8 koljena. Napredak u terapiji u smislu prelaska iz zone 3 u zonu 2 postignut je u 4 koljena (50%). Srednje trajanje korekcije odnosno praćenja u ovom slučaju iznosilo je 6,68 +/-4,09 mjeseci. Srednji

MAD iznosio je 35,25+/-16,73mm, srednja promjena MAD 10,88+/-7mm, a promjena po mjesecu u korekciji iznosila je 2,26+/-1,87mm/mj. Srednji mLDFA iznosio je 92.63+/-9,33°, srednja promjena mLDFA 3+/-0,93°, a promjena po mjesecu korekcije 0,57+/-0,28°/mj. Srednja vrijednost MPTA bila je 91,63+/-8,4°, srednja promjena 5,25+/-5,39°, a promjena po mjesecu korekcije bila je 0,74+/-0,34°/mm. Srednji JLCA iznosio je 2,75+/-2,76, a srednja promjena po mjesecu korekcije bila je 0,37+/-0,34°/mj. Promjena mFTA iznosila je 4,13+/-4,02°, a srednja promjena mFTA po mjesecu korekcije bila je 0,62+/-0,56.
Komplikacije su se pojavile u 7 pacijenata. Kod jednog pacijenta pojavila se kontraktura koljena koja je popravljena korekcijom položaja pločice, bile su 4 migracije pločice i vijaka, te jedno puknuće vijka. Hiperkorekcija je postignuta u 2 koljena, a zadovoljavajuća korekcija izostala je kod ukupno 3 koljena. Ukupno su se komplikacije pojavile u 23,7% koljena.

6.2. Gležnjevi (Tablica 5)

Korekciju je završilo ukupno 7 gležnjeva (5 pacijenata). Prosječno trajanje korekcije bilo je 28,67+/-10,6 mjeseci. Postoperativno prosječni LDTA iznosio je 90,57+/-6,53° s rasponom od minimalno 82° do maksimalno 102°. Prosječna promjena kuta iznosila je 15,43+/-11,04°, a prosječna promjena LDTA po mjesecu korekcije iznosila je 0,53+/-0,22°/mj.

Tablica 5. Rezultati- gležnjevi

	Aritmetička sredina+/- standardna devijacija
Prosječno trajanje korekcije (mjeseci)	28,67+/-10,6
LDTA nakon korekcije (°)	90,57+/-6,53
Promjena LDTA po mjesecu korekcije (°/mj)	0,53+/-0,22

U skupini gležnjeva u korekciji još su 2 pacijenta (3 gležnja). Prosječna dob u ovoj skupini iznosi 15,54+/-1,34 mjeseca. Prosječni LDTA iznosio je 77,66+/-16,01°, a prosječna promjena LDTA po mjesecu korekcije iznosi 5+/-2,65°/mj. Pri liječenju

deformacije gležnjeva metodom kontroliranog rasta nisu zabilježene nikakve komplikacije.

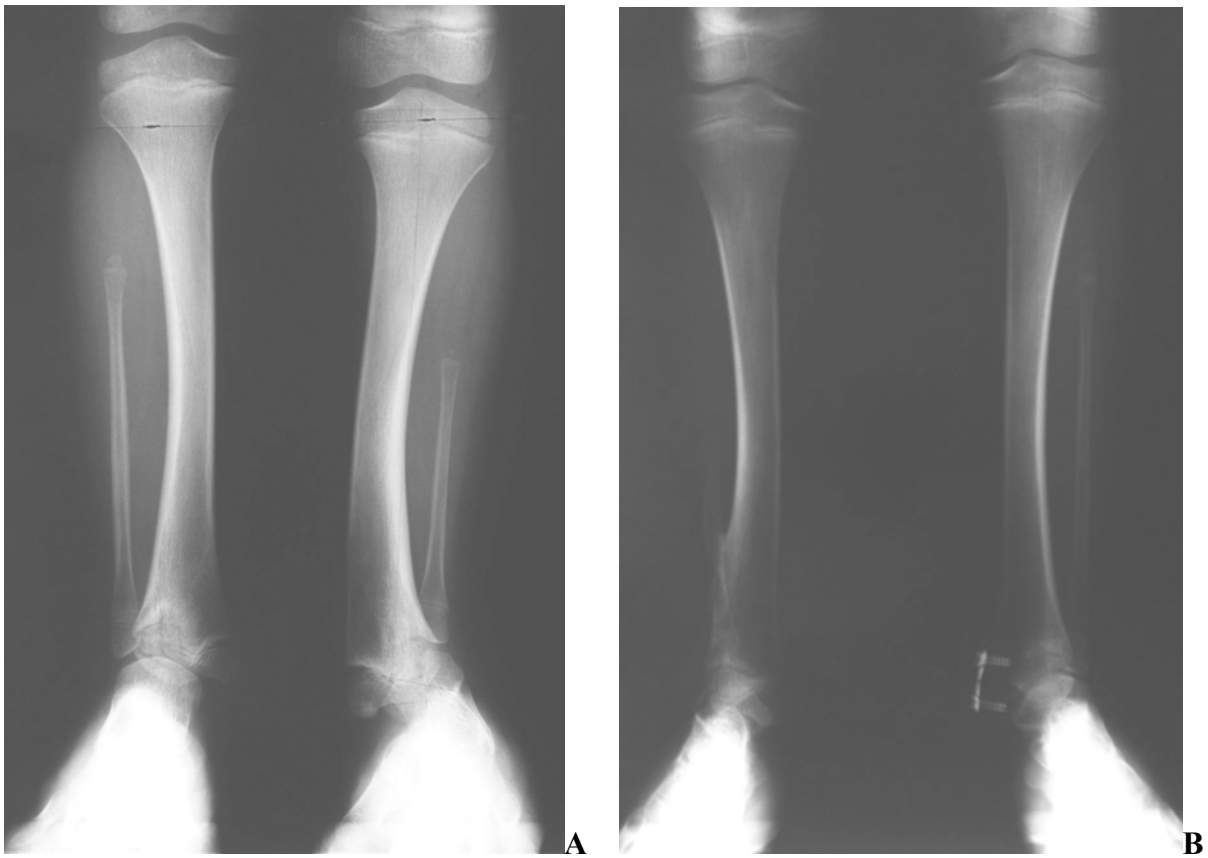

Slika 5. A. Valgus gležnja, stanje prije primjene kontroliranog rasta; **B.** Stanje pri završetku korekcije

7. RASPRAVA

Počeci liječenja deformacija udova u djece vezani su za korektivne ostotomije opterećene dugim oporavkom i visokom proporcijom komplikacija koje su neraskidivo prisutne pri primjeni tog operacijskog postupka. U nedostatku drugih opcija, osteotomija ostaje kao spasonosno rješenje. Rijetke indikacije traže primjenu modificirane Phemisterove trajne epifizeodeze. Ona je u mlađoj dječjoj dobi gotovo potpuno napuštena zbog trajne retardacije rasta, a temelji se na stvaranju koštanog mosta u ploči rasta čiji nastanak je vremenski nepredvidiv. PETS epifizeodeza koristi se rjeđe od Blountove metode staplerima koja je povezana s čestim migracijama staplera i mogućnošću trajnog zaustavljanja rasta zbog česte ozlijede periosta ploče rasta i zbog same rigidnosti staplera koji čvrsto komprimiraju ploču rasta. Kontrolirani rast, kao nova metoda epifizeodeze, brzo se probija u liječenju deformacija udova, pogotovo koljena, zbog svoje sigurnosti i relativno malog broja komplikacija povezanih s migracijama i lomovima vijaka i pločice (Burghardt et al. 2010) povezanih većinom s BMI većim od 35 kg/m^2 odnosno već ozbiljnom debljinom. Komplikacije kontroliranog rasta općenito su rjeđe nego kod Blountove metode, iako su rezultati korekcije deformacija vrlo slični (Jelinek et al. 2012). Postupak epifizeodeze pločicama osmicama zahtjeva postavljanje samo jedne pločice s dva vijka na jednu hemiepifizu i sve se radi pod rentgenskom kontrolom tako da je mogućnost kirurške pogreške svedena na najmanju moguću mjeru. Ovaj rad je posvećen liječenju deformacija koljena i gležnjeva, iako lepeza mogućih primjena epifizeodeze pločicama osmicama ne staje samo na ove dvije indikacije. Kontrolirani rast se može primijeniti na bilo koju epifiznu ploču rasta s dovoljnim rezidualnim rastom, pa se u novijim radovima mogu naći ideja i rezultati primjene pločice osmice na trohanteričnu apofizu čime se pokušava poboljšati rezultate liječenja Legg-Calve-Perthesove bolesti (Stevens et al. 2014). Postupak se može primjenjivati i kod posttraumatskih deformacija udova ukoliko nije došlo do stvaranja neresektabilnog koštanog mosta (Stevens et Pease, 2006). U uzorku pacijenata prikazanom u ovom radu postignuta je zadovoljavajuća korekcija u oba pacijenta liječena zbog posttraumatske deformacije koljena. Budući da su se pacijenti tako grupirali da je gotovo cijeli uzorak pacijenata s patološkim pločama rasta, ako uspoređujemo rezultate liječenja ovih pacijenata s ostalim autorima, naši rezultati ne odskaču puno

od njihovih. Proporcija ukupnih komplikacija u našem uzorku je nešto viša, kao i proporcija komplikacija povezanih s pločicom i vijcima koja doseže gotovo dvostruke vrijednosti od onih dugih autora. Vjerojatan uzrok toliko visokom broju komplikacija (23,7%) leži u anatomiji i fiziologiji ploča rasta naših pacijenata, odnosno u samom uzorku. Na gore napravljenom sustavnom pregledu literature izračunana je ponderirana proporcija ukupnih komplikacija obrađene skupine radova. Ako usporedimo dobivenu vrijednost, 15,7%, i našu, vidimo da naši pacijenti ipak imaju dosta veću proporciju komplikacija, što može biti uzrokovano malim uzorkom i patološkim pločama rasta kao što je već objašnjeno.

Ovaj rad zapravo pokazuje prve rezultate primjene postupka kontroliranog rasta u Hrvatskoj. Primjećujem da se pratio napredak u svijetu u primjeni ove metode te nije bilo zadrške u korekciji udova pacijenata s displazijama, sindromima i rahitisom nego zapravo velika većina ukupno operiranih pacijenata jesu upravo pacijenti s ovim dijagnozama. Očekivana sporija korekcija i veći postotak komplikacija za ovu skupinu su i potvrđeni. Budući da se kontrolirani rast sve više i više primjenjuje u Klinici, bit će prostora u budućnosti za napraviti kvalitetnu retrospektivnu studiju s komparacijama između idiopatskih deformacija i sindroma, ali možda i rezultati liječenja po pojedinim dijagnozama kao npr. rahitisima, skupinom bolesti različitog patofiziološkog mehanizma, ali vrlo sličnih anatomskih i mehaničkih posljedica (Kaissi et al. 2013).

Na ovaj rad gledam samo kao začetak iza kojeg će slijediti kvalitetni radovi, a stjecanjem iskustva u primjeni metode i kliničkoj procjeni očekujem smanjenje komplikacija na minimum, gotovo ekskluzivnu primjenu kontroliranog rasta za određene indikacije, pad broja izvedenih korektivnih osteotomija u liječenju deformacija udova te proširenje indikacija za kontrolirani rast i na druge tipove deformacija, kao što je i u svjetskoj literaturi vidljivo pomicanje prema liječenju bolesti za koje do sad i nije bilo adekvatnog rješenja. Kontrolirani rast kombiniran s inovativnošću, kliničkim iskustvom, dobrom operacijskom tehnikom i procjenom ima široke mogućnosti za razvoj u budućnosti i potencijalan je razlog osmjeha malih pacijenata već sada, ali i u budućnosti, zbog manje boli, smanjenja ograničenja kretanja, a kasnije i manje endoprotetskih operacija u starijim godinama. Kontrolirani rast, prema svim dostupnim pokazateljima, zasigurno čeka svijetla i raznolika budućnost.

8. ZAKLJUČAK

Na našem uzorku pacijenata, pretežno s patološkim pločama rasta (92,3%), epifizeodeza pločicama osmicama pokazala se kao efikasna, jednostavna i sigurna metoda koja brzo istiskuje ostale tehnike epifizeodeze i korektivnu osteotomiju s operacijskog programa Klinike za ortopediju KBC-a Zagreb. Zbog patoloških ploča rasta korekcija koljena trajala je nešto dulje, prosječno 22 mjeseca, a proporcija komplikacija je isto tako dosta visoka.

Proporcija ukupnih komplikacija iznosila je 23,7 %, a komplikacija povezanih s migracijom pločice i vijaka 15,79% što je poprilično visoka brojka. Objašnjenje svega vjerojatno leži u epifizama zahvaćenim različitim kongenitalnim i stečenim bolestima koje usporavaju rast ploče rasta odnosno diferencijaciju hondrocita i samim time usporenu korekciju te labavljenje vijaka i njihovu migraciju. Potrebu za naknadnom osteotomijom zbog izostale korekcije i, u slučaju bolesnika s Trevorovom bolešću, pogoršanja deformacije imalo je dvoje pacijenata (7,69%), odnosno 3 koljena (7,89%). Zadovoljavajuća korekcija je postignuta u 78,26% Što je s obzirom na lepezu dijagnoza, počevši od Blountove bolesti, multiplih nasljednih egzostoza koje kompliciraju liječenje, hipofosfatemičnog rahitisa itd., proporcija uspješno liječenih pacijenata koja više nego zadovoljava s obzirom na rezultate drugih autora na pacijentima s patološkim pločama rasta.

Kod svih gležnjeva koji su završili korekciju postignuta je dobra korekcija s dobrom funkcijom zgloba i dobrim hodom. 15,79% komplikacija povezanih s pločicom i vijcima na relativno malom uzorku nije veliki broj ako se sjetimo koliko je komplikacija nosila korekcija korištenjem Blountovih staplera. U našem uzorku nije zabilježena niti jedna trajna retardacija rasta, a ukoliko je došlo do hiperkorekcije, koja se ne može predvidjeti, pločice su tada izvađene te se pacijent pratio ukoliko je hiperkorigiran u okvir zone 1 koja se smatra klinički dobrom. Ako je hiperkorekcija napredovala, podvrgnut je reepifizeodezi kao u slučaju jednog pacijenta iz ovog uzorka. Srednje vrijednosti kutova su unutar graničnih vrijednosti, a zbog relativno malog uzorka i 3 koljena kod kojih nije došlo do zadovoljavajuće korekcije, a zbog toga i velike razlike između minimalnih i maksimalnih vrijednosti kutova uzorka, standardna devijacija pokazuje širok raspon. Da bi se mogao izvesti neki jače utemeljeni zaključak, trebalo bi povećati uzorak, podijeliti pacijente u dvije skupine, one s patološkim pločama

rasta i one sa zdravim te napraviti statističku usporedbu varijabli ove dvije skupine pacijenata kako bi se ustanovila efikasnost metode za različite indikacije, razlika u brzini korekcije te stvarna proporcija komplikacija epifizeodeze pločicama osmicama.

9. LITERATURA

1. Abad V, Meyers JI, Weise M, Gafni RI, Barnes KM, Nilssn O, Bacher JD, Baron J (2002) The role of the resting zone in growth plate chondrogenesis. Endocrinology 143:1851-1857
2. Abdelgawad A (2013) Combined distal tibial rotational osteotomy and proximal growth plate modulation for treatment of infantile Blount`s disease. World J Orthop. 4(2):90-93
3. Anderson HC (1969) Vessicles associated with calcification in the matrix of epiphyseal cartilage. J Cell Biol. 41:59-72
4. Ballal MS, Bruce CE, Nayagam S (2010) Correcting genu varum and valgum in children by guided growth. Temporary hemiepiphysiodesis using tension band plates. J Bone Joint Surg[Br] 92-B:273-276
5. Boero S, Michaelis MB, Riganti S (2011). Use of the eight-plate for angular corection of knee deformities due to idiopathic and pathologic phisis: initiating treatmnet according to etiology. J Child Orthop. 5:209-2016
6. Böhm S., Krieg AH., Hefti F., Brunner R., Hasler CC., Gaston M. Growth (2013) guidance of angular lower limb deformities using a one-third two-hole tubular plate. J Child Orthop. 7(4):289-94
7. Burdan F, Szumilo J, Korobowitz., Farooquee R, Patel S, Patel A, Dave A, Szumilo M, Solecki M, Klepacz R, Dudka J (2009) Morphology and physiology of the epiphyseal growth plate. Folia Histochem Cytobiol. 47(1):5-16
8. Burghardt RD, Herzenberg JE, Standard SC, Paley D (2008) Temporary hemiepiphyseal arrest using a screw and plate device to treat knee and ankle deformities in children: a preliminary report. J Child Orthop. 2:187-197
9. Burghardt RD, Herzenberg JE (2010) Temporary hemiepiphysiodesis with the eight plate for angular deformities: mid-term results. J Orthop Sci. 15:699-704
10. Burghardt RD, Specht SC, Herzenberg JE (2010) Mechanical failures of eight-plate guided growth system for temporary hemiepiphysiodesis. J Pediatr Orthop 30(6):594-7
11. Das Sakti Prasad, Pradhan S., Sahoo PK., Mohanty RN, Das SK (2012) Our experience with correction of angular deformities of knee by flexible figure of 8-plate hemiepiphysiodesis. IJMPR 23(2):68-73

12. Dewaele J, Fabry G (1992) A comparative study between the use of the method of Anderson and Green and the Moseley chart. Acta Orthop Belg. 58:43-47
13. Eastwood DM, Sanghrajka AP (2011) Guided growth: recent advances in a deep-rooted concept. J Bone Joint Surg Br. 93(1):12-8
14. Farquharson C, Jefferies D (2000) Chondrocytes and longitudinal bone growth: the development of tibial dyschondrplasia. Poultry Science 79:994-1004
15. Flynn JM, Wiesel SW (2011) Operative Techniques in Orthopaedic Pediatric Surgery. Philadelphia:Lippincott Williams & Wilkins, 1st ed.
16. Frantz CH (1971) Epiphyseal stapling: a comprehensive review. Clin Orthop Relat Res. 77:149-157
17. Frost HM (1979) A chondral modeling theory. Calcif Tissue Int. 28:181-200
18. Gavrankapetanović I i suradnici (2001) Osnovi dječje ortopedije. 1st ed. Sarajevo, Svjetlost; ch Rahitis: 213-214
19. Goldman V, Green DW (2010) Advances in growth plate modulation for lower extremity malalignment (knock knees and bow legs). Curr Opin Pediatr. 22:47-53
20. Gottliebsen M., Møller-Madesen B., Støkilde-Jørgensen H., Rahbek O (2013) Controlled longitudinal bone growth by temporary tension band plating:an experimental study. Bone Joint J 95-B:855-60
21. Guzman H, Yaszay B, Scott VP, Bastrom TP, Mubarak SJ (2011) Early experience with medial femoral tenson band plating in idiopathic genu valgum. J Child Orthop. 5:11-17
22. Gyr BM, Colmer HG4th, Ferski GJ (2013) Hemiepiphysiodesis for correction of angular deformity in pediatric amputees. J Pediatr Orthop 33(7):737-42
23. Jelinek EM, Bittersohl B, Martiny F, Scharfstädt A, Krauspe R, Westhoff B (2012) The 8-plate versus physeal stapling for temporary hemiepiphisiodesis correcting genu valgum and genu varum: a retrospective analysis of thirty five patients. International Orthopaedics (SIOCOT) 36:599-605
24. Kaissi AA, Farr S, Ganger R, Klaushofer K, Grill F (2013) Windswept lower limb deformities in patients with hypophosphatemic rickets. Swis Med Wkly 143:w13904

25. Kelly PM, Diméglio A (2008) Lower-limb growth: how predictable are predictions? J Child Orthop. 2:407-415
26. Kerr Graham (1997) ch14:183-193: Normal variants: intoeing, bow legs and flat feet. Broughton NS A textboox of pediatric orthopedics. Melbourne, W.B.Saunders Company, Ltd.
27. Klatt J, Stevens PM (2008) Guided growth for fixed knee flexion deformity. J Pediatr Orthop. 28:626-631
28. Kömür B, Coşkun M, Kömür AA, Oral A (2013) Permanent and temporary epiphysiodesis: an experimental study in a rabbit model. Acta Orthop Traumatol Turc 47(1):48-54
29. Kornak U, Mundlos S (2003) Genetic disorders of the skeleton: a developmental approach. Am J Hum Gen. 73:447-474
30. Mackie EJ, Tatarczuch L, Mirams M (2011) The skeleton: a multifunctional complex organ. The growth plate chondrocyte and endochondral ossification. J Endocrinol. 211:109-121
31. MacWilliams BA, Harjinder B, Stevens PM (2011) Guided growth for correction of knee flexion deformity: a series of cases. Strat Traum Limb Recon. 6:83-90
32. Matasović T, Strinović B (1986) Dječja ortopedija. 1st ed. Zagreb, Školska knjiga; ch.11:161-164
33. Métaizeau JP, Wong-Chung J, Bertrand H, Pasquier P (1998) Pecutaneous epiphysiodesis using transphyseal screws (PETS). J Pediatr Orthop.18(3):363-369
34. Nouh F, Kuo L (2004) Percutaneous epiphysiodesis using transphyseal screws (PETS). Prospective case study and review. J Pediatr Orthop. 24:721-725
35. Novais E, Stevens PM (2006) Hypophosphatemic rickets: the role of hemiepiphysiodesis. J Pediatr Orthop 26(2):238-244
36. Oto M, Yilmaz G, Bowen JR, Thacker M, Kruse R (2012) Adolescent Blount disease in obese children treated by eight-plate hemiepiphysiodesis. Eklem Hastalik Cerrahisi. 23(1):20-24
37. Paley D (2005) Principles of deformity correction. Springer-Verlag Berlin Heilderberg New York, 1st ed. 2002 corr.3rd printing; ch4:61-97

38. Pećina M i suradnici (1996) Ortopedija. Zagreb, Naklada Ljevak d.o.o., Koljeno i potkoljenica;360-362
39. Phemister DB (1935) Bone growth and repair. Ann Surg. 102(2):261-285
40. Rauch F (2005) Bone growth in length and width: the Yin and Yang of bone stability. J Musculoskelet Neuronal Interact 5(3):194-201
41. Staines KA, Polard AS, McGonnell IM, Farquharson C, Pitsillides AA (2013) Cartilage to bone transitions in health and disease. J Endocrinol. 219(1):R1-R12
42. Stevens PM (2006) Guided growth: 1933 to the present. Strat Traum Limb Recon. 1:29-35
43. Stevens PM., Pease F (2006) Hemiepiphysiodesis for posttraumatic tibial valgus. J Pediatr Orthop. 26:385-392
44. Stevens PM (2007) Guided growth for angular correction. A preliminary series using a tension band plate. J Pediatr Orthop. 27:253-259
45. Stevens PM, Klatt JB (2008) Guided growth for pathological physes. Radiographic improvement during realignment. J Pediatr Orthop. 28:632-639
46. Stevens PM, Kennedy JM, Hung M (2011) Guided growth for ankle valgus. J Pediatr Orthop. 31(8):878-883
47. Stevens PM, Anderson LA, Gilliland JM, Novais E (2014) Guided growth of the trochanteric apophysis combined with soft tissue release for Legg-Calve-Perthes disease. Strat Traum Limb Recon 9:37-43
48. Villemure I, Stokes AF (2009) Growth plate mechanics and mechanobiology. A survey of present understanding. J Biomech. 42(12):1793-1803
49. Weiner DS, Tank JC, Jonah D, Morscher MA, Krahe A, Kopits S, Schrader WC (2014) An operative approach to adress severe genu valgum deformity in the Ellis-van Creveld syndrome. J Child Orthop. 8(1):61-69
50. Wiemann JM 4th, Tryon C., Szalary EA (2009) Physeal stapling versus 8-plate hemiepiphisiodesis for guided correction of angular deformity about the knee. J Pediatr Orthop 29(5):481-5
51. Willey M, Wolf BR, Kocaglu B, Amendola A (2010) Complications associated with realignment osteotomy of the knee performed simultaneously with aditional reconstructive procedures. Iowa Orthop J.30:55-60

52. Yilmaz G., Oto M., Thabet AM, Rogers KJ, Anticevic D., Thacker MM., Mackezie WG (2014) Correction of lower extremity angular deformities in skeletal dysplasia with hemiepiphysiodesis: a preliminary report. J Pediatr Orthop 34(3):336-45

10. ZAHVALE

Zahvaljujem se svom mentoru, prof.dr.sc. Darku Antičeviću na prilici, vremenu, pomoći i podršci prilikom pisanja ovog rada, također Ozrenu Kubatu, dr.med.na dijelu literature i pomoći oko mjerenja te Klinici za ortopediju KBC-a Zagreb.

11. ŽIVOTOPIS

Ime i prezime: Matea Pirša
Datum rođenja: 2.2.1990.
E-mail: matea.pirsa@gmail.com

Obrazovanje:

1996.-2004. Osnovna škola Klinča Sela

2004.-2008. II. Gimnazija, Križanićeva 4, Zagreb

2008.-2014. Medicinski fakultet, Sveučilište u Zagrebu

Poznavanje jezika:

Engleski – napredno

Njemački – dobro

Španjolski i talijanski – osnove

Radno iskustvo:

2009. – 2011. Demonstrator na Zavodu za anatomiju „Drago Perović“

2010. Koordinator za voditelje i voditelj na izložbi Bodies revaled u Klovićevim Dvorima

2011. – 2014. Demonstrator na Katedri za fiziologiju i imunologiju

Ostalo:

2010. Sudionica Sveučilišnog prvenstva u šahu, osvojena brončana medalja u ekipnoj konkurenciji

2010. – danas: Članica Studentske sekcije za neuroznanost

2010. – danas: Članica posade veslačkog osmerca Medicinskog fakulteta

2010. - danas: Sudionica veslačke regate University Race of Eights (2 srebra, 1 bronca i 1 četvrto mjesto)
U posadi Medicinskog fakultete sudionica brojnih nacionalnih i internacionalnih regata (osvojen niz medalja)

2012.– danas: Voditeljica Studentske ortopedske sekcije (članica iste od 2010. godine)