

Ultrazvučna dijagnostika anomalija središnjeg živčanog sustava fetusa

Hrečkovski, Marija-Kornelija

Master's thesis / Diplomski rad

2017

Degree Grantor / Ustanova koja je dodijelila akademski / stručni stupanj: **University of Zagreb, School of Medicine / Sveučilište u Zagrebu, Medicinski fakultet**

Permanent link / Trajna poveznica: <https://um.nsk.hr/um:nbn:hr:105:455476>

Rights / Prava: [In copyright](#) / [Zaštićeno autorskim pravom.](#)

Download date / Datum preuzimanja: **2025-03-31**



Repository / Repozitorij:

[Dr Med - University of Zagreb School of Medicine Digital Repository](#)



SVEUČILIŠTE U ZAGREBU

MEDICINSKI FAKULTET

Marija Kornelija Hrečkovski

**Ultrazvučna dijagnostika anomalija središnjeg
živčanog sustava fetusa**

DIPLOMSKI RAD



Zagreb, 2017.

Ovaj diplomski rad izrađen je na Klinici za ginekologiju i porodništvo Kliničke bolnice "Sveti Duh" i Medicinskog fakulteta Sveučilišta u Zagrebu pod vodstvom doc. dr. sc. Berivoja Miškovića i predan je na ocjenu u akademskoj godini 2016./2017.

Popis i objašnjenje kratica

SŽS – Središnji živčani sustav (engl. *Central nervous system*)

MR – Magnetska rezonanca (engl. *Magnetic resonance*)

VZ – Ventrikularna zona (engl. *Ventricular zone*)

IZ – Intermedijalna zona (engl. *Intermediate zone*)

MZ – Marginalna zona (engl. *Marginal zone*)

SVZ – Subventrikularna zona (engl. *Subventricular zone*)

SP – „Subplate“ zona (engl. *Subplate zone*)

KP – Kortikalna ploča (engl. *Cortical plate*)

EAMP – Europska udruga za perinatalnu medicinu (engl. *European Association of Perinatal Medicine*)

ISUOG – Međunarodno društvo za ultrazvuk u ginekologiji i opstetriciji (engl. *International Society Of Ultrasound in Obstetrics and Gynecology*)

Sadržaj

Sažetak

Summary

1. Uvod.....	1
2. Razvoj središnjeg živčanog sustava	3
3. Ultrazvuk kao test probira	6
3.1. Ultrazvuk	6
3.2. Ultrazvučni pregled normalno razvijenog središnjeg živčanog sustava fetusa	9
3.3. Fetalni neurosonogram	11
4. Defekti neuralne cijevi	15
4.1. Meningomijelokela.....	16
4.2. Anencefalija.....	20
4.3. Cefalokela.....	21
5. Ventrikulomegalija.....	23
5.1. Akveduktalna stenoza.....	25
6. Medijalne anomalije.....	27
6.1. Holoprozencefalija.....	27
6.2. Arnold Chiari malformacija.....	29
6.3. Ageneza corpora callosa.....	30
6.4. Dandy Walker malformacija	32
7. Hidrocefalus	34
8. Anomalije neuralne migracije	35
9. Vaskularne anomalije mozga	36
10. Arahnoidne ciste.....	39
Zahvala	42
Literatura	43
Životopis.....	49

Sažetak

Ultrazvučna dijagnostika anomalija središnjeg živčanog sustava fetusa

Marija Kornelija Hrečkovski

Anomalije središnjeg živčanog sustava (SŽS) fetusa spadaju među najčešće fetalne anomalije a ovisno o tipu anomalija dijagnoza se može postaviti samo u određenim razdobljima trudnoće. Većina ostavlja teške posljedice na neuromotorni razvoj djeteta a neke od njih su i nespojive sa životom. Anomalije SŽS u najvećem broju slučajeva nastaju kao rezultat više različitih čimbenika koji dovode do poremećaja normalne embriogeneze. Neki od tih čimbenika su identificirani i možemo utjecati na njih, dok nam je većina njih još uvijek nepoznata. Dijagnostika anomalija SŽS-a je teška i specifična zbog brzih i ekstenzivnih morfoloških promjena u SŽS koji se događaju tijekom cijele trudnoće. Ključnu ulogu u daljnjem postupanju igra pravovremena dijagnoza što je ponekad važnije i od točnosti same dijagnoze. Pravovremena dijagnoza omogućuje cijelovitiji i potpuniji pristup prenatalnom savjetovanju sa roditeljima te, ovisno o dijagnozi, mogućnost daljnjih prenatalnih terapijskih postupaka ili završavanja trudnoće. Današnja moderna ultrazvučna oprema visoke rezolucije, tehnike dvo i trodimenzionalnog ultrazvuka omogućile su vrlo ranu dijagnostiku anomalija središnjeg živčanog sustava i detaljniji i točniji prikaz anomalija koji se javljaju u drugom i trećem trimestru. Veliki napredak u dijagnostici je postignut uvođenjem neurosonografije što podrazumijeva korištenje vaginale sonde i prikaz u strogo definiranim ravninama. Ultrazvuk u dijagnostici SŽS je danas apsolutno broj jedan dijagnostičko sredstvo ali nije jedina dijagnostička metoda. On je komplementaran drugim slikovnim dijagnostičkim metodama prvenstveno sa magnetskom rezonancom (MR). Za korištenje ove tehnike potrebna su dodatna znanja i vještine i nisu dio rutinske ultrazvučne dijagnostike. Cilj ovog preglednog rada je prikazati većinu najvažnijih anomalija SŽS-a te prikazati smjernice i tehniku pregleda

prema preporukama Međunarodnog društva za ultrazvuk u ginekologiji i opstetriciji (ISUOG).

KLJUČNE RIJEČI : fetus, anomalije središnjeg živčanog sustava, dijagnostika, ultrazvuk

Summary

Ultrazvučna dijagnostika anomalija središnjeg živčanog sustava fetusa

Marija Kornelija Hrečkovski

Central nervous system anomalies are one of the most common fetal anomalies and depending on a type of anomaly, diagnosis can be only made in a certain time during pregnancy. Most of the central nervous system anomalies have severe neuromotor consequences and some of the anomalies are fatal. Central nervous system anomalies occur as a result of insult at some point of embryogenesis. Some of the factors that can cause these anomalies have been identified, but most of them still remain unknown. Diagnosis of central nervous system abnormalities is difficult and specific due to fast and extensive morphological changes that occur in CNS development during pregnancy. The key role in further management is time. Very often, the time is a crucial factor, sometimes even more than the accurate diagnosis. Timely diagnosis allows a holistic approach to prenatal counseling and depending on the diagnosis the possibilities of further therapeutic methods or early termination of pregnancy. Today's modern ultrasound equipment of high resolution, techniques using two- and three-dimensional ultrasound enabled the very early diagnosis of CNS anomalies and a detailed display of anomalies that occur in the second and third trimester. Great progress in diagnosis was achieved by introducing neurosonography which involves the use of a vaginal probe and display in strictly defined planes. Ultrasound in the CNS anomalies diagnosis is absolutely the number one technique but not the only diagnostic method. It is complementary to other imaging methods primarily with MR. The use of these techniques require additional knowledge and skills that are not a part of routine ultrasound diagnostics. The objective of this paper is to show most of the CNS anomalies and present guidelines and techniques for CNS examination based on ISUOG recommendations.

KEY WORDS : fetus, central nervous system anomalies, diagnostic ,ultrasound

1. Uvod

Razvoj središnjeg živčanog sustava (SŽS) jedan je od najsloženijih i najdinamičnijih procesa i prolazi kroz brojne faze embrionalnog i fetalnog razdoblja. Koliko je razvoj SŽS kompleksno, kontinuirano i promjenljivo zbivanje najbolje govori činjenica da se nastavlja u djetinjstvu, adolescenciji a po nekim autorima i cijelog života (1). Anomalije SŽS su jedne od najčešćih i najtežih fetalnih anomalija. Anomalije neuralne cijevi su jedne od najčešćih anomalija SŽS-a, sa incidencijom 1-2 slučaja na 1000 poroda (2). Često je prognoza „quod vitam“ infaustna ili su posljedice teške neuromotorne sekvele. U dijagnostici anomalija SŽS-a osobitu važnost ima pravovremena dijagnoza koja omogućuje veće mogućnosti prenatalnog savjetovanja sa roditeljima. Moderni ultrazvučni aparati te vaginalna sonografija omogućuju da danas možemo preciznije i detaljnije procijeniti cjeloukupnu strukturu središnjeg živčanog sustava fetusa. Zbog široke primjene ultrazvuka u modernoj opstetričkoj praksi, mnoge zemlje su izradile smjernice za primjenu ultrazvuka u trudnoći. Smjernice su ciljano osmišljene na način da sa što manjim brojem pregleda budu obuhvaćena ključna zbivanja u razvoju fetusa i tako nam omogućuje pravovremeni probir rizičnih trudnoća i sumnjivih nalaza. Veliki pomak je napravljen i primjenom 3D ultrazvuka, koji nam omogućuje još detaljniji prikaz samog ploda. Ultrazvučni pregled može se nazvati i testom probira, pogotovo kada se radi o anomalijama središnjeg živčanog sustava. Ultrazvučni pregled izvrsno ispunjava kriterije dobrog testa probira jer je njegova primjena sigurna, brza, dostupna, relativno jeftina i ima veliku osjetljivost. Ultrazvuk nam omogućuje da na vrijeme prepoznamo fetusa sa anomalijom SŽS što uveliko poboljšava i proširuje mogućnosti prenatalnog savjetovanja i postupanja. Ultrazvuk u dijagnostici SŽS je danas apsolutno broj jedan dijagnostičko sredstvo ali nije jedina dijagnostička metoda. On je komplementaran drugim slikovnim dijagnostičkim metodama prvenstveno sa magnetskom rezonancom (MR). MR je koristan u razjašnjavanju nejasnih ultrazvučnih nalaza i rijetkih anomalija SŽS. Osobitu važnost MR

ima u dijagnostici kortikalnih anomalija i diferencijalnoj dijagnostici anomalija stražnje lubanjske jame.

2. Razvoj središnjeg živčanog sustava

Živčani sustav derivat je ektoderma i nastaje u procesu neurulacije iz neuralne ploče čiji se lateralni rubovi potkraj 3. tjedna uzdižu i tvore neuralne nabore koji se spajaju i tvore neuralnu cijev s dva otvora: jedan kranijalni (prednji neuroporus) i jedan kaudalni (stražnji neuroporus). Oni se zatvaraju 25. i 27. dan razvoja (3). Bitno je naglasiti da se dijelovi mozga ne razvijaju istodobno nego u različitim razdobljima, što zovemo heterokromno sazrijevanje (4). Ključna promjena oblika neuralne cijevi je pojava moždanih mjehurića, što omogućuje temeljnu regionalnu podjelu mozga (1). Stijenka neuralne cijevi izgrađena je od nediferenciranih stupićastih neuroepitelnih stanica, što su usmjerene radijalno (od šupljine prema površini neuralne cijevi) i raspoređene u jednom sloju, ali tako da su njihove jezgre položene u više redova (tzv. pseudostratificirani stupićasti epitel). Od tih neuroepitelnih stanica umnažanjem (proliferacijom) se razvijaju svi neuroni i makroglija (astrociti i oligodendrociti) središnjeg živčanog sustava. Složeni histogenetski procesi uzrokuju tri temeljne promjene jednostavne neuralne cijevi ranog embrija – promjene veličine, promjene oblika te promjene unutarnje građe stijenke neuralne cijevi. Različiti dijelovi neuralne cijevi rastu različitom brzinom i intenzitetom, pa se neuralna cijev na nekoliko mjesta pregiba i mijenja oblik. To postupno nastajanje vanjskog oblika odraslog mozga je morfogeneza (1). Nejednako odvijanje histogenetskih procesa dovodi do pojave tri uzastopna proširenja prednjeg kraja neuralne cijevi - to su primarni moždani mjehurići: prosencephalon (prednji mozak), mesencephalon (srednji mozak) i rhombencephalon (stražnji mozak). U 5. embrionalnom tjednu nastaju sekundarni moždani mjehurići, jer se prosencephalon podijeli na telencephalon (krajnji mozak) i diencephalon (međumozak), a rhombencephalon se podijeli na metencephalon i myelencephalon. Od primarnih i sekundarnih moždanih mjehurića razvijaju se dijelovi encefalona, a od preostalog, kaudalnog dijela neuralne cijevi razvijaju se kralježnična moždina (medulla spinalis) i njezin središnji kanal (canalis centralis) (1).

Tijekom prvih osam tjedana nakon oplodnje (embrionalno razdoblje) dolazi do oblikovanja glavnih morfoloških struktura i primarnog plana organizacije SŽS-a i do početka stvaranja embrionalnih zona. Embrionalne zone služe kao prostorni pokazatelji histogenetskih procesa. Tri embrionalne zone su univerzalne, jer ih imaju svi dijelovi neuralne cijevi. Poredane od šupljine neuralne cijevi (ili kasnije, od fetalnih moždanih komora) prema pijalnoj površini, to su: ventrikularna zona (VZ), intermedijalna zona (IZ) i marginalna zona (MZ). U stijenci fetalnog telencefalona razvijaju se još tri posebne zone: subventrikularna zona (SVZ), "subplate" zona (SP) i kortikalna ploča (KP). MZ, KP i SP zajedno tvore razvojnu osnovu moždane kore. U ranijim razvojnim razdobljima razvoja mozga prevladavaju procesi proliferacije i migracije, a u kasnijim razdobljima procesi diferencijacije neurona i sinaptogeneze. Od 16. do 24. tjedna trudnoće istodobno se intenzivno odvijaju proliferacija, migracija, diferencijacija neurona, urastanje aksona i sinaptogeneza u osnovi moždane kore. Ključnu ulogu u tom razdoblju ima "subplate" zona. Ta zona ima zrele neurone što sintetiziraju različite neurotransmitere i neuropeptide, dok još neuroni za površinske dijelove kortikalne ploče tek nastaju u VZ i SVZ i migriraju kroz IZ. "Subplate" zona je glavno mjesto rane sinaptogeneze i sadrži obilje sinapsi u ranom razdoblju, u kojem u kortikalnoj ploči još uopće nema sinapsi te "subplate" zona služi kao "čekaonica" za različite sustave aferentnih aksona što trebaju urasti u moždanu koru (1). Morfologija mozga dramatično se mijenja kroz cijeli fetalni period. Ljudski mozak svoj razvoj započne kao glatka, lizencefalična struktura da bi postupno razvio svoj karakteristični izvijugani uzorak koji čine girusi i sulkusi. Oblikovanje girusa i sulkusa se odvija točno određenim redom. Primarni sulkusi se u početku vide kao žlijebovi na određenim dijelovima mozga, od kojih se formiraju sekundarni sulkusi a kasnije i tercijarni. Prva fisura koja se oblikuje je longitudinalna fisura koja razdvaja dvije mozgovne polutke. Njezin razvoj započinje u rostralnom dijelu mozga i to već u 8. tjednu gestacije te se nastavlja u kaudalnom smjeru do 22. tjedna gestacije. Ostali primarni sulkusi

obuhvaćaju fisuru Sylvii, cingulatnu, parijetookcipitalnu i kalkarinu fisuru te temporalne i frontalne fisure, oblikuju se između 14. i 26. tjedna gestacije. Sekundarni sulkusi razvijaju se između 30. i 35. tjedna gestacije dok formacija tercijarnih sulkusa započinje u 36. tjednu gestacije i nastavlja se u postnatalnom periodu (5). Dramatične promjene u morfološkom razvoju mozga prate jednako toliko dinamične interakcije na staničnoj i molekularnoj razini. Prekid kontinuiranosti ovih složenih procesa dovodi do brojnih anomalija. Anomalije SŽS-a imaju visoku učestalost i neke od njih su nespojive sa životom dok su druge životno ograničavajuće. Iako nam je morfologija mozga dobro poznata, brojne složene interakcije koje u konačnici rezultiraju normalno razvijenim i funkcionirajućim SŽS-om još uvijek ostaju nerazjašnjena.

3. Ultrazvuk kao test probira

Prema preporuci Europske udruge za perinatalnu medicinu (EAMP), tijekom trudnoće trebalo bi obaviti najmanje tri ultrazvučna pregleda. Prvi pregled potkraj prvog tromjesečja (između 10. -14. tjedna) i to transvaginalnom sondom, drugi pregled u razdoblju između 18. i 22. tjedna, transabdominalnom sondom te treći pregle između 30. i 34. tjedna trudnoće, također transabdominalnom sondom (6). Rutinski ultrazvučni pregledi u trudnoći omogućuju nam ne samo točnu procjenu gestacijske dobi i prećenjue fetalnog rasta nego i prepoznavanje kongenitalnih anomalija. Poznavanje normalne građe i razvoja središnjeg živčanog sustava fetusa kroz razne gestacijske dobi je krucijalno za postavljanje dijagnoze. U svakodnevnoj praksi je ponekad teško vizualizirati sve središnje strukture ili kompleksne malformacije središnjeg živčanog sustava i postaviti preciznu dijagnozu zbog raznih faktora kao što su pokreti fetusa, nepovoljan položaj fetusa, osifikacija kalvarije, manja količina plodove vode ili majčin adipozitet. Stoga je ponekad nemoguće dobiti zadovoljavajući prikaz a u takvim slučajevima može pomoći 3D rekonstrukcija ultrazvučne slike ili MR. Ukoliko u anamnezi postoje podaci za povećan rizika za anomalije središnjeg živčanog sustava ili je suspektan ultrazvučni nalaz nakon temeljnog ultrazvučnog nalaza preporuča se učiniti tzv. napredni ultrazvučni pregled koji podrazumijeva korištenje vaginalne sonografije i prikaze u dodatnim nestandardnim ultrazvučnim presjecima. Takve preglede treba obaviti stručnjak u tercijarnom centru.

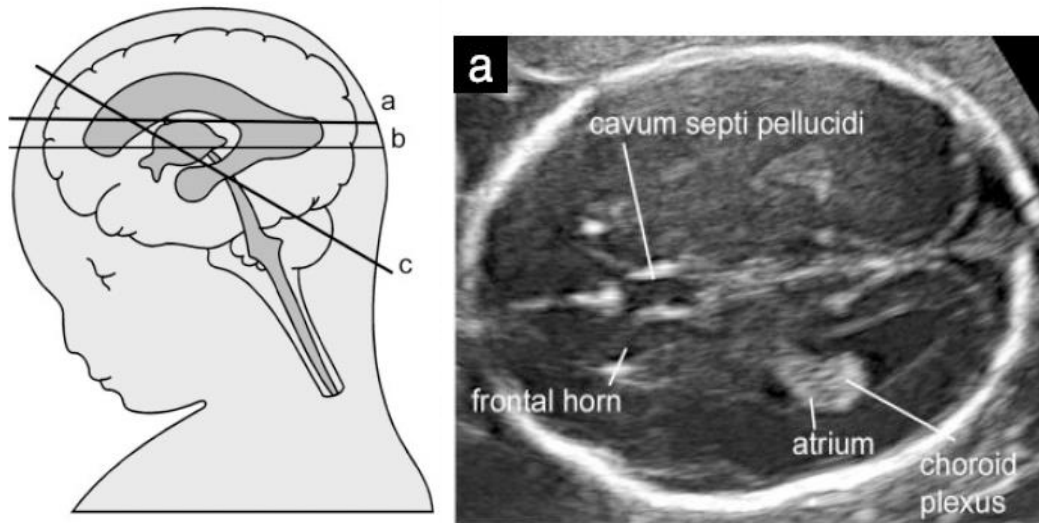
3.1. Ultrazvuk

Izgled mozga i kralježničke moždine mijenja se kroz trudnoću, stoga da bi izbjegli dijagnostičke pogreške, moramo biti upoznati sa normalnim izgledom struktura središnjeg živčanog sustava kroz različita gestacijska doba. Iako se većina anomalija središnjeg živčanog

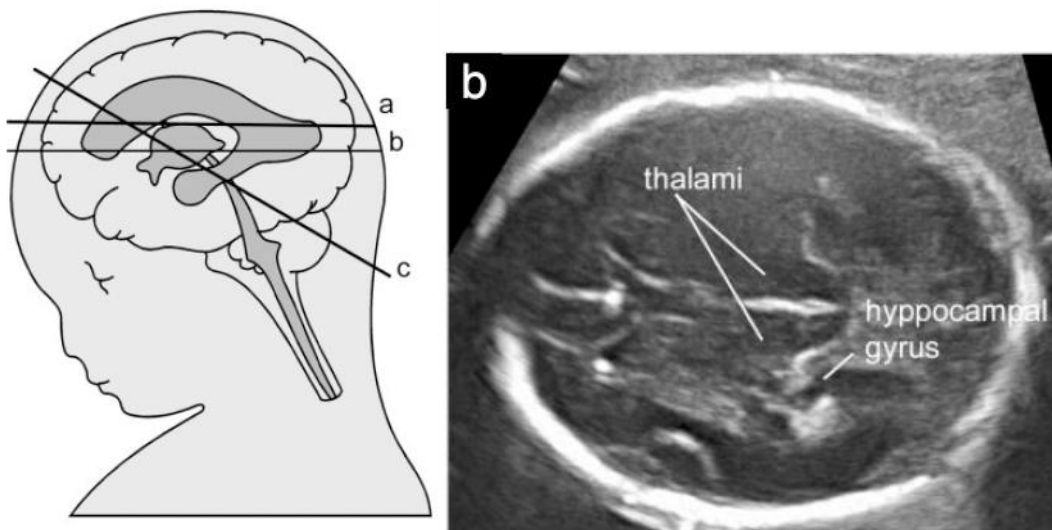
sustava dijagnosticira u drugom trimestru, neke mogu biti vidljive već u prvom trimestru i u pravilu su lošije prognoze te stoga zahtijevaju našu osobitu pažnju.

Tehnički faktori koji utječu na vizualizaciju sustava su svojstva same sonde. Visokofrekventne ultrazvučne sonde imaju veću rezoluciju ali mogu prodrijeti manje duboko. Na izbor optimalne ultrazvučne sonde utječe mnogo faktora koji uključuju majčin habitus, fetalnu poziciju i sam pristup vaginalni ili transabdominalni. Međunarodno društvo za ultrazvuk u ginekologiji i opstetriciji (engl. ISUOG) preporuča sonde jačine 3-5 MHz-a za rutinske transabdominalne preglede, a za detaljniji pregled fetalnog središnjeg živčanog sustava najčešće se upotrebljava transvaginalna sonda jačine 5-10 Mhz-a.

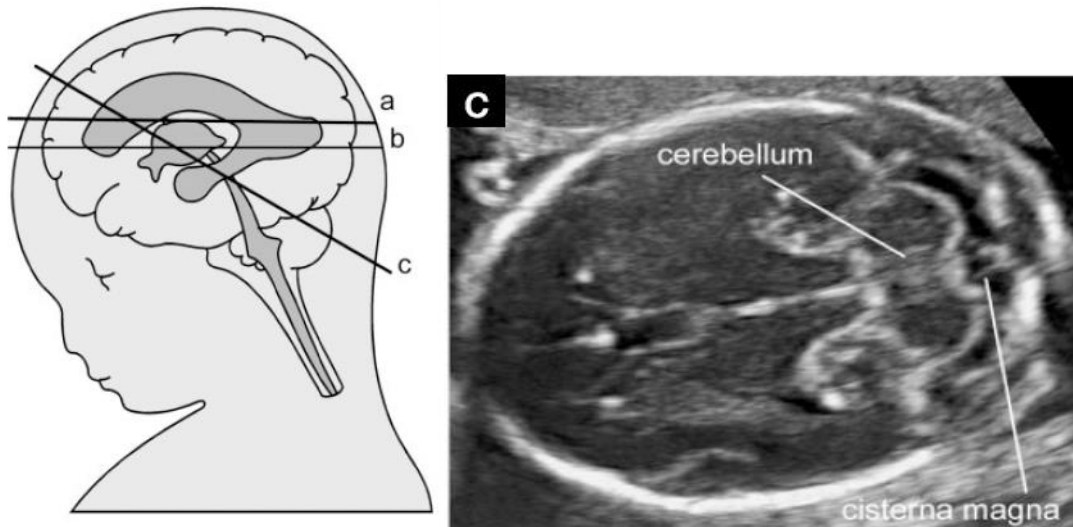
Transabdominalni ultrazvučni pregled je metoda izbora za pregled fetalnog središnjeg živčanog sustava tijekom kasnog prvog trimestra te drugog i trećeg trimestra u trudnoćama niskog rizika. Pregled treba uključivati pregled fetalnog mozga i kralježničke moždine. Tri klasična aksijalna presjeka kroz mozak omogućavaju vizualizaciju fetalne anatomije mozga od drugog trimestra nadalje. Transtalamični i kranijalnija paralelna transventrikularni presjek predstavljaju osnovu za anatomske pregledavanje velikog mozga (7). Transcerebelarna ravnina, prikazana okretanjem sonde za 30 stupnjeva prikazuje stražnju lubanjsku jamu. Sistematski pristup pomoću ovih ravnina omogućuje direktnu procjenu lateralnih ventrikla i koroidnog pleksusa, septuma pelluciduma, falxa cerebri, talamusa, cerebeluma i cisterne magne (8).



Slika 1.A. Osnovni pregled glave u transventrikularnom presjeku : prikazuju se prednji rogovi, cavum septum pellucidum, stražnji rogovi i koroidni pleksus. (nastavni materijal ISUOG-a) (2)



Slika 1.B. Osnovni pregled glave u transtalamičnom presjeku, prikazani su hipoehogeni talami, simetrično sa obje strane središnje linije. Ovaj presjek služi za mjerenje biparijetalnog promjera (nastavni materijal ISUOG-a) (2)



Slika 1.C. Transcerebelarni presjek : dobiva se angulacijom sonde prema straga i kaudalno u odnosu na prethodna dva presjeka. Prikazuju se strukture stražnje lubanjske jame : hemisfere cerebeluma, vermis i cisterna magna. (nastavni materijal ISUOG-a) (2)

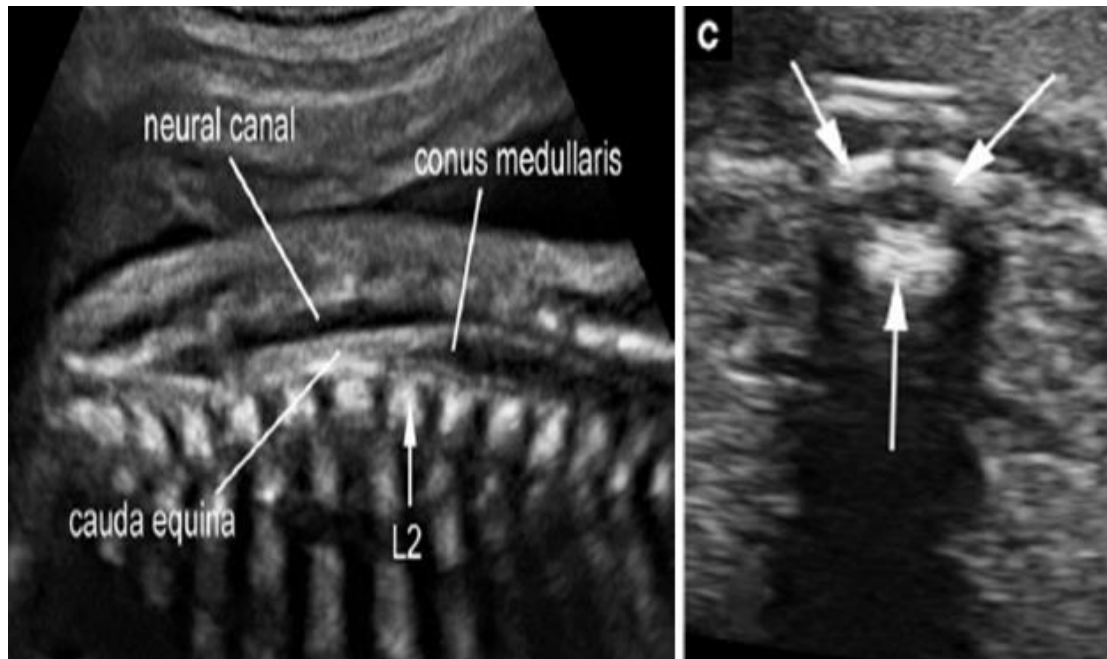
3.2. Ultrazvučni pregled normalno razvijenog središnjeg živčanog sustava fetusa

Središnji živčani sustav fetusa prolazi kroz velike razvojne promjene tijekom cijelog razdoblja gestacije. Transvaginalne ultrazvučne sonde visoke rezolucije omogućile su detaljan pregled ljudskog embrija in vivo već od samih početaka trudnoće. Počevši od 7. tjedna gestacije, primarni cerebralni mjehurići mogu biti identificirani transvaginalnom sondom kao tekućinom ispunjena područja. Od 11. tjedna gestacije najistaknutije intrakranijalne strukture su jako ehogeno područje koroidnog plexusa koje ispunjava velike lateralne komore. U drugom trimestru je moguć detaljniji ultrazvučni pregled već dobro razvijenih mozgovnih struktura, što nam omogućuje da sa većom sigurnošću dijagnosticiramo većinu anomalija. Unatoč tomu, rezultati prenatalne ultrazvučne dijagnostike uvelike ovise o razini znanja i stručnosti onoga tko izvodi ultrazvučni pregled i vremenu posvećenom pregledu (9). Kod pregleda središnjeg živčanog sustava fetusa važno je napraviti razliku između osnovnog pregleda, koji se često naziva i rutinski, osnovni pregled ili pregled prve razine i fetalnog

neurosonograma ili pregleda razine dva. Osnovni ultrazvučni pregled je zapravo test probira za pacijente niskog rizika i postoji generalni dogovor da se rutinski izvodi pregledom kroz dvije transverzalne aksijalne ravnine glave, pokazujući lateralne komore, bazalne ganglije, septum pellucidum i stražnju lubanjsku jamu (10). Preporučuje se mjerenje biparijetalnog promjera, opsega glave i unutaršnjeg promjera ventrikla. Neki stručnjaci zagovaraju i mjerenje transverzalnog cerebelarnog promjera i širine cisterne magne (11). 3D ultrazvuk je koristan dodatak 2D pregledu jer omogućuje vizualizaciju ravnina koje je teško procijeniti direktnim putem (12).

Pregled fetalne kralježnice zahtijeva posebnu edukaciju i detaljan pregled, a rezultati uvelike ovise o fetalnom položaju. Ultrazvuk prikazuje centre osifikacije kralježaka, jedan unutar tijela kralješka, jedan na spoju lamine i pedunkula sa svake strane koji se ultrazvučno prikazuju kao jako ehogena područja. Cjelovitost kralježnice može se procijeniti kroz tri vrste ravnina. U transverznoj ravnini kralješci imaju drugačiju anatomsku konfiguraciju ovisno na kojoj razini kralježnice se pregledava. Fetalni torakalni i lumbalni kralješci imaju trokutast oblik, sa centrima osifikacije oko neuralnog kanala. Prvi cervikalni kralježak je kvadratnog oblika, a sakralni kralješci su ravni. Pregled kralježnice je dinamičan proces. Prilikom uporabe aksijalnog pristupa, ultrazvučna glava se pomiče duž cijele kralježnice. U sagitalnoj ravnini centri osifikacije tijela kralježnice i stražnjih lukova formiraju dvije paralelne linije koje se spajaju u sakrumu. Kada se fetus nalazi u pronaciji, pregled se može izvesti u sagitalnom presjeku i tako usmjeriti ultrazvučnu zraku kroz neosificirani processus spinosus što nam omogućava vizualizaciju neuralne cijevi i kralježničke moždine unutar nje. U drugom i trećem trimestru conus medullaris nalazimo u razini L2-L3 kralješka (12). Cjelovitost neuralnog kanala određena je pravilnim rasporedom centara osifikacije kralježnice i prisutnošću mekih tkiva koja pokrivaju kralježnicu. Ako se može napraviti sagitalni presjek, vizualizacija conusa medullaris u njegovom normalnom položaju učvršćuje dijagnozu

normalnog razvoja (9). Pri osnovnom pregledu uvijek treba prikazati kralježnicu longitudinalno, cijelom dužinom. Detaljniji pregled je složeniji i obično zahtijeva stručnjaka u ovom području ili fetalni neurosonogram (13).

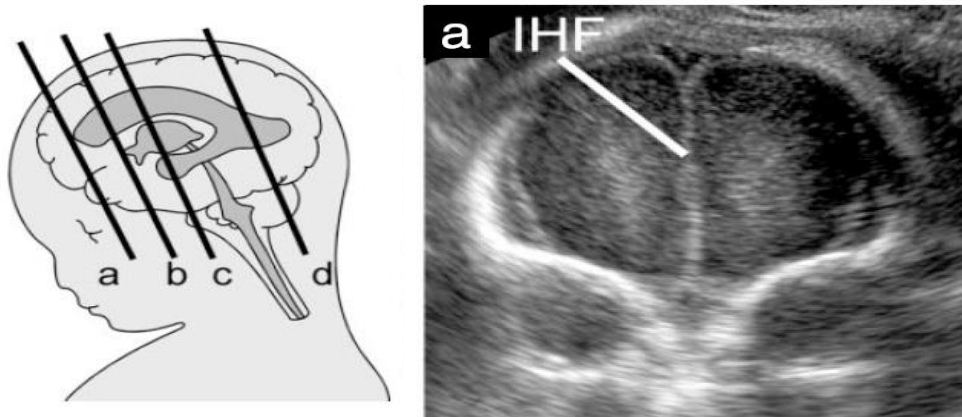


Slika 2. Osnovni pregled kralježnice u sagitalnom (lijevo) i poprečnom (desno) presjeku. U sagitalnom presjeku lijevo prikazuju se hiperehogeni trupovi kralježaka, ehogena intaktna koža, te hipo i anehogeni neuralni kanal i kralježnička moždina. Desno se u poprečnom presjeku prikazuju tri hiperehogene osifikacijske jezgre oko spinalnog kanala vidljive od 14. tjedna (nastavni materijal ISUOG-a) (2)

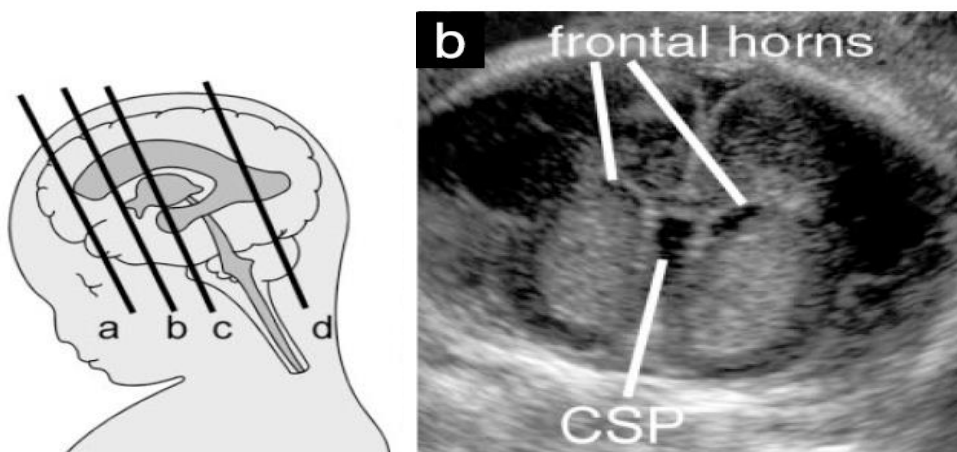
3.3. Fetalni neurosonogram

Fetalni neurosonogram je napredna ultrazvučna tehnika koja se provodi kod pacijenata sa povećanim rizikom za fetalne anomalije te kod sumnjivih nalaza na osnovnom pregledu. Uključuje koronalne i sagitalne presjeke glave koji su teži za izvođenje, ali mogu sa više detalja i puno jasnije prikazati detalje intrakranijalne anatomije fetusa. Fetalni neurosonogram je napredna tehnika te traži specifična znanja, a pri izvođenju samog pregleda rabe se vaginalne sonde frekvencija 5-10 MHz. Ovim pristupom mogu se bolje prikazati središnje strukture i hemisfere. Iako se preferira transvaginalni pristup, kod položaja zadkom ćemo

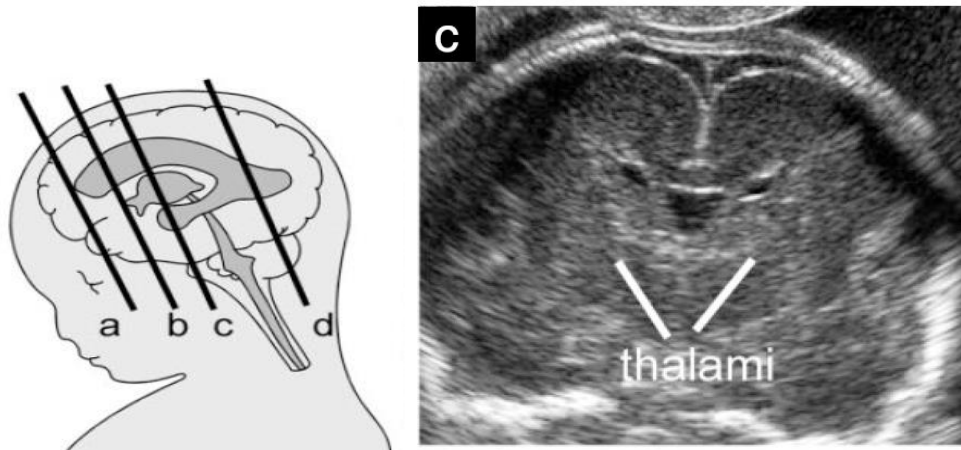
upotrijebiti transabdominalni pristup. Fetalna neurosonografija treba uključivati ista mjerenja kao i osnovni pregled: biparijetalni promjer, opseg glave i širinu ventrikula. Dodatna specifična mjerenja mogu varirati ovisno o gestacijskoj dobi i kliničkom okruženju. Četiri koronarna presjeka u fetalnom neurosonogramu uključuju transfrontalni presjek, presjek kroz nucleus caudatus, transtalamični te transcerebelarni presjek (2).



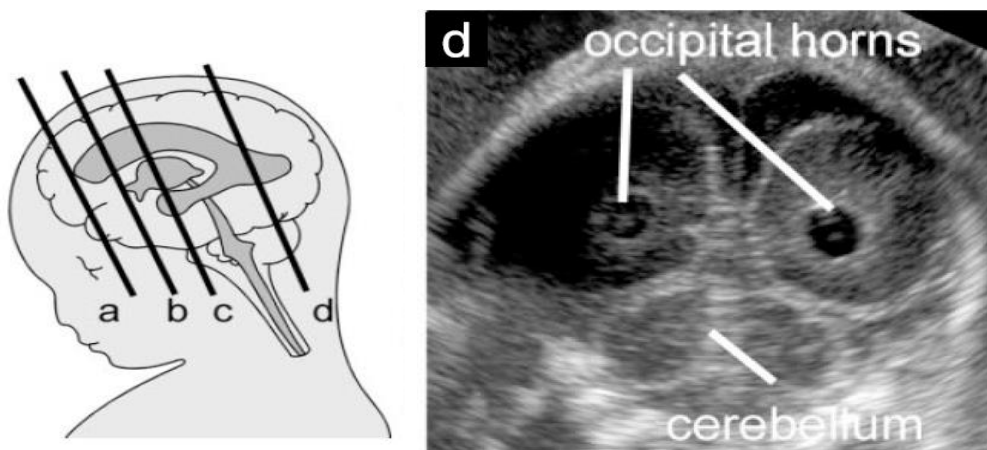
Slika 3.A. Transfrontalni presjek : prikazuje se neprekinuta središnja interhemisferična fisura. (materijal ISUOG-a) (2)



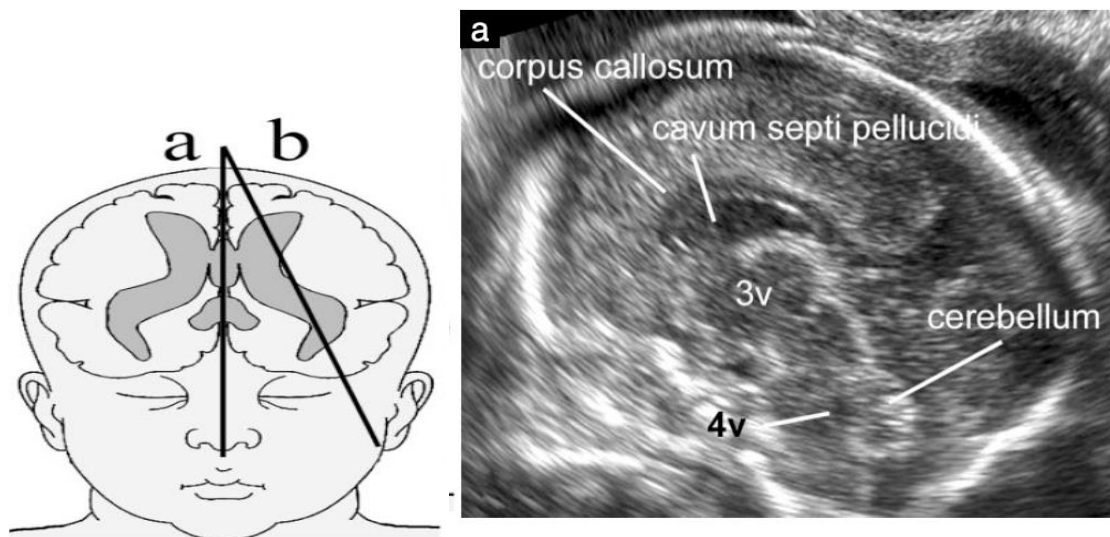
Slika 3.B. Presjek kroz nucelus caudatus: prikazuje se cavum septum pellucidum kao središnji anehogeni odjek i postranično prednji rogovi lateralnih ventrikula. Ispod rogova a lateralno od cavum septum pellucidum prikazuje se obostrano hipoehogeni nucleus caudatus. (nastavni materijal ISUOG-a) (2)



Slika 3.C. Transtalamični presjek: prikazuju se rogovi lateralnih ventrikula, corpus callosum i ispod hipoehogene jezgre talamusa. (nastavni materijal ISUOG-a) (2)



Slika 3.D. Transcerebelarni presjek: prikazuje se intehemisferična fisura, tentorium i hemisfere malog mozga te prepoznatljivi stražnji rogovi u kojima nema koroidnog pleksusa. (nastavni materijal ISUOG-a) (2)



Slika 4. Središnji sagitalni presjek: prikazuje se hipoehogeni corpus callosum u cijeloj dužini koji pokriva anehogeni cavum septum pellucidum te kaudalno moždano deblo i 4.komora. (nastavni materijal ISUOG-a) (2)

4. Defekti neuralne cijevi

Defekti neuralne cijevi su relativno česte kongenitalne anomalije koje se dešavaju kada ne dođe do zatvaranja dijela neuralne cijevi tijekom 5. i 6. tjedna gestacije. Defekti mogu uključivati kralješke, kralježničku moždinu te sam kranijum i mozak. Zašto do zatvaranja neuralne cijevi u određenim slučajevima ipak ne dolazi i dalje ostaje nepoznanica, iako se u posljednjem desetljeću sve više govori o mogućim razlozima nezatvaranja neuralne cijevi te načinima sprječavanja ovih anomalija. Jedna od mogućnosti prevencije svakako je primjena folne kiseline u prenatalnom periodu. Prema podacima iz studije Medical Research Council Vitamin Study Research Group, objavljenih u Lancetu 1991. (14) dokazano je da prekonceptijsko uzimanje folne kiseline dovodi do smanjena rizika za pojavnost defekata neuralne cijevi i to za čak 72%. Današnje preporuke savjetuju trudnicama i ženama koje planiraju trudnoću uzimanje 400 do 800 µg folne kiseline svakodnevno prije začeća i kroz cijelo prvo tromjesečje.

Incidencija defekata neuralne cijevi je jako varijabilna te ovisi o različitim etničkim, geografskim i prehrambenim čimbenicima. Raspon varira od manje od 1 pa sve do 7 na tisuću živorođenih. Najveću pojavnost ovih anomalija pronalazimo u Kini, Irskoj, Velikoj Britaniji, Pakistanu, Indiji i Egiptu (15). Ženski spol je češće zahvaćen ovim anomalijama, a žene koje su već rodile jedno dijete sa takvom malformacijom imaju 20 puta veći rizik nego opća populacija (16).

Defekti neuralne cijevi mogu biti otvoreni i zatvoreni. Otvoreni defekti neuralne cijevi čine većinu defekata neuralne cijevi, od koji su najčešće meningomijelokela, meningokela, encefalokela i anencefalija. U zatvorenih defakata neuralne cijevi, defekt je najčešće pokriven kožom, a na njega može upućivati i dio kože pokriven čuperkom dlaka, nekim madežom ili drugim defektom kože.

Prenatalna dijagnostika obuhvaća alfa-fetoprotein iz majčina seruma te pregled ultrazvukom. Alfa-fetoprotein iz majčina seruma vadi se u drugom trimestru, između 15-20 tjedna gestacije. On nam poglavito pomaže u dijagnostici anencefalije i meningomijelokele, dok za zatvorene defekte nema dijagnostičku važnost. Ne postoje drugi kranijalni znakovi u zatvorenim defektima koji bi nam pomogli u otkrivanju spinalnih dizrafizama. Prenatalna dijagnostika je u tim slučajevima još izazovnija jer je potrebna optimalna vizualizacija svakog spinalnog segmenta (17).

Postoji značajna povezanost između kožnih markera kao što su lipomi, dermalni sinusi, hemangiomi i hipertrichoza sa spinom bifidom occultom. Fetusi sa zatvorenim spinalnim defektima se rutinski zbrinjavanju postnatalno jer su spinalni živci i moždina uredni. Različiti tipovi spine bifide occulte uključuju rascijepljenu moždinu (diastatomyelia), subkutane ili intraspinalne lipome, zadebljan filum terminale, dermoidne ili epidermoidne ciste i mijelocistokelu.

Najčešći tip otvorenog spinalnog defekta je meningomijelokela, koja se na ultrazvuku prikazuje kao kompleksna lezija koja sadržava neuralne elemente, neuralne plakode, živčane korjenove, mozgovne ovojnice i cerebrospinalnu tekućinu. Meningokela je protruzija mozgovnih ovojnica koje formiraju cističnu tvorbu koja sadrži cerebrospinalnu tekućinu, a obavijena je uglavnom samo tankom arahnoidnom membranom. Kralježnička moždina i živčani korjenovi su lokalizirani unutar kanala kralježničke moždine i uglavnom su normalni (17).

4.1. Meningomijelokela

Meningomijelokela je teška kongenitalna anomalija središnjeg živčanog sustava. Karakterizira ju protruzija živčanog tkiva i ovojnica kroz rascjep lukova kralježaka što u

konačnici vodi do doživotne paralize (18). Ona je jedna od najtežih kongenitalnih anomalija diljem svijeta. Napretkom u prenatalnoj ultrazvučnoj dijagnostici, danas ovaj poremećaj možemo dijagnosticirati već u prvom trimestru. Opširna istraživanja su provedena o etiologiji meningomijelokele. Istraživanja su u konačnici pokazala povezanost određenih genetskih mutacija i ove malformacije, kao što je mutacija MTHFR gena te snažnu povezanost čimbenika okoliša u nastajanju ove anomalije (19). Značajan napredak u smanjivanju incidencije ove anomalije napravljen je kroz programe preventivnog uzimanja folne kiseline, koja je ranije identificirana kao čimbenik koji utječe na razvoj ove anomalije. Unatoč tome, mnoge trudnice nisu svjesne dobiti prenatalnog uzimanja folne kiseline pa tako meningomijelokela i dalje pogađa 1 na 2000 živorođenih (18).

Meningomijelokelu možemo zamjetiti prije 12. postmenstrualnog tjedna kao nepravilnosti u koštanom dijelu kralježnice ili kao izbočenje na stražnjoj konturi fetalnih leđa. Nakon 12. postmenstrualnog tjedna ultrazvučni dijagnostički markeri uključuju znak limuna i znak banane (20). Prenatalna dijagnostika meningomijelokele je značajno unaprijeđena sredinom 1980-ih, opisivanjem karakterističnih kranijalnih znakova. Znak limuna opisuje oblik lubanje u transverznoj ravnini, prisutan kod većine fetusa sa meningomijelokelom, a prezentira se kao konkavitet frontalnih kostiju blizu vjenčanog šava, za razliku od normalnog konveksnog izgleda. Postoji vjerojatnost da konkavitet nastaje zbog niskog hidrostatskog tlaka koji je uzrokovan curenjem cerebrospinalne tekućine iz otvorenog neuralnog defekta u amnionsku tekućinu. Znak limuna je opisan u fetusa sa meningomijelokelom najranije sa 13 tjedana, a u 50-90% slučajeva prije 24. tjedna gestacije (17). Iako puno pomaže u dijagnostici, važno je naglasiti da znak limuna nije specifičan samo za meningomijelokelu, jer do 1% normalnih fetusa pokazuje blagi konkavitet frontalnih kosti.

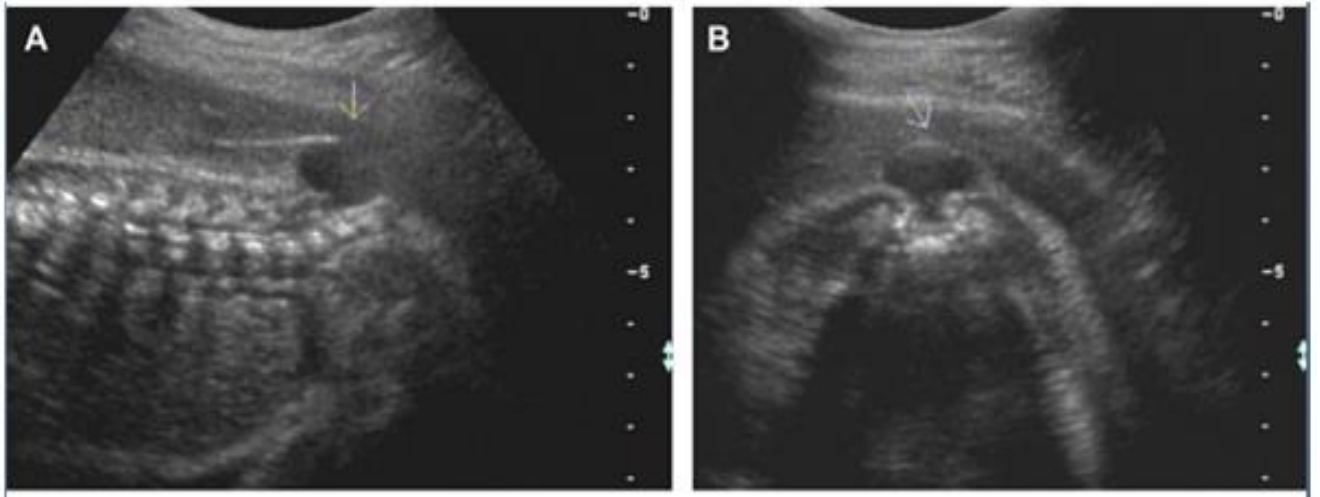
Meningomijelokela je teška anomalija sa značajnim posljedicama. Pacijenti sa meningomijelokelom su često limitirani različitim stupnjem mentalne retardacije,

disfunkcijama crijeva i mjehura te ortopedskim poteškoćama. Oko 14% sve novorođenčadi sa meningomijelokelom ne preživi dulje od 5 godina života, dok se mortalitet penje na 35% u onih pacijenata koji imaju simptome disfunkcije moždanog debla. 70% pacijenata ima IQ veći od 80, ali samo polovica njih uspije kasnije u životu biti samostalna, što nam daje zaključiti da ova anomalija predstavlja značajno opterećenje za obitelji oboljelih ali i cijelo društvo (18).

Uz motorne i senzorne deficite zbog lezije kralježničke moždine, značajne komplikacije meningomijelokele su povezane sa hidrocefalusom. Oko 85% svih pacijenata sa meningomijelokelom ima hidrocefalus, od toga njih 80% zahtijeva liječenje u smislu shuntova, a preko polovica liječenih dobije komplikacije vezane uz sam shunt. Također, gotovo svi pacijenti sa meningomijelokelom imaju povezanu i Arnold Chiari malformaciju (18).

Meningomijelokela se može zbrinjavati kirurški postnatalno, iako dosadašnji rezultati nisu spektakularni. Rješenje za olakšavanje i produljenje života ovim pacijentima možda ponudi fetalna in-utero kirurgija. Trudnice koje razmatraju in-utero kirurgiju kao opciju moraju proći ekstenzivnu prenatalnu obradu koja uključuje opstetričku procjenu, genetsko savjetovanje, ultrazvučni pregled i MR. Ultrazvučnim pregledom procjenjuje se funkcija donjih ekstremiteta, identificira se postojanje ekvinovarususa te se definira razina spinalnog defekta. U pravilu, fetusi sa torakolumbalnim defektima imaju najlošiju prognozu, dok oni sa niže smještenim defektima imaju bolji ishod. Pažljivom korelacijom rezultata slikovnih pretraga i kliničkog ishoda poboljšano je prenatalno savjetovanje i planiranje terapijskih intervencija (18). Fetalna kirurgija je povezana sa značajnim komplikacijama i radi toga se treba izvoditi u specijaliziranim centrima u kojima rade dobro obučeni multidisciplinarni timovi, koji imaju svu potrebnu opremu i jedinice za intenzivnu skrb. Cilj fetalne kirurgije je smanjiti hernijaciju stražnjeg mozga (Chiari malformacija), smanjiti broj djece sa

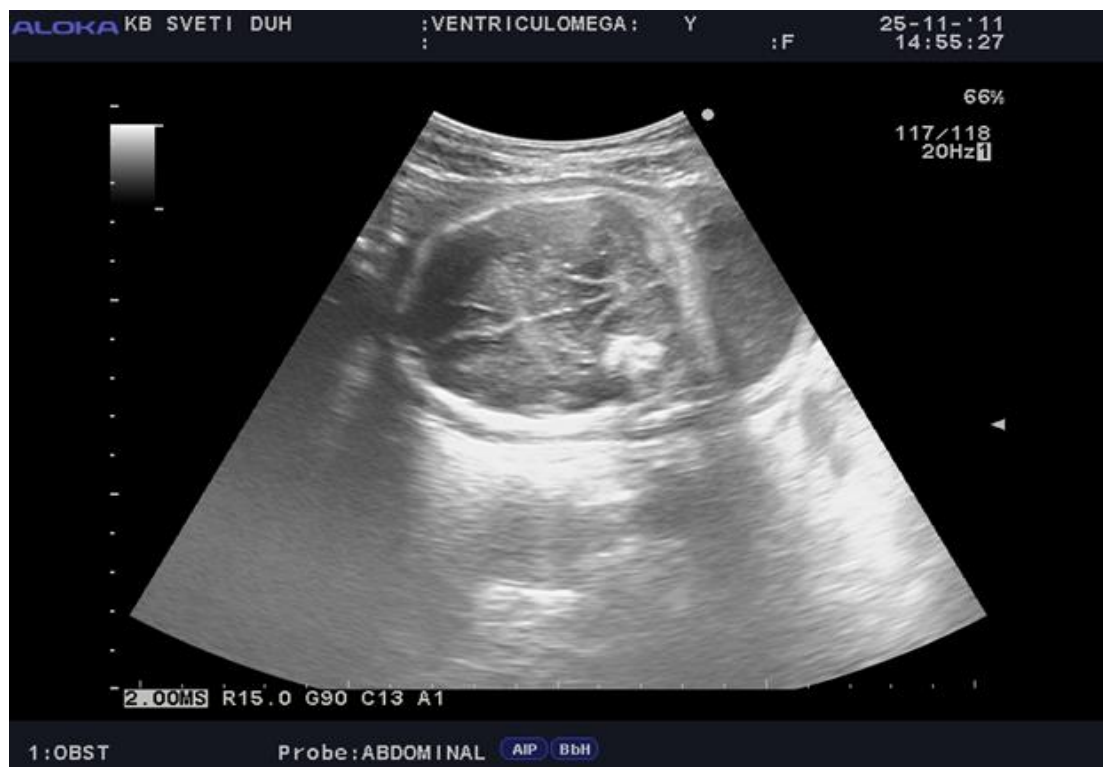shunt-ovisnim hidrocefalusima te poboljšati funkciju donjih ekstremiteta. Nakon operacije i poroda, pacijente treba pratiti kroz cijelo djetinjstvo kako bi se procijenio daljnji neuromotorni i kognitivni razvoj.



Slika 5.

A : Meningomijelokela u uzdužnom presjeku: prikazuje se vidljiva protruzija kralježničke moždine obavijene ovojnicama

B : Ista meningomijelokela u poprečnom presjeku: vidljiv tzv. „U znak“ („U shape“) kralježnice koji nastaje zbog nedostatka stražnje osifikacijske jezgre lumbalnog kralješka (2)



Slika 6. Transcerebelarni presjek kod meningomijelokele: zatvorena je cisterna magna zbog hernijacije hemisfera malog mozga i medule oblongate. Ovaj ultrazvučni nalaz upućuje na Chiari sindrom (arhiva Klinike za ginekologiju i porodništvo KB "Sveti Duh", s dopuštanjem doc. dr. sc. Miškovića)

4.2. Anencefalija

Anencefalija je među najčešćim anomalijama središnjeg živčanog sustava fetusa. Incidencija ovog poremećaja je 1 na 1000 živorođenih. Unatoč svojoj visokoj učestalosti etiologija ovog poremećaja i dalje ostaje nejasna, a većina fetusa ima normalan kariotip (21). Neizbježan ishod ovog poremećaja je smrt pri porodu ili neposredno nakon poroda.

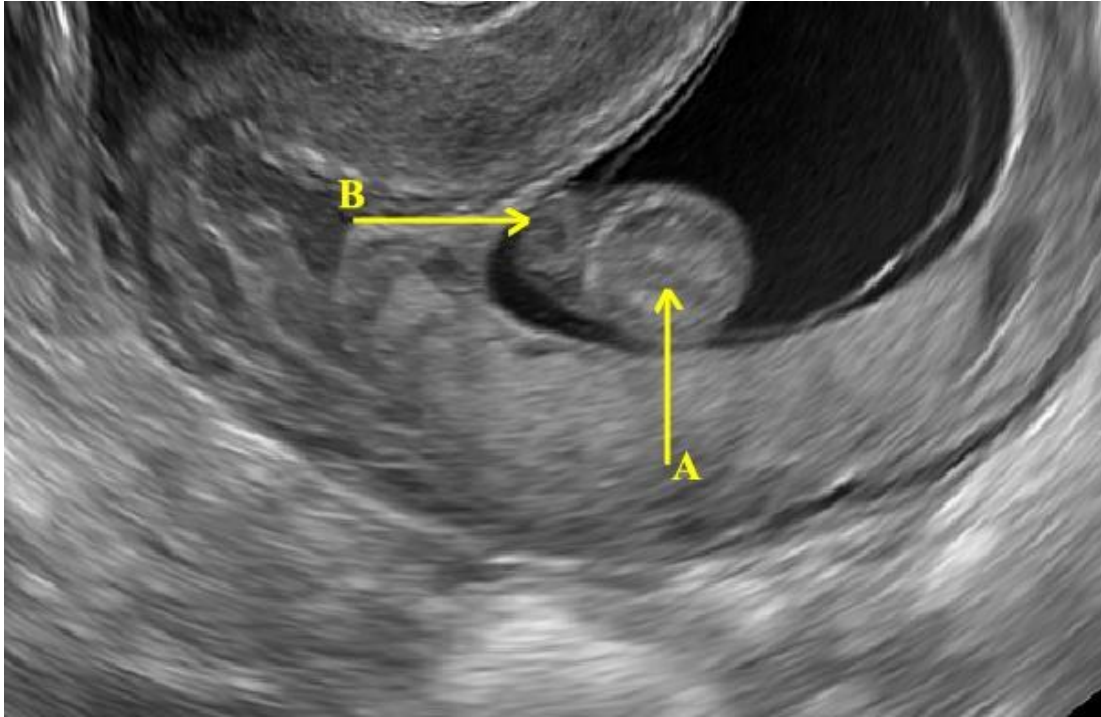
Anencefalija je kompleksna razvojna anomalija koja primarno zahvaća produkciju mezenhima koja za posljedicu ima poremećaje u skeletalnom razvoju i nepravilno spajanje neuralnih nabora. Ključni događaji za razvoj ove anomalije se događaju u tri faze. Prva faza je dizrafija, ili nesposobnost neuralnih nabora da se zatvore u rostralnoj regiji 18. do 20. postovulatornog dana. Druga faza je egzencefalija, izloženost dobro diferenciranog mozga

izvan lubanje tijekom embrionskog razvoja dok u trećoj fazi dolazi do dezintegracije izloženog mozga što rezultira anencefalijom (21).

Ključni dijagnostički pokazatelji kod ove anomalije su odsutnost kalvarije lubanje i izloženost mozgovnog tkiva, dok baza lubanje i lice ostaju očuvani. Ultrazvučno nalazimo i ehogenost amnionske tekućine te nuhalno prosvjetljenje, i to već u prvom trimestru (21).

4.3. Cefalokela

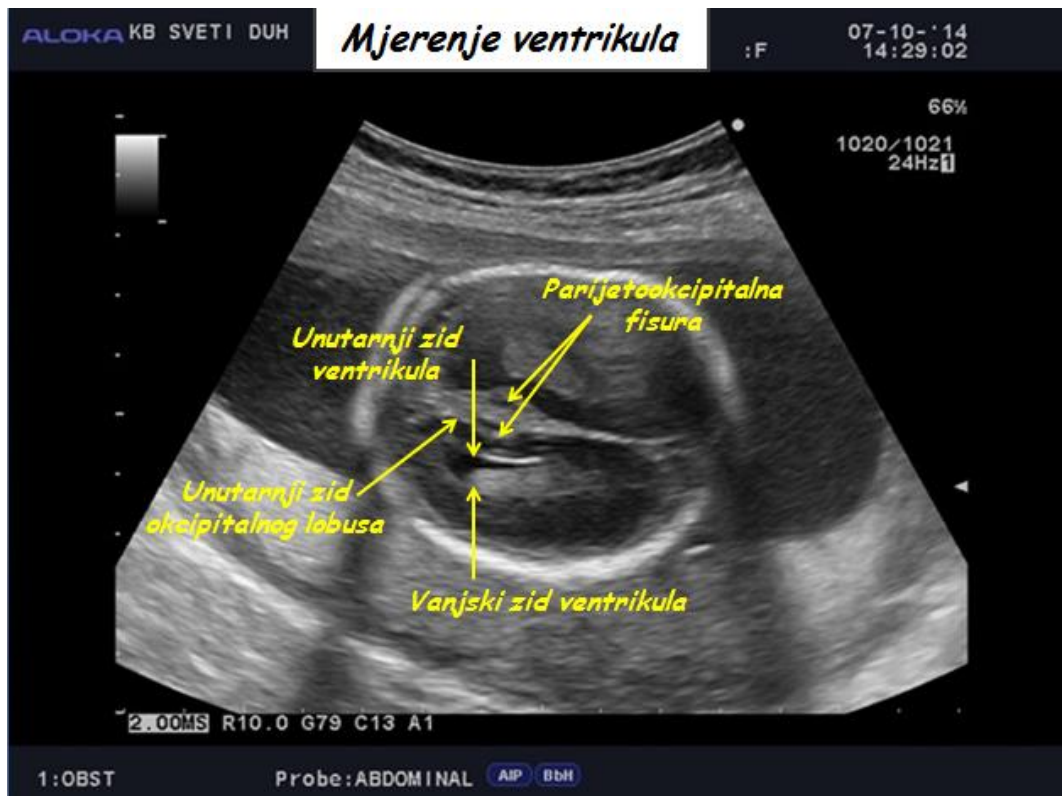
Cefalokela označava protruziju intrakranijalnog sadržaja kroz koštani defekt lubanje. Najčešće ih nalazimo u zatiljnom području, u populaciji bjelaca u Europi i Sjevernoj Americi, koji čine približno 80% svih cefalokela. Parijetalne cefalokele su najmanje učestalosti i često su povezane sa značajnim anomalijama mozga (9). Encefalokele su karakterizirane prisutnošću mozgovnog tkiva unutar same lezije. Cefalokele često uzrokuju lošu cirkulaciju cerebrospinalne tekućine i posljedični hidrocefalus. Masivne encefalokele mogu biti povezane sa mikrocefalijom. Cefalokele su često povezane sa drugim anomalijama ili su dio nekog sindroma (9). Na fetalnu cefalokelu ćemo posumnjati kada pronađemo parakranijalnu masu na ultrazvuku. Dijagnoza encefalokele je relativno jednostavna, jer pronalazimo mozgovno tkivo unutar vrećaste mase. Razlikovanje kranijalne meningokele od mekotkivnog edema ili cističnog higroma može biti zahtjevno. Kranijalne cefalokele su vrlo često povezane sa ventrikulomegalijom. Pedijatrijska literatura govori da je ishod cefalokela povezan sa prisutnošću ili odsutnošću mozgovnog tkiva unutar lezija (9).



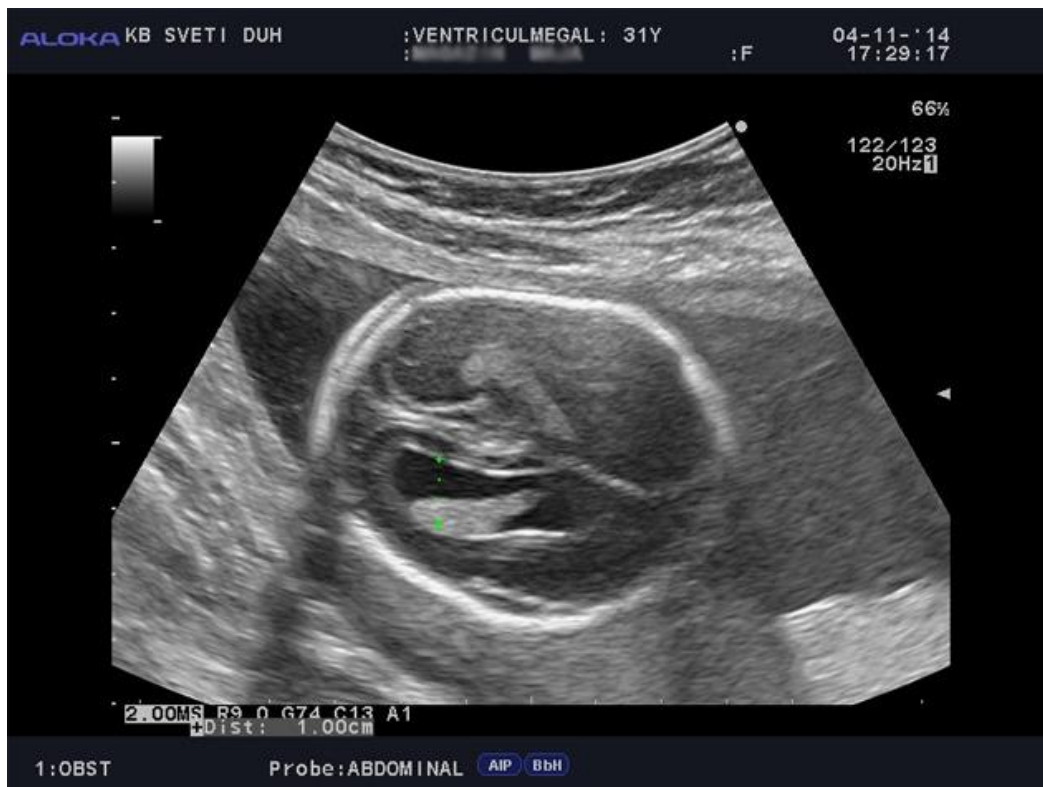Slika 7. Encefalokela u 12.tjednu: poprečni presjek kroz glavicu fetusa (A): vidi se posteriorni defekt i hernijacija moždanih ovojnica i mozga (B) (arhiva Klinike za ginekologiju i porodništvo KB "Sveti Duh", s dopuštanjem doc. dr. sc. Miškovića)

5. Ventrikulomegalija

Ventrikulomegalijom nazivamo uvećanje jedne ili obje lateralne moždane komore. Dijagnosticiramo ju ako izmjerimo više od 10mm u promjeru na aksijalnom presjeku mozga u razini talamusa. Ventrikulomegaliju dijelimo dalje prema opsegu dilatacije na graničnu ili blagu ventrikulomegaliju, kada lateralni ventrikli mjere 10-12 mm, umjerenu kada je promjer 12. 1-14. 9 mm, i tešku ventrikulomegaliju kada je promjer ventrikla veći od 15 mm. (22) Unatoč ovoj podjeli, širinu komora od 10 do 15 mm uobičajeno nazivamo blagom ventrikulomegalijom. Blaga ventrikulomegalija je povezana sa povećanom vjerojatnošću za cerebralne i ekstracerebralne malformacije, aneuploidije i infekcije te radi toga takve pacijente treba pažljivo pregledati i uputiti u referentni centar. Fetusi sa izoliranom blagom ventrikulomegalijom obično imaju dobru prognozu i u većini slučajeva komore se vrate na svoju normalnu veličinu tokom gestacije. Ipak takvi fetusi nose povećan rizik za neurološke komplikacije i u nekim slučajevima razviju teške cerebralne anomalije uključujući hidrocefalus, ozljede bijele tvari, abnormalnosti kortikalne ploče i to u zadnjem dijelu gestacije ili nakon rođenja. Rizik je posebno povećan kad je širina komora veća od 12 mm, kada povećanje zahvaća obje lateralne komore i u ženskih fetusa (23). U fetusa sa spinom bifidom, ventrikulomegalija je primjećena ultrazvučnim pregledom kod 70-80% svih fetusa sa spinom bifidom, tim više ih je dijagnosticirano što je gestacijska dob bila veća (17). Bitno je naglasiti kako ventrikulomegalija nije jedinstvena dijagnoza, ona je znak koji upućuje na razne patološke uzroke.



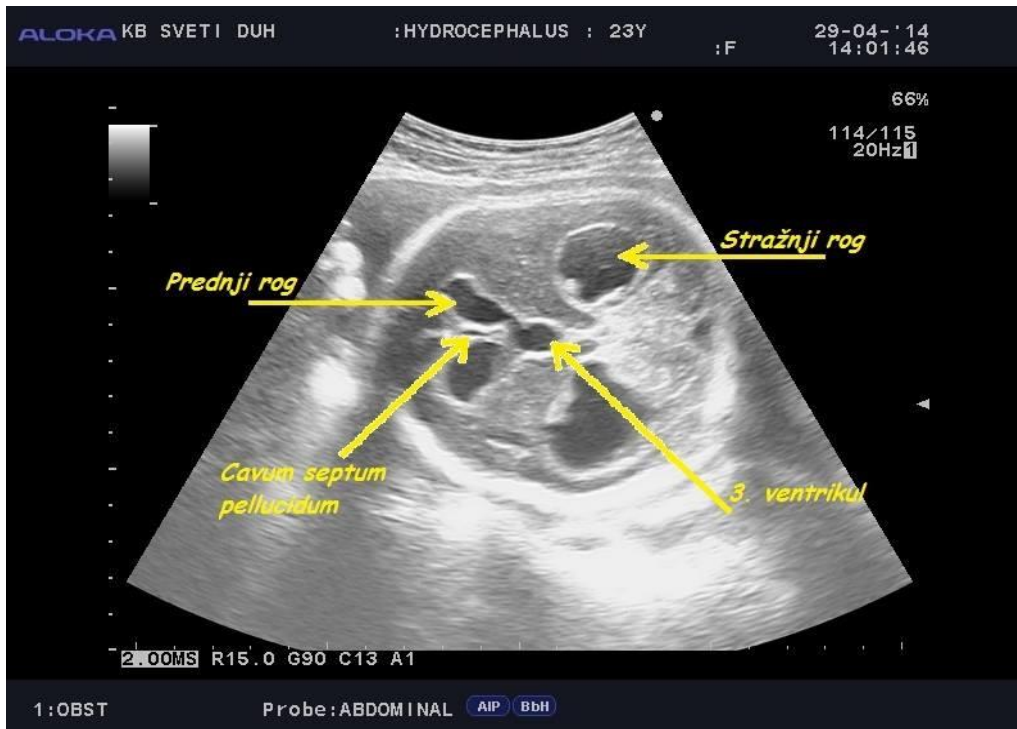
Slika 8. Mjerenje ventrikula: mjeri se između unutarnjih rubova zidova stražnjeg roga lateralnog ventrikula u nivou atrija. (arhiva Klinike za ginekologiju i porodništvo KB "Sveti Duh", s dopuštanjem doc. dr. sc. Miškovića)



Slika 9. Ventrikulomegalija u 22 tjednu: u projekciji stražnjih rogova lateralni ventrikl mjeri 10mm, uočava se i lateralni odmak koroidnog pleksusa od središnje linije. (arhiva Klinike za ginekologiju i porodništvo KB "Sveti Duh", s dopuštenjem doc. dr. sc. Miškovića)

5.1. Akveduktalna stenozna

Točan uzrok akveduktalne stenozne u 75% slučajeva ostaje nepoznat, a kao neke od uzroka možemo navesti bakterijske i virusne infekcije, krvarenje te razne genetske poremećaje. (24) Ključni dijagnostički pokazatelji koji nam ukazuju na to da se radi o akveduktalnoj stenozni su teška bilateralna ventrikulomegalija u kojoj su lateralni ventrikli veći od 15mm, dilatacija treće moždane komore, te ultrazvučni prikaz visećeg koroidnog pleksusa. Ventrikulomegalija je progresivna, a nalazimo i makrocefaliju. Vrlo često ne možemo vizualizirati corpus callosum radi uvećanih ventrikla, a može biti prisutna i ageneza corpora callosuma. Strukture stražnje jame su normalne (25). Prognoza je jako varijabilna i ovisi o podležećem uzroku stenozne.



Slika 10. Teška ventrikulomegalija zbog akveduktalne stenoza u 31. tjednu: simetrično obostrano dilatirani prednji i stražnji rogovi lateralnih komora. U središnjoj liniji uočljiv je dilatiran treći ventrikul a između prednjih rogova komprimiran cavum septum pellucidum. (arhiva Klinike za ginekologiju i porodništvo KB "Sveti Duh", s dopuštanjem doc. dr. sc. Miškovića)

6. Medijalne anomalije

Medijalne cerebralne anomalije uključuju skupinu mozgovnih anomalija koje variraju po opsegu težine i tipično su povezane sa kraniofacijalnim malformacijama.

6.1. Holoprozencefalija

Holoprozencefalije su složene anomalije prednjeg mozga koje kao zajedničku karakteristiku imaju nepotpuno razdvajanje mozgovnih polutki i formaciju diencefaličnih struktura. Holoprozencefalija je primarno defekt indukcije koji vodi do kompletnog ili parcijalnog nerazdvajanja prosencephalona na dvije odvojene polutke između 18. i 28. postkonceptijskog dana (21).

Najšire prihvaćena klasifikacija ovih poremećaja razlikuje četiri glavne varijante holoprozencefalije, alobarnu, semilobarnu, lobarne tipove i najnovije opisanu središnju interhemisferičnu varijantu. U alobarnoj holoprozencefaliji interhemisferična fisura, falx cerebri i corpus callosum su potpuno odsutni. Postoji jedan primitivni ventrikl, holoventrikl, a talamus je spojen u sredini. Također postoji nedostatak trećeg ventrikla, neurohipofize i olfaktornog bulbosa i tračaka. U semilobarnoj holoprozencefaliji dvije mozgovne polutke su djelomično odvojene na stražnjem dijelu ali i dalje postoji jedna ventrikularna šupljina. U alobarnom i semilobarnom obliku krov ventrikularne šupljine, tela choroidea, koja se inače normalno nalazi unutar mozga, ovdje se može izbočiti na mozgovnom konveksitetu ispod lubanje i formirati cističnu tvorbu različite veličine koju zovemo dorzalna vreća. Alobarna i semilobarna holoprozencefalija su često povezane sa mikrocefalijom, manje često sa makrocefalijom, što je uglavnom povezano sa dorzalnom cistom i unutarnjim opstruktivnim hidrocefalusom. U lobarnoj holoprozencefaliji interhemisferična fisura je dobro razvijena u stražnjem dijelu, ali i dalje postoji različit stupanj spojenosti cingulatnog girusa i lateralnih

ventrikla i nedostatak septuma pelluciduma. U središnjoj interhemisferičnoj varijanti holoprozencefalije spajanje se događa uglavnom na razini tijela lateralnih komora dok su prednji i stražnji rogovi komore relativno dobro razvijeni (9). Alobarna i semilobarna holoprozencefalija su tipično povezane sa facijalnim anomalijama koje su posljedica hipoplazije središnjih facijalnih struktura. Malformacije se nalaze u rasponu od ciklopije i teškog hipotelorizma do rascjepa usne i nepca. Nos može biti odsutan ili ekstremno zaravnat (9). Holoprozencefalija pri rođenju je vrlo rijetka. Ova anomalija ima visoku intrauterinu smrtnost i ne susrećemo ju često u prenatalnim studijama. Etiologija ovog poremećaja je različita. U većini slučajeva anomalija je izolirana i sporadična, dok u nekim slučajevima možemo pronaći kromosomske abnormalnosti.

Prenatalna dijagnostika alobarne holoprozencefalija ovisi o prikazu jednog rudimentarnog cerebralnog ventrikla koji se može izbočiti posteriorno kroz nedovoljno složen korteks i formirati dorzalnu vreću. Sukladno stupnju složenosti korteksa preko ventrikularne šupljine i prisutnosti ili odsutnosti dorzalne vreće, postoje tri poznate verzije alobarne holoprozencefalije – palačinka, šalica i oblik loptice. Dodatni nalazi uključuju prisutnost tipični facijalnih anomalija. Slične nalaze možemo očekivati i u semilobarnom tipu (9). U središnjoj interhemisferičnoj varijanti holoprozencefalije postoji nepotpuno razdvajanje nuleusa caudatusa i talamusa, odsutno tijelo corpora callosa i moždane heterotopije (21).

Smrtnost neonatusa sa holoprozencefalijom je visoka. Preživljenje ovisi o težini mozgovnih i facijalnih anomalija, prisutnosti aneuploidije i drugih kongenitalnih anomalija. Alobarna holoprozencefalija ima najveći mortalitet. Sva djeca sa holoprozencefalijom imaju razvojne poteškoće, a stupanj nesposobnosti u velikoj mjeri ovisi o razini poremećaja razvoja mozga (21).

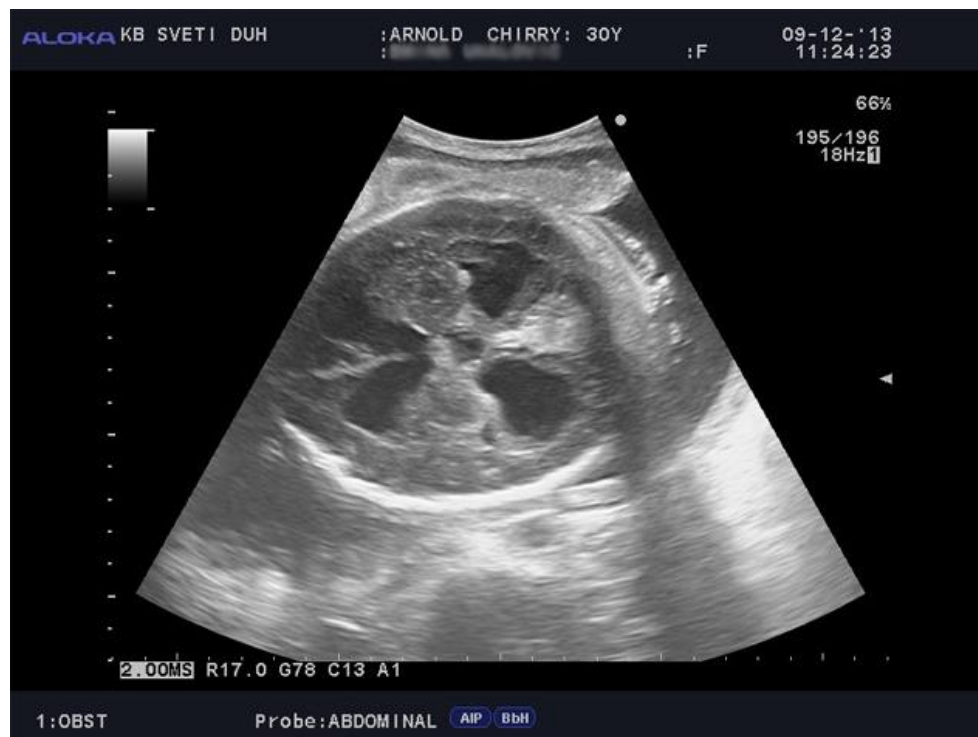6.2. Arnold Chiari malformacija

Arnold Chiari malformacija, ili samo Chiari II, kompleksna je kongenitalna anomalija koja obuhvaća prisutnost otvorenog spinalnog defekta (meningomijelokele) i hernijaciju cerebelarnog vermisa i moždanog debla kroz foramen magnum. Ovakav pomak struktura ometa otjecanje cerebrospinalne tekućine te kao posljedica u većini slučajeva nastaje nekomunicirajući hidrocefalus. Incidencija je gotovo jednaka onoj spine bifide, a nastaje u vrijeme kada i meningomijelokela, u 4. tjednu gestacije, u vrijeme zatvaranja stražnjeg neuralnog otvora. Najšire prihvaćena teorija o nastanku ove anomalije govori da zbog nezatvaranja neuralne cijevi dolazi do curenja amnionske tekućine kroz otvoreni spinalni defekt što posljedično vodi do smanjenog razvoja struktura stražnje jame te do abnormalnosti u neuralnom razvoju (26).

Ključni dijagnostički pokazatelji su razina α -fetoproteina u majčinom serumu od biokemijskih indikatora te ultrazvučni nalaz kralježnice zakrivljene u obliku slova U, izbočene mase ili druge nepravilnosti stražnje konture kralježnice u sagitalnom presjeku. Klasični kranijalni nalaz znaka limuna i znaka banane uočavamo u više od 95% slučajeva između 16. i 24. tjedna (27). Anomalije koje su vrlo često povezane uz Chiari II su anomalije koje zahvaćaju lubanju, kao mala stražnja jama, nisko položen tentorijum cerebelli i povećan foramen magnum. Anomalije mozga kao što su polimikrogirija, kortikalne heterotopije i disgeneza corpora callosa također mogu biti prisutne uz Chiari II. Nekomunicirajući hidrocefalus nalazimo u 80-90% slučajeva. Od deformiteta kralježnice najčešće su prisutne skolioza i kifoza (28).

Anomalija je povezana sa značajnim morbiditetom i mortalitetom. Tek polovica pacijenata može živjeti samostalno u odrasloj dobi. Ishod kognitivnih sposobnosti i sposobnosti za samostalan život je usko povezan sa hidrocefalusom i njegovim

komplikacijama (29). Najčešće manifestacije u dojenčadi su centralna apneja i disfunkcija donjeg dijela kranijalnih živaca, dok u starije djece i mlađih odraslih najčešće se pojavljuju bolnost u vratu, glavobolje i senzorne smetnje u udovima. Simptomi apneje, stridora (koji upućuje na parezu glasnica) i teškoće s gutanjem kod dojenčadi su povezani sa visokim stopama mortaliteta, čak do 15% svih simptomatskih slučajeva umre do treće godine života (30).



Slika 11. Arnold-Chiari malformacija u 38. tjednu: simetrična dilatacija prednjih i stražnjih rogova lateralnih ventrikula i dilatirana treća komora. Ne prikazuje se stražnja lubanjska jama zbog hernijacije malog mozga i moždanog debla. (arhiva Klinike za ginekologiju i porodništvo KB "Sveti Duh", s dopuštenjem doc. dr. sc. Miškovića)

6.3. Ageneza corpora callosa

Corpus callosum je najveća središnja struktura mozga koja povezuje neokorteks mozgovnih polutki. Corpus callosum pripada bijeloj tvari mozga i ima važnu ulogu u koordinaciji informacija i bilateralnoj razmjeni senzornih stimulusa. Razvija se iz lamine

terminalis u prednjem dijelu neuralne cijevi. Do 4. mjeseca gestacije samo je rostralni dio corpora callosa razvijen, kaudalna porcija se razvija tek nakon 5. mjeseca (31). Ageneza corpora callosa može biti kompletna ili parcijalna. U parcijalnoj agenezi ili hipoplaziji prednji dijelovi corpora callosa su razvijeni, dok stražnji nedostaju. Ageneza corpora callosa je kompleksno stanje koje nastaje kao posljedice ometanja jedne od brojnih etapa u razvoju corpora callosa kao što je celularna proliferacija i migracija, aksonalni rast ili strukturiranje glije (32). Malformacija corpora callosa je rijetko izolirana, češće ju susrećemo sa drugim anomalijama središnjeg živčanog sustava, ali i nekim somatskim anomalijama (33). U određenog broja pojedinaca, ageneza corpora callosa može biti posve asimptomatska, bez vidljivih povezanih kliničkih nedostataka, samo sa blagim intelektualnim poteškoćama kao što su problemi sa vizualnim procesiranjem, više jezične funkcije i socijalni deficit koji je vidljiv samo na detaljnom psihometrijskom ispitivanju. Mnogi pojedinci sa agenezom corpora callosa nose dijagnozu poremećaja pažnje ili neke od bolesti autističnog spektra (32).

Podaci o prevalenciji ovog poremećaja veoma variraju, kao i njezina klinička slika, ali prva populacijska studija anomalija corpora callosa objavljena 2008. godine u *American Journal of Medical Genetics* (34) je prikazala podatak da je populacijska prevalencija 1, 8 na 10000 djece ispod jedne godine života i ako takva da pripada među najčešće malformacije mozga.

Ključni dijagnostički pokazatelji u prenatalnoj dijagnostici ovog poremećaja su kolpocefalija, nepostojeći cavum septum pellucidum, nepostojeći corpus callosum, nepostojeća ili nenormalna pericallosalna arterija, paralelni lateralni ventrikli u obliku suze. U trećem trimestru vidljiv je znak u obliku zraka sunca na medijanom presjeku te široko razmaknuti prednji rogovni usmjereni prema naprijed, takozvani znak vikinške kacige (21).

Ako nam ultrazvučni pregled ne pruža dovoljno informacija, savjetuje se primjena magnetske rezonance.

Corpus callosum je filogenetski novija struktura mozga i njegov nedostatak ne znači letalni ishod. Izolirana ageneza corpora callosa može biti ili potpuno asimptomatska i slučajni nalaz, ili može biti otkrivena tijekom neuroloških ispitivanja nekih blagih deficita kao što su nesposobnost razlučivanja razlike u temperaturi, obliku ili veličini određenih predmeta stavljenih istovremeno u obje ruke. Najgoru prognozu imaju oni pacijenti koji uz agenezu corpora callosa imaju neke druge migracijske poremećaje, sa ili bez Dandy Walker malformacija. Stoga možemo reći da je prognoza bolesti primarno određena sa podležećim ili povezanim anomalijama (31).

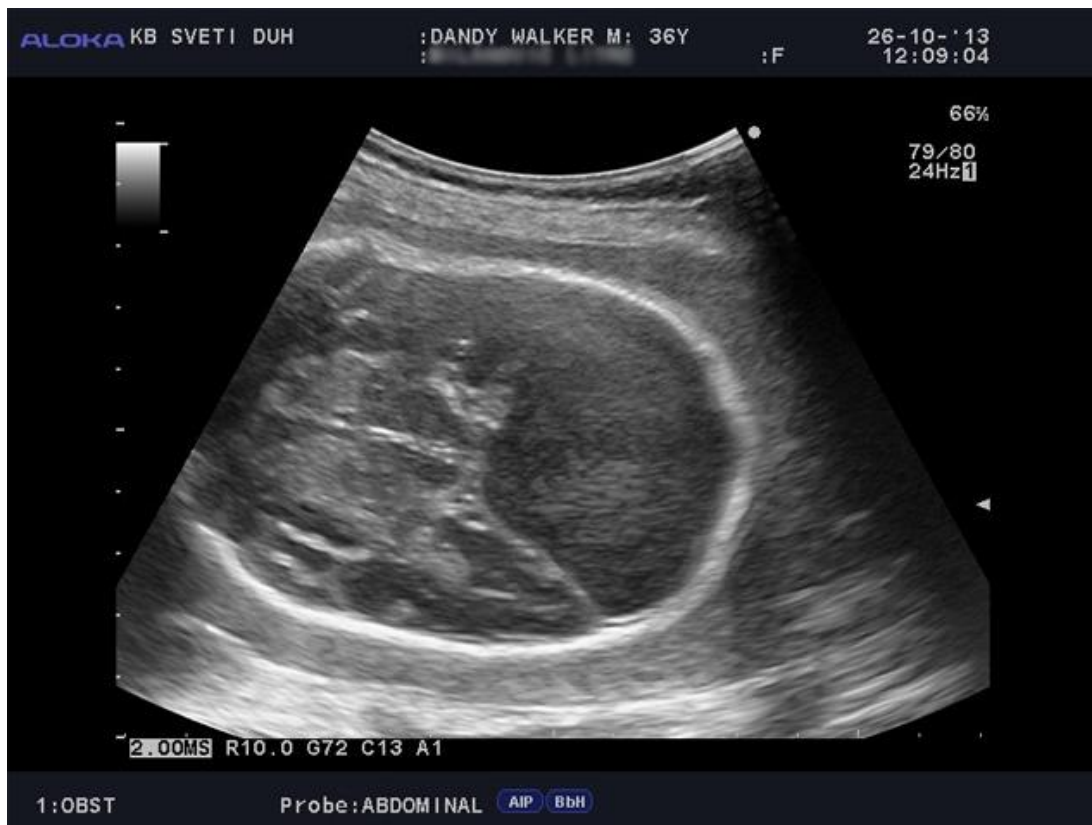6.4. Dandy Walker malformacija

Pojam Dandy Walker malformacija se odnosi na spektar malformacija koji obuhvaća povećanje stražnje lubanjske jame sa podignutim cerebelarnim tentorijem, uvećanje četvrte moždane komore i malformaciju cerebelarnog vermisa. Dandy Walker malformaciju treba razlikovati od ostalih cističnih lezija stražnje lubanjske jame kao što su arahnoidne ciste, ageneza vermisa ili hipoplazija cerebeluma(35). Dandy Walker je rijetka bolest, incidencije 1 na 30, 000 poroda. Prisutna je u 4-12% svih slučajeva infantilne hidrocefalije (36). Nastaje kao rezultat zastoja u razvoju stražnjeg mozga u razdoblju između 4. i 6. tjedna gestacije (37).

Ključni dijagnostički pokazatelji koji nam mogu ukazivati na ovu malformaciju su velika cisterna magna koja komunicira sa četvrtom komorom, nepostojeći ili hipoplastični vermis, ventrikulomegalija , cerebelarne hemisfere sa različitim stupnjevima displazije te podignut tentorijum. Dandy Walker je u velikom broju slučajeva povezan sa ostalim anomalijama središnjeg živčanog sustava od kojih su najčešće hidrocefalija, ageneza ili

disgeneza corpora callosa, holoprozencefalija, cefalokele, poremećaji migracije i heterotopije (36).

Ukupna smrtnost dojenčadi jako varira, u rasponu od 10 do svega 66%. U dojenčadi sa višestrukim malformacijama nalazimo višu stopu smrtnosti za razliku od one dojenčadi koja ima izoliranu Dandy Walker malformaciju (38). Sistematski pregled literature doveo je do zaključka kako čak jedna trećina preživjelih pacijenata sa Dandy Walker malformacijom može dalje normalno razvijati. Poželjan i normalan razvoj se u najvećem broju slučajeva nalazio kod pacijenata koji nisu imali neke druge anomalije i u kojih je vermis bio normalno lobuliran (39).



Slika 12. Dandy-Walker malformacija u 26. tjednu: stražnju lubanjsku jamu u potpunosti zauzima cistična, anehogena struktura uz gubitak prepoznatljivih anatomskih detalja malog mozga i vermisa. (arhiva Klinike za ginekologiju i porodništvo KB "Sveti Duh", s dopuštenjem doc. dr. sc. Miškovića)

7. Hidrocefalus

Pod pojmom fetalni hidrocefalus mislimo na heterogenu skupinu poremećaja koji su često povezani sa drugim kongenitalnim anomalijama, posebice anomalijama središnjeg živčanog sustava. Kongenitalni hidrocefalus je karakteriziran povećanim nakupljanjem cerebrospinalne tekućine u mozgu. U fetusa i dojenčadi glavni klinički znak hidrocefalusa je povećanje opsega glave, iako u nekim slučajevima ventrikulomegalije opseg glave može ostati u normalnim razmjerima (40). Razlog za nakupljanje cerebrospinalne tekućine je neravnoteža između proizvodnje i apsorpcije cerebrospinalne tekućine. Najčešći uzroci kongenitalnog hidrocefalusa su akveduktalna stenoza, Arnold Chiari malformacija te Dandy Walker malformacija (41).

Hidrocefalus je vrlo često neizbježna posljedica meningomijelokele. Tamo gdje postoji jasan klinički i radiološki dokaz o postojanju hidrocefalusa mora uslijediti odgovarajuća terapija. U 15% dojenčadi sa jasnom dijagnozom hidrocefalusa po rođenju postavljanje ventrikuloperitonealnog shunta može se obaviti simultano sa zbrinjavanjem meningomijelokele (30). Postavljanje shunta predstavlja značajan teret za ove pacijente u budućnosti. Komplikacije vezane uz hidrocefalus i postavljeni shunt nemaju štetne posljedice samo za kognitivni razvoj nego i cjeloukupni ishod i dugoročno preživljenje. Pacijenti sa meningomijelokelom i shantom zahtijevaju češće revizije, a u toj skupini su nađene i češće infekcije vezane uz shunt (30).

8. Anomalije neuralne migracije

Neuralne stanice koje formiraju sivu tvar putuju u unutrašnjost mozga, na površini lateralnih komora i kasnije migriraju kroz radijalno posložene glijalne stanice na površinu mozga. Migracija se odvija u različitim valovima kroz nekoliko tjedana. Većina zbivanja se odvija između 8 i 16 tjedna gestacije, ali se nastavlja sve do 25. tjedna. Jednom kada neuralne stanice dostignu svoje konačno odredište na površini mozga one prolaze proces sazrijevanja i diferencijacije, dolazi do izrastanja aksona i dendrita te stvaranja sinapsi sa drugim neuronima, formirajući tako dobro organiziran šesteroslojni korteks. Anomalije migracije su karakterizirane nepotpunim formiranjem kortikalnih slojeva sa abnormalnom lokacijom neurona koji nisu uspjeli dostići svoje konačno odredište. U tom slučaju, korteks je zadebljan velikim slojem neorganiziranih neurona. Sukladno tomu, bijela tvar ispod kore je stanjena zbog neuspjele produkcije aksona od strane ovih neorganiziranih neurona. Makroskopski gledano, glavni nalaz je promjena u vijuganju mozga koja može biti povezana sa promjenama u veličini mozga i veličini komora (9).

Promjene neuronske migracije uključuju širok spektar anomalija kao što su lizencefalija (nedostatak ili jako izravnata površina mozga), polimikrogirija (povećan broj vijuga mozga), unilaterna megaencefalija, shizencefalija i heterotopije sive tvari. Proces migracije mogu prekinuti okolišni čimbenici kao što su teratogeni ili ishemija, a u nekim anomalijama je jasno prisutan i genetički uzrok. Postnatalno tehnika izbora za dijagnostiku je magnetska rezonanca, koja omogućava jasno razlikovanje sive i bijele tvari. Ultrazvuk nam omogućava detekciju tipičnih makroskopskih abnormalnosti mozga kao što su primjerice abnormalnosti girusa što nam pomaže da posumnjamo na neku anomaliju, iako tek u kasnijim razdobljima trudnoće (9).

9. Vaskularne anomalije mozga

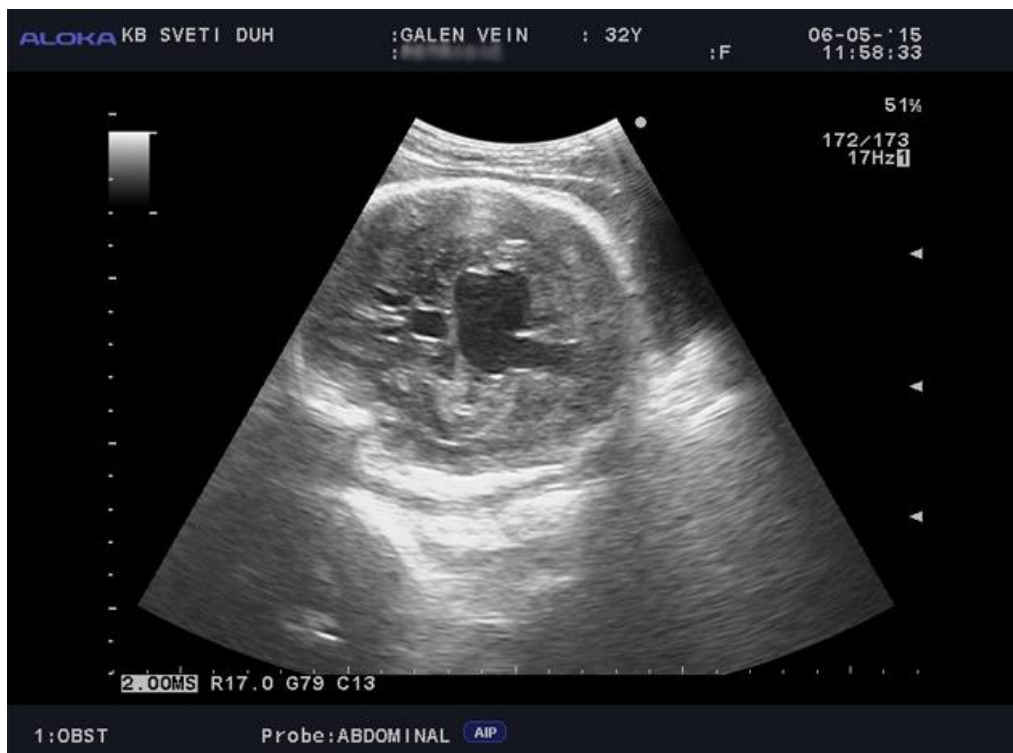Vaskularne anomalije mozga su rijetke i samo je nekolicina slučajeva opisana dosad. Većina opisanih anomalija se odnosi na vaskularne anomalije Galenske vene.

Pojam aneurizma Galenske vene označava spektar arteriovenskih malformacija koje se nalaze u rasponu od jednoslojne aneurizmatičke dilatacije Galenske vene do višestrukih komunikacija između vene i karotidnog te vertebrobazilarnog sustava (42). Sukladno tomu možemo opisati tri tipa, prvo je arteriovenska fistula, zatim arteriovenska malformacija sa ektazijom Galenske vene i variks Galenske vene. Arteriovenska fistula se često manifestira u fetalnom ili neonatalnom razdoblju kao zatajenje srca sa srčanim preopterećenjem. Ektazija i variks budu prisutne kasnije u životu kao epizode krvarenja i nisu povezane sa srčanim zatajenjem (9).

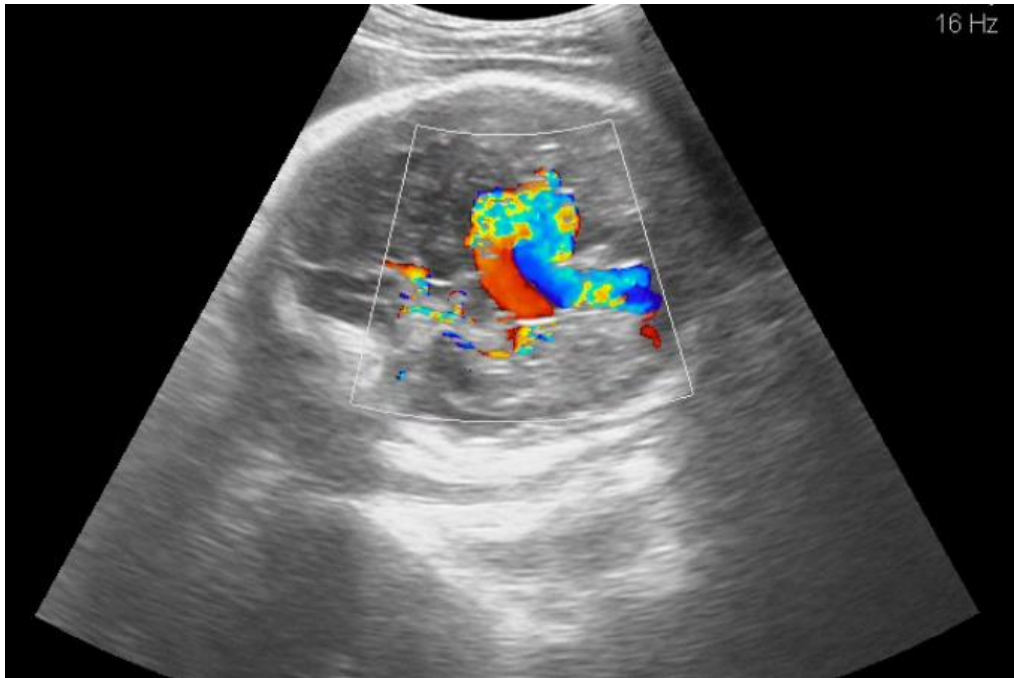
Prenatalno, tipičan nalaz je produženo anehogeno područje na razini cisterne Galenske vene, potvrđeno color doplerom kao turbulentan protok arterijske i venske krvi (43). Mozgovna građa može biti očuvana ili poremećena zbog prateće ventrikulomegalije, porencefalije ili moždanog edema, koji vidimo kao porast u ehogenosti korteksa. Duralni sinusi i vratne krvne žile su vrlo često povećane, a znakovi srčanog preopterećenja kao što je kardiomegalija, hepatosplenomegalija, mekotkivni edem, polihidramnion i hidrops također mogu biti prisutni. Color dopler nam je koristan u identificiranju porijekla žila koje se nalaze u leziji, što može imati veliki utjecaj u procjeni prognoze bolesti. Iako vene Galenske aneurizme mogu postati simptomatske u starijih, češće ih vidimo u neonatalnom razdoblju (9).

Najčešće kliničke značajke u neonatusa su kardiomegalija sa zastojnim srčanim promjenama i povećan intrakranijalni tlak sa hidrocefalijom. Žarišni neurološki defeciti, napadaji i krvarenja su manje česti nalazi. Dostupna iskustva zasada nam govore o 50%

smrtnosti i 50% normalnom razvoju u preživjelih (43). Ishod jako ovisi o antenatalnom nalazu drugih intrakranijalnih abnormalnosti kao što je hidrocefalus, moždani edem, porencefalija te o prisutnosti hidropsa. Uz bilo koju od navedenih abnormalnosti prognoza je uglavnom loša. Slučajevi u kojih je zabilježen normalan postnatalni razvoj su imali izolirani vaskularnu leziju, bez cerebralnih ili vaskularnih komplikacija in utero i nakon rođenja su tretirani angiografskom embolizacijom (44).



Slika 13. Aneurizma Galenske vene u 20. tjednu prikazuje se kao anehogena cistična nepravilna struktura u središnjoj liniji i desnoj hemisferi. (arhiva Klinike za ginekologiju i porodništvo KB "Sveti Duh", s dopuštenjem doc. dr. sc. Miškovića)



Slika 14. Galenska vena sa slike 14. prikazana kolor doplerom: uočljiv je obilan, turbulentni protok sa visokim brzinama (arhiva Klinike za ginekologiju i porodništvo KB "Sveti Duh", s dopuštanjem doc. dr. sc. Miškovića)

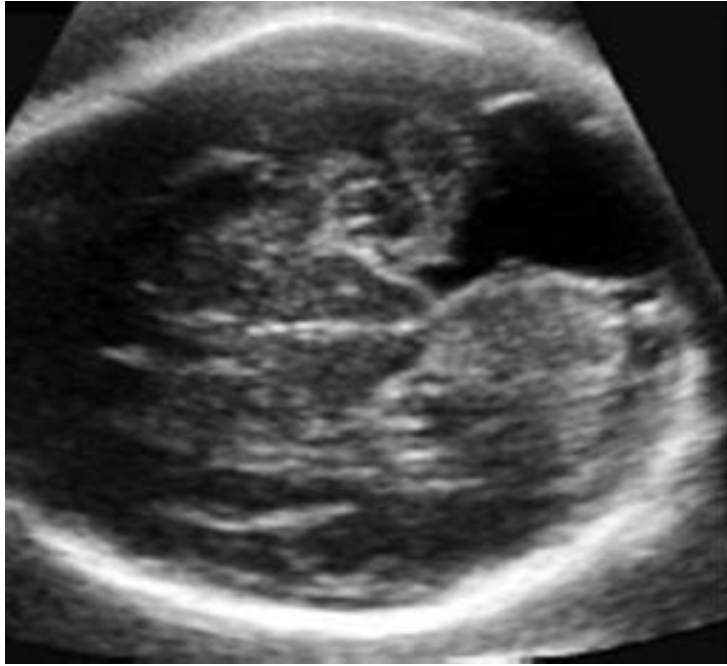10. Arahnoidne ciste

Arahnoidne ciste su razvojne anomalije koje opisujemo kao nakupine cerebrospinalne tekućine na površini mozga. One su obično benigne kongenitalne lezije. Vrlo često ih pronalazimo kao slučajan nalaz u djece koja dolaze na pregled radi traume glave i u dojenčadi sa makrokranijom (45). Arahnoidne ciste nalaze se između slojeva arahnoidne membrane i mogu komunicirati sa subarahnoidnim prostorom. Arahnoidne ciste čine 1% od svih intrakranijalnih masa u djece. Često ih nalazimo kao pojedinačne ciste i to kao sporadičan nalaz. Ultrazvučna dijagnoza se postavlja najčešće tijekom drugog trimestra (46). Točan uzrok nastajanja ovih cista nije poznat, ali se nagađa da kongenitalne ciste nastaju zbog duplikacije i razdvajnja arahnoidne membrane koja bi u normalnom tijeku razvoja trebala ostati podijeljena na piu i arahnoideu te subarahnoidni prostor. Stečene ciste mogu nastati kao rezultat upale, krvarenja ili traum (21).

Diferencijalno dijagnostički arahnoidne ciste treba razlikovati od drugih cista, kao što su gliependimalne i endodermalne ciste, vaskularnih malformacija te cističnih tumora mozga. Rijetko se otkrivaju u prvom trimestru, najčešće ih uočavamo u drugom trimestru i to u najvećem broju slučajeva kao supratentorijalne, hipoehogene cistične lezije. Ciste najčešće nalazimo u fisuri Sylvii, na konveksitetu mozga ili između hemisfera. Jedna trećina svih cista se nalazi u stražnjoj lubanjskoj jami. Ciste su dobro ograničene, glatkih granica. Kongenitalne ciste ne komuniciraju sa ventrikularnim sistemom. Ako upotrijebimo color dopler, vidjet ćemo da nema protoka krvi u stijenci ciste (21).

Arahnoidne ciste su uglavnom asimptomatske tokom djetinjstva, posebice ako su locirane blizu fisure Sylvii. Vrlo je teško davati prognoze temeljene na prenatalnoj dijagnostici, pogotovo ako nađemo arahnoidnu cistu za vrijeme prvog trimestra. Ipak, čini se da veličina ciste, gestacijska dob u vrijeme dijagnoze i sam smještaj ciste imaju utjecaj na

prognozu. Ciste koje se nalaze između moždanih polutki su često povezane sa kompletnom ili parcijalnom agenezom corpora callosa. Male ciste su uglavnom asimptomatske. Velike ciste mogu kompresijom uzrokovati smetnje otjecanja cerebrospinalne tekućine i posljedičnu hidrocefalus. Postnatalno, takve velike ciste mogu uzrokovati glavobolje, fokalne neurološke smetnje te epileptične napadaje. Neurološka prognoza ovisi o mogućnosti kirurškog tretmana i ciste koje se nalaze između mozgovnih polutki nose rizik za mentalnu retardaciju (46). Praćenje 54 fetusa kojima je dijagnosticirana arahnoidna cista u 2. i 3. trimestru tijekom četiri godine praćenja u 88% slučajeva su pokazali dobre rezultate u smislu ponašanja, neurološkog razvoja i inteligencije. Trudnoće kod kojih su ciste bile povezane sa drugim anomalijama mozga su bile prekinute. Neki izvještaji su pokazali spontano nestajanje ciste, a postnatalno ciste rijetko progrediraju (47). Većina neonatusa ne zahtijeva neposredno kirurško zbrinjavanje, a većinu asimptomatskih cista možemo samo kontinuirano pratiti, bez kirurških intervencija. Ciste koje uzrokuju simptome kao što su slabost, epileptički napadaji i zastoj u razvoju te one ciste koje uzrokuju makrocefaliju, hidrocefalus ili povećani intrakranijalni tlak zbrinjavaju se kirurški. Trenutno je preferirana metoda minimalno invazivne endoskopske kirurgije koja obuhvaća fenestraciju ciste, iako se operacija može izvesti i klasičnim, otvorenim putem (21).



Slika 15. Arahnoidna cista stražnje lubanjske jame: anehogena struktura asimetrično smještena u stražnjoj lubanjskoj jami i postiskuje hemisfere malog mozga (preuzeto iz nastavnog materijala doc. dr. sc. Berivoja Miškovića, s njegovim dopuštanjem)

Zahvala

Zahvaljujem se svojem mentoru, doc.dr.sc. Berivoju Miškoviću bez čijeg vodstva, pomoći, savjeta i korekcija ostvarenje ovog rada ne bi bilo moguće.

Također, zahvaljujem se Marku na strpljenju, podršci i svesrdnoj tehničkoj pomoći tokom pisanja ovog rada te svojoj majci, na nesebičnoj podršci i ljubavi tijekom cijelog studija.

Literatura

1. Miloš Judaš Ivica Kostović. Temelji neuroznanosti. 1st ed. Zagreb: MD; 1997.
2. Paladini D, Malinger G, Monteagudo A, Pilu G, Timor-Tritsch I, Toi A. Sonographic examination of the fetal central nervous system: Guidelines for performing the “basic examination” and the “fetal neurosonogram.” *Ultrasound Obstet Gynecol.* 2007;29(1):109–16.
3. Sadler TW. Langmanova medicinska embriologija. 10th ed. Zagreb: Školska knjiga d.d.; 2009.
4. Werner Kahle MF. Priručni anatomske atlas 3. 10th ed. Zagreb: Medicinska naklada; 2011.
5. Stiles J, Jernigan TL. The basics of brain development. *Neuropsychol Rev.* 2010;20(4):327–48.
6. Josip Đelmiš Slavko Orešković i suradnici. Fetalna medicina i opstetricija. Zagreb: Medicinska naklada; 2014.
7. Salomon LJ, Alfirevic Z, Berghella V, Bilardo C, Hernandez-Andrade E, Johnsen SL, et al. Practice guidelines for performance of the routine mid-trimester fetal ultrasound scan. *Ultrasound Obstet Gynecol.* 2011;37(1):116–26.
8. De Keersmaecker B, Claus F, De Catte L. Imaging the fetal central nervous system. Facts, views *Vis ObGyn* [Internet]. 2011;3(3):135–49. Available from: <http://www.pubmedcentral.nih.gov/articlerender.fcgi?artid=3991457&tool=pmcentrez&rendertype=abstract>
9. Gianluigi P. Ultrasound evaluation of the fetal neural axis. In: Callen's *Ultrasonography in Obstetrics and Gynecology.* Elsevier; p. 1272.

10. Filly RA, Cardoza JD, Goldstein RB, Barkovich AJ. Detection of fetal central nervous system anomalies: a practical level of effort for a routine sonogram. *Radiology*. 1989 Aug;172(2):403–8.
11. Serhatlioglu S, Kocakoc E, Kiris A, Sapmaz E, Boztosun Y, Bozgeyik Z. Sonographic measurement of the fetal cerebellum, cisterna magna, and cavum septum pellucidum in normal fetuses in the second and third trimesters of pregnancy. *J Clin Ultrasound*. 2003 May;31(4):194–200.
12. Robbin ML, Filly RA, Goldstein RB. The normal location of the fetal conus medullaris. *J Ultrasound Med*. 1994 Jul;13(7):541–6.
13. Filly RA, Callen PW, Goldstein RB. Alpha-fetoprotein screening programs: what every obstetric sonologist should know. *Radiology*. 1993 Jul;188(1):1–9.
14. Prevention of neural tube defects: results of the Medical Research Council Vitamin Study. MRC Vitamin Study Research Group. *Lancet* (London, England). 1991 Jul;338(8760):131–7.
15. Frey L, Hauser WA. Epidemiology of neural tube defects. *Epilepsia*. 2003;44 Suppl 3:4–13.
16. Papp C, Adam Z, Toth-Pal E, Torok O, Varadi V, Papp Z. Risk of recurrence of craniospinal anomalies. *J Matern Fetal Med*. 1997;6(1):53–7.
17. Coleman BG, Langer JE, Horii SC. The diagnostic features of Spina bifida: The role of ultrasound. *Fetal Diagn Ther*. 2015;37(3):179–96.
18. Adzick NS. Fetal myelomeningocele: Natural history, pathophysiology, and in-utero intervention. *Semin Fetal Neonatal Med* [Internet]. 2010;15(1):9–14. Available from: <http://dx.doi.org/10.1016/j.siny.2009.05.002>

19. Botto LD, Moore C a., Khoury MJ, Erickson JD. Neural Tube Defects. *Med Prog.* 1999;341:1509–19.
20. McLone DG, Bowman RM. Pathophysiology and clinical manifestations of myelomeningocele (spina bifida). 2014 [cited 2017 May 12];1–12. Available from: <https://www.uptodate.com/contents/pathophysiology-and-clinical-manifestations-of-myelomeningocele-spina-bifida>
21. Robert Resnik, MD, Robert K. Creasy, MD, Jay D. Iams, MD, Charles J. Lockwood, MD, MHCM, Thomas Moore, MD and Michael F Greene M. *Creasy and Resnik's Maternal-Fetal Medicine: Principles and Practice.* 7th editio. Elsevier; 2014. 1320 p.
22. Gaglioti P, Danelon D, Bontempo S, Mombro M, Cardaropoli S, Todros T. Fetal cerebral ventriculomegaly: outcome in 176 cases. *Ultrasound Obstet Gynecol.* 2005 Apr;25(4):372–7.
23. Pilu G, Falco P, Gabrielli S, Perolo A, Sandri F, Bovicelli L. The clinical significance of fetal isolated cerebral borderline ventriculomegaly: report of 31 cases and review of the literature. *Ultrasound Obstet Gynecol.* 1999 Nov;14(5):320–6.
24. Cinalli G, Spennato P, Nastro A, Aliberti F, Trischitta V, Ruggiero C, et al. Hydrocephalus in aqueductal stenosis. *Child's Nerv Syst.* 2011;27(10):1621–42.
25. Levitsky DB, Mack LA, Nyberg DA, Shurtleff DB, Shields LA, Nghiem H V, et al. Fetal aqueductal stenosis diagnosed sonographically: how grave is the prognosis? *AJR Am J Roentgenol.* 1995 Mar;164(3):725–30.
26. McLone DG, Knepper PA. The cause of Chiari II malformation: a unified theory. *Pediatr Neurosci.* 1989;15(1):1–12.
27. Van den Hof MC, Nicolaidis KH, Campbell J, Campbell S. Evaluation of the lemon

- and banana signs in one hundred thirty fetuses with open spina bifida. *Am J Obstet Gynecol.* 1990 Feb;162(2):322–7.
28. Stevenson KL. Chiari Type II malformation: past, present, and future. *Neurosurg Focus.* 2004 Feb;16(2):E5.
 29. McLone DG, Dias MS. The Chiari II malformation: Cause and impact. *Child's Nerv Syst.* 2003;19(7–8):540–50.
 30. Thompson DNP. Postnatal management and outcome for neural tube defects including spina bifida and encephalocoeles. *Prenat Diagn.* 2009 Apr;29(4):412–9.
 31. Singh S, Garge S. Agenesis of the corpus callosum. Vol. 5, *Journal of Pediatric Neurosciences.* India; 2010. p. 83–5.
 32. Paul LK, Brown WS, Adolphs R, Tyszka JM, Richards LJ, Mukherjee P, et al. Agenesis of the corpus callosum: genetic, developmental and functional aspects of connectivity. *Nat Rev Neurosci.* 2007;8(4):287–99.
 33. Marszal E, Jamroz E, Pilch J, Kluczewska E, Jablecka-Deja H, Krawczyk R. Agenesis of corpus callosum: clinical description and etiology. *J Child Neurol.* 2000 Jun;15(6):401–5.
 34. Glass HC, Shaw GM, Ma C, Sherr EH. Agenesis of the corpus callosum in California 1983-2003: a population-based study. *Am J Med Genet A.* 2008 Oct;146A(19):2495–500.
 35. Guibaud L, Larroque A, Ville D, Sanlaville D, Till M, Gaucherand P, et al. Prenatal diagnosis of “isolated” Dandy-Walker malformation: imaging findings and prenatal counselling. *Prenat Diagn.* 2012 Feb;32(2):185–93.
 36. Pilu G, Perolo A, Falco P, Visentin A, Gabrielli S, Bovicelli L. Ultrasound of the fetal

- central nervous system. *Curr Opin Obstet Gynecol*. 2000 Apr;12(2):93–103.
37. Shekdar K. Posterior fossa malformations. *Semin Ultrasound CT MR*. 2011 Jun;32(3):228–41.
 38. Salihu HM, Kornosky JL, Druschel CM. Dandy-Walker syndrome, associated anomalies and survival through infancy: a population-based study. *Fetal Diagn Ther*. 2008;24(2):155–60.
 39. Bolduc ME, Limperopoulos C. Neurodevelopmental outcomes in children with cerebellar malformations: A systematic review. *Dev Med Child Neurol*. 2009;51(4):256–67.
 40. Garne E, Loane M, Addor MC, Boyd PA, Barisic I, Dolk H. Congenital hydrocephalus - prevalence, prenatal diagnosis and outcome of pregnancy in four European regions. *Eur J Paediatr Neurol* [Internet]. 2010;14(2):150–5. Available from: <http://dx.doi.org/10.1016/j.ejpn.2009.03.005>
 41. Persson E-K, Hagberg G, Uvebrant P. Disabilities in children with hydrocephalus--a population-based study of children aged between four and twelve years. *Neuropediatrics*. 2006 Dec;37(6):330–6.
 42. Johnston IH, Whittle IR, Besser M, Morgan MK. Vein of Galen malformation: diagnosis and management. *Neurosurgery*. 1987 May;20(5):747–58.
 43. Sepulveda W, Platt CC, Fisk NM. Prenatal diagnosis of cerebral arteriovenous malformation using color Doppler ultrasonography: case report and review of the literature. *Ultrasound Obstet Gynecol*. 1995 Oct;6(4):282–6.
 44. Rodesch G, Hui F, Alvarez H, Tanaka A, Lasjaunias P. Prognosis of antenatally diagnosed vein of Galen aneurysmal malformations. *Childs Nerv Syst*. 1994

Mar;10(2):79–83.

45. Gosalakkal JA. Intracranial arachnoid cysts in children: a review of pathogenesis, clinical features, and management. *Pediatr Neurol*. 2002 Feb;26(2):93–8.
46. Bretelle F, Senat M, Bernard J, Hillion Y, Ville Y. First-trimester diagnosis of fetal arachnoid cyst : 2002;(105 mm):400–2.
47. Pierre-Kahn A, Hanlo P, Sonigo P, Parisot D, McConnell RS. The contribution of prenatal diagnosis to the understanding of malformative intracranial cysts: state of the art. *Childs Nerv Syst*. 2000 Nov;16(10–11):619–26.

Životopis

Rođena sam 10. 02. 1993. u Slavonskom Brodu. Pohađala sam Prirodoslovno-matematičku gimnaziju Matija Mesić u Slavonskom Brodu, koju sam završila 2011. godine. Iste godine upisala sam Medicinski fakultet Sveučilišta u Zagrebu. Tijekom studija bila sam članica studentske udruge CROMSIC te sam sudjelovala u njihovim aktivnostima. Podupirala sam rad studentskih organizacija sudjelujući na aktivnostima kao što je CROSS, te tečajevima prve pomoći i zbrinjavanja traume udruge StEPP. Posjedujem certifikate o položenom BLS i ILS tečaju.

Aktivno se služim engleskim jezikom u govoru i pismu te poznajem osnove njemačkog jezika. Posjedujem vozačku dozvolu B kategorije te osnove rada na računalu (MS Office, Internet, Linux). Komunikativna sam, odgovorna i dobro organizirana osoba koja voli rad u timu i nove izazove. Slobodno vrijeme volim provoditi u prirodi i čitati klasičnu, ali i modernu književnost.