

Rezultati liječenja bolesnika s kasno prepoznatom embolijom donjih ekstremiteta

Kisić, Mateja

Master's thesis / Diplomski rad

2014

Degree Grantor / Ustanova koja je dodijelila akademski / stručni stupanj: **University of Zagreb, School of Medicine / Sveučilište u Zagrebu, Medicinski fakultet**

Permanent link / Trajna poveznica: <https://um.nsk.hr/um:nbn:hr:105:960049>

Rights / Prava: [In copyright](#) / [Zaštićeno autorskim pravom.](#)

Download date / Datum preuzimanja: **2024-12-01**



Repository / Repozitorij:

[Dr Med - University of Zagreb School of Medicine Digital Repository](#)



**SVEUČILIŠTE U ZAGREBU
MEDICINSKI FAKULTET**

Mateja Kisić

**Rezultati liječenja bolesnika s kasno
prepoznatom embolijom donjih
ekstremiteta**

DIPLOMSKI RAD



Zagreb, 2014.

Ovaj diplomski rad izrađen je u Kliničkom bolničkom centru „Sestre milosrdnice“ na Odjelu vaskularne kirurgije, pod vodstvom prof. dr. sc. Ive Lovričevića i predan je na ocjenu u akademskoj godini 2013./2014.

KORIŠTENE KRATICE:

ADP – adenzin difosfat

AIM – akutni infarkt miokarda

AMP – adenzin monofosfat

APTV – aktivirano parcijalno tromboplastinsko vrijeme

ARDS – akutni respiratorni distres sindrom

ATP – adenzin trifosfat

CVI – cerebrovaskularna insuficijencija

DIK – diseminirana intravaskularna koagulacija

FA – fibrilacija atrija

KOPB – kronična opstruktivna plućna bolest

n. – živac

PV – protrombinsko vrijeme

TIA – tranzitorna ishemijska ataka

tPA – tkivni plazminogen aktivator

SADRŽAJ

SAŽETAK

SUMMARY

1. UVOD	1
1.1. Akutna ishemija.....	1
1.2. Etiološki čimbenici nastanka akutne ishemije.....	1
1.2.1. Arterijska embolija.....	2
1.3. Patofiziologija akutne ishemije ekstremiteta.....	3
1.4. Klinička slika.....	5
1.5. Dijagnostički postupak pri sumnji na akutnu emboliju	7
1.6. Diferencijalna dijagnoza	7
1.7. Liječenje	8
1.7.1. Embolektomija	9
1.7.1.1. Indikacije i kontraindikacije.....	10
1.7.1.2. Komplikacije	10
1.7.1.3. Povijest Fogartyjeva katetera	10
1.7.2. Tromboliza	11
1.7.2.1. Tehnika izvođenja i doziranje	12
1.7.2.2. Kontraindikacije.....	12
1.7.2.3. Komplikacije	12
1.7.3. Perkutana mehanička trombektomija.....	13
1.8. Sindrom mišićnih odjeljaka.....	14
2. HIPOTEZA.....	15
3. CILJEVI RADA.....	15
4. MATERIJALI I METODE	16
5. REZULTATI	17
6. RASPRAVA	21
7. ZAKLJUČAK	24
8. ZAHVALE.....	26
9. LITERATURA.....	27
10. ŽIVOTOPIS.....	30

SAŽETAK

Rezultati liječenja bolesnika s kasno prepoznatom embolijom donjih ekstremiteta

Mateja Kisić

Akutna ishemija organa ili tkiva jedno je od najhitnijih stanja u vaskularnoj kirurgiji. Više od 80% slučajeva akutne ishemije posljedica je akutne okluzije uzrokovane perifernom embolizacijom. Izvor embolusa najčešće je srce s odgovarajućom patologijom. 60 do 70% tih embolusa završi u donjim ekstremitetima.

Klasični znakovi akutne ishemije ekstremiteta su nepostojanje arterijskih pulzacija distalno od mjesta lezije, jaka bol, bljedilo kože, hladnoća uda, parestezije te paraliza. Zlatni standard u liječenju embolije donjih ekstremiteta jest embolektomija Fogartyjevim kateterom. U pacijenata sa zastarjelom embolijom donjih ekstremiteta (od incidenta je prošlo više od 8 sati) manja je vjerojatnost postoperativnog oporavka ekstremiteta zbog prevelikog ishemijskog oštećenja tkiva.

Cilj ovog rada bio je pokazati uspješnost izvršenih embolektomija u bolesnika sa zastarjelom embolijom donjih ekstremiteta te stope morbiditeta i mortaliteta unatoč izvršenom operativnom zahvatu. Analizirane su povijesti bolesti 162 pacijenta od kojih su 64 definirana kao zastarjela embolija donjih udova. Većinom su to pacijenti starije dobi s komorbidnim bolestima. U 16 (25%) pacijenata je naknadno izvršena amputacija odgovarajućeg uda zbog izostanka oporavka tkiva unatoč učinjenoj embolektomiji. U 4 (6.3%) pacijenta je ponovljena embolektomija zbog re-embolizacije, a 5 (7.8%) pacijenata je završilo smrtnim ishodom.

Iz toga možemo zaključiti da kasno prepoznata ishemija donjeg ekstremiteta, a s time i odgoda operativnog zahvata uvelike umanjuju vjerojatnost postoperativnog oporavka ekstremiteta zbog prevelikog ishemijskog oštećenja tkiva. Zbog toga je još uvijek visoka stopa naknadno izvedenih amputacija te smrtnih ishoda u tih pacijenata. Trebalo bi educirati bolesnike s predisponirajućim čimbenicima u svrhu što ranijeg prepoznavanja ove patologije te provoditi sve oblike prevencije.

Ključne riječi: arterijska embolija, akutna ishemija ekstremiteta, embolektomija, komplikacije, rezultati liječenja

SUMMARY

Treatment results in patients with belatedly recognised arterial embolism of lower extremities

Mateja Kisic

Acute organ or tissue ischemia is the most common emergency in vascular surgery. Acute occlusion of artery by embolus is the cause of the acute ischemia in more than 80% of cases. Most often arterial emboli originate from heart due to some pathological conditions (arrhythmias, damaged heart tissue, aneurism...). 60 to 70% of those emboli flow to lower extremities.

Signs and symptoms are known as „6 Ps“ (pulselessness, pain, pallor, persishingly cold, paresthesia, paralysis). Because of delayed surgical intervention, morbidity and mortality risks increase in patients with belatedly recognized arterial embolism of lower extremities (duration of ischemia longer than 8 hours).

The aim of this study was to evaluate the success of performed embolectomies in patients with belatedly recognized arterial embolism of lower extremities and to quantify postoperative morbidity and mortality rates. The study included medical records of 162 patients treated at the Department of Vascular Surgery of the University Hospital Sestre Milosrdnice from 2009 to 2013. There were 64 cases of belatedly recognized arterial embolism of legs. Mostly, those were older patients with other chronic diseases. The amputation was performed in 16 patient after the embolectomy, embolectomy was performed again in 4 patients because of the re-embolisation and 5 patients died after embolectomy.

In conclusion, because of prolonged tissue ischemia in belatedly recognized arterial embolism of lower extremities, amputation and death rates are still high. Public health activities should be focused on education and prevention of this pathology.

Key words: arterial embolism, acute ischemia of lower extremities, embolectomy, complications, treatment results

1. UVOD

1. 1. Akutna ishemija

Akutna ishemija organa ili tkiva nastaje zbog nagla prekida dotoka krvi. To je jedno od stanja najveće hitnosti u vaskularnoj kirurgiji.

Akutna ishemija ima visoku stopu smrtnosti koja kod akutne ishemije udova danas iznosi oko 25%, a pri akutnoj mezenterijskoj okluziji čak 70 do 90% (Petrunić U: Šoša et al. 2007).

1. 2. Etiološki čimbenici nastanka akutne ishemije

U više od 80% slučajeva uzrok akutnoj ishemiji jest akutna okluzija kao posljedica embolizacije.

Uz embolizaciju, kao češći etiološki čimbenik nastanka akutne ishemije navodi se trauma. Tupa ili penetrantna ozljeda dovodi do disrupcije, tromboze ili embolizacije arterije što rezultira akutnom ishemijom organa ili ekstremiteta. Sve češća primjena endovaskularnog oblika liječenja povećava broj ijatrogenih ozljeda arterija. One nastaju na mjestu punkcije same arterije, a očituju se kao lezija intime sa sekundarnom trombozom ili kao disekcija arterije.

Tromboza, opstrukcija venskog odtoka te disekcija aorte javljaju se kao etiološki čimbenici nastanka akutne ishemije u manje od 1% slučajeva. Akutna arterijska tromboza posljedica je aterosklerotski promijenjene stijenke krvne žile s popratnim suženjem lumena te usporenim protokom krvi. Ovisno o brzini progresije samog procesa može doći do razvoja kolateralnog krvotoka koji uspijeva osigurati dovoljan dotok krvi u odgovarajuća tkiva. Akutna ishemija kao posljedica smanjenog venskog odtoka vidi se u sindromu mišićnih odjeljaka te flegmaziji. Sindrom mišićnih odjeljaka (engl. compartment syndrome) najčešće nastaje na udovima, a posljedica je povišenog tlaka unutar čvrstih, nerastezljivih fascijalnih mišićnih ovojnica. Tkivni tlak raste zbog otežana venskog odtoka uslijed traume ili revaskularizacije nakon produžene ishemije. Daljnjim rastom tlaka dolazi do oštećenja mikrocirkulacije te

ishemije mišića i živaca, a u najtežim slučajevima i do smanjena arterijskog dotoka te daljnjeg napredovanja ishemije te nekroze mišića. Flegmazija predstavlja akutnu masivnu okluziju dubokih vena udova te je dosta rijedak uzrok ishemije istih. Rizične skupine su osobe s izraženom sklonošću za nastanak tromboze vena (trudnice, osobe oboljele od maligne bolesti, osobe u sepsi, osobe s disproteinemijom, ulceroznim kolitisom i dr.) (Petrunić U: Šoša et al. 2007).

1. 2. 1. Arterijska embolija

Starenje stanovništva te produljenje životnog vijeka osoba oboljelih od srčanih bolesti neki su od razloga porasta učestalosti arterijskih embolijskih incidenata. Srednja dob pacijenata s akutnom perifernom arterijskom okluzijom, po najnovijim podacima, iznosi 70 godina (Fecteau et al. U: Rutherford 2005). Pобољшanje i modernizacija dijagnostičkih postupaka u otkrivanju arterijskih embolija također su pridonijeli porastu broja otkrivenih arterijskih embolija.

Prema izvoru embolusa razlikujemo kardio-arterijsku te arterio-arterijsku emboliju.

Kardio-arterijska embolizacija navodi srce kao mjesto nastanka embolusa. To je ujedno i najčešći izvor. Oko 60 do 70% srčanih embolusa nastaje zbog aterosklerotskog procesa koji zahvaća koronarne krvne žile te dovodi do ishemije (akutni infarkt) miokarda koji može rezultirati hipokinezijom ili diskinezijom pogođenog dijela ventrikula. Takvo područje ventrikula predstavlja predilekcijsko mjesto za nastanak ventrikularnog muralnog tromba. Kao kasna posljedica AIM-a može se razviti postinfarktna aneurizma ventrikula te ona biti izvor srčanog embolusa. Tada se embolijski incident događa puno kasnije nakon infarkta. Osim toga, kao posljedica koronarne bolesti česta je aritmija (fibrilacija atriya) koja je ujedno i najčešći razlog nastanka ugruška, u čak 73% slučajeva (Ueberrueck et al. 2007). Rizični čimbenik je i bilo koji oblik oboljenja srčanih zalistaka, najviše se govori o mitralnoj stenozii. Pacijenti s infarktom miokarda, mitralnom stenozom i atrijskom fibrilacijom su pod najvećim rizikom od razvoja intrakardijalnog ugruška (Brewster et al. U: Rutherford 1989). Rjeđi izvori embolusa su intrakardijalni tumori, primjerice miksom. To mogu biti sami dijelovi tumora ili ugrušak nastao zbog tumora. Umjetni srčani zalistak također predstavlja rizik od nastanka krvnog ugruška te je u takvih

bolesnika nužno trajno liječenje antikoagulantnim lijekovima. Kardiomiopatije također mogu biti uzrokom nastanka tromba i posljedičnom perifernom embolizacijom. 11% pacijenata s dilatativnom kardiomiopatijom doživi incident periferne embolizacije (Gillespie et al. 1990). Potrebno je spomenuti i paradoksnu embolizaciju u sklopu postojećeg atrijskog septalnog defekta ili u bolesnika u kojih nakon duboke venske tromboze nastane plućna embolija koja dovede do porasta tlaka u desnoj strani srca te pritom dođe do otvaranja foramena ovale. Klinička dijagnoza paradokсне embolije postavlja se na temelju postojanja duboke venske tromboze, srčanog desno-lijevog šanta te incidenta periferne arterijske embolizacije. U osoba s perifernom embolizacijom nije nađena povećana učestalost perzistentnog foramena ovale u odnosu na opću populaciju (Ali Kausar Rushdi et al. 2011).

Embolusi iz srca najčešće putuju u donje ekstremitete (60 do 70% slučajeva). U 15% slučajeva se zaustavljaju u gornjim udovima, a u 20% slučajeva završavaju u cerebralnoj cirkulaciji. Embolizacija visceralnih arterija se otežano dijagnosticira, a iznosi oko 10% slučajeva (Fecteau et al. U: Rutherford 2005).

Arterio-arterijska embolizacija označava neko mjesto, tj. postojeću patologiju u arteriji kao izvor embolusa. U aterosklerotski promijenjenoj arterijskoj stijenci dolazi do nastanka sekundarnog tromba od kojeg potječe embolus. Često se to događa u području aneurizmi abdominalne aorte te arterije poplitee. Nestabilni plak na bifurkaciji zajedničke karotidne arterije dovodi do mikroembolizacije s posljedičnom kliničkom slikom tranzitornih ishemijskih ataka. Rijedak oblik mikroembolizacije jest i akutna ishemija palca, tzv. sindrom plavog palca (Petrunić U: Šoša et al. 2007).

1. 3. Patofiziologija akutne ishemije ekstremiteta

Svako tkivo je različito osjetljivo na smanjenje ili izostanak dotoka krvi. Učinak ishemije ovisi upravo o opskrbi i metaboličkim potrebama tkiva. Moždano tkivo je jako osjetljivo na ishemiju. Što se tiče udova, vezivno tkivo i koža su najotporniji na ishemiju. Vezivno tkivo 12 sati, koža 8 do 12 sati dok poprečno-prugasto mišićje te periferni živci mogu podnijeti ishemiju u trajanju od 4 do 6 sati.

Nakon 15 minuta ishemije udova bolesnik počinje osjećati trnce u prstima koji se šire proksimalno brzinom od 3-4 cm/min. Trnjenje je posljedica djelovanja na osjetne

završetke na koži. Za 10-15 minuta izražena je slabost u mišićima potkoljenice, koja se kasnije proširi na cijelu nogu. Slabost je također posljedica oštećenja živaca, a ne samih mišićnih stanica. Nekroza mišićnih stanica nastupa nakon 6 sati potpune ishemije (Tonković & Kružić U: Gamulin et al. 2011).

Mjesto arterijske okluzije, brzina njenog nastanka te razvijenost kolateralne cirkulacije određuju kliničku sliku akutne ishemije.

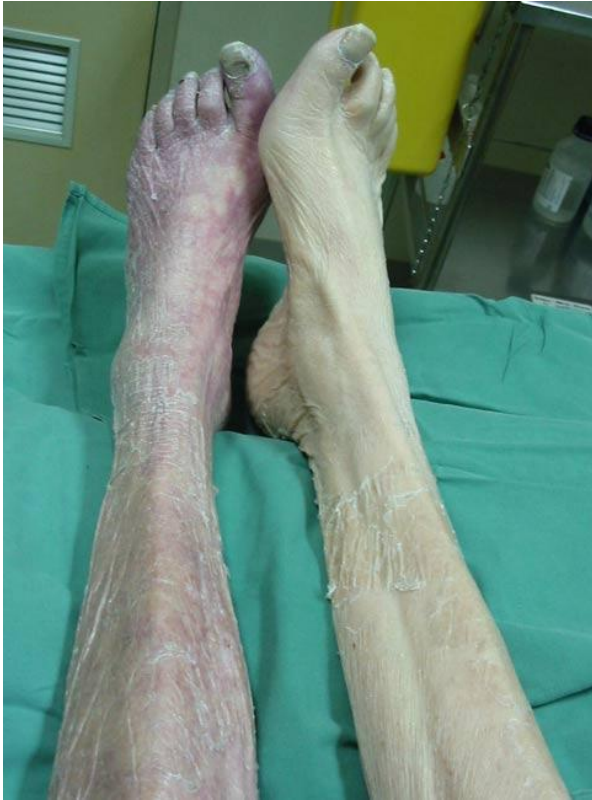Faza ishemije Stanica za svoj rad treba kisik i hranjive tvari koje dobiva iz krvi. Prekidom dotoka tih tvari, stanica nastoji održati svoje funkcije različitim načinima. Neki od njih su prelazak na proces anaerobne glikolize, korištenje pohranjene energije u obliku kreatina, razlaganjem ATP-a preko ADP-a u AMP. Mijenja se način funkcioniranja stanice, a trajni i progresivni pad energetske zaliha dovodi do većih promjena u stanici. Ionske pumpe prestaju funkcionirati, gubi se ionski gradijent. Raste koncentracija natrijevih iona, a pada koncentracija kalijevih iona u stanici. Iz mitohondrija se oslobađaju kalcijevi ioni te se porastom njihove koncentracije u citoplazmi stanice aktiviraju stanične proteaze te započinju pretvorbu ksantindehidrogenaze u ksantinoksidazu. Napredovanjem ishemije, oslabljuju se kompenzatorni mehanizmi stanice te dolazi do njene smrti. Ukoliko je došlo do pravovremene obnove prekinutog dotoka krvi, moguće je sprječavanje propadanja stanica. Osigurava se obnova stanične energije te odstranjenje toksičnih metaboličkih produkata anaerobnog metabolizma. Moguća je i neželjena reakcija u obliku vrlo ozbiljnih oštećenja s lokalnim i sistemskim komplikacijama, znana kao revaskularizacijski sindrom (Petrunić U: Šoša et al. 2007).

Faza reperfuzije Ponovnom uspostavom krvotoka osigurava se dotok kisika u stanice te u ovoj fazi nastaju toksični proizvodi slobodni radikali i neradikali. Njihova karakteristika jest izrazita reaktivnost s biomolekulama (DNA, lipidi). To sve dovodi do daljnjeg oštećenja stanice, pogotovo stanične membrane. Uspostavom krvotoka, u zahvaćeno područje dolaze i polimorfonuklearni leukociti privučeni brojnim oslobođenim tvarima – kemoatraktantima. Nakupljaju se na endotelnim stanicama stijenki arterija te uz bubrenje samih endotelnih stanica dovode do suženja lumena krvnih žila što opet komprimira dotok krvi (tzv. no-reflow fenomen). Cijeli proces nije ograničen samo na zahvaćeno područje, već oslobođeni medijatori ulaze u sistemsku cirkulaciju te izazivaju oštećenja udaljenih organa (Petrunić U: Šoša et al. 2007).

1. 4. Klinička slika

Kliničko očitovanje emboličkog incidenta najviše ovisi o veličini zahvaćene arterije, stupnju opstrukcije te, najvažnije, razvijenosti kolateralnog krvotoka. Ako embolus zahvati prethodno normalnu arteriju, nastat će teška distalna ishemija zbog nedostatnog broja razvijenih kolateralnih krvnih žila dok akutna okluzija stenotične krvne žile može rezultirati tek blagim kliničkim simptomima zbog prethodno razvijenih kolaterala (Fecteau et al. U: Rutherford 2005). Klasični znakovi akutne ishemije ekstremiteta su nepostojanje arterijskih pulzacija distalno od mjesta lezije, jaka bol, bljedilo kože, parestezija te paraliza. Po engleskom nazivlju pamte se kao „6P“ (pulselessness, pain, pallor, persishingly cold, paresthesia, paralysis). Ovakvi simptomi nađu se pri akutnoj okluziji normalne, nekolateralizirane arterije. Simptomi ishemije na ekstremitetu vide se uglavnom jedan zglob distalno od mjesta okluzije. Prvi znak akutne ishemije jest bljedilo kože. Napredovanjem ishemije javljaju se lividne mrlje sa sekundarnom vazodilatacijom i zastoju cirkulacijom u kapilarama. Pri pregledu pacijenta potrebno je pritisnuti na područje mrlja i ukoliko one izbljede, ta promjena boje govori u prilog reverzibilnosti promjena u mikrocirkulaciji. Ukoliko mrlje ostanu nepromijenjene lividne boje, došlo je do zatvaranja kapilara te će vjerojatno nastupiti nekroza tkiva. Daljnjim trajanjem ishemije, bez revaskularizacije, dolazi do pojave mjehurića na koži, sve većeg gubitka boje uda, isušenja tkiva zbog gubitka vode te nastaju promjene tipične za suhu gangrenu. Najčešći simptom akutne arterijske okluzije jest bol. Ona se isprva javlja u najdistalnijem dijelu uda, a karakteristično je i njeno postupno pojačavanje. Daljnjom progresijom ishemije dolazi do oštećenja osjetne inervacije te time slabi ili nestaje osjet boli što je potrebno imati na umu kako se ne bi prestanak boli poistovjetio s prestankom ishemije. Umjesto nje javlja se osjećaj utrnulosti, što govori u prilog napredovanju ishemije i hitnosti za izvođenje kirurškog zahvata. Patognomoničan znak za akutnu emboliju jest nagli nestanak palpabilnih arterijskih pulzacija u bolesnika. Kasni znakovi ishemije su paraliza i gubitak osjeta. Zbog nedostatne opskrbe kisikom i hranjivim tvarima, dolazi do oštećenja skeletnih mišića i živaca što rezultira nemogućnošću izvođenja aktivnog pokreta. Ukoliko se pojavi ukočenost mišića (rigor), tj. nemogućnost opuštanja istog, govorimo o ireverzibilnoj ishemiji. Ta ukočenost nastaje zbog nedostatka energetske zaliha, ATP-a, koji je potreban za repolarizaciju mišićne stanice te time opuštanje mišića. Izuzetno je bitno odrediti radi li se o reverzibilnim ili ireverzibilnim

promjenama jer određuju algoritam postupka i liječenja akutne ishemije. Znakovi ireverzibilne ishemije su: anestezija, plegija, rigor te neizblijedivi lividitet (Petrunić U: Šoša et al. 2007).



Slika 1. Akutna ishemija desne noge
(Preuzeto s: <http://www.surgicalexam.com/case87AA.html>)

Ishemija udova dijeli se u tri stupnja:

1. Nepotpuna ishemija s hladnim i blijedim udom bez pulsa, ali s očuvanim osjetom i motorikom. Kolateralni krvotok je dostatan. Taj stupanj može biti i početna faza potpune ishemije, ali još u reverzibilnoj fazi.
2. Potpuna ishemija s marmoriziranom, cijanotičnom kožom zbog venske staze i tromboze, uz gubitak osjeta i motorike i bolnost na palpaciju.
3. Gangrena tkiva, rigidnost, a kasnije gnjecavost mišića s kožnim bulama. Drugi i treći stadij su ireverzibilni jer su promjene posljedica prekoračenja ishemijske tolerancije tkiva.

(Tonković & Kružić U: Gamulin et al. 2011)

1. 5. Dijagnostički postupak pri sumnji na akutnu emboliju

Kako u svim segmentima medicine, tako i ovdje, anamneza i klinički pregled imaju važnost od 80% u postavljanju dijagnoze. Dobro uzetom anamnezom dobivaju se podaci iz kojih je moguće pretpostaviti najvjerojatniji uzrok, odrediti stupanj ishemije i procijeniti razinu arterijske okluzije. U anamnezi je bitno ispitati koliko dugo traju simptomi, koje su karakteristike simptoma; dobiti podatke o postojećim kardijalnim ili vaskularnim bolestima koje mogu usmjeriti razmišljanje o dijagnozi, ali i uputiti na opreznost pri liječenju. Podaci koji bi govorili u prilog akutnoj emboliji ekstremiteta bili bi simptomi akutne ishemije uz anamnestički podatak o preboljelom akutnom infarktu miokarda, oboljenju srčanih zalistaka, aritmijama. Iz laboratorijskih pretraga procjenjujemo stupanj dehidracije pacijenta, acidobazni status, koncentraciju elektrolita, pH-vrijednost krvi, stanje bubrežne i srčane funkcije. Potrebno je izmjeriti i koagulacijske parametre (PV, APTV, broj trombocita) u svrhu određivanja antikoagulacijske terapije. Za definiranje stupnja oštećenja mišića potrebno je izmjeriti vrijednosti kreatininfosfokinaze i izoenzima. Od rutinskih pretraga učini se još RTG snimka srca i pluća te EKG. U bolesnika s teškom i očitom kliničkom slikom, na temelju anamneze i kliničkog pregleda može se postaviti indikacija za kirurški zahvat. Ukoliko postoji dvojba, pacijent se upućuje na pretrage CW Doppler, Duplex scan ili angiografiju. Angiografija je najpouzdaniji i najtočniji dijagnostički postupak, ali je potrebno i najviše vremena kako bi se izvela te se time odgađa početak terapijskog (kirurškog) postupka što ne pogoduje ishodu liječenja akutne embolije. Nalaz na angiografiji se očituje kupolastim otiskom tromboembolusa u lumenu te izostankom kontrasta u distalnom segmentu (Petrunić U: Šoša et al. 2007).

1. 6. Diferencijalna dijagnoza

Akutna embolija izaziva akutnu okluziju protoka arterijske krvi uz kliničku sliku akutne ishemije ekstremiteta. Osim embolije, u obzir dolazi i akutna tromboza te lumbalni sindrom, lumboishialgija, neuritis i neuralgija ekstremiteta. Opstrukcija periferne arterije trombom povezana je s progresivnim aterosklerotskim procesom. Kliničko diferenciranje embolije i tromboze je izuzetno teško te nemoguće u 10 – 15% slučajeva (Dormandy et al. 1999). U tablici 1 prikazane su karakteristike i razlike između akutne embolije i tromboze koje upućuju na dijagnozu.

Tablica 1. Diferencijalna dijagnoza akutne ishemije ekstremiteta

SIMPTOM, ZNAK	AKUTNA EMBOLIJA	AKUTNA TROMBOZA
Početak bolesti	iznenadan, nagao	postupan, manje dramatičan
Poremećaj srčanog ritma	čest	rijetko prisutan
Izvor embolusa	prepoznatljiv	obično neprepoznatljiv
Prethodne klaudikacije	rijetke	obično prisutne
Postojanje kontralateralnih pulzacija	da	ne
Doppler indeksi zdrave strane	uglavnom normalni	uglavnom reducirani
Angiografija	kupolasti otisak embolusa, bez kolaterala	nejasan tromb, znakovi degenerativne promjene arterije, kolateralna cirkulacija

Na neuralnu etiologiju uz anamnestičke podatke o simptomima sličnima akutnoj ishemiji upućuje nas prisutnost perifernih pulzacija na zahvaćenom ekstremitetu.

1. 7. Liječenje

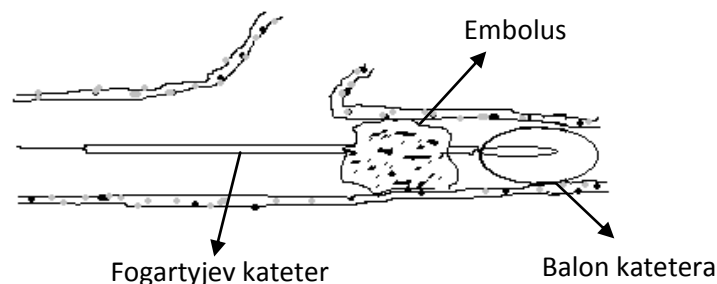
Većina bolesnika je visokorizična te je prije operacijskog postupka važno osigurati hemodinamsku stabilnost uz stalno praćenje vitalnih funkcija. Korigirati hipovolemiju, ispraviti neravnotežu elektrolita, acidobazni status te koncentraciju glukoze. Također treba pratiti i osigurati pravilnu diurezu te korigirati postojeću aritmiju. Nakon stabilizacije općeg stanja daje se sistemska antikoagulacija heparinom, a ukoliko je potrebno i analgetik. Preoperativno davanje antikoagulancija smanjuje stopu morbiditeta i mortaliteta (u usporedbi s izostavljanjem te terapije) te je dio strategije liječenja u svih pacijenata s ovom patologijom (Jivegard et al. 1986). Intravenska infuzija heparina umanjuje propagaciju tromba, stabilizira ugrušak i regrutira kolateralno krvožilje (Fecteau et al. U: Rutherford 2005). Prije davanja istog, potrebno je provjeriti postoje li kontraindikacije za primjenu heparina, ne smije se dati ni ukoliko je planirana spinalna/epiduralna anestezija.

Osim toga, provode se i jednostavne mjere u vidu izbjegavanja vanjskog pritiska na ekstremitet (pogotovo na koštana izbočenja), izbjegavanje velikih temperaturnih promjena, osiguravanje maksimalne oksigenacije tkiva i korigiranje hipovolemije. No, uvijek je potrebno primarno misliti na očuvanje života, a ne ekstremiteta (Petrunić U: Šoša et al. 2007).

1. 7. 1. Embolektomija

Operacijski postupak, embolektomija, sastoji se od uvođenja katetera po Fogartyju. To predstavlja indirektni oblik liječenja. U velikog broja pacijenata, ukoliko se radi o emboliji donjih ekstremiteta, izvodi se u lokalnoj ili regionalnoj anesteziji, tj. spinalnoj. Najčešći pristup kod embolektomije arterija donjih ekstremiteta je preko zajedničke femoralne ili poplitealne arterije, dok se kod gornjih udova pristupa putem brahijalne arterije. Nakon učinjene arteriotomije, uvodi se Fogartyjev kateter, dezobliterira se mjesto začepljenja te kroz arteriotomiju izvuče ugrušak.

Nakon operacije potrebno je pratiti hemodinamski status, tj. opće stanje pacijenta te lokalni nalaz. Bilo kakva promjena na zahvaćenom udu, izostanak poboljšanja te pogoršanje statusa, indikacija su za daljnju evaluaciju problema, uz mogućnost reoperacije, amputacije (ovisno o kliničkoj slici te pretragama). Svi bolesnici primaju heparin kroz 72 sata od operacije uz praćenje vrijednosti hematokrita, broja trombocita, APTV-a te PV-a. Nakon toga postupno se uvodi peroralna antikoagulancija. U velikog broja pacijenata i trajna terapija zbog postojećih komorbiditeta koji su indikacija za uzimanje antikoagulantne terapije (Petrunić U: Šoša et al. 2007).



Slika 2. Embolektomija

1. 7. 1. 1. Indikacije i kontraindikacije


Apsolutne indikacije su kratko trajanje simptoma, niski operacijski rizik te moguć pristup uz minimalnu disekciju uz Fogartyjev kateter. Što se tiče kontraindikacija, njih čine teško opće stanje, nejasna etiologija, preegzistirajuće vaskularno oboljenje ili prethodna vaskularna rekonstrukcija te dugo trajanje akutne ishemije.

1. 7. 1. 2. Komplikacije

U literaturi se navode moguće komplikacije tokom embolektomije, no one su izuzetno rijetke. Primjena embolektomijskog balon katetera može dovesti do lokalne tromboze s okluzijom krvne žile. Kasne komplikacije oštećenja krvne žile mogu se očitovati kao formiranje pseudoaneurizme ili arteriovenske fistule.

1. 7. 1. 3. Povijest Fogartyjeva katetera

Thomas J. Fogarty, liječnik i izumitelj iz Sjedinjenih Američkih Država, kreirao je po njemu nazvani Fogartyjev kateter što predstavlja prvi oblik minimalno agresivnog oblika liječenja u vaskularnoj kirurgiji. Kateter se sastoji od cijevčice različitih debljina koja na vrhu ima ugrađen balončić. Prolaskom cijevi kroz embolus/tromb i njihovim zahvaćanjem, napuše se balončić i time zaomči ugrušak te ga je lako izvući iz krvne žile. Prva embolektomija izvedena Fogartyjevim kateterom bila je 1965. godine. Od tada su kreirane različite modifikacije samog katetera, ali još uvijek sadrže osnovni princip rada kao što je bio i originalni kateter. Ovim izumom Fogarty je doveo do velikog napretka u vaskularnoj kirurgiji, pogotovo zbog sve većih težnji za što manje invazivnim izvođenjem operacija, nakon kojih se pacijent lakše i brže oporavlja (<http://web.mit.edu/invent/iow/fogarty.html>).



Slika 3. Fogartyjev kateter

(Preuzeto s: http://www.alphamedicalinstruments.com/catheters/Arterial_Embolectomy_Catheter.html)

1. 7. 2. Tromboliza

Siguran i učinkovit terapijski postupak za arterijsku ishemiju, vensku trombozu, masivnu plućnu emboliju i moždani udar jest reperfuzijska terapija trombolitičkim sredstvima. Njezin učinak temelji se na uklanjanju tromboembolusa i olakšanju obnove vaskularnog protoka, a definirana je kao enzimima potaknuto ili ubrzano otapanje ugruška.

Na temelju četiri prospektivne studije, klinički randomizirani pokusi, napisani su prijedlozi pristupu pacijentu s akutnom ishemijom ekstremiteta.

- 1) Što je ranije moguće početi s intravenskom primjenom heparina.
- 2) Intravenska primjena trombolitičkih lijekova se ne bi trebala koristiti kod liječenja akutne ishemije ekstremiteta.
- 3) Trebalo bi napraviti slikovnu pretragu: angiografiju ili duplex snimanje.
- 4) Tokom angiografije probati proći žicom vodilicom kroz trombotički materijal. Ukoliko je moguć prolazak, treba započeti s trombolizom. Ukoliko kateter ne može proći, može se pričekati par sati (ograničeno vrijeme na 4 do 6 sati). Ako u tom slučaju kateter prođe, može se započeti s trombolizom. Ukoliko je nemoguć proboj ugruška kateterom, treba se okrenuti drugim terapijskim mogućnostima.
- 5) Tromboliza praćena definitivnom korekcijom podležeće lezije je ispravan pristup liječenju akutne ishemije ekstremiteta.
- 6) Kod ireverzibilne ishemije indicirana je amputacija.
- 7) Ukoliko priprema za trombolizu uvelike odgađa reperfuziju arterije, tj. ekstremiteta, preferira se hitna kirurška revaskularizacija.
- 8) Kod supraingvinalne embolije preferira se kirurški pristup.
- 9) U slučaju diskretnog fokalnog infraingvinalnog embolusa bez propagirajućeg tromba u obzir dolaze kirurška tromboembolektomija, perkutana aspiracija ugruška te tromboliza.
- 10) Ukoliko je embolus fragmentiran i okludira veći broj malih arterijskih ogranaka ili je kompliciran propagacijom tromba, tromboliza bi mogla biti prvi terapijski izbor.

(Working party on thrombolysis in the management of limb ischemia 2003)

1. 7. 2. 1. Tehnika izvođenja i doziranje

Intravenska primjena trombolitičkih lijekova nije indicirana u slučaju akutne ishemije ekstremiteta te se pristupa kateterom na mjesto okluzije i lokalno se inicira odgovarajuća doza trombolitičkog sredstva. Koristi se tkivni plazminogen aktivator. On se normalno nalazi u ljudskom tijelu, proizvode ga endotelne stanice i sudjeluje u balansiranju i održavanju ravnoteže između zgrušavanja i trombolize krvi. U terapiji kateterom usmjerene trombolize koristi se alteplaza, rekombinantnom tehnologijom dobiven tPA. 2000. godine donesene su smjernice o doziranju tPA od strane *Advisory Panel on Catheter-Directed Thrombolytic Therapy*. Dozira se po kilaži 0.001-0.2 mg/kg/h ili neovisno o kilaži 0.12-2.0 mg/h. Maksimalna doza je 40 mg za kateterom danom terapijom (Knuttinen et al. 2010).

1. 7. 2. 2. Kontraindikacije

Tromboliza je kontraindicirana u pacijenata s bilo kojim oblikom hemoragijskog poremećaja te postojećom anatomskom ozljedom koja bi mogla krvariti.

Apsolutne kontraindikacije su simptomatski cerebrovaskularni događaj, uključujući i TIA-u unutar 2 mjeseca, postojeća hemoragijska dijateza, krvarenje iz gastrointestinalnog sustava unutar 10 dana, neurokirurški zahvat unutar 3 mjeseca te neurotrauma unutar 3 mjeseca.

(Working party on thrombolysis in the management of limb ischemia 2003)

1. 7. 2. 3. Komplikacije

Najvažnija komplikacija kateterom usmjerenom trombolizom jest krvarenje, ponajviše intrakranijalno. To dovodi do značajnog porasta morbiditeta, produljenja hospitalizacije te davanja multiplih transfuzija (Knuttinen et al. 2010).

1. 7. 3. Perkutana mehanička trombektomija

Ovaj oblik liječenja predstavlja minimalno invazivan pristup kojim se izbjegava odgođena reperfuzija te rizik od krvarenja koji se javljaju kod trombolitičke terapije. Dva su tipa uređaja: mikrofragmentacijski te aspiracijski. Učinak se temelji na mehaničkoj razgradnji tromba te aspiraciji usitnjenog materijala. Neki od uređaja u uporabi su AngioJet te Rotarex.

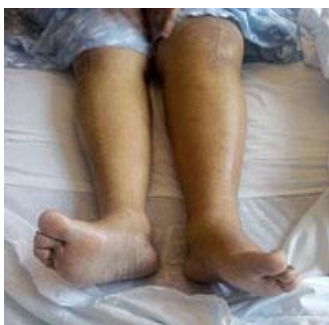AngioJet sistem sastoji se od tri velike komponente: kateter, pumpa i pokretna jedinica. Aspiracija tromba temelji se na sukiji stvaranjem negativnog tlaka na vrhu katetera čime se osigurava minimalno oštećenje endotela. Rezultati retrospektivne studije Kasirajana i suradnika govore u prilog korištenju AngioJet sistema zajedno s trombolitičkom terapijom kao prvog terapijskog izbora u pacijenata s akutnom ishemijom ekstremiteta (Karthikeshwar & Ouriel U: Rutherford 2005).

Rotarex uređaj kombinira mehaničko fragmentiranje trombotičkog materijala uz aspiraciju negativnim tlakom. Napravljeno je mnogo in-vitro studija te je uređaj uspješno korišten u terapiji akutnih i kroničnih tromboembolijskih okluzija arterija udova, okluziji plućne arterije, donje šuplje vene, prijemnica, stentova... Njegova široka primjena još nije ostvarena, potrebno je točno odrediti indikacije i postići više iskustva s uporabom ovog uređaja (Horsch et al. 2009).

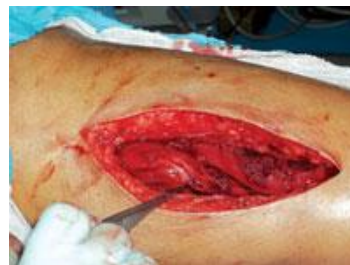1. 8. Sindrom mišićnih odjeljaka

Stupanj i trajanje ishemije te veličina reperfundiranog tkiva osnovni su čimbenik za nastanak lokalnih komplikacija kao posljedica reperfuzije. To su sindrom mišićnih odjeljaka i nekroza skeletnih mišića. Raspadanjem mišićnih stanica tijekom revaskularizacijskog i postrevaskularizacijskog razdoblja dolazi do izlaska staničnog sadržaja u izvanstanični prostor. Sadržaj raspadnutih stanica te onaj iz kapilara, koje su zbog lokalnih promjena povećane propusnosti, nakuplja se u međustaničnom prostoru te se povećava tkivni tlak. Mišići su smješteni unutar fascija i porast tlaka unutar odjeljaka dovodi do nastanka sindroma mišićnih odjeljaka (Petrunić U: Šoša et al. 2007). Najčešće se to događa u prednjem odjeljku. Edem komprimira mikrocirkulaciju, oštećena je perfuzija tkiva. Stoga se često postoperativno mora izvesti fasciotomija. Neki kirurzi ju izvedu u istom aktu s embolektomijom. Incizije se ostavljaju otvorenima dok edem ne splasne. Komplikacije se mogu javiti u vidu infekcije ili krvarenja (Fecteau et al. U: Rutherford 2005).

Nekroza mišićnog tkiva te masivni edem mišića mogu dovesti do teških sistemskih komplikacija koje se nastoje izbjeći pravovremenim kirurškim postupkom te konzervativnim liječenjem. Hipovolemija i hemokoncentracija zbog edema, akutna bubrežna insuficijencija zbog izravnog toksičnog učinka raspadnih produkata te ishemija zbog vazokonstriktornih medijatora, insuficijencija pluća, ARDS, DIK... (Petrunić U: Šoša et al. 2007).



Slika 4. Compartment sindrom potkoljenice desne noge



Slika 5. Fasciotomija

(Slike preuzete s:
<http://nurse-practitioners-and-physician-assistants.advanceweb.com/Continuing-Education/CE-Articles/Acute-Lower-Extremity-Compartment-Syndrome.aspx>)

2. HIPOTEZA

Zbog izostanka oporavka tkiva nakon učinjene embolektomije, stope sekundarno izvedenih amputacija i smrtnih ishoda u kasno prepoznatoj emboliji donjih ekstremiteta još su uvijek visoke.

3. CILJEVI RADA

Ciljevi su ovog rada bili prikazati:

- 1) uspješnost izvršenih embolektomija u bolesnika s kasno prepoznatom embolijom donjih ekstremiteta
- 2) učestalost postoperativnog morbiditeta i mortaliteta u bolesnika s kasno prepoznatom embolijom donjih ekstremiteta

4. MATERIJALI I METODE

U istraživanje su uključeni svi pacijenti s postavljenom dijagnozom zastarjele embolije donjih ekstremiteta (*embolia inveterata*) ili izvedenom operacijom *Embolectomia sec. Fogarty tarda* u razdoblju od 2009. do 2013. godine u KBC „Sestre milosrdnice“ na odjelu vaskularne kirurgije. Zastarjela embolija odnosi se na trajanje akutne ishemije ekstremiteta od najmanje osam sati. Podaci su dobiveni pregledom povijesti bolesti ležećih pacijenata u arhivi bolnice.

U tom razdoblju, dijagnosticirana su 162 slučaja embolije donjih ekstremiteta od čega 64 slučaja zastarjele embolije donjih udova. Povijesti bolesti od 4 pacijenta nisam uspjela pronaći zbog ponovnih prijema ili premještaja pacijenata na druge odjele.

Parametri koji su analizirani su dob i spol pacijenta, učestalost kasno prepoznatih embolija donjih udova, embolusom zahvaćene arterije, uspješnost izvedenih embolektomija, stope postoperativnog morbiditeta i mortaliteta. Dobiveni podaci su uneseni u program Microsoft Excel radi lakše analize.

5. REZULTATI

U razdoblju od 2009. do 2013. godine dijagnosticirana su i liječena ukupno 162 slučaja embolije donjih ekstremiteta, a radilo se o ukupno 153 pacijenta. Ostalih 9 slučajeva akutnih embolija donjih udova bili su recidivi u već liječenih pacijenata u tom petogodišnjem razdoblju. Od ta 162 slučaja, 64 su definirana kao zastarjela akutna embolija donjih ekstremiteta (39.5%), a radi se o 63 pacijenta, jednom pacijentu je dva puta dijagnosticirana zastarjela embolija nogu. Od toga je 30 muškog (47.6%) te 33 pacijenta ženskog spola (52.4%). Najmlađi bolesnik bio je muškarac star 57 godina, a najstariji žena u dobi od 100 godina. 26 dana je najduže zabilježen boravak na odjelu vaskularne kirurgije. Po anamnestičkim podacima, najdulje evidentirano trajanje simptoma akutne embolije donjih udova je mjesec dana, ali duljina trajanja simptoma se uglavnom kreće od par dana do tjedan dana, u prosjeku 4 dana. Arterije lijeve noge zahvaćene su u 30 slučajeva, a isti je broj zahvaćenih arterija desne noge. U 3 pacijenta dijagnosticirana je embolija arterija oba donja ekstremiteta. Svi pacijenti su kao simptome navodili naglo nastalu bol te hladnoću zahvaćenog ekstremiteta. U 15 slučajeva zabilježena je pareza n. peroneusa s posljedičnim ispadom motorike odgovarajućeg stopala.

Pacijenti su osobe starije životne dobi te ne čudi učestalost i anamnestički podaci o postojanju neke kronične bolesti u istih, i to više njih istovremeno. 32 pacijenta su na antihipertenzivnoj terapiji, a 18 ih boluje od diabetes mellitusa tip II ili intolerancije glukoze. Fibrilacija atriya, kao najveći rizični faktor akutne embolije donjih ekstremiteta, bila je otprije dijagnosticirana i znana u 38 pacijenata (60.3%), a od toga ih je 10 prije incidenta bilo na antikoagulantnoj terapiji. 8 ih boluje od nekakvog oblika oštećenja funkcije srčanih zalistaka; stenoza aortnog zaliska ili mitralna insuficijencija, dok je u jedne osobe zabilježena insuficijencija aortne valvule. U 6 pacijenata je zabilježen sekundarni hipertrofični oblik kardiomiopatije kao posljedica tlačnog opterećenja miokarda, a u 4 dilatativna kardiomiopatija. 2 su došla u stanju srčane dekompenzacije. Od drugih kroničnih bolesti, 4 su pacijenta s kroničnom opstruktivnom plućnom bolešću te 3 s nekim stupnjem zatajenja bubrežne funkcije. 1 pacijent je liječen zbog hipotireoze. U četiri pacijenta zabilježen je psihoorganski sindrom te je s njima bio otežan kontakt, dva pacijenta su liječena zbog sindroma Parkinson te jedan zbog Alzheimerova sindroma.

Važan podatak je da je 13 pacijenata u svome životu, prije postojećeg incidenta s embolijom, doživjelo cerebrovaskularni inzult, a 1 bolesnik je doživio TIA-u. 4 pacijenta su u stalnoj obradi zbog postojeće maligne bolesti. Jedan je doživio emboliju u razdoblju u kojem je bio na kemoterapiji te unazad 4 mjeseca bio na operaciji zbog karcinoma želuca uz postojeće metastaze u jetri. U još jednog je također izvršena gastrektomija. Jedan je operiran zbog medularnog karcinoma štitnjače s metastazama u vratu i kostima, a posljednji se prati na Institutu za tumore zbog planocelularnog karcinoma kože lokaliziranog na glavi.

Tablica 2. Demografska statistika i komorbidne bolesti u pacijenata sa zastarjelom embolijom donjih udova: KBCSM 2009 - 2013

	N	%
Ukupan broj pacijenata	63	100
Muški spol	30	47.6
Ženski spol	33	52.4
FA	38	60.3
Kardiomiopatija	10	15.9
Poremećena funkcija srčanih zalistaka	8	12.7
Hipertenzija	32	50.8
Diabetes mellitus	18	28.6
CVI	13	20.6
Malignom	4	6.3
KOPB	4	6.3
Kronična bubrežna bolest	3	4.8

U tri pacijenta ovo je bio ponovni slučaj embolije arterija donjeg ekstremiteta, dva su u anamnezi imala preboljelu plućnu emboliju dok je jedan pacijent prebolio oboje. Jedan pacijent u anamnezi ima emboliju arterija gornjeg uda.

Ponovna embolektomija zbog re-embolizacije unutar nekoliko dana od prve operacije izvedena je u 4 pacijenta. U šestero (9.4%) slučajeva izvedena je fasciotomija zbog razvoja sindroma mišićnih odjeljaka, od čega u dva pacijenta u istom aktu kada i embolektomija. Dva od tih šest pacijenata su premještena na odjel interne medicine, tj. u jedinicu intenzivnog liječenja zbog pogoršanja općeg stanja, a u jednog se morala izvesti amputacija. Sveukupno je u 16 (25%) slučajeva učinjena amputacija, a jedan je upućen u drugu bolnicu na amputaciju. U jedne pacijentice učinjen je pokušaj embolektomije koji nije bio uspješan te je postavljena indikacija za amputaciju. U jednog pacijenta, amputacija je učinjena u istom aktu kada i embolektomija zbog neodgovarajućeg intraoperativnog lokalnog odgovora vaskularizacije. U 10 pacijenata je izvedena natkoljenična amputacija, u 3 potkoljenična te u jednog transmetatarzalna dok je u jednog pacijenta (kojemu je prethodno napravljena i fasciotomija) isprva učinjena potkoljenična, a trećeg postoperativnog dana zbog pogoršanja lokalnog statusa natkoljenična amputacija. Većinom su izvedene pod općom endotrahealnom anestezijom, dok su tri izvedene pod spinalnom anestezijom. Reperfuzijski sindrom javio se u samo jednom (1.6%) slučaju.

Tablica 3. Morbiditet i mortalitet

	N	%
Ponovna embolektomija	4	6.3
Fasciotomija	6	9.4
Amputacija	16	25
Reperfuzijski sindrom	1	1.6
Smrt	5	7.8

Petero pacijenata (7.8%) je završilo smrtnim ishodom. Jedan je zbog pogoršanja općeg stanja poslan u jedinicu intenzivnog liječenja, dva na odjel interne te jedan zbog moždanog infarkta na odjel neurologije bez postojećih podataka o daljnjem tijeku oporavka. Od pacijenata sa smrtnim ishodom, dva su imala KOPB, od čega je jedan bio u pod terapijom subkompensiranom stanju zbog zatajivanja srčane funkcije. Jedna osoba je bolovala od fibrilacije atrijske uz tahikardiju te je desetak dana pred incident pala s kreveta. Drugog postoperativnog dana izvedena joj je natkoljencična amputacija nakon koje dolazi do pogoršanja općeg stanja te smrtnog ishoda drugog postoperativnog dana. Jedna osoba je uz hipertenziju imala i fibrilaciju atrijsku dok za jednu osobu iz heteroanamneze nisu dobiveni relevantni podaci o postojećim bolestima. U istog je drugog dana nakon embolektomije učinjena natkoljencična amputacija uz pogoršanje općeg statusa koje se nije popravilo ni nakon izvedene operacije.

Tokom obrade, u 16 bolesnika dijagnosticiran je, uz postojeću emboliju, i neki stupanj aterosklerotskog procesa koji je zahvatio arterije nogu. Zbog postojeće stenozе nađene intraoperativno, u jednog pacijenta je izvedena dilatacija Fogartyjevim kateterom, a u dva pacijenta angioplastika. U jednog pacijenta je zbog postojeće stenozе u istom aktu učinjena ugradnja stenta u lijevu zajedničku zdjeličnu arteriju te embolektomija poplitealne arterije. Obradom je u jednog pacijenta nađeno aneurizmatско proširenje desne zajedničke zdjelične arterije te mu je drugi dan nakon embolektomije učinjena ugradnja stenta.

6. RASPRAVA

Kasno učinjena embolektomija još je uvijek dio velikih rasprava, upitna je njena korist. Studije o kliničkim i patološkim podacima kasnih embolektomija pokazale su četiri bitne komponente za uspješan ishod zahvata, a to su 1) što manje oštećenje unutarnjeg sloja stijenke krvne žile (intime); 2) tromb nevezan na intimu i nepostojanje sekundarnog tromba na intimi; 3) funkcionalno distalno vaskularno stablo unatoč embolizaciji; 4) preoperativna terapija antikoagulansima. Kada su ti faktori zadovoljeni, moguće je ostvariti adekvatnu vaskularnu opskrbu ekstremiteta u pacijenata s izvršenom kasnom embolektomijom (Iyem & Nesimi Eren 2009).

Postoji dosta radova o uspješnosti provođenja kasne embolektomije i ishoda u samih pacijenata. Poznato je da rane embolektomije (izvedene unutar 8 sati od incidenta i prvih simptoma) rezultiraju boljim ishodom. Istraživanje Elliota i suradnika pokazalo je da odgađanje operacije više od 8 sati povećava vjerojatnost nastanka ishemijskih komplikacija dok se kod trajanja simptoma dulje od 7 dana opet smanjuje učestalost komplikacija. To ukazuje da bi izvođenje embolektomije u pacijenata koji su preživjeli prvi tjedan ishemije uz malo oštećenje tkiva moglo biti dosta uspješno. U akutnoj okluziji arterija ekstremiteta izuzetno je bitno brzo prepoznavanje i postavljanje dijagnoze uz multidisciplinarni pristup. Unatoč velikom napretku u terapijskom postupku, amputacije i smrtnost još su visoke. U svojoj retrospektivnoj analizi u obzir sam uzela samo kasno izvršene embolektomije za koje je značajnije da je mnogo veći udio amputacija te smrtnih ishoda. Definirane su kao akutne ishemije ekstremiteta s trajanjem simptoma 8 sati na više. No bitno je napomenuti da unatoč dugom trajanju ishemije, tkivo, tj. sam ekstremitet ostaje u očuvanom stanju. Velika vjerojatnost tome jesu prethodno razvijene kolaterale. Kao što je već navedeno, uglavnom se radi o starijim bolesnicima s aterosklerotskom bolešću, u kojih s već razvijene kolaterale, tkivo uda se nastoji opskrbiti na sve moguće načine. Akutnim prekidom cirkulacije, ona se preusmjerava tim kolateralama i osiguran je dotok krvi koji omogućuje opskrbu tkiva kisikom i hranjivim tvarima te njihovim sporijim propadanjem. Problem je kod pacijenata bez prethodne bolesti perifernih arterija i bez razvijene kolateralne cirkulacije. U njih akutni prekid protoka krvi uzrokuje teže simptome jer tkivo nema alternativne puteve kojima bi se uspjelo opskrbiti krvlju, a

time i svim potrebnim tvarima. U retrospektivnoj studiji Karapolat i suradnika navodi se da je u pacijenata s trajanjem akutne ishemije noge više od 24 sata udio izvedenih amputacija bio 11.4%. Yangni-Angate i suradnici u svome istraživanju dobivaju podatak o udjelu od 29.2% izvedenih amputacija u pacijenata pod istim kriterijem. U mojoj analizi udio izvedenih sekundarnih amputacija u osoba s trajanjem akutne ishemije uda 24 sata iznosi 23.4%. Sve to govori u prilog prije navedenoj konstataciji da se unatoč velikom ulaganju u što bolju, bržu dijagnozu i terapiju nije postigao veliki pomak u smanjenju morbiditeta u vidu gubitka ekstremiteta. Također, radi se o starijim pacijentima s velikim brojem komorbiditeta. Unatoč tim oboljenjima, koji i sami za sebe skraćuju očekivano trajanje života, potrebno je i moguće izvršiti pravilnu palijaciju i spašavanje ekstremiteta, tj. izvesti operativni postupak ukoliko je ud vitalan ili amputaciju ako postoje indikacije (Yeager et al. 1992).

Aune i suradnici navode da teško kardijalno oboljenje i reperfuzijski sindrom povisuju smrtnost u pacijenata s perifernom embolijom. U ovoj studiji evidentiran je samo jedan slučaj reperfuzijskog sindroma u pacijenta s postojećom fibrilacijom atriya i generaliziranom aterosklerotskom bolešću, no on je uspješno izliječen.

Embolusi najčešće okludiraju zajedničku bedrenu arteriju te poplitealnu arteriju (Vrtik et al. 2001). U ovome istraživanju u 40 (62.5%) slučajeva je bila okludirana jedna od tih dviju arterija. 24 slučaja okluzije zajedničke bedrene arterije, 24 slučaja okluzije arterije poplitee te 2 slučaja okluzije i jedne i druge arterije. Najčešće mjesto na kojem se zaustavljaju jest područje bifurkacije arterije. U ovome istraživanju evidentirano je 10 slučajeva embolije na području račvanja zajedničke bedrene arterije te jedan slučaj na području račvanja aorte. Osim područja grananja, predilekcijsko mjesto bi bile i različite angulacije, suženja arterije te područja anomalnog toka krvne žile.

Postavlja se pitanje zašto se pacijenti kasno javljaju unatoč svim simptomima? Iz podataka saznajem da se najveći broj pacijenata nije javio u ranoj fazi jer je simptome pripisivalo nekim drugim uzrocima te su čekali na poboljšanje. Kao razlog dolaska najčešće su navodili pogoršanje simptoma u vidu intenziviranja boli, poremećaja motorike ili gubitka osjeta na udu. Promjena boje dijela ekstremiteta također ih je navodila da se jave u hitnu. Svi izbjegavaju i što kasnije žele u posjetu doktoru te ne čudi ovaj podatak o čekanju poboljšanja i pripisivanju simptoma

nečemu drugome. Nadalje, iz podataka se saznaje da su 3 pacijenta dovezena iz zdravstvene ustanove koja skrbi o starijim osobama. Često se u tih pacijenata prekasno prepozna akutna ishemija ekstremiteta. Tome dodatno pridonosi psihoorganski sindrom pri čemu se ti pacijenti ne mogu požaliti na simptome. Medicinsko osoblje koje brine o njima često ne uoči i ne prepozna znakove, a najčešće tek član obitelji primijeti promjenu uda što je i evidentirano u izvađenim podacima. U jedne pacijentice zabilježen je podatak o nesređenoj obiteljskoj situaciji uz neuvjerljivu auto i heteroanamnezu. To bi bio još jedan razlog kasnog javljanja liječniku. U 3 pacijenta provedena je obrada dan prije uz isključenje akutne ishemije donjeg ekstremiteta, ali se zbog pogoršanja simptoma ponovno javljaju te se evidentira oboljenje. 4 osobe su prethodno nepokretne, 1 osoba otežano pokretna te 2 pacijenta s hemiparezom zbog preboljelog CVI-ja. Nepokretnost uda izuzetno otežava uočavanje simptoma te ne čudi kasno prepoznavanje, a najčešće se prepozna u vidu promjene boje uda. 9 pacijenata je kolima hitne pomoći dovezeno iz manje periferne medicinske ustanove. Iako su to osobe koje su se već tamo prekasno javile, prijevoz do Zagreba dodatno odgađa operativni zahvat što pogoduje lošijem ishodu operativnog zahvata te prognozi.

7. ZAKLJUČAK

Kasno javljanje te kasno prepoznavanje akutne ishemije ekstremiteta nastale zbog periferne embolizacije arterije dovode u pitanje potrebu za izvođenjem revaskularizacijskog postupka. Produljenjem trajanja ishemije, tkivo sve više „pati“ što se očituje progresijom simptoma, a time se umanjuje uspješnost revaskularizacije. Zbog prevelikog oštećenja tkiva ishemijom, unatoč izvedenoj embolektomiji, potrebno je pribjeći amputaciji uda. Stopa morbiditeta, ali i stopa mortaliteta nakon kasno izvedene embolektomije još su uvijek vrlo visoke. Unatoč tome, potrebno je omogućiti pacijentu adekvatan tretman/operativni zahvat neovisno o duljini trajanja simptoma, tj. duljini izloženosti ekstremiteta akutnoj ishemiji ukoliko je tkivo još uvijek vitalno i ne postoje znakovi ireverzibilne ishemije. Dijagnoza na temelju postojeće patologije, rana dijagnostika i terapija, iskustvo liječničkog tima koji provodi pregled te kirurški zahvat izuzetno su bitni za prognozu same bolesti.

Zanimljivo bi bilo provesti veliku meta-analizu u svrhu usporedbe u ishodu embolektomije kod pacijenata na temelju duljine trajanja simptoma.

Veliko pitanje je i needuciranost osoba o odgovarajućoj temi. Uglavnom su to starije osobe s teškim komorbidnim bolestima i rizičnim faktorima za nastanak periferne embolizacije. Fibrilacija atriya, izuzetno česta patologija u starijih osoba, iziskuje uzimanje odgovarajuće antikoagulantne terapije upravo radi prevencije periferne embolizacije. Problem je što veliki dio pacijenata ne uzima redovito tu terapiju niti je upoznato s mogućim komplikacijama nekorištenja terapije. Tu bi se trebalo poraditi na edukaciji i prevenciji. Također ukazati osobama s rizičnim faktorima na mogućnost nastanka ove patologije te simptomima koji se javljaju, a time ih i upozoriti da se jave liječniku čim primijete neke od „6P“ simptoma. Problem postoji i na razini primarne zdravstvene zaštite u kojoj bi liječnik obiteljske medicine trebao pratiti pacijenta s predisponirajućim čimbenicima te prepoznati kliničku sliku akutne ishemije ekstremiteta kod istih. Često se događa da se pacijenta upućuje na nepotrebne pretrage i na razini sekundarne ili tercijarne zdravstvene zaštite zbog krivo postavljene radne dijagnoze. To uvelike odgađa prijeko potreban zahvat, produljuje trajanje ishemije. Nejasno je zašto liječnici u diferencijalnoj dijagnozi ne uzimaju u obzir ovu patologiju koja nije rijetka. Anamnestički podatak o fibrilaciji atriya te

karakteristični znakovi ishemije uda uz kvalitetno napravljen fizikalni status trebali bi u liječnika postaviti sumnju na akutnu ishemiju ekstremiteta jer je takvog profila najveći broj pacijenata koji se javljaju zbog ove patologije.

Potrebno je još mnogo truda i napora u vidu bolje edukacije zdravstvenih djelatnika te upoznavanja laika s ovom temom kako bi se na svim razinama prevencije ostvario što bolji učinak i omogućio povoljan ishod bolesnicima.

8. ZAHVALE

Zahvaljujem se svojim roditeljima Anuki i Dragi te bratu Hrvoju na bezuvjetnoj i nesebičnoj podršci tokom svih šest godina studiranja.

Također se zahvaljujem mentoru prof. dr. sc. Ivi Lovričeviću na pomoći oko pisanja ovog diplomskog rada. Puno hvala i dr. med. Petru Brkiću te djelatnicama arhive KBC-a „Sestre milosrdnice“.

Za kraj, hvala svim kolegicama i kolegama koji su bili neizostavan dio ovog šestogodišnjeg školovanja i ostaju velika uspomena na isto.

9. LITERATURA

- Ali Kausar Rushdi Y, Hina H, Patel B, Cross FW (2011) The incidence of peripheral arterial embolism in association with a patent foramen ovale (right-to-left shunt). *JRSM Short Rep* 2:35.
- Aune S, Trippestad A (1998) Operative mortality and long-term survival of patients operated on for acute lower limb ischaemia. *Eur J Vasc Endovasc Surg* 15:143-146.
- Brewster DC, Chin AK, Fogarty TJ (1989) Arterial thromboembolism. U: Rutherford RB. *Vascular Surgery*. Philadelphia: W. B. Saunders Company.
- Dormandy J, Heeck L, Vig S (1999) Acute limb ischemia. *Semin Vasc Surg* 12:148-153.
- Elliot JP jr, Hageman JH, Szilagyi E, Ramakrishnan V, Bravo JJ, Smith RF (1980) Arterial embolization: Problems of source, multiplicity, recurrence, and delayed treatment. *Surgery* 88:833-845
- Fecteau SR, Clement Darling III R, Roddy SP (2005) Arterial thromboembolism. U: Rutherford RB. *Vascular surgery*. Philadelphia: Elsevier Saunders.
- Gillespie RL, Mullen GM, Costanzo-Nordin MR (1990) Arterial microembolisation: an unusual presentation of dilated cardiomyopathy. *Br Heart J* 63:63-65.
- Horsch AD, van Oostayen J, Zeebregts CJ, Reijnen MM (2009) The Rotarex® and Aspirex® mechanical thrombectomy devices. *Surg Technol Int* 18:185-192.
- <http://web.mit.edu/invent/iow/fogarty.html>. Accessed 14 February 2014

- Iyem H, Nesimi Eren M (2009) Should embolectomy be performed in late acute lower extremity arterial occlusions? *Vasc Health Risk Manag* 5:621-626.
- Jivegard L, Holm J, Schersten T (1986) The outcome in arterial thrombosis misdiagnosed as arterial embolism. *Acta Chir Scand* 152:251-256.
- Karapolat S, Dag O, Abanoz M, Aslan M (2006) Arterial embolectomy: a retrospective evaluation of 730 cases over 20 years. *Surg Today* 36:416-419.
- Karthikeshwar K, Ouriel K (2005) Acute limb ischemia. U: Rutherford RB. *Vascular surgery*. Philadelphia: Elsevier Saunders.
- Knuttinen MG, Emmanuel N, Isa F, Rogers AW, Gaba RC, Bui JT, Owens CA (2010) Review of pharmacology and physiology in thrombolysis interventions. *Semin Intervent Radiol* 27:374-383.
- Petrunić M (2007) Akutna ishemija. U: Šoša T, Sutlić Ž, Stanec Z, Tonković I i sur. *Kirurgija*. Zagreb: Naklada Ljevak.
- Tonković I, Kružić Z (2011) Poremećaji lokalne prokrvljenosti tkiva. U: Gamulin S, Marušić M, Kovač Z i sur. *Patofiziologija*. Zagreb: Medicinska naklada.
- Ueberrueck T, Marusch F, Schmidt H, Gastinger I (2007) Risk factors and management of arterial emboli of the upper and lower extremities. *J Cardiovasc Surg (Torino)* 48:181-186.
- Vrtik L, Zernovicky F, Kubis J, Simo JD, Matis P (2001) Arterial embolism in the extremities. *Rozhl Chir* 9:465-469.
- Working party on thrombolysis in the management of limb ischemia (2003) Thrombolysis in the management of lower limb peripheral arterial occlusion – A consensus document. *J Vasc Interv Radiol* 7:337-349.

- Yangni-Angate H, Adoubi A, Adoh Adoh M, Yapobi Y, Coulibaly AO (2006) Acute nontraumatic limb ischemia. *West Afr J Med* 25:101-104.
- Yeager RA, Moneta GL, Taylor LM, Hamre DW, McConnell DB, Porter JM (1992) Surgical management of severe acute lower extremity ischemia. *J Vasc Surg* 15:385-391.

10. ŽIVOTOPIS

Rođena sam 27. rujna 1989. godine u Derventi, Bosna i Hercegovina. U Zagrebu sam pohađala Osnovnu školu Rudeš od 1996. do 2000. godine te Osnovnu školu Vrbani od 2000. do 2004. godine . Srednjoškolsko obrazovanje stekla sam u općoj gimnaziji X. gimnazija „Ivan Supek“ u Zagrebu od 2004. do 2008. godine . U 3. i 4. razredu srednje škole sudjelovala sam na Državnom natjecanju iz matematike za opći smjer.

2008. godine upisujem studij medicine na Medicinskom fakultetu Sveučilišta u Zagrebu. Akademske godine 2011./2012. sudjelujem kao demonstrator volonter na Katedri za histologiju i embriologiju, a akademske godine 2012./2013. te 2013./2014. vodim demonstrature iz kolegija Klinička propedeutika na Katedri za internu medicinu KBC-a „Sestre milosrdnice“. 2010., 2011. te 2012. godine radim kao mentor bruoša Medicinskog fakulteta u Zagrebu.

Dobitnica sam Dekanove nagrade za postignut uspjeh u akademskoj godini 2008./2009. Dvije godine primala sam stipendiju MZOŠ-a te jednu godinu stipendiju Sveučilišta u Zagrebu.

Od stranih jezika govorim engleski, talijanski i njemački te raspoložem poznavanjem osnova rada na osobnom računalu.

12 godina se aktivno bavim plesom (jazz-dance) uz brojne nastupe i natjecanja.

2008. godine sudjelujem u jednoj epizodi kviza *Najslabija karika* na HRT-u.