

Primjena CT-a u maksilofacijalnoj traumatologiji

Knezović, Maja

Master's thesis / Diplomski rad

2017

Degree Grantor / Ustanova koja je dodijelila akademski / stručni stupanj: **University of Zagreb, School of Medicine / Sveučilište u Zagrebu, Medicinski fakultet**

Permanent link / Trajna poveznica: <https://um.nsk.hr/um:nbn:hr:105:777510>

Rights / Prava: [In copyright](#)/[Zaštićeno autorskim pravom.](#)

Download date / Datum preuzimanja: **2024-07-14**



Repository / Repozitorij:

[Dr Med - University of Zagreb School of Medicine Digital Repository](#)



SVEUČILIŠTE U ZAGREBU
MEDICINSKI FAKULTET

Maja Knezović

Primjena CT-a u maksilofacijalnoj traumatologiji



DIPLOMSKI RAD

Zagreb, 2017.

Ovaj diplomski rad izrađen je u Klinici za kirurgiju lica, čeljusti i usta KBC Dubrava pod vodstvom prof. dr. sc. Naranđe Aljinović Ratković i predan je na ocjenu u akademskoj godini 2016/2017.

Kratice korištene u tekstu

CT – kompjutorizirana tomografija

RTG – rentgen

PA – postero-anteriorno

LL – latero-lateralno

MR – magnetna rezonanca

UZV – ultrazvuk

NOE – nazoorbitoetmoidni

FOND – frontoorbitonazalna dislokacija

1. Sažetak
2. Uvod
3. Specifičnosti maksilofacijalne traumatologije
 - 3.1. Specifičnosti građe kostiju lica
 - 3.2. Prijelomi kostiju lica – podjela i klinička slika
 - 3.2.1. Donja čeljust
 - 3.2.2. Srednje lice
 - 3.2.3. Frakture zigomatičnog luka
 - 3.2.4. Frakture zigomatične kosti
 - 3.2.5. Fraktura nazoorbitoetmoidalnog kompleksa
 - 3.2.6. Frakture orbite
 - 3.2.7. Kraniofacijalne frakture
4. Kompjutorizirana tomografija
5. Ostale radiološke metode
 - 5.1. Klasična radiografija
 - 5.2. Magnetna rezonanca
 - 5.3. UZV
6. Upotreba u maksilofacijalnoj traumatologiji
 - 6.1. Frakture mandibule
 - 6.2. Frakture srednjeg lica
 - 6.3. Frakture orbite
 - 6.4. Frakture lubanjske baze i kostiju kranijuma
7. Zaključak
8. Literatura
9. Zahvale

1. Sažetak

Traumatske ozljede kostiju lica česta su patologija u području rada maksilofacijalne kirurgije. Za njihovo kvalitetno zbrinjavanje potrebno je postaviti dijagnozu brzo i točno kako bi se planirao nastavak liječenja. Područje lica specifično je područje tijela zbog toga što brojne strukture nisu dostupne fizikalnom pregledu zbog njihove lokalizacije u dubini građe viscerokranijuma. Također zbog brojnih pridruženih ozljeda mekog tkiva i nemogućnosti pouzdane palpacije, potrebne su dijagnostičke slikovne metode kako bi evaluirali stanje pacijenta. CT se ističe kao idealna metoda dijagnostike u ovakvih pacijenata. Snimanjem CT-a kliničar dobiva uvid u stanje svih struktura koje grade lice, u zbivanja unutar koštanih šupljina i postojanju frakturnih pukotina te dislokaciji fragmenata kod kominutivnih prijeloma. Bez CT-a velika većina prijeloma ne bi mogla biti prepoznata prije operacijskog zahvata, a neki bi ostali nezamijećeni. U današnje vrijeme ne postoji jednakovrijedna zamjena kompjutoriziranoj tomografiji te je apsolutno indicirana kod svakog pacijenta s maksilofacijalnom traumom.

Ključne riječi: trauma, maksilofacijalna, CT

2. Summary

The use of CT scans in maxillofacial trauma

Facial injuries are common in the practice of maxillofacial surgery. It is necessary to recognize the injury quickly and accurately so the patient could receive the proper treatment. The facial area is unique and differs from other areas of the human body because many of its structures aren't available for physical examination due to their location in the viscerocranium. There is need for imaging techniques to evaluate the patient due to unreliable palpation and soft tissue injuries which can be misleading. CT stands out as an ideal diagnostic method in these patients. When CT is done, the clinician gets an inside look of all the facial structures such as bone cavities, presence of fracture lines and fragment dislocation in complicated fractures. Without the CT scan most of facial fractures would not be recognized before open surgery and some would even stay unnoticed. Nowadays there is no alternative good enough to replace the CT scan so it is absolutely indicated in any patient with maxillofacial trauma.

Key words: trauma, maxillofacial, CT

3. Uvod

CT se kao dijagnostička metoda ističe velikom brzinom snimanja i skupljanjem velikog broja informacija u kratkom roku, stoga je idealna metoda za brzu procjenu stanja politraumatiziranog pacijenta. Osim toga, iz informacija sakupljenih jednim snimanjem moguće je napraviti brojne rekonstrukcije i presjeke u drugim ravninama koje će kliničaru pomoći u planiranju liječenja. Što ranije prepoznavanje ozljede ključno je za provođenje adekvatnog liječenja te daje najbolje rekonstrukcijske rezultate. Zakašnjelo zbrinjavanje ozljede nikad nije jednako kvalitetno i često ostavlja trajne posljedice koji narušavaju funkcioniranje pacijenata.

Pacijenti s maksilofacijalnim ozljedama koje su uzrokovane silama visoke energije (prometne nesreće, padovi s visina, ozljede zbog fizičkog napada) nerijetko imaju multipleudružene ozljede i ostalih dijelova tijela. Udružene ozljede mogu biti životno ugrožavajuće pa je takvog pacijenta je bitno obraditi što brže i efikasnije kako bi se po život ozbiljne ozljede što prije uočile i sanirale.(1)

U procjeni ozljeda glave visokorezolucijski CT je zlatni standard. CT je zamijenio klasičnu radiografiju zbog više razloga; zbog mogućnosti detaljnog prikaza i koštanih i mekotičnih struktura, velike brzine slikanja bez potrebe upotrebe različitih aparatura, te sada već široke dostupnosti, što je iznimno važno u dijagnostičkoj obradi politraume. Pouzdane slikovne metode potrebne su osim kod određivanja hitnih dijagnoza i za preoperativno planiranje rekonstrukcija i vraćanja izgubljenih funkcija pacijentu. CT se ističe i kao idealna metoda praćenja dinamike posttraumatskih ozljeda. Još jedna velika prednost kompjutorizirane tomografije nad klasičnom radiografijom je i mogućnost snimanja mozga i procjena intrakranijske ozljede, koja je vrlo često prisutna kod traumatske ozljede kostiju lica. Iako su u prošlosti klasični radiogrami bili zlatni standard za dijagnostiku fraktura kostiju lica, u današnje vrijeme se sve više izbjegavaju kao pretraga zbog nedovoljne specifičnosti i mogućnosti uočavanja detalja.(2)

4. Specifičnosti maksilofacijalne traumatologije

4.1. Specifičnosti građe kostiju lica

Lice je podijeljeno u tri regije; gornje srednje lice, donje srednje lice i donji dio lica. Donji dio čini donja čeljusti, a srednje lice čine međusobno srasle parne kosti viscerokranijuma (maksila, zigomatična kost, nosna kost, suzna kost, nepčana kost) te donji dio sfenoidne kosti (velika krila, pterigoidni nastavci priključeni maksili) i veći dio etmoidne kosti (osim dijela ukopljenog u bazu lubanje).

Mandibula je najjača od kosti lica i nosi veliku ulogu u prijenosu žvačnih sila. Zbog anatomske građe koja uključuje dva međusobno okomita segmenta (horizontalni i vertikalni) i nejednolike debljine nisu svi dijelovi donje čeljusti jednako otporni na djelovanje sila. Kostii srednjeg lica ističu se svojom specifičnom građom jer sadrže uklopljene šupljine ispunjene mekim tkivom i djelomično zrakom (paranasalni sinusi i nosna šupljina, te orbitalne šupljine). Stijenke paranazalnih šupljina su obložene sluznicom i imaju ulogu u funkciji vlaženja i zagrijavanja udahnutog zraka, čine rezonancijske prostore te služe optimalizaciji arhitekture lubanje i čine ju lakšom nego što bi bila bez pneumatiziranog trupa kostiju. (3).

Da bi se osigurala otpornost ove šupljikave strukture prema vertikalnim silama fizioloških žvačnih pokreta u sklopu konstrukcije viscerokranija nalazimo ojačane koštane potporne stupove. Koštana pojačanja su položena u obliku horizontalnih i vertikalnih potpornja. Strukturni potpornji povezuju kosti lica s bazom lubanje. Potpornji facijalnog skeleta štite maksilu od vertikalno usmjerenih sila koje se provode od mandibule pri žvakanju.

Postoje tri glavna strukturna potpornja srednjeg lica. Nazomaksilarni koji se proteže od lateralne strane maksile prema piriformnoj aperturi, nastavlja uz medijalnu stijeku orbite prema spoju maksile i maksilarnog nastavka frontalne kosti. Zigomatični potporanj položen je preko alveolarnog grebena maksile prema zigomatičnom nastavku frontalne kosti, dok zigomatični luk doseže lubanjsku bazu na dva mjesta, na prednjem dijelu kondilarne fose i sfenoidnu kost u skolu inferolateralne stijenke orbite. Pterigoidnomaksilarni potporanj

sastavljen je od maksilarne i pterigidne komponente. Pterigidna komponenta pruža se preko stražnjeg dijela alveolarnog grebena maksile do lubanjske baze, dok je maksilarna komponenta povezana s bazom lubanje preko sfenoidne kosti. Opisani potpornji oblikuju i tvore funkcionalne jedinice lica orbite, nosa i paranazalnih sinusa i maksilarnog dentalnog luka.(4)

Upravo zbog takve građe kostiju lubanje, s dijelovima koji imaju funkciju podupirača i dijelovima koji su krhki, kosti lica pucaju na karakterističnim mjestima.

4.2. Prijelomi kostiju lica – podjela i klinička slika

4.2.1. Donja čeljust

Prijelome donje čeljusti možemo klasificirati i podijeliti prema nekoliko kriterija. S obzirom na anatomsku lokalizaciju frakture, s obzirom na broj, položaj frakturnih ulomaka i komunikaciju s vanjskim okolišem te povoljne i nepovoljne.

Najčešća mjesta prijeloma mandibule su redom kondilarni nastavak, angulus, simfiza, tijelo, alveolarni nastavak, ramus i koronoidni nastavak. Iduća podjela koja opisuje odnos frakturnih ulomaka dijeli frakture na prijelome zelene grančice, jednostave, kominucijske i složene. Prijelome zelene grančice karakterizira nepotpuna frakturna linija i kod palpacije pokazuje minimalnu patološku pomičnost. Jednostavni prijelomi su oni s jednom frakturnom linijom i jednim ulomkom koji nema pomak. Kominucijski prijelom ima mnogo fragmenata u dijelu frakturirane kosti dok složeni prijelom označava da postoji komunikacija prijeloma s vanjskim okolišem. Pojam povoljna i nepovoljna fraktura opisuje postoji li pomak frakturiranog ulomka kosti zbog vlaka mišića. Povoljna fraktura opisuje onu kod koje vlak mišića nema utjecaja na položaj ulomka dok nepovoljna fraktura opisuje stanje kod kojega je došlo do pomaka zbog jačine vlaka mišića.(5)

Vrlo često uz prijelome donje čeljusti prisutne su i ozljede zuba, a svaku frakturu uz koju postoji ozljeda zuba smatramo otvorenim prijelomom zbog izravne komunikacije s usnom šupljinom. Prijelomi mandibule mogu nastati direktno na mjestu udarca odnosno djelovanja sile ili se širenjem sile uz kost javljaju udaljene frakture koje se nazivaju indirektne. (2) Tipična lokalizacija indirektne frakture je u području vrata mandibule na strani suprotno od udarca u slučaju postraničnog udarca u bradu.

Za kliničku potvrdu prijeloma donje čeljusti provjerava se kontinuitet kosti temeljitom palpacijom svih slobodnih rubova mandibule te područja temporomandibularnog zgloba vodeći računa o bolnim i osjetljivim mjestima. Jednako važna je i procjena okluzije, postoje li mjesta otvorenog ili križnog zagriža, ima li poremećaja okluzalne linije, a ako je pacijent pri svijesti može reći osjeća li drugačiji zagriz nego inače. Kada se postavi sumnja na frakturu na određenom mjestu na mandibuli bimanualnim pregledom se traže pomičnost i krepitacije frakturiranog ulomka. Izvodi se tako da se prvo ispred , a zatim iza frakture fiksira mandibula i pokušava se dobiti pomičnost. Intraoralno se traže promjene na sluznici kao što su laceracije i hematomi. Laceracije se moraju detaljno pregledati jer mogu ukazivati na mjesto prijeloma, osobito u području gingive.

4.2.2. Srednje lice

Frakture srednjeg lica klasificiraju se s obzirom na zahvaćenost okluzije (tablica), odnosno obzirom na visinu prijeloma kao Le Fort frakture I, II i III, zatim frakture zigomatikomaksilarnog kompleksa, frakture zigomatičnog luka i frakture NOE kompleksa.(5)

Tablica 1. Klasifikacija fraktura s obzirom na zahvaćenost okluzije

Prijelomi koji ne mijenjaju zagriz	Prijelomi koji mijenjaju zagriz
Pijelomi zigomatičnog luka	Prijelom grebena gornje čeljusti
Lateralni prijelomi orbite	Prijelom Le Fort I
Izolirani prijelom dna, krova i lateralnih stijenki orbite	Prijelom Le Fort II
Panorbitalni prijelomi	Prijelom Le Fort III
Nazoorbitoetmoidalni prijelomi	
Frontoorbitonazalna dislokacija	

(Preuzeto iz Šoša T i sur (2007.) Kirurgija, Zagreb, Naklada Ljevak)

Le Fort I

Jedan od sinonima za Le Fort I frakturu je i poprečna, zbog položaja frakturne linije. Frakturna pukotina zahvaća vršak pterigoidnog nastavka te se nastavlja na tuber maksile i prolazi dnom maksilarnog sinusa te dolazi do donjeg dijela aperture piriformis i nastavlja iznad dna nosa. Simetrično zahvaća i drugu stranu lica. Za ovu frakturu karakteristično je slobodno plutajuće (free floating) tvrdo nepce.

Le Fort II

Piramidalni prijelom koji nastaje kod udarca u srednje lice ima višu razinu frakturne pukotine nego kod Le Fort I prijeloma. Frakturna pukotina na pterigoidnom nastavku ima kranijalniji položaj te se nastavlja kroz tuber maksile i preko lateralne i prednje stijenke maksilarnog sinusa. Nastavlja teći kranijalno i medijalno kroz donji rub i dno orbite te

medijalnu stijenku i susreće se s fraktornom linijom suprotne strane u području nosnih kostiju. Takva fraktura rezultira odvajanjem subzigomatičnog područja od baze lubanje.

Le Fort III

Le Fort III prijelom kostiju lica naziva se još i kraniofacijalna disjunkcija. Fraktorne pukotine odvajaju viscerokranijum od neurokranijuma. U području pterigoidnog nastavka postoji lom u njegovom korijenu, dok su ostale kosti lica pukle na njihovim suturama; zigomatikofrontalnoj, maksilofrontalnoj i nazofrontalnoj. Fraktorna linija prolazi kroz stijenke orbite, medijalno kroz etmoidnu i sfenoidnu kost, a lateralno u spoju zigomatične kosti s velikim krilom sfenoidne. Fraktura obuhvaća optičke kanale. Prekinut je i spoj između zigomatične i temporalne kosti.

4.2.3. Frakture zigomatičnog luka

S obzirom na različitu kliničku sliku prijeloma, prijelom luka zigomatične kosti i prijelom tijela se opisuju razdvojeno. Fraktura luka zigomatične kosti, koji većinski pripada temporalnoj kosti, događa se djelovanjem izravne sile. Fraktura je uvijek višestruka i osnovni simptom je otežano zatvaranje usta zbog utisnuća frakturiranog luka u temporalni mišić koji ima ulogu zatvarača usta.

4.2.4. Frakture zigomatične kosti

Prijelom zigomatične kosti najčešće se događa u području pripoja prema okolnim kostima, tako da se zigomatična kost odvajaju zbog pucanja na spoju s temporalnom kosti, frontalnom kosti, sfenoidnom kosti i maksilom. Uočljiv klinički znak dislokacije kosti je gubitak jagodične prominencije. Zbog spuštavanja lateralnog palpebralnog ligamenta koji je vezan na tijelo zigomatične kosti uočava se i spuštavanje lateralnog očnog kuta. Kod velike dislokacije fraktornog ulomka, dolazi do spuštavanja dna orbite što posljedično vodi do promjene položaja bulbusa i posljedično pacijent navodi dvoslike. Može doći i do uklještenja infraorbitalnog živca u fraktornoj pukotini zbog čega će pacijent imati gubitak osjeta u inervacijskom području tog živca (lateralni dio nosa, područje kože iznad maksilarnog sinusa i gornja usna).

4.2.5. Fraktura nazoorbitoetmoidalnog kompleksa

Prijelom NOE kompleksa nastaje djelovanjem izravne sile na područje korijena nosa. NOE kompleks obuhvaća područje pripoja nosnih kostiju i maksilarnih nastavaka frontalne kosti, etmoidne kosti i medijalnih zidova orbita sa suznim kostima te lubanjske baze. Frakture tog područja najčešće su kominutivne i imaju dislokaciju ulomaka. Klinički se javlja sa simptomima telekantusa i utisnuća korijena nosa.

Prijelom krova orbite, NOE (Nazoorbitoetmoidalni prijelomi), FOND (Frontoorbitonazalna dislokacija) te prijelomi Le Fort II i III u neposrednoj su blizini baze lubanje, zbog čega se uz njih mogu javiti i frakture prednje lubanjske jame. Simptomi prijeloma prednje lubanjske jame su rinolikvoreja i smetnje osjeta njuha zbog oštećenja olfaktornog živca. Ako su uz frakture kostiju srednjeg lica prisutne i frakture kosti neurokranija, obuhvaćamo ih imenom kraniofacijalni prijelomi.(2)

4.2.6. Frakture orbite

Frakture orbite su jedne od najčešćih ozljeda u maksilofacijalnoj traumi. U istraživanju vršenom u Mount Sinai hospital u Chicagu najčešće ozljede lica bile su frakture orbite sa 24,4% učestalosti.(6) Kod djelovanja direktne sile u očnu jabučicu nastaje „blow out“ fraktura. Takva fraktura zahvaća dno orbite, s očuvanim orbitalnim rubovima. Mehanizam nastanka takve ozljede je povećanje intraorbitalnog tlaka uz pucanje njenog najtanjeg dijela, a to je dno(točnije prijelaz dna u medijalnu stijenku). „Blow in“ frakture orbite nastaju izravnim udarcem sile u frontalnu kost, što uzrokuje utisnuće orbitalnog krova u orbitalni prostor.

4.2.7. Kraniofacijalne frakture

Pod pojmom kraniofacijalne frakture podrazumijevamo istovremene frakture viscerokranijuma i neurokranijuma. Takva klasifikacija obuhvaća frakture prednje lubanjske baze, frontoglabelarno područje, orbitu i maksilarno područje. Prijelomi lubanjske baze se najčešće pojavljuju uz prijelome srednjeg lica Le Fort II i Le Fort III. U smislu kraniofacijalne frakture obuhvaćene su ozljede različitih stupnjeva, od moguće male frakture lubanjske baze pa sve do kompliciranih frontobazalnih kominutivnih prijeloma uz moguće oštećenje dure i intrakranijskih ozljeda mekog tkiva. (7)

5. Kompjutorizirana tomografija

CT se ustalio kao pretraga zlatnog standarda kod traume i ozljeda srednjeg lica. Također se koristi i kao pretraga kod kraniofacijalnih ozljeda.

Kompjutorizirana tomografija je slikovna dijagnostička metoda kojom se detaljno prikazuju strukture unutrašnjosti ljudskog tijela na poprečnim prerezima. Kao dijagnostička metoda uvedena je prije više od 30 godina i danas je neizostavni dio dijagnostike kod raznih indikacija.

Temeljni princip rada kompjutorizirane tomografije je tanka rentgenska zraka čijim prolaskom kroz ljudsko tijelo u poprečnom presjeku dobivamo informacije o sadržaju i kvaliteti tkiva od kojeg je građen taj volumni element. Rentgenska cijev se rotira oko pacijenta koji leži unutar CT uređaja, dok se nasuprot rentgenskoj cijevi nalaze električni detektori. Uloga električnih detektora je mjerenje intenziteta oslabljenog izlaznog snopa rentgenskih zraka nakon prolaska kroz pacijenta i njihovo prevođenje u električne impulse. Tako se dobiva informacija u elektroničkom obliku koja govori o apsorpciji rentgenskih zraka u tkivu snimanog volumnog segmenta. (8)

Snimljeni sloj podijeljen je na volumne elemente pod nazivom vokseli. Veličina jednog vokseli je 10 mm^3 . Rezolucija slike ovisi o dimenziji vokseli, dok je dimenzija vokseli određena širinom snopa rentgenskih zraka. Podatak o intenzitetu snopa rentgenskih zraka kojega dobivaju detektori ovisi o broju fotona koji dopijevaju do detektora. Dakle preciznost i detalji građe snimanog presjeka ovise o broju izmjerenih fotona što znači da je rezolucija slike ograničena dozom zračenja. Slika se rekonstruira iz detektiranih intenziteta primjenom složenog matematičkog algoritma. (8)

Slikovni prikaz snimanog presjeka tijela na ekranu se prikazuje u sivim nijansama od bijele od crne boje ovisno o apsorpcijskoj vrijednosti tkiva. Svako tkivo ima različitu apsorpcijsku vrijednost koja ovisi o gustoći tkiva. Apsorpcijske vrijednosti mjere se u Hounsfieldovim jedinicama (HU), a raspon vrijednosti se proteže od -1000 HU do +3074 HU.

Apsorpcijska vrijednost vode je 0 HU pa tako tekućine u organizmu zauzimaju vrijednosti od 0 do +15 HU, dok solidno tkivo od +30 do +90 HU, a kosti od +150 do +700 HU. Zrak i masno tkivo nalaze se u negativnom rasponu vrijednosti, tako da zrak mjeri -150 HU, a masno tkivo od -10 do -150 HU. Iako mjerenje apsorpcijskih vrijednosti u CT uređaju nije potpuno precizno, omogućuje dobru orijentaciju o građi patoloških procesa i međuočnosu anatomskih struktura.

Dio CT uređaja je i kontrastna pumpa koja služi za apliciranje intravenskog kontrasta. Dodavanjem kontrasta u proces snimanja, omogućen je prikaz prokrvljenosti struktura u tijelu kao što su parenhimni organi ali i patoloških promjena. Intravenski kontrast koristi se kada se žele prikazati krvne žile, što se naziva CT angiografija. (8)

Nakon snimljenog CTa na temelju prikupljenih slikovnih podataka mogu se napraviti dvodimenzionalne, trodimenzionalne i multiplanarne rekonstrukcije. 3D rekonstrukcija omogućava prikaz kompleksnih odnosa među frakturiranim ulomcima kosti kojega će lako vizualizirati i liječnik koji nije radiolog. Prednost 3D rekonstrukcije je što omogućuje i namjerno skrivanje određenih struktura kako bismo dobili bolju vizualizaciju željene strukture. Također pružaju odličnu prostornu orijentaciju iako sadrže manje detalja nego aksijalni prerez.

3D rekonstrukcija daje precizne podatke o anatomskim i prostornim odnosima kostiju lica nakon traume. Za neke lokalizacije 3D rekonstrukcija pokazala se idealnom slikovnom metodom koja daje pouzdane informacije o postojanju fraktura, primjerice za prikaz frakturiranih ulomaka kosti u prednjoj stijenci frontalnog sinusa i prednjoj stijenci maksilarnog sinusa. Također daje precizne podatke o stanju kondilarnih nastavaka, ramusa i tijela mandibule. Kod dislokacije tijela zigomatične kosti zbog prijeloma na tri mjesta daje informacije o prostornoj orijentaciji dislociranog ulomka i odnosu s ostalim kostima lica puno preciznije nego 2D rekonstrukcije. (9)

U određenim situacijama kao što su fraktura dna orbite i prednje stijenke ili krova maksilarnog sinusa, fraktura lamine cribrose i etmoidne kosti 2D rekonstrukcije su se

pokazale korisnije od 3D rekonstrukcija. 3D rekonstrukcije mogu pokazivati naznake nepostojećih fisura ili oštećenja koje je teško razlikovati od frakturnih linija.(9)

CT pruža i korisne informacije u slučaju komplikacija. Kod sumnje na posttraumatski osteomijelitis, CT daje više informacija od magneta. Pouzdano daje uvid postoji li nestabilnost osteosinteze, stupanj formacije kalusa ili sekvestar u kosti. (10)

Standardni protokoli kompjutorizirane tomografije u dijagnostici traume glave

- Viscerokranij
 - Obuhvaća i odlično prikazuje šupljine kostiju lica; frontalni, etmoidni, sfenoidni i maksilarne sinuse . Presjeci se protežu na području između gornjeg ruba frontalnog sinusa do dna maksilarnog sinusa.
- Orbita
 - Slikanje orbita obuhvaća prostor od krova do dna orbite. Na takvim snimkama vidi se intraorbitalni sadržaj i neposredna okolina orbita. Tipično se rade koronalne rekonstrukcije kroz obje orbite i dvije kose sagitalne rekonstrukcije koje su usporedne sa očnim živcem za svaku orbitu.
- Mozak
 - CT mozga obuhvaća područje od velikog zatiljnog otvora do verteksa. Snimke mozga rade se kod suspektne neurotraume jer je potrebno prikazati događaje intrakranijalno te stoga prikaz samo kostiju lubanje nije dovoljan.
- Baza lubanje
 - Presjeci kod snimanja baze lubanje obuhvaćaju područje od velikog zatiljnog otvora do supraselarnih cisterni.

6. Ostale radiološke metode

Biranje dijagnostičke metode ovisi o kliničkim znakovima, stanju pacijenta, njegovim te dostupnosti metode. Svaka metoda ima drugačije mogućnosti u otkrivanju ozljeda te je na kliničaru da procijeni koja je metoda pacijentu potrebna i dovoljna, da se izbjegne bespotrebno trošenje vremena na višak dijagnostičkih pretraga.

6.1. Klasična radiografija

Klasični radiogrami koriste se i danas za rutinsku procjenu ozljeda nastalih traumom. Rtg snimka služi za potvrdu radne dijagnoze uz prisutnost odgovarajućih kliničkih znakova. Zbog ograničenja radiograma u mogućnosti prikaza detalja, za pojedine indikacije zamijenjen je CT-om. Primjerice, blow out fraktura sa frakturiranim dnom orbite se gotovo ne može uočiti standardnim radiografskim prikazom osim klasičnom tomografijom. Jedno od ograničenja klasičnih RTG snimaka je superpozicija struktura (lubanjske baze) i njihovo preklapanje na slici.

Osim klasičnog radiograma, u upotrebi je i panoramski tomogram, iliti ortopan tomogram. Takva snimka omogućava panoramski pregled cijele mandibule sa oba temporomandibularna zgloba pa igra značajnu ulogu u radiološkom prikazu mandibule.

Rutinske projekcije koje se koriste u procjeni stanja traumatiziranog pacijenta su:

- PA projekcija – snop rentgenskih zraka postavljen je u antero-posteriornom pravcu
- LL projekcija – snop rentgenskih zraka postavljen s lateralne strane pacijenta
- Watersova projekcija – okcipitentalna projekcija, rentgenske zrake su pod kutem od 37° kaudalno od kantomeatalne linije

- Caldwellova projekcija – okcipitofrontalna projekcija, rentgenske zrake su pod kutem od 15° kaudalno od kantomeatalne linije
- Towneova projekcija – rentgenske zrake postavljene su u AP smjeru i pod kutem 30° prema kaudalno
- zagrizna snimka – film se nalazi u ustima zagrižen, snop rentgenskih zraka postavljen je ispod mandibule i usmjeren vertikalno
- Gilliesova projekcija – aksijalna snimka lubanje

6.2. Magnetna rezonanca (MR)

Korištenje magneta kao dijagnostičke pretrage u maksilofacijalnoj traumatologiji nije široko ali ima svoje indikacije. S obzirom na duljinu trajanja snimanja, nije metoda izbora kod životno ugroženog pacijenta već se koristi nakon stabilizacije za detaljniju evaluaciju ozljeda. MR daje informaciju i o neurološkom oštećenju tj oštećenju moždanog tkiva.

MR služi za procjenu ozljeda mekih tkiva; to uključuje i intrakranijski prostor stoga služi za procjenu intrakranijskog krvarenja, kontuzije mozga, traumatske pseudoaneurizme te likvoreje. (10)

6.3. UZV

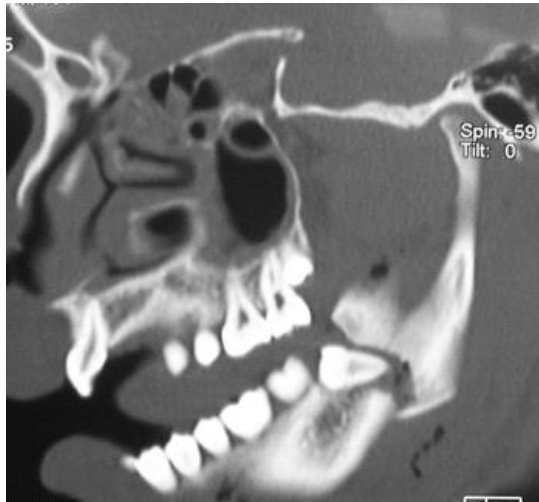
Ultrazvuk kao dijagnostička metoda ima svoju ulogu u drugim područjima rada maksilofacijalne kirurgije nešto više nego u traumi. Uporaba ultrazvuka prema McCannu ima 85%tnu točnost za dijagnostiku fraktura zigomatikoorbitalnog kompleksa. Učinkovito otkriva i frakture zigomatičnog luka i prednje stijenke frontalnog sinusa, a može se koristiti čak i kao alternativna pretraga prvog izbora za potvrdu frakture nosnih kostiju. UZV je pogodan za korištenje kod pacijenata koje izbjegavamo zračiti, trudnice i djecu. (11)

7. Upotreba CT-a u maksilofacijalnoj traumatologiji – algoritmi i klinički primjeri

7.1. Frakture mandibule

Kod izolirane traume mandibule uobičajeno je napraviti ortopan i PA snimku s maksimalno otvorenim ustima, međutim raste uporaba CT snimanja i kod izoliranih trauma mandibule. Frakture bez pomaka u području simfize mandibule puno se bolje vizualiziraju na CT snimkama jer na klasičnim PA radiogramima dolazi do superpozicije mandibule na kralježnicu što otežava uočavanje frakturnih pukotina. Također kod otežanog otvaranja usta, što je čest simptom kod traume mandibule, ne može se postići odgovarajući položaj za PA snimku maksimalno otvorenih usta i nemoguće je sa sigurnošću isključiti postojanje fraktura. Kod aksijalne MPR interpretacija nalaza je olakšana ako su presjeci položeni paralelno s ravninom tijela mandibule koja je anteriorno silazna. Također koronarni presjeci trebali bi biti u ravnini paralelnoj s ramusom mandibule radi lakšeg praćenja kontinuiteta kosti. CT omogućuje točan prikaz dislokacije frakturiranog fragmenta.

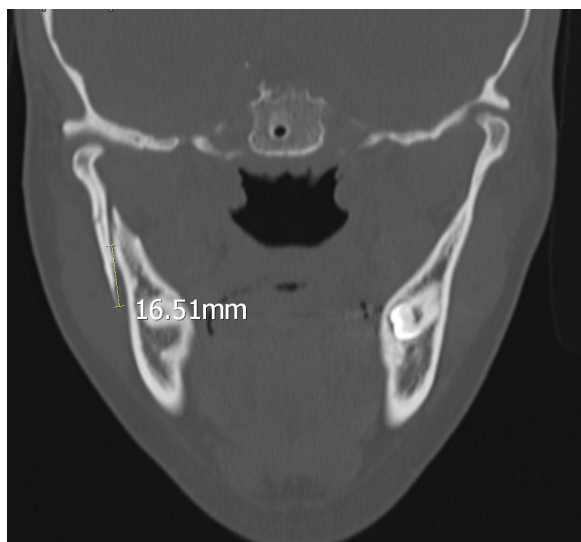
Ono što se na ortopanu ne može sa sigurnošću zaključiti je položaj zuba u odnosu na frakturnu pukotinu, odnosno nalazi li se zub u pukotini. Važno je odrediti položaj zuba zbog daljeg terapijskog postupka jer ako se zub ne nalazi u frakturnoj pukotini, ne mora se izvaditi (slika 1).



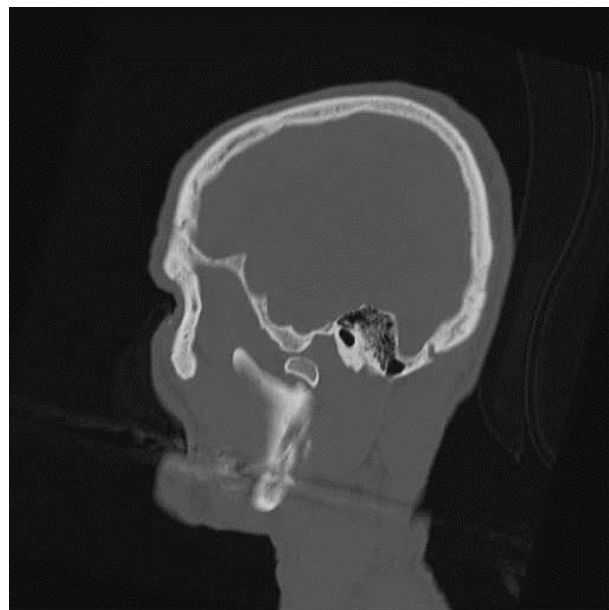
Slika 1. Prikaz pozicije zuba u prijelomnoj pukotini kod prijeloma angulusa mandibule.

CT je jedina mogućnost za praćenje tijeka mandibularnog kanala. Točan prikaz mandibularnog kanala posebno je važno dobiti kada se radi o bezuboj čeljusti jer je pozicija kanala promijenjena u odnosu na normalnu zbog atrofije alveolarnog grebena.

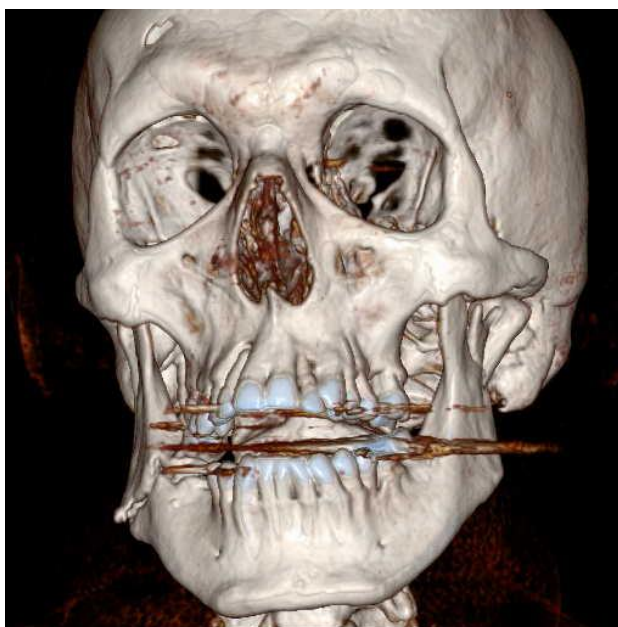
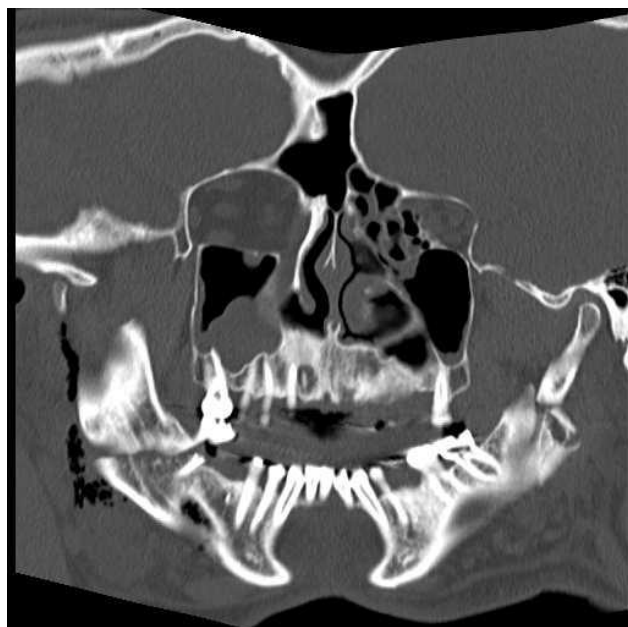
Frakture kondila nerijetko ostaju neprepoznate. Kondilarne frakture dijele se na intrakapsularne i ekstrakapsularne. Dok se intrakapsularne frakture uspješno liječe konzervativnim pristupom, ekstrakapsularne frakture zahtijevaju kiruršku intervenciju pa je zbog toga značajno prikazati točnu visinu prijeloma i stupanj dislokacije (slike 2 i 3). Nisko položene ekstrakapsularne frakture liječe se subangularnim pristupom, a srednje i visoko položene frakture peraurikularnim pristupom pa je s obzirom na razliku u liječenju ekstrakapsularnih fraktura, nužno je precizno odrediti gdje se nalazi frakturno mjesto(9).



Slika 2. Prikaz dislokacije kod prijeloma zglobnog nastavka s izmjerenom dužinom pomaka



Slika 3. Prikaz dislokacije odlomljene glavice mandibule



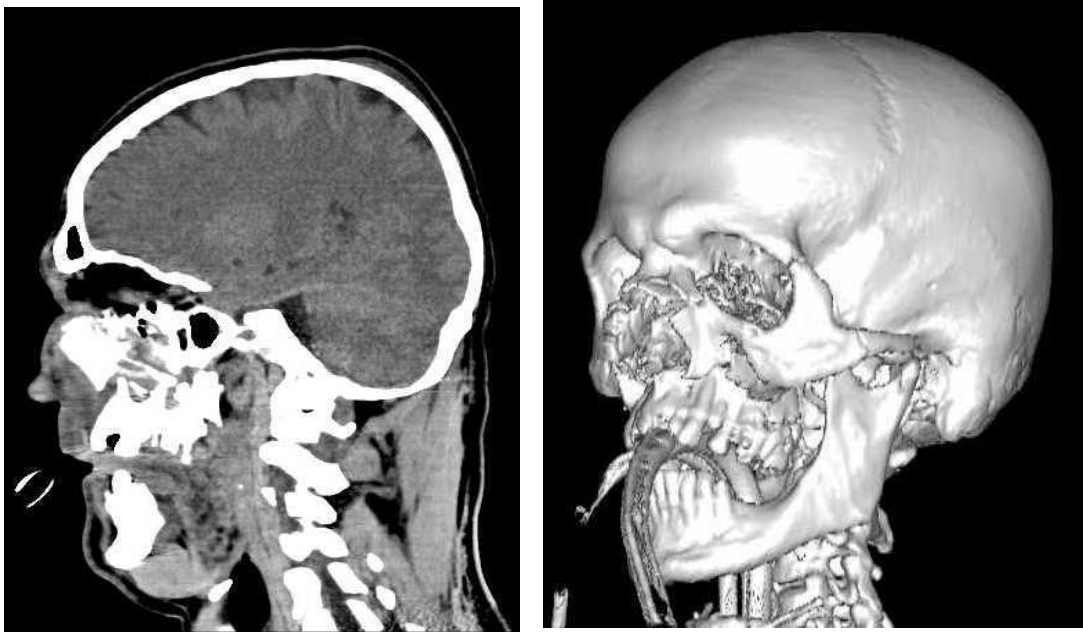
Slika 4. Panoramska rekonstrukcija CT-a i 3D rekonstrukcija - kod dvostrukog prijeloma mandibule

7.2. Frakture srednjeg lica

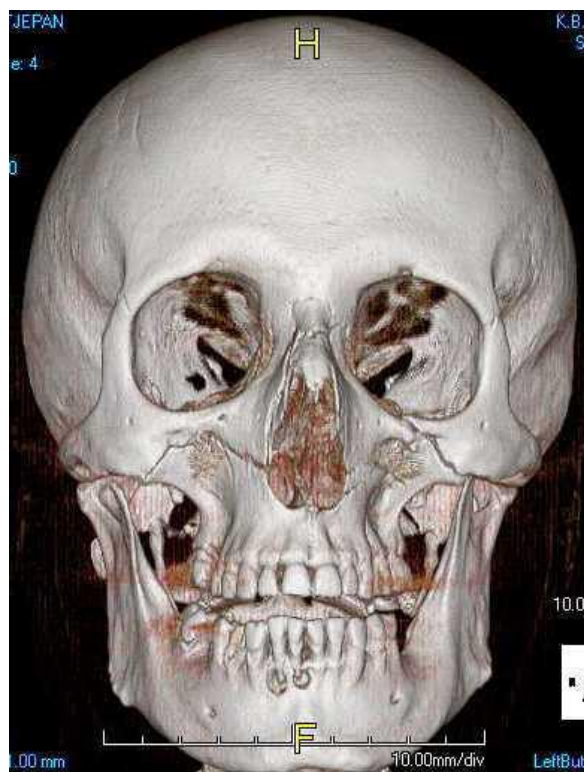
Zbog kompleksne građe srednjeg lica klasični radiogrami ne mogu ponuditi sigurno isključenje fraktura kostiju lica. Stoga je CT izvrsna dijagnostička pretraga jer superpozicija struktura više ne predstavlja problem u slikovnom prikazu kostiju lica.

Aksijalni presjeci nastali snimanjem kompjutoriziranom tomografijom daju pregled od alveolarnog grebena maksile kaudalno do krova orbite kranijalno. Potrebno je i prikazati prominenciju lica u anteroposteriornom smjeru. Uz aksijalne, koronarni presjeci neizostavni su za kvalitetan pregled pacijenta.

Kod Le Fort fraktura CT jedini daje uvid na sva mjesta loma, između ostalog i prelazi li prijelom na pterigoidne nastavke što je važno u procjeni razine frakture i daljem planiranju liječenja. (slike 5 i 6)



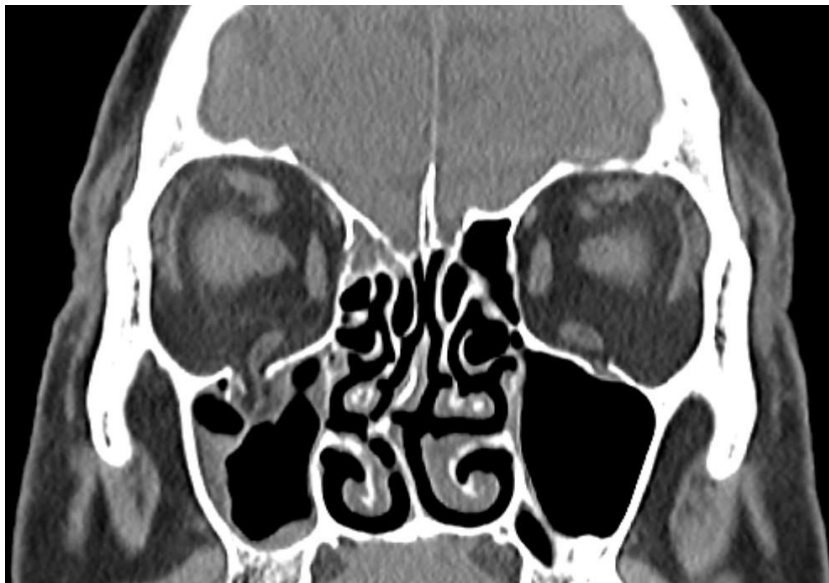Slika 5. Prikaz pomaka odlomljenog fragmenta kod kominutnog prijeloma tipa Le Fort II u sagitalnoj i 3D rekonstrukciji



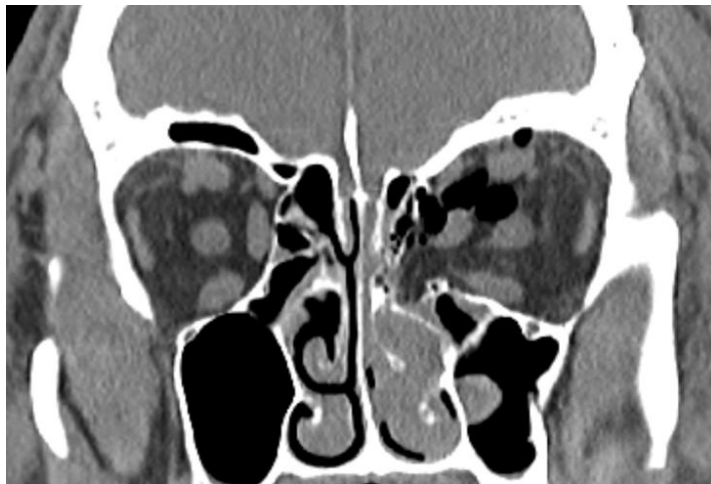Slika 6. Le Fort I/II s ustinućem odlomljenog fragmenta ali bez veće kranio-kaudalne dislokacije

7.3. Frakture orbite

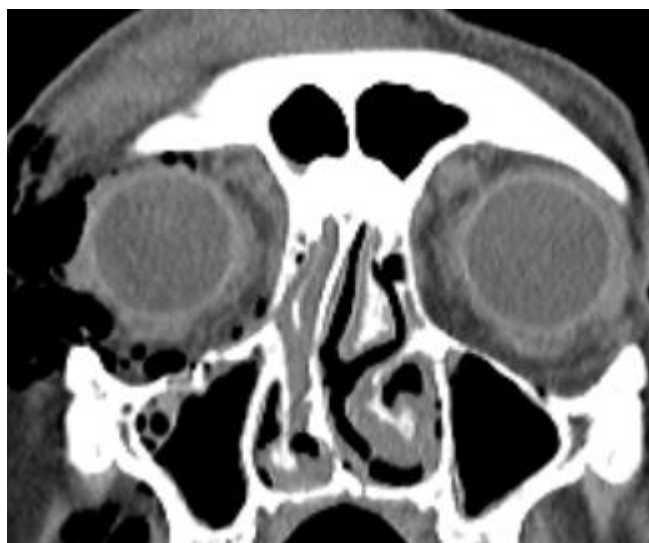Za područje orbite, CT pruža točan prikaz opsega loma te postoje li dislokacije fragmenata. U slučaju prijeloma dna orbite, CT prikazuje uklještenje orbitalnog sadržaja u frakturnoj pukotini, primjerice ekstraokularnog mišića (Slika 7). Važno je uočiti postojanje dislokacije medijalnog zida orbite koja stvara komunikaciju s etmoidom (Slika 8). Slikovno prikazuje sve strukture u orbitalnoj šupljini i njihove međusobne odnose, stoga na presjeku kroz orbitu možemo pratiti kontinuitet mišića i vidnog živca, uočiti prisutnost retrobulbarnog hematoma te prepoznati prisutnost zraka koja može biti odgovorna za distopiju bulbusa (Slika 9). Uz pregled sadržaja orbite, omogućuje i praćenje endobulbarnih zbivanja. Kod prijeloma orbite važno je napraviti rekonstrukcije u više ravnina; aksijalnoj, koronarnoj i sagitalnoj. (Slika 10)



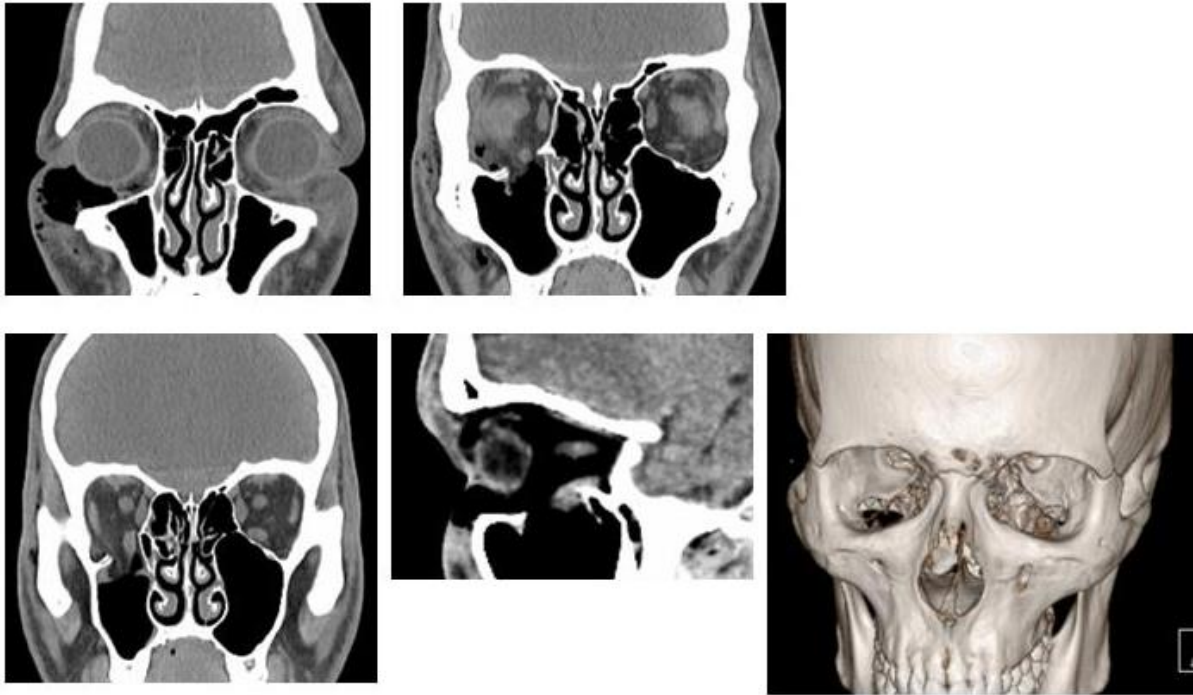
Slika 7. Koronarna CT rekonstrukcija prijeloma dna orbite u pacijenta F.M., starog 70 g., ozlijeđenog pri padu s bicikla. Pacijent navodi dvoslike pri pogledu gore a klinički je evidentno zaostajanje bulbusa.



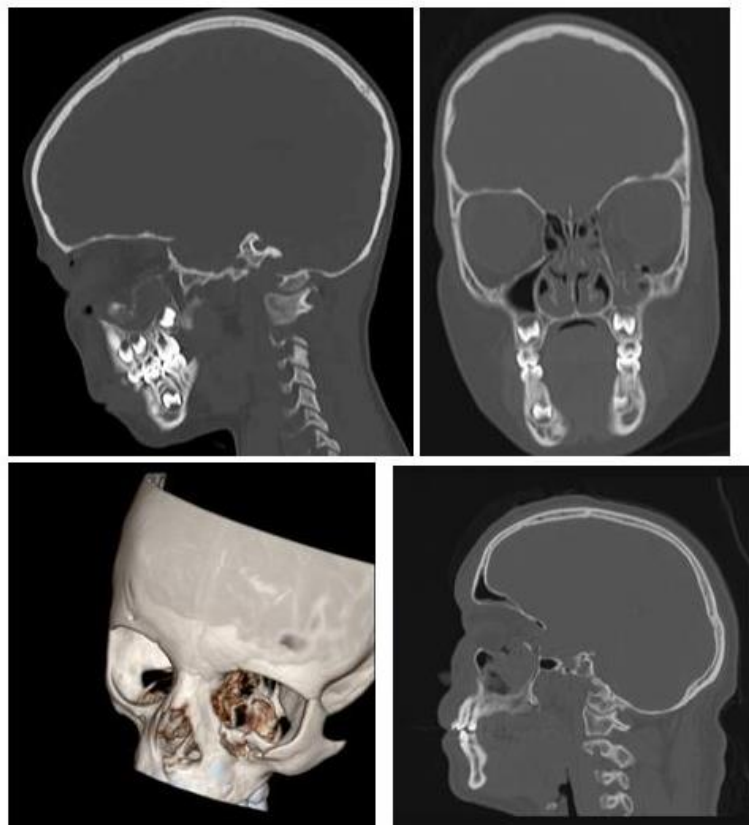
Slika 8. Prijelom medijalnog zida orbite s prolapsom orbitalnog sadržaja i med. rektusa prema etmoidu



Slika 9. Distopija bulbusa uzrokovana emfizemom (zrakom) u orbiti bez znakova uklještenja mišića



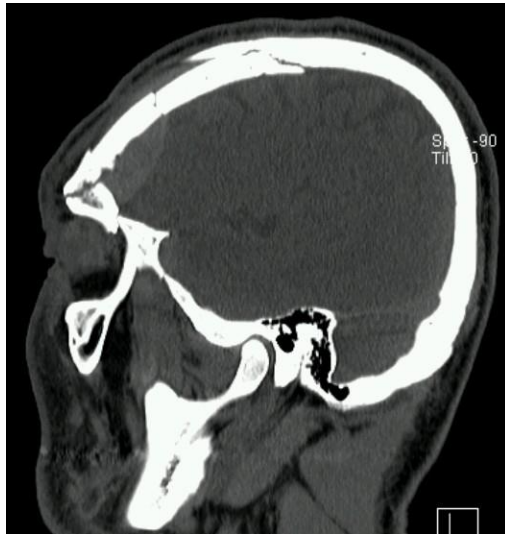
Slika 10. Koronarni, sagitalni i 3D prikaz prijeloma dna orbite s defektom



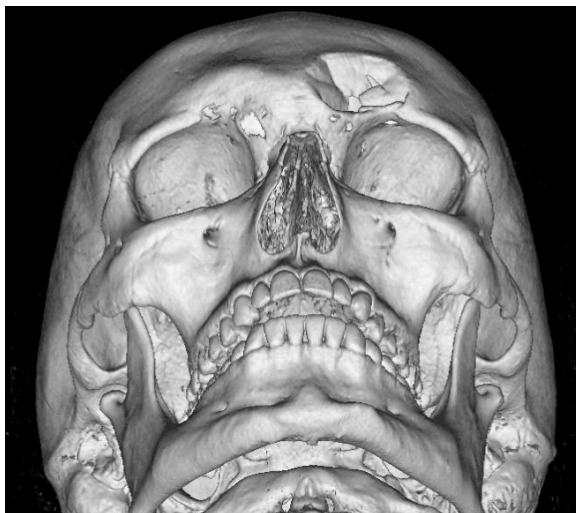
Slika 11. Prijelom orbite (prednja stijenka i dno orbite) u djeteta od 8 godina – sagitalni koronarni i 3D

7.4. Frakture lubanjske baze i kosti kranijuma

Kod pridruženih ozljeda lubanjske baze CT snimkom može se prikazati točno mjesto loma te je CT angiografija omogućila zamjenu invazivne cisternografije koja je bila jedina opcija za prikaz likvoreje. CT je idealna pretraga kod politraume jer pruža mogućnost istovremene vizualizacije prijeloma neurokranijuma (Slika 11) i ozljede mozga. 3D rekonstrukcije su značajne zbog prikaza opsega dislokacije (Slika 12) .



Slika 11. Prikaz prijeloma kalvarije (frontalne kosti i krova orbite)



Slika 12. 3D prikaz dislokacije kod prijeloma prednje lamine čeonog sinusa

8. Zaključak

Važnost CT-a kao dijagnostičkog postupka u pacijenata s traumom glave je neporeciva. CT kao brza pretraga koja daje slikovne podatke o frakturama kostiju lica koje nisu na taj način vidljive niti jednom drugom slikovnom metodom je zlatni standard u dijagnostici i planiranju liječenju ozljeda kostiju nastalih traumom. Nezamjenjiv je zbog vrlo detaljnog prikaza frakturnih linija na kostima te ukoliko je prijelom kominutivan, daje informaciju o prostornim odnosima dislociranih frakturnih ulomaka i kostiju lica. Primjenom različitih rekonstrukcija, kosti lica mogu se vidjeti u različitim projekcijama koje olakšavaju razumijevanje prostornih odnosa struktura lica. Omogućen je „pogled u dubinu“ i vizualizacija struktura koje su inače dostupne oku samo tijekom kirurškog zahvata i upravo zbog toga je planiranje rekonstruktivnog zahvata olakšano jer je poznata točna patologija pacijenta. CT kao glavna pretraga pacijenta koji je doživio traumu apsolutno je indicirana i njeno odgađanje vrlo često dovodi do stvaranja komplikacija, a terapijske mogućnosti takvih nerijetko su ograničene.

9. Literatura

1. Tung, Tung-Chain MD; Tseng, Wen-Sun MD; Chen, Chien-Tzung MD; Lai, Jui-Pin MD; Chen, Yu-Ray MD (2000.) Acute Life-Threatening Injuries in Facial Fracture Patients: A Review of 1,025 Patients. *The Journal of Trauma: Injury, Infection, and Critical Care*, Volume 49(3) pp 420-424
2. Šoša T i sur (2007.) *Kirurgija*, Zagreb, Naklada Ljevak
3. J. Fanghänel, F. Pera, F. Anderhuber, R. Nitsch (2009.) *Waldeyerova anatomija čovjeka*, Zagreb, Golden Marketing- Tehnička knjiga
4. Paul N. Manson, John E. Hopes, C.T. Su (1980.) *Structural Pillars of the Facial Skeleton: An Approach to the Management of Le Fort Fractures*. *Plastic and Reconstructive Surgery*, Vol. 66, No 1.
5. James R. Hupp, Edward Ellis III, Myron R. Tucker (2014.) *Contemporary Oral and Maxillofacial Surgery Sixth Edition*, Elsevier
6. Aijaz Alvi, Taylor Doherty, Gregory Lewen (2003) *Facial Fractures and Concomitant Injuries in Trauma Patients*. *Laryngoscope* 113: January 2003
7. Hardt N, Kuttnerberger J. *Anatomy of the craniofacial region*. In: *Craniofacial trauma*: Springer; 2010. Springer Berlin Heidelberg. p. 3-28.
8. A. Hebrang, R. Klarić-Čustović (2007.) *Radiologija*, Zagreb, Medicinska naklada
9. J. Myga-Porosiło, S. Skrzewski, W. Sraga, H. Borowiak, Z. Jackowska, E. Kluczevska (2011) *CT Imaging of facial trauma. Role of different types of reconstruction. Part I – bones*. *Pol J Radiol*. 2011 Jan-Mar; 76(1): 41–51.
10. B. Schuknecht, K. Graetz (2004) *Radiologic assesment of maxillofacial, mandibular, and skull base trauma*. *Eur Radiol* (2005) 15: 560-568
11. K.Rama Mohan, N. Koteswara Rao, G. L. Krishna, V.S. Kumar, N. Ranganath, U. V. Lakshmi (2015) *Role of Ultrasonography in Oral and Maxillofacial Surgery: A Review of Literature*. *J Maxillofac Oral Surg*. 2015 Jun; 14(2): 162-170

10. Zahvala

Zahvaljujem se svojoj mentorici prof. dr. sc. Naranđi Aljinović Ratković koja mi je mnogo pomogla i usmjeravala me prilikom pisanja ovog rada.

Veliku zahvalu upućujem svojoj obitelji i prijateljima koji su skupa sa mnom proživljavali sve zgone i nezgone tijekom cijelog studija.

Posebno hvala mom Leonu na bezuvjetnoj podršci u situacijama kada je bilo zaista napeto, a i kada sam se brinula bez razloga.

Zahvalu bi uputila i nastavnicima Medicinskog fakulteta i kolegama s kojima sam se susrela tijekom studija. Mnogi su svojom velikom toplinom i pomaganjem pri učenju pridonijeli razvijanju mene ne samo kao doktora medicine već i kao osobe te tako omogućili da cijelo iskustvo studiranja pamtim kao lijepu uspomenu.