

# Klasifikacija ptoze u djece i odraslih te mogućnost liječenja

---

**Jurinjak, Anamarija**

**Master's thesis / Diplomski rad**

**2017**

*Degree Grantor / Ustanova koja je dodijelila akademski / stručni stupanj:* **University of Zagreb, School of Medicine / Sveučilište u Zagrebu, Medicinski fakultet**

*Permanent link / Trajna poveznica:* <https://um.nsk.hr/um:nbn:hr:105:528998>

*Rights / Prava:* [In copyright](#)/[Zaštićeno autorskim pravom.](#)

*Download date / Datum preuzimanja:* **2025-01-04**



*Repository / Repozitorij:*

[Dr Med - University of Zagreb School of Medicine Digital Repository](#)



**SVEUČILIŠTE U ZAGREBU  
MEDICINSKI FAKULTET**

**Anamarija Jurinjak**

**Klasifikacija ptoze u djece i odraslih  
te mogućnost liječenja**

**DIPLOMSKI RAD**



**Zagreb, 2017.**

**SVEUČILIŠTE U ZAGREBU  
MEDICINSKI FAKULTET**

**Anamarija Jurinjak**

**Klasifikacija ptoze u djece i odraslih  
te mogućnost liječenja**

**DIPLOMSKI RAD**

**Zagreb, 2017.**

Diplomski rad izrađen je na Specijalističkom zavodu za bolesti orbite i adneksa oka, Klinike za očne bolesti Medicinskog fakulteta Sveučilišta u Zagrebu i KBC Zagreb. Predan je na ocjenjivanje u akademskoj godini 2016./2017.

Mentor rada : dr.sc. Jelena Juri Mandić, dr. med., znanstveni suradnik na Katedri za oftalmologiju Medicinskog fakulteta Sveučilišta u Zagrebu

**Kratice :**

SŽS – središnji živčani sustav

MG – mijastenija gravis

MRD – marginal-reflex distance

FL – funkcija levatora

## SADRŽAJ

1. Sažetak	
2. Summary	
3. Uvod.....	1
4. Anatomija vjeđe.....	2
5. Funkcija vjeđa .....	3
6. Klasifikacija.....	4
7. Ptoza u djece.....	5
8. Ptoza u odraslih.....	10
9. Znakovi i simptomi.....	14
10. Klinički testovi .....	15
11. Vrste liječenja.....	17
11.1 Konzervativno liječenje .....	17
11.2 Kirurško liječenje.....	18
11.2.1 Indikacije .....	19
11.2.2 Vanjski transkutani pristup levatoru.....	20
11.2.3 Unutarnji ( transkonjuktivalni ) pristup.....	21
11.2.4 Suspenzija frontalnog mišića.....	22
12. Postoperativna njega .....	23
13. Komplikacije.....	23
14. Prognoza .....	25
15. Zahvale .....	26
16. Literatura.....	27
17. Životopis.....	29

## 1. Sažetak

Klasifikacija ptoze u djece i odraslih te mogućnost liječenja

Anamarija Jurinjak

Ptoza je medicinski izraz za spuštenu gornju očnu vjeđu ispod uobičajene razine pri pogledu prema naprijed. Vrijeme nastanka, kao i uzroci, mogu biti različiti, no danas postoje dvije klasifikacije koje znatno olakšavaju njihovo svrstavanje i prema tome određuje liječenje. S obzirom na vremensku komponentu, postoje kongenitalne i stečene ptoze, dok se prema uzroku dijele na miogene, aponeurotske, neurogene, mehaničke i traumatske. Najčešći razlog kongenitalne ptoze jest slabiji razvoj mišića podizača vjeđe (miogeni tip), a u stečene ptoze najčešći razlog nastanka jest istezanje i/ili dezinsercija aponeuroze mišića podizača vjeđe (aponeurotski tip). Kongenitalna ptoza prisutna je po rođenju ili neposredno nakon njega, s većom zahvaćenošću samo jednog oka i to obično lijevog. Stečena pak, kako joj samo ime nalaže, može nastati u bilo kojem drugom trenutku života. Simptomi variraju ovisno o podlozi same ptoze, no u one česte spada reverzibilni gubitak perifernog vida, posebno gornjeg vidnog polja. Ljudi se osim toga žale na teškoće u čitanju koje se pogoršavaju pri čitanju prema dolje. Pretpostavlja se da to nastaje zbog relaksacije frontalnog mišića u tom položaju, dok u primarnom položaju maskira težinu ptoze. Zbog premale količine svjetla koja dopire do makule, može se smanjiti vidna oštrina, osobito noću. Osim navedenog, susreću se i refrakterne greške, slabovidnost, abnormalnosti zjenice, disfunkcija vanjskih očnih mišića i slično. Uz anamnezu, izrazito je bitan klinički pregled sastavljen od četiriju neizostavnih mjerenja (funkcija levatora (FL), marginal-reflex distance (MRD), visina palpebralne fisure te pozicija nabora gornje vjeđe), a služi za utvrđivanje parametara neophodnih za planiranje daljnjeg liječenja (stupanj težine ptoze i FL). Ptoza se liječi konzervativno i kirurško. Konzervativni pristup je nešto neobičajeni način liječenja, a sastoji se od opservacije do sredstava koja stabiliziraju vjeđu za supraorbitalne strukture. Kirurški pristup češće je biran model liječenja. Razne su vrste takvog liječenja, a temelje se na preoperativnoj kliničkoj evaluaciji funkcije mišića podizača vjeđe i položaju vjeđe

u primarnom položaju. Ugrubo se dijele na suspenzijske operacije koje koriste okolnu muskulaturu kao pomoć pri podizanju vjeđe te operacije koje se izvode direktno na mišiću podizaču gornje vjeđe. Niti jedna metoda nije superiorna u odnosu na drugu te se individualno odabire prema potrebama bolesnika i preferencijama kirurga nakon opsežne preoperativne procjene. Komplikacije su moguće, a najčešće od njih su hipo i hiperkorekcija ptoze, lagoftalmus uz posljedičnu izloženost rožnice i krvarenje kao prolazna komplikacija. Prognoza je uglavnom dobra, a ovisi o uzroku ptoze, njezinoj težini, odabiru kirurške metode i samoj vještini kirurga.



## 2. Summary

Ptosis classification in children and adults and treatment modalities

Anamarija Jurinjak

Blepharoptosis is a medical term for drooped or fallen upper eyelid, under usual level while looking forward. The time of occurrence as well as the causes can vary. Today, severe known classifications considerably ease their assortment, and accordingly determine the curative treatment. Considering the time component, there is congenital and acquired ptosis. According to the cause, there is myogenic, aponeurotic, neurogenic, mechanical, and traumatic ptosis. The most common cause of congenital ptosis is a weak development of the levator muscle (myogenic type), and due to an acquired ptosis there are strain and disinsertion of the aponeurosis in the same muscle (aponeurotic type). Congenital ptosis is present at birth or just after it, with a greater involvement of just one eye and usually left. Acquired ptosis, just as its name implies, can arise at any other moment of life. Symptoms vary depending on the background of the ptosis itself, but commonly there is reversible loss of peripheral vision, especially the upper visual field. People also complain of reading difficulties that are getting worse while reading by looking down. A hypothesis says it's happening due to the relaxation of the frontal muscle in that position, while in the primary position it masks the weight of the ptosis. Because of the low volume of light reaching the macula, visual acuity may be reduced, especially at night. In addition to this, there are also refractive errors, amblyopia, pupil abnormality, external eye muscle dysfunction, etc. Along with medical history, what is extremely important is proper clinical exam consisting of four indispensable measurements (levator function (FL), marginal-reflex distance (MRD), vertical interpalpebral fissure height and upper eyelid crease position), and it serves to determine the parameters necessary for planning further treatment (ptosis degree and FL). Ptosis is treated conservatively and surgically. Conservative approach is a somewhat obscure method of treatment, including observation and remedies that stabilize the eyelid for supraorbital structures. Surgical approach is more often a

chosen model of treatment. Various types of such treatment are based on preoperative clinical evaluation of the levator muscle function and eyelid position in primary gaze. They are roughly split into suspensive surgeries that use the surrounding musculature as a help in lifting the eyelid and into those performed directly on the muscles of the upper eyelid. None of the methods are superior to the, and each method is individually selected according to the patient's needs and the surgeon's preferences after extensive pre-operative assessment. Complications are possible, and most often we see hypo and hypercorrection of the ptosis, lagophthalmos with consequent corneal exposure, bleeding etc. The prognosis is generally good, depending on the cause of the ptosis, its weight, the choice of surgical methods and the surgeon's own skill.

### 3. Uvod

Osnovna uloga oka u ljudskom organizmu jest vidna funkcija koja nije moguća ako postoji bilo kakva obstrukcija vidne osi i ako bulbus unutar orbitalnog prostora ne funkcionira kao savršeni zglob. Uloga periokularnog područja, prije svega područje supracilijuma i vjeđa, u tom kontekstu, vrlo je važna. Bilo kakva kongenitalna ili stečena malpozicija navedenih struktura može u većoj ili manjoj mjeri obstruirati vidnu os i na taj način utjecati na razvoj vida ili na punu funkciju vida. Ptoza je primjer takve malpozicije. Mada se ne zna točna incidencija ptoze u svijetu, ona se u jednakom omjeru pojavljuje u ljudi različitih rasa kao i pripadnicima suprotnog spola.(8) Rizikni faktori za njezin razvoj su naslijeđe, starenje, dijabetes mellitus, mijastenija gravis, tumori mozga koji mogu utjecati na živčanu opskrbu i sam mišićni odgovor. (8) Posljedice koje ostavlja ako se prekasno dijagnosticira i liječi mogu biti velike, pogotovo u dječjoj dobi. Tu je prvotno riječ o slabovidnosti (ambliopija) oka kao posljedice obstrukcije vidne osi što ometa ili u potpunosti prekida stvaranje slike na mrežnici zahvaćenog oka, a očituje se smanjenjem vidne oštine. Izrazito je bitno kritičko stajalište i opservacija roditelja na dječje stanje te pravovremena angažiranost, u smislu odlaska k liječniku na kontrole i pridržavanje danih uputa. Kod djece u slučaju visokog rizika za razvoj ambliopije, kao posljedice obstrukcije vidne osi spuštenom gornjom vjeđom, što ranija kirurška korekcija ptoze je metoda izbora liječenja bez obzira na dob djeteta. U odrasloj dobi stečeni oblik ptoze može također značajno utjecati na vidnu funkciju i na taj način ometati svakodnevnu normalnu funkciju. Stečeni oblik ptoze može biti komplikacija sistemskih oboljenja ili posljedica involutivnih promjena u periokularnom području. Za odabir najboljeg liječenja neophodno je učiniti dobru preoperativnu obradu i kliničku procjenu stanja sa svim specifičnim testovima da bi rezultat liječenja bio zadovoljavajući. Ovisno o etiološkom uzroku to ponekad osim klasičnog oftalmološkog pregleda zahtijeva testiranje vidnog polja, strabološku obradu, endokrinološku i neuroradiološku obradu.

#### 4. Anatomija vjeđe

Vjeđa je građena od 7 slojeva i to, promatrajući izvana prema unutra, od kože, kružnog mišića oka (m. orbicularis oculi), orbitalnog septuma, orbitalne masti, aponeuroze mišića podizača vjeđe, tarzusa i spojnice.

Koža vjeđe najtanja je na cijelom tijelu, a karakterizira ju i nepostojanje potkožnog masnog tkiva zbog čega čvrsto naliježe na kružni mišić. Starenjem ona slabi, gubi svoju elastičnost i to se očituje mrežkanjem kože. (3)

Kružni mišić oka voljno i refleksno zatvara vjeđe. (2) Inerviran je sedmim kranijalnim živcem (n. facialis), dijeli se na orbitalni, preseptalni i pretarsalni dio što odgovara različitim anatomskim i fiziološkim svojstvima mišića. Primarna zadaća orbitalnog dijela jest sudjelovanje u forsiranom zatvaranju vjeđa, dok preseptalni i pretarsalni dijelovi kružnog mišića čine integralni dio normalnog treptaja. Sva tri dijela polaze s medijalnog palpebralnog ligamenta, a završavaju u području lateralnog očnog kuta. Vlakna orbitalnog dijela tvore kontinuiranu elipsu, uokvirujući sam ulaz orbite, s početkom i završetkom u istoj točki tzv. medijalnom palpebralnom ligamentu. (3)

Orbitalni septum je tanka, višeslojna pregrada građena od vezivnog tkiva i čini prednji nastavak pokosnice očne šupljine. S godinama se septum stanjuje što, uz slabost kružnog mišića oka, može doprinijeti do razvoja prednje hernijacije orbitalne masti u vjeđu.

Orbitalna mast gornje vjeđe smještena je iza orbitalnog septuma te sprijeda kod aponeuroze levatornog mišića. Podijeljena je u dva dijela : nosni i središnji, od čega je ovaj središnji dio izuzetno bitan jer služi kao kirurški orijentir svih kirurških zahvata vjeđe u kojima je potrebno detektirati mišić podizača vjeđe. (3)

Dva su mišića podizača vjeđe. Glavni podizač vjeđa je tzv. mišić podizač gornje vjeđe ili kraće levator (m. levator palpebrae superior) sa svojom aponeurozom, a odgovoran je za veći dio amplitude pomaka gornje vjeđe koji iznosi oko 15 mm. Pomoćni, gornji tarsalni ili Müllerov mišić odgovoran je za manji dio amplitude pomaka gornje vjeđe koji iznosi oko 3mm. Sam levator polazi s malog krila sfenoidne kosti, iznad optičkog otvora i to kao mišićni dio, a zatim nastavlja u obliku aponeuroze koja se u stražnjem dijelu hvata za tarsus, a u prednjem za kožu gornje vjeđe. Granica između ta dva dijela jest Whitnallov ligament (skup elastičnih vlakana koji

čine potporni sustav za gornju vjeđu, ali i uporište za levator zbog preraspodjele sile s jednog na drugi dio mišića). Inerviran je gornjim ograncima trećeg kranijalnog živca pa kod intraorbitalne ozljede tog živca nastaje ptoza vjeđe i smanjena mogućnost pogleda prema gore.

Müllerov mišić je glatki mišić inerviran simpatikusom, čije se polazište nalazi neposredno ispod aponeuroze levatornog mišića, a hvata se za gornji rub tarzusa. Omogućava podizanje vjeđe tek za 2 mm pa u slučaju oštećenja nastaje blaga do umjerena ptoza što može biti kongenitalno stanje ili posljedica iatrogenog Hornerovog sindroma.

Tarzus je čvrsta i gusta vezivna pločica čija je uloga pružiti vjeđi oblik i stabilnost. (2) On je krutim vezama (medijalnim i lateralnim palpebralnim ligamentom) spojen s periostom, no zbog njihovih istezanja postoji mogućnost da tijekom starenja dođe do pomaka tarzusa u horizontalnom smjeru. U njemu se nalaze Meibomove tarzalne žlijezde koje su po građi holokrine žlijezde lojnice, a njihov masni sekret izlučuje se na slobodnom vjeđnom rubu.

Vjeđna spojnica je tanka, baršunasta sluznica građena od neorožnjenog skvamoznog epitela. Čvrsto je srasla s podlogom i čini unutarnji sloj (zajedno s tarzusom) koji je pasivan. U njoj se mogu naći prateće Krausove i Wolfringove suzne žlijezde koje luče temeljnu količinu suza, ali i mukozne žlijezde.

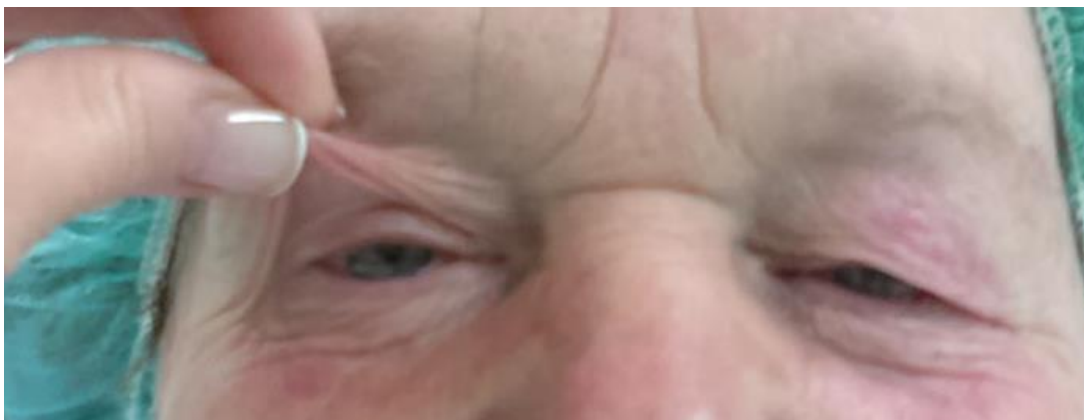## **5. Funkcija vjeđa**

Vjeđe imaju nekoliko važnih funkcija. Prva od njih je zaštita očne jabučice treptanjem, bilo voljno ili refleksom žmirenja, od različitih vrsta ozljeda (mehaničkih, kemijskih, termičkih, svjetlosnih i slično). Time je zaštićena i rožnica, površinski sloj oka i bitan dio refrakcijskog optičkog sustava. Druga funkcija je stvaranje filma suza koji se sastoji od 3 sloja, a tome doprinose u velikoj mjeri žlijezde smještene u samoj vjeđi. Unutarnji mucinski sloj, koji je u kontaktu s površinom oka, proizvode vrčaste stanice spojnice i suzna žlijezda. Srednji vodeni sloj nastaje izlučivanjem glavne i akcesornih suznih žlijezda. Na taj način spojnica i rožnica ostaju vlažne i prozirne što omogućava odvijanje normalnih metaboličkih procesa. Vanjski masni sloj proizvode tarzalne žlijezde lojnice kao i žlijezde lojnice i znojnice uz rub vjeđe, a zadaća je usporiti isparavanje podležeg vodenog sloja. Samim se treptanjem suze raspoređuju preko

prednje površine oka, i to od vanjskog prema unutarnjem očnom kutu. Zatvaranjem vjeđa one se skupljaju u suznoj vrećici pod utjecajem negativnog tlaka, a otvaranjem istiskuju kroz suzonosni kanal u donji nosni hodnik. U funkciju vjeđa dodatno spada i odstranjenje odljuštenih epitelnih stanica i prašine s prednjeg očnog dijela. (2,3)

## 6. Klasifikacija

Najjednostavniji način podjele ptoza je na kongenitalne i stečene. Međutim, ono je nedostatno pa se koristi i podjela prema uzroku nastanka na neurogene, miogene, aponeurotske, mehaničke i traumatske. Dodatno treba razlikovati pseudoptozu koja može izgledati kao prava spuštена vjeđa, no ona to ipak nije. U takvim slučajevima vjeđa može biti abnormalno nisko položena u stanjima kao što su hipotropija, enoftalmus, mikro i anoftalmus, hemifacijalni spazmi, blefarospazmi, vjeđne apraksije kod otvaranja oka, miotonije vjeđe i slično. (4) Osim toga, kontralateralna retrakcija gornje vjeđe (kongenitalna, Gravesova bolest) može izazvati reaktivnu ptozu tj. pseudoptozu vjeđe na drugome oku zbog takozvanog Heringovog zakona recipročne inervacije. (4) Ponekad ju imitira i dermatohalaza, stanje koje karakterizira gubitak elasticiteta i tonusa kože starenjem, a očituje viškom kože koji nadsvođuje slobodni rub vjeđe. (3)



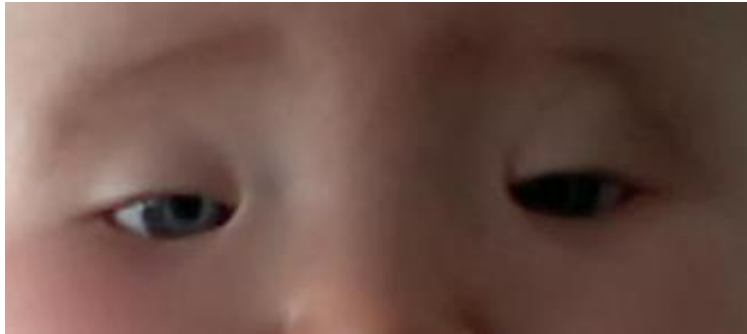Slika broj 1. Dermatohalaza

Osim tih podjela, ptoza ovisno o težini i funkciji mišića podizača vjeđe (levatora) može biti blaga s dobrom funkcijom levatora (> 8 mm), umjerena s nešto slabijom funkcijom levatora (5-7 mm) te teška s izrazito slabom funkcijom levatora (1-4 mm). (8)

## 7. Ptoza u djece

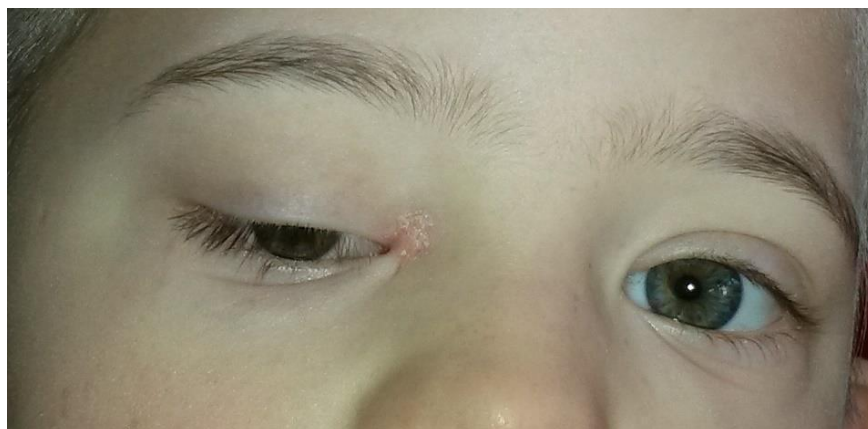Po vremenu nastanka ptoza se, i u djece, dijeli na kongenitalne i stečene. S obzirom da su kongenitalne ptoze specifičnije za djecu, nego za odrasle, ovdje ću pažnju prvenstveno usmjeriti na njih. Kongenitalna ili prirođena ptoza spada među najčešće promjene položaja vjeđa kod koje je gornja vjeđa u manjoj ili većoj mjeri spuštena. Može biti prisutna od rođenja ili se pojaviti unutar prve godine života. (4) Izolirani slučajevi pokazuju autosomno, bilo dominantno ili recesivno, nasljeđivanje, no često je dio većeg spektra prirođenih poremećaja zajedno u kombinaciji s ostalim okularnim ili sistemskim stanjima. (4) Zahvaća ili jedno oko (80 %) ili oba, s time da je lijevo oko češće zahvaćeno. Blaga obostrana ptoza nerijetko ostaje nezamijećena, dok je jednostrane lakše učiti zbog usporedbe sa zdravom stranom. Kongenitalna ptoza može se podijeliti još na jednostavnu i kompliciranu. Na jednostavne otpada 75% svih kongenitalnih ptoza, a uzrokovana je poremećajem u razvoju mišića podizača vjeđe, bilo slabijim razvojem ili potpunim nedostatkom. Takav oblik ptoze ostaje prisutan tijekom cijelog života i nije udružen sa smetnjama vida ukoliko vjeđa ne pokriva zjenicu i time prouzroči slabovidnost ili ako slabost ekstraokularnih mišića ne rezultira strabizmom. (5) Komplicirana ptoza čini ostatak od 10-15% navedenih ptoza, a udružena je s oftalmoplegijom kao posljedicom oštećenja SŽS. Osim toga, u komplicirane spadaju i one s drugim malformacijama vjeđe i oka, kao što su kolobom vjeđe, mikroftalmus, blefarofimoze, diskinetični sindromi kao što je Marcus Gunn i slično. (4) Što se tiče patogeneze kongenitalnih ptoza, postoji više teorija. Nedavno istraživanje koje je provodio dr. Stein sa svojim suradnicima, ukazalo je na postojeću vezu između kongenitalnih ptoza i podležćih kromosomskih alteracija, genetičkih sindroma ili neuroloških poremećaja. (4) Identificirani su lokusi na genima (npr. PTOS1 na kratkom kraku prvog kromosoma) i pojedine mutacije (npr. translokacija desetog i osmog kromosoma gdje je zahvaćen ZFH4 gen) što doprinose razvoju ovog tipa ptoze. Postoji nekoliko sindroma u kojima se kongenitalna ptoza

učestalo pojavljuje, najčešće zbog nenormalne inervacije vanjskih mišića oka, poput izoliranog Duane sindroma, BPES-a (blepharophimosis-ptosis-epicanthus inversus syndrome), kongenitalne fibroze vanjskih očnih mišića te kongenitalnog mijasteničkog sindroma.



Slika broj 2. Dijete s BPES-om

Većina djece s kongenitalnom ptozom ima razvojnu anomaliju mišića podizača vjeđe, tzv. kongenitalnu miogenu ptozu. Histološki, njegovo poprečno prugasto tkivo zamijenjeno je u većem ili manjem opsegu s masnim i /ili fibrotičnim tkivom što smanjuje njegovu sposobnost kontrakcije i relaksacije. Radi navedenog, funkcija mu je oslabljena, gornja vjeđa je skraćena, a u primarnom položaju prekriva limbus za više od normalnih 2 mm.



Slika broj 3. Kongenitalna ptoza bez akcije levatora

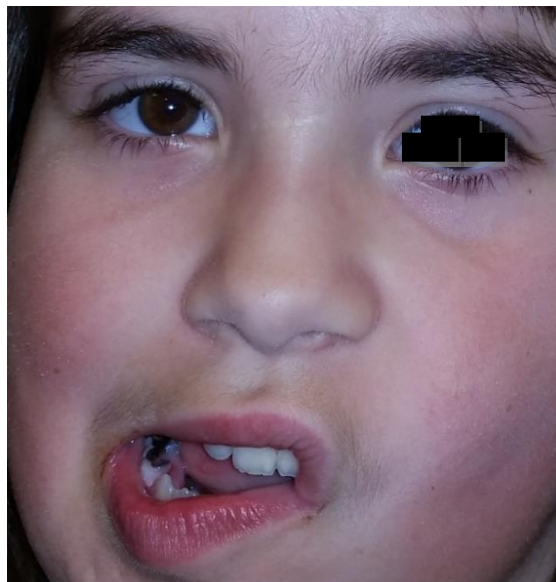

Pri pogledu prema dolje to se očituje kao zaostajanje i pojavljivanje tzv. " scleralshowa ". Pri pokušaju zatvaranja oka takvi bolesnici to nerijetko ne mogu, a navedeno stanje se naziva lagoftalmus. (3) Koža takve gornje vjeđe je glatka i ravna jer nedostaje tarzalno polje stvarano prisutnošću normalnog mišića podizača vjeđe. Ptoza može biti udružena sa slabijim razvojem gornjeg ravnog mišića oka pa se manifestirati oskudnijim Bellovim refleksom ili vertikalnim strabizmom. (3) Sindrom obilježen ptozom, oftalmoplegijom, paralitičkim strabizmom ili drugim reduciranim pokretima oka naziva se kongenitalna fibroza vanjskih mišića oka. (13) Postoje tri varijante sindroma. Prvi se nasljeđuje autosomno dominantno, a elevacija oka je onemogućena iznad središnje linije te je tipično zabacivanje glave s bradom podignutom prema gore. Neadekvatna podjela okulomotornog živca te nedostatak signala do mišića podizača vjeđe i gornjeg ravnog mišića dovodi do njihove atrofije i oštećenja funkcije. Drugi se autosomno recesivno nasljeđuje, a obilježava ga bilateralna kongenitalna ptoza s oftalmoplegijom kao rezultat hipoplazije jezgre okulomotornog i trohlearnog živca. Treći se nasljeđuje autosomno dominantno, a osim ptozom i oftalmoplegijom, manifestira se i kognitivnim oštećenjima, dismorfizmom lica i anomalijama prstiju. (4) Kongenitalna aponeurotska ptoza je rijetka pojava, najčešće povezana s traumom pri rođenju (npr. pri porođaju s forcepsom). (17) Posljedica takve traume je nenormalno hvatište aponeuroze mišića podizača vjeđe za tarzus, a prezentira se najčešće visokim ili nejasnim naborom gornje vjeđe, pokretima vjeđe u odgovarajućim opsegima te većom depresijom vjeđe od normale pri pogledu dolje. (3) Sljedeću grupu čine kongenitalne neurogene ptoze koje su poprilično rijetke, a nastaju zbog poremećaja u inervaciji tijekom embrionalnog razvoja. Često su udružene s određenim stanjima poput kongenitalne paralize okulomotornog živca, kongenitalnog Hornerovog sindroma, Marcus Gunn sindroma ili tzv. okulotrigeminalne diskinezije, Duane-ovog sindroma i BPES-a. Kongenitalna paraliza trećeg kranijalnog živca (n. oculomotorius) manifestira se ptozom, nemogućnošću elevacije, depresije i adukcije očne jabučice, a zjenice mogu biti dilatirane. Ovisno jesu li oštećena samo motorička i/ili parasimpatička vlakna ovog živca, paraliza može biti parcijalna ili totalna, a izolirana ptoza se rijetko nađe kao simptom paralize tog kranijalnog živca. (4) Marcus Gunn sindrom predstavlja najučestaliji oblik kongenitalne sinkinetičke neurogene ptoze. ( 18)



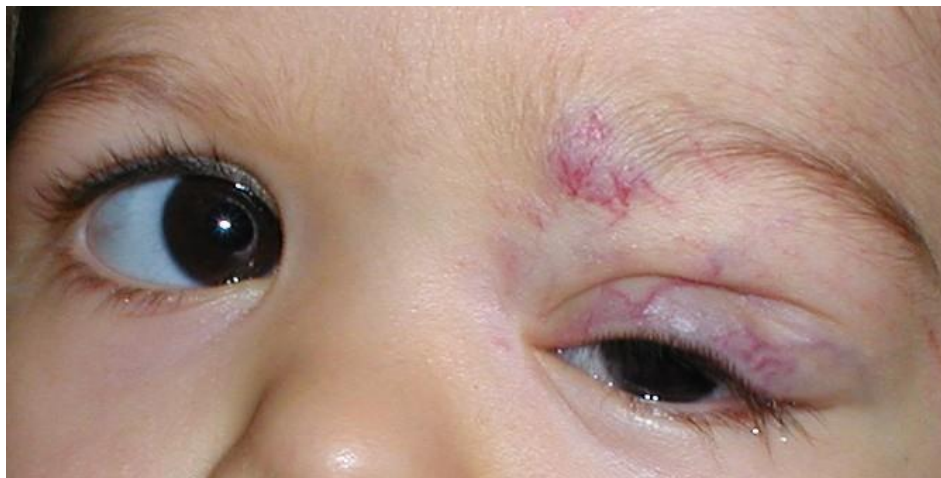Slika broj 4. Ptoza lijevog oka u Marcus Gunn sindromu

Karakterizira ga ptoza pri rođenju, obično unilateralna i intermitentna. (7) Do retrakcije gornje vjeđe dolazi nakon stimulacije ipsilateralnog pterigoidnog mišića, a to je moguće prilikom žvakanja, smijanja ili normalnih pokreta čeljusti. (4) Ovakve promjene najprije uočava majka kod hranjenja ili njege djeteta. Kao razlog ove sinkinezije navodi se neprirodan spoj između motornih vlakana okulomotornog živca za inervaciju mišića podizača vjeđa te motoričkih vlakana trigeminalnog živca za inervaciju vanjskog pterigoidnog mišića. (4)



Slika broj 5. Nestanak ptoze pomicanjem čeljusti kod Marcus Gunn sindroma

Duaneov retrakcijski sindrom rijedak je kongenitalni poremećaj, a nastaje zbog nepotpunog razvoja šestog kranijalnog živca (n. abducens) i odgovarajuće jezgre u moždanom deblu. (14) Lateralni ravni mišić zbog navedenog nije adekvatno inerviran pa stječe neprirodnu inervaciju ogrankom okulomotornog živca. Ovaj se sindrom prvotno očituje inkomitantnim strabizmom koji, ukoliko se ne prepozna rano u djece, dovodi do slabovidnosti oka, trajnog gubitka vida koji je nemoguće nadoknaditi. U rijetkim slučajevima, stanje je povezano s poremećajima kostiju, očiju, ušiju, bubrega te živčanog sustava. (14) Kongenitalni Hornerov sindrom kombinacija je znakova i simptoma zbog prekida u simpatičkom živčanom lancu, a sama lezija može se nalaziti na bilo kojem dijelu puta. Centralne su one lezije između hipotalamusa i vlakana koje izlaze iz kralježnične moždine (C8 do T2), a periferne su najčešće locirane kod gornjeg cervikalnog ganglija ili cervikalnog simpatičkog lanca. (4) U klasičnu prezentaciju znakova spadaju ipsilateralna mioza, enoftalmus, anhidroza te ptoza, koja je najčešće blaga, kao znak poremećene simpatičke inervacije Müllerovog mišića. Osim toga, šarenica zahvaćenog oka je svjetlija od one u zdravog te se na toj strani lica ne pojavljuje karakteristično crvenilo kao što je to normalno prilikom vrućine, fizičke aktivnosti ili emocionalne reakcije. Mehanička kongenitalna ptoza najčešće je posljedica neoplazme, bilo benigne ili maligne, čija težina ili sam rast uzrokuju spuštenost gornje vjeđe ispod normalne razine. (3)

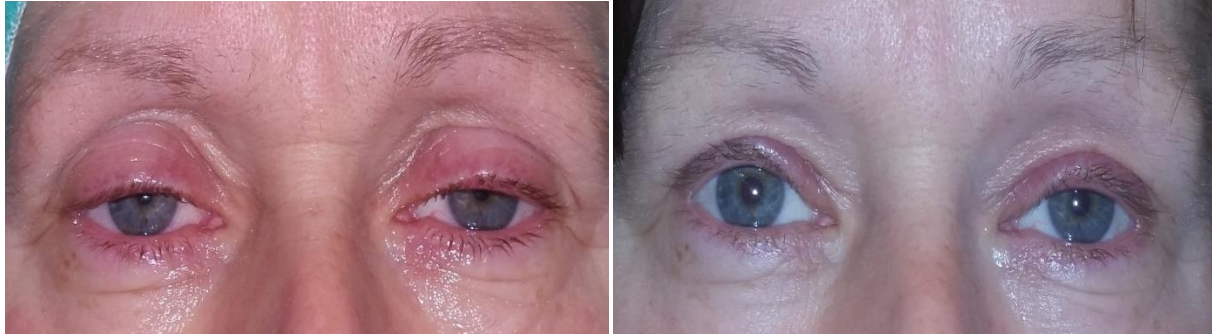


Slika broj 6. Mehanička ptoza u djece – hemangiom orbite i periokularnog područja

Međutim, osim hemangioma ili neurofibroma kao predstavnika najčešćih neoplazama na tom području, do mehaničke ptoze mogu dovesti i apscesi vjeđe, tumori spojnice, lezije orbite i dakrioadenitis, no tada je uglavnom riječ o stečenim ptozama. Traumatska ptoza nastaje zbog desinsercije mišića i laceracije vjeđe, a najbolje se rješava pri primarnoj obradi rane kada je potrebno identificirati lacerirane krajeve mišića podizača vjeđa te ih ponovo spojiti kao i sve slojeve lacerirane vjeđe ukoliko oni postoje. (8)

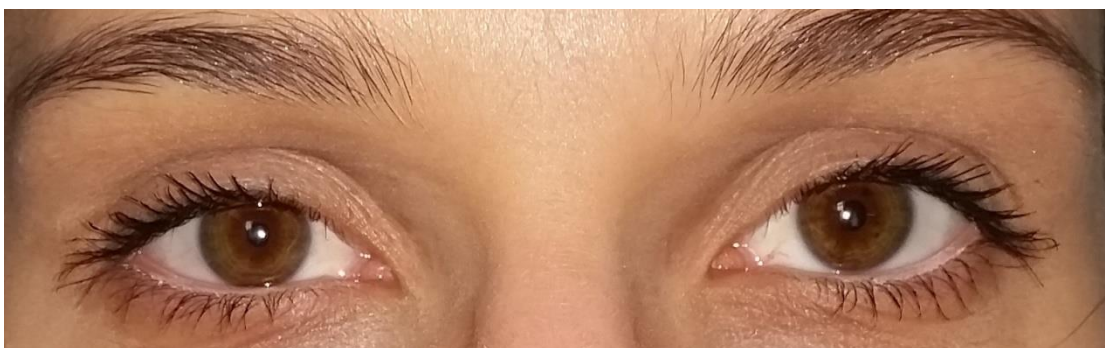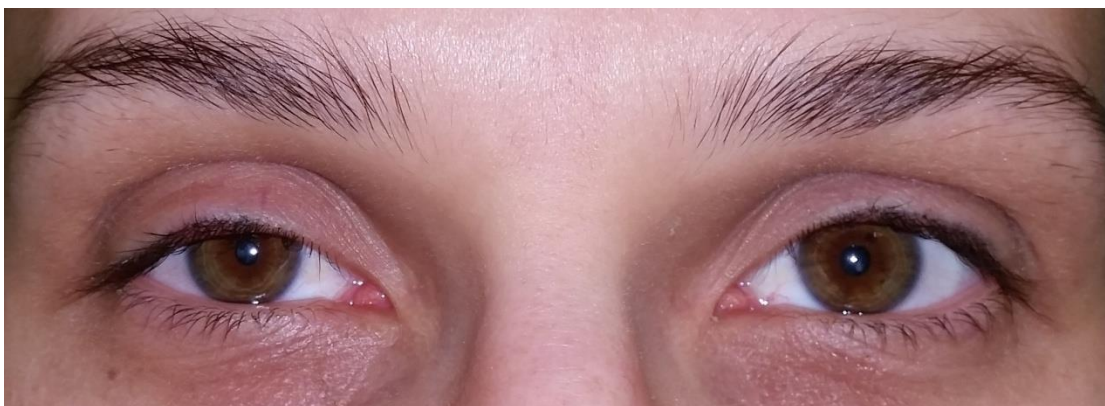## **8. Ptoza u odraslih**

U odrasloj populaciji prevladava stečeni tip ptoze, no u sporadičnim slučajevima susrećemo i odrasle ljude kod kojih nikada nije kirurški liječena kongenitalna ptoza. Radi navedenoga, u ovom ću poglavlju prvenstveno pisati o stečenim ptozama. Takav tip ptoza nastaje kasnije u životu kao posljedica različitih uzroka, a neke od njih ne možemo ni u potpunosti prepoznati. Prema uzroku se dijele na miogene, aponeurotske, neurogene, mehaničke i traumatske ptoze. Potrebno je naglasiti da ovdje izazov predstavlja kako razlikovati pravu ptozu od pseudoptoze. Stečena miogena ptoza je rijetko stanje koje susrećemo kod nekih lokaliziranih ili difuznih mišićnih bolesti kao što su mišićna distrofija, kronična progresivna vanjska oftalmoplegija (mitohondriopatija), mijastenija gravis, facioskapulohumeralna mišićna distrofija, okulofaringealna mišićna distrofija i druge slične bolesti. (8) Zbog slabosti mišić nije u stanju podići težinu gornje vjeđe u normalan položaj. Većina takvih ptoza je progresivne naravi i ima veliku incidenciju ponovnog javljanja, usprkos višestrukim operacijama. Stečena aponeurotska ptoza, iliti degenerativna ptoza, najčešći je oblik stečene promjene položaja vjeđa. Karakteristična je za starije osobe zbog dugotrajnog djelovanja sile teže i samog procesa starenja, a rezultat toga je istezanje mišića podizača vjeđe i njegove tetive tzv. aponeuroze. Mišić postaje tanji, gubi se mišićni tonus i njegova sposobnost da drži gornju vjeđu u adekvatnom položaju iznad oka. Osim toga, do ptoze može doći zbog dezinsercije ili dehiscencije aponeuroze levatora.



Slika broj 7. Aponeurotska stečena ptoza preoperativno lijevo, postoperativno desno

Određene radnje, poput učestalog trljanja očiju, nošenje tvrdih kontaktnih leća, dugotrajna primjena kortizonskih preparata lokalno te primjena maskare, kao i stanja, poput teških upala oka, intraokularnih operacija te tupih trauma oka, dovode do povećanog rizika za razvoj ovog oblika ptoze. (2) Pokretljivost vjeđe je uredna jer je sam levator zdrav, vjeđa je u cijelosti tanka (ponekad se nazire i sama šarenica), a supratarzalna brazda je pomaknuta prema gore ili nedostaje. (3) Premda je uobičajeno da su oba oka zahvaćena promjenom, moguće je da na jednom ptoza bude teža. Stečene neurogene ptoze su rijetke i važna je odgovarajuća dijagnoza da bi se izbjegle nepotrebne operacije. Posljedica su oštećenja normalno razvijenih živčanih puteva, a uglavnom je riječ o stečenoj paralizi okulomotornog živca, stečenom Hornerovom sindromu ili mijasteniji gravis. Kod stečene paralize okulomotornog živca, bitna je etiologija bolesti, tj. jel uzrok nastanka vaskularna patologija ili pak kompresija živca. (3) U većini je slučajeva riječ o vaskularnoj patologiji vezanoj za dijabetes, hipertenziju ili aterosklerozu. Zjenica je najčešće normalna, a ptoza i ostali znakovi i simptomi (dvoslike, insuficijencija abdukcije i pogleda prema gore) spontano nestanu unutar 3 mjeseca uz zadovoljavajuću funkciju levatora. Ako ne nestanu unutar 3-6 mjeseci, potrebna je daljnja obrada zbog sumnje na kompresiju. Međutim, ako uz sve navedeno postoji i abnormalnost zjenice (dilatacija i oštećena reakcija na svjetlo), pristupa se hitnoj obradi, uz neuroradiološku obradu, da bi se isključila mogućnost neoplastične tvorbe ili aneurizme kao uzroka kompresije. Stečeni Hornerov sindrom može nastati kao posljedica traume, neoplazme, moždanog udara ili vaskularne bolesti na simpatičkom živčanom putu iz prsne šupljine sve do glave, tj. mozga.

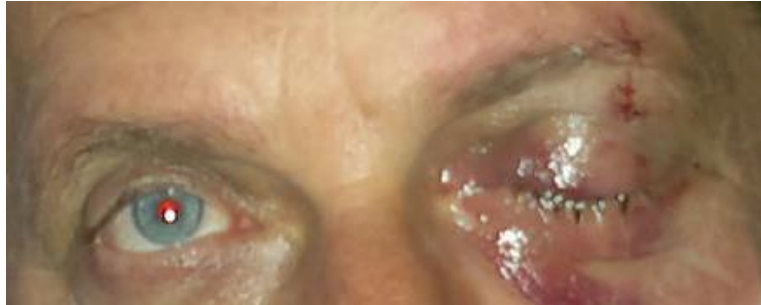

Slika broj 8. Ptoza desnog oka u stečenom Hornerovom sindromu; gore – preoperativno, dolje – postoperativno

Mijastenija gravis je autoimuna bolest u kojoj se stvaraju protutijela na vlastite receptore neuromuskularne spojnice. Vezanjem protutijela za receptore blokiraju se signali i procesi potrebni za normalnu kontrakciju mišića pa je njihova funkcija oslabljena i brže dolazi do zamora. Otprilike 10% ljudi s tom bolešću ima i tumor timusa, timom pa je potrebno obradom tu mogućnost isključiti, ako je to moguće. Uz to se mogu pojaviti i ostale autoimune bolesti poput Gravesove bolesti, SLE, reumatoidnog artritisa i slično. Bolest je često generalizirana i sistemska, a rani znakovi mogu uključivati oftalmološke promjene poput ptoze i diplopije. Ako se promjene izolirano jave na vanjskoj muskulaturi oka, riječ je o okularnoj mijasteniji gravis. Do privremene ptoze, u trajanju od par tjedana, može dovesti i injekcija botulinum toksina u čelo ili orbitalnu regiju što se koristi za ublažavanje blefarospazma ili redukciju bora, a

posljedica je infiltracije tog toksina u kompleks levatora. (3) Mehanička ptoza se javlja kad je sama vjeđa preteška pa je mišići ne mogu držati dovoljno podignutom. Ptoza supracilijuma, višak kože (blefarohalaza), masti, tumori vjeđe (bazalni, planocelularni karcinomi), ali i upale poput halaciona te edemi nakon operacija ili trauma mogu uzrokovati takvu ptozu.

Na temelju težine ozljede, traumatske ptoze se dijele na blage, umjerene i teške.



Slika broj 9. Traumatska ptoza lijevog oka u odrasle osobe

Blaga trauma, udružena s edemom ili krvarenjem, može uzrokovati dezinserciju levatora, no to se brzo i lako popravlja. Umjereno teška ozljeda prezentira se laceracijom vjeđe i često oštećenjem aponeuroze levatora, a ako se ne liječi, dolazi do ožiljkavanja i sekundarno nastale mehaničke ptoze. Teškom traumom može se ozlijediti gornji ogranak okulomotornog živca pa je funkcija levatora, ali i gornjeg ravnog mišića s obzirom na zajedničku inervaciju, narušena. Time je elevacija oka poremećena, uključujući Bellov fenomen, te je prisutna ptoza. Kod udarca u oko, strukture oko oka i u oku mogu biti oštećene, dok živac i mišić funkcioniraju normalno. Orbitalni i neurokirurški zahvati isto mogu dovesti do traumatskih ptoza. U narednih 6 mjeseci najčešće dolazi do spontanog oporavka pa oftalmolozi preporučaju opservaciju za to vrijeme, umjesto preuranjene i možda nepotrebne kirurške intervencije.

## 9. Znakovi i simptomi

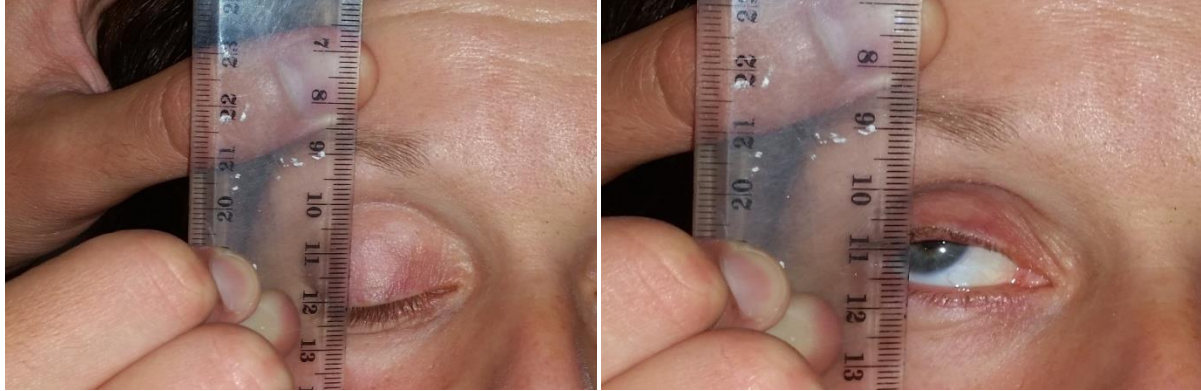Normalna anatomska pozicija gornjih vjeđa je takva da rub gornje vjeđe prekriva limbus šarenice za cca 2 mm. Svaki otklon od takvog položaja ne znači nužno malpoziciju vjeđa te ga uvijek treba sagledavati u širem kontekstu kao što su nasljedne karakteristike koje određuju veličinu glave, položaj bulbusa u orbiti i na kraju položaj vjeđa. Anamnestički podaci i asimetričnost nalaza su važni za procjenu radi li se o patološkom stanju ili samo o konstitucijskoj varijaciji. Prvo što uočavamo kod bolesnika sa ptozom jest spuštena gornja vjeđa te je li ona prisutna na oba oka ili samo jednom. Isto tako prekriva li vjeđa zjenicu i u kojoj mjeri smanjuje vidno polje. Zjenica može biti normalna, ali i dilatirana s oštećenom reakcijom na svjetlo (paraliza okulomotornog živca) ili miotična (Hornerov sindrom). U sklopu određenih bolesti (MG, kronična progresivna vanjska oftalmoplegija,...) i paralize/pareze kranijalnih živaca, javljaju se poremećaji u kretanjama oka. Kod ozljede trećeg kranijalnog živca (n. oculomotorius) vidljiva je usporena adukcija oka koja ne može prijeći srednju liniju, a uz nju često prisutnu diplopiju. Kao kompenzacijski mehanizam kod nekih se razvije zabacivanje glave unatrag, podizanje obrve ili pridržavanje vjeđe prstom. (8) Navedeno je vidljivo pri samoj inspekciji pacijenta. Osim na ptozu, pacijenti se žale i na umoran ili pospan izgled, mutan vid te pojačano suženje oka/očiju, a stalna aktivacija čela i mišića skalpa može uzrokovati frontalne tenzijske glavobolje, naprezanje očiju ili pak "iznenađen" izraz lica. U djece i tinejdžera takav položaj vjeđe može imati negativan psihosocijalni učinak pa ne čudi što se u njih javlja niže akademsko zvanje, manjak samopoštovanja ili pak otuđenje. (8) Kod kongenitalnih ptoza, često susrećemo slabovidnost oka (ambliopiju), refraktorne greške, anizometriju i strabizam. (9) Istraživanje u nadležnosti dr. Paik i suradnika, na 54 korejske djece s kongenitalnom ptozom, pokazalo je da ptotično oko ima znatnu veću incidenciju ambliopije, težeg oblika astigmatizma (uključujući i kosi astigmatizam), nego je to zapaženo na zdravom oku. (9) Glavni razlog za razvoj ambliopije pokazale su se postojeće refraktorne greške na ptotičnom oku, a u manjoj mjeri deprivacija vizualnog stimulusa. Isto tako je pokazano da ptotično oko s ambliopijom ima značajno više blažeg oblika astigmatizma, a manje refraktornih grešaka poput hiperopije ili miopije, nego je to slučaj za ptotično oko bez ambliopije. No, najvažniji zaključak istraživanja jest potreba za



korekcijom astigmatizma prije, ali i nakon kirurškog zahvata ptotičnog oka da bi se sprječila ambliopija. (9)

## 10. Klinički testovi

Na početku je potrebno uzeti detaljnu anamnezu pacijentu. Postaviti pitanje o trenutnim simptomima (koji su to, kad su se pojavili, jel bilo poboljšanja / pogoršanja, postoji li diplopija ili neki drugi simptomi poput mučnine, slabosti, fascikulacija, mišićnih grčeva, disartrije koji bi odgovarali MG ili drugim sistemskim poremećajima), prijašnjim bolestima (dijabetes, moždani udar, cirkulacijski poremećaji, Gravesova bolest i egzoftalmus, sindrom suhog oka) , traumama (kojima je zahvaćena glava, oko ili vrat), kirurškim zahvatima (prethodne operacije na oku ili vjeđi), obiteljskoj anamnezi, nošenju kontaktnih leća i slično. Nakon anamneze slijedi klinički pregled koji se grubo dijeli na oftalmološki i neurološki dio. Oftalmološki dio započinje inspekcijom (postura glave, elevacija brade, položaj obrve, lagoftalmus, egzoftalmus, sinkinezija, površina vjeđe za uočavanje promjena), palpacijom vjeđe i orbite, pregledom zjenice (oblik, veličina, reaktivnost na svjetlo, konsenzualna reakcija), provjerom funkcije vanjskih mišića oka (paraliza kranijalnih živaca, strabizam), Bellovim fenomenom, stabilnošću suznog filma, kornealnim refleksom, provjerom vidne oštine, vidnog polja, otkrivanjem refrakturnih grešaka. (8) Četiri su bitna klinička mjerenja vezana za određivanje težine ptoze: vertikalna duljina palpebralne fisure, funkcija levatora, položaj nabora gornje vjeđe te „marginal-reflex distance,, ili MRD. Vertikalna duljina palpebralne fisure je udaljenost između gornje i donje vjeđe mjerena u vertikalnoj osi sa središtem zjenice, a najčešće iznosi oko 8-10 mm. (7) Pacijent u trenutku mjerenja pogledom fiksira udaljeni predmet koji se nalazi ravno naprijed. Test funkcije levatora nam pokazuje kakvu vučnu snagu ima sam levator, na način da se mjere pokreti gornje vjeđe od pogleda prema dolje do pogleda prema gore uz blokiranu funkciju frontalisa. To se izvodi tako da se stabilizira obrva prstima.



Slika broj 9. Mjerenje funkcije levatora uz stabilizaciju obrve

U slučaju da ne uspije, dobivaju se netočni podaci o funkciji levatora potrebni za daljnje planove o liječenju. Funkcija levatora može biti normalna ( $> 10$  mm), dobra (8-10 mm), dovoljna (5-7 mm) ili slaba (1-4 mm). Miogeni i neuromuskularni razlozi mogu doprinijeti sniženoj funkciji. Osim navedenog, mjeri se i udaljenost između nabora i ruba gornje vjeđe. Normalno, ona iznosi oko 8 mm u muškaraca i 9-10 mm u žena. U stvaranju nabora sudjeluju vlakna levatora umetnuta u kožu pa bilo kakve nenormalne insercije ili dezinsercije njegove aponeuroze dovode do promjene položaja ili oblika nabora. (8) Nabor je visoko postavljen kod pacijenata s aponeurotskom stečenom ptozom, a nedostaje u onih s kongenitalnom ptozom. Isto tako je tipično nizak ili neprimjetan u osoba azijskog podrijetla. Posljednji od navedenih testova je marginal-reflex distance ili MRD. Smatra se najefikasnijom metodom mjerenja ptoze, a predstavlja udaljenost ruba gornje vjeđe i svjetlosnog kornealnog refleksa kad osoba fiksira pogled ravno na udaljeni objekt. (3) Normalno iznosi 4-5 mm. U slučaju da vjeđa prekriva zjenicu, rezultat ovog mjerenja je nula ili ima negativnu vrijednost. Osim za gornju vjeđu, ista mjera samo pod nazivom MRD2 vrijedi za donju vjeđu. Ona pak označava udaljenost tog istog refleksa od ruba donje vjeđe. Zbroj MRD i MRD2 jednak je vrijednosti vertikalne duljine palpebralne fisure. Osim navedenih testova, može se koristiti i biokemijska analiza krvi (razina glukoze u krvi, kreatinin kinaza, hormoni štitnjače, protutijela na acetilkolinne receptore, upalni parametri,...), elektromiografija, biopsija mišića i ostali testovi za dijagnozu mišićne patologije, MRI i CT glave i orbite kod abnormalnosti zjenice, akutne ptoze ili sumnji na orbitalni

ili intrakranijski proces. (8) Da bismo potvrdili Hornerov sindrom, potrebno je uraditi kokainski test. S obzirom da kokain blokira povrat noradrenalina u neuromuskularnoj spojnici, kod normalnog oka dolazi do dilatacije zjenice. Kod oka sa sumnjom na taj sindrom, ne dolazi do dilatacije zjenice i to nam je dokaz o oštećenju simpatičkog puta, no ne i na kojoj se razini ozljeda nalazi. U takvim je slučajevima od pomoći MRI/CT glave, kralježnice te prsišta. U dijagnozi mijastenije gravis koristimo tensilonski test. Edrofonij klorid ili Tensilon je inhibitor acetilkolinesteraze pa se više acetilkolina nakuplja u neuromišićnoj spojnici istiskujući na taj način protutijela vezana za receptore. Tada se sam acetilkolin veže za receptore pa dolazi do poboljšanja.

## **11. Vrste liječenja**

Liječenje ptoze je samo po sebi izazovno. U to su uključeni iskusni stručnjaci iz područja oftalmologije, neurologije ili endokrinologije, a sam proces liječenja započinje točnom dijagnozom, pažljivim planiranjem, razumijevanjem anatomije vjeđe te poznavanjem i vrsnim izvođenjem kirurških tehnika. Rezultat takvog zahvata u suprotnosti je s uvriježenim mišljenjem da je on jasan i predvidljiv, a govori o svojoj složenosti i potencijalnim komplikacijama. Ptoza može biti funkcijski i/ili kozmetički problem. (3) Funkcijski je ako ptoza uzrokuje značajan gubitak gornjeg vidnog polja ili poteškoće pri čitanju, a sama korekcija bi omogućila pacijentu jednostavnije izvođenje dnevnih aktivnosti te time popravila kvalitetu života. Kozmetički se problem manifestira u obliku umornog ili pospanog izgleda, no bez ikakvog deficita vida. Takvi zahvati su često elektivni pa je od presudne važnosti preoperativan razgovor liječnika s pacijentom o mogućim alternativama, rizicima, ali i njegovoj koristi.

### **11.1 Konzervativno liječenje**

Nekirurško liječenje nije uobičajeno, no koristi se u nekim stanjima. (8) Na primjer, kod blagih i umjerenih kongenitalnih ptoza može kroz neko vrijeme doći do spontanog poboljšanja, bez drugih očnih komplikacija. Stav "gledaj i čekaj" možemo primijeniti i na neke tipove neurogenih

ptoza. Osim toga, postoje određena sredstva kojima se olakšava vid i kamuflira ptoza. "Eye putti" naziv je za ljepilo koje se koristi u pacijenata s ptozom, podrijetla miotoničke distrofije, a omogućava fiksaciju gornje vjeđe za supraorbitalne strukture. Koristi se i u Istočnoj Aziji kao make-up da bi se formirao nabor gornje vjeđe. Slično tome služe i trake. Gornja vjeđa se podiže, a oko otvara. To je jednostavan, no često nepraktičan način liječenja. Postoje i posebne naočale, tzv. ptosis eye crutches, koje pružaju potporu ptočnoj vjeđi. Koriste se u stečenim neurogenim i miogenim ptozama za koje se zna da će kirurška intervencija dovesti do ozbiljnih defekata rožnice, posljedično izloženosti oka. U pacijenata s mijastenijom gravis ili mijasteničnim sindromom, ptoza se može poboljšati lijekovima (inhibitori kolinesteraze, kortikosteroidi ili azatioprin u MG, a diaminopiridin u sindromu). Fizikalna aktivnost se tolerira ukoliko ne postoji sistemski neuromišićni poremećaj koji bi to ograničavao.

## **11.2 Kirurško liječenje**

Kirurško liječenje predstavlja najzastupljeniju metodu liječenja ptoza i prije svega domena je oftalmologa sa posebnom edukacijom iz okuloplastične kirurgije. Prije samog operativnog zahvata potrebna je detaljna evaluacija stanja, a to uključuje analizu funkcije levatora, stupnja ozbiljnosti ptoze, poziciju nabora gornje vjeđe, postojanje ili izostanak Bellovog fenomena i mogućih udruženih znakova (poremećaj zjenične funkcije, znakovi MG, abnormalnosti očnog fundusa). Najvažniji kriteriji u odabiru adekvatne tehnike kirurškog zahvata su težina i vrsta ptoze te funkcija levatora. Osim navedenih faktora, bitno je i iskustvo odabranog kirurga s različitim tehnikama. Zahvati se u odraslih, u većini slučajeva, obavljaju u lokalnoj anesteziji, dok je u djece potrebna opća anestezija. Kirurški se zahvati ptoze mogu podijeliti u tri velike skupine: vanjski (transkutani) pristup k levatoru, unutarnji (transkonjuktivalni) pristup levatoru, tarzusu ili Müllerovom mišiću te suspenzija frontalnog mišića. (3) U pacijenata s dobrom funkcijom levatora, kirurški se zahvat najčešće usmjerava na aponeurozu levatora ili sam mišić. Skraćivanjem jedne od tih dviju komponenata, vučna snaga mišića jača. (8) Osim toga, mišić se može pričvrstiti za strukture vjeđe. Kada je njegova funkcija nedostatna ili malena, skraćivanjem

mišića se ne postiže željeni učinak. Tada suspenzija frontalnog mišića postaje prioritarna tehnika.

### **11.2.1 Indikacije**

Najčešći oblik liječenja kongenitalne ptoze je kirurškim putem ukoliko je funkcija levatora prihvatljiva. Cilj takvog liječenja je jednaka elevacija vjeđe na oba oka, uz minimalna ožiljkavanja i komplikacija. Ovisno o težini ptoze i jakosti levatora određuje se adekvatno vrijeme za pristup korektivnim zahvatima. Ako ne postoje znakovi slabovidnosti, operacija se odgađa do dobi od 3 do 5 godina. Strukture vjeđe su tada bolje razvijene, a vlastita fascija lata može poslužiti kao ovjes u frontalnoj suspenziji. Međutim, takva djeca bi se trebala mjesečno kontrolirati pri čemu bi se tražili znakovi razvoja slabovidnosti, abnormalne posture glave ili pogoršanja ptoze. Postoji li ipak interferencija između ptoze i pogoršanja vida, operacija se izvodi ranije da bi se omogućio što normalniji razvoj vida. To se postiže privremenom frontalnom suspenzijom sintetičkim materijalom i ono se može ponavljati dok dijete ne postigne željenu dob za obostranu frontalnu suspenziju autolognom fascijom late. Isto tako, ako je funkcija levatora slaba ili odsutna, a ptoza izolirana ili u kombinaciji s blefarofimozom, po pravilu se primjenjuje frontalna suspenzija. U pacijenata sa sinkinezijom, bilo s mišićima žvakačima ili očnim pokretima, potrebno je onemogućiti funkciju levatora da bi se ta veza prekinula. Stečene miogene ptoze su progresivne naravi pa se kirurški zahvati često ponavljaju. Frontalna suspenzija je izbor liječenja ako je funkcija očnog kružnog mišića očuvana, a produkcija suza uredna. Neurogene stečene ptoze potrebno je neko vrijeme nadzirati za slučaj spontanog oporavka, no ako do toga ne dođe, najbolja se korekcija postiže frontalnom suspenzijom. Ako je riječ o degenerativnoj ptozi, koristi se metoda kojom se poboljša stanje aponeuroze levatora. (15) Kod mehaničkih ptoza potrebno je ukloniti sve tvorbe koje otežavaju vjeđu, od viška kože (popravi se izgled, no ne i ptoza zbog čega pristupa skraćivanju vjeđnih retraktora), masnog tkiva, tumora ili ožiljaka. Pojavi li se ptoza neposredno nakon ozljede, a nije neurogene etiologije, odmah se pristupa popravku defekata aponeuroze i samog levatornog mišića. Tada se čeka po nekoliko mjeseci da bi se funkcija povratila i ako zatreba razmišljalo o naknadnim postupcima. I kod ozbiljnijih ozljeda se čeka

najmanje 6 mjeseci do godine dana sa zahvatima jer se pojavljuju različiti stupnjevi regeneracije. Postoje određene zakonitosti u vezi liječenja ptoza različitih stupnjeva težine. Kod onih minimalnih 3 su najčešća zahvata: resekcija Müllerovog mišića, Fasanella-Servat tehnika te popravak levatorne aponeuroze. Kod odabira jedne od navedenih tehnika pomaže fenilefrinski test. U ptotično oko se ukapa po dvije kapi fenielefrina. (3) Nakon desetak minuta promatraju se visine obje vjeđe. Test je pozitivan ako se MRD poveća za više od 1, 5 mm, a znači da je Müllerov mišić održiv i da je potrebna njegova resekcija. (8) Kada je test negativan, bira se između Fasanella-Servat tehnike i popravka aponeuroze levatora. Kod umjerenih ptoza, izbor liječenja predstavlja popravak aponeuroze levatora, a kod ptoza bez funkcije levatora suspenzija frontalnog mišića.

Kirurškim zahvatima ne bi smijeli biti podvrgnuti pacijenti s gubitkom refleksa treptanja, osjetljivosti rožnice, slabošću kružnog očnog mišića ili sicca keratitisom. S oprezom bi se pak trebalo pristupiti u onih s Gravesovom bolesti, kroničnom progresivnom vanjskom oftalmoplegijom i distrofijama u kojima postoji oskudan Bellov fenomen, lagoftalmos i posljedična izloženost rožnice.

### **11.2.2 Vanjski transkutani pristup levatoru**

Ovaj se pristup koristi u slučajevima kada je funkcija levatora normalna, a nabor gornje vjeđe visok. To znači da je funkcija levatora uredna, a poremećaj je u njegovom tetivnom spoju sa tarzusom. Najčešće je aponeuroza levatora istegnuta i stanjena (uklone se oni dijelovi koji više nisu korisni da bi se spriječila pojava deblje ili nepravilne vjeđe) i/ ili labavo pričvršćena, tj. pričvršćena za tarzus na neuobičajenom mjestu (potrebna reinsercija). Navedene promjene posebno vrijede za stečene aponeurotske ptoze, a istim zahvatom, osim što se popravljaju cjelokupna funkcija levatornog kompleksa, možemo riješiti i problem viška kože koji se tipično javlja u starijih osoba. Također, zahvat je koristan u liječenju unilateralne kongenitalne ptoze ako je funkcija levatora veća od 5 mm. Samo aponeurozi se kirurški pristupa izvana, preko incizija u području nabora gornje vjeđe. Klasičnim načinom potrebno je otvoriti orbitalni septum, otpustiti i ukloniti orbitalnu mast, a zatim se, nakon pojave levatorne aponeuroze,

prerežu njezin medijalni i lateralni rog, kao i oba kraja Whitnallovog ligamenta. Posljedično se razvija trauma cijele gornje vjeđe, a zbog oštećenja potpunog sustava levatornog kompleksa, kompleks će biti nestabilniji. Istraživanje dr. Zua i suradnika, govori o potencijalnim prednostima modificirane tehnike za resekciju levatora, u pacijenata s različitim stupnjem težine kongenitalne ptoze, pri čemu suspenzorni aparat biva očuvan. (10) Pokazalo se da ova modifikacija pojednostavljuje samu operativnu proceduru, smanjuje kiruršku traumu i postoperativnu nelagodu, a popravljiva funkciju gornje vjeđe i cjelokupan izgled pacijenta. (10) Međutim, lošiji su rezultati dobiveni u pacijenata s težim stupnjem ptoze zbog trajne postoperativne izloženosti rožnice, rezidualne ptoze ili binokularne asimetrije. (10)

### **11.2.3 Unutarnji (transkonjuktivalni) pristup**

Predstavlja alternativu vanjskom pristupu, a ima bolji kozmetički rezultat. (4) Koristan je u liječenju minimalnih, ali i težih oblika ptoze. (1) Ovisno o težini ptoze može se učiniti resekcija Müllerovog mišića sa konjuktivom tzv. konjuktivomullerektomija i tzv. Fasanella-Servat zahvat odnosno tarzokonjuktivomullerektomija za minimalne ptoze i resekcija levatora sa suturama kroz cijelu debljinu vjeđe da bi se reformirao kožni nabor vjeđe kod izraženijih ptoza. Müllerov mišić odgovoran je za elevaciju vjeđe za otprilike 2-3 mm. Međutim, kada taj glatki mišić ne dobiva adekvatnu inervaciju zbog oštećenja simpatičkog živčanog puta (Hornerov sindrom) ili postoji dobar položaj gornje vjeđe nakon instilacije kapi fenilefrina, indicirana je njegova resekcija. U ovom slučaju tarzus ostaje intaktan. Kao potencijalna komplikacija može nastupiti abrazija rožnice zbog izloženosti suturama, alteracija gornjeg forniksa, oštećenje akcesornih suznih žlijezdi ili entropij gornje vjeđe. (4) Fasanella-Servat je metoda koja se koristi i u ptoza manjih od 3 mm i dobrom levatornom funkcijom te u kongenitalnih ptoza sa slabom funkcijom levatora. Tim zahvatom uklanja se konjuktivalno tkivo, Müllerov mišić i gornji dio tarzusa. (4) Ukoliko je funkcija levatora izrazito slaba ili nedostaje, ptoza bi se mogla riješiti na način da se udruže snage dodatnih elevatora. Ovaj princip koristi se u kongenitalnih ptoza i nekih oblika neurogenih ptoza sa slabom funkcijom levatora.

#### **11.2.4 Suspenzija frontalnog mišića**

Suspenzija frontalnog mišića metoda je izbora za liječenje težih oblika kongenitalnih i stečenih ptoza kada izostaje funkcija levatora i kada je potrebno aktivirati okolnu muskulaturu lica. Sam frontalni mišić podiže obrvu i djelomično vjeđu. Postoji nekoliko tehnika kojima se ostvaruje direktan kontakt između mišića i tarzusa, stvarajući ovjes između vjeđe i gornjeg područja obrve, bilo kroz kožu ili konjuktivu. Kod takvih operacija uvijek se koristi i suspenzijski materijal koji može biti prirodan ili umjetan. S obzirom na vrstu materijala koja se koristi te područja u kontaktu, kirurški se pristupi dijele na: Crawford frontalnu tehniku i Fox pentagon tehniku. (4) Kao materijal može poslužiti vlastita (autologna) fascija lata, donorska fascija lata iz banke tkiva te sintetički materijali. (16) Autologna fascija lata se smatra najboljim dugotrajnim rješenjem zbog niskog rizika od infekcije ili prijeloma. No, bez obzira na navedene prednosti, pacijenti bi morali imati najmanje 3 godine ili više od 35 kilograma (anatomski su premaleni), a potrebne su i dodatne operacije. Fascija lata iz banke tkiva predstavlja alternativu, a rješava problem prikupljanja i traženja operativnih lokacija. Postoji mogućnost imune reakcije ili upale te ima kraće vrijeme djelovanja. Sintetički materijali se koriste u jako mladih pacijenata. Oni su elastični i lakše se zamjenjuju ili prilagođuju kad je to potrebno. Mogu izazvati imunu reakciju ili odbacivanje. Najčešće se koristi silikon, najlon, poliester, kolagen, politetrafluoroetilen i slični materijali. Crawfordova suspenzija na frontalni mišić temelji se na formiranju pentagona uz korištenje suspenzijskog materijala bilo prirodnog ili umjetnog. Nakon postavljanja tri malene incizije na vjeđi, u području nabora i iznad obrve, po jedna medijalno, lateralno i u sredini tzv. Wrightovom iglom se te trake provlače kroz incizije. Bitno je da nije zahvaćen periost jer u suprotnosti, frontalni mišić neće moći podizati vjeđu. (3) U Fox pentagon tehnici koristi se samo jedna traka. Osim toga, samo su dvije incizije na vjeđi, a tri iznad obrve (zapravo, središnja na sredini čela). Suspenzija frontalnog mišića, kao kirurška procedura, može se ponavljati ili popravljati ako je to potrebno. Kod autoloških materijala je nezgodno što se dosta rano inkorporiraju u okolno tkivo pa ih često nije moguće ukloniti. To za sintetičke materijale ne vrijedi jer je u bilo koje vrijeme to moguće. Postavlja se pitanje je li kod unilateralne ptoze potrebna frontalna suspenzija na oba oka ili je dovoljna samo na ptotičnom? Naime, pokazalo se da unilateralna frontalna suspenzija dovodi do asimetrije u pogledu prema dolje, što se



tumači induciranim lagoftalmusom. Kod obostrane suspenzije ta asimetrija izostaje, no u takvom zahvatu sudjeluje vjeđa uredne funkcije, a dodatno postoji i rizik od komplikacija. (3)

## **12. Postoperativna njega**

Neposredno nakon operacije, vjeđe su edematozne i sa određenim stupnjem hematoma koji ovisi o samom tkivu bolesnika, sklonosti krvarenju koje može biti inducirano uzimanjem sistemskih lijekova koje u pravilu preoperativno ne treba prekidati. (8) Otprilike unutar 1-3 tjedna potrebno je da bi navedene promjene u potpunosti nestale. Postoperativno se daju i analgetici te se preporučuje korištenje umjetnih suza i gelova koji služe kao lubrikanti i dodatno štite rožnicu od mogućeg isušivanja zbog novog položaja gornje vjeđe. U prvih nekoliko sati koriste se hladni oblozi, a nakon toga topli da bi se potaknula vazodilatacija krvnih žila, reduciralo naticanje, a modrice nestale.

## **13. Komplikacije**

Pojedine komplikacije se mogu naći u svih kirurških zahvata zbog ptoze vjeđe (premala ili prevelika korekcija, lagoftalmus, izloženost rožnice), dok su neke specifičnije s obzirom na vrstu zahvata (prolaps konjunktive, trihijaza, granulomatozne promjene oko šavova). Izuzetno čestom se smatra premala korekcija ptoze. To vrijedi za korekciju kongenitalne ptoze s malom preoperativnom funkcijom levatora. Ako je nakon zahvata, FL manja od 6 mm, pristupa se gornjoj tarzektomiji koja dodatno elevira vjeđu za 1,5 mm. (1) Ne poluči li ovo zadovoljavajuće rezultate, najbolju opciju čini frontalna suspenzija. Premala korekcija je česta kod uporabe Fasanella-Servat tehnike. Mada je riječ tehnički jednostavnijem zahvatu, zna se birati u zato neodgovarajućim uvjetima stanja ptoze (npr. u pacijenata s ptozom većom od 2 mm ili slabom funkcijom levatora). U slučaju s frontalnom suspenzijom, ako je premala korekcija uočena u prva dva tjedna nakon inicijalnog zahvata, potrebno je otvoriti inciziju iznad obrve u središnjoj ravnini da bi se postojeći ovjes zategnuo. Kod kongenitalne ptoze ponekad na žalost, bez obzira na kirurški zahvat, nije moguće postići zadovoljavajući položaj vjeđe. Osim premale, moguća je i

hiperkorekcija. Ona je rijetka u kongenitalne ptoze, ali moguća ako je vjeđa prišivena za Whitnallov ligament ili je orbitalni septum jako skraćén. (1) Kod stečenih nastaje ako se dehiscencija aponeuroze rješava skraćivanjem aponeuroze umjesto zbrinjavanja dehiscencije. (8) Prevelika korekcija onemogućava potpuno zatvaranje oka, a to posljedično do suhoće oka i moguće keratopatije. Lagoftalmus se vidi i u ranom preoperativnom stanju nakon frontalne suspenzije i zahvata na mišiću podizaču vjeđe. U tom je razdoblju nužno koristiti umjetne suze i masti. S vremenom dolazi do poboljšanja, ali rijetko u potpunosti nestane. Samu keratopatiju mogu izazvati nepravilnosti ruba vjeđe ili suture ispod vjeđe. Osobe sa slabim Bellovim fenomenom ili njegovim inverznim oblikom, izrazito su sklone razvoju keratitisa. To dovodi do ožiljkavanja rožnice, a potom do gubitka vida. Nepravilnosti vjeđnog nabora (nizak ili nedostaje) može nastati zbog incizije na neadekvatnom mjestu ili neuspjeha u samom procesu stvaranja. Entropij ili ektropij ruba vjeđe nastaje ako su suture smještene prenisko ili previsoko. Prevelika manipulacija ili suture smještene blizu ruba vjeđe mogu oštetiti folikule trepavica i dovesti do njihovog ispadanja (madaroz) ili do rasta trepavica prema očnoj jabučici (trihijaza). (1) Nakon korekcijskog zahvata moguće je i krvarenje. Ono deformira vjeđu, dovodi do dehiscencije rane, a i komprimira završni položaj vjeđe. Ukoliko je rizik krvarenja prevelik ponekad je prije operacije potrebno isključiti aspirin i druge lijekove iz uporabe. Prolaps konjunktive rijetko se pojavljuje nakon korekcije kongenitalne ptoze. Rezultat je gubitka suspenzornog aparata gornjeg forniksa, suviše konjunktive te postoperativnog edema, a nastaje nakon velike resekcije levatornog mišića. U blagih oblika ono može nestati nakon što se edem povuče, ali rano liječenje može uključivati lubrikante, topikalne steroide, mehaničku repoziciju. Kod težih oblika potrebna je kirurška intervencija. Granulomatozne promjene oko sutura, pri frontalnoj suspenziji, nastaju zbog korištenja aloplastičnih materijala, a izrazito su problematične. (1) Mogu se injicirati steroidi da bi se stanje smirilo, no najbolji učinak stvara potpuno uklanjanje tih materijala.

## 14. Prognoza

U većini slučajeva prognoza je dobra. Kirurški zahvati daju odlične rezultate, i za korekciju kongenitalne i stečene ptoze. (12) Osim poboljšanja funkcije vjeđe, gubi se pospan i umoran izgled bolesnika. Međutim, ishod liječenja podosta ovisi o uzroku ptoze. Kod odraslih se korekcija najčešće odvija pod lokalnom anestezijom, a to omogućava komunikaciju pacijenta i kirurga tokom samog zahvata. (8) Otvaranje očii, s vremena na vrijeme, na zahtjev kirurga, omogućava pregled visine vjeđe, ali i položaja nabora, u usporedbi sa zdravom vjeđom. To, naravno, ne vrijedi za zahvate koji se izvode u općoj anesteziji. To je još jedna komponenta koja dodatno otežava postizanje optimalnog ishoda liječenja ptoze. Nakon kirurškog zahvata potrebno je pričekati određeno vrijeme da postoperativne promjene (edemi, hematomi) nestanu i zatim analizirati položaj gornje vjeđe, izgled cijelog lica, a ponajprije utjecaj novog položaja vjeđe na prednji segment oka.

## 15. Zahvale

Zahvaljujem se dragoj mentorici, dr. sc. Jeleni Juri Mandić na uloženo me vremenu i strpljenju prilikom ispravljanja mojih kaotičnih misaonih obrazaca, savjetima i uputama kako što bolje i kvalitetnije napisati ovaj rad te priloženome materijalu koji su mi pružili zamisao kako ovaj rad konstruirati i uljepšati.

Posebno se zahvaljujem svojoj obitelji na velikoj podršci tijekom 6 godina mog fakultetskog obrazovanja, ohrabrenjima u kritičnim trenucima, razumijevanju i ljubavi u svakoj prilici koja je bila moguća. Isto tako, zahvaljujem se i svojim prijateljima, a posebice Željki, na stalnoj podršci, učenju od njih i uljepšavanju slobodnog vremena.

## 16. Literatura

1. Joseph A. Mauriello, JR. Unfavorable results of eyelid and lacrimal surgery – Prevention and Management. Butterworth Heinemann, (135-180) Boston, USA
2. Branimir Cerovski, Tomislav Jukić, Zlatko Juratovac, Jelena Juri, Miro Kalauz, Damir Katušić, Rajko Kordić, Igor Petriček, Rajko Pokupec, Smiljka Popović Suić, Neda Stiglmayer, Tomislav Vidović, Nenad Vukojević. Oftalmologija; udžbenik za studente medicine. travanj 2012. ( 65-79), Sveučilište u Zagrebu, Zagreb
3. BCSC, American Academy of Ophthalmology. Orbit, Eyelids, and Lacrimal System, 7. Izdanje, 2008. ( 137-151; 215-230), Singapur
4. Marco Marengo, Ilaria Macchi, Iacopo Macchi, Emilio Galassi, Mina Massaro-Giordano, Alessandro Lambiase. Clinical presentation and management of congenital ptosis . Clinical Ophthalmology, 2017 Feb 27
5. Krešimir Čupak, Ljiljana Zergellern-Čupak. Pedijatrijska oftalmologija. Nakladni zavod Globus, 1997. Zagreb
6. Stein A, Kelly JP, Weiss AH. Congenital eyelid ptosis: onset and prevalence of amblyopia, associations with systemic disorders, and treatment outcomes. J Pediatr. 2014 Oct;165(4):820-4
7. Samira Yadegari. Approach to a patient with blepharoptosis. Springer-Verlag, 2016 June 21, Italija
8. Josef Finsterer. Ptosis : Causes, Presentation, and Management. Springer Verlag, 2003. New York
9. Ji-Sun Paik, Su-Ah Kim, Shin Hae Park, Suk-Woo Yang. Refractive error characteristics in patients with congenital blepharoptosis before and after ptosis repair surgery. BMC Ophthalmology, 2016.
10. Lan Zuo, Xing X. Wang, Xin Y. Huang, Jia L. Zhang, Yuan Y. Du. A Modified Levator Resection Technique Involving Retention of the Levator Palpabrae Superioris Muscle Suspension System for Treatment of Congenital Ptosis. Springer, 2017 April 04
11. Pragati Gautam, Risihant Adhikari, Basanta Raj Sharma. Etiopathogenetic patterns of blepharoptosis in Western Nepal : an Overview. Nepal J Ophthalmol 2016; 8(15) : 36-40

12. Jacobsen AG, Brost B, Vorum H, Harqitai J. Functional benefits and patient satisfaction with upper blepharoplasty – evaluated by objective and subjective outcome measures. *Acta ophthalmol.* 2017 Feb 15. 10.1111/aos 13385
13. Whitman M, Hunter DG, Engle EC. *Congenital Fibrosis of the Extraocular Muscles.* University of Washington; 1993-2017. Seattle
14. Promelle V, Fortier M, , Millazo S. Sensory and motor clinical presentation of congenital retraction syndromes: Stilling-Duane and Brown syndrome. *J FR Ophtalmol.* 2017 May; 40(5):414-421
15. Lai HT, Weng SF, Chanq CH, Huang SH, Lee SS, Chang KP, Lai CS. Analysis of Levator Function and Ptosis Severity in Involutional Blepharoptosis. *Ann Plast Surg.* 2017 Mar78(3 Suppl2):S58-S60
16. Pacella E, Mipatrini D, Pacella F, Amorelli G, Bottone A, Smaldone G, Turchetti P, La Torre G. Suspensory Materials for Surgery of Blepharoptosis: A Systematic Review of Observational Studies. *PLoS One.* 2016 Sep 15;11(9):e0160827, Italija
17. Lee V, Konrad H, Bunce C, Nelson C, Collin JRO. Aetiology and surgical treatment of childhood blepharoptosis. *J Ophthalmol* 2002;86:1282–1286, UK
18. Lim M. Janet, Hou H. Joshua, Singa M. Ramesh, Aakalu K. Vinay, Setabutr Pete. Relative Incidence of Blepharoptosis Subtypes in an Oculoplastics Practice at a Tertiary Care Center. *Orbit,* 2013; 32(4): 231–234

## **17. Životopis**

Rođena sam 09.04.1992. u Zagrebu. Pohađala sam Osnovnu školu Side Košutić u Radoboju, selu nedaleko Krapine. Nakon toga sam upisala Opću gimnaziju u Srednjoj školi Krapina. Medicinski fakultet u Zagrebu upisala sam 2011. godine.

Služim se engleskim jezikom, no učila sam i njemački jezik u srednjoj školi.