

Kvaliteta ožiljka nakon otvorene dekompresije nervusa medianusa

Alfier, Gabriela

Master's thesis / Diplomski rad

2017

Degree Grantor / Ustanova koja je dodijelila akademski / stručni stupanj: **University of Zagreb, School of Medicine / Sveučilište u Zagrebu, Medicinski fakultet**

Permanent link / Trajna poveznica: <https://um.nsk.hr/urn:nbn:hr:105:457184>

Rights / Prava: [In copyright](#)/[Zaštićeno autorskim pravom.](#)

Download date / Datum preuzimanja: **2025-03-20**



Repository / Repozitorij:

[Dr Med - University of Zagreb School of Medicine Digital Repository](#)



**SVEUČILIŠTE U ZAGREBU
MEDICINSKI FAKULTET**

Gabriela Alfier

**KVALITETA OŽILJKA NAKON OTVORENE
DEKOMPRESIJE NERVUSA MEDIJANUSA**

DIPLOMSKI RAD



Zagreb, 2017.

Ovaj diplomski rad izrađen je u Kliničkom bolničkom centru Zagreb na Zavodu za kirurgiju pod vodstvom doc. dr. sc. Krešimira Bulića i predan je na ocjenu u akademskoj godini 2016./2017.

POPIS I OBJAŠNENJE KRATICA KORIŠTENIH U RADU

SKT Sindrom karpalnog kanala

NSAID Nesteroidni protuupalni lijekovi

EMNG Elektromioneurografija

MR Magnetska rezonancija

TGF- BETA Transformirajući faktor rasta beta

TUPS tissue ultrasound palpation system

VSS The Vancouver Scar Scale

MSS Manchester Scar Scale

POSAS Patient and Observer Scar Assessment Scale

VAS Visual Analog Scale

SBSES Stony Brook Scar Evaluation Scale

SADRŽAJ

1. SAŽETAK	
2. SUMMARY	
3. UVOD	1
3.1. Sindrom karpalnog kanala	1
3.1.1. Anatomija	1
3.1.2. Epidemiologija sindroma	2
3.1.3. Uzroci i mehanizam nastanka	2
3.1.4. Klinička slika.....	4
3.1.5. Dijagnostički postupak.....	5
3.2. Liječenje	9
3.2.1. Konzervativno liječenje.....	9
3.2.2. Kirurško liječenje	11
3.3. Ožiljak nakon kirurškog liječenja	13
3.3.1. Cijeljenje rane.....	13
3.3.2. Poremećaj cijeljenja rane	14
3.3.3. Procjena kvalitete ožiljka	14
4. HIPOTEZA	19
5. CILJEVI RADA	20
6. BOLESNICI I METODE	21
7. REZULTATI	22
7.1. Opće napomene	22
7.2. Tegobe	22
7.3. Postoperacijske tegobe.....	24
7.4. Ožiljak	25
7.5. Klinički parametri.....	26
8. RASPRAVA	28
9. ZAKLJUČAK	30
10. ZAHVALE	31
11. LITERATURA	32
12. ŽIVOTOPIS	40

1.SAŽETAK

Kvaliteta ožiljka nakon otvorene dekompresije nervusa medijanusa

Gabriela Alfier

Sindrom karpalnog kanala (SKT) je kronična kompresivna neuropatija nervusa medijanusa u ručnom zglobu te obuhvaća 90% svih perifernih kompresivnih neuropatija. Najčešće nastupa u srednjim godinama, češće u žena. Najvažniji predisponirajući faktori rizika su spol, dob te genetički i antropometrijski faktori. U najvećem broju slučajeva sindrom karpalnog kanala je idiopatska bolest čiji simptomi perzistiraju mjesecima, pa čak i godinama. U ispravnom postavljanju dijagnoze najvažniji je EMNG nalaz koji pokazuje usporenu motoričku i osjetnu provodnost u području ručnog zgloba u ranoj fazi bolesti, za razliku od kasne faze u kojoj mišići pokazuju jasne znakove denervacije. Zbog toga, iako postoje mogućnosti konzervativnog oblika liječenja, većina rezistentnih bolesnika se na kraju odlučuje za kirurški tretman koji u više od 95% slučajeva dovodi do trajnog olakšanja simptoma. Danas se najčešće izvodi tzv. otvorena operacija koja se sastoji u presijecanju transverzalnog karpalnog ligamenta.

Ovim radom pokušali smo dokazati kako kratki uzdužni rez rezultira funkcionalnim i estetski prihvatljivim ožiljkom. Analizirali smo preoperativne i postoperativne simptome te kvalitetu ožiljka kod 33 bolesnika operirana zbog sindroma karpalnog kanala. Dobiveni podaci ukazuju da se upotrebom kratke uzdužne incizije postiže dugoročno adekvatna dekompresija nervusa medijanusa uz prihvatljivu kvalitetu postoperacijskog ožiljka.

KLJUČNE RIJEČI: sindrom karpalnog kanala, kirurško liječenje, ožiljak

2. SUMMARY

Scar quality after an open decompression of median nerve

Gabriela Alfier

Carpal Tunnel Syndrome (CTS) is a chronic compressive neuropathy of the median nerve in the wrist and encompasses 90% of all peripheral compressive neuropathies. Most commonly occurs in middle age, more often in women. The most important predisposing risk factors are sex, age and genetic and anthropometric factors. In most cases, carpal tunnel syndrome is an idiopathic illness whose symptoms persist for months and even years. In the correct diagnosis setting, the most important is the EMNG finding that shows slow motor and sensory conductance in the wrist area at an early stage of the disease, unlike the late phase in which the muscles show clear signs of denervation. Therefore, although there are opportunities for conservative treatment, most resistant patients are ultimately selected for surgical treatment that in more than 95% of cases leads to permanent relief of symptoms. Today, the most commonly performed is the so-called open operation consisting in the transection of the transverse carpal ligament.

With this work we tried to prove how short longitudinal cut results in a functional and aesthetically acceptable scarring. We analyzed preoperative and postoperative symptoms and scarring quality in 33 patients operated due to carpal tunnel syndrome. The obtained data indicate that adequate long-term decompression of median nerve is achieved by using the short-long incision with acceptable postoperative scarring quality.

KEY WORDS:

carpal tunnel syndrome, surgical treatment, scar

3. UVOD

3.1. Sindrom karpalnog kanala

Sindrom karpalnog kanala (SKT) je kronična kompresivna neuropatija nervusa medianusa u zglobu šake.

3.1.1. Anatomija

Medijani živac nastaje od dvaju korjenova; lateralnog i medijalnog snopa brahijalnog pleksusa, koji okružuju donji dio aksilarne arterije, te se ujedinjuju ispred ili lateralno od te krvne žile. Njegova vlakna potječu od šestog, sedmog, i osmog cervikalnog, te prvog torakalnog živca.

Silazeći niz ruku, leži prvo lateralno od brahijalne arterije, nakon čega ju prelazi, obično anteriorno (ponekad i posteriorno), te leži na medijalnoj strani arterije u visini lakatnog zgloba. Iz lakatne jame, medijani živac pristupa na podlakticu, prolazeći između dviju glava m.pronator teresa, a potom se pruža prednjom ložom podlaktice u sloju između površinskog i dubokog fleksora prstiju.

U distalnom dijelu podlaktice živac dolazi između tetiva m.flexor carpi radialis i m. palmaris longus, a neposredno iznad ručnoga zgloba pristupa ispod tetive m. palmaris longusa. Zatim prolazi kroz karpalni kanal i dolazi u proksimalni dio dlana. Živac daje motoričku i osjetnu inervaciju za strukture nadlaktice, podlaktice i šake. Na nadlaktici daje simpatička vlakna za stijenke brahijalne arterije. Na podlaktici inervira većinu fleksora podlaktice osim *m. flexor carpi ulnaris* i dvaju medijalnih *m. flexor digitorum profundus*, čija inervacija dolazi od ularnog živca. Na dlanu živac medianus inervira mišiće tenara. Također, inervira kožu palmarne strane palca, kažiprsta i srednjeg prsta, radijalne polovice prstenjaka i ležišta noktiju ovih prstiju. Lateralni dio dlana inervira palmarni kutani ogranak medijalnog živca (1,2). U karpalnom kanalu medijani je živac najpovršnija struktura, nalazeći se između fleksornog retinakula i prednje strane tetiva površinskog fleksora prstiju. Karpalni kanal je koštano-vezivni tjesnac na prednjoj strani korijena šake. Koštanu stijenku kanala tvore karpalne kosti, njihovi krajnji izraštaji tvore na krajevima karpusa izbočine. Radijalna izbočina, *eminentia carpi radialis*, oblikuju tuberkulum ossis scaphoidei i

tuberkulum ossis trapezii. Ulnarnu izbočinu, *eminentia carpi ulnaris*, tvore os pisiforme i hamulus ossis hamati. U sredini između izbočina nalazi se žlijeb *sulcus carpi*, koji retinakulum musculorum fleksorum, pretvara u kanal, *canalis carpi*. Kroz karpalni kanal, osim živca medianusa, prolaze i tetive svih fleksora prstiju (3).

3.1.2. Epidemiologija sindroma

Sindrom karpalnog kanala se u pravilu javlja kod osoba srednje životne dobi. Obuhvaća oko 90% svih kompresivnih perifernih neuropatija (4). Incidencija i prevalencija variraju u rasponima od 0,125%-1% do 5-16%, ovisno o kriterijima koji se koriste prilikom postavljanja dijagnoze. Bijelci imaju veći rizik za oboljenje u usporedbi s drugim rasama. Žene oboljevaju češće u odnosu na muškarce u omjeru 3:1 u dobi od 45-60 godina (5).

Rezultati do sad provedenih istraživanja govore kako se u prosjeku SKT najčešće dijagnosticira u dobi od 50 godina u muškaraca, te u 51. godini kod žena (6).

Poznato je da se incidencija povećava s dobi. Pod posebnim su rizikom fizički radnici koji u svom poslu upotrebljavaju vibrirajuće alate i manualnu silu. Procjene govore o učestalosti oko 1% na razini cijele populacije te incidenciju od 5% radnika u određenim industrijskim djelatnostima koje zahtijevaju ponavljajuću uporabu šaka i zglobova (7). Broj dana bolovanja je značajan u usporedbi s bilo kojim drugim oboljenjem (u prosjeku 27 dana), o čemu govori izvještaj američkog časopisa US Bureau of Labour Statistics iz 1999. godine (8).

3.1.3. Uzroci i mehanizam nastanka

Iz metaanalize provedene u periodu od 2002. do 2008. godine je pokazano da su spol, dob te genetički i antropometrijski faktori (veličina karpalnog tunela) najvažniji predisponirajući faktori rizika (9,10). Repetitivne manualne aktivnosti, izloženost vibracijama iniskim temperaturama su rjeđi čimbenici rizika. Kao najrjeđi čimbenici rizika navode se pušenje i pretilost.

Kod ovoga sindroma razlikujemo akutni i kronični oblik. Akutni oblik nije toliko čest te se dovodi u vezu s naglim povišenjem tlaka u karpalnom kanalu. To se najčešće događa prilikom prijeloma palčane kosti (11).

Također se dovodi u vezu s opeklinama, koagulopatijama, lokalnim upalama i infekcijama kao mogućim uzrocima.

S druge strane, kronična forma bolesti je puno češća te simptomi najčešće perzistiraju mjesecima, pa čak i godinama. Unatoč tome, u samo 50% slučajeva je uzrok poznat i može se podijeliti na lokalne, regionalne i sistemske uzroke (Tablica 1)

TABLICA 1. Mogući uzroci SKT-a. (Aroori S, Spence RA. Carpal tunnel syndrome. Ulster Med J. 2008;77(1): 6–17)

LOKALNI UZROCI	REGIONALNI UZROCI	SISTEMSKI UZROCI
Upala: tenosinovitis, gljivične infekcije	Osteoartritis	Šećerna bolest
Trauma: Colleova fraktura, dislokacija karpalne kosti	Reumatoidni artritis	Debljina
Tumori: hemangiom, ciste, ganglion, lipom, neurom	Amiloidoza	Hipotireoza
Anatomske anomalije: koštane anomalije, perzistentna medijana arterija	Giht	Trudnoća

SKT se također češće javlja za vrijeme trudnoće i to u trećem trimestru (12).

Ipak, u najvećem broju slučajeva, sindrom karpalnog kanala je idiopatska bolest. Idiopatski SKT se češće pojavljuje kod žena (65-80%) u dobi između 40 i 60 godina te su u 50-60 % zahvaćene obje ruke (13). U pozadini se često skriva hipertrofija sinovijalne membrane tetive fleksora koja je uzrokovana degeneracijom vezivnog tkiva te vaskularnom sklerozom, edemom i fragmentacijom kolagena.

Postoji nekoliko teorija koje opisuju potencijalnu patofiziologiju sindroma karpalnog kanala iako točna patogeneza još uvijek nije sasvim jasna.

Najzastupljenije teorije pripisuju potencijalne uzroke ovog sindroma mehaničkoj kompresiji živca i mikrovaskularnoj insuficijenciji.

Prema teoriji mehaničke kompresije simptomi se pripisuju spontanoj kompresiji živca u kanalu time ne objašnjavajući točne uzroke, ali se vjeruje da postoji nekoliko čimbenika poput pojačanih napora te ponavljanih i produljenih ekstenzija u zglobu šake koji pridonose nastanku kompresije živca (14).

S druge strane, mikrovaskularna teorija navodi kako zbog nedostatne krvne opskrbe nastupa manjak ključnih nutrijenata, prvenstveno kisika, što postepeno uzrokuje smanjeno provođenje živčanih impulsa. S vremenom se u području živca pojačano stvara ožiljkasto i vezivno tkivo što može, ovisno o težini same ozljede, rezultirati trajnim promjenama u mišićima šake. Stoga, karakteristični simptomi poput trnaca i akutne boli su zapravo sekundarni rezultat ishemije zahvaćenog živca. Vjeruje se da ishemija zapravo igra ključnu ulogu u samoj patogenezi ovoga sindroma (15). Veliki broj eksperimentalnih studija podupire ishemijsku teoriju zbog dokazano povišenog tlaka unutar kanala. Zabilježeni su pet puta veći nivoi interleukina-6, dietil acetata i prostaglandina E2 kod operiranih bolesnika oboljelih od SKT-a u odnosu na asimptomatske volontere što ih dovodi do mogućeg zaključka da je prava patogeneza zapravo rezultat repetitivne ishemije i reperfuzijske ozljede (16).

Također, u literaturi se opisuje i dinamički oblik SKT. Tlak unutar karpalnog kanala raste prilikom ekstenzije i fleksije zgloba šake (17).

To se često viđa prilikom rada na računalima više od 20 sati tjedno. Zbog toga je važno naglasiti i prevenciju SKT. Kod tih ljudi prevencija bi obuhvaćala odgovarajuća ergonomska rješenja na radnom mjestu (ergonomska tipkovnica, podlošci za zapešća i sl.), redovito vježbanje i češće stanke za vrijeme radnog vremena (18).

3.1.4. Klinička slika

Simptomi variraju ovisno o težini same bolesti. U ranim stadijima, bolesnici se obično žale na senzoričke simptome dok u kasnijim stadijima bolest zahvaća i motorička vlakna živca. Najčešći simptomi su noćna razarajuća bol i trnci u području distribucije živca što uključuje palac, kažiprst i srednji prst te radijalnu polovicu prstenjaka. Ponekad se kao simptomi mogu uočiti i otok šake i prstiju te poremećaj funkcije lučenja znoja. Ako istovremeno postoji i kompresivna neuropatija živca ulnarisa mogu se javiti trnci svih pet prstiju. Simptomi poput noćnih parestezija su 51-96% osjetljivi i 27-68% specifični. Manje češći simptomi uključuju osjećaj slabosti u zahvaćenoj ruci koji se često pogoršava prilikom neke aktivnosti. Smetnje funkcije se očituju kao nesigurnost pokreta i hvatanja prstima i palcem. Hipotrofija tenarnih mišića pojavljuje se u oko 40% bolesnika sa SKT. Također, bolesnici se često mogu požaliti na iradirajuću bol koja se širi prema laktu i ramenu. Kod nekih bolesnika bol u ramenu može biti prvi prezentirajući simptom bez ikakvih objektivnih znakova u području zgloba sake (18-24).

Sumnju na sindrom treba postaviti kod sljedeće navedenih simptoma:

<ul style="list-style-type: none"> • Utrnutost: 	Prva 3 i 1/2 prsta, primarno palmarno (za potvrdu potrebna klinička i elektrodijagnostička obrada)
<ul style="list-style-type: none"> • Autonomne pojave 	Promjene temperature i boje, suha koža, oticanje
<ul style="list-style-type: none"> • Slabost: 	Abdukcija i opozicija palca (ispuštanje ili problem držanja predmeta)
<ul style="list-style-type: none"> • Bol • Provocirajući faktori 	Ventralna strana zgloba i ruke Pogoršanje noću, repetitivne manualne aktivnosti

3.1.5. Dijagnostički postupak

Postoji nekoliko testova koji mogu pripomoći u ispravnoj dijagnozi sindroma karpalnog kanala, ali niti jedan od ovih testova nije dijagnostički dovoljan sam za sebe kao zlatni standard prilikom postavljanja ispravne dijagnoze. Stoga, u

obzir treba uzeti sve navedene elemente: simptome, znakove i elektro-dijagnostičke testove (25-27).

Tijekom fizičkog pregleda bolesnika, najčešće se koristimo ovim provokacijskim testovima:

- Tinelov znak: test je pozitivan ako bolesnik osjeća parestezije tijekom manualne perkusije na palmarnoj strani zgloba u regiji inervacije živca medijanusa. Osjetljivost testa se kreće između 26 i 79% dok je specifičnost između 40 i 100 %.
- Phalenov znak : test je pozitivan ako se za vrijeme maksimalne fleksije zgloba šake u trajanju od 1 minute (s laktom u ekstenziji) pojavljuju parestezije u inervacijskom polju živca medijanusa. Osjetljivost testa kreće se između 67 i 83% dok je specifičnost između 47 i 100 %.
- Paley-ev i McMurphy-ev test: test je pozitivan ako manualni pritisak u blizini živca medijanusa (između 1 i 2 cm proksimalno od fleksijske brazde zgloba šake) dovodi do pojave boli ili parestezija. Osjetljivost je 89% dok je specifičnost 49%.
- Kompresivni test sa šakom u fleksiji: pritisak se primjenjuje dvama prstima u području regije živca medijanusa sa šakom u fleksiji od 60 stupnjeva te ekstendiranim laktom i supiniranom podlakticom u trajanju duže od 30 sekundi, a kraće od 1 minute. Test je pozitivan ako dođe do pojave parestezija u inervacijskoj regiji živca. Osjetljivost testa je 82%, a specifičnost je 92%.
- Tourniquet test: izvodi se tako da se manšeta tlakomjera postavi na nadlakticu i napuše iznad vrijednosti sistoličkog tlaka. Test je pozitivan ako se u trajanju od 60 sekundi pojave bolovi i/ili parestezije u inervacijskom području živca medijanusa.

Uz navedenu simptomatiku, elektroneurofiziološka dijagnostika je zlatni standard u postavljanju dijagnoze SKT, kako bi se odredilo točno mjesto

kompresije živca i kako bi se mogla postaviti indikacija za kirurško liječenje. Elektromioneurografija (EMNG), jeftina je i jednostavna pretraga koju je potrebno učiniti kod svake kliničke sumnje na SKT te prije kirurške intervencije na oboljeloj šaci. Princip pretrage sastoji se u mjerenju brzine provodljivosti impulsa duž segmenta živca, te mjerenju odgovora mišićnih vlakana (mišića tenara) na podražaj (18).

Senzorička komponenta živca medijanusa je pogođena mnogo ranije nego motorna komponenta u ranijim stadijima SKT te se stoga obično zabilježava usporeno senzoričko provođenje impulsa. Mjerenje senzoričke provodljivosti se izvodi postavljanjem elektrode u blizini baze četvrtog prsta stimulirajući tako medijani živac 13 cm proksimalno od elektrode. Za mjerenje motoričke provodljivosti koristimo površinskim elektrodama postavljenima u području od lakta do zgloba šake. Ovom dijagnostičkom metodom dokazujemo usporeno provođenje impulsa na razini kompresije živca kao rezultat demijelinizacije. Također, ovim dijagnostičkim pretragama možemo isključiti ili potvrditi i druga stanja koja se prezentiraju sličnim simptomima poput cervikalne radikulopatije, polineuropatije i drugih kompresivnih sindroma. Ipak, ova pretraga nije 100% osjetljiva i specifična jer mali postotak asimptomatskih bolesnika može imati pozitivne rezultate testova. Slično tome, mali postotak bolesnika može imati negativne rezultate testova unatoč opisanim simptomima. Zbog toga, stručnjaci zaključuju da bi konačna dijagnoza objediniti kliničke simptome, fizikalni nalaz te pozitivne rezultate elektroneurofizioloških istraživanja (28-31).

Kod 13-27% bolesnika biti će normalni rezultati EMNG testova te stoga kao dodatna dijagnostička sredstva mogu poslužiti ultrazvučna i MR pretraga karpalnog tunela (32).

Ultrazvuk karpalnog tunela je brza i jeftina metoda kojom možemo vizualno prikazati kompresiju živca, te eventualno prisustvo ganglion, lipoma ili tenosinovitisa unutar karpalnog tunela. Tipični ultrazvučni nalaz je spljošten živac u distalnom dijelu karpalnog kanala te često prisutno povećanje promjera živca proksimalno od mjesta kompresije, uz izbočenje karpalnog ligamenta u palmarnom smjeru radi povećanog tlaka unutar tunela (33).

Miedany i sur. su usporedili ultrazvučne i elektroneurofiziološke dijagnostičke rezultate kod grupe bolesnika oboljelih od SKT te tako dokazali kako ultrazvuk uvelike može pripomoći u identifikaciji priležućeg uzroka SKT i tako olakšati daljnji plan liječenja (34).

Uz ove dvije dijagnostičke pretrage, danas postoje MR uređaji sa snažnim magnetskim poljem i snimkama visoke rezolucije te se tako razvila i mogućnost prikaza perifernih živaca. MR neurografija karpalnog tunela nam daje vizualni prikaz živca u karpalnom tunelu kao i eventualnu kompresiju unutar tunela te anatomske odnose i strukture unutar karpalnog tunela. Nažalost, praktična upotreba MR uređaja u svrhu dijagnosticiranja SKT je ograničena radi cijene i duljine trajanja pretrage. Stoga se ne koristi kod bolesnika sa sumnjom na sindrom, već se koristi kao dodatna dijagnostička pretraga kod atipičnih slučajeva s nejasnom simptomatikom i/ili elektroneurofiziološkim nalazima te kod bolesnika sa sumnjom na recidiv bolesti nakon kirurškog liječenja. Unatoč adekvatnoj kirurškoj dekompresiji kod manjeg broja bolesnika simptomatika i dalje perzistira. Oni mogu predstavljati težak klinički problem, jer unatoč potpunoj disciziji karpalnog ligamenta elektroneurofiziološko ispitivanje može pokazivati patološki nalaz još neko vrijeme nakon operacije. Kod takvih slučajeva MR pretragom možemo dokazati da je dekompresija živca uspješno obavljena te tako izbjeći potencijalno mogući ponovni operativni zahvat.

Znakovi kompresije živca medianusa na MR T2 presjecima karpalnog tunela su sljedeći:

- Povećanje promjera živca na ulasku u tunel
- Spljošten živac u tunelu
- Povišeni (hiperintenzni) signal živca
- Palmarno izbočenje karpalnog ligamenta

(35-38).

3.2. Liječenje

3.2.1. Konzervativno liječenje

Postoji nekoliko načina liječenja SKT-a koje možemo podijeliti u neoperacijske konzervativne i fizioterapijske te operacijske metode liječenja.

Neoperacijsko liječenje koristi se kod lakših oblika ovoga sindroma kod kojih se javljaju utrnutost i parestezije u inervacijskom području živca medianusa. U tim slučajevima bol se javlja rjeđe, a tijekom dana postoje periodi kada bolesnik nema nikakvih simptoma. Smatra se da je najbolje prvo započeti s fizioterapijom kod bolesnika bez slabosti i atrofije mišića, bez znakova početne denervacije (prilikom EMG ispitivanja) te kada mjerenje provodljivosti živca pokazuje samo blage abnormalnosti. Neoperacijsko liječenje je također dobar odabir za kontrolu simptoma SKT u tranzitornim stanjima, kao što su trudnoća, laktacija, korištenje oralnih kontracepcijskih sredstava i sl., dok se ne ukloni etiološki uzrok za nastanak sindroma. Međutim, literatura navodi da 82% bolesnika sa SKT reagira na konzervativnu terapiju, ali u 80% njih tegobe će recidivirati nakon jedne godine zahtijevajući tada kirurški zahvat (39, 40).

U slučajevima očite atrofije tenara, teških senzoričkih ispada te akutnog i traumatskog nastanka simptoma savjetuje se kirurška procjena u početnoj fazi liječenja jer postoji rizik od progresije bolesti i trajnog neurološkog oštećenja. Također, uvijek valja imati na umu i bolesti koje mogu biti u podlozi sindroma karpalnog kanala (41). Konzervativne metode liječenja mogu dati rezultate kod bolesnika s blagim ili srednje teškim oblikom bolesti. Tu ubrajamo: imobilizaciju zgloba šake udlagama, ultrazvučnu terapiju, lasersku terapiju, oralne kortikosteroide, NSAID, oralni vitamin B6, injekcije kortikosteroida bez ili s inzulina lokalno, diuretike, fizikalnu terapiju, modifikacije mjesta rada te jogu (42).

Nekoliko studija pokazuje efikasnost korištenja udlaga koje, ovisno o kutu imobilizacije, dovode do popuštanja simptoma. Najčešće se koriste udlage koje ručni zglob imobiliziraju u položaju 15° ekstenzije ili udlage koje ručni zglob drže u neutralnom položaju. Također, dokazano je da postavljanje zgloba šake u visokom stupnju fleksije ili ekstenzije može čak i povećati tlak u karpalnom

kanalu (43, 44). Postavljanje zgloba šake u neutralnoj poziciji omogućuje optimalnu redukciju pritiska u kanala istoga optimalno olakšanje simptoma nakon samo 2 tjedna nošenja udlage (45). Udlage dovode do smanjenja simptoma u 37% bolesnika u odnosu na spontanu remisiju SKT (46). Ultrazvuk je oblik fizikalne terapije koji se koristi radi podizanja temperature u dubokim tkivima. Ultrazvučni valovi uzrokuju promjene u metabolizmu tkiva, funkciji živaca i permeabilnosti staničnih membrana. Preporučena terapijska doza iznosi 0,1-2 W/cm² (47-49). Jedno eksperimentalno istraživanje je pokazalo da nakon dva tjedna provođenja ultrazvučne terapije u trajanju od pet minuta dnevno, dolazi do popuštanja simptoma kod bolesnika oboljelih od SKT-a jednako kao i kod placebo skupine. Stoga korištenje ultrazvučne terapije u liječenju SKT zahtijeva daljnja istraživanja s obzirom na to da je jedina sigurna korist ove vrste terapije u poboljšanju motoričke provodljivosti živca (47). Laser se danas koristi za kontrolu boli kod različitih mišićno-koštanih problema poput osteoartritisa i miofacijalnog sindroma. Također, postoje izvješća o pozitivnom terapijskom učinku u liječenju SKT. Drugi pak navode nepromijenjenu perifernu funkciju živca medianusa nakon provedene terapije. Ova vrsta terapije dokazano ima analgetski i antiupalni učinak zbog selektivne inhibicije nociceptornih receptora na perifernim živcima kao i povoljni učinak na cirkulaciju u cilju otplavlivanja štetnih tvari (50-54). U dvostruko slijepom randomiziranom istraživanju Evcika i sur., pokazano je poboljšanje u funkcionalnom kapacitetu, snazi šake i elektrodijagnostičkim testovima, ali bez značajne statističke razlike u odnosu na kontrolnu skupinu (55). S druge strane, kod bolesnika oboljelih od reumatoidnog artritisa s dijagnozom SKT vidljivo je smanjenje boli i poboljšanje funkcije šake što dovodi do zaključka kako laser male jakosti može poslužiti kao alternativna metoda kod ove vrste bolesnika (56). Terapijska uloga steroida poznata je u okviru njihovog antiupalnog i antiedematoznog učinka. U jednoj pilot studiji s tri kontrolne placebo skupine dokazana je velika terapijska učinkovitost kod bolesnika s blagim i umjerenim SKT (57-59).

Oralni steroidi se, unatoč tome, rijetko propisuju kod bolesnika oboljelih od SKT, pretežito u SAD-u. Rezultati Chang-ove studije dokazuju da je niska doza

oralnih steroida korisna u popuštanju simptoma SKT.

Zbog toga se smatra da je konzervativna metoda koja obuhvaća udlage u kombinaciji sa steroidima metoda izbora liječenja kod bolesnika koji nemaju očitih senzoričkih i motoričkih ispada (60). Steroidne injekcije u karpalni kanal su se pokazale uspješnima. Iako mogu privremeno pogoršati simptome, dugotrajni rezultat je značajno smanjenje boli kod 60-70% bolesnika. Međutim, jedna od najvećih komplikacija je potencijalna ozljeda živca medianusa. Racasan i sur. smatraju da je najsigurnije mjesto primjene ove vrste terapije kroz fleksorni retinakulum (61). Agarwal i sur. su pratili oporavak kod 40 bolesnika sa srednje teškim SKT kroz 12 mjeseci nakon uporabe metil prednizolon acetate (62). Poboljšanje je zabilježeno u 97% slučajeva. Autori su zaključili da je lokalna uporaba steroidnih injekcija bolja nego kirurška dekompresija za smanjenje simptoma noćne parestezije nakon tri i šest mjeseci dok je nakon 12 mjeseci praćenja učinak obje metode jednak.

3.2.2. Kirurško liječenje

Kirurško operativno liječenje je rezervirano za one perzistentne slučajeve koji ne odgovaraju na konzervativno liječenje. Ovom metodom smanjuje se pritisak na mediani živac povećavanjem volumena u karpalnom kanalu. Apsolutna indikacija za ovu vrstu zahvata je atrofija tenara (63). Uspješnost kirurškog zahvata je veća od 95% s komplikacijama manjim od 3%. Bazira se na presijecanju transverzalnog karpalnog ligamenta, kako bi se izvršila dekompresija živca medianusa. Postoje dvije vrste kirurškog liječenja: otvorena i endoskopska metoda. Otvorena metoda dekompresije je klasičan kirurški zahvat s odličnim postoperativnim rezultatima. Pristup karpalnom kanalu izvodi se najčešće incizijom u proksimalnom dijelu dlana, u liniji koja se poklapa s medijalnom linijom 4. prsta. Tako dobivamo pristup subkutanom tkivu, superficijalnoj fasciji i transverzalnom karpalnom ligamentu. Također, ovim načinom možemo istražiti cijeli kanal u potrazi za eventualnim lezijama i anatomskim abnormalnostima (64). Incizija se najčešće izvodi paralelno ulnarno u blizini 2-3 mm od tenarne brazde u ravnini četvrtoga prsta. Iznimno, u slučaju akutnog sindroma karpalnog kanala postoji mogućnost za duljom incizijom od proksimalne granice distalne brazde šake, dok se distalno proteže

do razine površinskog palmarnog luka. Potencijalne opasnosti u slučaju radijalnije izvršene incizije su mogućnost ozljede inervacije šake, dok je ulnarnije izvedena incizija potencijalna opasnost za ozljedu komponenti Guyonova kanala (65). Ako je potrebno proksimalnije izolirati medijani živac kako bi se što lakše vizualizirali abnormalni mišići, koristimo se tehnikom proksimalne ekstenzije kože. Pritom se izbjegava incizija kože u razini palmarne brazde šake zbog potencijalnog rizika nastanka hipertrofičnog i bolnog ožiljka, kao i fleksijskih kontraktura. Optimalna incizija trebala bi biti S oblika, ali to je rijetko kad uistinu potrebno. Također, prilikom izvođenja operacije posebnu pažnju je potrebno obratiti na tetive fleksora s obzirom na to da su teško razlučive od živca medijanusa. Rane komplikacije otvorene metode su nekompletno presijecanje transverzalnog ligamenta, neurapraksija, ozljeda medijanog ili ulnarnog živca te ozljeda površinske arterije palmarnog luka ili ulnarne arterije (66). Kasne komplikacije su tvrdoća ožiljka, gubitak snage hvata i rijetko refleksna simpatička distrofija i napetost fleksornih tetiva poput luka (67).

Kako bi smanjili postoperativne komplikacije i reducirali vrijeme boravka u bolnici, uvedeno je nekoliko modifikacija otvorene dekompresije živca medijanusa. Tako uz već opisanu vrstu incizije razlikujemo ograničenu transverzalnu inciziju od dva cm s mjestom reza kao i kod klasične otvorene dekompresije. Druga modifikacija je ograničeni otvoreni pristup kojeg je izveo i opisao Atik sa suradnicima (68).

S druge strane, danas se sve češće koriste manje invazivne endoskopske tehnike uz lokalnu, regionalnu ili opću anesteziju kako bi se, smatra se, omogućio raniji povratak na posao i smanjilo trajanje postoperativne boli, ali potencijalni rizik od ozljede živca je veći prilikom korištenja endoskopije (69).

Postoji nekoliko modifikacija endoskopske tehnike ovisno o broju pristupa u sam kanal, ali je princip dekompresije kod svih u osnovi isti. Stopa uspješnosti ove vrste operacije kreće se između 70 i 90%. U usporedbi s otvorenom klasičnom tehnikom pokazalo se da ne postoje statistički značajne razlike u postoperativnom procesu oporavka (70).

Moguće komplikacije koje se mogu javiti prilikom izvođenja endoskopske

tehnike su parestezija ulnarnog i medijanog živca, ozljeda površinskog palmarnog luka, refleksna simpatička distrofija, laceracije fleksornih tetiva i nekompletna dekompresija SKT (40,71-73).

3.3.Ožiljak nakon kirurškog liječenja

3.3.1.Cijeljenje rane

Cijeljenje rane je složen proces koji obuhvaća niz kemijskih i fizioloških događaja na staničnoj i molekularnoj razini. Postoji veliki broj čimbenika koji mogu utjecati na cijeljenje rane i svojim djelovanjem usporiti ili u cijelosti prekinuti proces cijeljenja. Ishemija tkiva u okolini rane, koja je posljedica spazma arterija ili aterosklerotičnih promjena u njima, lako može dovesti do usporenja ili čak prekida procesa cijeljenja rane. Infekcija rane i upotreba kortikosteroida su značajne smetnje cijeljenja. Ostali čimbenici koji mogu utjecati na tijek cijeljenja rane su neodgovarajuća prehrana s posljedičnim pomanjkanjem energije ili bjelančevina te nekih vitamina, duljina trajanja rane, stanje dna rane, lokalizacija rane. Samo poznavanjem patofiziologije cijeljenja rane, te razumijevanjem svih čimbenika koji mogu utjecati na odgođeno cijeljenje možemo utjecati na kvalitetu ožiljka (74). Proces cijeljenja rane dijeli se na četiri faze koje su neoštro odijeljene :

- Hemostaza i upala
- Proliferacija
- Maturacija i remodeliranje
- Kontrakcija rane

Čimbenici cijeljenja rane koji potiču cijeljenje su: trombocitni čimbenik, čimbenik rasta, epidermalni čimbenik, transformirajući čimbenik makrofaga i TGF-beta i interleukin-1. Razlikujemo primarno i sekundarno cijeljenje rana. Kirurške i traumatske rane s ravnim, glatkim i priljubljenim rubovima prolaze kroz sve četiri faze cijeljenja te zacjeljuju u prosjeku za 6-10 dana. Rezultati takvih rana su svježije epitelizirani i crveni ožiljci koji s vremenom blijede.

S druge strane, rane s defektom tkiva, inficirane rane te rane čiji rubovi nisu odgovarajuće priljubljeni zacjeljuju sekundarno što može potrajati znatno duže, od nekoliko tjedana pa čak i mjeseci te je rezultat najčešće nepravilan i neugledan ožiljak.

3.3.2. Poremećaj cijeljenja rane

Pravilan ožiljak je onaj koji sazrijeva u određenome vremenskom razdoblju, bez znatnijeg širenja ili razvoja kontraktura te bez stvaranja viška kolagena. Poremećaj cijeljenja rane karakteriziran je izostankom cijeljenja i stvaranjem kronične rane i izrazitih ožiljaka: hipertrofičnih ožiljaka i keloida. Osnovni patofiziološki poremećaji koji dovode do nastanka tih ožiljaka je povećana sinteza i smanjena razgradnja kolagena. Hipertrofični ožiljci i keloidi postoje u 5-15% rana. (75)

3.3.3. Procjena kvalitete ožiljka

Ožiljci najčešće nastaju kao posljedica traume, opekline te kirurških procedura. Danas postoji nekoliko metoda pomoću kojih klasificiramo ožiljke radi što boljeg odabira odgovarajućeg tretmana. Razlikujemo subjektivne i objektivne metode kojima evaluiramo stadij i izgled ožiljka. Objektivnim metodama se koristimo kada želimo kvantitativno opisati i izmjeriti veličinu i izgled ožiljka, dok se za kvalitativna mjerenja služimo subjektivnim metodama čija mjerenja prvenstveno ovise o vještinama liječnika koji provodi mjerenja. Danas postoji nekoliko različitih skala koje se najčešće rabe u praksi, ali unatoč tome smatra se da bi univerzalni bodovni sustav znatno doprinio što boljem razumijevanju i liječenju ove vrste patologije (76). Aparati kojima se koristimo za mjerenja ožiljaka trebaju biti neinvazivni, precizni, reproducibilni i jednostavni za korištenje kako bi bili od kliničkog značaja. Njima mjerimo rastegljivost, čvrstoću, boju, perfuziju, debljinu i trodimenzionalnu topografiju. Rastegljivost se najčešće mjeri neinvazivnim aparatima poput pneumatonometra i kutometra koji se koriste direktnom primjenom tlaka na ožiljak.

Za mjerenje čvrstoće danas se u praksi koristi durometar koji mjeri induraciju ožiljka. Široko primjenjivani uređaji za mjerenje promjene boje koriste spektrofotometrijsku analizu za mjerenje eritema i melatoninskog indeksa. Najpoznatiji su kromametar, dermaspektrometar i meksametar. Za mjerenje perfuzije danas najprimjenjivanija metoda zasigurno je laserski kolor dopler, dok su se za mjerenje debljine ožiljaka najboljima pokazali ultrazvučni skeneri poput TUPS-a (*tissue ultrasound palpation system*). Danas postoji najmanje pet bodovnih sistema koje koristimo s ciljem da subjektivne parametre prikažemo na što objektivniji način. To su: VSS (*The Vancouver Scar Scale*), MSS (*Manchester Scar Scale*), POSAS (*Patient and Observer Scar Assessment Scale*), VAS (*Visual Analog Scale*), i SBSES (*Stony Brook Scar Evaluation Scale*). Parametri koji se najčešće mjere su: tvrdoća, rastegljivost, površina ožiljka, tekstura, pigmentacija i vaskularitet. U kliničkoj praksi se njima najviše služimo prilikom ispitivanja manjih, linearnih ožiljaka pojedinaca (77).

Ovdje ćemo opisati dvije bodovne tablice koje smo koristili u ovom istraživanju.

VSS bodovna tablica (Fearmonti R, Bond J, Erdmann D, Levinson H. A review of scar scales and scar measuring devices. *Eplasty*. 2010; 10: e43.)

Karakteristike ožiljka	Zbroj bodova
Vaskularitet	Normalan–0 Ružičast - 1 Crven - 2 Ljubičast–3
Pigmentacija	Normalna–0 Hipopigmentacija - 1 Hiperpigmentacija - 2
Rastegljivost	Normalna–0 Mekana - 1 Popustljiva - 2 Čvrsta - 3 Tračci - 4 Kontraktura–5
Debljina	Ravan–0 <2 mm - 1 2-5 mm - 2 >5 mm– 3
Ukupan zbroj bodova	

Prvi ju je opisao Sullivan 1990. godine te je od tada najčešće primjenjivani bodovni sistem kod ožiljaka od opekline. Razmatra 4 varijable: vaskularitet, rastegljivost, debljina/tvrdoća i pigmentacija (78). POSAS bodovna tablica (Fearmonti R, Bond J, Erdmann D, Levinson H. A review of scar scales and scar measuring devices. Eplasty. 2010; 10: e43.)

Ispitivač:	Normalna koža 1 2 3 4 5 6 7 8 9 10 Najgori mogući ožiljak
Vaskularitet	
Pigmentacija	
Debljina	
Oakšanje boli	
Rastegljivost	
Ukupan broj bodova:	

Bolesnik:	Bez pritužbi 1 2 3 4 5 6 7 8 9 10 Najgore moguće
Je li ožiljak bolan	
Svrbi li vas ožiljak	
Je li boja ožiljka drugačija	
Je li ožiljak krući?	
Je li debljina ožiljka drugačija u odnosu na okolnu kožu?	
Je li ožiljak nepravilan?	
Ukupan broj bodova	

Ova bodovna tablica je jedina tablica u koju su uključeni i subjektivni simptomi poput boli i svrbeža, ali poput ostalih tablica također ne sadrži komponentu funkcionalnih mjerenja boli ili svrbeža koji interferiraju s kvalitetom bolesnikovog života. Parametri koji se promatraju su: vaskularitet, pigmentacija, čvrstoća, smanjenje boli, rastegljivost, i površina ožiljka što spada pod klinički dio pregleda od strane stručnjaka, dok se navedene subjektivne smetnje ocjenjuju od strane samih bolesnika. Danas se najčešće upotrebljava kod kirurških ožiljaka i evaluaciji linearnih ožiljaka nakon operacije raka dojke (79,80). Iako se koriste kako bi što lakše klasificirali kvalitetu ožiljaka, osjetljivost bodovnih tablica je ograničena, te ih stoga koristimo samo radi detekcije velikih razlika između ožiljaka. Također, pažnja treba biti stavljena na potencijalnu subjektivnost ispitivača prilikom fizikalnih pregleda. Zaključno, postavlja se pitanje da li je ikoja od ovih bodovnih tablica superiorna bolesnikovim osobnim zapažanjima. Stoga, studije navode kako bi u kritičkoj analizi ožiljaka, nova uniformna bodovna tablica trebala sadržavati bolesnikova osobna zapažanja, psihološki input samog bolesnika te univerzalno definiranu terminologiju i metodologiju za analizu (81).

4.HIPOTEZA

Naše područje istraživanja polazi od pretpostavke da ravni uzdužni ožiljak kod dekompresije karpalnog kanala rezultira estetski i funkcionalno zadovoljavajućim ožiljkom.

5. CILJEVI RADA

Ovim radom pokušalo se potvrditi nekoliko teza:

- Postojanje korelacije između predoperacijskih simptoma i konačne kvalitete ožiljka
- Postojanje korelacije između otvorene tehnike dekompresije živca medijanusa i dugoročnog izgleda ožiljka

6. BOLESNICI I METODE

U ovo retrospektivno kliničko istraživanje su uključena 33 bolesnika oboljela od STK-a koji su operirani na Zavodu za plastičnu, rekonstruktivnu i kirurgiju dojke, Klinike za kirurgiju, KBC-a Zagreb u periodu od siječnja 2012. godine do prosinca 2013. godine.

Istraživanje je odobreno od strane Etičkog povjerenstva Medicinskog fakulteta u Zagrebu i Kliničkog bolničkog centra Zagreb.

Za prikupljanje podataka, koristili smo se standardnim upitnikom koji se sastojao od pismenog upitnikate fizikalnog pregleda bolesnika.

Upitnik je sadržavao sljedeće: demografske faktore, subjektivne tegobe prije i nakon operacije te postoperativne rezultate kliničkog pregleda.

Ispitivani demografski faktori su uključivali: spol, dob i datum izvršene operacije. Subjektivne tegobe navedene u upitniku bile su sljedeće: utrnulost prstiju, noćni bolovi, slabost šake, postoperacijsko pogoršanje subjektivnih tegoba te bol i svrbež u području ožiljka. Također, koristeći se primjerom POSAS upitnika (*Patient and Observer Scar Assessment Scale*) ispitivana skupina je trebala odgovoriti na pitanja vezana za postoperativni izgled ožiljka (krutost, tvrdoća, zadebljanje, nepravilnosti ožiljka).

Klinički pregled obavljen je po uzoru na VSS (*The Vancouver Scar Scale*) skalu te je ispitivao sljedeće parametre: vaskularitet, pigmentaciju, rastegljivost, uzdignuće, diskriminaciju dviju točki na jagodici te snagu šake. Snagu šaka mjerili smo dinamometrom dok smo se za diskriminaciju dviju točki na jagodici svakog prsta koristili običnom spajalicom.

Svakom bolesniku je unaprijed objašnjeno na koji način će biti izveden operativni zahvat kao i moguće kratkoročne i dugoročne komplikacije samoga zahvata. Svaki ispitanik je klinički pregledan prije i poslije operacije uz prethodni pisani pristanak.

7. REZULTATI

7.1. Opće napomene

Kako bi se u analizi podataka upotrijebila ispravna metodologija, prije početka analize ispitana je normalnost razdiobe svih promatranih varijabli. Normalnost razdiobe ispitana je Kolmogorov-Smirnovljevim testom, a niti jedna od razmatranih varijabli nije slijedila normalnu razdiobu. Stoga su u analizi podataka koje se nalaze na sljedećim stranicama korištene isključivo neparametrijske metode.

7.2. Tegobe

U istraživanje je uključeno ukupno 33 bolesnika. S obzirom na to da cilj istraživanja nije uključivao korelaciju ili stratifikaciju prema dobi, spolu ili drugim demografskim parametrima kakav je npr. indeks tjelesne mase, ovi parametri niti neće biti razmatrani.

Od tegoba vezanih uz promatranu indikaciju, izdvojene su tri tegobe, intenzitet kojih je promatran prije i nakon operativnog zahvata. Intenzitet simptoma ocjenjivan je ljestvicom s rasponom vrijednosti od 1 (bez tegoba) do 10 (maksimalno jaka izraženost tegoba). Promatrane tegobe su utrnulost prstiju, noćni bolovi i slabost šake. Tablice i grafikoni koji slijede prikazuju vrijednosti parametara prije i nakon operacije.

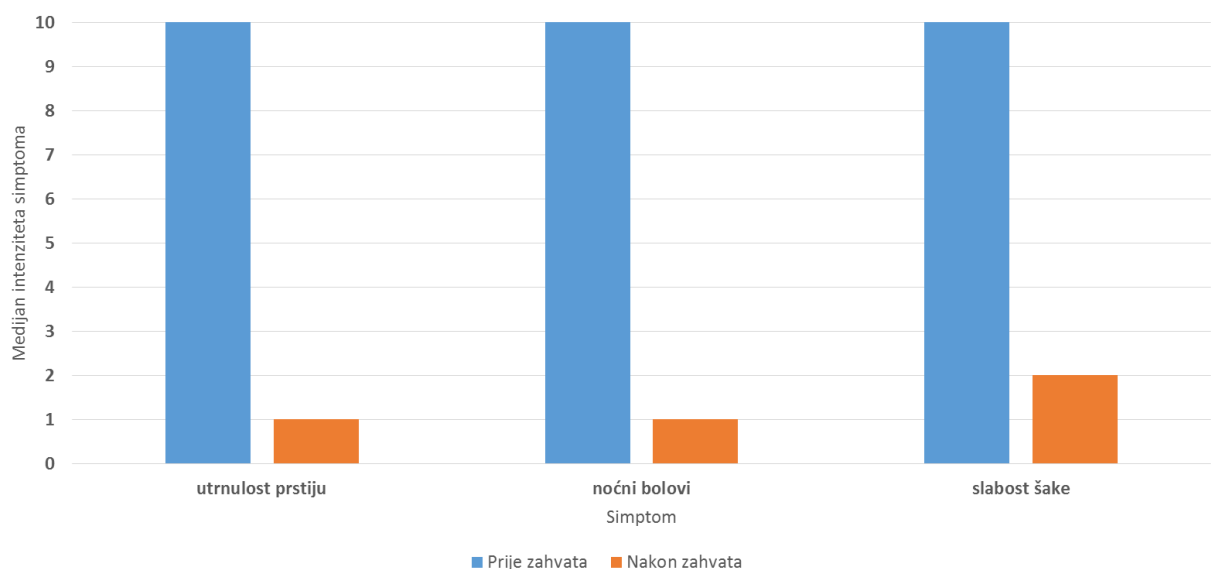
Tablica 1 – Utrnulost prstiju										
	N	M	-95% IP	+95% IP	Med	Min	Maks	DK	GK	SD
prije	33	9,09	8,53	9,65	10,0	4,00	10,0	9,00	10,0	1,57
sada	33	2,27	1,58	2,96	1,0	1,00	8,0	1,00	3,0	1,94

N = broj opažanja (ispitanika); M = srednja vrijednost; IP = intervali pouzdanosti; Med = medijan; Min/Maks = najniža i najviša vrijednost; DK/GK = donji i gornji kvartil; SD = standardna devijacija

Tablica 2 – Noćni bolovi										
	N	M	-95% IP	+95% IP	Med	Min	Maks	DK	GK	SD
prije	33	9,12	8,51	9,73	10,0	1,00	10,0	9,00	10,0	1,73
sada	33	1,79	1,19	2,39	1,0	1,00	8,0	1,00	2,0	1,69

Tablica 3 – Slabost šake										
	N	M	-95% IP	+95% IP	Med	Min	Maks	DK	GK	SD
prije	33	8,61	7,86	9,35	10,0	2,00	10,0	8,00	10,0	2,09
sada	33	2,79	1,93	3,64	2,0	1,00	9,0	1,00	5,0	2,41

Statističko testiranje razlika među skupina pokazuje da je razlika u težini tegoba statistički visoko značajna s p-vrijednošću <0,001 za sve tri promatrane tegobe (Wilcoxonov test), pa je moguće zaključiti da operativni zahvat dovodi do značajnog smanjenja tegoba u promatrane skupine bolesnika.



Slika 1 – Grafički prikaz promjene intenziteta promatranih tegoba prije i nakon operativnog zahvata.

7.3. Postoperacijske tegobe

Od postoperacijskih tegoba promatrano je ukupno 4 parametra – prisustvo tegoba (trnci, žmarci neugoda), bol, svrbež i trajanje. Svi parametri promatrani su u kontekstu ožiljka nastalog posljedično istraživanom operativnom zahvatu. Prva tri parametra (prisutnost tegoba, bol i svrbež) ocjenjivani su ljestvicom s rasponom od 1 do 10, kako je već opisano ranije. Ponuđeno trajanje tegoba moglo je biti u rasponu kraćem od mjesec dana pa do onoga duljeg od godine dana. Tablice koji slijede prikazuju vrijednosti promatranih parametara.

Tablica 4 – Tegobe										
	N	M	-95% IP	+95% IP	Med	Min	Maks	DK	GK	SD
Po	33	2,30	1,45	3,16	1,00	1,00	10,0	1,00	2,00	2,42

Tablica 5 – Bol										
	N	M	-95% IP	+95% IP	Med	Min	Maks	DK	GK	SD
Po	31	2,06	1,46	2,67	1,00	1,00	6,0	1,00	3,00	1,65

Tablica 6 – Svrbež										
	N	M	-95% IP	+95% IP	Med	Min	Maks	DK	GK	SD
Po	33	2,00	1,42	2,58	1,00	1,00	6,0	1,00	2,00	1,64

Tablica 7 – Trajanje simptoma		
Trajanje (m)	N	%
<1	19	57,58
2	4	12,12
3	3	9,09
4 do 12	4	12,12
>12	3	9,09
Ukupno	33	100,00

Iz gornjih tablica vidljiva je niska postoperativna vrijednost promatranih parametara. S obzirom na odstupanje od normalne razdiobe, ispravnije je promatrati vrijednosti medijana, nego srednje vrijednosti, pa je moguće uočiti da medijan izraženosti simptoma na ljestvici od 1 do 10 u sva tri promatrana slučaja (tegobe, bol, svrbež) iznosi 1. Ipak, važno je primijetiti da je bilo bolesnik sa značajno jačim intenzitetom tegoba (maksimum od 10) te jačim razinama boli i svrbeža (najviše izmjerene vrijednosti iznosile su 6 na spomenutoj ljestvici). Prema trajanju simptoma, u najvećeg broja bolesnika (19 od 33), simptomi su trajali manje od mjesec dana, iako je blizu jedne desetine (3 od 33 ispitanika) imalo simptome u trajanju duljem od godinu dana.

7.4. Ožiljak

Korištenjem slične ljestvice kao i kod prethodno promatranih varijabli ocjenjivani su i postoperativni parametri ožiljka. Promatrani su krutost, zadebljanje i nepravilnosti ožiljka, a ponuđene vrijednosti iznosile su od 1 (poput normalne kože) do 10 (jako različito od normalne kože). Donje tablice prikazuju vrijednosti promatranih parametara.

Tablica 8 – Tvrdoća										
	N	M	-95% IP	+95% IP	Med	Min	Maks	DK	GK	SD
Po	33	1,64	1,09	2,18	1,00	1,00	8,00	1,00	1,00	1,54

Tablica 9 – Zadebljanje										
	N	M	-95% IP	+95% IP	Med	Min	Maks	DK	GK	SD
Po	33	1,52	1,09	1,94	1,00	1,00	7,00	1,00	2,00	1,20

Tablica 10 – Nepravilnost										
	N	M	-95% IP	+95% IP	Med	Min	Maks	DK	GK	SD
Po	33	1,52	0,98	2,05	1,00	1,00	7,00	1,00	1,00	1,50

Kao i u slučaju postoperacijskih tegoba odnosno simptoma, i u slučaju promatranih parametara ožiljka, vrijednosti medijana iznosile su 1 u sve tri promatrane varijable. Ipak, i ovdje je uočen relativno širok rasap vrijednosti – od 1 do 8 u slučaju tvrdoće ožiljka, a od 1 do 7 u slučaju zadebljanja odnosno nepravilnosti ožiljka.

7.5. Klinički parametri

Od kliničkih parametara (koje je procjenjivao liječnik prema modificiranoj VSS – Vancouver ScarScale ljestvici) promatrani su vaskularitet, pigmentacija, rastegljivost, uzdignuće, diskriminacija dvaju točki na jagodici i snaga. Tablice koje slijede prikazuju pronađene vrijednosti.

Tablica 11 – Vaskularitet		
	N	%
uredan	31	93,94
ružičast	1	3,03
crvenkast	1	3,03
Ukupno	33	100,00

Tablica 12 – Pigmentacija		
	N	%
Normalna	12	36,36
Hipopigmentacija	21	63,64
Ukupno	33	100,00

Tablica 13 – Rastegljivost		
	N	%
normalna	7	21,21
mekana	15	45,45
popustljiva	11	33,33
Ukupno	33	100,00

Tablica 14 – Uzdignuće		
	N	%
Ravan	24	72,73
<2 mm	9	27,27
Ukupno	33	100,00

Tablica 15 – Diskriminacija		
	N	%
Normalna	30	90,91
Povećana	3	9,09
Ukupno	33	100,00

Tablica 16 – Snaga APB		
	N	%
3	2	6,06
4	7	21,21
5	24	72,73
Ukupno	33	100,00

8. RASPRAVA

Sindrom karpalnog tunela je najčešća kompresivna neuropatija, te se često susreće u kliničkoj praksi. Najveće značenje ima što ranije prepoznavanje tog sindroma, te njegovo pravodobno liječenje. Inače dolazi do nepotrebno dugog trajanja smetnji za bolesnika i težeg oštećenja živca, što smanjuje izgleda uspješnog liječenja. Također, sve to može rezultirati i ekonomskim gubicima, radi smanjene radne sposobnosti bolesnika. Nizom prospektivnih studija dokazana je djelotvornost kirurškog liječenja SKT, iako za sada nema pokazatelja o prednosti endoskopske tehnike u odnosu na klasičnu tehniku otvorene dekompresije, a jatrogena oštećenja živca medijanusa daleko su češća pri endoskopskoj tehnici (16).

Stoga, bez obzira na koju tehniku se odlučili, primarni cilj svakog kirurga ostaje izbjeći eventualne komplikacije dok je bolesnicima primaran što brži povratak na posao. Prema istraživanju Sande i sur. obje tehnike su se pokazale jednako uspješnima u cilju olakšanja boli, parestezija i neuroloških simptoma. (67)

Kod otvorene metode dekompresije karpalnog kanala su najčešće korištene dvije vrste incizija. Prva je kratka uzdužna incizija od distalne brazde ručnog zgloba do Kaplanove linije, u ravnini medijana 4. prsta s ili bez poprečne ulnarne ekstenzije u brazdi ručnog zgloba. Druga je incizija u obliku slova S koja prati zakrivljenost tenera te prelazi brazdu ručnog zgloba i završava na distalnoj podlaktici oko 3 cm od brazde. Prednost druge incizije je bolja vizualizacija u distalnoj podlaktici, no ožiljak koji ostaje nakon ove incizije često dovodi do preosjetljivosti i hipertrofičnog ožiljka na mjestu gdje ožiljak prelazi brazdu ručnog zgloba i koje je sklono pritisku pri oslanjanju šake na podlogu.

Ovim smo istraživanjem pokušali istražiti jesu li dugoročni rezultati dekompresije medijanusa u karpalnom kanalu upotrebom kratke incizije u dlanu usporedivi s rezultatima nakon upotrebe S incizije, te kakva je kvaliteta ožiljka nakon upotrebe kratke incizije u dlanu.

Obzirom da su tri dominantna simptoma, utrnutost prstiju, slabost šake te noćni bolovi kod naših bolesnika dogoročno pokazali značajno smanjenje ($p < 0.001$), možemo zaključiti da je dekompresija nervusa medijanusa kroz kratku uzdužnu inciziju daje adekvatne dugoročne rezultate.

Gledajući kvalitetu ožiljka, iz prikazanih vrijednosti našeg istraživanja moguće je zaključiti da su ožiljci kod naših bolesnika postoperativno imali slijedeće karakteristike. Većina je imala normalan vaskularitet, a samo dvoje od ukupno 33 bolesnika imalo je ružičasto ili crvenkasto obojan ožiljak. Česta je bila pojava hipopigmentacije te je kod samo nešto više od trećine, tj. 12 od 33 ispitanika ožiljak je bio boje okolne kože. Većina bolesnika je imala mekani ožiljak (15 od 33 bolesnika), iako je uočljiv visok udio osoba s većom popustljivošću (11 od 33), kao i nešto manje onih s normalnom popustljivošću (7 od 33). U većina bolesnika ožiljak je bio u razini okolne kože (24 od 33 bolesnika), s manjim udjelom onih kojima je ožiljak bio uzdignut do 2 mm (9 od 33). Većina bolesnika je imala normalnu diskriminaciju točki na jagodici (u 30 od 33 bolesnika) te maksimalnu snagu (5 od 5, u 24 od 33 bolesnika), s manjim udjelom onih sa snagom 4 (7 od 33) odnosno 3 (2 od 33) na ljestvici od 1 do 5.

Iz rezultata našeg istraživanja proizlazi da se upotrebom kratke uzdužne incizije postižu odlični dugoročni rezultati dekompresije nervusa medianusa uz zadovoljavajuću kvalitetu postoperacijskog ožiljka.

9. ZAKLJUČCI

1. Otvorena dekompresija karpalnog kanala kratkom uzdužnom incizijom u dlanu dugoročno dovodi do značajnog smanjenja utrnutosti, slabosti šake i noćnih bolovanja.
2. Postoperacijske tegobe sa strane ožiljka u većine bolesnika nestaju unutar mjesec dana od operacije, a samu u 10% bolesnika traju duže od godine dana.
3. Ožiljak nakon kratke uzdužne incizije dugoročno ne pokazuje znakove hipervaskularizacije, u više od 50% bolesnika je hipopigmentiran, kod većine bolesnika je u razini kože i normalne popustljivosti.

10. ZAHVALE

Zahvaljujem se svojem mentoru doc.dr.sc. Krešimiru Buliću na velikoj pomoći, strpljenju i razumijevanju te uputama i savjetima koje mi je dao te tako omogućio da napišem ovaj rad.

Najveće hvala upućujem svojoj prijateljici Ivani Bešlić na strpljenju i velikodušnoj pomoći oko tehničkih detalja, ali i svega ostalog.

Također, želim se zahvaliti svojoj cijeloj obitelji, a ponajviše svojoj majci,ocu i sestrama koji su mi veliki oslonac u svakodnevnom životu i školovanju.

Želim se zahvaliti svojim najboljim prijateljima Matei, Ani, Tini, Ivanu, Duji, Niki, Petri, Tini i Ani Š. koji su uz mene ostali do samoga kraja.

Posebno hvala Tomiju što me podržavao i pratio na mome putu.

I na kraju, želim se zahvaliti svim svojim kolegama s faksa i cimerima.

11. LITERATURA

1. Marušić A. Anatomija čovjeka.Zagreb:Medicinska naklada; 2002.
2. Moore KL, Dalley II FA, Agur AMR. Clinically Oriented Anatomy, Lippincott Williams & Wilkins; 2005.
3. Jalšovec D, Sustavna i topografska anatomija čovjeka.Zagreb: Školska knjiga;2005.
4. Ibrahim I, Khan WS, Goddard N,Smitham P.Carpal tunnel syndrome: a review oft he recent literature.The open orthop j. 2002; 6: 69-76. doi:10.2174/1874325001206010069
5. Aroori S ,Spence RA. Carpal tunnel syndrome.Ulster Med J. 2008;77(1): 6–17.
6. Stevens JC, Sun S, Beard CM, O'Fallon WM, Kurland LT. Carpal tunnel syndrome in Rochester, Minnesota, 1961 to 1980. Neurology. 1988;38(1):134-8.
7. Einhorn N, Leddy JP. Pitfalls of endoscopic carpal tunnel release.Orthop Clin North Am. 1996;27(2):373-80.
8. Bureau of Labor Statistics, U.S. Department of Labour. Lost worktime injuries and illnesses:characteristics and resulting days away from work,2002.[pristupljeno 10.5.2017.]
Dostupno na: <http://www.bls.gov/iif/home.htm>
9. Falkiner S., Myers S. When exactly can carpal tunnel syndrome be considered work-related?ANZ J Surg.2002;72(3):204–209.
10. Lozano-Calderon S., Anthony S., Ring D. The quality and strength of evidence for etiology: example of carpal tunnel syndrome.J Hand Surg Am.2008;33(4):525–538.
11. Melhorn JM. CTD: carpal tunnel syndrome, the facts and myths. Kans Med. 1994;95(9):189-92.
12. Stolp-Smith KA, Pascoe MK, Ogburn PL Jr. Carpal tunnel syndrome in pregnancy: frequency, severity, and prognosis. Arch Phys Med Rehabil. 1998;79(10):1285-7.

13. Michelsen H, Posner MA. Medical history of carpal tunnel syndrome. *Hand Clin.* 2002;18(2):257-68.
14. Brain Wr, Wright AD, Wilkinson M. Spontaneous compression of both median nerves in the carpal tunnel; six cases treated surgically. *Lancet.* 1947;1:277-82.
15. Seiler JG 3rd, Milek MA, Carpenter GK, Swiontkowski MF. Intraoperative assessment of median nerve blood flow during carpal tunnel release with laser Doppler flowmetry. *J Hand Surg Am.* 1989;14(6):986-91.
16. Tucci MA, Barbieri RA, Freeland AE. Biochemical and histological analysis of the flexor tenosynovium in patients with carpal tunnel syndrome. *Biomed Sci Instrum.* 1997;33:246-51.
17. Mackinnon SE. Pathophysiology of nerve compression. *Hand Clin.* 2002;18(2):231-41.
18. Crnković T, Bilić R, Kolundžić R. Sindrom karpalnog tunela-suvremena dijagnostika i liječenje. *Medica Jadertina.* 2008;38(3-4),77-84.
19. Szabo RM, Slater RR Jr, Farver TB, Stanton DB, Sharman WK. The value of diagnostic testing in carpal tunnel syndrome. *J Hand Surg Am.* 1999;24(4):704-14.
20. Buch-Jaeger N, Foucher G. Correlation of clinical signs with nerve conduction tests in the diagnosis of carpal tunnel syndrome. *J Hand Surg Br.* 1994;19(6):720-4.
21. Katz JN, Larson MG, Sabra A, Krarup C, Stirrat CR, Sethi R, i sur. The carpal tunnel syndrome: diagnostic utility of the history and physical examination findings. *Ann Intern Med.* 1990;112(5):321-7.
22. Gupta SK, Benstead TJ. Symptoms experienced by patients with carpal tunnel syndrome. *Can J Neurol Sci.* 1997;24(4):338-42.
23. Bilić R, Kolundžić R, Trkulja V, Crnković T, Vuković A. Sindrom karpalnog kanala-medicinske i ekonomske prednosti pravodobnog operativnog liječenja. *Lijec Vjesn.* 2006;128:143-49.
24. Pećina M. Kanalikularni sindromi. U: Pećina M i suradnici, ur. *Ortopedija.* 3.izd. Zagreb: Naklada Ljevak; 2004, 411-13.

25. Phalen CM. The carpal-tunnel syndrome. Seventeen years' experience in diagnosis and treatment of six hundred fifty-four hands. *J Bone Joint Surg Am.* 1966;48(2):211–28
26. Stevens JC. AAEE minimonograph #26: The electrodiagnosis of carpal tunnel syndrome. *Muscle&Nerve.* 1987;10(2):99–113
doi:10.1002/mus.880100202
27. Rempel D, Evanoff B, Amadio PC, de Krom M, Franklin G, Franzblau A i sur. Consensus criteria for the classification of carpal tunnel syndrome in epidemiologic studies. *Am J Public Health.* 1998;88(10):1447–51)
28. Jablecki CK, Andary MT, Floeter MK, Miller RG, Quartly CA, Vennix MJ, Wilson JR, i sur. Practice parameter: Electrodiagnostic studies in carpal tunnel syndrome. *Neurology.* 2002;58(11):1589-92
29. Practice parameter for carpal tunnel syndrome (summary statement). Report of the Quality Standards Subcommittee of the American Academy of Neurology. *Neurology.* 1993;43(11):2406-9
30. Jablecki CK, Andary MT, So YT, Wilkins DE, Williams FH. Literature review of the usefulness of nerve conduction studies and electromyography for the evaluation of patients with carpal tunnel syndrome. AAEM Quality Assurance Committee. *Muscle&Nerve.* 1993;16(12):1392–414
31. Kaufman MA. Differential diagnosis and pitfalls in electrodiagnostic studies and special tests for diagnosing compressive neuropathies. *Orthop Clin North Am.* 1996;27(2):245–52
32. Bodofsky EB, Wu KD, Campellone JV, Greenberg WM, Tomaio AC. A sensitive new median-ulnar technique for diagnosing mild Carpal Tunnel Syndrome. *Electromyogr Clin Neurophysiol.* 2005;45(3):139–44
33. Cantatore FP, Del`Accio F, Lapadula G. Carpal tunnel syndrome: a review. *Clin Rheumatol.* 1997;16:596- 603
34. El Miedany YM, Aty SA, Ashour S. Ultrasonography versus nerve conduction study in patients with carpal tunnel syndrome: substantive or complementary tests? *Rheumatology (Oxford).* 2004;43(7):887–95

35. Cudlip SA, Howe FA, Clifton A, Schwartz MS, Bell BA. Magnetic resonance neurography studies of the median nerve before and after carpal tunnel decompression. *J Neurosurg.* 2002;96:1046-051
36. Musluoglu L, Celik M, Tabak H, Forta H. Clinical, electrophysiological and magnetic resonance imaging findings in carpal tunnel syndrome. *Electromyogr Clin Neurophysiol.* 2004;44:161-65
37. Jarvik JG, Yuen E. Diagnosis of carpal tunnel syndrome: electrodiagnostic and magnetic resonance imaging evaluation. *Neurosurg Clin N Am.* 2001; 12:241-53
38. Monagle K, Dai G, Chu A, Burnham RS, Snyder RE. Quantitative MR imaging of carpal tunnel syndrome. *AJR Am J Roentgenol.* 1999;172:1581–6
39. McGrath MH. Local steroid therapy in the hand. *J Hand Surg [Am]* 1984;9(6):915-21
40. Kanaan N, Sawaya RA. Carpal tunnel syndrome: modern diagnostic and management techniques. *Br J Gen Pract.* 2001;51(465):311-4.
41. Kipp D, Wilson JK. Carpal tunnel syndrome: a critical review. *Crit Rev Phys Rehabil Med.* 2001;13(1):67-77
42. Bland JDP. Treatment of carpal tunnel syndrome. *Muscle&Nerve.* 2007;36:167–171. doi:10.1002/mus.20802
43. Bengzon AR, Eichman PL. An improved splint for treatment of the carpal tunnel syndrome. *Arch Phys Med Rehabil.* 1966 ;47(2):84-7.
44. Gerritsen AA, Scholten RJ, Assendelft WJ, Kuiper H, de Vet HC, Bouter LM. Splinting or surgery for carpal tunnel syndrome? Design of a randomized controlled trial [ISRCTN18853827]. *BMC Neurology.* 2001;1:8. doi:10.1186/1471-2377-1-8.
45. Burke DT, Burke MM, Stewart GW, Cambré A. Splinting for carpal tunnel syndrome: in search of the optimal angle. *Arch Phys Med Rehabil.* 1994;75(11):1241-4
46. Gerritsen AA, de Vet HC, Scholten RJ, Bertelsmann FW, de Krom MC, Bouter LM. Splinting vs surgery in the treatment of carpal tunnel syndrome: a randomized controlled trial. *JAMA.* 2002;288(10):1245-51

47. Oztas O, Turan B, Bora I, Karakaya MK. Ultrasound therapy effect in carpal tunnel syndrome. *Arch Phys Med Rehabil* 1998;79: 1540-4.
doi:[http://dx.doi.org/10.1016/S0003-9993\(98\)90416-6](http://dx.doi.org/10.1016/S0003-9993(98)90416-6)
48. Lehmann JF, Warren CG, Scham SM. Therapeutic heat and cold. *Clin Orthop Relat Res*. 1974;(99):207-45
49. Dunn F, Frizzell LA. Bioeffects of ultrasound, in therapeutic heat and cold,. U: Lehmann JF. Baltimore: Williams and Wilkins, 1982. Str. 386-403,
50. Ozdemir F, Birtane M, Kokino S. The clinical efficacy of low-power laser therapy on pain and function in cervical osteoarthritis. *Clin Rheumatol*. 2001;20(3):181-4.
51. Altan L, Bingöl U, Aykaç M, Yurtkuran M. Investigation of the effect of GaAs laser therapy on cervical myofascial pain syndrome. *Rheumatol Int*. 2005;25(1):23-7. doi:10.1007/s00296-003-0396-y
52. Naeser MA, Hahn KA, Lieberman BE, Branco KF. Carpal tunnel syndrome pain treated with low-level laser and microamperes transcutaneous electric nerve stimulation: a controlled study. *Arch Phys Med Rehabil*. 2002;83(7):978-88.
53. Basford JR, Hallman HO, Matsumoto JY, Moyer SK, Buss JM, Baxter GD. Effects of 830 Nm continuous wave laser diode irradiation on median nerve function in normal subjects. *Lasers Surg Med*. 1993;13 (6):597-604.
54. Walsh DM, Baxter GD, Allen JM. Lack of effect of pulsed low-intensity infrared (820 nm) laser irradiation on nerve conduction in the human superficial radial nerve. *Lasers Surg Med*. 2000;26(5):485-90.
55. Evcik D, Kavuncu V, Cakir T, Subasi V, Yaman M. Photomedicine and laser surgery. 2007; 25(1): 34-39. <https://doi.org/10.1089/pho.2006.2032>
56. Ekim A, Armagan O, Tascioglu F, Oner C, Colak M. *Swiss Med Wkly*. Effect of low level laser therapy in rheumatoid arthritis patients with carpal tunnel syndrome. 2007;137(23-24):347-52.
57. Duncan KH, Lewis RC Jr, Foreman KA, Nordyke MD. Treatment of carpal tunnel syndrome by members of the American Society for Surgery of the Hand: results of a questionnaire. *J Hand Surg Am*. 1987;12(3):384-91.

58. Herskovitz S, Berger AR, Lipton RB. Low-dose, short-term oral prednisone in the treatment of carpal tunnel syndrome. *Neurology*.1995;45(10):1923-5.
59. Chang MH, Chiang HT, Lee SS, Ger LP, Lo YK. Oral drug of choice in carpal tunnel syndrome. *Neurology*.1998;51(2):390-3.
60. Chang MH, Ger LP, Hsieh PF, Huang SY. A randomised clinical trial of oral steroids in the treatment of carpal tunnel syndrome: a long term follow up. *J Neurol Neurosurg Psychiatry*.2002;73(6):710-4.
61. Racasan O, Dubert T. The safest location for steroid injection in the treatment of carpal tunnel syndrome. *J Hand Surg Br*.2005 ;30(4):412-4.
62. Agarwal V, Singh R, Sachdev A, Wiclaw, Shekhar S, Goel D. A prospective study of the long-term efficacy of local methyl prednisolone acetate injection in the management of mild carpal tunnel syndrome. *Rheumatology (Oxford)*.2005;(44):647–650
63. Harris CM, Tanner E, Goldstein MN, Pettee DS. The surgical treatment of the carpal-tunnel syndrome correlated with preoperative nerve-conduction studies. *J Bone Joint Surg Am*. 1979;61(1):93-8.
64. Taleisnik J. The palmar cutaneous branch of the median nerve and the approach to the carpal tunnel. An anatomical study. *J Bone Joint Surg Am*.1973;55(6):1212-7.
65. Clifford R. Wheelless, III, MD. Wheelless' Textbook of Orthopaedics (ažurirano 1.12.2012.; pristupljeno 20.5.2017) .Dostupno na:
http://www.wheelsonline.com/ortho/incision_for_carpal_tunnel_release
66. Seiler JG 3rd, Barnes K, Gelberman RH, Chalidapong P. Endoscopic carpal tunnel release: an anatomic study of the two-incision method in human cadavers. *J Hand Surg Am*.1992;17(6):996-1002.
67. Katz JN, Fossel KK, Simmons BP, Swartz RA, Fossel AH, Koris MJ. Symptoms, functional status, and neuromuscular impairment following carpal tunnel release. *J Hand Surg Am*.1995 Jul;20(4):549-55.
68. Atik TL, Smith B, Baratz ME. Risk of neurovascular injury with limited-open carpal tunnel release: defining the "safe-zone". *J Hand Surg Br*. 2001;26(5):484-7. doi :10.1054/jhsb.2001.0583

69. Okutsu I, Ninomiya S, Takatori Y, Ugawa Y. Endoscopic management of carpal tunnel syndrome. *Arthroscopy*. 1989;5(1):11-8.
70. Jimenez DF, Gibbs SR, Clapper AT. Endoscopic treatment of carpal tunnel syndrome: A critical review *J Neurosurg* .1998;88:817, doi: [http://dx.doi.org/10.1016/S0278-2391\(99\)90302-6](http://dx.doi.org/10.1016/S0278-2391(99)90302-6)
71. Bande S , De Smet L, Fabry G. The results of carpal tunnel release: open versus endoscopic technique. *Journal of Hand Surgery*. 1994;19(1):14-17. doi:10.1016/0266-7681(94)90039-6
72. Brown RA, Gelberman RH, Seiler JG 3rd, Abrahamsson SO, Weiland AJ, Urbaniak JR, i sur. Carpal tunnel release. A prospective, randomized assessment of open and endoscopic methods. *J Bone Joint Surg Am*.1993;75(9):1265-75
73. Blair WF, Goetz DD, Ross MA, Steyers CM, Chang P. Carpal tunnel release with and without epineurotomy: a comparative prospective trial. *J Hand Surg Am*.1996;21(4):655-61. doi:10.1016/S0363-5023(96)80021-9
74. Huljev D. Prepreke u cijeljenju rane. *Acta Med Croatica*.2013;;67(Supl. 1):S5-10
75. Šoša T, Sutlić Ž, Stanec Z, Tonković I i sur. *Kirurgija*. Zagreb: Naklada Ljevak;2007.
76. Fearmonti R, Bond J, Erdmann D, Levinson H. A review of scar scales and scar measuring devices. *Eplasty*. 2010;10: e43.
77. Nedelec B, Shankowsky HA, Tredget EE. Rating the resolving hypertrophic scar: comparison of the vancouver scar scale and scar volume. *J Burn Care Rehabil* . 2000;21(3);205-212.
78. Sullivan T, Smith J, Kermode J, Mclver E, Courtemanche DJ. Rating the burn scar. *J Burn Care Rehabil*. 1990;11(3):256-60.
79. Draaijers LJ, Tempelman FR, Botman YA, Tuinebreijer WE, Middelkoop E, Kreis RW, i sur. The patient and observer scar assessment scale: a reliable and feasible tool for scar evaluation. *Plast Reconstr Surg*. 2004;113(7):1960-5
80. Truong PT, Lee JC, Soer B, Gaul CA, Olivotto IA. Reliability and validity testing of the patient and observer scar assessment scale in evaluating linear scars after breast cancer surgery. *Plast Reconstr Surg*. 2007 ;119(2):487-94.

81. Durani P, McGrouther DA, Ferguson MWJ. Current scales for assessing human scarring: A review. *Journal of Plastic, Reconstructive and Aesthetic Surgery*. 2009 ;62(6):713-720. doi:10.1016/j.bjps.2009.01.080

12. ŽIVOTOPIS

Zovem se Gabriela Alfier. Rođena sam 24.11.1992. godine u Šibeniku, gdje sam završila srednjoškolsko obrazovanje. 2011. godine upisujem Medicinski fakultet. Tijekom studija sam bila demonstrator na katedri za Anatomiju te katedri za Histologiju i Embriologiju. Od 2013. godine sam aktivna članica udruge CroMSIC. 2014. godine sam izabrana za lokalnog dužnosnika za medicinsku edukaciju u sklopu čega sam organizirala različite projekte. U slobodno vrijeme putujem te se bavim speleologijom, jogom i jedrenjem.