

# Usporedba kliničke i histološke dijagnoze u klasično i laparaskopsko apendektomirane djece

---

**Berović, Matea**

**Master's thesis / Diplomski rad**

**2017**

*Degree Grantor / Ustanova koja je dodijelila akademski / stručni stupanj:* **University of Zagreb, School of Medicine / Sveučilište u Zagrebu, Medicinski fakultet**

*Permanent link / Trajna poveznica:* <https://um.nsk.hr/um:nbn:hr:105:257459>

*Rights / Prava:* [In copyright](#)/[Zaštićeno autorskim pravom.](#)

*Download date / Datum preuzimanja:* **2024-07-26**



*Repository / Repozitorij:*

[Dr Med - University of Zagreb School of Medicine Digital Repository](#)



**SVEUČILIŠTE U ZAGREBU**  
**MEDICINSKI FAKULTET**

**Matea Berović**

**Usporedba kliničke i histološke dijagnoze u  
klasično i laparaskopsko apendektomirane djece**

**DIPLOMSKI RAD**



**Zagreb, 2017.**

Ovaj diplomski rad izrađen je u Kliničkom bolničkom centru Zagreb na Zavodu za dječju kirurgiju pod vodstvom prof.dr.sc. Anka Antabaka i predan je na ocjenu u akademskoj godini 2016./2017.

## **POPIS I OBJAŠNENJE KRATICA KORIŠTENIH U RADU**

DDK – desni donji kvadrant

PAS – Pediatric appendicitis score (Pedijatrijski sustav bodovanja)

CT – computed tomography (Kompjutorizirana tomografija)

UZV – ultrazvuk

PHD – patohistološka dijagnoza

LA - laparoskopska apendektomija

KA - klasična apendektomija

IAA – intraabdominalni apsces

NA – negativna apendektomija

PPV – pozitivna prediktivna vrijednost

NPV – negativna prediktivna vrijednost

OHBP – objedinjeni hitni bolnički prijem

# SADRŽAJ

<b>1. SAŽETAK</b>	
<b>2. SUMMARY</b>	
<b>3. UVOD</b> .....	<b>1</b>
<b>3.1. Anatomija i fiziologija crvuljka</b> .....	<b>1</b>
<b>3.2. Epidemiologija akutnog apendicitisa</b> .....	<b>1</b>
<b>3.3. Etiologija</b> .....	<b>1</b>
<b>3.4. Dijagnostički postupci</b> .....	<b>2</b>
3.4.1. Simptomi akutnog apendicitisa .....	2
3.4.2. Klinički znakovi .....	3
3.4.3. Laboratorijski nalazi .....	3
3.4.5. Analiza urina .....	4
3.4.6. Bodovni sustavi .....	4
3.4.6.1. Alvarado sustav bodovanja .....	4
3.4.6.2. Pedijatrijski sustav bodovanja (PAS; eng. Pediatric appendicitis score) .....	5
3.4.7. Slikovne pretrage .....	6
3.4.7.1. Nativna rendgenska snimka trbuha .....	6
3.4.7.2. Kompjutorizirana tomografija (eng. computed tomography - CT) .....	6
3.4.7.3. Magnetska rezonanca (MR) .....	7
3.4.7.4. Ultrazvuk i Doppler .....	7
<b>3.5. Makroskopski izgled akutnog apendicitisa</b> .....	<b>8</b>
<b>3.6. Histološke dijagnoze akutnog apendicitisa</b> .....	<b>8</b>
<b>3.7. Diferencijalne dijagnoze</b> .....	<b>10</b>
<b>3.8. Netipični položaji crvuljka</b> .....	<b>10</b>
<b>3.9. Komplikacije bolesti</b> .....	<b>11</b>
<b>3.10. Kirurško zbrinjavanje akutnog apendicitisa</b> .....	<b>12</b>
3.10.1. Povijest .....	12
3.10.2. Apendektomija.....	12
3.10.2.1. Klasična apendektomija .....	12
3.10.2.2. Laparoskopska apendektomija.....	13
3.10.2.3. Komplikacije apendektomije.....	13
<b>3.11. Antibiotiska terapija</b> .....	<b>14</b>
<b>4. ISPITANICI I METODE</b> .....	<b>16</b>
<b>5. REZULTATI</b> .....	<b>17</b>

<b>5.1. Ispitanici – spol i dob</b> .....	<b>17</b>
<b>5.2. Dijagnostički postupci</b> .....	<b>18</b>
5.2.1. Laboratorijski nalazi.....	18
5.2.2. Alvarado sustav bodovanja.....	19
5.2.3. Ultrazvuk.....	20
<b>5.3. Makroskopski izgled i patohistološka dijagnoza</b> .....	<b>21</b>
<b>5.4. Komplikacije akutnog apendicitisa</b> .....	<b>22</b>
5.4.1. Perforacija crvuljka .....	22
5.4.2. Peritiflitički apsces .....	23
<b>5.5. Usputne dijagnoze</b> .....	<b>24</b>
<b>5.6. Trajanje anestezije</b> .....	<b>25</b>
<b>5.7. Negativna apendektomija</b> .....	<b>26</b>
<b>5.8. Komplikacije apendektomije</b> .....	<b>26</b>
<b>5.9. Antibiotička terapija</b> .....	<b>28</b>
<b>5.10. Konačna dijagnoza</b> .....	<b>29</b>
<b>5.11. Trajanje hospitalizacije</b> .....	<b>30</b>
<b>6. RASPRAVA</b> .....	<b>31</b>
<b>7. ZAKLJUČAK</b> .....	<b>36</b>
<b>8. ZAHVALE</b> .....	<b>37</b>
<b>9. LITERATURA</b> .....	<b>38</b>
<b>10. ŽIVOTOPIS</b> .....	<b>44</b>

# 1. SAŽETAK

## Usporedba kliničke i histološke dijagnoze u klasično i laparaskopsko apendektomirane djece

Matea Berović

Abdominalna bol je jedan od glavnih razloga hitnog prijema, a akutni apendicitis je jedno od najčešćih kirurških hitnih stanja u dječjoj dobi. Postaviti dijagnozu akutnog apendicitisa u pedijatrijskoj populaciji i donijeti odluku o apendektomiji, izazov je i dan danas, čak i za iskusne kliničare. Naime, dijagnoza je sinteza podataka dobivenih iz anamneze, kliničkog pregleda, laboratorijskih vrijednosti te radioloških pretraga. Neprepoznata dijagnoza ili odgađanje kirurškog zahvata može rezultirati komplikacijama kao što su perforacija, apsces i peritonitis. S druge strane, u stanjima koja samo nalikuju akutnom apendicitisu odluka kliničara o apendektomiji vodi ka uklanjanju inocentnih crvuljaka u 15-30% (1,65). Cilj ovog rada je pružiti usporedbu kliničke i histološke dijagnoze te ostalih vrednovanih parametara između dviju skupina djece; laparaskopski i klasično apendektomirane. U radu je analizirano 330 djece sa sumnjom na akutni apendicitis, u dobi od dvije do 19 godina, koja su u razdoblju od 2013. do 2016. hospitalizirana i liječena na Zavodu za dječju kirurgiju u Kliničkom bolničkom centru Zagreb. Omjer dječaka i djevojčica je 1.34:1. Sva su djeca apendektomirana; njih 83.6% laparaskopski, a 16.4% klasičnom operacijom, kojima su pridruženi i slučajevi kada je došlo do konverzije iz laparaskopske u klasičnu apendektomiju. Podudaranje makroskopskog nalaza operatera i mikroskopskog nalaza patologa ne bilježi se u velikom postotku. U skupini laparaskopsko apendektomiranih, nalazi su se podudarali u 46.2%, a kod klasično apendektomiranih u 35.2% slučajeva. Veće vrijednosti Alvarado bodova ( $\geq 7$  u prosjeku) upućuju na flegmonozni ili gangrenozni stadij akutnog apendicitisa. Perforacija crvuljka rjeđa je pojava kod laparaskopsko apendektomiranih (10.2% naspram 32%). Od svih inocentnih crvuljaka, njih 90% pronađeno je kod djece koja su laparaskopsko apendektomirana. K tomu je negativna apendektomija češća pojava među djevojčicama (19.9%) nego li među dječacima (6.3%). Peritiflitički apsces kao posljedica perforacije, češći je intraoperativni nalaz u skupini KA (66.7% svih peritiflitičkih apscesa). Komplikacije apendektomije, infekcija kirurške rane te intraabdominalni apsces, pojavljuju se po sličnom obrascu; vrlo rijetko i bez statistički značajne razlike među skupinama.

**KLJUČNE RIJEČI:** crvuljak, apendicitis, apendektomija, djeca

## 2. SUMMARY

Comparison of clinical and histological diagnosis in children with classic and laparoscopic appendectomy

Matea Berović

Abdominal pain is one of the most common causes of emergency department admissions, and acute appendicitis is one of the most frequent surgical emergencies in children. To diagnose acute appendicitis and make a decision about appendectomy in the pediatric population is still challenging nowadays, even for experienced clinicians. In fact, the clinical diagnosis represents a synthesis of the medical history, physical examination, laboratory tests and radiographic imaging. An unrecognized diagnosis or delayed surgical removal of an inflamed appendix may result in complications such as perforation, abscess and peritonitis. On the other hand, due to clinical conditions that are similar to acute appendicitis, clinicians' decisions about appendectomy lead to an unnecessary removal of the appendix in 15-30% of cases (1,65). The aim of this study was a comparison of the clinical and histological diagnosis, and other valued parameters between two groups of children: those who underwent laparoscopic and those who had a classic appendectomy. 330 children aged two to 19 years, who were admitted to the Department of Pediatric Surgery at the University Hospital Centre Zagreb, in the period between 2013 and 2016 under suspicion of acute appendicitis, were analyzed in this study. The boys to girls ratio was 1.34:1. All of the children underwent the appendectomy; 83.6% of them had a laparoscopic, and 16.4% a classic procedure. The latter group also comprised those cases who were converted from laparoscopic to classic appendectomy. Concordance between the macroscopic surgical and microscopic pathological diagnoses was low. In the group of laparoscopic appendectomy, the diagnoses were correlated in 46.2%, and among those who underwent classic appendectomy in 35.2% of the cases. Higher Alvarado scores (average  $\geq 7$ ) point to phlegmonous or gangrenous acute appendicitis. A perforated appendix was less common among children who underwent laparoscopic appendectomy (10.2% in comparison with 32% in the other group). 90% of all innocent appendices were found in the laparoscopic appendectomy group. Furthermore, the negative appendectomy rate was higher among girls (19.9%) than boys (6.3%). Periappendiceal abscess after perforation was a more common intraoperative assessment in the classic appendectomy group (66.7% of all abscesses). Complications associated with appendectomy, infection of the surgical site and intraabdominal abscess, had the same incidence pattern – they occurred rarely and with no statistically significant difference between the groups.

**KEYWORDS:** appendix, appendicitis, appendectomy, children



## 3. UVOD

### 3.1. Anatomija i fiziologija crvuljka

Crvuljak je slijepi izdanak cekuma. Smješten je u desnom donjem kvadrantu trbušne regije, u blizini ileocekalne valvule s različitim varijacijama položaja što ponekad dovodi do dijagnostičke zabune. Njegova prosječna duljina iznosi 9 cm, s rasponom varijacije od 2 - 20 cm. Na mezenterij se veže svojim mezoapendiksom u kojem je smještena arterija koja ga opskrbljuje krvlju, a. appendicularis, terminalni ogranak ileokolične arterije. Postoji više teorija kojima se pokušava objasniti funkcija slijepog crijeva, ali nijedna ne zadovoljava u potpunosti. Naime, to je organ bez kojeg se živjeti može i mnogi ga smatraju rudimentarnim. No, obzirom na njegovu bogatu limfnu opskrbu i histološki limfoidnu građu, pretpostavlja se da kao dio GALT-a (eng. Gut-associated lymphoid tissue; crijevima pridruženo limfno tkivo) čini dio imunološkog-obrambenog-sustava tijela. Zagovornici druge teorije kažu da je on moguće mjesto stanovanja nepatogenih bakterija koje štite probavni sustav.

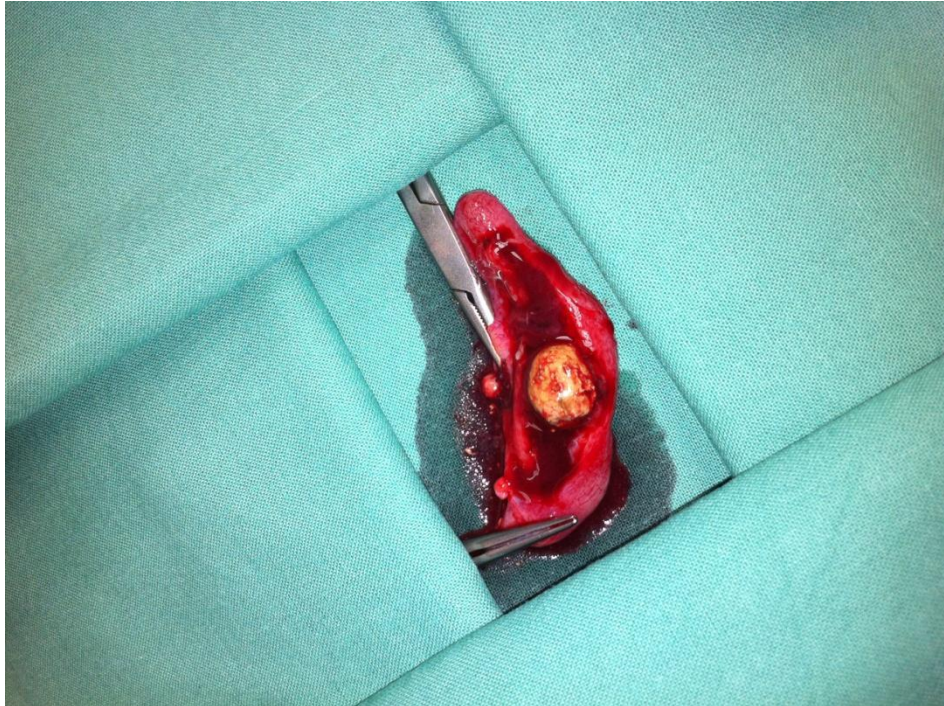
### 3.2. Epidemiologija akutnog apendicitisa

Akutni apendicitis se pojavljuje u svim dobnim skupinama. Rizik oboljenja u populaciji kreće se od 7-8% s vrškom incidencije u drugom desetljeću života, s medijanom između 10 i 11 godina starosti (2,3). Omjer incidencije akutnog apendicitisa kod dječaka i djevojčica iznosi 1.4:1 (3). Što je dijete mlađe, odnosno što je osoba više zašla u podmaklu dob, apendicitis je rjeđa pojava, ali tada češće dolazi do perforacije i povećan je mortalitet (4,5).

### 3.3. Etiologija

Akutni apendicitis jedan je od najčešćih uzroka akutnog abdomena u dječjoj dobi (3,6). Unatoč tomu, etiologija bolesti nije posve usaglašena. Postoji više hipoteza, a najprihvaćenija među njima je ona koja govori o opstrukciji lumena crvuljka iako se on nalazi u samo 30-40% slučajeva (7). Smatra se da opstrukcija nastaje uslijed hiperplazije limfoidnog tkiva koja prati upalni proces u crijevima ili bakterijsku infekciju, stazu fekalita, stranog tijela ili crijevnih parazita u lumenu te tumora. Pretpostavljeni mehanizam je distenzija uslijed porasta intraluminalnog tlaka što posljedično interferira s cirkulacijom uzrokujući vensku stazu, trombozu i edem, a ishemična stijenka postaje mjesto ulaska bakterija (7,8). Upalni proces se širi kroz stijenku, do seroze, zahvaćajući i parijetalni peritoneum pa nastaje lokalni peritonitis. Osim venske, kompromitirana je i arterijska

cirkulacija što vodi razvoju nekroze, gangrene, te ako se na vrijeme ne odstrani i perforacije crvuljka. Sljepljivanje okolnih crijevnih vijuga i velikog omentuma sprečavaju daljnje širenje upale, a kao rezultat toga razvija se periapendikularni apsces. Ako se pak tim samolimitirajućim mehanizmom ne lokalizira proces nastat će difuzni peritonitis (7).



Slika 1. Nalaz fekolita u crvuljku.

### 3.4. Dijagnostički postupci

Unatoč mnogobrojnim dostignućima na području medicinske dijagnostike, pouzdana dijagnoza akutnog apendicitisa predstavlja i dan danas izazov. Dijagnoza se temelji na kvalitetnoj anamnezi, kliničkom pregledu, laboratorijskoj obradi te radiološkim pretragama.

#### 3.4.1. Simptomi akutnog apendicitisa

Najranije bolesnici se žale na bol. To je prvi i glavni simptom. U početku, dok je upalom zahvaćen samo visceralni list peritoneuma i podražen vagus, mukla bol je najčešće izražena periumbilikalno (ili rjeđe u epigastriju). Nakon nekoliko sati, podraži se i parijetalni peritoneum te bol migrira u donji desni kvadrant, točnije lokalizira se u McBurneyevoj točki koja se nalazi na granici srednje i lateralne trećine linije koja spaja pupak sa prednjom spinom ilijakom. Taj slijed migracije boli se viđa u samo 50% slučajeva. Često ga nema kod osoba s retrocekalnim položajem crvuljka što otežava dijagnosticiranje. Gubitak teka je uobičajen, ali

ne nužno prisutan simptom (7,9). Uz to bolesnici često navode i mučninu i povraćanje koji se gotovo uvijek javljaju nakon boli. Malo kasnije bilježi se blagi ili umjereni porast tjelesne temperature. Visoka temperatura ili ukazuje na druge dijagnoze ili na komplikaciju apendicitisa - perforaciju. Akutnu upalu crvuljka mogu pratiti različiti poremećaji crijevnog motiliteta, od proljevastih stolica do opstipacije. Ove promjene mogu biti znaci komplikacija akutne upale. Proljevi su češći simptom kod zdjeliceg položaja slijepog crijeva (7).

### **3.4.2. Klinički znakovi**

Kod osobe pod sumnjom dijagnoze akutnog apendicitisa, pri kliničkom pregledu, uočava se nekoliko tipičnih znakova koji su imenovani raznim eponimima. Kad su te osobe djeca, potrebni su vještina, strpljenje i višekratni pregledi za sigurniji put do dijagnoze. Trbušna stijenka postaje jako osjetljiva već na nježnu palpaciju u području donjeg desnog kvadranta, točnije u McBurneyevoj točki. I lagana perkusija na tom mjestu izaziva osjećaj bolnosti (Grassmanov znak). Blumbergov znak, rebound efekt ili povratna osjetljivost kako sam naziv kaže jest pojačanje boli pri naglom popuštanju nakon pritiska u McBurneyevoj točki. To je znak s najvećom osjetljivošću (98%), (5). Palpacijom lijevog dijela trbuha i pritiskom na sigmoidu pojačava se bol u DDK što kliničari nazivaju Rovsingovim znakom. Kada liječnik vrši pritisak rukom u ileocekalnom području dok bolesnik podiže desnu nogu ispruženu u koljenu i pri tom se bol pojačava jer se zateže mišić psoas kaže se da je Krugerov znak pozitivan. Ako pacijent osijeća jaču bol u DDK kod kašljanja, pozitivan je Dunphyjev znak. Osim tih, u kliničkoj praksi se često provjeravaju: Hornov znak - kad se bol privremeno pojačava pri povlačenju testisa prema dolje. Znak opturatora - bol na pasivnu unutarnju rotaciju flektirane natkoljenice - upućuje na pelvičnu lokalizaciju crvuljka. Naime, kad je riječ o varijaciji položaja crvuljka, bilo to retrocekalno, pelvično ili subhepatično, izostaje tipična lokalizacija boli. Tada od pomoći može biti i digitorektalni pregled pri kojem postoji bolna osjetljivost desno i u retrovezikalnom prostoru ako je crvuljak smješten nisko u zdjelici. Kad se upala proširi i na parijetalni list peritoneuma, tada se u statusu uočava lokalni rigiditet, odnosno defans mišićne stijenke (7,10,11).

### **3.4.3. Laboratorijski nalazi**

Nijedan laboratorijski test nije specifičan za dijagnozu akutnog apendicitisa, ali neki od nalaza čine dijagnozu vjerojatnijom. Najčešće se koriste diferencijalna krvna slika, udio neutrofila i razina CRP-a (12). Iako umjereni leukocitoza ( $>11 \times 10^9/L$ ) dijagnostički ne ukazuje na određenu bolest, njena prisutnost je uobičajen nalaz u akutnom apendicitisu i prisutna je u čak 80% bolesnika. Neutrofilija je prisutna u 75-80% pacijenata. Porast

neutrofila se može uočiti i bez porasta ukupnog broja bijelih krvnih stanica što može podupirati dijagnozu apendicitisa (10). Za djecu mlađu od 4 godine, razina bijelih krvnih stanica unutar referentnih vrijednosti ima negativnu prediktivnu vrijednost od 95,6%, dok za djecu u dobi između 4 i 12 godina iznosi 89,5%. NPV normalne ili niske razine leukocita u adolescenata je 92% (3,13). Neutrofilni pomak u lijevo je također jako povezan s apendicitisom zato što samo 3,7% pacijenata pedijatrijske populacije, bez pomaka u lijevo, ima apendicitis. Iako je CRP kao izolirana laboratorijska vrijednost nespecifičan pokazatelj, viša razina može ukazivati na komplikaciju - perforirani apendicitis, odnosno povećava vjerojatnost da je riječ o apscesu (14,15). Stefanutti i suradnici su u svojoj studiji dokazali da je, ako su udio bijelih krvnih stanica i CRP oboje u granicama normale, kod djece s visoko suspektnim apendicitisom prisutnost crvuljka zahvaćenog upalom ekstremno neobična, te je reevaluacija pacijenta kroz vrijeme bolja opcija nego li odlazak u salu odmah (16).

### **3.4.5. Analiza urina**

Kod sumnje na akutni apendicitis, analiza urina standardna je pretraga. Akutni apendicitis može pratiti infekcija mokraćne. No, sama infekcija mokraćnog sustava može se manifestirati sličnom kliničkom slikom kao i akutni apendicitis. Blaga piurija, odnosno leukociturija, ili čak mikrohematurija, mogu se naći kod pelvične i retrocekalne lokalizacije crvuljka zbog nadražaja mokraćnog mjehura odnosno mokraćovoda. Prisutnost 20 i više leukocita, u uzorku urina pod velikim povećanjem, sugerira na urinarnu infekciju (7,11).

### **3.4.6. Bodovni sustavi**

#### **3.4.6.1. Alvarado sustav bodovanja**

U kliničkoj praksi, liječnici se vrlo često koriste Alvarado sustavom bodova za predviđanje dijagnoze apendicitisa. U kliničku praksu uveden je 1986.g. te iako prvotno osmišljen za trudnice, njegova se primjena vrlo brzo proširila na ostatak populacije. Danas se koristi modifikacija izvorne verzije, a temelji se na kombinaciji tri simptoma, tri klinička znaka te dva laboratorijska parametra. Sastoji se, dakle, od 8 komponenata s ukupnim brojem bodova 10 (migracija boli, gubitak teka, mučnina/povraćanje, osjetljivost donjeg desnog kvadranta, povratna osjetljivost, povišena temperatura  $>37,2^{\circ}\text{C}$ , leukocitoza  $> 10 \times 10^9/\text{L}$ , skretanje neutrofila u lijevo  $>75\%$ ). Obzirom da su povratna osjetljivost DDK te leukocitoza statistički značajno učestalije kod pacijenata s potvrđenom dijagnozom akutnog apendicitisa (5), boduju se s po 2 boda. Ostale komponente se boduju s po 1 bodom. Vjerojatnost da se radi

o dijagnozi apendicitisa se povećava brojem bodova pa tako vrijednost od 1-4 predviđa dijagnozu u 30% slučajeva, 5-6 u 66%, a 7-10 u 93% slučajeva (17). Sistematski pregled 42 istraživanja podupire uporabu Alvarado sustava bodovanja ističući kako je vrijednija metoda za isključenje akutnog apendicitisa kad je zbroj bodova ispod 5, nego li za potvrdu dijagnoze (specifičnost 94-99%), (17).

Studije koje su proučavale korisnost aplikacije Alvarado sustava bodovanja u pedijatrijskoj populaciji su pokazale da se, uz prijelomnu vrijednost od 7 bodova može postići PPV od 76% do 92%, ovisno o centru u kojem se istraživanje provodilo (18,19).

**Tablica 1: Alvarado sustav bodovanja**

Parametri	Bodovi
<b>Simptomi</b>	
Migrirajuća bol u DDK	1
Mučnina / Povraćanje	1
Gubitak teka	1
<b>Znakovi</b>	
Osjetljivost u DDK	2
Povratna osjetljivost u DDK	1
Povišena temperatura	1
<b>Laboratorijski nalazi</b>	
Leukocitoza	2
Skretanje neutrofila u lijevo	1
<b>Ukupno</b>	<b>10</b>

### 3.4.6.2. Pedijatrijski sustav bodovanja (PAS; eng. Pediatric appendicitis score)

Ovaj sustav bodovanja je koristan, reproducibilan i može se brzo primijeniti u preoperativnom periodu te čini važan dio algoritma za dijagnosticiranje akutnog apendicitisa. PAS se, kao i Alvarado sustav bodovanja, sastoji od 8 komponenata s ukupnim brojem bodova 10, a uključuje: migraciju boli, gubitak teka, mučnina/povraćanje, osjetljivost donjeg desnog kvadranta, osjetljivost pri kašljanju/skakutanju/perkutiranju u DDK, povišenu tjelesnu temperaturu, leukocitozu >10,000/mL te polimorfonuklearnu neutrofiliju >75% (3,20). I PAS se dijeli na vrijednosti s višom, srednjom i nižom vjerojatnošću dijagnoze akutnog apendicitisa. Prema rezultatima dvaju istraživanja, za broj bodova od 7 i više, osjetljivost PAS-a se kreće od 86-92.8%, odnosno specifičnost 50-69.3% (21).

Oba navedena sustava bodovanja mogu biti od velike pomoći pri postavljanju dijagnoze, ali nijedan od njih nema adekvatnu prediktivnu vrijednost za postavljanje konačne dijagnoze (19).

**Tablica 2: Pedijatrijski sustav bodovanja**

<b>Parametri</b>	<b>BODOVI</b>
Migracija boli	1
Gubitak teka	1
Mučnina / povraćanje	1
Osjetljivost donjeg desnog kvadranta	2
Osjetljivost pri kašljanju / skakutanju / perkutiranju u DDK	1
Povišena tjelesna temperatura	1
Leukocitoza (>10,000/mL)	2
Polimorfonuklearni neutrofili (>75%)	1
<b>Ukupno</b>	<b>10</b>

### **3.4.7. Slikovne pretrage**

#### **3.4.7.1. Nativna rendgenska snimka trbuha**

Nativni rendgenogram nisko je osjetljiv i nespecifičan, te se ne koristi u dijagnosticiranju akutnog apendicitisa. Ipak se koristi u nejasnim stanjima kada može biti od pomoći kod diferencijalne dijagnoze. Kalcificirani fekalit se može identificirati u donjem desnom kvadrantu u manje od 5 % slučajeva koji se evaluiraju kao apendicitisi (22). Radiografski znakovi koji mogu sugerirati na apendicitis su: obliteracija desnog ruba mišića psoasa, aerolikvidni nivoi u DDK, zrak u apendiksu i lokalizirani ileus. U rijetkim slučajevima perforiranog crvuljka može se prikazati pneumoperitoneum (23).

#### **3.4.7.2. Kompjutorizirana tomografija (eng. computed tomography - CT)**

Prednost CT-a je jasna vizualizacija kako crvuljka, tako i periapendikularnih te ostalih intraabdominalnih struktura. Osjetljivost CT-a za dijagnozu apendicitisa iznosi 97%, specifičnost 99%, pozitivna prediktivna vrijednost 98%, a negativna prediktivna vrijednost 98%

(3). No, u slučaju perforiranog apendicitisa preciznost iznosi oko 72%, s osjetljivošću od 62% i specifičnošću od 82% (3,24). CT nalaz značajan za dijagnozu uključuje: zadebljanje apendiksa ili stijenke cekuma te povećanje gustoće pericekalnog masnog tkiva, a u slučaju perforacije može se periapendikularno ili pericekalno vidjeti zrak, apsces, gnoj i/ili povećana količina slobodne tekućine. Obzirom da je prikaz kvalitetniji kod veće količine abdominalnog masnog tkiva, CT ima prednost kod pretile djece kada je ograničena korisnost UZV pretrage (25). Petrosyan i suradnici su u svom istraživanju uključili kombinaciju Alvarado bodovanja i CT-a u obradi 1630 pacijenata sa sumnjom na apendicitis te su pokazali da CT najveći utjecaj na smanjenje broja negativnih apendektomija (sa 6.2 na 3.3%) ima u grupi pacijenata s Alvarado vrijednosti od 5-7 (26). Upotreba CT-a kao dodatne dijagnostičke metode ipak ima određena ograničenja, a to su cijena te, osobito kod trudnica i djece, količina ionizirajućeg zračenja kojima ih izlaže.

### **3.4.7.3. Magnetska rezonanca (MR)**

MRI je visokokvalitetna dijagnostička metoda za apendicitis i k tomu, ne izlaže djecu i trudnice štetnom ionizirajućem zračenju. Nadalje, osjetljivost i specifičnost iznose 96.8%, odnosno 97.4%, a postotak negativnih apendektomija 3.1% (27). Očigledan nedostatak je ograničenost uporabe jer mnoge bolnice nisu opremljene uređajem za magnetsku rezonancu, zatim dužina trajanja pretrage, skupoća naspram CT-u i UZV-u, a često pretraga zahtijeva sedaciju ili anesteziju.

### **3.4.7.4. Ultrazvuk i Doppler**

Ultrazvuk je jeftina, neinvazivna i široko dostupna pretraga za koju nije potrebna sedacija i koja pacijente ne izlaže štetnom ionizirajućem zračenju. U rukama iskusnih radiologa, osjetljivost i specifičnost iznose 88 i 94% (28). Uzevši u obzir sve nedostatke prethodno nabrojanih radioloških pretraga, UZV se čini kao najprikkladnije pomoćno sredstvo za dijagnozu apendicitisa u dječjoj dobi. Ultrazvukom se može prikazati kolekciju slobodne tekućine u desnoj ilijačnoj fosi te nekompresibilan crvuljak promjera 6mm i više, a pritiskom sonde iznad inflamiranog crvuljka može se izazvati bol (7). Ako se uspije prikazati crvuljak, Color Dopplerom se vidi povećan protok krvi. Sekundarni ultrazvučni znaci akutnog apendicitisa uključuju: prisutnost ehogenog mezenterijalnog masnog tkiva oko slijepog crijeva te akustična sjena apendikolita (29). Kod pacijenata s perforiranim apendiksom, ultrazvukom se može prikazati periapendikularno gnoj ili apsces u slučaju da se formirao (30). Čimbenici koji otežavaju ultrazvučni prikaz su debljina i zrak u crijevnim vijugama što prekrivaju apendiks. U otprilike 5% slučajeva (31), ultrazvuk ilijačne fose će biti lažno

negativan. Pojedini kliničari predlažu se da se kod pacijenata s brojem Alvarado bodova >6 i upaljenim crvuljkom koji se ne može prikazati UZV-om, pristupi apendektomiji, bez ikakvih daljnjih tehnika snimanja, npr. CT-a (25). Alvarado sustav bodovanja i UZV, koristeći se zajedno, objektiviziraju nalaz te povećavaju prediktivnu vrijednost za dijagnozu akutnog apendicitisa u dječjoj populaciji stoga pojedini operateri predlažu da se ultrazvuk ordinira prije pristupanja apendektomiji, osobito kod pacijenata s niskim i srednje visokim vrijednostima Alvarada (32).

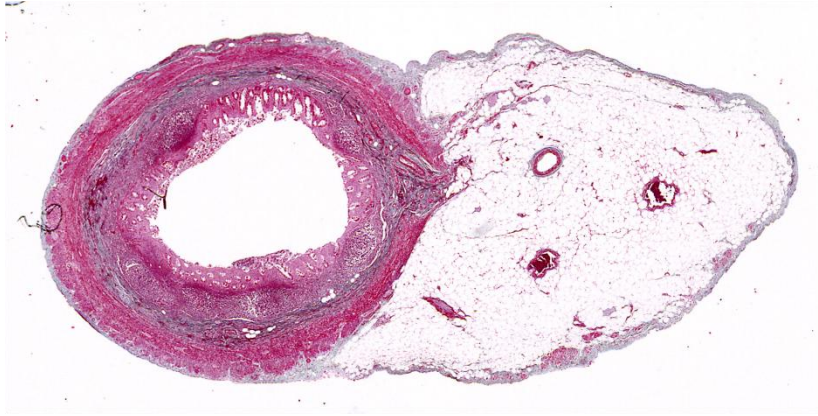
### **3.5. Makroskopski izgled akutnog apendicitisa**

Operater za vrijeme operacije opisuje makroskopski izgled crvuljka. Na temelju makroskopskog izgleda akutni apendicitis ima nekoliko stadija upale, a to su: inocentni, kataralni, flegmonozni, gangrenozni te konačno perforirani crvuljak. U ranoj (kataralnoj) fazi upale izražen je edem, a seroza je hiperemična. Flegmonozni stadij karakterizira seroza barem djelomično prekrivena fibrinopurulentnim eksudatom uz kongestiju površnih krvnih žila. Gangrenozno promijenjen crvuljak ima vidljive nekroze i ulceracije, areale zelenkasto-crne nekroze, a stijeka je meka i lako se kida. Perforirani crvuljak ima vidljiv prekid kontinuiteta stijenke. Uz sve to moguće je i nalaz fekolita pri odstranjenju crvuljka. Učestalost takvog nalaza kreće se prema različitim studijama od 19 do 65% kad se u obzir uzme samo pedijatrijska populacija (33-35).

### **3.6. Histološke dijagnoze akutnog apendicitisa**

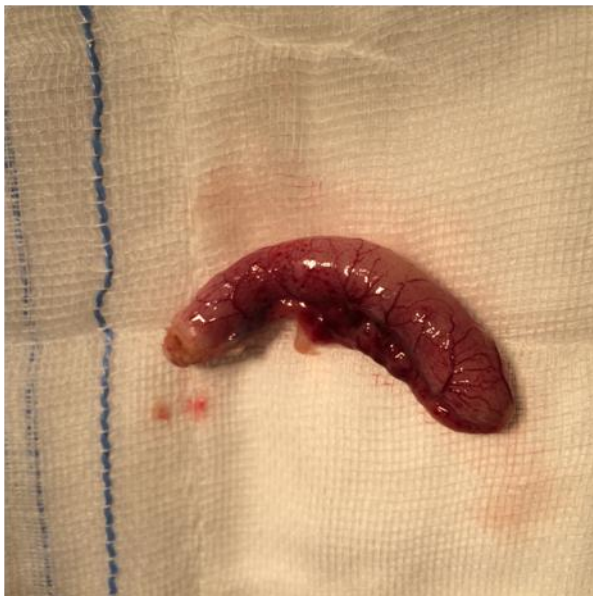Definitivna dijagnoza akutnog apendicitisa može se postaviti tek nakon izvršene apendektomije i nalaza patologa na temelju postoperativne obrade komadića tkiva crvuljka. Histološka dijagnoza ovisi o proširenosti upalnog infiltrata u stijenci crvuljka. Najraniji stadij upale, nazivamo latinskom dijagnozom *appendicitis acuta catarrhalis*, a obilježen je infiltratom neutrofila u mukozni, koji ne probija laminu muscularis mucosae i ne zahvaća submukozu, zatim edemom sluznice te eksudatom u lumenu s ili bez neutrofila. Sljedeća faza upale je gnojna faza (*appendicitis acuta suppurativa* ili *phlegmonosa*), a karakterizira ju širenje upalnog eksudata i nalaz polimorfonukleara u svim slojevima stijenke crvuljka, do seroze. U lumenu se nalazi gnoj. Nakon toga slijedi stadij gangrene (*app.acuta gangraenosa*) u kojem se vide područja nekroze stijenke. Najteži oblik je perforacija gangrenoznog crvuljka (*app.gangraenosa perforata*), (7).





**Slika 2. Histološki prikaz crvuljka i njegova mezenterija. Poprečni presjek.**

Makroskopski nalaz operatera ne korelira točno u svim slučajevima s nalazom patologa. Nekoliko studija provedenih na dječjoj populaciji pokazuje nisku podudarnost dijagnoze operatera i patologa (36-39). Kirurzi su skloni precijeniti stadij upale u usporedbi s histološkom dijagnozom (36). U 89% slučajeva kirurg i patolog se slažu oko pitanja postoji li upala crvuljka ili ne, prosječno u 58% slučajeva dijagnoze im se slažu i oko stadija upale, no s velikim varijacijama za pojedini stadij (36). Kako upala napreduje po stadijima, od flegmonoznog, gangrenoznog do perforiranog, makroskopska dijagnoza kirurga postaje sve preciznija. U slučaju gangrene, perforacije ili apscesa, intraoperativni nalaz dobro korelira s histološkim (40).



**Slika 3. Makroskopski izgled neposredno nakon apendektomije.**

### 3.7. Diferencijalne dijagnoze

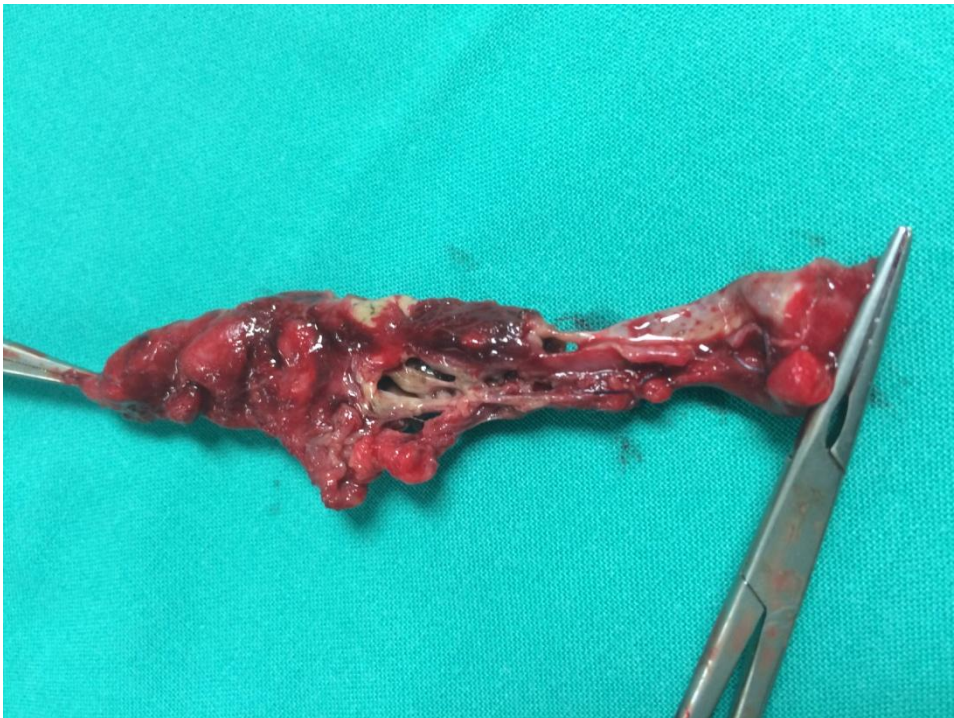Simptomi akutne upale crvuljka nisu specifični niti patognomonični. Mnoga patološka stanja mogu nalikovati po kliničkoj slici akutnom apendicitisu što predstavlja otegotnu okolnost pri postavljanju dijagnoze. Različitost diferencijalnih dijagnoza ovisi o dobi i spolu. Kao najčešća diferencijalna dijagnoza može se izdvojiti gastroenteritis i enterokolitis. Ako je u pitanju osoba ženskog spola, broj stanja sa sličnom kliničkom slikom uključuje i opstetričko-ginekološku patologiju: ovarijsku cistu, tuboovarijski apsces, rupturu jajnog folikula, torziju jajnika, zdjeličnu upalnu bolest, endometriozu te (ektopičnu) trudnoću. Kod dječaka treba misliti na torziju testisa. Kod mlađe djece sa sumnjom na upalu crvuljka može se pronaći mezenterijalni limfadenitis ili intususcepcija. U starijoj populaciji u obzir dolaze: divertikulitis, karcinom kolona te mezenterijalna ishemija. Bolesti mokraćnog sustava koje mogu nalikovati dijagnozi akutnog apendicitisa su: infekcija, ureterolitijaza ili nefrokolike. Moguća diferencijalna dijagnoza je i Meckelov divertikul, napadaj Crohnove bolesti ili ulceroznog kolitisa. Iz tih razloga se nakon apendektomije uobičajeno eksplorira ileum i njegov mezenterij u dužini od 90 cm proksimalno od ileocekalne valvule kako bi se isključili Meckelov divertikul, Crohnova bolest ili mezenterijalni limfadenitis. Nađe li se upaljen ili uzak Meckelov divertikul, valja ga odstraniti, a ako je Crohnovom bolešću zahvaćen crvuljak operacija se mora proširiti na odstranjenje cekuma i zahvaćenog dijela ileuma (7).

### 3.8. Netipični položaji crvuljka

Alternativni položaji crvuljka mogu biti uzrok atipične kliničke slike i posljedično tomu otežati postavljanje dijagnoze. Tako primjerice visok položaj retrocekalnog crvuljka može nalikovati kliničkoj slici kolecistitisa. Tada ultrazvuk abdomena može pomoći u diferenciranju dijagnoze. Osim toga, bol može biti najizraženija u kostovertebralnom kutu pa će stanje nalikovati slici pijelonefritisa, a zbog nadražaja desnog mokraćovoda, analizom mokraće mogu se utvrditi leukociturija i mikrohematurija. Pelvični smještaj crvuljka u akutnoj upali može se prezentirati proljevom ili dizurijom. Kad se spominju netipični položaji vrijedi spomenuti specifičnosti lokacije boli kod trudnica. Naime, bol i osjetljivost u DDK dominiraju u prvom trimestru, ali u drugoj polovici trudnoće, bol se može pojaviti u desnom gornjem kvadrantu ili desno bočno zato što gravidna maternica potiskuje crvuljak kranijalno (7). Kliničar treba imati na umu mogućnost netipičnih položaja crvuljka jer kasno postavljena dijagnoza vodi ka povećanju morbiditeta i komplikacija apendicitisa, kao što su perforacija, peritiflitički apsces, peritonitis, sepsa i šok.

### 3.9. Komplikacije bolesti

Do pojave komplikacija dolazi ako se upala crvuljka ne prepozna i ne liječi na vrijeme. Najčešća komplikacija je perforacija koja dovodi do stvaranja peritiflitičkog apscesa ili razvoja difuznog peritonitisa (Slika 4.). Osim toga mogu se razviti periflebitis, ileus i sepsa. Perforacija je češća u ranoj dječjoj i starijoj životnoj dobi zbog otežanog kliničkog prepoznavanja bolesti u tim dobnim skupinama. Također, pojava perforacije bolje korelira s duljinom trajanja simptoma prije hospitalizacije nego li s vremenom koje protekne od trenutka hospitalizacije do operacije (41). Na nju treba posumnjati kad tegobe traju dulje od 48 h, kad je prisutna visoka leukocitoza i tjelesna temperatura viša od 38,5°C te ako se nakon lokalizirane bolnosti u DDK pojavi difuzna abdominalna bol. Peritiflitički apsces se razvije kada crijevne vijuge i omentum spriječe širenje upalnog i fekalnog sadržaja po trbušnoj šupljini nakon perforacije. Na razvoj apscesa može ukazivati bolna palpabilna rezistencija u DDK uz povišenu tjelesnu temperaturu i leukocitozu. Radiološki se može uočiti nekoliko aerolikvidnih nivoa tankog crijeva ako postoji poremećaj u prolazu kroz crijeva. Ako se pak sadržaj nakon perforacije razlije po trbušnoj šupljini, razvit će se peritonitis karakteriziran difuznom abdominalnom boli, visokom temperaturom, meteorizmom, parezom crijeva i defansom trbušne stijenke.



Slika 4. Gangrena, nekroza i višestruke perforacije crvuljka. Nalaz neposredno nakon apendektomije.

## **3.10. Kirurško zbrinjavanje akutnog apendicitisa**

### **3.10.1. Povijest**

Iako je 1886. Reginald Heber Fitz objavio studiju o apendicitisu i imenovao operativno uklanjanje crvuljka apendektomijom, prvu uspješnu apendektomiju izveo je Claudius Amyand 1735. godine. Charles McBurney, po kojem se zove tipična točka najjačeg bola u akutnom apendicitisu, predložio je 1893. originalan način intraoperativnog razdvajanja mišićnih slojeva. Četiri godine ranije precizno je opisao prezentaciju i patogenezu apendicitisa te podučavao da je rana apendektomija najbolja terapija da se izbjegne perforacija i peritonitis. Tek krajem 20. stoljeća, točnije 1981. Kurt Semm izvodi prvu laparoskopsku apendektomiju koja postaje zlatni standard kirurškog zbrinjavanja akutnog i kroničnog apendicitisa (42).

### **3.10.2. Apendektomija**

Apendektomija je danas najčešće izvođena intraabdominalna operacija kirurgije dječje dobi. Uklanjanje crvuljka je ujedno i jedini način liječenja akutnog apendicitisa. Dva su pristupa koja se koriste – laparotomija klasičnim rezom u DDK i laparoskopska apendektomija. U slučaju nekompliciranog apendicitisa, apendektomija je izrazito uspješna i smrtnost zbog takve operacije je 0.1 do 0.5%, a morbiditet 5 do 7%. Kod operacija perforiranog apendicitisa stopa smrtnosti se kreće od 5 do 15%, a morbiditeta od 15 do 60%. Neprepoznavanje bolesti na vrijeme, postavljanje dijagnoze sa zakašnjenjem te odlaganje operacije povećavaju stopu morbiditeta i mortaliteta poslije operacije (7). Obje metode imaju svoje prednosti i nedostatke, ali nedavni sistematski pregled i meta-analiza randomiziranih kontroliranih studija koje su uspoređivale laparoskopsku i klasičnu apendektomiju pokazali su da su obje procedure sigurne i učinkovite (43).

#### **3.10.2.1. Klasična apendektomija**

Prvi, ujedno i stariji pristup, je klasična laparotomija koja započinje izmjeničnim rezom u donjem desnom kvadrantu (tzv. Mc Burneyeva incizija). Nakon incizije kože i potkožja te presijecanja aponeuroze vanjskog kosog trbušnog mišića slijedi razdvajanje mišićnih niti unutarnjeg kosog mišića i peritonealnog masnog tkiva te otvaranje peritoneuma. Potom se locira crvuljak i privuče u područje incizije što nije uvijek jednostavno pogotovo ako je položen retrocekalno pa se u tom slučaju rez proširuje na lateralnu stijenku. Odvaja se mezoapendiks i prekida se vaskularna opskrba crvuljka podvezivanjem apendikularne

arterije. Baza crvuljka se zahvati hemostatskom hvataljkom koja se potom premjesti nekoliko milimetara distalnije, a na mjestu prignječenja se podveže kirurškim koncem te se presiječe između postavljene ligature i hvataljke. Ostaje bataljak koji se uvrne u cekum te se stegne prethodno postavljen obodni šav na cekumu. Okolni prostor se ispere mlakom fiziološkom otopinom i gazom. Incizija se zatvara po slojevima, a drenaža se obično ne koristi ako se nije razvio apsces (7).

### **3.10.2.2. Laparoskopna apendektomija**

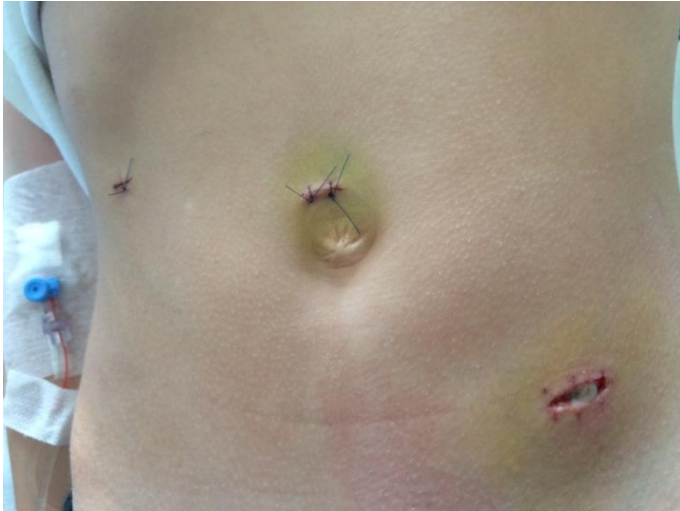Drugi i sve popularniji pristup u uklanjanju crvuljka sa sumnjom na apendicitis je laparoskopna apendektomija. Najčešće se koristi tehnika s tri ulaza veličine 5 do 10 mm. Slijed postupaka je isti - prikaz crvuljka, odvajanje mezoapendiksa, podvezivanje arterije i crvuljka te resekcija endoskopskim staplerom. U ovoj tehnici nije potreban obodni šav. Nakon što se pregleda i ispere trbušna šupljina, presječeni crvuljak uvlači se pomoću hvataljke u troakar te se skupa s njim izvlači iz trbuha. Ako je crvuljak prevelik, moguće ga je uvući u plastičnu vrećicu i usitniti prije izvlačenja iz trbuha (44). Prednosti laparoskopne operacije su: kraće vrijeme hospitalizacije, manja potreba za postoperativnom analgezijom, ranija tolerancija hrane, brži povratak aktivnostima i poslu te manji udio infekcija rane, a naspram tomu kao nedostatak stoje veći troškovi liječenja u odnosu na otvorenu apendektomiju (45).

Osim tehnike s tri ulaza, posljednjih se godina primjenjuje i laparoskopna apendektomija kroz jednu inciziju, tzv. „single-port laparoscopic appendectomy“. Kirurzi se uglavnom slažu da u jednostavnih apendicitisa ima jednako dobre rezultate kao i tradicionalna laparoskopna tehnika s tri troakara, a nedavno istraživanje je pokazalo da je relativno sigurna i isplativa i za uklanjanje kompliciranih slučajeva (46). Odluka o izboru tehnike, stoga, ostaje na sposobnosti i uvježbanosti samog operatera.

### **3.10.2.3. Komplikacije apendektomije**

Najčešće komplikacije su infekcija kirurške rane, nastanak intraabdominalnog apscesa i paralitički ileus (Slika 5.). Studija koja je proučavala ishode apendektomija pokazala je da su konverzija klasične u laparoskopnu operaciju, komplicirani apendicitis te muški spol glavni prediktori za razvoj kirurških komplikacija (47). Infekcija kirurške rane posljedica je intraoperativne kontaminacije čija se učestalost smanjuje s 20% u slučaju klasične apendektomije na 5% kad se izvodi laparoskopna apendektomija. Manje rezne rane te činjenica da pri izvlačenju crvuljka iz trbušne šupljine on ne dolazi u direktan dodir s kožom

već se vadi kroz troakare ili u vrećici, su potencijalno objašnjenje tog trenda. Na infekciju rane ukazuju povišena temperatura u razdoblju oporavka nakon operacije, bol te iscjedak iz rane. Ukoliko se infekcija razvije, ranu valja široko otvoriti te ordinirati antibiotike prema antibiogramu (7).



**Slika 5. Treći dan nakon laparoscopske apendektomije. Od tri kirurške rane, jedna pokazuje znakove infekcije. U rani nakon odstranjenja šavova, supurativno upalni sadržaj.**

IAA se razvija uslijed neadekvatnog ispiranja peritonealne šupljine tijekom operacije, oko zaostalog koproлита ili stranog tijela (npr. gaze). Klinički se očituje pojavom intermitentnih vrućica, malaksalosti, gubitkom teka pa čak i proljevom ako je smješten niže u zdjelici. Potvrđuje se ultrazvukom ili CT-om, a liječi se perkutanom drenažom pod radiološkom kontrolom te intravenskom antibiotskom terapijom. Ako to nije moguće, potrebna je ponovna operacija (7). Perioperativno ordinirani antibiotici smanjuju učestalost pojave apscesa (48).

### **3.11. Antibiotiska terapija**

Pacijentima sa sumnjom na akutni apendicitis ordiniraju se antibiotici perioperativno, a terapija se može nastaviti i postoperativno. Izbor vrste i trajanja terapije ovisi o procjeni kirurga, a temelji se na težini kliničke slike, nalazima i razvijenim komplikacijama. Koristi se empirijska terapija antibioticima koji djeluju na gram pozitivne i negativne aerobe te anaerobne bakterije. Iako se često preferiraju antibiotici širokog spektra djelovanja, Kronman i suradnici su u nedavnoj studiji pokazali da oni (piperacilin ± tazobaktam, tikarcilin ± klavulanat, cefalosporini, karbapenemi) nemaju prednost u odnosu na antibiotike užeg spektra kod djece, bilo s nekomplikiranim ili perforiranim apendicitisom (49). Studija Rafiq i

suradnika je pokazala da jednokratna preoperativna doza cefuroksima i metronidazola ima isti učinak u prevenciji infekcije kirurške rane u slučajevima neperforiranog apendicitisa kao i kad se isti režim ponovi postoperativno (50), stoga se za jednostavne apendicitise preporuča jednokratna perioperativna doza, dok se za komplicirane slučajeve terapija nastavlja i postoperativno. U slučaju perforacije i peritonitisa preporuča se 48-satna primjena antibiotika uz postoperativno praćenje upalnih parametara te prilagodbu terapije ovisno o pokazateljima.



## 4. ISPITANICI I METODE

U istraživanje je retrospektivno uključeno 330 djece u dobi od dvije do 19 godina, koja su u razdoblju od siječnja 2013. do prosinca 2015. hospitalizirana i obrađena na Zavodu za dječju kirurgiju Kliničkog bolničkog centra Zagreb zbog sumnje na akutni apendicitis, odnosno dijagnozu K35 prema nazivlju MKB klasifikacije. Sva djeca koja su uključena u istraživanje su apendektomirana. Kod neke djece učinjena je laparoscopska apendektomija s tri troakara, a kod ostale klasična apendektomija izmjeničnim rezom. Jedan dio laparoscopski započetih apendektomija bio je konvertiran u klasičnu operaciju zbog razvijenih komplikacija te je pridružen skupini klasično apendektomiranih u daljnjoj obradi podataka. Dakle, ovisno o metodi izvršene apendektomije djeca su podijeljena u 2 skupine: laparoscopsko (276 pacijenata, tj. 83.6%) te klasično apendektomirani (54 pacijenta, tj. 16.4%). Postoperativno je svaki crvuljak patohistološki pregledan na Zavodu za patologiju i citologiju u KBC-u Zagreb na temelju čega je donesena konačna dijagnoza. Kriterij za potvrdu dijagnoze akutnog apendicitisa bila je upalna infiltracija muskularis mukoze stijenke crvuljka. Tako se za dio uzoraka upala nije mogla dokazati pa su svrstani u inoentne crvuljke, odnosno negativne apendektomije. Upalno promijenjeni uzorci opisani su nekim od 4 stadija akutne upale crvuljka: kataralni, flegmonozni, gangrenozni ili gangrenozni perforirani.

Podaci o bolesnicima su se prikupljali iz Bolničkog informacijskog sustava (BIS) na osnovu medicinske dokumentacije u obliku povijesti bolesti. U računalu je priređena tablična datoteka, a parametri koji su se bilježili su: dob, spol, elementi Alvarado bodovnog sustava (migracija boli, gubitak teka, mučnina/povraćanje, osjetljivost donjeg desnog kvadranta, povratna osjetljivost, povišena temperatura, broj leukocita, skretanje neutrofila u lijevo), vrijednost CRP-a, razlika aksilarne i rektalne temperature, ultrazvuk abdomena preoperativno ordiniran te nalazi upalnih pokazatelja na UZV-u (slobodna tekućina intraabdominalno, povećani limfni čvorovi, zadebljana stijenka crvuljka), potom nalaz patohistološke dijagnostike, makroskopski nalaz za vrijeme operacije, nalaz peritiflitičkog apscesa, preoperativno ordinirana antibiotska terapija, duljina trajanja anestezije te duljina hospitalizacije, infekcija kirurške rane i nalaz intraabdominalnog apscesa kao komplikacije apendektomije. Za statističku analizu korištene su funkcije i grafikoni iz računalnog programa za tabličnu pohranu i obradu podataka Microsoft Office Excel-a 2007 te IBM SPSS 20.0 program.



## 5. REZULTATI

### 5.1. Ispitanici – spol i dob

Ukupan broj pacijenata je 330. Njih 276 podvrgnuto je laparoskopskoj apendektomiji, 43 ih je apendektomirano klasičnom laparotomijom, a u 11 slučajeva donesena je odluka o konverziji laparoskopske u klasičnu apendektomiju. Ukupan udio djevojčica i dječaka prikazuje tablica 3.

**Tablica 3. Udio dječaka i djevojčica**

	<b>Broj pacijenata</b>	<b>%</b>
Dječaci	189	57.3
Djevojčice	141	42.7
<b>Ukupno</b>	<b>330</b>	<b>100.0</b>

Sljedeća tablica prikazuje udio djevojčica odnosno dječaka u pojedinoj skupini prema načinu izvršene apendektomije.

**Tablica 4. Udio dječaka, odnosno djevojčica prema načinu izvršene apendektomije**

	<b>LA</b>		<b>KA</b>	
	<b>Broj</b>	<b>%</b>	<b>Broj</b>	<b>%</b>
Dječaci	151	54.7	38	72.2
Djevojčice	125	45.3	16	27.8
<b>Ukupno</b>	<b>276</b>	<b>100.0</b>	<b>54</b>	<b>100.0</b>

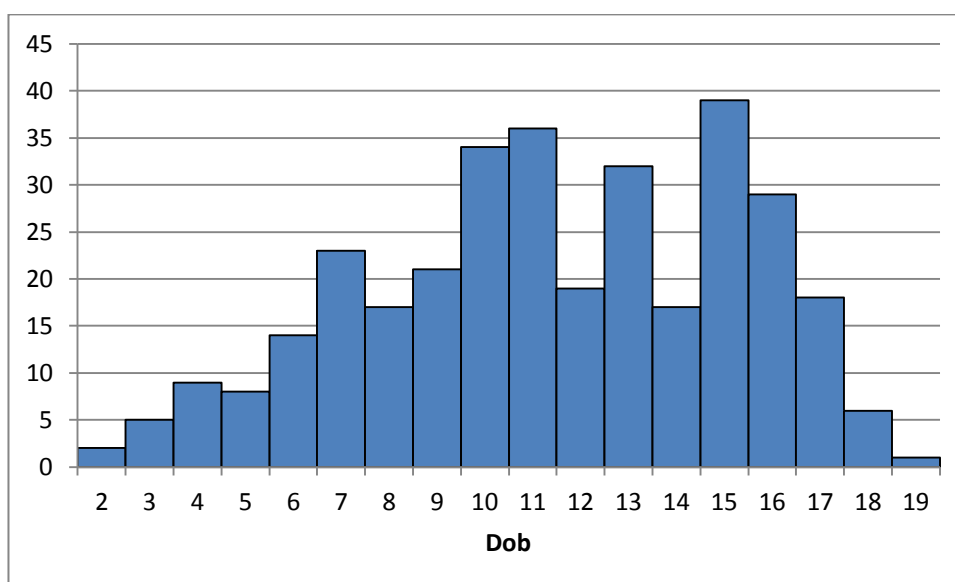
LA- Laparoskopska apendektomija

KA- Klasična apendektomija

Iako dječaci brojčano prevladavaju i zastupljeniji su u obje skupine, iduća tablica prikazuje da je veći udio laparoskopskih apendektomija izvršen u skupini djevojčica.

**Tablica 5. Učestalost pojedinog operativnog pristupa u skupini djevojčica, odnosno dječaka**

	Djevojčice		Dječaci	
	Broj	%	Broj	%
LA	125	88.7	151	79.9
KA	16	11.3	38	20.1
<b>Ukupno</b>	<b>141</b>	<b>100.0</b>	<b>189</b>	<b>100.0</b>



**Grafikon 1. Prikaz apendektomirane djece po dobnim skupinama**

## 5.2. Dijagnostički postupci

### 5.2.1. Laboratorijski nalazi

Svakom djetetu obavljani su standardni laboratorijski nalazi. Vrijednosti leukocita prije operacije kretale su se u rasponu od 1 – 30 (prosječno 15,21); dvoje djece imalo je vrijednosti niže od referentnih, kod 53 djece (16%) vrijednost leukocita bila je unutar referentnih vrijednosti, a njih 274 (83%) prezentiralo se leukocitozom.

Povišenu tjelesnu temperaturu prije operacije imalo je 150 (45.45%) djece.

CRP je rađen u 293 bolesnika (88.78%) s prosječnom vrijednosti 39.8. Broj djece s povišenom vrijednosti CRP-a (>5) prije operacije, u kojih je patohistološki nalaz bio pozitivan u smislu upale, je 171 (58.4%).

### 5.2.2. Alvarado sustav bodovanja

U tablici je prikazana usporedba Alvarado bodova s pojedinim stadijem upale nakon histološki postavljene konačne dijagnoze.

**Tablica 6. Alvarado bodovi pojedinih upalnih stadija**

Histološka dijagnoza	Medijan	Aritmetička sredina	Standardna devijacija	Minimum	Maximum	N
<i>a. inocentes</i>	6	6.1	1.9	2	9	35
<i>a. acuta catarrhalis</i>	6	6.2	2.0	3	10	44
<i>a. acuta phlegmonosa</i>	7	7.2	1.6	2	10	153
<i>a. acuta gangraenosa</i>	8	7.9	1.5	4	10	58
<i>a. acuta gangraenosa perforata</i>	6	6.0	0	6	6	1
<b>Ukupno</b>	<b>7</b>	<b>7.0</b>	<b>1.8</b>	<b>2</b>	<b>10</b>	<b>291</b>

\*Za 39 pacijenata nedostaju potpuni podaci za izračun Alvarado bodova, stoga nisu uvršteni u obradu.

Nakon što je analiza varijance (ANOVA) pokazala da se različite dijagnoze općenito razlikuju po Alvarado vrijednosti, učinjena je daljnja obrada kako bi se opazilo koje se to točno dijagnoze međusobno statistički značajno razlikuju.

Da bi se saznalo razlikuje li se Alvarado vrijednost s obzirom na histološki postavljenu dijagnozu, provedena je jednosmjerna analiza varijance za nezavisne uzorke. Dijagnoza *a. acuta gangraenosa perforata* nije uključena u obradu obzirom na to da postoji samo jedan slučaj s takvom dijagnozom. Rezultati ukazuju da postoje statistički značajne razlike u Alvarado bodovima s obzirom na postavljenu dijagnozu ( $F(3, 286) = 12.127$ ;  $p < 0.001$ ). Kako bi se utvrdilo među kojim specifičnim dijagnozama postoje razlike, proveden je Hochbergov GT2 post hoc test. On je odabran zbog svoje otpornosti na razlike u veličini podskupina. Rezultati post hoc testova ukazuju na to da su Alvarado bodovi statistički značajno viši kod dijagnoza *a. acuta phlegmonosa* nego li kod dijagnoza *a. Inocentes* ( $p = 0.003$ ) i *a. acuta catarrhalis* ( $p = 0.007$ ) te za *a. acuta gangraenosa* u odnosu na inocentne crvuljke i *a. acuta catarrhalis* (za oboje vrijedi  $p < 0.001$ ). Dijagnoze *a. acuta phlegmonosa* i *a.*

*acuta gangraenosa* se međusobno ne razlikuju statistički značajno po visini Alvarado rezultata ( $p = 0.054$ ; nije značajno), kao niti dijagnoze *a. inocentes* i *a. acuta catarrhalis* ( $p = 0.998$ ; nije značajno).

### 5.2.3. Ultrazvuk

Ultrazvuk je u procesu dijagnostičke obrade obavljen kod 184 od ukupno 330 djece (55.8%). Udio slobodne tekućine opažen je u 74 od ukupno 182 ordinirane ultrazvučne pretrage (40.7%). Povećani limfni čvorovi pronađeni su na UZV nalazu u 30 od 182 djece (16.5%). Zadebljala stijenka crvuljka ultrazvučno je uočena u 37 od 182 nalaza, odnosno u samo 20.3% djece. Tablica 8 prikazuje podudaranje prisutnosti upalnih znakova na UZV nalazu s konačnom dijagnozom.

**Tablica 7. Usporedba ultrazvučnog nalaza s histološkom dijagnozom**

UZV znakovi upale	Histološki opis crvuljka		Ukupno
	Upalno promijenjen	Inocentan	
Nisu prisutni	69	11	78
Prisutni	87	15	104
<b>Ukupno</b>	<b>156</b>	<b>26</b>	<b>182</b>

### 5.3. Makroskopski izgled i patohistološka dijagnoza

Podudaranje dijagnoze koju operater procijeni za vrijeme operacije na temelju makroskopskog izgleda crvuljka i konačne dijagnoze koja se postavi na temelju nalaza patologa prikazuje iduća tablica.

**Tablica 8. Usporedba makroskopskog izgleda crvuljka za vrijeme operacije i konačne (histološke) dijagnoze**

Histološka dijagnoza	Makroskopski izgled – intraoperativno					Ukupno
	a. innocentes	a. acuta catarrhalis	a. acuta phlegmonosa	a. acuta gangrenosa	a. acuta gangrenosa perforata	
<i>a. innocentes</i>	6	5	28	0	0	39
<i>a. acuta catarrhalis</i>	3	0	44	0	0	47
<i>a. acuta phlegmonosa</i>	1	2	124	26	21	174
<i>a. acuta gangrenosa</i>	0	0	28	14	24	66
<i>a. acuta gangrenosa perforata</i>	0	0	0	0	1	1
<b>Ukupno</b>	<b>10</b>	<b>7</b>	<b>224</b>	<b>40</b>	<b>46</b>	<b>327</b>

\*Za 3 pacijenta nedostaju podaci stoga je ukupan broj obrađenih u tablici 327.

Makroskopski upaljen crvuljak (neovisno koji stadij upale) pronađen je u 317 (96.9%) pacijenata, no mikroskopski je upala potvrđena u 288 (88.1%) uzoraka.

Makroskopski izgled crvuljka pri laparoskopskoj apendektomiji odgovara konačnoj dijagnozi u 126 od 272 slučaja, odnosno u 46.2% slučajeva. Kod djece operirane klasičnom apendektomijom nalazi se podudaraju u 19 od 54 slučaja, odnosno u 35.2% slučajeva. Najveće nepodudaranje dijagnoza se uočava u slučaju kada operater makroskopski procijeni da se radi o flegmonozno promijenjenom crvuljku.

## 5.4. Komplikacije akutnog apendicitisa

### 5.4.1. Perforacija crvuljka

Makroskopska perforacija crvuljka uočena je intraoperativno kod 45 slučajeva, unatoč tomu što je PHD analizom to potvrđeno za samo jedan slučaj. Vrijednosti Alvarado sustava se kreću od 5 do 10 za perforirane crvuljke, s prosječnom vrijednosti od 8 bodova. Njih 28 pronađeno je pri laparoskopskoj apendektomiji (udio od 10.2% od ukupnog broja LA). 7 slučajeva perforacije zahtijevalo je konverziju u laparotomiju, a za 10 perforiranih crvuljaka je pristup odmah bio klasična apendektomija. Dakle u 32% sve klasično apendektomirane djece je pronađena perforacija crvuljka. U 13 slučajeva perforacija razvio se i apsces pronađen za vrijeme operacije (28.3% slučajeva svih perforacija).

**Tablica 9. Učestalost perforacije crvuljka u obje skupine djece**

Perforirani crvuljak	Tip operacije		Ukupno
	KA	LA	
Nije prisutan	36	246	282
%	12.8	87.2	100.0
Prisutan	17	28	45
%	37.8	62.2	100.0
<b>Ukupno</b>	<b>53</b>	<b>274</b>	<b>327</b>
<b>%</b>	<b>16.2</b>	<b>83.8</b>	<b>100.0</b>

\*Za 3 djece nedostaju podaci o perforaciji crvuljka.

LA- Laparoskopska apendektomija

KA- Klasična apendektomija

Hi-kvadrat testom nezavisnosti provjereno je ima li povezanosti između odabira vrste apendektomije i prisutnosti makroskopski uočene perforacije crvuljka. Rezultati ukazuju na to da je perforacija crvuljka statistički značajno češće uočena kada se pristupalo klasičnoj apendektomiji ( $\chi^2(1) = 17.876$ ;  $p < 0.001$ ;  $V = 0.234$ ). Efekt je slabo izražen.

Sljedeća tablica prikazuje učestalost nalaza perforiranog crvuljka među svim dijagnozama za vrijeme operacije ovisno o dobi djece s dobnom granicom od 8 godina.

**Tablica 10. Udio perforiranih crvuljaka u različitim dobnim skupinama**

Dob djece (god.)	Perforacija crvuljka- makroskopski		Ukupno
	Broj	%	
< 8	13	21.7	60
≥ 8	32	11.9	267
<b>Ukupno</b>	<b>45</b>	<b>33.6</b>	<b>327</b>

\*Za 3 djece nedostaju podaci o perforaciji crvuljka.

#### 5.4.2. Peritiflitički apsces

Tablica 11 prikazuje učestalost nalaza peritiflitičkog apscesa pri operaciji u obje skupine djece.

**Tablica 11. Učestalost nalaza peritiflitičkog apscesa prema načinu izvršene apendektomije**

Intraoperativni nalaz apscesa	Tip operacije		Ukupno
	KA	LA	
Nema	41	268	309
%	13.3	86.7	100.0
Ima	12	6	18
%	66.7	33.3	100.0
<b>Ukupno</b>	<b>53</b>	<b>274</b>	<b>327</b>
<b>%</b>	<b>16.2</b>	<b>83.8</b>	<b>100.0</b>

\*Za 3 djece nedostaju podaci o intraoperativnom nalazu apscesa.

LA- Laparoskopna apendektomija

KA- Klasična apendektomija

Hi-kvadrat testom za nezavisnost provjerena je razlika u frekvenciji pojavljivanja apscesa ovisno o tome je li dijete apendektomirano klasično ili laparoskopski. Zbog malih očekivanih frekvencija u pojedinim ćelijama na tablici veličine 2x2, korištena je Yatesova korekcija. Rezultati ukazuju da se apscesi pojavljuju statistički značajno češće kod klasične nego kod

laparoskopske apendektomije ( $\chi^2(1) = 35.711$ ;  $p < 0.001$ ;  $V = 0.330$ ). Efekt je srednje izražen.

Kako bi se utvrdila povezanost povišenih CRP vrijednosti s nalazom perforiranog crvuljka s ili bez razvijenog apscesa, izračunata je point-biserijalna korelacija. Rezultati ukazuju na to da se uz višu CRP vrijednost statistički značajno više pojavljuju apscesi ( $r = 0.248$ ;  $p < 0.001$ ). Također, uz višu CRP vrijednost češće je prisutan perforirani crvuljak ( $r = 0.251$ ;  $p < 0.001$ ).

## 5.5. Usputne dijagnoze

Postoji udio djevojčica koje su operirane pod sumnjom akutnog apendicitisa, ali je za vrijeme apendektomije operater pronašao inocentan crvuljak i posumnjao na ginekološki uzrok simptoma. Patološki nalaz na adneksima pronađen je kod 10 od ukupno 141 djevojčice (7.1%).

Sljedeća tablica pokazuje ima li povezanosti takvog nalaza s histološki inocentnim crvuljkom. Očekivalo se da će se patološki nalaz na adneksima pojaviti tamo gdje je potvrđen inocentan crvuljak.

**Tablica 12. Inocentni crvuljak i nalaz na adneksima**

Nalaz na adneksima	Histološki inocentni apendiks		Ukupno
	Upaljen	Inocentan	
Pozitivan	110	21	131
Negativan	3	7	10
<b>Ukupno</b>	<b>113</b>	<b>28</b>	<b>141</b>

Kako bi se utvrdilo postoji li povezanost između pojavnosti inocentnog crvuljka i patološkog nalaza na adneksima, proveden je hi-kvadrat test. Zbog toga što u tablici postoje očekivane frekvencije manje od 5, p vrijednost izračunata je Fisherovim preciznim testom. Također, primijenjena je Yatesova korekcija za tablice 2x2. Postoji povezanost između pojavnosti inocentnog crvuljka i patološkog nalaza na adneksima tako da je takav nalaz češće prisutan kada i inocentni crvuljak ( $\chi^2(1) = 13,782$ ;  $p < 0.001$ ). Cramerov V ukazuje da se radi o srednjoj veličini efekta ( $V = 0.347$ ). Dakle, potvrđena je očekivana hipoteza.



Morfološki makroskopske promjene lokalizirane su na adneksima ginekološkog sustava djevojčica. Pronađene su sljedeće dijagnoze: (obostrane) ciste na jajnicima, paraovarijske ciste, torzija ciste desnog jajnika, serozni cistadenom jajnika, cista jajovoda, desnostrani salpingitis te endometrioza.

Kod pojedine djece je pri apendektomiji pronađen inocentan crvuljak i neka druga patologija. Za dvoje djece nalaz patologa postoperativno je pokazao da se radi o neuroendokrinom tumoru crvuljka. Kod troje djece operater je pronašao nalaz koji je potvrđen dijagnozom mezenterijalnog limfadenitisa. Kod dvoje pacijenata pronađen je Meckelov divertikul intraoperativno, ali je usporedo s tim u jednog djeteta patohistološki nalaz pokazao crvuljak u kataralnom stadiju upale, a u drugog flegmonozno promijenjen crvuljak.

## 5.6. Trajanje anestezije

Iduća tablica prikazuje usporedbu trajanja anestezije u prosjeku između dviju skupina djece.

**Tablica 13. Prosječno trajanje anestezije prema načinu izvršene apendektomije**

Tip operacije	Broj pacijenata	Prosječno vrijeme (min)	Standardna devijacija
Klasično	26	93.3	33.3
Laparoskopski	167	77.3	19.4

\*Za 28 djece iz skupine KA te za njih 109 iz LA skupine nedostaje podatak o trajanju anestezije.

S ciljem ispitivanja razlika u trajanju anestezije između pacijenata operiranih laparoskopski i klasično, proveden je t-test za nezavisne uzorke. Leveneovim testom za jednakost varijanci ispitano je zadovoljavaju li varijable uvjete za provedbu t-testa. Varijance podskupina statistički su se značajno razlikovale pa su stoga korišteni korigirani podaci (Welchov t-test). Pokazalo se da je trajanje anestezije statistički značajno dulje kod klasično operiranih pacijenata ( $t(27.699) = 2.381$ ;  $p = 0.024$ ).

## 5.7. Negativna apendektomija

Od svih apendektomija, njih 40 (12.1%) je bilo negativno, tj. crvuljak je opisan kao inocentan. Učestalost nalaza inocentnog crvuljka se razlikuje ovisno o spolu. Kod djevojčica je 19.9% od svih nalaza bilo inocentno (28 od 141), a kod dječaka samo 6.3% (12 od 189). Dakle, 70% svih NA prisutno je kod djevojčica.

## 5.8. Komplikacije apendektomije

Između dviju skupina djece (LA i KA) uspoređena je učestalost intraabdominalnog apscesa.

**Tablica 14. Učestalost razvoja IAA prema vrsti izvršene apendektomije**

IAA	Tip operacije		Ukupno
	KA	LA	
Nije prisutan	48	264	312
%	15.4	84.6	100.0
Prisutan	5	10	15
%	33.3	66.7	100.0
<b>Ukupno</b>	<b>53</b>	<b>274</b>	<b>327</b>

IAA – intraabdominalni apsces

LA – laparoskopski apendektomirani

KA – klasično apendektomirani

Kako bi se utvrdilo ovisi li razvoj intraabdominalnog apscesa o različitom tipu apendektomije, proveden je hi-kvadrat test nezavisnosti. Zbog malih očekivanih frekvencija u pojedinim ćelijama na tablici 2x2, korištena je Yatesova korekcija. Nije pronađena statistički značajna razlika u pojavi apscesa između uspoređivanih skupina djece ( $\chi^2(1) = 2.202$ ;  $p = 0.138$ ;  $V = 0.065$ ).

Objekti skupine djece su uspoređeni i obzirom na pojavu infekcije kirurške rane. Očekivao se veći postotak infekcija rane kod klasično apendektomiranih. Tablica prikazuje učestalost infekcije rane kod obje skupine.

**Tablica 15. Učestalost infekcije rane prema vrsti izvršene apendektomije**

Infekcija Rane	Tip operacije		Ukupno
	KA	LA	
Nije inficirano	51	272	323
%	15.8	84.2	100.0
Inficirano	2	2	4
%	50.0	50.0	100.0
<b>Ukupno</b>	<b>53</b>	<b>274</b>	<b>327</b>

\*Za 3 djece nedostaju podaci o postojanju infekcije kirurške rane.  
 LA- Laparoscopska apendektomija  
 KA- Klasična apendektomija

Kako bi se utvrdilo postoji li povezanost pojave infekcije kirurške rane i vrste apendektomije, proveden je hi-kvadrat test nezavisnosti. Zbog malih očekivanih frekvencija u pojedinim ćelijama na tablici 2x2, korištena je Yatesova korekcija. Nije pronađena statistički značajna razlika u pojavi infekcije kirurške rane između djece operirane klasično i laparoscopski. ( $\chi^2(1) = 1.352$ ;  $p = 0.245$ ;  $V = 0.065$ )

## 5.9. Antibiotiska terapija

Podaci o perioperativno ordiniranoj antibiotskoj terapiji nedostaju za 160 pacijenata (48.5%). Od ukupno 170 preostale djece, njih 166 (97.6%) primilo je antibiotsku terapiju prije operacije. Sljedeća tablica prikazuje povezanost perioperativno ordiniranih antibiotika s infekcijom kirurške rane postoperativno.

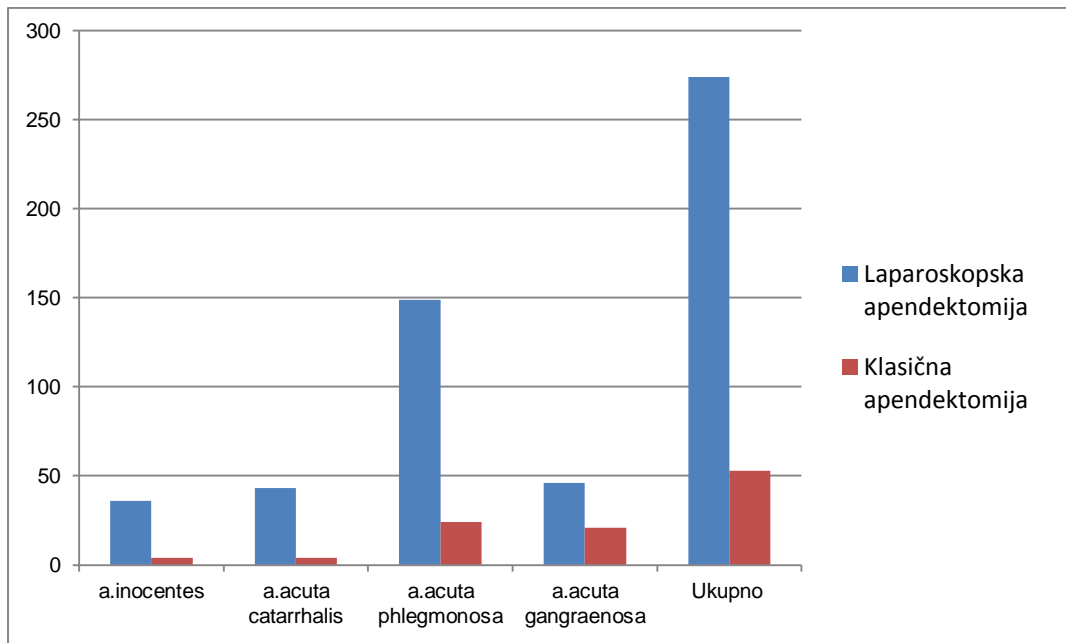
**Tablica 16. Perioperativno dobiveni antibiotici i infekcija rane**

Infekcija rane	Antibiotici		Ukupno
	Nisu dobili	Dobili	
Nije inficirano	4	162	166
Inficirano	0	4	4
<b>Ukupno</b>	<b>4</b>	<b>166</b>	<b>170</b>

Kako bi se utvrdilo pojavljuje li se infekcija rane češće kada se djeci ne ordiniraju antibiotici preoperativno, proveden je hi-kvadrat test. Zbog toga što u tablici postoje očekivane frekvencije manje od 5, p vrijednost izračunata je Fisherovim preciznim testom. Također, primijenjena je Yatesova korekcija za tablice 2x2. Nije nađena povećana učestalost infekcije rane kada djeca nisu dobila antibiotike ( $\chi^2(1) = 0$ ;  $p = 1$ ). Rezultate testa treba uzeti s oprezom, obzirom na to da je malen broj slučajeva u kojima postoji infekcija rane ili antibiotici nisu dani.

## 5.10. Konačna dijagnoza

Obje skupine djece (KA, LA) uspoređene su međusobno prema učestalosti pojedinih konačnih dijagnoza. Patohistološki nalaz kako nižeg upalnog stadija (kataralni i flegmonozni) tako i inoentnog crvuljka očekivao se s većim udjelom kod laparoskopski apendektomiranih.



**Grafikon 2. Učestalost pojedine histološke dijagnoze prema vrsti izvršene apendektomije**

Histološka dijagnoza a.gangrenosa perforata nije uvrštena u obradu jer je potvrđena nakon histološkog pregleda za samo jedan crvuljak.

Kako bi se utvrdilo postoje li sustavne razlike u učestalosti različitih histoloških dijagnoza između obje skupine djece, provedena su četiri "goodness-of-fit" hi-kvadrat testa, po jedan za svaku dijagnozu. Obzirom na niski broj slučajeva dijagnoze *app. gangraenosa perforata*, za nju nije proveden hi-kvadrat test. Dobiveni rezultati ukazuju na to da se laparoskopska apendektomija koristi statistički značajno češće od klasične za sve testirane dijagnoze, uz rizik od pogreške manji od 1%. Kako bi se provjerilo da li se neka dijagnoza statistički značajno razlikuje od takvog prevladavajućeg korištenja laparoskopske apendektomije, proveden je hi-kvadrat test nezavisnosti. Hi-kvadrat je pronašao da globalno postoji statistički značajan odklon u trendu odabira laparoskopske naspram klasičnoj apendektomiji kod nekih dijagnoza ( $\chi^2(3) = 15.181$ ;  $p = 0.002$ ;  $V = 0.215$ ). Post hoc izračunom prilagođenih standardiziranih reziduala, otkriveno je da se statistički značajna razlika nalazila kod

dijagnoze *a. acuta gangraenosa*, koja je češće zastupljena kod klasično apendektomiranih, uz malu veličinu efekta ( $z = 3.8$ ;  $p < 0.001$ ).

### 5.11. Trajanje hospitalizacije

Obje skupine djece (laparoskopsko i klasično apendektomirani) su uspoređene po prosječnom broju dana ležanja na Odjelu. Očekivalo se da će veći broj dana ležanja biti prisutan kod djece koja su apendektomirana klasičnim pristupom. Tablica 22 prikazuje trajanje hospitalizacije u obje skupine.

**Tablica 17. Prosječan broj dana ležanja na odjelu ovisno o vrsti izvršene apendektomije**

Tip Operacije	Broj djece	Prosječan broj dana	Standarda devijacija
KA	53	7.1	3.3
LA	274	5.2	2.5

Kako bi se utvrdilo postoji li razlika u prosječnom broju dana ležanja između klasično i laparoskopsko operirane djece, proveden je t-test za nezavisne uzorke. Leveneovim testom za jednakost varijanci ispitano je zadovoljavaju li varijable uvjete za provedbu t-testa. Varijance podskupina statistički su se značajno razlikovale pa su stoga korišteni korigirani podaci (Welchov t-test).

Pokazalo se da je prosječan broj dana ležanja statistički značajno veći kod klasično operiranih pacijenata ( $t(63,680) = 3.912$ ;  $p < 0.001$ ).

## 6. RASPRAVA

U istraživanje je retrospektivno uključeno 330 djece sa sumnjom na akutni apendicitis. Udio dječaka je 57.3%, a djevojčica 42.7%, s omjerom 1.34:1 u korist dječaka što se podudara s literaturom (Tablica 3), (3). Najmlađi pacijent je imao dvije, a najstariji 19 godina. Prosječna dob operativno liječene djece bila je 11,4 godina (Grafikon 1). Sva djeca su apendektomirana; njih 276 laparoskopski (83.6%) te 54 klasično (16.4%).

Kliničari su već odavno zamijetili da su kombinacije određenih simptoma, kliničkih znakova i laboratorijskih parametara karakteristične za akutnu upalu crvuljka te da povećavaju vjerojatnost dijagnoze ako su istovremeno prisutne. Postoji nekoliko bodovnih sustava konstruiranih na principu takvih kombinacija. Treba istaknuti Alvarado sustav bodovanja koji se široko primjenjuje u praksi. Njegova prednost je neinvazivnost, sigurnost i jednostavnost primjene, a kliničar ga može ponavljati u slučaju nesigurne dijagnoze dok opservira pacijenta. Unatoč tomu, prospektivne su studije pokazale da nije dovoljno precizan za postavljanje konačne dijagnoze (25,51,52) i preporuke su da se kao komplementarne metode koriste neke od slikovnih pretraga, po mogućnosti UZV zbog svih prednosti navedenih u uvodu. Rezultati pojedinih studija su oprečni po pitanju prijelomnih vrijednosti Alvarado bodova i implementacije istih u kliničkoj praksi. Ohle i suradnici tvrde da primjena Alvarada u kliničkoj praksi u dječjoj dobi nije pouzdan pokazatelj isključenja, odnosno potvrde dijagnoze i sudeći po njihovom istraživanju broj bodova 7 kao prijelomne vrijednosti nije dovoljno pouzdan da bi bio jedini kriterij za odluku o apendektomiji (17). Međutim, Toprak i suradnici su pokazali u svojoj studiji da je Alvarado sustav bodovanja dobar prediktor apendicitisa uz graničnu vrijednost od 6 bodova. Naime, svim pacijentima s Alvarado bodovima  $\geq 7$  potvrđena je dijagnoza akutnog apendicitisa (25). Analiza podataka ukazuje da se granična vrijednost od 6 bodova ne može uzeti u obzir pri odluci o hospitalizaciji i daljnjoj obradi djece pod sumnjom na akutni apendicitis na KBC-u Zagreb. Među djecom kojoj je postoperativno ustanovljen inocentan crvuljak, bilo je i onih s Alvarado vrijednosti od 9 bodova. Suprotno tomu, niske vrijednosti Alvarada (2,3) bile su prisutne među pacijentima kojima je potvrđen upalno promijenjen crvuljak (kataralno i flegmonozno). (Tablica 6) Međutim, provedenim statističkim testom utvrđeno je da je Alvarado rezultat statistički značajno viši kod dijagnoza *a. acuta phlegmonosa* i *a. acuta gangraenosa* nego li kod dijagnoza *a. inocentes* i *a. acuta catarrhalis*. Dijagnoze *a. acuta phlegmonosa* i *a. acuta gangraenosa* se međusobno ne razlikuju statistički značajno po visini Alvarado rezultata, kao niti dijagnoze *a. inocentes* i *a. acuta catarrhalis*. To podupire preporuke mnogih studija (25,32) da je implementacija Alvarado sustava u kliničkoj praksi, kao pomoćnog

dijagnostičkog sredstva pri odluci o liječenju djece sa sumnjom na akutnu upalu crvuljka, svrsishodna.

Već je spomenuto da se kod nejasnih slučajeva kliničari najčešće pomažu nekom od slikovnih metoda. Cilj slikovnih metoda je podići kako PPV tako i preciznost isključivanja dijagnoze. Kako je u uvodu navedeno, unatoč specifičnosti i osjetljivosti koje su više za CT, bojazan kliničara zbog radiosenzitivnosti dječje populacije, vodi ka tomu da je uporaba CT-a za razlučivanja akutne upale crvuljka vrlo skromna u praksi. UZV, unatoč nižoj specifičnosti i osjetljivosti, prema literaturi predstavlja zadovoljavajuće pomoćno dijagnostičko sredstvo za nejasne i komplicirane slučajeve. Scammell i suradnici su, u svom istraživanju provedenom na dječjoj populaciji, pokazali da je 92% ultrazvučnih znakova upale potvrđeno konačnom dijagnozom akutne upale crvuljka (53). Podaci s KBC-a Zagreb pokazuju da UZV još uvijek nije učestalost u praksi. Uporaba UZV-a ovisi o dostupnosti ultrasoničara u OHBP-u, a pouzdanost nalaza podložna je subjektivnosti onoga koji gleda i opisuje nalaz. U ovom je radu potvrđeno da je korišten u 55.76% djece sa sumnjom na akutnu upalu crvuljka (Tablica 7). Podudaranje radiološkog nalaza s histološkim nalazom patologa uočava se u 98 slučajeva od ukupno 182 obavljene ultrazvučne pretrage. Pod tim se podrazumijeva potvrda ultrazvučno viđenih znakova upale histološkom dijagnozom, ali i nepostojanje upalnih parametara na UZV-u s innocentnim crvuljkom (87+11=98 slučajeva). U skladu s literaturom PPV ultrazvuka iznosi 83.65%, ali NPV od 14.1% jasno pokazuje da nije vrijedan kriterij za isključivanje dijagnoze.

Positivna prediktivna vrijednost makroskopski postavljene dijagnoze akutne upale crvuljka je 100% kad se radi o gangreni, perforaciji ili apscesu, 91.7% ako se radi o nižem stadiju upale, a za situacije kad su operateri opisali kongestiju seroze ili kataralno promijenjen crvuljak, PPV pada na 54.4% (40). Međutim, podaci s KBC-a Zagreb se ne podudaraju s tom studijom. U slučaju gangrenoznog crvuljka PPV makroskopskog nalaza je niskih 35%, a u slučaju perforacije još je manja i iznosi 2%. PPV za makroskopski flegmonozno opisane crvuljke iznosi 55.4%, a za kataralne manje od 1%. Pretpostavka da je tomu tako su kriteriji prema kojima se opisuje pojedini stadij upale gdje u našoj praksi očigledno postoji diskrepancija između operatera i patologa. Operateri su skloni precijeniti upalu (36) i opisati crvuljak kao upalno promijenjen, a da patohistološki pregled pokaže da se ipak radi o innocentnom crvuljku. Prema našim podacima to se dogodilo u ukupno 33 (10%) slučajeva (Tablica 8).

Jedna od kontroverzi veže se za pitanje uklanjanja crvuljka pronađenog pri laparoskopskoj operaciji koji makroskopski ne izgleda upalno promijenjen. Obzirom da rezultati studija pokazuju da operateri nemaju mogućnost ispravne dijagnoze innocentnog crvuljka makroskopski (negativna prediktivna vrijednost makroskopski normalnog crvuljka je 66,9%),



preporuka je da se apendektomira svaka laparoscopska procjena stanja suspektnih na akutnu upalu crvuljka (40). Naime, makroskopski normalan izgled crvuljka ne isključuje upalu ograničenu na mukozni sloj. Prema našim rezultatima crvuljak koji je makroskopski ocijenjen kao upalno nepromijenjen potvrđen je nakon PHD-a u 6 od ukupno 10 slučajeva, dakle NPV (60%) se podudara s drugim studijama (Tablica 8).

U prilog preporuci da se ukloni svaki crvuljak pri laparoscopskoj apendektomiji govore i rezultati istraživanja kojeg su proveli Hussain i suradnici. Pokazali su da je 20% pacijenata koji su primljeni pod kliničkom sumnjom akutnog apendicitisa odgovorilo dobro na apendektomiju iako je nalaz biopsije došao kao inocentan crvuljak, a bol i ostali simptomi su nestali u 89.5% svih pacijenata nakon apendektomije (54). Svi pacijenti u našem istraživanju su otpušteni s Odjela bez bolova. Međutim, naknadno nije praćen postoperativni tijek pa ne možemo sa sigurnošću tvrditi da je apendektomija riješila glavni simptom s kojim su se javili na hitni prijem - bol u trbuhu.

Patohistološki pregled pokazao je da se u 40 uzoraka radi o inocentnom crvuljku. Od toga, 70% (njih 28) pronađeno je kod djevojčica. Sudeći po rezultatima, situacija na KBC-u Zagreb ne odudara od objavljenih podataka prema kojima je udio NA među svim dijagnozama dvostruko veći u skupini djevojčica nego li dječaka (55). U prilog tomu govori činjenica da je kod djevojčica značajan udio patoloških stanja ginekološkog sustava koja stvaraju diferencijalno dijagnostičku zabunu zbog slične simptomatologije. Sukladno tomu inocentni crvuljak se kod djevojčica češće pojavljuje kada se pronađe patološki nalaz na adneksima ginekološkog sustava kao uzrok problema (Tablica 12).

Uporaba laparoskopije u praksi zbrinjavanja akutne upale crvuljka u dječjoj populaciji bilježi porast tek u posljednja dva desetljeća. Primjerice, podaci pokazuju da je u 12-ogodišnjem periodu od 1999. do 2010. udio LA porastao s 22 na 91% (56). U KBC-u Zagreb laparoscopska apendektomija također postaje sve češći način kirurškog zbrinjavanja akutnog apendicitisa dječje dobi. U usporedbi s 1999./2000. kada je udio laparoscopskih apendektomija iznosio manje od 1 %, rezultati iz 2011./2012. pokazuju da se taj postotak penje na 74.6%. Prema rezultatima našeg istraživanja bilježi se daljnji porast (83.6%) u narednim godinama (2013. - 2015.). Može se zaključiti da je LA postala zlatni standard i u pedijatrijskoj populaciji. Dvije su posljedice učestalijeg pristupa LA: manji udio perforacije crvuljka (Tablica 9) kao glavne komplikacije inače kasnog dijagnosticiranja i liječenja akutnog apendicitisa te veći udio negativnih apendektomija (uklanjanje tzv. inocentnog crvuljka), (Grafikon 2).

Po pitanju udjela NA nakon sve češćeg pristupanja laparoscopskoj apendektomiji kod liječenja akutne upale crvuljka objavljeni rezultati su oprečni. Dob od 12-18 godina, ženski

spol te odsutnost lokaliziranog ili generaliziranog peritonitisa istaknuti su kao značajni prediktori NA (7). Analizom baze podataka SALTSA-a (the Swiss Association of Laparoscopic and Thoracoscopic Surgery), na temelju obrade 7964 pacijenata koji su laparoskopski apendektomirani, pokazano je da se udio NA statistički značajno smanjio vremenom, s 12.7% u 1995. na 2.8% u 2006. bez istovremenog porasta udjela perforiranih crvuljaka (8). S druge strane, postoje one studije koje su pokazale da LA ne smanjuje udio NA (57), odnosno koje su utvrdile da je udio NA viši kod laparoskopskih u odnosu na otvorene apendektomije (58). Podaci s KBC-a Zagreb se podudaraju s posljednjom skupinom. Udio NA iznosi 13.1% (36 od 274), a u KA skupini 7.5% (4 od 53), (Grafikon 2). Objašnjenje povećanog udjela NA u skupini LA vjerojatno leži u činjenici da je LA praćena mnogim prednostima koje su nabrojane u uvodu (45) pa su, imajući to na umu, operateri priklonjeniji LA kod manje jasnih kliničkih slika sa sumnjom na akutni apendicitis.

S druge strane, kliničari zaziru od perforacije crvuljka jer povećava stopu morbiditeta i mortaliteta, a još uvijek predstavlja najčešću komplikaciju akutne upale crvuljka. To bi moglo biti dodatno opravdanje za općenito visok udio negativnih apendektomija. Incidencija perforiranih crvuljaka varira među studijama i prema nekima se kreće u rasponu od 12-28% (4,5,59). Kod nas je makroskopski perforacija uočena u 10.2% (28 od 274) svih LA, te kod 32% (17 od 53) KA (Tablica 9). Provedenim testom je utvrđeno da je statistički značajno češća pojava kod KA. Već je u uvodnom dijelu naglašeno da su posljedice perforacije peritonitis zbog difuznog razlijevanja sadržaja po trbušnoj šupljini ili peritiflitički apsces. Sukladno češćoj pojavi perforiranog crvuljka u skupini KA, i nalaz peritiflitičkog apscesa je statistički značajno češći kod KA (Tablica 11). Perforirani crvuljak je češći intraoperativni nalaz kod mlađih dobnih skupina. Unatoč napretku medicinske dijagnostike i naporima koji se ulažu u smanjenje udjela perforacija, djeca u dobnj skupini mlađoj od 8 godina i dan danas imaju dvostruko veći udio perforacija u odnosu na onu stariju (55). To potvrđuju i naši rezultati; udio perforiranih crvuljaka (makroskopski) među svim dijagnozama u djece mlađe od 8 godina iznosi 21.7% što je gotovo dvostruko više od udjela u skupini od 8 godina i više (11.9%), (Tablica 10).

Uza sve prednosti laparoskopske tehnike, prema nekim studijama duljina trajanja operacije je veća u LA skupini. Razlog tomu može biti činjenica da nisu svi operateri dovoljno ispraksirani u takvom pristupu, ili je pak to vrijeme dulje zbog same pripreme procedure i ostalih tehničkih pojedinosti (45,60). U ovom istraživanju bilježeno je trajanje anestezije prema načinu izvršene apendektomije u KBC-u Zagreb i potvrđeno je da statistički značajno kraće traje u LA skupini. U toj skupini prosječno iznosi 77.3, a kod OA 99.3 minute (Tablica 13).

Kako je u uvodu opisano, postoperativne komplikacije apendektomije su infekcija kirurške rane te razvoj intraabdominalnog apscesa. Incidencije obiju komplikacija su statistički značajno snižene nakon uvođenja LA u kliničku praksu (61). Međutim, Anderssonova nedavna studija je pokazala da LA smanjuje udio infekcija kirurških rana, ali istovremeno povećava udio intraabdominalnih apscesa (62). Suprotno tomu, velika retrospektivna studija koja je proučavala 1267 apendektomija pokazala je da nema statistički značajne razlike u incidenciji IAA u djece apendektomirane laparoskopski odnosno klasično te je pojava IAA veća kod perforiranih apendicitisa neovisno o izboru operativne metode (63). Kirurška rana je prema našim podacima bila inficirana kod 3.8% djece koja su operirana klasičnom apendektomijom, odnosno u manje od 1% (0.7%) onih koji su laparoskopski apendektomirani (Tablica 15). Provedenim statističkim testom nije utvrđena statistički značajna razlika u učestalosti infekcije kirurške rane između uspoređivanih skupina djece. Isto tako, nije utvrđena niti statistički značajna razlika u pojavi IAA između obiju skupina (Tablica 14). Postoji mogućnost da su dobiveni rezultati takvi jer su uzorci i očekivane frekvencije maleni, stoga se trebaju interpretirati s oprezom.

Neovisno o odabiru operacijske tehnike, perioperativna primjena antibiotika smanjuje udio infekcija kirurške rane (48). Preporuka je da se metronidazol doda cefalosporinima 3. generacije radi učinka na anaerobe (64). Na KBC-u Zagreb najčešće se u praksi koriste Kefzol (cefazolin; cefalosporin prve generacije) te Medazol (metronidazol) što je djelomično u skladu s prethodnom preporukom. Premda statistička obrada nije pokazala povećanu učestalost infekcije rane kada djeca nisu dobila antibiotike, rezultate treba uzeti s oprezom obzirom na to da je malen broj slučajeva u kojima postoji infekcija rane ili antibiotici nisu dani (Tablica 16).

Jedna od prednosti zbog koje se favorizira laparoskopski pristup je kraće trajanje hospitalizacije, jer se u skladu s tim u jednu ruku smanjuju financijski troškovi, a u drugu zadovoljstvo pacijenata (45,60). To potvrđuju i naši rezultati koji pokazuju da su laparoskopski apendektomirana djeca ležala u prosjeku 1.9 dana kraće (Tablica 17).

## 7. ZAKLJUČAK

Laparoskopska apendektomija dominantna je kirurška metoda liječenja akutnog apendicitisa u pedijatrijskoj populaciji u KBC-u Zagreb. U razdoblju od 2013. do 2015. laparoskopski je apendektomirano 83.6% djece sa sumnjom na akutni apendicitis. Odluka o apendektomiji donesena je na temelju kliničkog pregleda, laboratorijskih nalaza te ultrazvučnog pregleda abdomena.

Iako se kliničari u svakodnevnoj kirurškoj praksi pomažu Alvarado sustavom bodovanja pri donošenju odluke o hospitalizaciji i obradi djece, još uvijek taj sustav nije sastavni dio rutinskih laparoskopskih listi. Ovaj rad je pokazao da su statistički značajno veće Alvarado vrijednosti (medijan broja bodova 7 i 8) kada je u pitanju dijagnoza flegmonozno ili gangrenozno promijenjenog crvuljka, no, nema značajne razlike u bodovima između ovih dviju dijagnoza, kao niti između inocentnog crvuljka i onog kataralno promijenjenog.

Obrada podataka pokazala je da je velika diskrepancija između makroskopski procijenjenog stadija upale za vrijeme operacije te mikroskopskog nalaza patologa. U skupini laparoskopski apendektomiranih, nalazi su se podudarali u 46.2% slučajeva, a kod klasično apendektomiranih u niskih 35.2%.

Posljedica učestalijeg pristupa LA je manji udio perforacije crvuljka kao glavne komplikacije inače kasnog dijagnosticiranja i liječenja akutnog apendicitisa (10.2% u LA naspram 32.1% u KA skupini) na račun većeg udjela negativnih apendektomija (90% svih NA je u LA skupini). K tomu je udio negativnih apendektomija trostruko veći među djevojčicama (19.9%) nego li među dječacima (6.3%). Peritiflitički apsces, koji se razvije kao posljedica perforacije, češći je intraoperativni nalaz u skupini KA (66.7% svih peritiflitičkih apscesa).

Komplikacije apendektomije, infekcija kirurške rane te intraabdominalni apsces, pojavljivali su se po sličnom obrascu; vrlo rijetko i bez statistički značajne razlike među skupinama. Može se, dakle, zaključiti da su oba kirurška pristupa podjednako sigurni odabiri za liječenje djece sa sumnjom na akutni apendicitis.

## 8. ZAHVALE

Zahvaljujem se svom mentoru, prof.dr.sc. Anku Antabaku, što mi je svojim savjetima i znanjem te ukazanim strpljenjem pomogao pri pisanju ovog diplomskog rada.

Posebno se zahvaljujem roditeljima i bratu na neizmjerne podršci tijekom cijelog školovanja i studiranja.

## 9. LITERATURA

1. Kurane BS, Sangolli MS, Gogate AS. A one year prospective study to compare and evaluate diagnostic accuracy of modified Alvarado score and ultrasonography in acute appendicitis, in adults. *Indian J Surg.* 2008;70:125–9.
2. Addiss DG, Shaffer N, Fowler BS, Tauxe RV. The epidemiology of appendicitis and appendectomy in the United States. *Am J Epidemiol.* 1990;132(5):910–25.
3. Rentea RM, St. Peter SD. Pediatric Appendicitis. *Surg Clin North Am.* 2017;97(1):93-112.
4. Aarabi S, Sidhwa F, Riehle KJ, Chen Q, Mooney DP. Pediatric appendicitis in New England: epidemiology and outcomes. *J Pediatr Surg.* 2011;46:1106-14.
5. Sheikh MA, Latif T. Acute appendicitis in children; correlation of clinical data with histopathological findings. *Professional Med J.* 2014;21(1):27-32.
6. St Peter SD, Sharp SW, Holcomb GW III, Ostlie DJ. An evidence-based definition for perforated appendicitis derived from a prospective randomized trial. *J Pediatr Surg.* 2008;43(12):2242–5.
7. Stipančić I. Akutni apendicitis. U: Šoša T, Sutlić Ž, Stanec Z, Tonković I i sur., ur. *Kirurgija.* Naklada Ljevak, 2007. str. 493-501.
8. Güller U, Rosella L, McCall J, Brügger LE, Candinas D. Negative appendectomy and perforation rates in patients undergoing laparoscopic surgery for suspected appendicitis. *Br J Surg.* 2011;98:589–95.
9. Longo DL, Fauci AS, Kasper DL, Hauser SL, Jameson JL, Loscalzo J, ur. *Harrison's principles of internal medicine.* New York: McGraw-Hill; 2012.
10. Craig S. Appendicitis. *Medscape.* [Internet]. 2017 Jan 19. [pristupljeno 15.5.2017.] <http://emedicine.medscape.com/article/773895-overview>
11. Wikipedia: the free encyclopedia [Internet]. Wikimedia Foundation, Inc. Appendicitis; [ažurirano 27.5.2017.; pristupljeno 1.6.2017.] <https://en.wikipedia.org/wiki/Appendicitis>
12. Gans SL, Atema JJ, Stoker J, Toorenvliet BR, Laurell H, Boermeester MA. C-reactive protein and white blood cell count as triage test between urgent and nonurgent conditions in 2961 patients with acute abdominal pain. *Medicine (Baltimore).* 2015 Mar 6;94(9):e569. doi: 10.1097/MD.0000000000000569.
13. Wang LT, Prentiss KA, Simon JZ, Doody DP, Ryan DP. The use of white blood cell count and left shift in the diagnosis of appendicitis in children. *Pediatr Emerg Care.* 2007;23(2):69–76.

14. Grönroos P, Huhtinen H, Grönroos JM. Normal leukocyte count value do not effectively exclude acute appendicitis in children. *Dis Colon Rectum*. 2009;52(5):1028–9.
15. Chung JL, Kong MS, Lin SL, Lin TY, Huang CS, Lou CC, et al. Diagnostic value of C-reactive protein in children with perforated appendicitis. *Eur J Pediatr*. 1996;155(7):529–31.
16. Stefanutti G, Ghirardo V, Gamba P. Inflammatory markers for acute appendicitis in children: are they helpful? *J Pediatr Surg*. 2007;42:773–6.
17. Ohle R, O'Reilly F, O'Brien KK, Fahey T, Dimitrov BD. The Alvarado score for predicting acute appendicitis: a systematic review. *BMC Medicine* 2011 Dec 28 9:139. doi: 10.1186/1741-7015-9-139.
18. Mandeville K, Pottker T, Bulloch B, Liu J. Using appendicitis scores in the pediatric ED. *Am J Emerg Med*. 2011;29:972–7.
19. Pogorelić Z, Rak S, Mrklíč I, Jurić I. Prospective validation of Alvarado score and pediatric appendicitis score for the diagnosis of acute appendicitis in children. *Pediatr Emer Care*. 2015;31:164–8.
20. Samuel M. Pediatric appendicitis score. *J Pediatr Surg*. 2002;37(6):877–81.
21. Bhatt M, Joseph L, Ducharme F. Prospective validation of the pediatric appendicitis score in a Canadian pediatric emergency department. *Acad Emerg Med*. 2009;16:591–6.
22. Gregory C. Appendicitis. CDEM Self Study Modules. Clerkship Directors in Emergency Medicine. Archived from the original on 2013 Nov 30 [pristupljeno 20.5.2017.]  
<https://web.archive.org/web/20131130062201/http://www.cdemcurriculum.org:80/ssm/gi/appy/appy.php>
23. Alder AC. Pediatric appendicitis workup. *Medscape*. [Internet]. 2016 Aug 18. [pristupljeno 18.5.2017.]  
<http://emedicine.medscape.com/article/926795-workup#c9>
24. Fraser JD, Aguayo P, Sharp SW, Snyder CL, Rivard DC, Cully BE, et al. Accuracy of computed tomography in predicting appendiceal perforation. *J Pediatr Surg*. 2010;45(1):231–4.
25. Toprak H, Kilincaslan H, Ahmad IC, Yildiz S, Bilgin M, Sharifov R, et al. Integration of ultrasound findings with Alvarado score in children with suspected appendicitis. *Pediatr Int*. 2014;56:95–9.
26. Petrosyan M, Estrada J, Chan S, Somers S, Yacoub WN, Kelso RL, et al. CT scan in patients with suspected appendicitis: clinical implications for the acute care surgeon. *Eur Surg Res*. 2008;40:211–9.

27. Kulaylat AN, Moore MM, Engbrecht BW, Brian JM, Khaku A, Hollenbeak CS, et al. An implemented MRI program to eliminate radiation from the evaluation of pediatric appendicitis. *J Pediatr Surg.* 2015;50(8):1359–63.
28. Doria AS, Moineddin R, Kellenberger CJ, Epelman M, Beyene J, Schuh S, et al. US or CT for diagnosis of appendicitis in children and adults? A meta-analysis. *Radiology* 2006 Aug 23. doi: 10.1148/radiol.2411050913. [Epub ahead of print]
29. Reddan T, Corness J, Mengersen K, Harden F. "Ultrasound of paediatric appendicitis and its secondary sonographic signs: providing a more meaningful finding". *J Med Radiat Sci.* 2016;63(1):59–66.
30. Alder AC. Pediatric appendicitis workup. *Medscape.* [Internet]. 2016 Aug 18. [pristupljeno 17.5.2017.] <http://emedicine.medscape.com/article/926795-workup#c10>
31. Reddan T, Corness J, Mengersen K, Harden F. Sonographic diagnosis of acute appendicitis in children: a 3-year retrospective. *Sonography.* 2016;3(3):87-94.
32. Zouari M, Jallouli M, Louati H, Kchaou R, Chtourou R, Kotti A, et al. Predictive value of C-reactive protein, ultrasound and Alvarado score in acute appendicitis: a prospective pediatric cohort. *Am J Emerg Med.* 2016;34(2):189–92.
33. Lowe LH, Penney MW, Schecker LE, Perez R Jr, Stein SM, Heller RM, et al. Appendicolith revealed on CT in children with suspected appendicitis: how specific is it in the diagnosis of appendicitis? *Am J Roentgenol.* 2000;175(4):981–4.
34. Fraser N, Gannon G, Stringer MD. Appendicular colic and the non-inflamed appendix: fact or fiction? *Eur J Pediatr Surg.* 2004;14:21–4.
35. Alaedeen DI, Cook M, Chwals WJ. Appendiceal fecalith is associated with early perforation in pediatric patients. *J Pediatr Surg.* 2008;43:889–92.
36. Tind S, Qvist N. Acute Appendicitis: A weak concordance between perioperative diagnosis, pathology and peritoneal fluid cultivation, *World J Surg,* 2016 Aug 19; doi: 10.1007/s00268-016-3686-8.
37. Bliss D, McKee J, Cho D, Krishnaswami S, Zallen G, Harrison M, et al. Discordance of the pediatric surgeon's intraoperative assessment of pediatric appendicitis with the pathologists report. *J Pediatr Surg.* 2010;45(7):1398–403.
38. Correa J, Jimeno J, Vallverdu H, Bizzoca C, Collado-Roura F, Estalella L, et al. Correlation between intraoperative surgical diagnosis of complicated acute appendicitis and the pathology report: clinical implications. *Surg Infect (Larchmt).* 2015;16(1):41–4.



39. Fallon SC, Kim ME, Hallmark CA, Carpenter JL, Eldin KW, Lopez ME, et al. Correlating surgical and pathological diagnoses in pediatric appendicitis. *J Pediatr Surg*, 2014 Nov 6. doi: 10.1016/j.jpedsurg.2014. [Epub ahead of print]
40. Roberts JK, Behravesh M, Dmitrewski J. Macroscopic findings at appendectomy are unreliable: implications for laparoscopy and malignant conditions of the appendix. *Int J Surg Pathol*. 2008;16(4):386-90.
41. Narsule CK, Kahle EJ, Kim DS, Anderson AC, Luks FI. Effect of delay in presentation on rate of perforation in children with appendicitis. *Am J Emerg Med*. 2011;29(8):890-3.
42. Meljnikov I, Radojčić B, Grebeldinger S, Radojčić N. History of surgical treatment of appendicitis. *Med Pregl*. 2009;62(9-10):489-92.
43. Jaschinski T, Mosch C, Eikermann M, Neugebauer EA. Laparoscopic versus open appendectomy in patients with suspected appendicitis: a systematic review of meta-analyses of randomised controlled trials. *BMC Gastroenterol*. 2015;15:48.
44. Čala Z. Minimalno invazivna kirurgija. U: Šoša T, Sutlić Ž, Stanec Z, Tonković I i sur., ur. *Kirurgija*. Naklada Ljevak, 2007. str. 215-35.
45. Biondi A, Di Stefano C, Ferrara F, Bellia A, Vacante M, Piazza L. Laparoscopic versus open appendectomy: a retrospective cohort study assessing outcomes and cost-effectiveness. *World J Emerg Surg*. 2016;11(1):44.
46. Karakuş OZ, Ulusoy O, Ateş O, Hąkgüder G, Olguner M, Akgür FM. Conventional single-port laparoscopic appendectomy for complicated appendicitis in children: Efficient and cost-effective. *J Minim Access Surg*. 2016;12(1):16–21.
47. Gosemann JH, Lange A, Zeidler J, Blaser J, Dingemann C, Ure BM, et al. Appendectomy in the pediatric population - a German nationwide cohort analysis. *Langenbecks Arch Surg*, 2016 Apr 26. doi: 10.1007/s00423-016-1430-3. [Epub ahead of print]
48. Andersen BR, Kallehave FL, Andersen HK. Antibiotics versus placebo for prevention of postoperative infection after appendectomy. *Cochrane Database Syst Rev* [Internet]. 2005 [pristupljeno 11.5.2017] <http://onlinelibrary.wiley.com/doi/10.1002/14651858.CD001439.pub2/full>
49. Kronman MP, Oron AP, Ross RK, Hersh AL, Newland JG, Goldin A, et al. Extended- versus narrower-spectrum antibiotics for appendicitis. *Pediatrics*. 2016 Jul 3;138(1):e20154547. doi: 10.1542/peds.2015-4547.
50. Rafiq MS, Khan MM, Khan A, Jan H. Evaluation of postoperative antibiotics after non-perforated appendectomy. *J Pak Med Assoc*. 2015;65(8):815-7.
51. Ohmann C, Yang Q, Franke C. Diagnostic scores for acute appendicitis. *Abdominal Pain Study Group. Eur J Surg*. 1995;161:273–81.

52. Macklin CP, Radcliffe GS, Merei JM, Stringer MD. A prospective evaluation of the modified Alvarado score for acute appendicitis in children. *Ann R Coll Surg Engl.* 1997;79:203–5.
53. Scammell S, Lansdale N, Sprigg A, Campbell D, Marven S. Ultrasonography aids decision-making in children with abdominal pain. *Ann R Coll Surg Engl.* 2011;93:405–9.
54. Hussain A, Mahmood H, Singhal T, Balakrishnan S, El-Hasani S. What is positive appendicitis? A new answer to an old question. Clinical, macroscopical and microscopical findings in 200 consecutive appendectomies. *Singapore Med J.* 2009;50(12):1145-9.
55. Oyetunji TA, Ong'uti SK, Bolorunduro OB, Cornwell EE III, Nwomeh BC. Pediatric negative appendectomy rate: trend, predictors, and differentials. *J Surg Res.* 2012;173:16–20.
56. Jen HC, Shew SB. Laparoscopic versus open appendectomy in children: outcomes comparison based on a state wide analysis. *J Surg Res.* 2010;161(1):13–17.
57. Mariadason JG, Wang WN, Wallack MK, Belmonte A, Matari H. Negative appendectomy rate as a quality metric in the management of appendicitis: impact of computed tomography, Alvarado score and the definition of negative appendectomy. *Ann R Coll Surg Engl.* 2012;94:395–401.
58. Kraemer M, Ohmann C, Leppert R, Yang Q. Macroscopic assessment of the appendix at diagnostic laparoscopy is reliable. *Surg Endosc.* 2000;14(7):625–33.
59. Santillanes G, Simms S, Gausche-Hill M, Diament M, Putnam B, Renslo R, et al. Prospective evaluation of a clinical practice guideline for diagnosis of appendicitis in children. *Acad Emerg Med.* 2012; 19:886–93.
60. Svensson JF, Patkova B, Almström M, Eaton S, Wester T. Outcome after introduction of laparoscopic appendectomy in children: a cohort study. *J Pediatr Surg.* 2016;51(3):449–53.
61. Masoomi H, Mills S, Dolich MO, Carmichael JC, Nguyen NT, Stamos MJ. Comparison of outcomes of laparoscopic versus open appendectomy in adults: data from the nationwide inpatient sample (NIS), 2006-2008. *J Gastrointest Surg.* 2011;15(12):2226–31.
62. Andersson RE. Short-term complications and long-term morbidity of laparoscopic and open appendectomy in a national cohort. *Br J Surg.* 2014;101:1135–42.
63. Nataraja RM, Teague WJ, Galea J, Moore L, Haddad MJ, Tsang T, et al. Comparison of intraabdominal abscess formation after laparoscopic and open appendectomies in children. *J Pediatr Surg.* 2012;47:317–21.

64. Guillet-Caruba C, Cheikhelard A, Guillet M, Bille E, Descamps P, YIN L et al. Bacteriologic epidemiology and empirical treatment of pediatric complicated appendicitis. *Diagn Microbiol Infect Dis*. 2011;69(4):376–81.
65. Chandrasegaram MD, Rothwell LA, An EI, Miller RJ. Pathologies of the appendix: a 10-year review of 4670 appendicectomy specimens. *ANZ J Surg*. 2012;82:844-7.

## 10. ŽIVOTOPIS

Zovem se Matea Berović. Rođena sam 3.12.1992. u Šibeniku gdje sam pohađala i završila osnovnu školu (OŠ Juraj Dalmatinac 1999./2000., OŠ Vidici, 2000.-2007.), a potom i gimnaziju (Gimnazija Antun Vrančić, 2007.-2011.). Nakon završene gimnazije, 2011. upisala sam Medicinski fakultet na Sveučilištu u Zagrebu. Tijekom studiranja bila sam demonstrator na Katedri interne medicine (Klinička propedeutika), a trenutno sam demonstrator na Katedri za pedijatriju. Od 2013. sam aktivni član studentske udruge CroMSIC te od 2015. aktivni suradnik studentskog časopisa Medicinar. Za vrijeme studiranja, bila sam na dvije jednomjesečne razmjene studenata medicine u sklopu IFMSA organizacije, u Poljskoj (Bialystok) te Grčkoj (Thessaloniki), na Odjelima abdominalne kirurgije te ginekologije i opstetricije.