

Podjela i liječenje različitih oblika supraventrikulske tahikardije

Stručić, Franjo

Master's thesis / Diplomski rad

2017

Degree Grantor / Ustanova koja je dodijelila akademski / stručni stupanj: **University of Zagreb, School of Medicine / Sveučilište u Zagrebu, Medicinski fakultet**

Permanent link / Trajna poveznica: <https://um.nsk.hr/um:nbn:hr:105:716939>

Rights / Prava: [In copyright](#)/[Zaštićeno autorskim pravom.](#)

Download date / Datum preuzimanja: **2025-03-13**



Repository / Repozitorij:

[Dr Med - University of Zagreb School of Medicine Digital Repository](#)



SVEUČILIŠTE U ZAGREBU
MEDICINSKI FAKULTET

Franjo Stručić

**Podjela i liječenje različitih oblika
supraventrikulske tahikardije**

DIPLOMSKI RAD



Zagreb, 2017.

SVEUČILIŠTE U ZAGREBU
MEDICINSKI FAKULTET

Franjo Stručić

**Podjela i liječenje različitih oblika
supraventrikulske tahikardije**

DIPLOMSKI RAD



Zagreb, 2017.

Ovaj diplomski rad izrađen je u Kliničkoj jedinici za elektrofiziologiju i elektrostimulaciju Klinike za bolesti srca i krvnih žila Medicinskog fakulteta Sveučilišta u Zagrebu i Kliničkog bolničkog centra Zagreb, pod vodstvom dr. sc. Mislava Puljevića i predan je na ocjenu u akademskoj godini 2016./2017.

Mentor rada: dr. sc. Mislav Puljević

POPIS KRATICA

AF – fibrilacija atrija (engl. *atrial fibrillation*)

AT – atrijska tahikardija (engl. *atrial tachycardia*)

AVNRT – atrioventrikulska nodalna kružna tahikardija (engl. *atrioventricular nodal reentrant tachycardia*)

AVRT – atrioventrikulska kružna tahikardija (engl. *atrioventricular nodal reentrant tachycardia*)

CTI – kavotrikuspidalni istmus (engl. *cavotricuspid isthmus*)

MAT – multifokalna atrijska tahikardija (engl. *multifocal atrial tachycardia*)

POTS – sindrom posturalne ortostatske tahikardije (engl. *postural orthostatic tachycardia syndrome*)

PSVT – paroksizmalna supraventrikulska tahikardija (engl. *paroxysmal supraventricular tachycardia*)

SVT – supraventrikulska tahikardija (engl. *supraventricular tachycardia*)

WPW sindrom - Wolff-Parkinson-Whiteov sindrom (engl. *Wolff-Parkinson-White syndrome*)

SADRŽAJ

SAŽETAK.....	
SUMMARY	
1. UVOD	1
2. MEHANIZMI NASTANKA SUPRAVENTRIKULSKIH TAHIKARDIJA	3
3. PODJELA SUPRAVENTRIKULSKIH TAHIKARDIJA.....	5
4. TIPOVI SUPRAVENTRIKULSKIH TAHIKARDIJA	6
4.1. Sinusne tahiaritmije.....	6
4.1.1. Fiziološka sinusna tahikardija.....	6
4.1.2. Neprikladna sinusna tahikardija	7
4.1.3. Sindrom posturalne ortostatske tahikardije	8
4.2. NESINUSNE FOKALNE ATRIJSKE TAHIKARDIJE	9
4.2.1. Fokalna atrijska tahikardija.....	9
4.2.2. Multifokalna atrijska tahikardija.....	11
4.3. ATRIOVENTRIKULSKA NODALNA KRUŽNA TAHIKARDIJA	13
4.4. ATRIOVENTRIKULSKA KRUŽNA TAHIKARDIJA	14
4.5. SPOJNA TAHIKARDIJA	17
4.6. UNDULACIJA ATRIJA.....	18
5. FIBRILACIJA ATRIJA	22
6. ZAKLJUČAK	25
7. LITERATURA.....	26
8. ZAHVALE.....	33
9. ŽIVOTOPIS	34

SAŽETAK

PODJELA I LIJEČENJE RAZLIČITIH OBLIKA SUPRAVENTRIKULSKE TAHIKARDIJE

Supraventrikulska tahikardija je pojam kojim označavamo poremećaje srčanog ritma koje karakterizira abnormalno brz ritam (>100 otkucaja u minuti) koji potječe iz tkiva atrija ili AV čvora, a električni impuls može nastati na tri različita mehanizma (patološki automatizam, okidačka aktivnost, kruženje podražaja).

Ovaj tip aritmija je uglavnom dobroćudne naravi, a može se javiti u svim dobnim skupinama neovisno o spolu. Uglavnom se javlja paroksizmalno, često u više epizoda tijekom života, ali neki tipovi mogu biti perzistentni. Simptomi koji se javljaju kod pacijenata s dijagnozom supraventrikulske tahikardije jako variraju. Dok su neki pacijenti potpuno asimptomatski, drugi mogu doživjeti ozbiljne simptome poput dispneje i sinkope. Najčešći simptomi uključuju palpitacije, umor, vrtoglavicu i omaglicu.

Dijagnoza se postavlja primarno na temelju EKG nalaza, ali obrada zbog prirode ovih aritmija može zahtijevati kontinuirano praćenje, ehokardiografiju te invazivna elektrofiziološka ispitivanja.

Terapijske mogućnosti kod supraventrikulskih tahikardija uključuju medicinske postupke, medikamente te invazivan pristup. Postoje smjernice kako postupati u akutnim stanjima, a kako postići kontrolu nad aritmijom. U ovom radu korištene su smjernice *Europskog društva za kardiologiju* (ESC) i *Američke udruge kardiologa* iz 2003. godine, te smjernice *Američke udruge kardiologa* iz 2015. godine.

Ključne riječi: supraventrikulska tahikardija, podjela, liječenje, smjernice

SUMMARY

DIVISION AND TREATMENT OF DIFFERENT FORMS OF SUPRAVENTRICULAR TACHYCARDIA

Supraventricular tachycardia is a term used to refer to disorders of heart rhythm which are characterized by abnormally fast rhythm (>100 beats per minute), and the electrical impulse can appear due to three mechanisms (abnormal automaticity, triggered activity, re-entry).

This type of arrhythmia is usually benign, and it is not sex- or age- specific. Most commonly it is of paroxysmal onset, often more than once in a lifetime, and some types can be persistent. While some patients can be asymptomatic, others can have serious symptoms such as dyspnea and syncope. Most common symptoms include palpitations, fatigue, dizziness and lightheadedness.

Diagnosis is made primarily by ECG finding, but this type of arrhythmia due to its nature often requires continuous follow-up, echocardiography, and sometimes invasive electrophysiological examination.

Supraventricular tachycardia treatment includes medical maneuvers, medications, and in some cases invasive procedures. It is defined and there are specific guidelines how to manage them acutely, and how to achieve rate control in this arrhythmia. This paper includes guidelines published by *European Society of Cardiology* and *American Heart Association* in 2003, and guidelines published by *American Heart Association* in 2015.

Keywords: supraventricular tachycardia, division, treatment, guidelines

1. UVOD

Supraventrikulske tahikardije definirane su tako da u njih ubrajamo sve oblike tahikardije koji ili imaju mehanizme koji ovise o Hisovom snopu ili proizlaze iznad račvišta Hisovog snopa¹. Dakle, ovaj termin se odnosi na poremećaje srčanog ritma u kojima su tkivo atrijske ili AV čvor esencijalni za razvoj te održavanje aritmije².

Što se klasifikacije u sklopu aritmija tiče, ubrajamo ih u tahiaritmije. Frekvencija otkucaja srca u pacijenata s dijagnozom SVT, kao što i je pravilo za svaku tahikardiju, iznosi minimalno 100 otkucaja u minuti. Međutim, kod SVT brzina otkucaja ventrikula može biti niža zbog atrioventrikulskog (AV) bloka, bolesti miokarda ili smetnji u provođenju impulsa.

Simptomi na koje se žale pacijenti s dijagnozom SVT su palpitacije, anksioznost, osjećaj nelagode u prsištu (stiskanje, stezanje, bol), vrtoglavica, dispneja, te u težim slučajevima i gubitak svijesti. Neki pacijenti budu asimptomatski ili su im sami simptomi prikriveni svojom nespecifičnošću jer se manifestiraju kao umor, omaglica ili smanjena tolerancija na fizički napor. Dakle, ozbiljnost simptoma pokazuje veliku varijabilnost, a ovisi o parametrima koji uključuju frekvenciju srčanih otkucaja, trajanje tahikardije i postojanje neke druge srčane bolesti.

Budući da pojedine vrste supraventrikulske tahikardije imaju različite mehanizme nastanka te posljedično tome postoji više podjela SVT, teško je dati točne podatke o njihovoj prevalenciji u općoj populaciji. Supraventrikulske aritmije su poprilično učestale, često se javljaju u više epizoda tijekom života, ponekad budu perzistentne, ali su rijetko opasne po život.⁴

Poznato je da se SVT varijabilno javljaju s obzirom na dob, spol i povezane komorbiditete.⁵ Najbolji postojeći dokazi prema Marshfield Epidemiologic Study Area (MESA) studiji iz Wisconsina pokazuju da ukupna prevalencija paroksizmalne supraventrikulske tahikardije (PSVT) u općoj populaciji iznosi 2.25/1000 osoba. Usporedbom podataka došlo se do zaključka da se PSVT koja u podlozi ima neko srčano oboljenje javlja znatno kasnije nego u pacijenata bez takvog oboljenja. Također, žene imaju dvostruko veći rizik od oboljenja nego muškarci.⁶ Zlatni standard u dijagnostici svake pojedine aritmije, pa tako i SVT, jest EKG snimljen sa 12 odvoda.

Ukoliko se kod pacijenta uz palpitacije javljaju i dispneja i/ili sinkopa ili se pak u EKG-u pronađe nalaz nekog od podtipova SVT koji imaju povišen rizik za pojavu iznenadne srčane smrti, pacijenta se upućuje na specijalističku obradu koja se sastoji od EKG-a u mirovanju, 24-satnog Holter EKG-a, te ehokardiografskog pregleda kako bi se uklonila sumnja na strukturalni poremećaj srca koji je nemoguće detektirati gore navedenim metodama. Invazivna elektrofiziološka ispitivanja rade se u pacijenata s jasnom dijagnozom paroksizmalnih redovitih

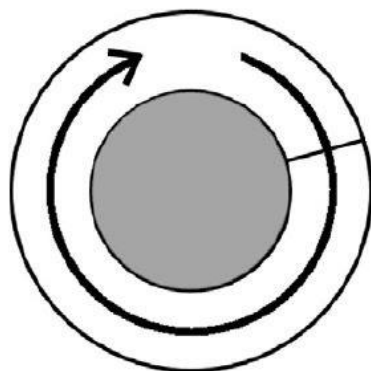
palpitacija uz koje se odmah izvodi i terapijski dio, ablacija zahvaćenog područja kateterom.⁷
Ovakva ispitivanja su također korisna u obradi nekih vrsta aritmije u kojima postoji rizik od nastanka iznenadne srčane smrti.

2. MEHANIZMI NASTANKA SUPRAVENTRIKULSKIH TAHIKARDIJA

Sinus atrijski (SA) čvor, tkivo atrija i atrioventrikulski (AV) čvor su heterogeno građene strukture.⁸ Pojedina tkiva i stanice koja se nalaze unutar njih pokazuju jasnu specijaliziranost s obzirom na njihovu elektrofiziološku funkciju. Atriji se ne ističu heterogenom građom stanica, ali postoji određena složenost u strukturi tkiva koja značajno pridonosi širenju impulsa te nastanku aritmija.⁹ Što se SA i AV čvorova tiče, heterogenost u građi i lokalizaciji njihovih stanica je njihovo dominantno svojstvo jer su zbog svoje funkcije u nastanku te provođenju električnog impulsa visokospecijalizirani za automatizam, brzinu provođenja impulsa i refraktorni period.¹⁰

Srcane aritmije mogu nastati preko jednog ili više različitih mehanizama koje možemo podijeliti na poremećaje u nastanku impulsa i poremećaje u provođenju impulsa. Poremećaj u nastanku impulsa može biti poremećaj automatizma koji se javlja u tkivima koja normalno nemaju mogućnost autodepolarizacije (razni dijelovi atrija, atrioventrikulski spoj, šuplje vene, plućne vene), ali zbog raznih poremećaja (npr. ishemija, kateholamini, lijekovi, elektrolitski disbalansi) pokazuju patološki automatizam. Ukoliko frekvencija takvog ektopičnog izvora impulsa nadvlada okidačku aktivost SA čvora, on postaje dominantni izvor srčanog impulsa. Okidački mehanizam je drugi poremećaj nastanka srčanog impulsa, a veže ga se uz smetnje repolarizacije. Nastaje kao rani ili kasni naknadni potencijal koji se javlja u procesu repolarizacije, a ukoliko dosegne prag, uzrokuje okidanje.⁷

Kružni ili takozvani *re-entry* mehanizam (mehanizam ponovnog ulaska) jest najčešće uključen u nastanak srčanih aritmija, a spada u poremećaje širenja impulsa (slika 1.).



Slika 1. Shematski prikaz *reentry* mehanizma u kojem impuls kruži oko prepreke. Prema Tse G. i sur.¹¹

Može se javiti u više različitih formi, ali u najjednostavnijoj se javlja kao repetitivna ekscitacija određene regije srca i rezultat je provođenja električnog impulsa oko fiksne prepreke u definiranom krugu (npr. AV-kružna tahikardija u kojoj se kružni put sastoji od atrijske, AV čvora, ventrikula te akcesornog puta). Preduvjeti za pojavu ovog mehanizma su prisutnost jednosmjernog bloka u akcesornom putu i produžen efektivni refraktorni period normalnog provodnog tkiva, a valna duljina tahikardije mora biti manja od duljine kružnog puta kojim impuls prolazi.⁷

3. PODJELA SUPRAVENTRIKULSKIH TAHIKARDIJA

Supraventrikulske tahikardije možemo podijeliti na više načina. Uglavnom ih se dijeli prema mehanizmu nastanka te prema lokaciji nastanka. Mehanizmi nastanka obrađeni su u prethodnom dijelu.

S obzirom na lokaciju nastanka dijeli ih se na one koje imaju podrijetlo nastanka u:

- SA čvoru
- Ektopičnom žarištu unutar atrijske
- AV čvoru (uključuje i Hisov snop)

SVT je moguće podijeliti i s obzirom na pravilnost ritma (tablica 1.)

Tablica 1. Podjela SVT s obzirom na pravilnost ritma. Prema Katritsis DG i sur.¹²

Pravilan ritam	Nepravilan ritam
<ul style="list-style-type: none">• Fiziološka sinusna tahikardija• Neprikladna sinusna tahikardija• Fokalna atrijska tahikardija• Undulacija atrijske• AV nodalna kružna tahikardija• Ortodromna AV kružna tahikardija• Spojna tahikardija	<ul style="list-style-type: none">• Fibrilacija atrijske• Multifokalna atrijska tahikardija

U ovom radu koristit će se podjela SVT prema smjernicama Američkog udruženja kardiologa za liječenje supraventrikulskih aritmija iz 2015. godine.

4. TIPOVI SUPRAVENTRIKULSKIH TAHIKARDIJA I NJIHOVO LIJEČENJE

4.1. SINUSNE TAHIARITMIJE

Pojava sinusne tahikardije je obično odgovor na odgovovarajući fiziološki podražaj (npr. vježbanje) ili na prekomjeren stimulan (npr. hipertireoza).⁷ Ukoliko se radi o neočekivano brzom sinusnom ritmu s obzirom na dani podražaj (normalan sinusni ritam u odmoru iznosi 50-90 otkucaja u minuti), radi se o neprikladnoj sinusnoj tahikardiji.¹³ Ekscesivna sinusna tahikardija koja se javlja kao odgovor na uspravno stajanje spada u sindrom posturalne ortostatske tahikardije (engl. POTS – postural orthostatic tachycardia syndrome).⁷

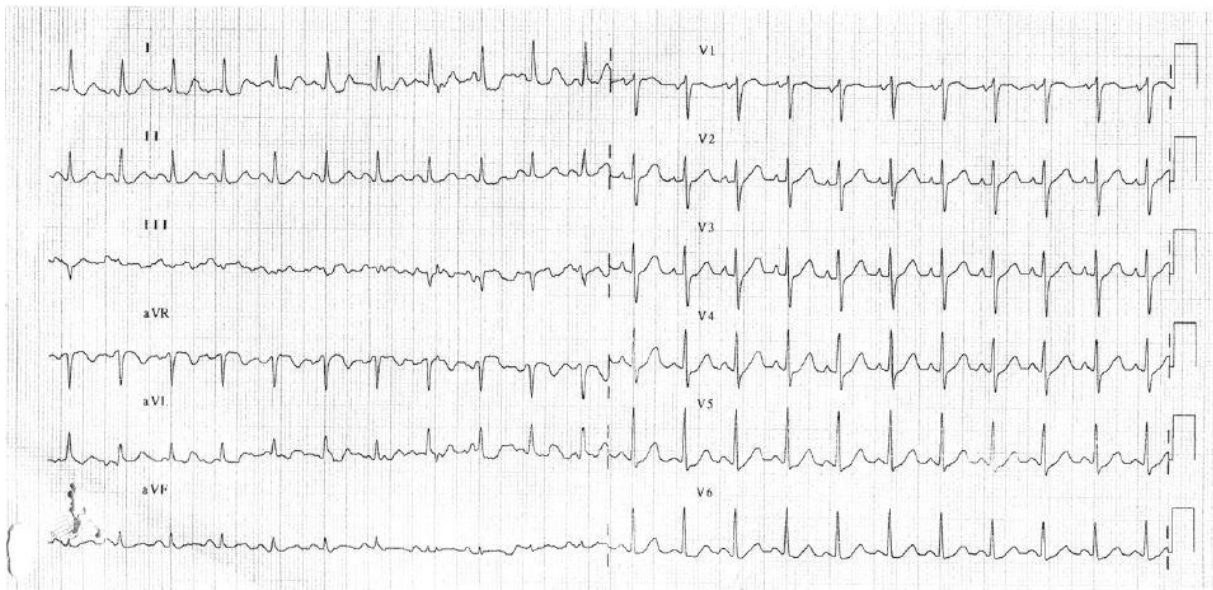
P val je u EKG-u pozitivan u I, II i aVF odvodu, a bifazičan u V1 odvodu. Porastom frekvencije povećava se aktivnost u gornjim dijelovima desnog atrija zbog čega P valovi u donjim odvodima imaju veću amplitudu.

4.1.1. Fiziološka sinusna tahikardija

Definira se kao porast sinusnog ritma na više od 100 otkucaja u minuti koji nastaje kao rezultat prikladnih autonomnih utjecaja kao što su fizička aktivnost i odgovor na emocionalni podražaj (slika 2.).⁷ Smatra se patološkom ukoliko nastaje kao posljedica vrućice, dehidracije, anemije, srčanog zatajenja i hipertireoze.

Od egzogenih supstanci uzrokuju ju kofein, beta-agonisti te uporaba ilegalnih stimulirajućih droga (npr. amfetamini, kokain). Protutumorski lijekovi, pogotovo antraciklinski spojevi (npr. doksorubicin, daunorubicin), zbog svoje kardiotoksičnosti inducirane kateholaminima ili histaminom mogu dovesti do pojave tahikardije.¹⁴

U ovakvim stanjima smatra se da je svrha tahikardije ispraviti posljedice uzroka koji je doveo do tahikardije.¹³ Bitno je identificirati uzrok koji je doveo do sinusne tahikardije te ga ukloniti ili liječiti ovisno o njegovoj naravi. Kod nekih stanja koja se povezuju s emocionalnom nestabilnošću i tjeskobnim poremećajima mogu se propisati beta blokatori.



Slika 2. Sinusna tahikardija. Preuzeto iz C. Buttà i sur.¹⁵

4.1.2. Neprikladna sinusna tahikardija

Ovu pojavu sinusne tahikardije nemoguće je pripisati fiziološkim potrebama kad se javi pri odmoru, minimalnom naporu ili oporavku od vježbanja. Dakle, sinusni ritam je neproporcionalan s razinom prisutnog fizičkog, emocionalnog, patološkog ili farmakološkog stresa. Neizostavno je spomenuti prisutnost simptoma koji su ponekad oslabljujući po pacijenta, a uključuju osjećaj slabosti, umora, smušenosti i ponekad neugodan osjećaj preskakanja srca. Uzrok nije razjašnjen, ali se povezuje s poremećajima autonomne regulacije, neurohormonalnim poremećajima te hiperaktivnošću SA čvora. U posljednje vrijeme se kao okidač sve više spominje anksioznost.¹⁵

Ovu vrstu tahikardije najbitnije je diferencirati od one koja se javlja u patološkim stanjima kao što su hipertireoza, anemija, dehidracija, bol te uporaba egzogenih stimulirajućih supstanci te one uzrokovane strukturalnim poremećajima srca kao što su kardiomiopatije.¹⁶

Velik udio među liječenima zauzimaju zdravstveni radnici od čega su 50% žene s prosječnom dobi javljanja 38+/-12 godina.¹⁷

Dijagnosticira se na temelju sljedećih kriterija:

1. Perzistentna sinusna tahikardija (>100 otkucaja u minuti) s pretjeranim odgovorom na pojačanu aktivnost te normalizaciju ritma noću potvrđenu napravljenim 24-satnim Holter EKG-om
2. Tahikardija (i njeni simptomi) su neparoksizmalne naravi
3. Morfologija P valova i endokardijalna aktivacija kao i kod sinusne tahikardije
4. Isključenje egzogenog uzroka.¹⁷

Liječenje beta blokatorima ili blokatorima kalcijevih kanala je neučinkovito te uzrokuje neželjene nuspojave poput hipotenzije.

Ivabradin je novi lijek koji inhibitorno djeluje na takovane „funny“ ili „If“ kanale koji su smješteni u SA čvoru i odgovorni su za normalni automatizam, a to rad tako da smanjuje pacemakersku aktivnost SA čvora. Dokazano smanjuje srčanu frekvenciju te nema nikakav drugi hemodinamski učinak.¹⁶ U nekih pacijenata ovaj lijek se kao trajna terapiji koristi u kombinaciji s beta blokatorima.

Radiofrekventna ablacija se može koristiti za modifikaciju sinusnog čvora te je uspješna u 76-100% slučajeva. Simptomi se mogu ponovno javiti u 27% slučajeva od kojih se u 45% slučajeva ponovno jave svi simptomi. Komplikacije mogu biti prilično ozbiljne uključujući simptomatsku sinusnu ili spojnu bradikardiju te stoga potrebu za implantiranjem pacemakera. Dakle, modifikacije sinusnog čvora, uzevši u obzir skromne mogućnosti te značajan rizik od štete prilikom izvođenja ovog postupka, izvode se samo u pacijenata sa simptomatskim epizodama koji ne reagiraju na medikamentozno liječenje.

4.1.3. Sindrom posturalne ortostatske tahikardije (POTS)

Posljedica je promjene položaja tijela u uspravno držanje, a dijagnosticira se kao porast osnovne srčane frekvencije za najmanje 30 otkucaja u minuti ili frekvencija veća od 120/min unutar 10 minuta od uspravnog nagiba prilikom izvođenja *head tilt* testa uz odsutnost posturalne hipotenzije ili nekog drugog znaka poremećaja autonomnih funkcija. Potrebno je isključiti ortostatsku hipotenziju i dokazive poremećaje autonomnog živčanog sustava.¹⁸

Postoje dva oblika POTS-a od kojih je prvi *beta-hipersenzitivni* oblik u kojem normalni fiziološki barorefleks ne uspijeva okončati tahikardiju čiji je okidač bio promjena položaja tijela u uspravan.¹⁹ Drugi oblik koji se češće viđa naziva se *djelomično disautonomni*, a objašnjava se kao prisutnost blage idiopatske periferne autonomne neuropatije zbog koje dolazi do neuspješne vazokonstrukcije perifernih žila kao odgovor na ortostatski stres.²⁰

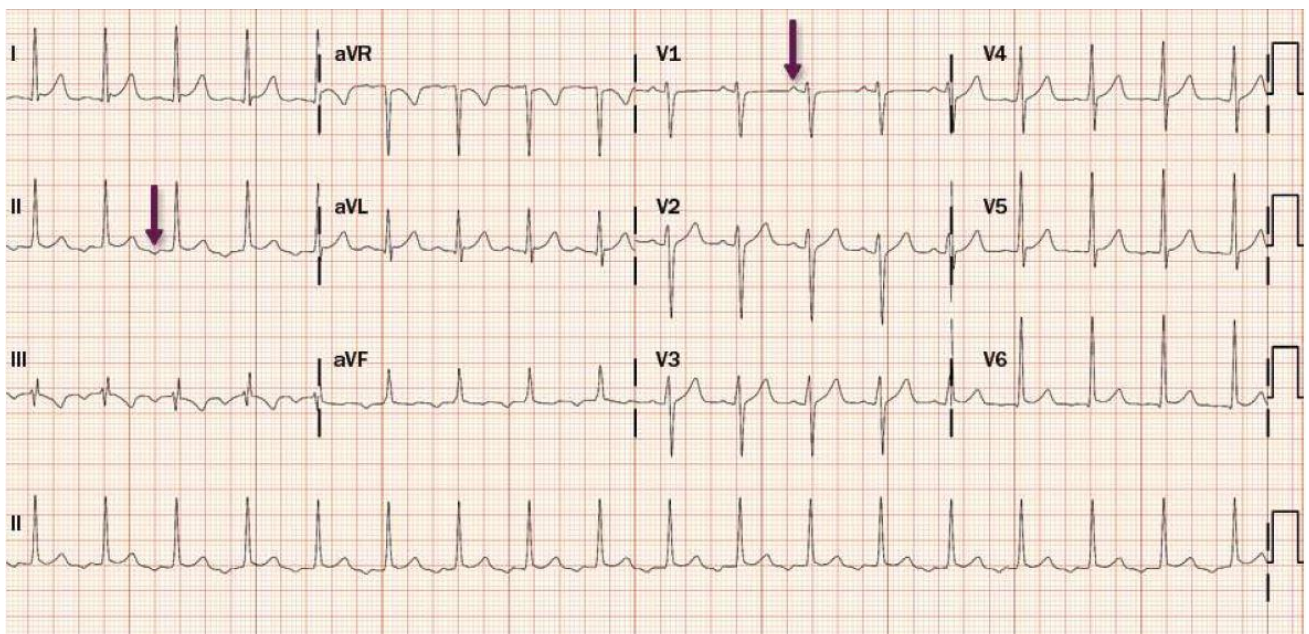
Preporuča se održavati redovit unos tekućine (8 čaša vode dnevno) i visok unos soli (10-15 g dnevno).²¹ Što se medikamentoznih metoda tiče, ne postoji terapija koja je učinkovita u svih pacijenata, ali se često propisuju beta blokatori.

Nakupljanjem označenih eritrocita u venskom sustavu donjeg dijela tijela te je primijećeno da se kompresijom u uspravnom položaju smanjuju svi simptomi te se stoga u liječenju POTS-a koriste kompresivne čarape do visine bedra s minimalnim pritiskom od 30 mmHg u razini gležnja.²²

4.2. NESINUSNE FOKALNE ATRIJSKE TAHIKARDIJE

4.2.1. Fokalna atrijska tahikardija

Fokalne AT karakterizira brzi pravilni ritam uzrokovan ektopičnim impulsom koji potječe iz nekog dijela atrijske, a tkivom atrijske se širi centrifugalno.²³ Frekvencija obično iznosi 100-250 u minuti. Mogu biti paroksizmalne, koje se često nalaze na Holter-EKG snimanjima i rijetko uzrokuju simptome, ili permanentne koje se prilično rijetko viđa, a dijagnosticira ih se u 10-15% pacijenata podvrgnutih radiofrekventnoj ablaciji zbog SVT.²⁴ Dakle ovo je vrlo neuobičajen oblik SVT koji je češće slučajan nalaz ekstrasistole u EKG-u ili Holter EKG-u nego što je permanentni oblik koji pacijentu uzrokuje simptome.



Slika 2. Primjer fokalne atrijske tahikardije. Preuzeto od Page RL i sur.¹³

Prevalencija fokalne AT iznosi 0,34% u asimptomatskih pacijenata naspram 0,46% u onih koji imaju simptome.²⁵ Također je zamijećena visoka prevalencija ovog oblika SVT u djece s kongenitalnim srčanim manama naspram učestalosti od 10-23% u onih koji imaju normalna srca.²⁶ Kad pogledamo prevalenciju u odraslih, iako se može javiti bez srčanih oboljenja, često se javlja kao posljedica nekih srčanih abnormalnosti.²⁷ Pacijenti s ovim oblikom aritmije uglavnom imaju povoljnu prognozu jer ima nizak rizik od nastanka životno ugrožavajućih stanja. Međutim, permanentni oblici s vremenom mogu dovesti do razvoja kardiomiopatije inducirane tahikardijom.²⁸

Mehanizam fokalne AT može biti patološki automatizam, okidački te mehanizam ponovnog ulaska impulsa malog kružnog puta (engl. *microreentry*), ali ga je nemoguće dovoljno precizno farmakološkim ili elektrofiziološkim metodama odrediti.¹² Ektopični električni impuls iz desnog atrija potječe češće nego iz lijevog, a izvor mu može biti iz područja oko terminalne kriste, koronarnog sinusa, slobodnih zidova atrija te područja trikuspidnog ili mitralnog prstena.²⁹ Dakle, ni SA ni AV čvor nemaju ulogu u nastanku ili održavanju ove vrste SVT.⁷ Reakcija tahikardije na medikamentoznu terapiju varira ovisno o mehanizmu nastanka. Adenozin, beta blokatori i blokatori kalcijevih kanala učinkoviti su u okončavanju one čiji mehanizam je patološki automatizam. Fokalnu AT okidačkog mehanizma uspješno okončava adenozin, a na onu mehanizma ponovnog ulaska impulsa medikamentozne mogućnosti su nikakve te se stoga kod ovog mehanizma češće koristi elektrokardioverzija¹².

Budući da ektopični impuls u AT ima pravilan ritam, na EKG-u se vide P valovi jednake morfologije koja odudara od P vala sinusnog ritma. Između dvaju P valova tipično se viđa izoelektrični segment što diferencira fokalnu AT od drugih sličnih aritmija.⁷ Ono na što je najbitnije obratiti pažnju jest velika sličnost ovog oblika SVT s undulacijom atrija, a to je posljedica jednolikosti morfologije P valova u oba tipa SVT. Ukoliko se sumnja na fokalni oblik, prvi korak jest odrediti u kojoj pretkljetki je izvor impulsa koji dovodi do poremećaja ritma.

Prema smjernicama koje su za klasifikaciju i liječenje supraventrikulskih aritmija 2003. godine u suradnji izdali *Američka udruga kardiologa* i *Europsko kardiološko društvo* podrijetlo nastanka ovog oblika SVT se može pripisati desnom atriju u prisutnosti pozitivnog ili bifazičnog P vala u aVL te negativni ili bifazični P val u V1 odvodu. Na fokus izbijanja impulsa u lijevom atriju upućuje nalaz negativnih P valova u odvodima I i aVL te pozitivni P val u V1 odvodu. Također, negativni P valovi u donjim odvodima upućuju na fokus smješten kaudalnije, dok pozitivni P valovi u istim odvodima upućuju na podrijetlo koje se nalazi kranijalnije u

srčanom aatriju. Prvu studiju provedenu u svrhu određivanja podrijetla impulsa napravili su Tang i suradnici na temelju istraživanja koje su proveli na 31 pacijentu, a kao najkorisniji odvodi pokazali su se V1 i aVL. Specifičnost i osjetljivost pozitivnog ili bifazičnog P vala u aVL odvodu kod žarišta u desnom aatriju iznosile su 79% i 87%. Kod žarišta impulsa u lijevom aatriju u V1 odvodu nalazi se pozitivan P val sa osjetljivošću i specifičnošću od 93% i 89%.³⁰ Konačna potvrda o točnom podrijetlu impulsa se naravno može dobiti prilikom elektrofiziološkog ispitivanja, ali se ono radi samo u pacijenata koji su kandidati za katetersku ablaciju.

Poseban oblik fokalne AT javlja se kod terapije digitalisom. Tipično se javlja kao AT s prisutnim AV blokom zbog čega frekvencija ventrikula ne raste pretjerano, Sam tretman se sastoji od ukidanja ove terapije.

Sinusna nodalna kružna tahikardija jest podvrsta fokalne atrijske tahikardije koja nastaje mehanizmom ponovnog ulaska impulsa malog kružnog puta (engl. *microreentry*), odnosno nastaje manji kružni put u području SA čvora zbog kojeg su P valovi kod ovog tipa tahikardije nalik normalnima koji potiču iz SA čvora, a posljedično tome veoma je nalik sinusnoj tahikardiji od koje ju se može diferencirati zbog varijabilnosti P-P i R-R intervala. Paroksizmalne je naravi, a frekvencija joj iznosi 100-150 otkucaja u minuti.³¹

Akutno liječenje fokalne AT u hemodinamski stabilnih pacijenata uključuje upotrebu intravenskih beta blokatora ili blokatora kalcijevih kanala. U 30-50% pacijenata tijekom elektrofizioloških ispitivanja upotrebom verapamila ili propranolola se prekida fokalna AT ili se smanjuje ritam ventrikula.³² Elektrokardioverzija se ponekad radi u hemodinamski nestabilnih pacijenata koji su otporni na farmakološku terapiju, a rezultate daje ovisno o vrsti mehanizma tahikardije (najbolji rezultati kod mehanizma ponovnog ulaska impulsa). Adenozin je najbolje koristiti kod pacijenata sa sumnjom na fokalnu AT u kojih se želi povratiti sinusni ritam ili otkriti njen mehanizam jer je obično učinkovit kod one okidačkog mehanizma.³³ Također se u hemodinamski stabilnih i otpornih na lijekove za povrat sinusnog ritma intravenski daje amiodaron ili ibutilid.

U pacijenata čije epizode fokalne AT su često popraćene simptomima preporučuje se radiofrekventna ablacija koja pokazuje iznimno visoku efikasnost (90-95%) s rijetkim komplikacijama.³⁴ Farmakološka terapija u simptomatskih jest umjereno učinkovita, a uključuje oralnu uporabu beta blokatora ili blokatora kalcijevih kanala.

4.2.2. Multifokalna atrijska tahikardija (MAT)

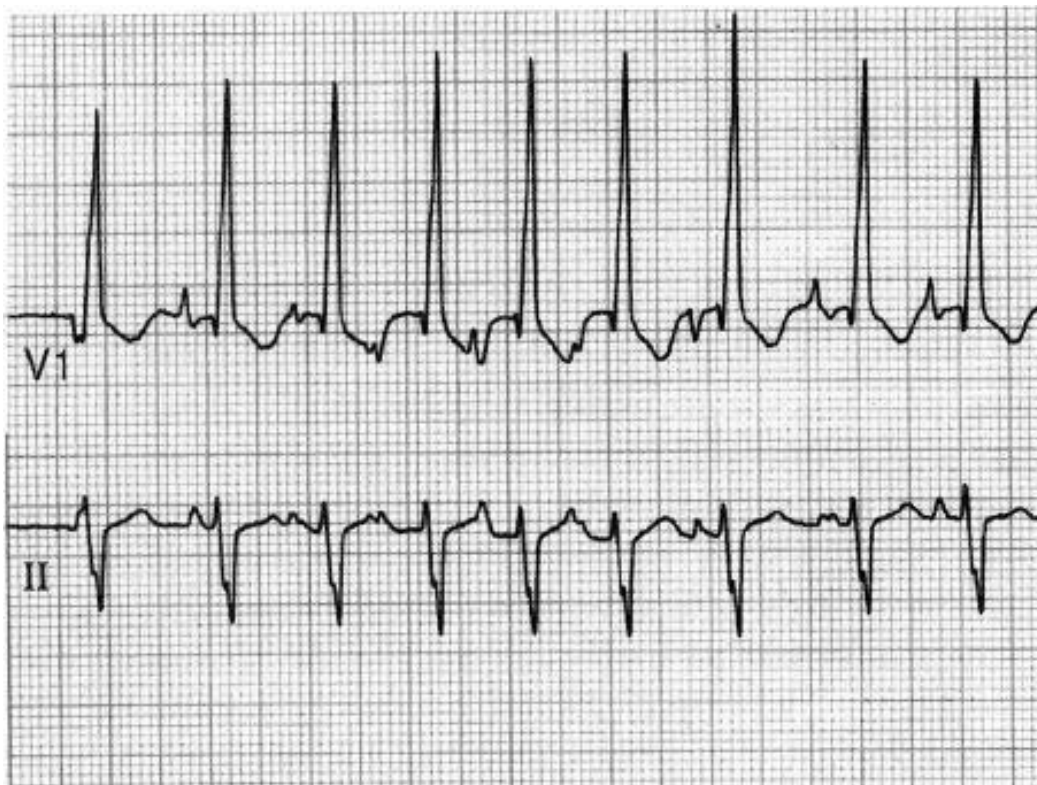
Ovaj termin odnosi se na tahikardiju brzog i nepravilnog ritma koja je karakterizirana s 3 ili više različitih morfologija P vala.³⁵ Često ju se miješa s fibrilacijom atrijske od koje ju se može

diferencirati izoelektričnim segmentima između P valova i ne toliko brzim ritmom kao što je u AF.

P-P i R-R intervali u EKG-u su varijabilne duljine trajanja te se, kao što je već spomenuto, nalazi izoelektrični segment između P valova. (slika 3.)

Mehanizam nastanka nije potpuno razjašnjen te se zbog morfologije P valova nagađa multifokalno podrijetlo izbijanja impulsa.³⁶ Ponekad reagira na terapiju verapamilom pa se pretpostavlja okidački mehanizam u nastanku MAT.³⁷ Uglavnom se javlja uz neka stanja poput plućne hipertenzije, koronarne bolesti i bolesti srčanih zalistaka, hipomagnezijemiju i terapiju teofilinom.³⁸ Stoga se kao terapija u akutnim stanjima nužno pokušava i otkloniti ili smanjiti uzrok nastanka.

U akutnom liječenju može se intravenski dati verapamil koji smanjuje odgovor ventrikula na zadani ritam te kardioselektivni beta blokator metoprolol. U pacijenata s normalnom razinom magnezija ponekad se može i dati magnezij intravenski.³⁷ U rekurentnim slučajevima također se preporučuje upotreba oralnih oblika ovih skupina lijekova.³⁹



Slika 3. Primjer multifokalne atrijske tahikardije. Vidljiva je multipla morfologija P valova, frekvencija >100/minuti te P-P intervali različite dužine trajanja. Preuzeto iz Mccord JK i sur.⁴⁰

4.3. ATRIOVENTRIKULSKA NODALNA KRUŽNA TAHIKARDIJA

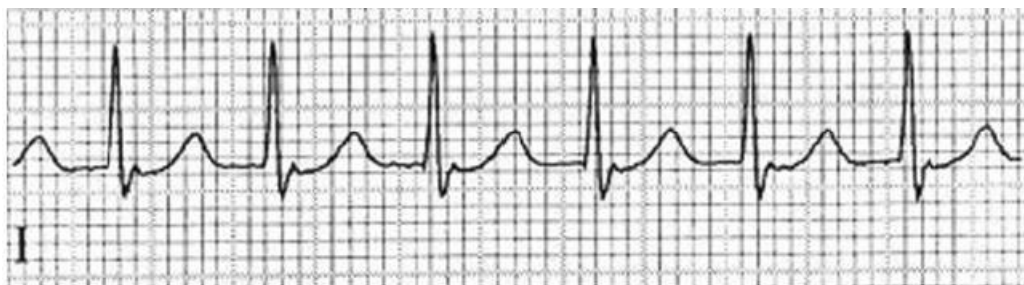AV nodalna kružna tahikardija (AVNRT) najčešći je oblik paroksizmalne SVT. Frekvencija ventrikula kod ovog oblika je često 180-200, ali može biti u rasponu 100-250 otkucaja u minuti. U 60% slučajeva pacijenti s ovim oblikom SVT su ženskog spola.⁴¹ Može se javiti sa simptomima poput palpitacija, omaglice i sinkope te osjećajem pulsiranja u vratu.⁷

Mehanizam nastanka ove aritmije objašnjava se konceptom dvostrukog puta. Ti putovi su funkcionalno odvojeni, a nazivamo ih „sporim“ i „brzim“ putom. Razlikuju se po brzini provođenja impulsa te trajanju refrakternog perioda.⁴² Najčešće se brzi put nalazi negdje oko vrška Kochovog trokuta (ovaj trokut je ograničen trikuspidalnim prstenom kod baze te Todorovom tetivom gore), a spori inferoposteriorno od AV čvora i proteže se duž septalne margine.

Ovaj tip tahikardije u EKG-u pokazuje uski QRS kompleks (<120 ms) osim ukoliko je provođenje nenormalno (npr. prisutnost bloka desne grane). Može se vidjeti denivelacija ST spojnice povezana s tahikardijom.

Iako se prije za ovaj tip aritmije smatralo da je ograničen uz AV čvor, novija saznanja govore da je često perinodalno atrijsko tkivo dio puta kruženja impulsa.⁴³ Dokazano je da AVNRT može nastati i unutar AV čvora bez sudjelovanja tkiva atrijske mišićne mase jer su za kruženje impulsa dovoljna dva funkcionalno i anatomski odvojena puta.⁴⁴

Kod **tipične** AVNRT spori put služi kao anterogradna grana kruga, dok brzi služi kao retrogradna grana (drugi naziv je „sporo-brza“ AVNRT). Dakle, impuls ide sporom granom prema ventrikulu, ali se također brzim putem vraća prema atriju zbog čega se bilježi retrogradni P' val kraćeg trajanja koji se javlja tijekom ili prije QRS kompleksa (P'R interval kraći je od 0,07s).⁷



Slika 4. AVNRT I odvod (P valovi prikriiveni QRS kompleksom). Preuzeto iz Boateng S i sur.⁴⁵

Atipična AVNRT je takva da u njoj brzi put služi kao anterogradna grana, a spori kao retrogradna („brzo-spora“ AVNRT). Brzi put vodi impuls prema ventrikulu, a spori retrogradno prema atriju. P'R interval je duži nego kod tipične te se stoga P' val nalazi prije QRS kompleksa. P' valovi negativni su u II, III, aVF i V4-V6, a pozitivan otklon pokazuje u V1 odvodu.⁷

Nije pravilo, ali kod AVNRT se često viđa asinkrona aktivacija atrija i ventrikula, odnosno atrioventrikulska disocijacija.

Postoji i takozvana „**sporo-spora**“ AVNRT u kojoj su oba puta spora.⁷

S obzirom na akcesorni put koji sudjeluje u provodnji impulsa kod vrste tahikardije važno je diferencirati ovu vrstu tahikardije od ortodromnog oblika AVRT o kojoj će riječi biti kasnije u tekstu.

Prva linija liječenja u akutnim stanjima jest vagusni manevar koji je moguće izvesti na više načina. Valsalvin manevar se izvodi u obliku pokušaja forsiranog izdisaja uz zatvoren glotis u svrhu povećanja intratorakalnog tlaka u trajanju od 10-30 sekundi. Masaža karotidnog sinusa izvodi se nakon što se auskultacijom uvjerimo da nema šumova, a izvodi se čvrstim pritiskom na desni ili lijevi karotidni sinus u trajanju 5-10 sekundi.⁴⁶ Treći način jest da se na lice stavi ručnik umočen u hladnu vodu.⁴⁷ Promjenom između tehnika izvođenja vagusnog manevra povećava se uspješnost zaustavljanja tahikardije.

Od farmakoloških tvari adenzin daje najbolje rezultate u okončavanju AVNRT. Koriste se i beta blokatori i blokatori kalcijevih kanala. Elektrokardioverzija jest indicirana u hemodinamski nestabilnim slučajevima, te onima koji ne reagiraju na farmakološke metode ni vagusni manevar.⁴⁸

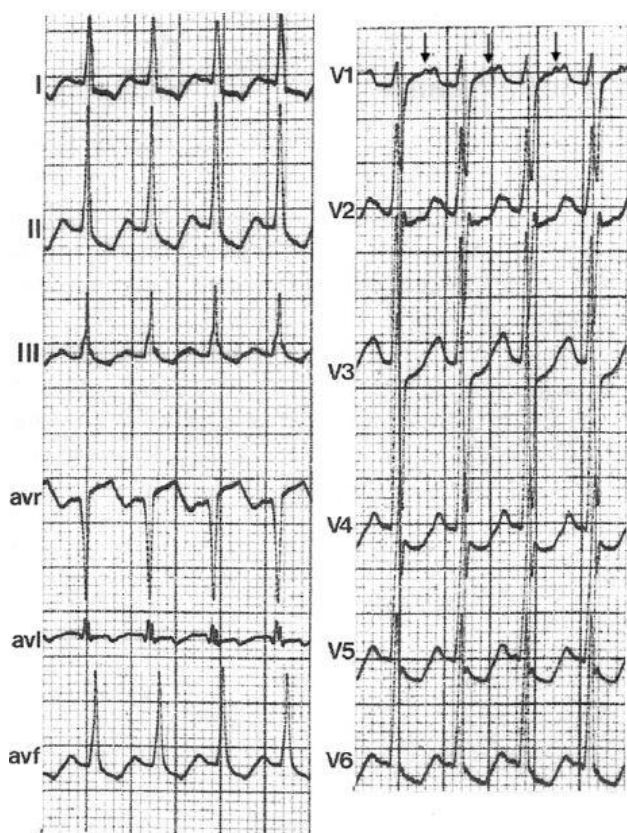
Radiofrekventna ablacija kateterom se obično vrlo uspješno koristi u liječenju simptomatskih oblika AVNRT. Ukoliko se pacijenti ne žele podvrgnuti ovom zahvatu ili nisu kandidati za ablaciju, daju se oralni beta blokatori ili blokatori kalcijevih kanala.⁴⁹

4.4. ATRIOVENTRIKULSKA KRUŽNA TAHIKARDIJA

Akcesorni putovi provođenja impulsa su ekstranodalni putovi koji povezuju miokard atrija i ventrikula te mogu premostiti AV brazdu. Oni dakle zaobilaze AV čvor i His-Purkinjeov sustav, a impuls mogu provoditi anterogradno (povezuje ih se s rizikom od iznenadne srčane smrti), retrogradno ili u oba smjera. Mogu biti očigledni (engl. *manifest*) ili prikriveni (engl. *concealed*). Očiglednima ih se smatra kad impuls provode anterogradno (mogu i retrogradno), dovode do preekscitacije ventrikula i na EKG-u je vidljiv delta val (polagani uspon QRS

kompleksa). Ovakav oblik vidamo u 0,1-0,3% populacije.⁵⁰ Prikriveni putovi impuls provode samo retrogradno te stoga ne dolazi do preekscitacije ventrikula.¹³

Ortodromna AVRT je najčešći oblik tahikardije povezan s akcesornim putovima. Javlja se u 90-95% slučajeva s AVRT epizodama. U ovim aritmijama impuls se normalno provodi preko AV čvora i His Purkinjeovog sustava, ali se akcesornim putom vraća retrogradno iz ventrikula u atrij iz kojeg ponovno preko AV čvora dolazi do ventrikula te tako zatvara krug. U EKG-u nema delta vala (impuls se provodi retrogradno), QRS kompleksi su pravilni i uski, a retrogradni P valovi vidljivi su iza QRS kompleksa.



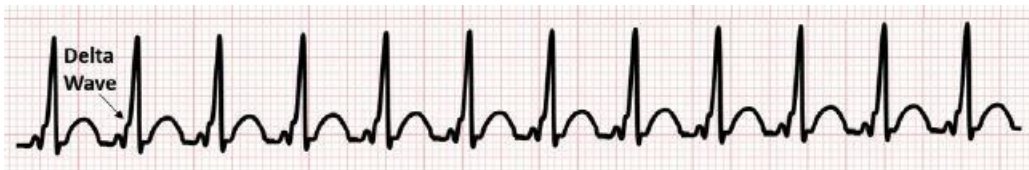Slika 5. Ortodromna AVRT. Preuzeto iz C. Butta i sur.¹⁵

Antidromna AVRT javlja se u 5% slučajeva s AVRT epizodama. Kod ovih aritmija impuls se anterogradno provodi očiglednim akcesornim AV putom, a potom se kroz AV čvor retrogradno vraća prema atriju. U EKG-u se vidi skraćeni PQ interval te široki QRS kompleks, a ponekad se daju razaznati i retrogradni P valovi.

Wolff-Parkinson-Whiteov sindrom (WPW sindrom) jest sindrom preekscitacije ventrikula čija dijagnoza se postavlja u pacijenata u kojih preekscitaciju ventrikula vidimo u EKG-u u mirovanju, a poznato je da ima povezane epizode paroksizmalnih tahiaritmija.

U EKG-u kod WPW sindroma vidimo PR interval normalne duljine trajanja, QRS kompleks je produljen, imamo vidljiv delta val na početku QRS kompleksa, ST spojnica je često proturječno promijenjena (većinom je otklonjena u smjeru suprotnom od većine QRS kompleksa). U 70% slučajeva moguće je vidjeti pseudoinfarktni uzorak zbog pojave negativno otklonjenih delta valova u donjim odvodima. WPW sindrom može biti tipa A (pozitivni delta valovi u svim odvodima i R>S u V1 odvodu) i tipa B (negativni delta valovi u V1 i V2 odvodu).

Ovaj sindrom veže se uz pojavu iznenadne srčane smrti koja se javlja 0,15-0,39% slučajeva kroz 10 godina.⁵¹ Iznenadna srčana smrt često bude prva manifestacija dotad nedijagnosticiranog WPW sindrom, a češće se javlja do 20. godine života. Povećan rizik imaju oni koji doživljavaju simptome prilikom epizoda tahikardije te oni u kojih postoji više akcesornih putova.



Slika 6. WPW sindrom s vidljivim delta valom. Preuzeto od Al-Zaiti S i sur.⁵²

Kao prva linija u liječenju ortodromne AVRT preporuča se izvođenje vagusnog manevra jer se brzo izvodi te je vrlo učinkovit u okončavanju tahikardije. U 90-95% pacijenata adenozin uspješno kovertira ortodromnu AVRT, ali se u 30% slučajeva mogu javiti preuranjeni atrijski ili ventrikularni kompleksi u trajanju do 1 minute, a iz njih se mogu razviti nove epizode AVRT.⁵³ U hemodinamski nestabilnih pacijenata ili onih koji ne reagiraju na izvedbu vagusnog manevra ni farmakološku terapiju, indicirano je napraviti elektrokardioverziju koja iznimno učinkovito okončava AVRT.⁵⁴ U pacijenata koji na EKG-u u mirovanju ne pokazuju preekscitaciju mogu se intravenski koristiti beta blokatori ili blokatori kalcijevih kanala. Također ih se može koristiti u slučajeva otpornih na druge oblike terapije.

Radiofrekventna ablacija akcesornog puta smatra se najboljom metodom kod AVRT jer je uspješna u preko 90% slučajeva te ima vrlo nizak rizik od komplikacija.⁵⁵

U liječenju pacijenata koji ne pokazuju preekscitaciju u mirovanju na EKG-u, koriste se beta blokatori i blokatori kalcijevih kanala per os. Onima koji se odbiju podvrgnuti ablaciji ili nisu kandidati za nju, daje se propafenon ili flekainid.

U pacijenata koji imaju asimptomtsku preekscitaciju nužno je procijeniti rizik od razvoja iznenadne srčane smrti. Najčešće se to izvodi u obliku izlaganja pacijenta naporu (ergometrija) jer se relativno brzo izvede te je neinvazivno, a ima visoku pozitivnu prediktivnu vrijednost od 90%.⁵⁶ Elektrofiziološka testiranja se u ovakvim slučajevima rjeđe rade zbog svog invazivnog karaktera, a ukoliko se izvode, prioritet im je lokalizacija akcesornog puta te određivanje rizika od iznenadne srčane smrti. U slučaju da je taj rizik visok, odmah se izvodi ablacija akcesornog puta.

4.5. SPOJNA TAHIKARDIJA

Ovaj termin odnosi se na brzu, ponekad nepravilnu tahikardiju (120-220 otkucaja u minuti) uskog QRS kompleksa.

Kod ove aritmije dolazi do atrioventrikularne disocijacije što znači da se atrijski i ventrikularni kompleksi ne aktiviraju sinkrono, već neovisno jedan o drugome. Patološki automatizam je mehanizam nastanka spojne tahikardije, a ektopični fokus iz kojeg dolazi impuls nalazi se oko AV spoja, najčešće u Hisovom snopu. U EKG-u ovog tipa tahikardije nema vidljivih P valova.

Budući da u mnogim aritmijama mehanizma ponovnog ulaska (re-entry) nema prisutnih P valova, često dolazi do zabune prilikom diferencijacije nekih oblika SVT koje se tad krivo smješta u skupinu spojnih tahikardija. Kad je nepravilnog ritma, nju se često krivo dijagnosticira kao multifokalnu AT ili fibrilaciju atrijsku.

Ne viđa ju se često u odrasle populacije, već je uobičajena u djece postoperativno nakon kirurgije kongenitalnih srčanih grešaka.⁵⁷ U odraslih je tahikardija dobroćudne naravi, dok je kod djece visok mortalitet zbog zatajenja srca ili nekontrolirane tahikardije.

Neparoksizmalna spojna tahikardija je aritmija benigne naravi koja se češće javlja u odrasle populacije (70-130 otkucaja u minuti). Naziva se i ubrzani AV spojni ritam. Često se javlja kao posljedica otrovanja digoksinom⁵⁸ ili nakon infarkta miokarda.⁵⁹

Budući da se ovaj tip tahikardije rijetko viđa u odrasle populacije, nema mnogo dokaza vezanih uz učinkovitu terapiju.

U akutnim epizodama učinkovitima su se pokazali intravenski beta blokatori, poglavito propranolol, te blokatori kalcijevih kanala. Neke studije govore u prilog kombinacija ovih lijekova s prokainamidom.¹³ U terapiji simptomatskih pacijenata per os se daju beta blokatori ili verapamil.

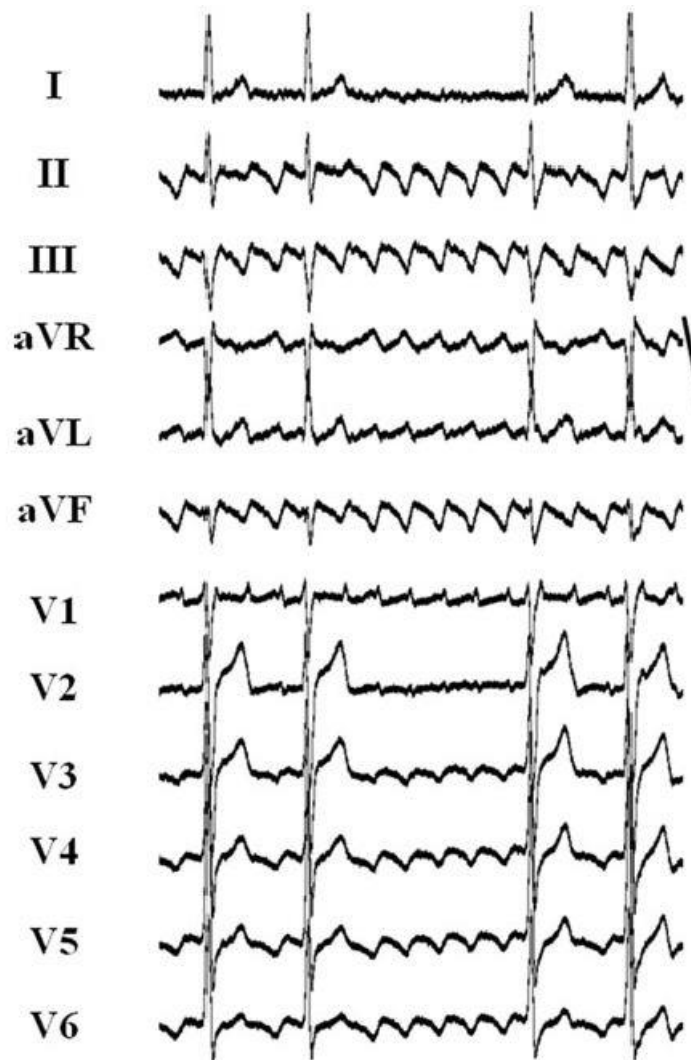
4.6. UNDULACIJA ATRIJA

U našem jeziku naziv za undulaciju atrijsku je treperenje pretklijetki. Ovu vrstu aritmije karakterizira brzi pravilni ritam (250-350 otkucaja u minuti) atrijski koji nastaje zbog kruženja električnog impulsa unutar atrijske. Tipično obilježje undulacije atrijske jest konstantna morfologija P valova.

Kroz povijest se ovaj oblik SVT opisivao kao jednostavan i jedinstven nalaz u EKG-u koji se objašnjavao kao jedan od oblika AT s mehanizmom ponovnog ulaska velikog kružnog puta (engl. *macroreentry* - impuls kruži kroz više različitih anatomskih struktura unutar atrijske) i podrijetlom iz desnog atrijske. Kasnije se klasificirala kao varijacija AT s različitim mehanizmima nastanka i podrijetlom iz lijeve ili desne pretklijetke. Upotrebom katetera s više različitih elektroda i razvojem sofisticiranih kompjuteriziranih elektroanatomskih mapa s virtualnom rekonstrukcijom srčanih komora te povezivanjem tih slika sa stvarnim anatomskim radiološkim slikama dolazi do proširenja znanja o žarištima izbijanja i kružnom putu kod undulacije atrijske.⁶⁰ Što se tiče incidencije undulacije atrijske, nije toliko detaljno istražena, ali prema MESA studiji ona iznosi 5/100.000 osoba u populaciji mlađoj od 50 godina, a u onoj preko 80 godina raste na 587/100.000 osoba.⁶¹ Često se viđa da je u istog pacijenta prisutna i fibrilacija i undulacija atrijske. Također, undulacija može biti posljedica antiaritmičkog liječenja AF.⁶² Smatra se da je rizik od tromboembolijskih incidenata sličan kao i kod AF te se preporuča antikoagulantna terapija o kojoj će više riječi biti u dijelu o fibrilaciji atrijske.¹³

Kad put kruženja impulsa uključuje kavotrikuspidalni istmus (suženje omeđeno s trikuspidnim zalistkom sprijeda, a ušćem donje šuplje vene i Eustahijevim grebenom straga), naziva ju se **CTI-ovisnom undulacijom atrijske**, a ona se dijeli ovisno o smjeru kruženja impulsa. Ovaj tip undulacije atrijske ujedno je i najučestaliji tip. Kod tipične CTI-ovisne undulacije atrijske impuls kruži u obrnutom smjeru od kazaljke na satu (engl. *counterclockwise*), uspinje se uz septum atrijske i onda spušta po slobodnom zidu. Obrnutom tipičnom CTI-ovisnom undulacijom atrijske nazivamo onu čiji impuls kruži u suprotnom smjeru, odnosno u smjeru kazaljke na satu (engl. *clockwise*).⁶²

Kod tipične (counterclockwise) CTI-ovisne undulacije atrijske u EKG-u tipično vidimo negativne valove undulacije atrijske (treperenja pretklijetke) koji su dominantni u donjim odvodima te pokazuju tipičan izgled poput zubaca pile (slika 6.). U V1 odvodu nalazimo pozitivan P val s frekvencijom atrijske od 250-350 u minuti. Ovdje je također bitno napomenuti da kod undulacije atrijske nema izoelektričnih segmenata između pojedinih P valova kao što je već prethodno spomenuto u dijelu o fokalnoj AT te nam stoga to služi u diferencijaciji između ova dva različita oblika SVT.



Slika 7. Tipičan izgled EKG-a poput zubaca pile kod tipične CTI-ovisne tipične undulacije atrijske. Preuzeto iz Bun SS i sur.⁶⁰

Obrnuta tipična (clockwise) CTI-ovisna undulacija atrijske u EKG-u pokazuje obrnut uzorak od tipične. Dakle, u donjim odvodima nalazimo pozitivne valove treperenja dok u V1 imamo širok i negativan P val.¹³

CTI-ovisna tahikardija se može javiti u još dva oblika. Prvi ima mehanizam u kojem dva vala simultano kruže normalnim putem kruženja undulacije (engl. *double-wave reentry*) te u EKG-u pokazuje sličan nalaz onome kod tipične undulacije. Ova tahikardija je obično prolazna i završava nakon 3-6 kompleksa, ali u nekim slučajevima može progredirati u fibrilaciju atriya.⁶³ Drugi (engl. *lower loop reentry*) se javlja kao undulacija čiji kružni put ide oko donje šuplje vene zbog provodnje preko terminalne kriste.⁶⁴ Iako ovaj oblik ne koristi put ostalih dosad navedenih oblika, on je i dalje ovisan o kavotrikuspidalnom istmusu te zbog toga liječen ablacijom istmusa.

CTI-neovisna undulacija atriya je manje zastupljen oblik ove aritmije čiji impuls kruži neovisno o kavotrikuspidalnom istmusu. Kružni put impulsa može biti oko mitralnog prstena, preko krova lijevog atriya ili nekog ožiljkastog tkiva u atriju. Može postojati više različitih putova kruženja impulsa, a moguća je i koegzistencija s putom ovisnim o kavotrikuspidalnom istmusu.⁶⁵

Ovaj oblik undulacije se često viđa postoperativno oko ožiljaka nastalih nakon kirurških postupaka ili pak onih koji su nastali prilikom ablacije neke aritmije.⁶⁶ U prisutnosti postojeće bolesti atriya, kirurškog postupka u području srca ili radiofrekventne ablacije u anamnezi teško je prema morfologiji valova undulacije odrediti je li riječ o uključenosti kavotrikuspidalnog istmusa u kružni put.

Prisutnost pozitivnog ili bifazičnog (češće pozitivnog) otklona u V1 popraćena otklonima koji nisu nalik onima kod CTI-ovisne undulacije atriya govori u prilog undulaciji atriya koja ne ovisi o kavotrikuspidalnom istmusu. Ablacija ove vrste undulacije zahtijeva mnogo veći napor u mapiranju prilikom elektrofiziološkog testiranja te je učinkovitost ablacije u okončavanju aritmije manja nego kod CTI-ovisne undulacije¹³.

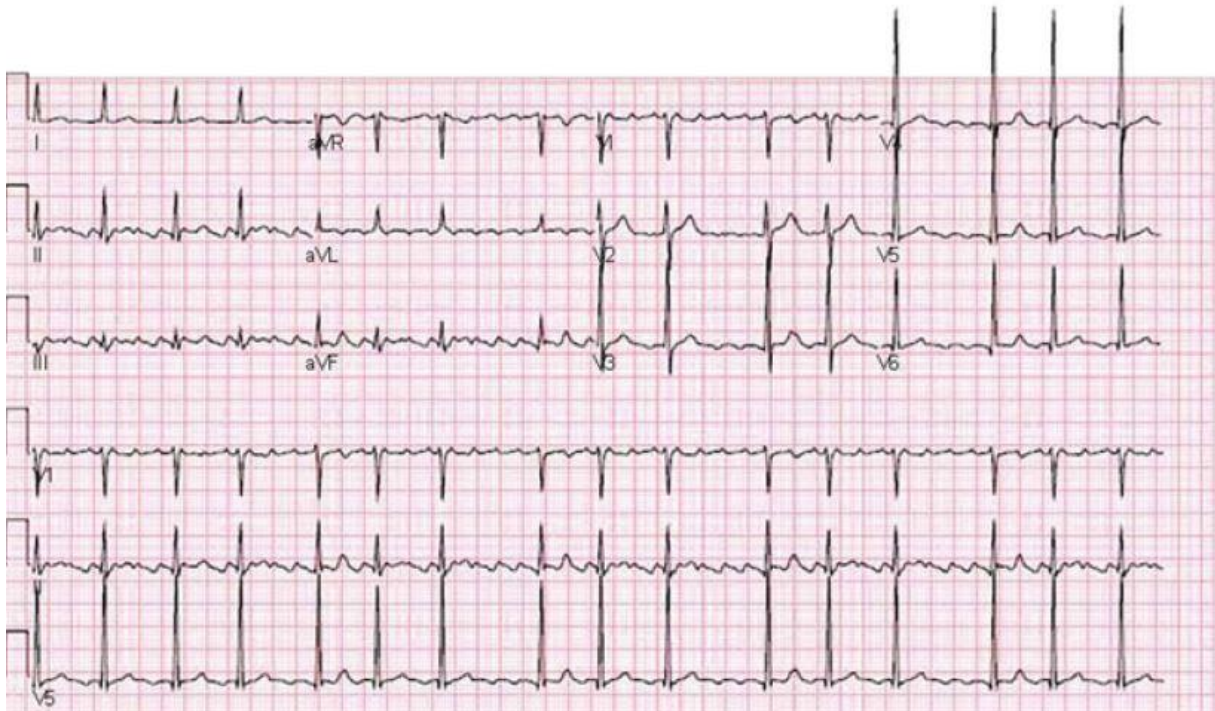
Akutna terapija undulacije atriya može biti farmakološka ili se može učiniti elektrokardioverzija. Kardioverzija se koristi kod hemodinamski nestabilnih pacijenata koji ne reagiraju na liječenje te kod pacijenata kod kojih se lijekovima ne uspijeva dobro kontrolirati ritam. Pokazuje bolje rezultate nego farmakološki pristup.⁶⁷ Farmakološka konverzija radi se ukoliko se pacijent ne želi podvrgnuti elektrokardioverziji ili nije kandidat za taj postupak, a daje se ibutilid intravenski. Uspješno konvertira undulaciju u sinusni ritam u 60% slučajeva.⁶⁸ Za kontrolu ritma daju se beta blokatori ili blokatori kalcijevih kanala.

Ablacija je indicirana kod CTI-ovisne undulacije koja je ili simptomatska ili otporna na farmakološke metode kontrole ritma.⁶⁹ Od antiaritmika za održavanje sinusnog ritma u pacijenata korisni mogu biti amiodaron, dofetilid i sotalol.¹³ Iako se ablacijom kod CTI-neovisne undulacije ne postiže toliki uspjeh, ona se radi u slučaju da ta vrsta undulacije ne

reagira na antiaritmike. Kao što je već navedeno, u ovih pacijenata indicirana je antikoagulantna terapija prema smjericama za FA.⁷⁰

5. FIBRILACIJA ATRIJA

Fibrilacija atrijska (AF) je najčešća vrsta aritmije čija prevalencija raste s dobi. To je supraventrikularna tahiaritmija u kojoj dolazi do nekoordinirane aktivacije atrijske te stoga i neučinkovite kontrakcije atrijske. Na EKG-u tipično možemo vidjeti nepravilne R-R intervale, nepravilnu aktivnost atrijske te odsutnost jasno vidljivih P valova (>300 otkucaja u minuti, trajanje atrijskog ciklusa <200ms).



Slika 8. Fibrilacija atrijska. Preuzeto iz Wadke R. i sur.⁷¹

Simptomi do kojih aritmija s ovakvim nepravilnostima može dovesti mogu varirati od nikakvih simptoma do ozbiljnih kao što su dispneja, hipotenzija, sinkopa i zatajenje srca, a najčešće od svih se javlja umor.⁷² Samu pojavu FA povezuje se s pogoršanjem zatajenja srca, a smatra se da može biti uzrok ili posljedica takva pogoršanja.

Fibrilaciju atrijsku obično dijelimo prema duljini trajanja na paroksizmalnu, perzistentnu ili permanentnu. U ovom radu u tablici 2 napravljena je klasifikacija fibrilacije atrijske prema smjernicama koje je za liječenje ove aritmije 2016. godine izdalo *Europsko kardiološko društvo*.

Tablica 2. Klasifikacija AF. Prema Kirchhof P i sur.⁷³

Prvi put dijagnosticirana AF	AF koja prije nije bila dijagnosticirana bez obzira na trajanje ili težinu postojećih simptoma
Paroksizmalna AF	Takva AF koja prestane sama od sebe kroz 48 sati, ne traje duže od 7 dana (ubraja se i ona koja je unutar 7 dana konvertirana)
Perzistentna AF	AF koja traje duže od 7 dana, uključujući i one koje su nakon 7 ili više dana lijekovima ili elektrokardioverzijom okončane
Dugotrajna perzistentna AF	Kontinuirana AF koja traje više od 12 mjeseci te se traži strategija za kontrolu ritma
Permanentna AF	AF za koju je pacijent odlučio da ne želi kontrolu ritma (u slučaju da se započne s kontrolom ritma, klasificira se kao dugotrajna perzistentna AF)

Fibrilacija atriya nastaje kao posljedica strukturalnih ili elektrofizioloških abnormalnosti koje dovode do olakšanog stvaranja ektopičnog impulsa i/ili njegova širenja. Postoje razne bolesti (npr. hipertenzija, bolest srčanih zalistaka, srčano zatajenje, kardiomiopatije) koje s vremenom mogu narušiti strukturu atriya te tako dovesti do FA.

Patofiziologija FA u današnje vrijeme se objašnjava prisutnošću brzo okidajućih ektopičnih žarišta impulsa koja se nalaze oko plućnih vena. Smatra se da je ovaj mehanizam važniji u pacijenata kod kojih se AF javlja u mlađoj dobi s paroksizmalnim oblicima. Promijenjena arhitektura tkiva atriya koja podržava postojanje aritmije sve se više pripisuje pacijentima s permanentnim ili perzistentnim oblicima AF te postojećim bolestima koje dovode do strukturalnih promjena. Mehanizam nastanka osim okidačke aktivnosti može biti i kružnog karaktera.⁷³

Cilj liječenja AF jest smanjiti simptome kontrolom ritma ili regulacijom otkucaja ventrikula te prevenirati tromboembolijski incident. Budući da je fibrilacija atriya složeni klinički entitet koji se često javlja uz druge bolesti, detaljan opis liječenja prelazio bi okvire ovog rada te ćemo se ovdje samo kratko osvrnuti na ostvarivanje terapijskog cilja.

CHA₂DS₂-VASc (tablica 3.) jest „score“ shema kojom procjenjujemo rizik od moždanog udara u pacijenta s AF. Pacijentima s 2 ili više bodova preporuča se antikoagulantna terapija, onima s 1 se preporučuju antikoagulansi. Prije se pacijentima s niskim rizikom od tromboembolijskih incidenata preporučalo uzimati aspirin, ali se pokazalo da ima štetan učinak te potiče krvarenja u pacijenata s AF.

Tablica 3. CHA2DS2-VASc score. Prema Wadke R i sur.⁷¹

Rizični faktor	Bodovi
Dob>75 god.	2
Moždani udar/TIA/tromboemb.	2
Hipertenzija	1
Dijabetes	1
Bolest krvnih žila	1
Dob 65-74 god	1
Kongestivno zatajenje srca	1
Ženski spol	1

U pacijenata s AF možemo probati kontrolirati ritam ili regulirati frekvenciju ventrikula.⁷⁴ U svrhu regulacije frekvencije ventrikula daju se beta blokatori ili blokatori kalcijevih kanala per os (intravenski u akutnim slučajevima). Također se može dati digoxin. Ablacija AV čvora se radi uglavnom kod starih pacijenata i onih otpornih na medikamentoznu terapiju budući da nakon tog postupka ovise o pacemakeru koji se u pravilu ugradi par tjedana prije.

Konverzija u sinusni ritam može se izvršiti ili elektrokardioverzijom ili lijekovima. Ukoliko AF traje duže od 48 sati, a pacijenti nisu na antikoagulantnoj terapiji, transezofagealnim ultrazukom treba provjeriti ima li tromba u lijevom atriju. Ako nema tromba, izvršava se elektrokardioverzija prethodno kojoj se daje antikoagulantna terapija koju se održava kroz 4 tjedna.⁷⁵ Kod pacijenata s AF u trajanju do 48 sati prethodno kardioverziji može se, ali ne mora dati tromboprolifaksa, ali nema potrebe za antikoagulantnom terapijom nakon postupka. Medikamentozna kardioverzija se može izvršiti davanjem flekainida, dofetilida ili propafenona.⁷⁶

Svakako je kod fibrilacije atrija bitno napomenuti mogućnost ablacije kateterom (krioablacija ili RF ablacija). Ponekad se radi ablacija plućnih vena zbog izbijanja impulsa. Ove metode se uglavnom izvode u pacijenata koji imaju izražene simptome uzrokovan aritmijom te u onih koji ne reagiraju dobro na medikamentoznu terapiju niti su kandidati za elektrokardioverziju.

6. ZAKLJUČAK

Supraventrikulske tahikardije se prilično često javljaju u populaciji u svim generacijama s ili bez komorbiditeta. Kao što je već ranije spomenuto, njihova simptomatologija je prilično varijabilna (od asimptomatskih pacijenata do onih s teškim simptomima poput sinkope i dispneje).

S obzirom na njihovu benignu narav te prilično malen rizik od nekih ozbiljnijih događaja, liječenje se provodi uglavnom kod pacijenata kojima aritmija ometa normalno funkcioniranje ili su simptomi koje dožive prilikom jedne epizode ozbiljnije prirode.

Iako su istraživanja o mehanizmu nastanka pojedinih SVT i rizicima koje mogu imati po pacijente s njihovom dijagnozom brojna i opsežna te su stoga smjernice za njihovo liječenje utemeljene na čvrstim dokazima, mogućnosti koje dobivamo napretkom dijagnostičkih uređaja te računalnih programa koji se koriste u razlikovanju pojedinih tipova SVT svakako treba iskoristiti kako bi se saznanje o njima produbilo, a rizik od iznenadne srčane smrti smanjio na najnižu razinu.

Također kod aritmija koje uzrokuju hemodinamsku nestabilnost (poglavito FA) novija istraživanja pokazuju da ne postoji siguran dokaz je li aritmija uzrok ili posljedica hemodinamske nestabilnosti na što bi se trebalo usmjeriti u budućim istraživanjima.

7. LITERATURA

1. Fox DJ, Tischenko A, Krahn AD, et al. Supraventricular tachycardia: diagnosis and management. *Mayo Clin Proc.* 2008;83(12):1400-11.
2. Medi C, Kalman JM, Freedman SB. Supraventricular tachycardia. *Med J Aust.* 2009;190(5):255-60.
3. Camm AJ, Obel OA. Epidemiology and mechanism of atrial fibrillation and atrial flutter. *Am J Cardiol* 1996;78:3-11.
4. Campbell RW. Supraventricular tachycardia: occasional nuisance or frequent threat? *Eur Heart J* 1996;17 Suppl C:21-5
5. Baine WB, Yu W, Weis KA. Trends and outcomes in the hospitalization of older Americans for cardiac conduction disorders or arrhythmias, 1991-1998. *J Am Geriatr Soc* 2001;49:763-70.
6. Orejarena LA, Vidaillet H Jr, DeStefano F, et al. Paroxysmal supraventricular tachycardia in the general population. *J Am Coll Cardiol* 1998;31:150-7.
7. Blömostrom-Lundqvist C, Scheinman MM, Aliot EM, et al. ACC/AHA/ESC guidelines for the management of patients with supraventricular arrhythmias—executive summary: a report of the American College of Cardiology/American Heart Association Task Force on Practice Guidelines and the European Society of Cardiology Committee for Practice Guidelines (Writing Committee to Develop Guidelines for the Management of Patients With Supraventricular Arrhythmias). Developed in collaboration with NASPE-Heart Rhythm Society. *Circulation* 2003;108:1871–1909.
8. Josephson ME. *Clinical cardiac electrophysiology—techniques and interpretation.* 2nd ed. Philadelphia, PA: Lea and Febiger, 1992:117.
9. Spach MS, Dolber PC, Heidlage JF. Interaction of inhomogeneities of repolarization with anisotropic propagation in dogatria: a mechanism for both preventing and initiating reentry. *Circ Res* 1989;65:1612-31.
10. Boineau JP, Schuessler RB, Hackel DB, Miller CB, Brockus CW, Wylds AC. Widespread distribution and rate differentiation of the atrial pacemaker complex. *Am J Physiol* 1980;239:H406-15.
11. Tse G. Mechanisms of cardiac arrhythmias. *J Arrhythm.* 2016;32(2):75-81.
12. Katritsis DG, Josephson ME. Differential diagnosis of regular, narrow-QRS tachycardias. *Heart Rhythm.* 2015;12(7):1667-76.
13. Page RL, Joglar JA, Al-Khatib SM, Caldwell MA, Calkins H, Conti JB, Deal BJ, Estes NAM 3rd, Field ME, Goldberger ZD, Hammill SC, Indik JH, Lindsay BD, Olshansky B, Russo

- AM, Shen W-K, Tracy CM. 2015 ACC/AHA/HRS guideline for the management of adult patients with supraventricular tachycardia: a report of the American College of Cardiology/American Heart Association Task Force on Clinical Practice Guidelines and the Heart Rhythm Society. *Circulation*. 2015;132:e000-e000.
14. Steinherz L, Yalahom J. Cardiac toxicity. In: DeVita VT, Hellman S, Rosenberg SA, eds. *Cancer, principles and practice of oncology*. Philadelphia, PA: Lippincott, Williams & Wilkins; 2001:2904-21.
 15. Buttà C, Tuttolomondo A, Di raimondo D, et al. Supraventricular tachycardias: proposal of a diagnostic algorithm for the narrow complex tachycardias. *J Cardiol*. 2013;61(4):247-55.
 16. Zellerhoff S, Hinterseer M, Felix Krull B, et al. Ivabradine in patients with inappropriate sinus tachycardia. *Naunyn Schmiedebergs Arch Pharmacol*. 2010;382:483-6.
 17. Krahn AD, Yee R, Klein GJ, Morillo C. Inappropriate sinus tachycardia: evaluation and therapy. *J Cardiovasc Electrophysiol* 1995;6:1124-8.
 18. Low P, Schondorf R, Novak V, et al. Postural tachycardia syndromes. In: Low PA, ed. *Clinical autonomic disorders: evaluation and management*. 2nd ed. Philadelphia, PA: Lippincott-Raven; 1997:681-97.
 19. Farquhar WB, Taylor JA, Darling SE, Chase KP, Freeman R. Abnormal baroreflex responses in patients with idiopathic orthostatic intolerance. *Circulation* 2000;102:3086-91
 20. Schondorf R, Low PA. Idiopathic postural orthostatic tachycardia syndrome: an attenuated form of acute pandysautonomia? *Neurology* 1993;43:132-7.
 21. Sandroni P, Opfer-Gehrking TL, McPhee BR, Low PA. Postural tachycardia syndrome: clinical features and follow-up study. *Mayo Clin Proc* 1999;74:1106-10.
 22. Grubb BP, Kanjwal MY, Kosinski DJ. Review: the postural orthostatic tachycardia syndrome: current concepts in pathophysiology diagnosis and management. *J Interv Card Electrophysiol* 2001;5:9-16.
 23. Saoudi N, Cosio F, Waldo A, et al. A classification of atrial flutter and regular atrial tachycardia according to electrophysiological mechanisms and anatomical bases: a Statement from a Joint Expert Group from the Working Group of Arrhythmias of the European Society of Cardiology and the North American Society of Pacing and Electrophysiology. *Eur Heart J* 2001;22:1162-82.
 24. Steinbeck G, Hoffmann E. 'True' atrial tachycardia. *Eur Heart J* 1998;19 Suppl E:E10-2, E48-9, E10-9.
 25. Poutiainen AM, Koistinen MJ, Airaksinen KE, et al. Prevalence and natural course of ectopic atrial tachycardia. *Eur Heart J* 1999;20:694-700.

26. Garson A Jr, Gillette PC. Electrophysiologic studies of supraventricular tachycardia in children. I. Clinical-electrophysiologic correlations. *Am Heart J* 1981;102:233-50.
27. Kay GN, Chong F, Epstein AE, Dailey SM, Plumb VJ. Radiofrequency ablation for treatment of primary atrial tachycardias. *J Am Coll Cardiol* 1993;21:901-9.
28. Wren C. Incessant tachycardias. *Eur Heart J* 1998;19 Suppl E:E32-6, E54-9.
29. Walters TE, Kistler PM, Kalman JM. Radiofrequency ablation for atrial tachycardia and atrial flutter. *Heart Lung Circ.* 2012;21:386-94.
30. Tang CW, Scheinman MM, Van Hare GF, et al. Use of P wave configuration during atrial tachycardia to predict site of origin. *J Am Coll Cardiol* 1995;26:1315-24.
31. Cossú SF, Steinberg JS. Supraventricular tachyarrhythmias involving the sinus node: clinical and electrophysiologic characteristics. *Prog Cardiovasc Dis.* 1998;41:51-63.
32. Gillette PC, Garson A Jr. Electrophysiologic and pharmacologic characteristics of automatic ectopic atrial tachycardia. *Circulation.* 1977;56:571-5.
33. Markowitz SM, Stein KM, Mittal S, et al. Differential effects of adenosine on focal and macroreentrant atrial tachycardia. *J Cardiovasc Electrophysiol.* 1999;10:489-502.
34. Chen SA, Chiang CE, Yang CJ, et al. Sustained atrial tachycardia in adult patients. Electrophysiological characteristics, pharmacological response, possible mechanisms, and effects of radiofrequency ablation. *Circulation.* 1994;90:1262-78.
35. Shine KI, Kastor JA, Yurchak PM. Multifocal atrial tachycardia. Clinical and electrocardiographic features in 32 patients. *N Engl J Med* 1968;279:344-9.
36. Yokoshiki H, Mitsuyama H, Watanabe M, et al. Swallowing-induced multifocal atrial tachycardia originating from right pulmonary veins. *J Electrocardiol.* 2011;44:395.e1-5.
37. Marchlinski FE, Miller JM. Atrial arrhythmias exacerbated by theophylline. Response to verapamil and evidence for triggered activity in man. *Chest.* 1985;88:931-4.
38. Wang K, Goldfarb BL, Gobel FL, et al. Multifocal atrial tachycardia. *Arch Intern Med.* 1977;137:161-4.
39. Mukerji V, Alpert MA, Diaz-Arias M, et al. Termination and suppression of multifocal atrial tachycardia with verapamil. *South Med J.* 1987;80:269-70.
40. Mccord JK, Borzak S, Davis T, Gheorghide M. Usefulness of intravenous magnesium for multifocal atrial tachycardia in patients with chronic obstructive pulmonary disease. *Am J Cardiol.* 1998;81(1):91-3.

41. Porter MJ, Morton JB, Denman R, et al. Influence of age and gender on the mechanism of supraventricular tachycardia. *Heart Rhythm*. 2004;1:393-6.
42. Sung RJ, Waxman HL, Saksena S, Juma Z. Sequence of retrograde atrial activation in patients with dual atrioventricular nodal pathways. *Circulation* 1981;64:1059-67.
43. Akhtar M, Jazayeri MR, Sra J, Blanck Z, Deshpande S, Dhala A. Atrioventricular nodal reentry: clinical, electrophysiological, and therapeutic considerations. *Circulation* 1993;88:282-95.
44. Sung RJ, Waxman HL, Saksena S, Juma Z. Sequence of retrograde atrial activation in patients with dual atrioventricular nodal pathways. *Circulation* 1981;64:1059-67.
45. Boateng S. Tachycardia. *Dis Mon*. 2013;59(3):74-82.
46. Waxman MB, Wald RW, Sharma AD, et al. Vagal techniques for termination of paroxysmal supraventricular tachycardia. *Am J Cardiol*. 1980;46:655-64.
47. Tavşanoğlu S, Ozenel E. Ice-water washcloth rather than facial immersion (diving reflex) for supraventricular tachycardia in adults. *Am J Cardiol*. 1985;56:1003.
48. Roth A, Elkayam I, Shapira I, et al. Effectiveness of prehospital synchronous direct-current cardioversion for supraventricular tachyarrhythmias causing unstable hemodynamic states. *Am J Cardiol*. 2003;91:489-91.
49. Winniford MD, Fulton KL, Hillis LD. Long-term therapy of paroxysmal supraventricular tachycardia: a randomized, double-blind comparison of digoxin, propranolol and verapamil. *Am J Cardiol*. 1984;54:1138-9.
50. Wellens HJ. Should catheter ablation be performed in asymptomatic patients with Wolff-Parkinson-White syndrome? When to perform catheter ablation in asymptomatic patients with a Wolff-Parkinson-White electrocardiogram. *Circulation*. 2005;112:2201-7.
51. Munger TM, Packer DL, Hammill SC, et al. A population study of the natural history of Wolff-Parkinson-White syndrome in Olmsted County, Minnesota, 1953-1989. *Circulation* 1993;87:866-73.
52. Al-zaiti SS, Magdic KS. Paroxysmal Supraventricular Tachycardia: Pathophysiology, Diagnosis, and Management. *Crit Care Nurs Clin North Am*. 2016;28(3):309-16

53. Delaney B, Loy J, Kelly A-M. The relative efficacy of adenosine versus verapamil for the treatment of stable paroxysmal supraventricular tachycardia in adults: a meta-analysis. *Eur J Emerg Med.* 2011;18:148-52.
54. Neumar RW, Otto CW, Link MS, et al. Part 8: adult advanced cardiovascular life support: 2010 American Heart Association guidelines for cardiopulmonary resuscitation and emergency cardiovascular care. *Circulation.* 2010;122:S729-67.
55. Spector P, Reynolds MR, Calkins H, et al. Meta-analysis of ablation of atrial flutter and supraventricular tachycardia. *Am J Cardiol.* 2009;104:671-7.
56. Gaita F, Giustetto C, Riccardi R, et al. Stress and pharmacologic tests as methods to identify patients with Wolff-Parkinson-White syndrome at risk of sudden death. *Am J Cardiol.* 1989;64:487-90.
57. Ruder MA, Davis JC, Eldar M, et al. Clinical and electrophysiologic characterization of automatic junctional tachycardia in adults. *Circulation.* 1986;73:930-7.
58. Wyndham CR, Dhingra RC, Smith T, et al. Concealed nonparoxysmal junctional tachycardia. *Circulation.* 1979;60:707-10.
59. Konecke LL, Knoebel SB. Nonparoxysmal junctional tachycardia complicating acute myocardial infarction. *Circulation.* 1972;45:367-74.
60. Bun SS, Latcu DG, Marchlinski F, Saoudi N. Atrial flutter: more than just one of a kind. *Eur Heart J.* 2015;36(35):2356-63.
61. Granada J, Uribe W, Chyou PH, Maassen K, Vierkant R, Smith PN, Hayes J, Eaker E, Vidaillet H. Incidence and predictors of atrial flutter in the general population. *J Am Coll Cardiol* 2000;36:2242–2246.
62. Saoudi N, Cosío F, Waldo A, et al. A classification of atrial flutter and regular atrial tachycardia according to electrophysiological mechanisms and anatomical bases: a statement from a joint expert group from the Working Group of Arrhythmias of the European Society of Cardiology and the North American Society of Pacing and Electrophysiology. *Eur Heart J.* 2001;22:1162-82.
63. Cheng J, Scheinman MM. Acceleration of typical atrial flutter due to double-wave reentry induced by programmed electrical stimulation. *Circulation* 1998;97:1589-96.

64. Cheng J, Cabeen WR Jr, Scheinman MM. Right atrial flutter due to lower loop reentry: mechanism and anatomic substrates. *Circulation* 1999;99:1700-5.
65. Lee RJ, Kalman JM, Fitzpatrick AP, et al. Radiofrequency catheter modification of the sinus node for “inappropriate” sinus tachycardia. *Circulation* 1995;92:2919-28.
66. Baker BM, Lindsay BD, Bromberg BI, et al. Catheter ablation of clinical intraatrial reentrant tachycardias resulting from previous atrial surgery: localizing and transecting the critical isthmus. *J Am Coll Cardiol.* 1996;28:411-7.
67. Gallagher MM, Guo XH, Poloniecki JD, et al. Initial energy setting, outcome and efficiency in direct current cardioversion of atrial fibrillation and flutter. *J Am Coll Cardiol.* 2001;38:1498-504.
68. Stambler BS, Wood MA, Ellenbogen KA, et al. Efficacy and safety of repeated intravenous doses of ibutilide for rapid conversion of atrial flutter or fibrillation. Ibutilide Repeat Dose Study Investigators. *Circulation.* 1996;94:1613-21.
69. Natale A, Newby KH, Pisanó E, et al. Prospective randomized comparison of antiarrhythmic therapy versus firstline radiofrequency ablation in patients with atrial flutter. *J Am Coll Cardiol.* 2000;35:1898-904.
70. Ghali WA, Wasil BI, Brant R, et al. Atrial flutter and the risk of thromboembolism: a systematic review and metaanalysis. *Am J Med.* 2005;118:101-7.
71. Wadke R. Atrial fibrillation. *Dis Mon.* 2013;59(3):67-73
72. Nabauer M, Gerth A, Limbourg T, et al. The Registry of the German Competence NETWORK on Atrial Fibrillation: patient characteristics and initial management. *Europace.* 2009;11:423-34.
73. Kirchhof P, Benussi S, Kotecha D, et al. 2016 ESC Guidelines for the management of atrial fibrillation developed in collaboration with EACTS: The Task Force for the management of atrial fibrillation of the European Society of Cardiology (ESC) Developed with the special contribution of the European Heart Rhythm Association (EHRA) of the ESC Endorsed by the European Stroke Organisation (ESO). *Eur Heart J.* 2016.
74. Farshi R, Kistner D, Sarma JS, et al. Ventricular rate control in chronic atrial fibrillation during daily activity and programmed exercise: a crossover open-label study of five drug regimens. *J Am Coll Cardiol.* 1999;33:304-10.

75. Klein AL, Grimm RA, Murray RD, et al. Use of transesophageal echocardiography to guide cardioversion in patients with atrial fibrillation. *N Engl J Med.* 2001;344:1411-20.
76. Alboni P, Botto GL, Baldi N, et al. Outpatient treatment of recent-onset atrial fibrillation with the "pill-in-the-pocket" approach. *N Engl J Med.* 2004;351:2384-91.

8. ZAHVALE

Zahvaljujem se mentoru dr.sc. Mislavu Puljeviću na savjetima, stručnoj pomoći i strpljenju tijekom pisanja ovog rada.

Također se zahvaljujem svojoj obitelji i prijateljima na pruženoj podršci i razumijevanju tijekom studiranja.

9. ŽIVOTOPIS

Rođen sam 29. listopada 1992. godine u Koprivnici u Republici Hrvatskoj. Odrastao sam u Svetoj Heleni sa svojim roditeljima i sestrama.

Moje školovanje započelo 1999. godine u Osnovnoj školi „Ljudevita Modeca“ u Križevcima. 2007. godine upisao sam smjer opće gimnazije u Gimnaziji „Ivana Zakmardija Dijankovečkoga“ u Križevcima.

Polaganjem ispita državne mature stekao sam srednju stručnu spremu. U akademskoj godini 2011./12. upisao sam Medicinski fakultet na Sveučilištu u Zagrebu na temelju uspjeha na državnoj maturi i prijemnom ispitu. Tijekom studiranja bio sam član studentskih udruga CROMSIC i SportMEF, a kao demonstrator sam radio na Katedri za fiziologiju i imunologiju.