

Umjetni kuk kod prijeloma proksimalnog femura

Ptičar, Ana

Master's thesis / Diplomski rad

2017

Degree Grantor / Ustanova koja je dodijelila akademski / stručni stupanj: **University of Zagreb, School of Medicine / Sveučilište u Zagrebu, Medicinski fakultet**

Permanent link / Trajna poveznica: <https://um.nsk.hr/um:nbn:hr:105:595750>

Rights / Prava: [In copyright](#)/[Zaštićeno autorskim pravom.](#)

Download date / Datum preuzimanja: **2024-12-26**



Repository / Repozitorij:

[Dr Med - University of Zagreb School of Medicine Digital Repository](#)



SVEUČILIŠTE U ZAGREBU
MEDICINSKI FAKULTET

Ana Ptičar

**Umjetni kuk kod prijeloma proksimalnog
femura**

DIPLOMSKI RAD



Zagreb, 2017

SVEUČILIŠTE U ZAGREBU
MEDICINSKI FAKULTET

Ana Ptičar

**Umjetni kuk kod prijeloma proksimalnog
femura**

DIPLOMSKI RAD

Zagreb, 2017.

Ovaj diplomski rad izrađen je na Klinici za kirurgiju KB Merkur na Zavodu za opću i sportsku traumatologiju i ortopediju pod vodstvom prof. dr. sc. Božidara Šebečića i predan je na ocjenu u akademskoj godini 2016./2017.

SADRŽAJ

SAŽETAK

SUMMARY

1. UVOD.....	1
2. PRIJELOMI PROKSIMALNOG FEMURA.....	1
1.1 EPIDEMIOLOGIJA.....	1
1.2 ETIOLOGIJA.....	2
1.3 ANATOMIJA.....	3
1.4 PODJELA PRIJELOMA.....	4
1.4.1 <i>PRIJELOMI GLAVE BEDRENE KOSTI.....</i>	<i>7</i>
1.4.2 <i>PRIJELOMI VRATA FEMURA.....</i>	<i>9</i>
1.4.3 <i>PERTROHANTERNI PRIJELOMI.....</i>	<i>14</i>
1.4.4 <i>SUPTROHANTERNI PRIJELOMI.....</i>	<i>15</i>
3. ULOGA UMJETNOG KUKA U LIJEČENJU PRIJELOMA.....	15
1.5 INDIKACIJE.....	16
1.6 KONTRAINDIKACIJE.....	17
1.7 KOMPLIKACIJE.....	17
4. UMJETNI KUK.....	20
1.8 POVIJEST UMJETNOG KUKA.....	20
1.9 OSNOVNI OBLICI.....	21
1.10 PARCIJALNA PROTEZA KUKA.....	22
1.11 TOTALNA PROTEZA KUKA.....	24
1.11.1 <i>FEMORALNA KOMPONENTA.....</i>	<i>24</i>
1.11.2 <i>ACETABULARNA KOMPONENTA.....</i>	<i>27</i>
5. UGRADNJA UMJETNOG KUKA.....	28
1.12 PRIJEOPERACIJSKA PRIPREMA.....	28
1.13 OPERACIJSKA TEHNIKA.....	29
6. ZAHVALE.....	33
7. LITERATURA.....	34

SAŽETAK

Umjetni kuk kod prijeloma proksimalnog femura

Ana Ptičar

Prijelomi proksimalnog femura odnose se na prijelome u području kuka. Karakteristično je da se javljaju u starijim dobnim skupinama, osobito osobama s osteoporozom. Kod ovih pacijenata, najčešće se radi o prijelomima nastalim djelovanjem sila malog intenziteta, obično pri padu u razini, dok kod mlađih pacijenata nastaju kao rezultat djelovanja traume snažnih sila. Velika većina pacijenata s prijelomom kuka (>90%) su stariji od pedeset godina. Incidencija ovih prijeloma je 2-3 puta veća u žena u usporedbi s muškom populacijom. S obzirom na lokalizaciju frakturne pukotine, dijelimo ih na frakture glave femura, frakture vrata femura, pertrohanterne te subtrohanterne prijelome. Svaki tip prijeloma zahtjeva posebnu metodu liječenja te uključuje svojstvene komplikacije i kontroverzna pitanja oko odabira najbolje metode liječenja. Ugradnja umjetnog kuka je općeprihvaćena kao najbolji način liječenja prijeloma vrata bedrene kosti u starijih pacijenata. Dva su osnovna oblika zamjene kuka: parcijalna proteza te totalna proteza kuka, koja se i puno češće provodi. S obzirom na fiksaciju proteze, razlikujemo cementnu i bescementnu protezu. Danas su dostupni različito dizajnirani femoralni i acetabularni dijelovi proteze, načinjeni od različitih materijala. Odgovarajuću protezu odabiremo s obzirom na životni stil i aktivnost bolesnika, predviđeno trajanje života, kvalitetu kosti, dostupnost određenog implantata i odgovarajuće kirurške opreme te prema iskustvu kirurga.

Ključne riječi: prijelomi kuka, osteoporoza, totalna proteza kuka

SUMMARY

Hip prosthesis in proximal femur fracture

Ana Ptičar

Proximal femur fractures are a group of fractures in the hip region. They are typical for older patients, especially for those who have osteoporosis. Considering this group of patients, fractures are usually result of low energy trauma, while when it comes to younger patients, it happens as a result of high energy trauma. An overwhelming majority of hip fracture patients (>90%) aged above 50. The incidence of these fractures is 2-3 times more frequent in females as compared to the male population. They are classified according to the anatomical location into: femoral head fracture, neck of femur fracture, pertrochanteric and subtrochanteric fracture. Each of these fracture types requires special methods of treatment and has its own set of complications and controversies regarding the optimal method of management. Prosthetic replacement of neck femur fractures is generally accepted as the best method of treatment for geriatric patients. There are two main types of hip replacement: hemiarthroplasty and total hip arthroplasty, which is much more performed. Regarding the fixation of prosthesis we distinguish cemented and cementless hip replacement. Nowadays we can choose among various materials and designs of femoral and acetabular hip components. Components are selected according to the patient's lifestyle and activity, the patient's anticipated longevity, the bone quality, the availability of implants and proper instrumentation, and the experience of the surgeon.

Key words: hip fractures, osteoporosis, total hip replacement

1. UVOD

U prošlosti su nažalost, prijelomi proksimalnog femura odnosno prijelomi kuka, imali vrlo lošu prognozu. Još 1943. godine Böhler navodi kako mnogi autori smatraju, da kod starijih osoba s frakturom vrata bedrene kosti uz dislokaciju, nema nikakvih izgleda za sraštenje prijeloma. Liječenje prijeloma kuka je bilo konzervativno uz opsežan koksofemoralni gips i dugotrajnu imobilizaciju. Uz dosta čest pomak ulomaka te brojne druge posljedice dugotrajne nepokretnosti, poput ulceracija kože i plućne embolije, ishod je bio vrlo loš, uz mortalitet do 30%. Takvi poražavajući rezultati vodili su do traženja novih rješenja, ponajprije metoda operacijskog liječenja, među kojima se posebno ističe ugradnja umjetnog kuka. Danas je prostetička zamjena kod fraktura vrata femura u starijoj populaciji, generalno prihvaćena kao najbolja metoda liječenja. U ovom radu prikazane je podjela prijeloma proksimalnog femura, uloga umjetnog kuka u liječenju tih fraktura te osnovne karakteristike proteze i njene ugradnje. [1]

2. PRIJELOMI PROKSIMALNOG FEMURA

1.1 EPIDEMIOLOGIJA

Prijelomi vrata bedrene kosti i kostiju trohanternog područja pripadaju skupini najčešćih prijeloma, tako da samo frakturi vrata bedrene kosti pripada oko 10% svih kostoloma. Dvije trećine tih prijeloma pogađa žene, a jedna trećina muškarce. Za te je prijelome karakteristična činjenica da se u neusporedivo najvećem broju javljaju u podmakloj životnoj dobi. [1] S porastom očekivanog životnog vijeka u svijetu, broj starijih osoba se povećava u svim geografskim regijama, te je izračunato da će incidencija prijeloma kuka porasti s 1,66 milijuna u 1990. na 6,26 milijuna u 2050. godini. [2] Istraživanja kroz posljednja desetljeća su pokazala varijacije u incidenciji

prijeloma kuka među kontinentima kao i između različitih regija. Najviša je incidencija prijeloma kuka u Švedskoj te Sjevernoj Americi. Incidencija je niža u zemljama južne Europe, Aziji i Latinskoj Americi. S obzirom da tri četvrtine svjetske populacije živi u Aziji predviđeno je da će s 2050-om godinom više od 50% svih osteoporotičnih prijeloma nastati u Aziji. Varijacije u raspodjeli prijeloma kuka između različitih regija svijeta pokazuju da genetički i okolišni čimbenici imaju ulogu u etiologiji prijeloma proksimalnog femura. [3] [4]

1.2 ETIOLOGIJA

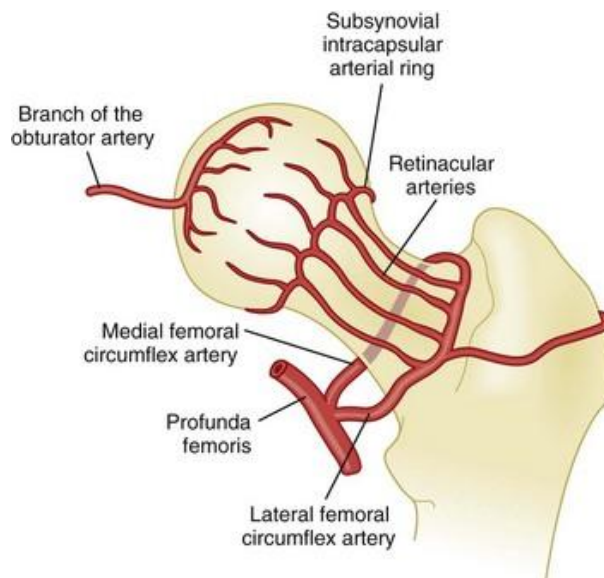
Više od 90% prijeloma vrata bedrene kosti i kostiju trohanternog područja, uzrokovano je traumama niskog intenziteta, koje pri normalim uvjetima ne bi smjele uzrokovati prijelom. [1] Budući da sa starenjem, zbog osteoporoze, bedrena kost slabi i to osobito u proksimalnom dijelu, dostatno je djelovanje manje sile da bi došlo do prijeloma. [5] Mnogi rizični čimbenici su povezani s osteoporotičnim prijelomima, uključujući malu koštanu masu, hormonalne čimbenike, upotrebu određenih lijekova (npr. glukokortikoida), pušenje cigareta, malu fizičku aktivnost, mali unos kalcija i vitamina D, rasu, malu tjelesnu masu, te osobnu i obiteljsku anamnezu prijeloma. Snaga kosti ovisi o dva glavna faktora, košanoj gustoći i kvaliteti kosti. Kod senilne osteoporoze smanjena je cjelokupna koštana masa. Pritom je sadržaj minerala normalan, ali postoje smetnje u stvaranju koštanog matriksa. Manjak estrogena nakon menopauze povećava koštanu pregradnju i resorpciju kosti, produžujući životni vijek osteoklasta te smanjujući životni vijek osteoblasta. Standardni test za dijagnozu osteoporoze je mjerenje mineralne gustoće kosti (BMD-bone mineral density). Mnoge epidemiološka istraživanja dokazala su povezanost povećanja rizika za frakturu sa opadanjem BMD-a. Unatoč tome istraživanja u toku pokazuju da sam BMD nije dovoljan za procjenu rizika od frakture i efikasnosti liječenja te da bi korisniji koncept bila kvaliteta kosti koja

bi integrirala BMD i snagu kosti. Snagu kosti određuju struktura i sastav kosti. Strukturalna svojstva kosti uključuju geometriju (veličinu i oblik) te mikroarhitekturu kosti (npr. trabekularnu gustoću i povezanost te kortikalnu gustoću /poroznost). Sastav kosti uključuje mineralizaciju, kompoziciju kolagena te akumulirana oštećenja (kao što su mikrofrakture). [6]

1.3 ANATOMIJA

Bedrena kost spada u duge kosti, najveća je u ljudskom tijelu te je po svojoj konstrukciji najčvršća od svih dugih kostiju. [7] Područje koksofemoralnog zgloba obilježeno je relativnom gracilnošću koštanog skeleta u odnosu prema vrlo snažnom omotaču mekih tkiva. Kortikalis dijafiznih dijelova femura neusporedivo je čvršći i kompaktniji od kortikalisa u području vrata femura, gdje se težina većim dijelom prenosi preko trajektorija koji u velikom broju, a time i težina tijela, padaju u područje malog trohantera. Kut pod kojim se nalazi vrat femura u odnosu prema dijafizi iznosi oko 128°. Ishod prijeloma u području proksimalnih dijelova bedrene kosti uvelike ovisi o cirkulcijskim uvjetima u tom području. [1] Glava i vrat bedrene kosti nemaju vlastiti periost već su obavijeni zglobnom čahuricom koja polazi od ruba acetabuluma i hvata se na intertrohanternu liniju. Zglobnu čahuru probijaju aa.circumflexa femoris medialis et lateralis (ogranci a. profunda femoris) na mjestu koje se nalazi jedan centimetar distalno od prijelaza glave u vrat femura te oblikuju kapilarnu mrežu. Tim putem ostvaruje se oko 4/5 prehrane glavice femura. Unutar ligameta capitis femoris nalazi se a. capitis femoris čiji je promjer prosječno širok samo 0,3 milimetra. Ona stvara kapilarnu mrežu za stražnji dio glave bedrene kosti, ali ukupno prehranjuje vrlo mali dio glavice, oko 1/5. Osim malog lumena značajno je i da je ta arterija većinom obliterirana u osoba starijih od 40 godina tako da je njena uloga u prehrani glavice vrlo skromna. U nekim vrstama prijeloma dolazi do potpunog prekida krvne opskrbe za

glavu bedrene kosti, a a. capitis femoris ukoliko je i očuvana nije dostatna te dolazi do nastanka aseptične nekroze. [1] [5]



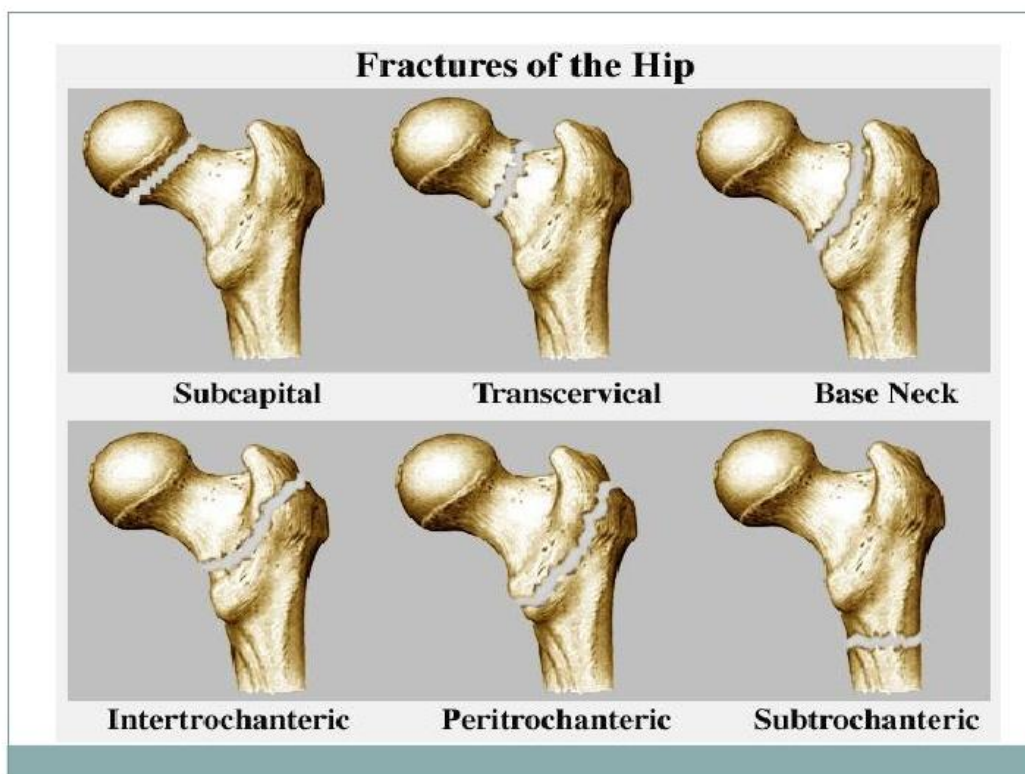
Slika 2.1 Krvna opskrba glave femura

1.4 PODJELA PRIJELOMA

Prema anatomskoj lokalizaciji frakturane pukotine, prijelome proksimalnog femura možemo podijeliti na:

- prijelome glave femura
- prijelome vrata femura: medijalne (subkapitalne), transcervikalne i lateralne (bazocervikalne)
- pertrohanterne
- subtrohanterne

S obzirom na moderan pristup osteosintezi prijeloma u području trohantera intramedularnom osteosintezom, pertrohanterni i subtrohanterni prijelomi zajednički se nazivaju prijelomima trohanterične regije.



Slika 2.2 Podjela prijeloma prema lokalizaciji frakturne pokotine

Prijelome možemo podijeliti i na intrakapsularne i ekstrakapsularne čime je ugrubo određena i prognoza prijeloma. Budući da su krvne žile vezane uz zglobnu čahuru, kod svih intrakapsularnih odnosno intraartikularnih prijeloma, glavica femura praktički ostaje bez cirkulacije. Samim time, i uz najbolje liječenje, rizik od komplikacija je veći. Kod ekstraartikularnih prijeloma krvne žile uglavnom ostaju neoštećene te je cirkulacija dostatna što osigurava povoljniju prognozu. [7] [1]

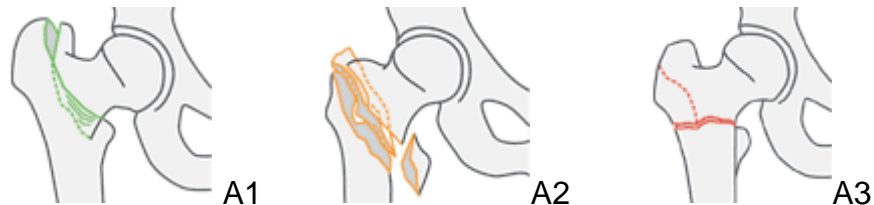AO KLASIFIKACIJA

Prema ovoj klasifikaciji prijelomi proksimalnog femura se dijele u tri grupe A,B i C. Grupu A čine trohanterni prijelomi, grupu B prijelomi vrata te grupu C prijelomi glave bedrene kosti.

Trohanterni prijelomi

Ovo su ekstrakapsularni prijelomi tako da je minimalan rizik za nekrozu glave femura.

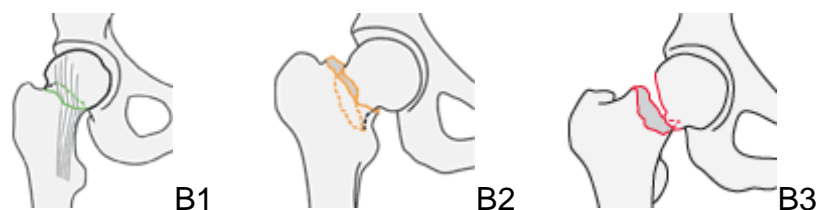
- A1: jednostavni pertrohanterni prijelomi u kojima frakturna pukotina zahvaća veliki trohanter te prolazi iznad ili ispod malog trohantera
- A2: multifragmentarni pertrohanterni prijelomi, frakturna linija zahvaća veliki trohanter te se proteže do medijalnog korteksa koji je prelomljen na dva mjesta, zbog čega dolazi do odvajanja trećeg ulomka koji sadrži mali trohanter
- A3: intertrohanterne frakture u kojima prijelomna pukotina prolazi iznad malog trohantera te ispod hvatišta m. vastusa lateralis prema lateralno



Slika 2.3 AO klasifikacija trohanternih prijeloma femura

Prijelomi vrata femura

- B1: subkapitalni prijelomi bez pomaka ili s malim pomakom ulomaka koji su impaktirani, prokrvljenost glave većinom održana
- B2: transcervikalne frakture (intraartikularne), prokrvljenost glave je oslabljena i bazocervikalne (ekstraartikularne) kod kojih je prokrvljenost glave većinom održana
- B3: supkapitalni prijelomi s velikim pomakom ulomaka, nema prokrvljenosti.

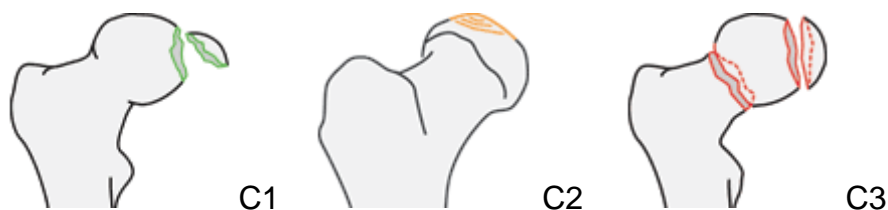


Slika 2.4 Prijelomi vrata bedrene kosti prema AO klasifikaciji

Prijelomi glave femura

Ovo su intraartikularne frakture koje mogu biti udružene s iščašenjem kuka, prijelomom acetabuluma te prijelomom vrata bedrene kosti .

- C1: prijelom s odlomljenim fragmentom glave femura
- C2: prijelom s depresijom odlomljenog ulomka
- C3: prijelom glave udružen s prijelomom vrata bedrene kosti



Slika 2.5 AO klasifikacija prijeloma glave femura

[8]

1.4.1 PRIJELOMI GLAVE BEDRENE KOSTI

Ovaj tip prijeloma je rijedak i često je udružen sa stražnjom luksacijom kuka. Incidencija mu se posljednjih godina povećala s povećanjem broja prometnih nesreća i boljom resuscitacijom. Ovi prijelomi znatno češće nastaju djelovanjem neizravne sile (udarac savinutim koljenom o upravljačku ploču prilikom prometne nesreće) nego izravnim (udarac u predjelu kuka). Osim u prometnim nesrećama, mogu nastati i prilikom pada s visine, kao sportska ozljeda te nesreća u industrijskim pogonima. Za klasifikaciju prijeloma glave femura obično se koristi Pipkinova podjela na četiri tipa.

- Tip I

Odnosi se na otkrhuće malog kaudalnog fragmenta glave femura povezano s dorzokranijalnom luksacijom kuka. Frakturna linija nalazi se ispod foveje kapitis femoris i ne zahvaća noseću površinu.

- Tip II

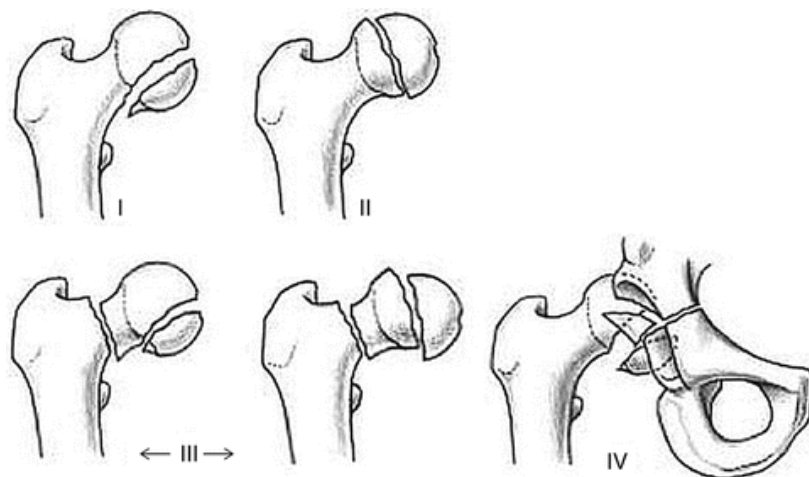
Ovi prijelomi najčešće idu uz prednju luksaciju kuka. Otkrnut je veći fragment, a frakturna linija se nalazi iznad foveje te prolazi kroz zonu opterećenja.

- Tip III

Odnosi se na prijelom tipa I ili II sa istodobnom frakturom vrata femura. Za njegov nastanak potrebno je djelovanje dviju sila. Najprije nastaje luksacija s prijelomom glavice, a zatim se preko ruba acetabuluma prelomi vrat femura.

- Tip IV

Kombinacija je prijeloma tipa I ili II udruženog s frakturom acetabuluma.



Slika 2.6 Tipovi prijeloma glave femura prema Pipkinu

KLINIČKA SLIKA

Simptomi kod prijeloma glave femura često znaju biti oskudni te se odnose na bolnost u predjelu kuka, limitirane kretnje i nemogućnost nošenja tereta. Bolesnici ponekad i nakon prijeloma obavljaju svakodnevne obaveze hodajući uz šepanje. Moguća je i klinička slika ishijalgije.

DIJAGNOSTIKA

Kod najmanje sumnje na prijelom potrebno je napraviti RTG obradu u najmanje dvije projekcije. Dodatno se može učiniti MR ili CT kojima možemo uočiti male frakturane fragmente te klasificirati prijelom.

LIJEČENJE

Za odabir metode liječenja važna je veličina odlomljenog fragmenta, njegova dislokacija te popratne ozljede okolnih struktura. U obzir također treba uzeti starost bolesnika i degenerativne promjene zgloba. Repozicija luksacije svakako treba biti hitno izvedena, budući da se brzo razvijaju oštećenja na okolnim krvnim žilama te dolazi do njihovih ireverzibilnih promjena koje vode do nekroze glavice. Manji ulomci koji nisu od vitalne važnosti za zglob kuka te se teško reponiraju, fiksiraju ili ograničavaju kretanje, mogu se ukloniti. Ako se zatvorenom repozicijom uspije postići dobar položaj ulomaka, što je rijetko moguće zbog izljeva, noga se imobilizira. Veće i dislocirane ulomke treba reponirati te fiksirati osteosintezom vijcima. Prijelome tipa II-IV po Pipkinu treba operirati jer se tako postiže puna kongruencija zglobnih ploha i potpuno spajanje ulomka, koji je često i avaskularan. Fiksacija se postiže spongioznim ili kortikalnim vijkom koji se uvodi kroz kortikalis vrata femura prema odlomljenom fragmentu. Artroplastika ima veliko značenje u zbrinjavanju prijeloma glave femura. Indicirana je u starijih osoba, osobito ako je prisutna i fraktura vrata femura, ako je otkrnut veći ulomak ili razmrskan rub acetabula. [1] [7] [9]

1.4.2 PRIJELOMI VRATA FEMURA

Ovi prijelomi su uglavnom vezani za stariju životnu dob i osteoporozu. Incidencija je u porastu s obzirom na sveukupno starenje populacije. Frakturna linija nalazi se u

području između glave femura i intertrohanterične regije, a s obzirom na njen položaj dijelimo ih na subkapitalne, transcervikalne te bazocervikalne. Ta podjela je važna zbog mogućeg oštećenja cirkulacije. Subkapitalni i transcervikalni prijelomi uzrokuju prekid opskrbe krvlju glavice femura, a time dovode i do posljedične aseptične nekroze glavice, dok su kod bazocervikalnih prijeloma krvne žile očuvane te nema opasnosti od cirkulatorne ugroženosti glavice. Vrat bedrene kosti ima poseban raspored koštanih gredica koje su postavljene tako da su vrlo otporne prema svim silama koje djeluju na zglob kuka. Zbog toga u zdravih i mlađih osoba, ovi prijelomi nastaju znatno rjeđe u odnosu na prijelome ostalih dijelova femura, iako je u tim dijelovima kost anatomski čvršća. Kod starijih osoba ovi prijelomi nastaju djelovanjem slabih sila, često su to spontane frakture, dok je kod mlađih osoba potrebno djelovanje velike sile. Za kategorizaciju prijeloma i pomoć pri odabiru najbolje metode liječenja postoji više klasifikacija. [7] [1] [9]

PAUWELSOVA KLASIFIKACIJA

Prema njoj postoje tri tipa prijeloma s obzirom na tok frakturne pukotine i kut koji ona zatvara s horizontalnom ravninom.

- Tip I

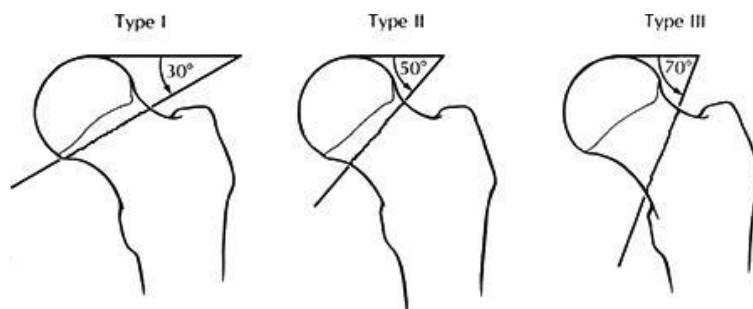
Kod ovih fraktura prijelomna linija s horizontalom zatvara kut od 30°. Cirkulacija u glavici je očuvana i dolazi do impakcije prijeloma. Ustajanje i opterećenje je dopušteno već nakon osam dana. Mišićni tonus sprječava pomak ulomka i dodatno pojačava impakciju no mogućnost naknadne dislokacije postoji i kod ovih prijeloma. Ovaj tip prijeloma ima najpovoljnije uvjete za uspješno cijeljenje. Terapija je uglavnom konzervativna.

- Tip II

U ovom tipu, prijelomna pukotina s horizontalnom linijom zatvara kut od 30-50°. Za razliku od prvog tipa ovdje nema impakcije i mnogo je veća šansa za dislokaciju vrata naspram glavice, samim time prognoza je znatno lošija.

- Tip III

Kod tog prijeloma frakturna pukotina čini kut od 70° u odnosu na horizontalu. Dolazi do znatnog pomaka ulomaka te su biomehanički uvjeti daleko najlošiji. Ovaj prijelom zahtjeva fiksaciju ulomaka čvrstim metalnim implantatima.



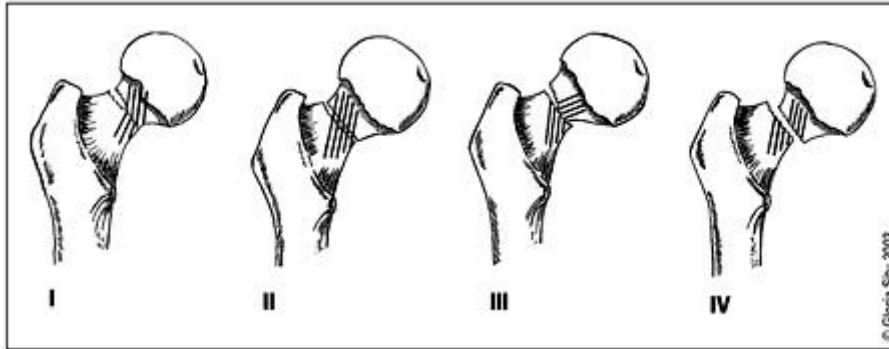
Slika 2.7 Pauwelsova podjela

GARDENOVA KLASIFIKACIJA

Ova podjela razlikuje četiri tipa prijeloma, a temelji se na odnosu lomne pukotine prema trabekulama koje pojačavaju nosivost kuka, a šire se od *calcar femorale* uz mali trohanter prema vrhu glave femura.

- Tip I: To su nekompletni prijelomi ispod glave femura ili kompletni prijelomi s impakcijom ulomaka u abdukcijom položaju (valgus)
- Tip II: Kompletna fraktura bez dislokacije. Trabekule su prekinute, ali nema njihove angulacije .
- Tip III: Kompletna fraktura s parcijalnom dislokacijom. Prisutna je angulacija proksimalnog ulomka, tako da je glavica u abduciranom položaju.

- Tip IV: Kompletna fraktura s potpunom dislokacijom ulomaka. Glavica nastoji ostati u acetabulu, dok je trohanterični dio femura pomaknut proksimalno sa skraćanjem i uz vanjsku rotaciju.



Slika 2.8 Gardenova klasifikacija

POJEDNOSTAVLJENA GARDENOVA KLASIFIKACIJA

- NEDISLOCIRANI PRIJELOMI: uključuje Garden tip I i II
- DISLOCIRANI PRIJELOMI: uključuje Garden tip III i IV

BOHLEROVA KLASIFIKACIJA

- ABDUKCIJSKI PRIJELOMI: frakture s valgusnim položajem, najčešće prisutna impakcija u postero-superiornom dijelu, čine oko 15% svih prijeloma vrata femura, povoljan im je izgled za liječenje
- ADDUKCIJSKI PRIJELOMI: frakture s varusnim položajem i dislokacijom, čine oko 85% prijeloma vrata femura.

[10] [7] [1] [9] [5] [11]

KLINIČKA SLIKA

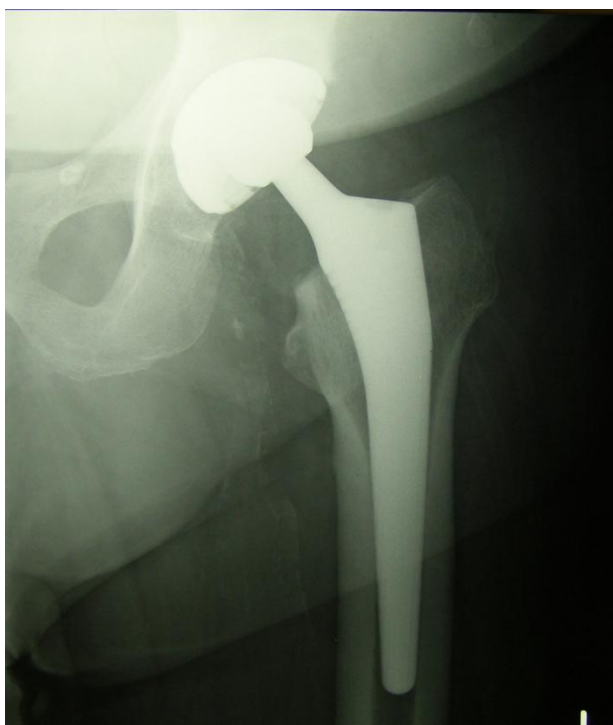Klinička slika ovih prijeloma može varirati od patognomonične pa sve do atipičnih slika i vrlo oskudnih simptoma. Prezentacija ovisi prvenstveno o lokalizaciji prijeloma te

stupnju pomaka ulomaka. Pri abdukcijskim, impaktiranim prijelomima i stres frakturama jedini simptom prijeloma je blaga bol u području kuka ili prepona koja se može spuštati niz medijalnu stranu bedra prema koljenu. Pri takvim prijelomima ne može se uočiti nikakav deformitet, noga nije skraćena niti je u vanjskoj rotaciji, štoviše, moguća je blaga unutarnja rotacija. S obzirom na navedeno, svakom bolesniku starije dobi s posttraumatskom boli u području kuka, potrebno je učiniti RTG obradu. Snimke treba učiniti u najmanje dva smjera. Kod prijeloma s pomakom ulomaka cijela noga je skraćena te se nalazi u vanjskoj rotaciji. Zamjećuje se i viši položaj velikog trohantera na strani prijeloma. Noga se teško može pomaknuti te je praktički nemoguće osloniti se na nju. Vrlo sličnu kliničku sliku imaju i prijelomi trohanternog područja. [1] [7] [9]

LIJEČENJE

Liječenje prijeloma vrata bedrene kosti prvenstveno je operacijsko. Konzervativne metode liječenja upotrebom opsežog koksofemoralnog gipsa, koje su se koristile u prošlosti, povezane su sa brojnim komplikacijama te visokim mortalitetom. Dovodile su do dekubitusnih ulceracija, hipostatske pneumonije i plućne embolije. Uz to, i naknadni pomak ulomaka bio je dosta čest. Liječenje ekstenzijom danas se koristi samo iznimno, u bolesnika s vrlo lošim općim stanjem u kojih je operacija kontraindicirana te u politraumatiziranih bolesnika do operacije. Najčešće se primjenjuje kao privremena mjera, kako bi se spriječila jača dislokacija i skraćenje ekstremiteta, dok se ne uspostave uvjeti koji dopuštaju operativno liječenje. Odabir kirurške metode liječenja ovisi o tipu prijeloma, lokalizaciji prijeloma te dobi bolesnika. Takvim načinom liječenja izbegava se dugotrajno ležanje bolesnika te se omogućava brža mobilizacija bolesnika. Osteosinteza vijcima se izvodi kod nedislociranih prijeloma (Garden tip I i II) te kod dislociranih (Garden tip III i IV), ukoliko je moguća odgovarajuća repozicija. Da bi osteosinteza bila uspješno provedena potrebna je dobra kvaliteta kosti te dob

pacijenta ne bi trebala biti iznad 65 godina. Danas se najčešće primjenjuje dinamički vijak za kuk (DHS - Dynamic Hip Screw) ili 3 spongiozna vijka. U starijih osoba, a kao dobna granica se najčešće uzima 65 godina, najčešće se primjenjuje artroplastika, djelomična ili potpuna proteza kuka. Osobito je indicirana kod medijalnih prijeloma, gdje se očekuje avaskularna nekroza glavice. [11] [7] [1]



Slika 2.9 Rtg slika bescementne proteze kuka

1.4.3 PERTROHANTERNI PRIJELOMI

Prijelomna pukotina kod ovih fraktura zahvaća oba trohantera. Najčešće nastaju djelovanjem neizravne sile. Ovo je skupina fraktura s dobrim izgledom za izlječenje. Posebna pozornost i postupak potrebni su pri otrgnuću malog trohantera, zbog njegove osobite portativne važnosti. Liječenje je operativno, osim ako postoje opće ili lokalne kontraindikacije za operaciju. Najbolja metoda liječenja je osteosinteza gamačavlom, koja omogućuje najbrži oporavak, a kod stabilnih prijeloma primjenjuje se DHS-vijak. [7] [1]

1.4.4 SUPTROHANTERNI PRIJELOMI

Suptrohanterno područje se proteže od malog trohantera do 5 cm distalno. Najčešće nastaje u mlađih osoba djelovanjem velikih energija. Obično nastaje pri padu s visina na savinutu nogu. U prometnim nesrećama, po zastupljenosti, slijede prijelome dijafize femura. Rjeđe nastaje u starijih osoba djelovanjem manjih energija. Postojanje sigurnih znakova prijeloma, deformitet i hematoma, uz potpunu nemogućnost oslonca na nogu, upućuje na suptrohanterni prijelom. Potrebno je učiniti RTG snimke u najmanje dvije projekcije. U liječenju ovih prijeloma važna je odgovarajuća repozicija te fiksacija intramedularnim implantatima, koji imaju prednost pred ekstramedularnom fiksacijom pločicama. [9] [7] [10]

3. ULOGA UMJETNOG KUKA U LIJEČENJU PRIJELOMA

Ugradnja umjetnog zgloba kuka ili ugradnja endoproteza (EP), od 60-ih godina prošlog stoljeća pa do danas, jedno je od najvećih dostignuća ortopedske kirurgije. [12] Tri bolesti kuka koje najčešće zahtijevaju ugradnju proteze su primarni osteoartritis, reumatoidni artritis te prijelom kuka. [13] U liječenju traumatskih oštećenja kuka sve češće se indicira aloartroplastika. Velika je prednost artroplastike kuka što bolesnici ustaju iz postelje nekoliko dana nakon operacije, čime se preveniraju mnoge vrlo teške komplikacije. [1] Opće je prihvaćeno stajalište da je ugradnja umjetnog kuka, najbolja metoda liječenja prijeloma vrata femura, u starijoj populaciji. Različite metaanalize i randomizirane kontrolne studije su pokazale smanjenu stopu reoperacija (9%) nakon artroplastike u usporedbi sa 35% nakon unutarnje fiksacije. [10] Iako je danas ugradnja umjetnog zgloba kuka rutinski zahvat, velika raznovrstnost biomehaničkih svojstava te biokompatibilnost suvremenih endoproteza stavlja današnje ortopede i traumatologe pred nove izazove pri izboru najbolje opcije za svakog pojedinog bolesnika. [12]

1.5 INDIKACIJE

Povijesno gledajući, pacijenti između 60 i 75 godina su smatrani najprikladnijim kandidatima za totalnu protezu kuka, ali od 1990-ih ovaj raspon je proširen. Sa starenjem populacije sve stariji pacijenti postaju kandidati za ovaj zahvat. U pregledu 99 zahvata na pacijentima u dobi od 80 godina i starijima, Brander i suradnici su našli da stopa komplikacija i duljina hospitalizacije nisu značajno različiti od kontrolne skupine koju su činili mlađi pacijenti te da su funkcionalni dosezi podjednaki. Prema tome, visoka životna dob nije kontraindikacija za zahvat. Čini se da su loši ishodi više povezani s komorbiditetima nego s visokom životnom dobi. [14]

Pri postavljanju indikacija za ugradnju umjetnog kuka, pitanje životne dobi je jedno od najvažnijih. U traumatologiji se kao granična, navodi životna dob od 65 godina, ispod koje ne bi trebalo provoditi ugradnju proteze kuka. S obzirom na indikaciju potrebno je i razmotriti da li je prikladnija parcijalna ili totalna proteza kuka. No parcijalna proteza se danas sve rjeđe koristi, te je i u sklopu svojih uskih indikacija, sve više potisnuta ugradnjom totalne proteze kuka. Osnovni joj je nedostatak, između ostalog, što za njenu primjenu acetabulum treba biti očuvan. Indikacije koje se navode za primjenu parcijalne proteze su prijelomi vrata bedrene kosti i nekroza glave femura nakon neuspješnog liječenja prijeloma u osoba starije životne dobi, kod kojih se očekuje da neće živjeti više od nekoliko godina. [1] Totalna proteza kuka je prihvatljivija opcija za liječenje akutnih dislociranih prijeloma vrata femura, u pacijenata koji su potpuno samostalni i pokretni, mentalno zdravi te imaju aktivan životni stil. [14] Pojavom totalne proteze kuka indikacije se proširuju i na slučajeve s oštećenim acetabulumom. Umjetni kuk je najbolja opcija za liječenje frakture vrata bedrene kosti u pacijenata starijih od 65 godina. Indikacija za artroplastiku kuka je prijelom vrata i glave femura te ponekad

stabilni pertrohanterni prijelomi. Indikacije postoje i kod komplikacija nakon osteosinteze, koje uključuju avaskularnu nekrozu glavice, pseduoartrozu vrata femura, sekundarnu posttraumatsku koksartrozu i stanja nakon neuspješno izvedene artrodeze. [1] [10]

1.6 KONTRAINDIKACIJE

Specifične, apsolutne, kontraindikacije za artroplastiku uključuju aktivnu infekciju zgloba kuka ili bilo koje druge regije te bilo koju bolest ili medicinsko nestabilno stanje, (npr. dekompenzirane srčene greške koje se ne mogu korigirati, kronično oštećenje bubrega s oligurijom i izostenurijom), koje značajno povećava rizik od morbiditeta i mortaliteta. Relativne kontraindikacije uključuju bilo koji proces koji ubrzano uništava kost, neuropatsku artropatiju, nedostatak ili oslabljenu abduktornu miškulaturu te brzo progresivne neurološke bolesti. [14] [1]

1.7 KOMPLIKACIJE

Komplikacije povezane s totalnom artroplastikom kuka možemo podijeliti na one direktno povezane s kirurškim zahvatom u intraoperativnom, ranom postoperativnom te kasnom postoperativnom periodu, te ostale komplikacije nevezane uz muskuloskelteni sustav, u perioperativnom periodu. [14]

SMRT

Smrtnost kod ugradnje proteze kuka je rijetka te iznosi 0,33% kod primarne ugradnje totalne proteze, dok je kod revizijskih postupaka veća te iznosi 0,83%. Veće stope mortaliteta su zabilježene u muškaraca, pacijenata starijih od 70 godina te onih s kardiovaskularnim bolestima. [14]

TROMBOEMBOLIJA

Tromboembolijska bolest je jedna od najčešćih ozbiljnih komplikacija artroplastike kuka. Najčešća komplikacija je duboka venska tromboza noge, dok je plućna embolija puno rjeđa. Rizični faktori su starija dob, ženski spol, viši indeks tjelesne mase, bilateralna operacija, anamneza tromboembolije, te trajanje operacije više od 2 sata. Zaštitni faktori su kemoprofilaksa (pritom su najčešće korišteni lijekovi varfarin, niskomolekularni heparin, fondaparinuks i aspirin), te rana mobilizacija pacijenta. [15] [14]

INFEKCIJA

Postoperativna infekcija nakon totalne artroplastike kuka teška je komplikacija koja se javlja u oko 1-2% slučajeva. Bolna je, onesposobljavajuća i skupa. Povezana je s mortalitetom od 2,5%. U sprječavanju je najvažnija antibiotska profilaksa. Površinska, lokalna infekcija rane je češća u prvih nekoliko tjedana nakon operacije, a infekcija proteze može se dogoditi i godinama nakon ugradnje. U slučaju neuspjeha liječenja infekcije, proteza se mora odstraniti. Nakon smirenja upale, nova proteza može se ugraditi najmanje šest mjeseci nakon odstranjenja prve. [14] [16]

NEJEDNAKA DULJINA NOGU

Nakon ugradnje proteze duljina nogu može biti različita. Češće se radi o prevelikoj duljini, koja se i teže tolerira, dok je skraćenje noge rjeđe. Bolesnici se najčešće žale zbog produženja noge, ali katkad se mora produžiti radi stabilnosti proteze i same anatomske građe kuka. Ako je anatomska dužina nogu jednaka, tijekom dva do tri mjeseca problem će biti riješen. Ako je noga zaista duža problem se može riješiti umetkom u cipelu ili na petu. [14] [16]

IŠČAŠENJE

Iščašenje je jedna od najčešćih komplikacija i iznosi oko 3%. Mnogo je češća uz prethodne operacije na kuku, a naročito pri revizijskom zahvatu gdje je zabilježeno da iznosi 7,4%. Općenito je češća kod totalne artroplastike kuka nakon traumatskog oštećenja. Neki od dodatnih rizičnih faktora su loše postavljena proteza, slabost aduktornih mišića i mala glava proteze. U 75% slučajeva dolazi do stražnjeg iščašenja. Tipičan znak je skraćanje noge uz unutarnju ili vanjsku rotaciju te bolnost praćenu gubitkom funkcije. Za cijeljenje mekih tkiva kuka nakon operacije potrebno je oko dva mjeseca te je u tom periodu kuk najosjetljiviji za nastanak iščašenja. Mogućnost iščašenja bitno se smanjuje upotrebom većeg dijametra glave proteze i manjim oštećenjem mišića kuka. Prvih nekoliko mjeseci bolesnik mora izbjegavati određene položaje noge. [17] [14] [16]

RAZLABAVLJENJE

Proteza ima ograničeni vijek trajanja koji obično iznosi oko 15-20 godina. S vremenom, zbog trošenja proteze i posljedičnog otpuštanja mikroskopskih čestica, dolazi do resorpcije kosti oko proteze što dovodi do razlabavljenja proteze. Kako bi se smanjila resorpcija kosti i produljio vijek trajanja proteze, kao noseća površina, umjesto polietilena, uvedeni su keramika (keramička glava i keramička čašica) i metal (metalna glava i metalna čašica) te ukriženi polietilen koji proizvodi puno manje sitnih čestica. Femoralno i acetabularno labavljenje su dugoročno najozbiljnije komplikacije te najčešće vode do revizije. Kod svakog labavljenja proteze treba razmotriti i infekciju kao mogući uzrok. [16] [14]

FRAKTURA

Prijelomi femura ili acetabula mogu se dogoditi tijekom operacije ili kasnije nakon ugradnje proteze. Događaju se u oko 1% primarnih te 4% revizijskih zahvata. Frakture

femura su češće i obično zahtjevaju neki oblik liječenja. Postoperativne frakture dijafize femura mogu se dogoditi mjesecima ili godinama nakon operacije. Najčešće nastaju tijekom traume djelovanjem slabih sila.

Neke od dodatnih komplikacija povezanih s ugradnjom umjetnog kuka uključuju i nastanak hematoma, heterotopičnu osifikaciju, razdvojenost trohantera, oštećenje krvnih žila i živaca te osteolizu. [14]

4. UMJETNI KUK

Danas je dostupno mnoštvo različito dizajniranih proteza kuka, građenih od različitih materijala. Specifična svojstva nekog dizajna mogu imati prednost u određenim situacijama. Ne postoji dizajn ili sustav koji bi bio prikladan za sve pacijente, tako da je za odabir najprikladnije proteze potrebno poznavanje raznovrsno dizajniranih komponenti umjetnog kuka, te njihovih prednosti i nedostataka. Odabir se temelji na potrebama pacijenta, predviđenoj duljini života, stupnju aktivnosti, kvaliteti i dimenzijama kosti, dostupnim implantatima i odgovarajućoj instrumentaciji te iskustvu kirurga. [14]

1.8 POVIJEST UMJETNOG KUKA

Osigurati pokretljivost u zglobu i zamjena bolesnog zgloba oduvijek su bili predmet interesa i velik izazov liječnicima. John Rea Barton je još 1826. pokušao osigurati pokretljivost ankiloziranog kuka stvarajući pseudoartrozu bedrene kosti intertrohanternom osteotomijom. Prvi pokušaj zamjene zgloba kuka zabilježen je u Njemačkoj 1891., a izveo ga je profesor Themistocles Glück. Koristio je bjelokost za zamjenu glave femura u liječenju zgloba uništenog tuberkulozom. Sljedeći korak u razvoju artroplastike bili su pokušaji liječenja artroze kuka interpozicijskom

artroplastikom, krajem 19. i početkom 20. stoljeća. Uključivali su stavljanje različitih tkiva, kao što su fascia lata i koža, između zglobnih površina artritičnog kuka. 1925. u Bostonu, američki kirurg Marius Smith-Petersen napravio je tzv. „*mold arthroplasty*“ odnosno, u slobodnom prijevodu „izlivenu“ aloartroplastiku. Radilo se o udubljenoj hemisferi koja je pristajala na glavu femura čineći novu, glatku zglobnu površinu. Kao materijal je korišteno staklo te se zbog biokompatibilnosti počelo koristiti u te svrhe, ali budući da nije moglo izdržati velika opterećenja, zamijenjeno je drugim materijalima. Pariški kirurzi, Jean i Robert Judet, pokušali su s upotrebom akrilatnog materijala, ali rezultati nisu bili zadovoljavajući jer bi materijal olabavio. Značajno je bilo otkriće Edwarda J. Habousha iz New Yorka, koji je za učvršćivanje proteze uz kost koristio brzopolimerizirajući zubarski akrilat. Začetnici hemiartroplastike su Austin Moore iz Južne Karoline i Frederick Thompson iz New Yorka, koji su sredinom 20. stoljeća zamijenili samo bedreni dio kuka. Mijenjali su glavu bedrene kosti postavljajući tijelo proteze u medularni kanal. Ocem moderne totalne proteze kuka smatra se ortoped iz Manchestera John Charnley. Proteza koju je dizajnirao u ranim 1960-im načelno je identična današnjim protezama. Bila je načinjena od tri dijela: femoralne komponente od nehrđajućeg čelika, acetabularne komponente od polietilena te polimetilakrilata za fiksaciju. Nazvana je „*low friction arthroplasty*“ radi upotrebe male femoralne glave koja smanjuje trošenje proteze zbog male površine zglobne plohe. U sljedećih 20 godina to je bio najkorišteniji tip artroplastike za zamijenu kuka u svijetu te je postao temelj za razvoj modernih implantata. [18] [13] [19]

1.9 OSNOVNI OBLICI

Umjetni kuk dolazi u dva osnovna oblika, i to kao:

- **PARCIJALNA PROTEZA KUKA:** sadrži samo femoralnu komponentu kuka (danas se sve rjeđe koristi)

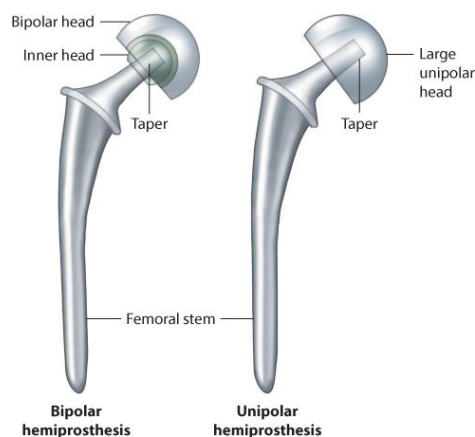
- **TOTALNA PROTEZA KUKA:** sadrži i femoralnu i acetabularnu komponentu

S obzirom na fiksaciju proteze razlikujemo:

- **CEMENTNU:** proteza se učvrsti koštanim cementom koji ispunjava prostor između proteze i kosti; ugrađuje se kod starijih, manje aktivnih osoba sa slabijom kvalitetom kosti kod kojih postoji opasnost prijeloma tijekom ugradnje trupa proteze i nemogućnosti primarne fiksacije
- **BESCEMENTNU:** ugrađuje se mlađim osobama te osobama sa zadovoljavajućom koštanom masom; čvrsta primarna fiksacija te porozna ili hrapava građa površine proteze omogućavaju integraciju koštanog tkiva s površinom proteze te trajnu fiksaciju, ovaj tip proteze se danas globalno preferira. [16] [20]

1.10 PARCIJALNA PROTEZA KUKA

Dva su tipa parcijalne proteze, unipolarna (Austin Mooreova i Thompsonova proteza) te bipolarna ili biartikularna proteza. Glava bipolarne proteze je sastavljena od dva dijela. Čine ju vanjska glava proteze sa umetkom od polietilena koja artikulira sa manjom unutarnjom glavom. Najveći dio pokreta u kuku s ugrađenom bipolarnom protezom se odvija između manje metalne glave i polietilenske površine unutar veće glave.



Slika 4.1 Bipolarna i unipolarna parcijalna proteza kuka

Mooreova proteza ima transversalno postavljene vratove te je prikladna za transversalne prijelome vrata femura kod kojih je vrat bedrene kosti iznad malog trohantera očuvan i služi kao potporanj za protezu. Proteza je fenestrirana što omogućuje „samozaključavanje“ te urastanje kosti kroz otvore. Thompsonova proteza je dizajnirana za pacijente kod kojih vrat femura iznad malog trohantera nije očuvan. Više vertikalno postavljene vratove proteze omogućuje dublje utonuće proteze u medularni kanal. Iako su se parcijalne proteze počele ugrađivati kao bezcementne jer kada su ušle u primjenu nije bilo koštanog cementa, danas se smatra da se parcijalne proteze tipa Austin-Moore ili Thompson trebaju cementirati.



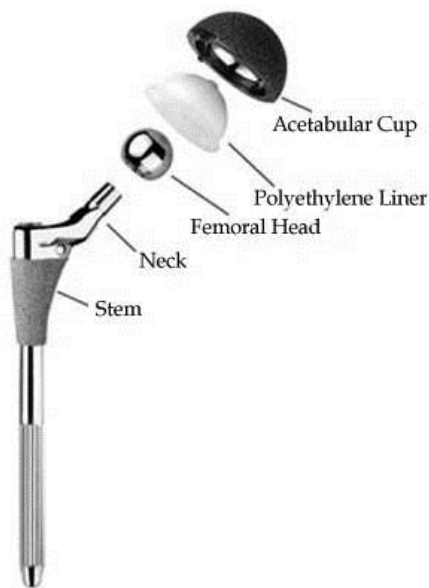
Slika 4.2 Parcijalne, unipolarne proteze; Mooreova i Thompsonova

Više istraživanja je pokazalo kako su kratkoročni klinički rezultati unipolaranih i bipolaranih proteza podjednaki. Glavni nedostatak unipolaranih proteza kroz dulje vrijeme je erozija acetabuluma koja izaziva bol i oslabljenu funkciju zgloba. Prema tome, unipolarne proteze se ugrađuju vrlo starim i slabo aktivnim pacijentima kod kojih je očekivano trajanje života kratko. Bipolarne proteze, zahvaljujući dvostrukom nosećem sustavu, manje uzrokuju acetabularno trošenje i povećavaju opseg pokreta. Ugrađuju se aktivnijim starijim pacijentima sa nešto duljim očekivanim trajanjem života.

Nedostatak ovih proteza je trošenje polietilenskog umetka što može dovesti do razlabavljenja proteze te unutarprostetičke dislokacije. [21]

1.11 TOTALNA PROTEZA KUKA

Totalnu protezu kuka čine: acetabularna komponenta (uključuje čašicu i umetak čašice) te femoralna komponenta (čine ju glava i trup proteze).



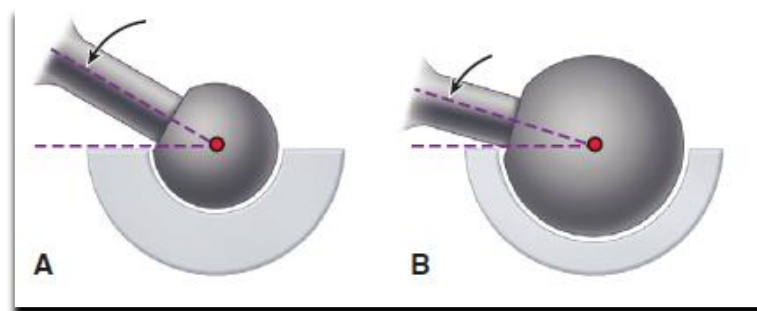
Slika 4.3 Dijelovi proteze kuka

1.11.1 FEMORALNA KOMPONENTA

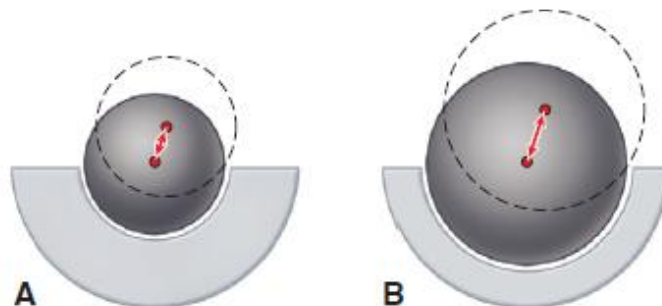
Dio je proteze koji zamjenjuje glavu i vrat bedrene kosti. Osnovni cilj je postizanje biomehanički čvrstog i stabilnog zgloba što se dobiva pažljivom uspostavom normalnog centra rotacije femoralne glave. Tu lokaciju određuju tri faktora: vertikalna visina vrata proteze, horizontalno odstupanje (duljina od centra glave proteze do linije koja prolazi kroz os distalnog dijela tijela proteze) te anteriorni pomak vrata proteze.

Veličina femoralne glave, omjer promjera glave i vrata te oblik vrata, imaju bitan utjecaj na opseg pokreta, stupanj sraza između vrata i ruba zglobne čašice te stabilnost

zgloba. [14] Standardna veličina glave proteze (vanjski dijametar) je 28 i 32 mm. Posljednjih godina sve je više u upotrebi veća glava od 36 mm, te velike metalne glave koje ovise o veličini acetabuluma zdjelice, čiji dijametar obično iznosi više od 50 mm. Veća glava povećava stabilnost proteze, smanjuje mogućnost iščašenja, ali istodobno povećava trenje. [16]



Slika 4.4 Opseg pokreta kod različitih veličina glave proteze. Uz zadani dijametar vrata, proteza s manjom glavom (A) ima veći opseg pokreta od one s većom glavom proteze (B)



Slika 4.5 Duljina puta do iskakanja glavice proteze. Kod subluksacije, manja glavica (A) ima kraći put za prijeći prije prelaska preko ruba čašice, od veće (B)

CEMENTNA FEMORALNA KOMPONENTA

Za fiksaciju ovakve proteze koristi se akrilni cement kojeg je još uveo i popularizirao Charnley. Kvaliteta ugradnje ove proteze uvelike ovisi o kirurškoj tehnici, koja se kroz godine znatno mijenjala i napredovala. Općeprihvaćeni dizajn ove proteze uključuje određena svojstva. Trup proteze treba biti načinjen od legure velike čvrstoće, većina

preferira leguru kobalta i kroma. Duljina trupa proteze kreće se od 12-15 cm. Dostupne su i dulje proteze ukoliko je korteks oštećen ili oslabljen te posebno za revizijske zahvate. [20] [14]

BESCEMENTNA FEMORALNA KOMPONENTA

Bescementne proteze su osmišljene kako bi osigurale adekvatnu početnu stabilnost te potaknule sraščivanje kosti s površinom proteze. Da bi došlo do uraščanja kosti u površinu proteze, koriste se one s poroznom površinom (veličina pora je između 50 i 400 μm) ili hrapavom površinom, preko koje kost prerasta. Postoji mnoštvo različitih modifikacija takve površine. Iako su tip te odgovarajući opseg hrapave površine kontroverzna pitanja, većina stručnjaka se slaže da treba zauzimati cijelu opseg u proksimalnom dijelu trupa proteze. Najrašireniji materijal je legura titana.



Slika 4.6 Tipovi površina koje omogućuju uraščanje kosti. Tradicionalne površine (A i B) te novija visoko porozna tantalna površina, nalik je na trabekularnu strukturu kosti (C).

Trenutno su u upotrebi trupovi proteze različitog oblika. Oblik proteze određuje kortikalni kontakt te primarnu fiksaciju. Khanuja i suradnici predlažu podijelu na šest tipova. Tipovi od 1-5 su ravni, a mjesto fiksacije raste s tipom, tako da tipovi od 1-3 ostvaruju više proksimalnu fiksaciju, dok tip 4 distalnu te je potpuno obložen površinom koja omogućuje sraščavanje. Tip 6 se odnosi na anatomske oblike proteze. Ishodi

liječenja bescementnim protezama generalno više ovise o obliku proteze nego o površini. [22] [20] [14]



Slika 4.7 Bescementna proteza

1.11.2 ACETABULARNA KOMPONENTA

Ugrubo ih možemo podijeliti na cementne i bescementne. Dizajn cementnih proteza je mijenjan kroz godine, ali unatoč tome njihov vijek trajanja dugoročno nije bitno produljen, pa se prema tome, u većine pacijenata koriste bescementne proteze. Površina većine bescementnih čašica proteze je cijela prekrivena poroznim materijalom koji omogućuje sraštanje kosti s površinom proteze. Primarna stabilnost se postiže „press fit“ tehnikom ugradnje proteze ili uvrtanjem čašice sa navojem na vanjskoj površini u koštani acetabulum. U slučaju nedovoljne primarne stabilnosti, čašica se može dodatno fiksirati vijcima. Sekundarna stabilnost čašice se postiže urastanjem kosti u poroznu površinu čašice. Najčešće se koristi acetabularna komponenta sastavljena od metalne čašice, vanjskog promjera 40-75 mm, te polietilenskog umetka za čašicu. [14]



Slika 4.8 Bescementna čašica proteze

5. UGRADNJA UMJETNOG KUKA

1.12 PRIJEOPERACIJSKA PRIPREMA

Prije zahvata važno je evaluirati bolesnika kako bi se izbjegle komplikacije koje mogu biti teške ili čak i fatalne. Potrebno je procijeniti je li bolesnikovo opće stanje dovoljno dobro da bi podnio veću operaciju pri kojoj je moguć i gubitak veće količine krvi. Posebno treba razmotriti postojanje kardiopulmonalnih bolesti, infekcije te prethodne tromboembolije. Aspirin te drugi antitrombocitni lijekovi trebaju biti ukinuti 7-10 dana prije operacije, a antikoagulansi dovoljno dugo da bi se koagulacijski testovi vratili na referentne vrijednosti. U pregledu je, između ostalog, osobito važno usporediti duljinu nogu te odrediti neurološki i vaskularni status.

U planiranju operacije koriste se nacrti odnosno predlošci pomoću kojih određujemo centar glave femura te odabiremo odgovarajuću veličinu proteze. Predložak radimo na temelju anteroposteriorne RTG snimke koja uključuje oba kuka kako bi se mogle usporediti zahvaćena i zdrava strana.

Kao antitrombotik koristi se niskomolekularni heparin. Uobičajeno se za primarne zahvate koristi spinalna ili epiduralna anestezija dok se revizijski zahvati obavljaju u općoj anesteziji.

Ako se pacijent postavlja u supinacijski položaj, podmeće se podloga debljine 3-4 cm ispod stražnjice kako bi se olakšao pristup medularnom kanalu femura, dok se ispod koljena podmeće podloga debljine 10-15 cm da bi se smanjilo istezanje femoralnog živca.

1.13 OPERACIJSKA TEHNIKA

Postoje brojne varijacije u kirurškim pristupima i tehnicu ugradnje umjetnog kuka koji se ponajviše razlikuju po tome da li je pacijent u lateralnom ili supinacijskom položaju te da li je kuk dislociran anteriorno ili posteriorno. Odabir tehnike ponajviše ovisi o individualnim preferencama i iskustvu kirurga te tipu proteze. Kirurške pristupe zglobnoj čahuri kuka možemo podijeliti na anteriorni, anterolateralni, lateralni i posteriorni. U posljednje vrijeme se sve više koriste minimalno-invazivni pristupi na kuk.

U standardnom pristupu za ugradnju primarne proteze, načini se incizija duljine 15-20 cm sa središtem iznad velikog trohantera, koji se prikazuje ispod razdijeljene fascije. Ventralno se razdvajaju prednji dio M. gluteusa mediusa, M. vastusa lateralis te M. gluteusa minimusa od trohantera. Zglobna čahura se prikaže ventralno i kranijalno te se načini incizija uz rub acetabuluma, izbjegavajući ozljede krvnih žila i femoralnog živca. Nakon razmicanja zglobne čahure i odstranjenja osteofita slijedi dislokacija zgloba laganim, ali odlučnim pokretom vanjske rotacije i addukcije. Slijedi osteotomija vrata femura na određenoj razini iznad malog trohantera, nakon čega se uklanjaju preostale veze mekih tkiva s glavom femura, koja se zatim odstranjuje forcepsom. Tako je oslobođen pristup acetabulumu i proksimalnom dijelu bedrene kosti.

UGRADNJA ČAŠICE PROTEZE

Da bi se prikazao acetabulum zglobna čahura se oslobađa i od dorzalnih osteofita te se potpuno razdvajaju ostaci mekih tkiva od ruba acetabuluma. Pritom se kao samostojeći retraktori postavljaju femoralna poluga s utegom dorzomedijalno, poluga uz acetabularni krov kranijalno te se primjenjuje retraktor mekih tkiva uz prednji rub acetabuluma. Slijedi priprema acetabularnog ležišta uklanjanjem mekih tkiva i hrskavice te brušenjem acetabularne jame kako bi ju sferično proširili. Subhondralne ciste se odstranjuju, a šupljine ispunjavaju autolognim koštanim tkivom femoralne glave. Čašica proteze se ugrađuje u anteverziji od 14-18° i inklinaciji od 35-40°.

- Ugradnja bescementne čašice

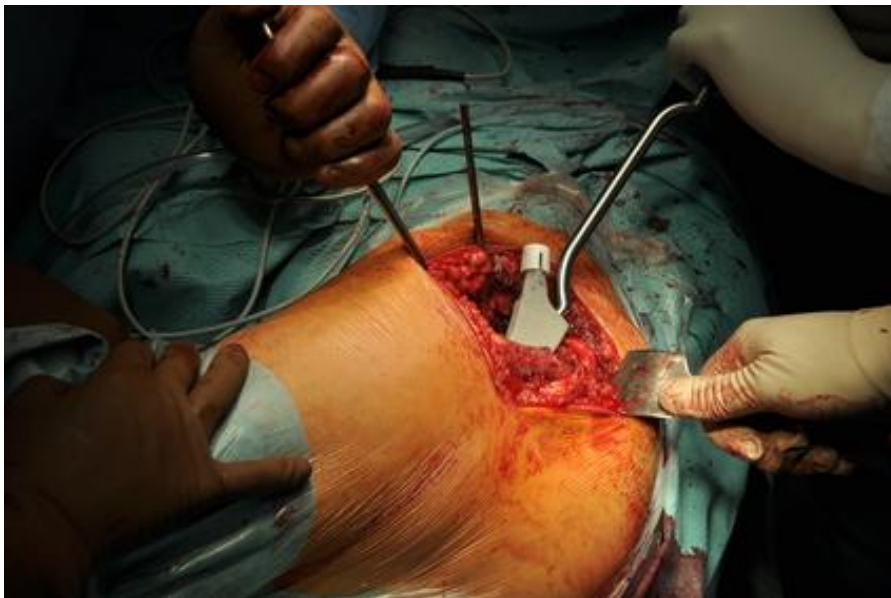
Prije ugradnje konačne, uvodi se probna čašica. Pričvršćena na umetač za čašice i pomoću instrumenta za navođenje, čašica se usmjerava do medijalnog acetabularnog zida, a zatim utiskuje u kranio-medijalnom smjeru na konačnu poziciju. Ukoliko je čašica 1-2 mm veća od ležišta acetabuluma utisne se „press fit“ tehnikom što osigurava dobru početnu stabilnost ili se učvrsti pomoću navoja. Prilikom dodatnog učvršćivanja vijcima potrebno je izbjegavati mogućnost ozljede krvih žila i živaca. Prije ugradnje polietilenskog umetka rub čašice se oslobađa od mekih tkiva te se čašica ispire. Umetak se snažno utisne u čašicu tako da se ostvaruje kontakt u cijelom opsegu. Zagrijavanjem na tjelesnu temperaturu polietilen se širi i potpuno učvršćuje u ležištu.

- Ugradnja cementne čašice

Uz rub acetabuluma izbuše se rupice za ukotvljenje pomoću svrdla od 6 mm te se spongiozna kost unutar njih dodatno utiskuje. Nakon ispiranja i sušenja koštanog acetabuluma umeće se cement u koji se utiskuje čašica. Čašica treba biti manja od acetabularnog ležišta tako da osigurava oko 2 mm prostora za sloj cementa u cijelom opsegu. Istisnuti cement se odstranjuje te se čašica briše i ispire od ostataka cementa.

UGRADNJA FEMORALNOG DIJELA PROTEZE

Položaj noge ovisi o pristupu odnosno položaju pacijenta. Pomoću osteotoma se u vratu femura načini prorez dubine oko 1,5-2 cm te širine oko 5 mm sa antetorzijom od 15°. U prorez se najprije ulazi manjom rašpom za dijafizu te se postupno povećava medularni kanal, upotrebljujući sve veću rašpu, dok se ne dođe do veličine koja tijesno pristaje. Zatim se na rašpu pričvršćuje probna glava planirane veličine ili se upotrijebi probna femoralna komponenta. Slijedi repozicija zgloba te izvođenje pokreta u različitim smjerovima kako bi se provjerilo postojanje sraza te stabilnost zgloba. Ako je stabilnost zadovoljavajuća, kuk se luksira. Zatim se uklanjaju rašpa i probne komponente te se umeće bescementna proteza odgovarajuće veličine. Tijelo proteze se najprije utiskuje rukom pod odgovarajućim stupnjem anteverzije. Zatim se jednolikim udarcima čekića dovodi do konačnog položaja.



Slika 5.1 Ugradnja femoralnog dijela proteze (preuzeto sa <http://ospiarizona.com/category/hip-replacement/>)

Prilikom ugradnje cementne proteze medularni kanal ne bi trebao biti izbrušen sve do korteksa zbog glatke površine, koja za razliku od spongiozne kosti, ne omogućuje odgovarajuće učvršćivanje uz cement. Rašpa za dijafizu je veća od tijela proteze kako bi ostao odgovarajući prostor za cement. Zadovoljavajuća debljina cementnog plašta je od 2-5 mm proksimalno te 2 mm distalno. Kako bi se spriječilo utiskivanje cementa ispod predviđene razine, medularni kanal se okludira ispod mjesta na koje dolazi vrh proteze. Mogu se koristiti plastični fleksibilni čepovi, blok oblikovan od kosti vrata femura ili cementni čep. Nakon postavljanja čepa, medularni kanal se ispiri i osuši nakon čega se retrogradno injektira cement pomoću pištolja. Slijedi umetanje proteze uz antetorziju od 15-20°, najprije rukom, a zatim pomoću impaktora sve dok se rub tijela proteze ne poklopi s rezom vrata femura. Istisnuti cement se odstranjuje, a proteza nepomično održava u odgovarajućem položaju dok cement ne očvrsne. Nakon očvrsnuća cementa, prije postavljanja glave proteze, koristi se probna glava odgovarajuće veličine kako bi se provjerila stabilnost zgloba.

Prilikom zatvaranja rane ventralni odvojeni dio M. gluteusa mediusa i M. vastusa lateralis se resorptivnim koncem čvrsto šivaju za dorzalne mišiće vezane uz veliki trohanter. Rana se zatvara po slojevima uz postavljanje subfascijalnih i epifascijalnih drenova. [23] [14]

6. ZAHVALE

Zahvaljujem svom mentoru prof. dr. sc. Božidaru Šebečiću na ljubaznosti, suradnji i vodstvu tijekom pisanja ovog diplomskog rada.

Zahvaljujem svojoj obitelji te svima koji su mi bili podrška tijekom studiranja.

7. LITERATURA

- [1] B. Smiljanić, Traumatologija, Zagreb: Školska knjiga, 2003.
- [2] C. Cooper, G. Campion i L. Melton , »Hip fractures in the elderly: A world-wide projection,« *Osteoporos Int* , pp. 2:285-9, 1992.
- [3] D. Dhanwal, E. Dennison, N. Harvey i C. Cooper, »Epidemiology of hip fracture: Worldwide geographic variation,« *Indian J Orthop*, p. 45(1): 15–22, 2011.
- [4] »IOF International Osteoporosis Foundation,« [Mrežno]. Available: <https://www.iofbonehealth.org/facts-statistics#category-16>. [Pokušaj pristupa 29 5 2017].
- [5] T. Šoša, Ž. Sutlić, Z. Stanec, I. Tonković i suradnici, »Kirurgija,« Zagreb, Naklada Ljevak, 2007.
- [6] N. Lane, »Epidemiology, etiology, and diagnosis of osteoporosis,« *American Journal of Obstetrics and Gynecology*, pp. S3-S11, 2006.
- [7] A. Kvesić i suradnici, »Kirurgija,« Zagreb, Medicinska naklada, 2016.
- [8] E. Raaymakers, I. Schipper, R. Simmermacher i C. Werken, »AO foundation,« [Mrežno]. Available: <https://www2.aofoundation.org/wps/portal/surgery?showPage=diagnosis&bone=Femur&segment=Proximal>. [Pokušaj pristupa 24 lipanj 2017].
- [9] C. Woon i B. Taylor, »Ortho bullets,« [Mrežno]. Available: <http://www.orthobullets.com/trauma/1036/femoral-head-fractures>. [Pokušaj pristupa 3 lipanj 2017].
- [10] R. Mittal i S. Banerjee , »Proximal femoral fractures: principles of management and review of literature,« *J Clin Orthop Trauma*, p. 3(1): 15–23, 2012.
- [11] C. Costache i D. Costache, »Femoral neck fractures,« *Bulletin of the Transilvania University of Braşov*, p. Series VI: Medical Sciences • Vol. 7 (56) No. 1, 2014.
- [12] H. o. društvo. [Mrežno]. Available: http://www.ortopedija.hr/wp-content/uploads/2015/03/HOD-Prijedlog-standarda-TEP-kuka-i-koljena_FINAL.pdf.

- [13] S. Affatato, *Perspectives in Total Hip Arthroplasty - Advances in Biomaterials and their Tribological Interactions*, Cambridge: Elsevier/Woodhead Publishing, 2014.
- [14] S. Canale, J. Beaty i W. Campbell, »Campbell s Operative Orthopaedics,« Philadelphia, PA, Elsevier/Mosby, 2012.
- [15] z. Zhang, B. Shen , Z. Zhou, P. Kang i F. Pei, »Risk factors for venous thromboembolism of total hip arthroplasty and total knee arthroplasty: a systematic review of evidences in ten years,« *BMC Musculoskelet Disord*, p. 16: 24, 2015.
- [16] N. Čičak, »Dosezi u zamjeni zgloba kuka,« *Vaše zdravlje*, pp. 62-64, 2011.
- [17] A. Zahar, A. Rastogi i D. Kendoff, »Dislocation after total hip arthroplasty,« *Curr Rev Musculoskelet Med*, p. 350–356, 2013.
- [18] V. Bilić , *Povijest kirurgije*, Zagreb: Medicinska naklada, 2009.
- [19] S. Knight, R. Aujla i S. Biswas, »Total Hip Arthroplasty - over 100 years of operative history,« *Orthop Rev (Pavia)*, pp. 3-2:e16, 2011.
- [20] D. Learmonth , C. Young i C. Rorabeck, »The operation of the century: total hip replacement,« *The Lancet*, svez. 370, br. 9597, pp. 1508-1519, 2007.
- [21] K. Matre i J. Gjertsen, »Intracapsular proximal femoral fractures,« 24 lipanj 2017. [Mrežno]. Available: <https://musculoskeletalkey.com/intracapsular-proximal-femoral-fractures/>.
- [22] H. S. Khanuja, J. J. Vakil, M. S. Goddard i M. A. Mont, »Cementless Femoral Fixation in Total Hip Arthroplasty,« *J Bone Joint Surg*, pp. 93:500-509. doi:10.2106/JBJS.J.00774, 2011.
- [23] P. Ochsner, *Total Hip Replacement; Implantation Technique and Local Complications*, Springer, 2003.
- [24] »Wheeless' Textbook of Orthopaedics,« 24 lipanj 2017. [Mrežno]. Available: http://www.wheelessonline.com/ortho/types_of_hemiarthroplasty_stems.

ŽIVOTOPIS

Rođena sam 17.2.1991 u Kutini. Tu sam završila osnovnu školu te opću gimnaziju u Srednjoj školi Tina Ujevića. 2009. godine upisujem Medicinski fakultet u Rijeci gdje završavam prvu godinu nakon koje studij nastavljam na Medicinskom fakultetu u Zagrebu.