

Kirurško liječenje papilarnog karcinoma štitnjače

Opašić, Matea

Master's thesis / Diplomski rad

2017

Degree Grantor / Ustanova koja je dodijelila akademski / stručni stupanj: **University of Zagreb, School of Medicine / Sveučilište u Zagrebu, Medicinski fakultet**

Permanent link / Trajna poveznica: <https://um.nsk.hr/um:nbn:hr:105:803742>

Rights / Prava: [In copyright](#)/[Zaštićeno autorskim pravom.](#)

Download date / Datum preuzimanja: **2025-03-12**



Repository / Repozitorij:

[Dr Med - University of Zagreb School of Medicine Digital Repository](#)



**SVEUČILIŠTE U ZAGREBU
MEDICINSKI FAKULTET**

Matea Opašić

**Kirurško liječenje papilarnog karcinoma
štitnjače**

DIPLOMSKI RAD



Zagreb, 2017.

**SVEUČILIŠTE U ZAGREBU
MEDICINSKI FAKULTET**

Matea Opašić

**Kirurško liječenje papilarnog karcinoma
štitnjače**

DIPLOMSKI RAD

Zagreb, 2017.

Ovaj diplomski rad izrađen je na Klinici za otorinolaringologiju i kirurgiju glave i vrata KBC-a *Sestre Milosrdnice* pod vodstvom prof. dr. sc. Vladimira Bedekovića i predan je na ocjenu u akademskoj godini 2016./2017.

Mentor rada: prof. dr. sc. Vladimir Bedeković

POPIS I OBJAŠNJENJE KRATICA KORIŠTENIH U RADU

TSH - tireotropin stimulirajući hormon

DNK - deoksiribonukleinska kiselina

Gy - Grej (Gray)

ATA - *American Thyroid Association*

TNM - tumor-čvor-metastaza (Tumor-Nodus-Metastasis)

MACIS - metastaze-dob-potpunost resekcije-invazija-veličina (Metastases-Age-Completness of resection-Invasion-Size)

RRA - radiojodna ablacija ostatka štitnjače (radioiodine remnant ablation)

MIVAT - *minimally invasive video-assisted thyroidectomy*

SADRŽAJ

SAŽETAK	I
SUMMARY	II
1. UVOD	1
1.1. KARCINOM ŠTITNJAČE.....	1
1.2. PAPILARNI KARCINOM ŠTITNJAČE.....	1
1.2.1. DEFINICIJA.....	1
1.2.2. EPIDEMIOLOGIJA.....	2
1.2.3. ETIOLOGIJA.....	3
1.2.4. PATOHISTOLOŠKA KLASIFIKACIJA.....	4
1.2.5. KLINIČKE OSOBITOSTI.....	7
1.2.6. DIJAGNOSTIKA.....	9
1.2.7. PREGLED NAJVAŽNIJIH PROGNOСТИČKIH SUSTAVA	12
1.2.8. TERAPIJSKI PRISTUP PAPILARNOM KARCINOMU ŠTITNJAČE.....	17
2. KIRURŠKO LIJEČENJE PAPILARNOG KARCINOMA ŠTITNJAČE	20
2.1. KIRURŠKA ANATOMIJA ŠTITNJAČE.....	20
2.2. KIRURŠKI ZAHVATI.....	22
2.2.1. OPSEG RESEKCIJE.....	23
2.2.2. IZVOĐENJE KIRURŠKOG ZAHVATA.....	26
2.2.2.1. TOTALNA TIREOIDEKTOMIJA.....	26
2.2.2.2. LOBEKTOMIJA.....	28
2.3. NOVIJI PRISTUPI U KIRURGIJI ŠTITNJAČE.....	28
2.4. POSTOPERATIVNI TIJEK LIJEČENJA.....	29
2.5. KOMPLIKACIJE.....	30
3. DISEKCIJE VRATA	32
3.1. KLASIFIKACIJA LIMFNIH ČVOROVA VRATA.....	32
3.2. PRISTUP PACIJENTU S PAPILARNIM KARCINOMOM ŠTITNJAČE...	33
4. ZAHVALE	35
5. LITERATURA	36
6. ŽIVOTOPIS	40

SAŽETAK

Kirurško liječenje papilarnog karcinoma štitnjače

Autor: Matea Opašić

Karcinom štitnjače čini približno 1% novodijagnosticiranih malignoma zbog čega se ubraja u rjeđe tumore. Papilarni karcinom je najčešći maligni tumor štitnjače. Ubraja se u skupinu dobro diferenciranih karcinoma, porijekla folikularnih epitelnih stanica. Tripud je češći u žena nego u muškaraca. Papilarni karcinom štitnjače ima najbolju prognozu od svih malignoma štitnjače. Od postavljanja dijagnoze više od 20 godina preživi oko 90% bolesnika s dobro diferenciranim tumorom. Loši prognostički čimbenici su starija dob, muški spol te hematogeno širenje. Iako etiologija papilarnog karcinoma štitnjače nije u potpunosti razjašnjena, kao najvažniji predispozicijski etiološki čimbenici ističu se ionizirajuće zračenje u području glave i vrata, smanjen ili povećan unos joda u prehrani i pojačano lučenje TSH. Klinička prezentacija karcinoma štitnjače najčešće je u obliku bezbolnog palpabilnog čvora na štitnjači. Svi maligni tumori štitnjače liječe se kirurški s ciljem odstranjenja cijelog patološkog procesa. Opsežnost operativnog zahvata ovisi o veličini tvorbe i malignom potencijalu što nazivamo kliničkim stadijem tumora. Njega određujemo prema podacima iz TNM klasifikacije koji su dobiveni pre- i intraoperativnom analizom čvora. Iako je opseg resekcije kod dijagnoze papilarnog karcinoma štitnjače često kontroverzan, totalna tireoidektomija je stekla status najboljeg terapijskog pristupa. No danas je i lobektomija, u pravilno izabranih niskorizičnih pacijenata, postala prihvatljiva alternativa totalnoj tireoidektomiji. U slučaju zahvaćenosti limfnih čvorova vrata, njihovo odstranjenje je uključeno u kirurško liječenje tumora. Takav postupak se naziva disekcija vrata. (1) (2)

KLJUČNE RIJEČI: štitnjača, papilarni karcinom, liječenje

SUMMARY

Surgical treatment of papillary thyroid carcinoma

Author: Matea Opašić

Papillary thyroid cancer is the most common subtype of thyroid cancer and it has the best overall prognosis. It originates from thyroid follicular epithelial cells and it is classified under the category of well-differentiated thyroid cancers. In the recent decades, there has been a rise in the incidence of well-differentiated thyroid cancer around the world, mostly as a result of increased use of diagnostic imaging and surveillance. Thyroid cancer typically presents as a thyroid nodule. Thyroid nodules come to clinical attention when noted by the patient, during routine physical examination, or when incidentally noted during a radiologic procedure. The diagnosis of thyroid cancer is usually made by fine needle aspiration (FNA) biopsy. The primary therapy for papillary thyroid cancer is surgery. All patients should have a preoperative ultrasound evaluation of the central and lateral neck lymph nodes in order to plan the surgical procedure. Surgical options include total/near-total thyroidectomy and unilateral lobectomy with isthmusectomy. The operative approach depends upon the extent of the disease (primary tumor size and the presence of extrathyroidal extension or lymph node metastases), the patient's age, and the presence of comorbid conditions. After thyroidectomy all patients require postoperative thyroid hormone therapy to replace normal hormone production and to suppress regrowth of the tumor.

KEY WORDS: thyroid, papillary cancer, treatment

1. UVOD

1.1. KARCINOM ŠTITNJAČE

Karcinom štitnjače čini približno 1% novodijagnosticiranih malignoma zbog čega se ubraja u rjeđe tumore iako je najčešći tumor humanog endokrinog sustava. (1) Približno 94% karcinoma štitnjače spada u skupinu dobro diferenciranih karcinoma, porijekla folikularnih epitelnih stanica. (3) Razlikujemo papilarni karcinom, najčešći tip karcinoma štitnjače koji se javlja u 80% slučajeva te folikularni karcinom, sa zastupljenošću 10-20%. Ostale maligne tumore štitnjače, slabije diferencirane, čine medularni karcinom, neuroendokrini tumor porijekla parafolikularnih C stanica, sa zastupljenošću 6-8%, te anaplastični karcinom koji se ubraja u jedan od najagresivnijih malignoma i čini 1-2% karcinoma štitnjače. Može nastati dediferencijacijom dobro diferenciranih karcinoma štitnjače ili *de novo*.(4)

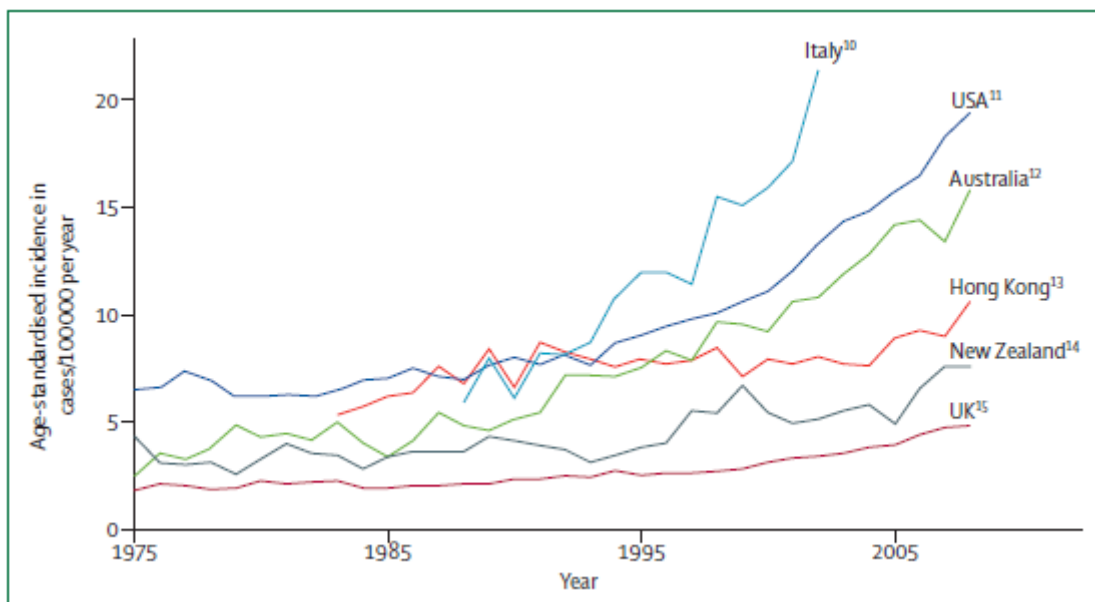
1.2. PAPILARNI KARCINOM ŠTITNJAČE

1.2.1. DEFINICIJA

Papilarni karcinom je najčešći maligni tumor štitnjače. Spada u skupinu dobro diferenciranih karcinoma, porijekla folikularnih epitelnih stanica. Može biti očahuren ili cističan, no najčešće se nađe solidna masa koja je samo prividno ograničena od normalnog parenhima. U patohistološkom smislu, karakteriziraju ga resice fibrovaskularne strome koje su obložene zloćudnim kubičnim ili cilindričnim epitelnim stanicama. Mikroskopski, papilarni karcinom je specifičan po karakterističnom izgledu jezgara, koji se, zbog fino raspršenog kromatina, uspoređuju s izgledom „mliječnog stakla“. Specifičan nalaz u jezgri su, također, eozinofilne inkluzije na mjestima invaginacije citoplazme. U vezivu su čest nalaz „psamomska tjelešca“ strukture građene od koncentričnih kalcificiranih slojeva. (5) Ove patohistološke specifičnosti imaju velik značaj u dijagnostici, te na temelju citološkog nalaza, možemo s velikom sigurnošću postaviti dijagnozu papilarnog karcinoma štitnjače. (1) Papilarni karcinom štitnjače ima najbolju prognozu od svih malignoma štitnjače. Oko 90% bolesnika s dobro diferenciranim tumorom preživi više od 20 godina od postavljanja dijagnoze. Loši prognostički čimbenici su starija dob, muški spol te hematogeno širenje. (6)

1.2.2. EPIDEMIOLOGIJA

Papilarni karcinom štitnjače čini 70-80% svih malignoma štitnjače što ga čini najčešćim karcinomom štitnjače. Tri puta češće se javlja u žena nego u muškaraca. Većina dijagnosticiranih papilarnih karcinoma se pojavljuje između 25. i 45. godine života iako se može pojaviti u bilo kojoj životnoj dobi. (5) Vrlo rijetko se pojavljuje u dobi mlađoj od 15 godina, kada je i najagresivniji, te se u vrijeme postavljanja dijagnoze često već nalazi u diseminiranom obliku. (1) Posljednjih desetljeća u svijetu je uočen porast incidencije dobro diferenciranih karcinoma štitnjače, što se povezuje s napretkom dijagnostike koja omogućuje detekciju i vrlo malih tumora (<2cm) koji još ne daju kliničke simptome. (4)



Slika 1. Incidencija karcinoma štitnjače u žena u svijetu tijekom vremena

(preuzeto iz: McLeod, Sawka, Cooper, *Lancet*, 1047. str.) (7)

Unatoč stabilnom porastu incidencije, nije zabilježen značajniji porast mortaliteta od karcinoma štitnjače u svijetu, a to se pripisuje ranijem otkrivanju i rastućem broju terapijskih opcija. (8)

1.2.3. ETIOLOGIJA

Iako etiologija papilarnog karcinoma štitnjače nije u potpunosti razjašnjena, kao najvažniji predispozicijski etiološki čimbenici ističu se ionizirajuće zračenje u području glave i vrata, posebice u dječjoj dobi, smanjen ili povećan unos joda u prehrani i pojačano lučenje TSH. (4)

Ionizirajuće zračenje djeluje kao pokretač karcinogeneze prvenstveno oštećenjem DNK u stanicama štitnjače. Zračenje, kao etiološki čimbenik karcinoma štitnjače, prvi su opisali Duffi i Fitzgerald 1950. godine, primijetivši vezu između karcinoma štitnjače i zračenja vanjskim snopom u području glave i vrata u ranoj životnoj dobi. (9) U kasnijim epidemiološkim istraživanjima, ustanovljeno je da su djeca, pogotovo ženskog spola, posebno osjetljiva na zračenje. U slučaju zračenja vanjskim snopom, što se koristi u dijagnostici ili terapiji, ili izloženosti radioaktivnim izotopima u nuklearnim nesrećama, imaju povećan rizik da kasnije tijekom života razviju karcinom štitnjače. (4) Istraživanje o trajanju latentnog razdoblja do pojave papilarnog karcinoma štitnjače nakon izloženosti zračenju, pokazalo je medijan u trajanju od 31,5 godina. (10) Ron i suradnici, istraživali su povezanost između zračenja u dječjoj dobi i nastanka karcinoma štitnjače te su pokazali statistički značajnu linearnu vezu između doze zračenja i rizika nastanka karcinoma štitnjače, s graničnom dozom od 0,1 Gy. (9)

Sljedeći egzogeni predispozicijski čimbenik, povezan s karcinomom štitnjače, je sadržaj joda u prehrani. Povećana incidencija papilarnog karcinoma štitnjače zabilježena je na područjima s povišenim unosom joda u prehrani, kao što je Island, dok je na područjima sa smanjenim unosom joda, primijećen porast incidencije folikularnog karcinoma štitnjače. Iako je uočena veza između pojavnosti određenih tipova karcinoma štitnjače i sadržaja joda u prehrani, jasna veza između karcinoma štitnjače i unosa joda još uvijek nije otkrivena. Usporedbu studija na pojedinim populacijama otežavaju čimbenici zabune poput etničke pripadnosti i drugih prehrambenih navika, na primjer unosa selenija, koji bi, također, mogli imati učinak na karcinogenezu tumora štitnjače. (11)

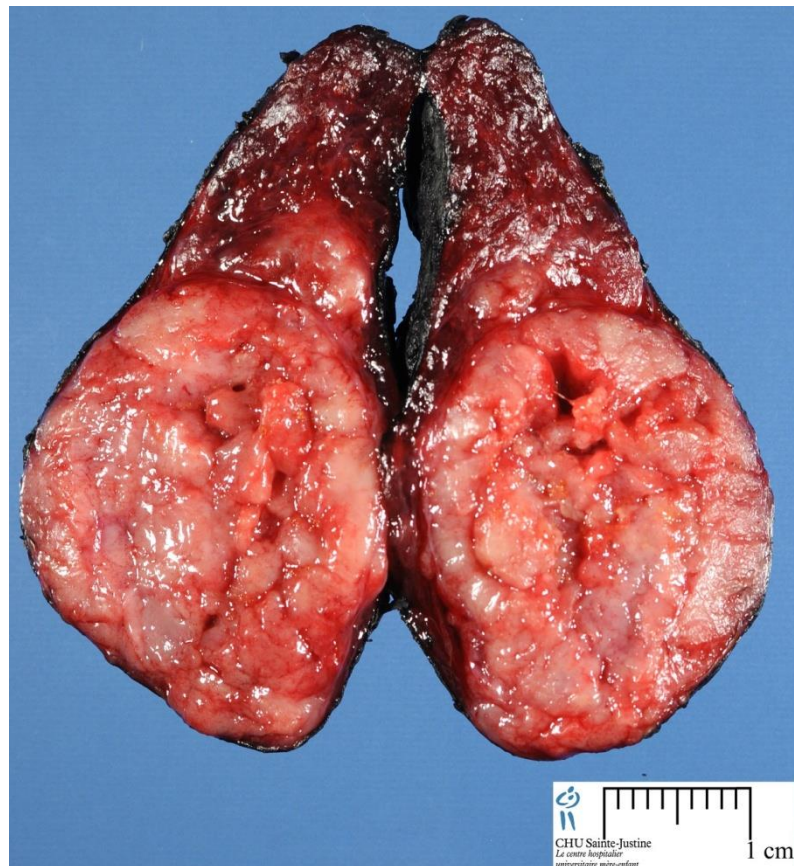
Povećana koncentracija TSH u serumu povećava rizik za pojavu karcinoma štitnjače te je povezana i s pojavom diferenciranog karcinoma štitnjače u uznapredovalom stadiju. Čak i ako je razina TSH u serumu povišena, ali još uvijek u granicama

normale, rizik za pojavu karcinoma štitnjače je veći nego u ostatku populacije koji imaju razinu TSH u serumu u donjoj polovici normalnog raspona TSH. (12)

1.2.4. PATOHISTOLOŠKA KLASIFIKACIJA

Patohistološka klasifikacija bilo kojeg tumora, pa tako i štitnjače, provodi se s ciljem definiranja entiteta koji, osim dijagnostičke ima i prognostičku i terapijsku važnost. (9)

Makroskopski, papilarni karcinom štitnjače je tvrda, elastična i invazivna tvorba, najčešće samo prividno oštro ograničena od okolnog parenhima, tipično neinkapsulirana te može sadržavati cistična žarišta i zone ovapnjenja. (1) (6)



Slika 2. Makroskopski prikaz papilarnog karcinoma štitnjače (preuzeto sa: <http://www.humpath.com/spip.php?article2766>) (13)

Histološki, razlikujemo uobičajeni tip i nekoliko podtipova papilarnog karcinoma štitnjače. (1)

Uobičajeni tip

Uobičajeni tip je, ujedno, i najčešći histološki tip papilarnog karcinoma štitnjače te ima najbolju prognozu. Karakteriziraju ga papile građene od fibrovaskularne strome, obložene jednim ili dvama redovima zloćudnih stanica sa sličnim izgledom jezgara poput brušenog stakla. Ostale karakteristike jezgara su svijetla boja zbog hipodenznog kromatina, citoplazmatske pseudoinkluzije zbog suviška jezgrine membrane te prisutnost morfoloških ureza. Psamomska tjelešca se mogu naći u otprilike polovici slučajeva. Iako nalaz psamomskih tjelešaca nije isključivo patognomoničan za papilarni karcinom štitnjače, u slučaju njihova nalaza u normalnom parenhimu štitnjače, limfnim čvorovima ili mekim tkivima oko štitnjače, treba posumnjati i isključiti dijagnozu papilarnog karcinoma štitnjače. U uobičajenom tipu papilarnog karcinoma, često je prisutna fibroza okolnog tkiva te limfocitna infiltracija, koja je češće posljedica imunološkog odgovora domaćina na tumor, nego indikacija za kronični autoimunski tireoiditis. (1) (6)

Folikularni podtip

Nakon uobičajenog, drugi najčešći histološki tip papilarnog karcinoma štitnjače je folikularni. Zbog toga što pokazuje slično biološko ponašanje kao uobičajeni, nalaz folikularnog podtipa ne znači nužno lošiju prognozu. Prognoza ponajviše ovisi o tome je li tumor inkapsuliran ili invazivan. (4) Stoga razlikujemo dva podtipa folikularnog papilarnog karcinoma, neinvazivni inkapsulirani folikularni podtip te invazivni folikularni podtip sa znakovima vaskularne ili kapsularne invazije te, u skladu s time, i lošijom prognozom. (6)

Postoje i agresivniji podtipovi dobro diferenciranog karcinoma štitnjače koje je važno prepoznati i, u skladu s time, agresivnije liječiti. Agresivnije varijante papilarnog karcinoma štitnjače histološki čine visokostanični podtip, difuzno sklerozirajući podtip, solidni podtip, onkocitni podtip i Warthinu sličan podtip. (4) (1)

Visokostanični podtip

Visokostanični podtip papilarnog karcinoma štitnjače pokazuje agresivnije ponašanje od uobičajenog tipa, te mnogi pacijenti u vrijeme dijagnoze, imaju već lokalne i udaljene metastaze. Petogodišnja stopa mortaliteta je viša nego u pacijenata s uobičajenim tipom papilarnog karcinoma štitnjače. Tumorske stanice su obilježene eozinofilnom citoplazmom čija je duljina barem dva puta veća od širine, a ističu se i nekrozom, visokim mitotičkim indeksom i nuklearnim pseudoinkluzijama. (6) (4)

Difuzno sklerozirajući podtip

Difuzno sklerozirajući podtip svoje agresivno ponašanje iskazuje difuznom infiltracijom limfatičkog tkiva jednog režnja ili cijele štitnjače, uz istaknutu limfocitnu infiltraciju i fibrozu te vrlo često metastazira u limfne čvorove vrata. Javlja se češće u djece. Smrtnost od ovog tipa papilarnog karcinoma nije veća nego kod ostalih, bez obzira na njegovo agresivno ponašanje. (1)

Solidni podtip

Kod solidnog podtipa prevladavaju solidne nakupine tumorskih stanica. Češće se javlja u djece koja su bila izložena ionizacijskom zračenju. Ukoliko se javi u odraslih, prognoza je lošija. (14)

Onkocitni podtip

Mikroskopski se nalaze papile ili folikuli prekriveni poligonalnim stanicama s obilnim eozinofilnim citoplazmama. Sklon je invazivnom načinu rasta. (14)

Warthinu sličan podtip

Histološki ovaj podtip tumora nalikuju Warthinovom tumoru žlijezda slinovnica. Obilježen je papilarnom građom, onkocitnim citoplazmama i tipičnim jezgrama te jakom limfocitnom infiltracijom strome resica. (14)

Nije uvijek lako provesti ovakvu histološku klasifikaciju tumora prema podtipovima, s obzirom da mnogi tumori imaju više tipova staničnih promjena te su sami kriteriji za histološku klasifikaciju nekompletni i nekonzistentni. Stoga takva histološka klasifikacija ima ograničenu prognostičku vrijednost, za razliku od *histološkog gradinga* koji ima značajnu povezanost između prognoze i mortaliteta te je superioran

histološkoj klasifikaciji u multivarijantnim analizama preživljenja. *Histološki grading* se definira „kao stupanj histološke sličnosti tumora zdravom tkivu ili organu u kojem je nastao“. (1) *Histološki grading* koji ukazuje na agresivno ponašanje papilarnog karcinoma štitnjače te je loš prognostički čimbenik, obuhvaća kriterije poput nuklearne atipije, nekroze tumora i vaskularne invazije. (1)

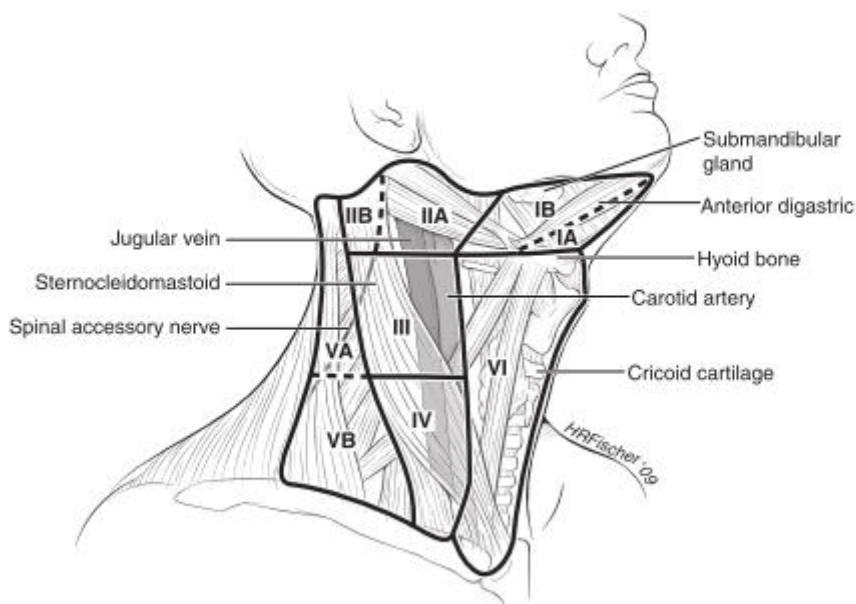
1.2.5. KLINIČKE OSOBITOSTI

Klinička prezentacija

Klinička prezentacija karcinoma štitnjače najčešće je u obliku bezbolnog palpabilnog čvora na štitnjači. Dobro diferencirani karcinomi štitnjače često ne daju kliničke simptome godinama, a kada se pojave u obliku čvora na štitnjači, mogu biti prepoznati od strane pacijenta ili češće kao slučajan nalaz tijekom sistematskog pregleda ili neke radiološke pretrage u području glave i vrata. (6) (15) Rjeđi simptomi prema kojima možemo posumnjati na tumor štitnjače jesu disfagija, zbog pritiska tumora na jednjak, te cervikalna limfadenopatija koja može upućivati na diseminaciju bolesti. (15) Znakovi koji pobuđuju sumnju da se radi o malignom tumoru štitnjače jesu brz rast čvora, fiksacija čvora za okolno tkivo, naglo nastala promuklost ili paraliza glasnica te ipsilateralna cervikalna limfadenopatija. (6)

Lokalne i udaljene metastaze

Papilarni karcinom štitnjače često pokazuje sklonost limfogenom metastaziranju u lokoregionalna područja te rjeđe hematogenom širenju u udaljena područja. (1) Vrlo su česte metastaze u limfnim čvorovima vrata te se detektiraju u čak 90% slučajeva papilarnog karcinoma štitnjače, (16) od čega su barem polovica mikroskopske metastaze. (6) Papilarni karcinom vrlo rano metastazira u vratne limfne čvorove te u 17-50% pacijenata već pri dijagnozi nalazimo metastaze u lokalnim limfnim čvorovima. (17) Širenje tumora limfnim putovima ima svoj predvidljivi tijek, šireći se najčešće od štitnjače u limfne čvorove centralne vratne regije (VI), a nakon toga u ipsilateralne čvorove lateralnih vratnih regija (II-V) (18) prikazanih na *Slici 3*.



Slika 3. Limfne regije vrata (preuzeto iz: Doherty GM, Haugen BR, Mazzaferri EL i sur. Revised American Thyroid Association management guidelines for patients with thyroid nodules and differentiated thyroid cancer. 1178 str.) (19)

U regiji I nalaze se submentalni i submandibularni limfni čvorovi, u regiji II gornji jugularni, u regiji III srednji jugularni, regiji IV donji jugularni, a u regiji V limfni čvorovi stražnjeg vratnog trokuta koji je omeđen klavikulom, trapezijusom i stražnjim rubom sternokleidomastoidnog mišića. Regija VI uključuje pre- i paratrahealne, prekrikoidne i peritiroidne limfne čvorove. (20)

Ponekad metastaze zaobilaze taj uobičajeni put širenja te se nađu u nepredvidljivim regijama (tzv „skip“ metastaze). Takve „skip“ metastaze nalaze se u otprilike 20% pacijenata s dokazanom metastatskom zahvaćenošću limfnih čvorova vrata. (1)

Za razliku od ostalih tumora u području glave i vrata, kod papilarnog karcinoma štitnjače nalaz limfogenih metastaza pri dijagnozi ne utječe na ukupno preživljenje. (17) No, analizom literature, utvrđeno je da je prognostički značaj zahvaćenosti limfnih čvorova vrata kod papilarnog karcinoma štitnjače kontroverzan: neki autori smatraju da ima pozitivan prognostički značaj, neki izvještavaju o povećanoj učestalosti rekurentne bolesti i višeg mortaliteta, dok neki smatraju da nema nikakav prognostički značaj. U studiji G. Spriana i suradnika koji su proučavali samo uznapredovale slučajeve, ustanovljeno je da metatsaze u limfnim čvorovima vrata

imaju značajan utjecaj na prognozu i to da povećavaju vjerojatnost udaljenih metastaza i lokoregionalne rekurentne bolesti. (21)

Udaljene metastaze papilarnog karcinoma javljaju se u 1 do 25% pacijenata, od čega ih od 2 do 10% ima već u vrijeme postavljanja dijagnoze. (1) (6) Dvije trećine tih pacijenata ima plućne, a jedna četvrtina koštane metastaze. Rjeđa sijela udaljenih metastaza su mozak, bubrezi, jetra i nadbubrežne žlijezde. (6) U slučaju udaljenih metastaza, sveukupno petogodišnje preživljenje je manje od 50% te su udaljene metastaze glavni uzrok smrti od papilarnog karcinoma štitnjače. (1)

1.2.6. DIJAGNOSTIKA

U slučaju nalaza čvora na štitnjači, inspekcijom, palpacijom ili nekom radiološkom pretragom, potrebna je daljnja dijagnostička obrada, s obzirom da je to najčešći oblik kliničke prezentacije karcinoma štitnjače.

Ultrazvučni pregled

Ultrazvučni pregled je nezaobilazna pretraga u slučaju nalaza čvora na štitnjači jer omogućava da izmjerimo volumen štitnjače, dimenzije čvora, pratimo njegov rast te razlikujemo solidne čvorove od cističnih, imajući na umu, da su solidni čvorovi češće maligni. Rabi se i za otkrivanje manjih čvorova koji se kliničkim pregledom i palpacijom ne mogu otkriti. Također je korisna pretraga za rano otkrivanje povećanih vratnih limfnih čvorova. (2) Ultrazvučni nalaz, koji pobuđuje sumnju na malignitet, jedan je od glavnih čimbenika koji određuje indikaciju za citološku punkciju čvora. (8)

Citološka punkcija pod kontrolom ultrazvuka

Dijagnostički postupak, na temelju kojeg ćemo moći razlučiti radi li se o benignoj ili malignoj tvorbi, i koji se smatra zlatnim standardom, jest citološka punkcija pod kontrolom ultrazvuka. (3) (4) Punkcija se izvodi tako da se tankom iglom, pod kontrolom ultrazvuka, aspirira sadržaj čvora. Aspirat čvora se podvrgne citološkoj analizi kako bi se utvrdilo o kojoj se vrsti tumora radi. (17) Papilarni, medularni i anaplastični karcinom se mogu, s velikom sigurnošću, dijagnosticirati citološkom analizom. Nasuprot tome, folikularni karcinom i adenom je teško razlikovati citološki te njihovo razlikovanje zahtijeva histološku obradu. (3)

Međutim, citološka punkcija nije indicirana kod svakog nalaza čvora na štitnjači. Indikaciju određuje veličina čvora i ultrazvučni nalaz. Citološka punkcija je indicirana kod čvorova štitnjače većih od 1,5 cm te ultrazvučnog nalaza, kojim su nađeni znakovi, koji pobuđuje sumnju na malignitet, poput hipoehogenosti, solidne strukture, nepravilnih rubova, mikrokalcifikacija, oblika koji je dulji nego širi te dokazi ekstratiroidne invazije ili cervikalne limfadenopatije. Ukoliko čvor na štitnjači nema ova obilježja, citološka punkcija se može odgoditi dokle god taj čvor ostaje malen. U slučaju kliničkih znakova koji upućuju na malignitet, poput nepomičnosti tvorbe, boli u vratu, kašlja, naglo nastale promuklosti, pozitivne anamneze zračenja u području glave i vrata tijekom djetinjstva ili karcinoma štitnjače u obitelji, citološka punkcija se preporučuje bez obzira na ultrazvučni nalaz. (8)

Još jedan od kriterija koji određuje potrebu citološke punkcije jest scintigrafski nalaz. Ukoliko je čvor na štitnjači „hladan“ i ne nakuplja radionuklid I^{123} , tada je citološka punkcija indicirana jer 10 do 20% takvih „hladnih“ čvorova na štitnjači jest maligno. Iznimka se javlja u dječjoj dobi kada funkcionalni čvorovi na štitnjači nose veći rizik maligniteta. Unatoč tome, scintigrafija štitnjače ne spada u primarnu dijagnostičku obradu odrasle osobe s čvorom na štitnjači. (4)

Smjernice iz 2015. godine prema *American Thyroid Association* (ATA) uključuju kategorije rizika za čvorove na štitnjači prema ultrazvučnom nalazu te preporuke za citološku punkciju za svaku od kategorija rizika. *Tablica 1.* (22)

Najbolje je izvoditi citološku punkciju pod vodstvom ultrazvuka jer se na taj način osigurava da se aspirat uzme s mjesta najsumnjivije promjene te smanjuje mogućnost lažno negativnog rezultata. Bez obzira na to, lažno negativni rezultati kod citološke punkcije, javljaju se u 1 do 3% slučajeva. Zbog toga treba biti oprezan u slučaju benignog nalaza kod pacijenata s pozitivnom anamnezom zračenja u području glave i vrata u djetinjstvu ili obiteljskog karcinoma štitnjače te preporučiti daljnju obradu. (4)

Tablica 1. Preporuke za citološku punkciju čvora na štitnjači i procjena rizika maligniteta prema ultrazvučnom nalazu (preuzeto iz: Haugen BR, Alexander EK, et al. 2015 American Thyroid Association Management Guidelines for Adult Patients with Thyroid Nodules and Differentiated Thyroid Cancer. 14. str.) (22)

Ultrazvučni nalaz	Procjena rizika maligniteta, %	Citološka punkcija
Solidni hipoehogeni čvor ili solidna hipoehogena komponenta parcijalno cističnog čvora uz jednu ili više sljedećih karakteristika: nepravilni rubovi, mikrokalcifikacije, oblik koji je duži nego širi, ETI*	>70-90	Preporučena pri veličini $\geq 1\text{cm}$
Solidni hipoehogeni čvor s glatkim marginama, bez mikrokalcifikacija, oblik koji je duži nego širi ili ETI*	10-20	Preporučena pri veličini $\geq 1\text{cm}$
Izoehogeni ili hiperehogeni solidni čvor ili parcijano cistični čvor, bez mikrokalcifikacija, nepravilnih rubova, ETI* ili oblika koji je duži nego širi	5-10	Preporučena pri veličini $\geq 1.5\text{cm}$
Spongiformni ili cistični čvor bez mikrokalcifikacija, nepravilnih rubova, ETI* ili oblika koji je duži nego širi	<3	Preporučena pri veličini $\geq 2\text{cm}$ ili praćenje ultrazvukom
Cistični čvor bez solidnih komponenti	<1	Nije preporučena

*ETI- ekstratiroidna invazija

Kirurška biopsija

Kirurška biopsija se provodi u slučaju nejasnog citološkog nalaza. Postupak uključuje intraoperativno uzimanje uzorka, najčešće suspektog čvora na štitnjači, te daljnju mikroskopsku analizu patologa. Postavljanje točne dijagnoze omogućuje planiranje kirurškog zahvata. (17)

Kompjutorizirana tomografija (CT) i magnetska rezonancija (MR)

CT i MR su metode koje se koriste u bolesnika s diseminiranim tumorom štitnjače u sklopu prijeoperativne pripreme za dobivanje boljeg uvida u opseg proširenosti tumora, metastaza, suženja i dislokacije grkljana, dušnika i jednjaka. (2)

Određivanje vrijednosti tireoglobulina u krvi

Tireoglobulin je glikoprotein kojeg štitnjača izlučuje tijekom sinteze svojih hormona te je u malim koncentracijama prisutan u serumu i u normalnim uvjetima. Vrijednosti tireoglobulina u serumu su često povišene u bolesnika s papilarnim karcinomom, ali i folikularnim karcinomom te dobroćudnim bolestima štitnjače. Stoga se ova pretraga ne koristi za postavljanje dijagnoze, ali je korisna za praćenje bolesnika s karcinomom štitnjače nakon totalne tireoidektomije ili radiojodne ablacije kada bi se serumska razina tireoglobulina trebala spustiti do normalnih ili nemjerljivih vrijednosti. Više razine serumskog tireoglobulina u takvih pacijenata pobuđuju sumnju na zaostale tumorske stanice. (2)

1.2.7. PREGLED NAJVAŽNIJIH PROGNOСТИČKIH SUSTAVA

Prilikom dijagnoze papilarnog karcinoma štitnjače, pacijenta se svrstava prema kliničkopatološkom prognostičkom sustavu kako bi se procijenio rizik od smrtnosti bolesti te odabrao najpovoljniji terapijski pristup. U tu svrhu se u praksi, najčešće, koriste sustavi stupnjevanja (*staging* sustavi) poput tumor-čvor-metastaza (Tumor-Nodus-Metastasis, TNM) i metastaze-dob-potpunost resekcije-invazija-veličina (Metastases-Age-Completeness of Resection-Invasion-Size, MACIS) *staging* sustav. (23) (9) Postoji više takvih prognostičkih i klasifikacijskih sustava koji se koriste u kliničkom i istraživačkom radu, a navedeni su u *Tablici 2.* (1) Navedeni prognostički sustavi za svrstavanje pacijenata u pojedine stupnjeve rizika najčešće koriste podatke poput dob prilikom dijagnoze, veličina primarnog tumora, proširenost tumora izvan štitnjače te prisutnost udaljenih metastaza. (23)

Tablica 2. Prognostički i klasifikacijski sustavi za papilarni karcinom štitnjače

(preuzeto iz: Džepina, disertacija) (1)

Staging sistem	Parametri rizičnosti	Primjena i grupiranje po skupinama rizičnosti
Mayo Clinic (AGES), Hay i sur., 1987.	Dob, tumorski grade, proširenost tumora, veličina	Papilarni karcinom štitnjače; grupiranje po skorovima (4 skupine rizičnosti)
Mayo Clinic (MACIS), Hay i sur., 1993.	Dob, veličina tumora, kompletnost operacije, ekstratiroidna invazija, udaljene metastaze	Papilarni karcinom štitnjače; grupiranje po skorovima (4 skupine rizičnosti)
European Organization for Research and Treatment of Cancer (EORTC), Byar i sur., 1979.	Dob, spol, invazija kapsule štitnjače, diferenciranost tumora, udaljene metastaze	Svi histološki tipovi karcinoma štitnjače; (5 skupina rizičnosti)
Lahey Clinic (AMES), Cady i Rossi, 1989.	Dob (<40 godina muškarci, <50 godina žene), udaljene metastaze, ekstratiroidna invazija	Diferencirani karcinom štitnjače; (niska i visoka rizičnost)
University of Chicago, DeGroot, 1990.	Anatomska proširenost primarnog tumora	Papilarni karcinom štitnjače; (4 skupine rizičnosti)
Ohio State University, Mazzaferri i Jhiang, 1994.	Veličina tumora, multicentričnost, lokalna invazija, lokoregionalne i udaljene metastaze	Diferencirani karcinom štitnjače; (4 skupine rizičnosti)
Noguchi Thyroid Clinic, Noguchi, 1994.	Dob, spol, veličina tumora, ekstratiroidna invazija, metastaze	Papilarni karcinom štitnjače; (odlična, intermedijarna i loša skupina)
National Thyroid Cancer Treatment Cooperative Study (NTCTCS), Sherman i sur., 1986.	Dob, veličina, ekstratiroidna invazija, metastaze (za papilarni karcinom)	Svi histološki tipovi karcinoma štitnjače; (4 skupina rizičnosti)
University of Alabama & MD Anderson (UA&MDA), Beeken i sur., 2000.	Dob (>50 godina), udaljene metastaze	Papilarni karcinom štitnjače; (niska, srednja i visoka rizičnost)
Memorial Sloan Kettering (GAMES), Shaha i sur., 1994.	Dob (>45 godina), veličina tumora 4 cm	Diferencirani karcinom štitnjače; (niska, srednja i visoka rizičnost)

No da bi se izbjegle razlike u prognozama na temelju korištenja *shema* različitih prognostičkih sustava, Međunarodno udruženje za karcinom (*Union International Contre Cancer*, UICC) i Američki udruženi odbor za karcinom (*American Joint Committee on Cancer*, AJCC) prihvatili su TNM klasifikaciju jer je jednostavna za primjenu, a u studijama na većoj skupini pacijenata niti jedan od drugih navedenih *staging* sustava nije pokazao prednost u razlikovnoj sposobnosti u odnosu na TNM.

(9)

TNM klasifikacija se temelji primarno na nalazu dobivenim prethodno navedenim dijagnostičkim pretragama. Daje nam tri važne informacije o tumoru: veličinu primarnog tumora i njegov lokalni rast (T), zahvaćenost regionalnih limfnih čvorova tumorom (N) te potvrđuje ili isključuje postojanje udaljenih metastaza (M). (17)

Tablica 3. TNM klasifikacija diferenciranog tumora štitnjače

(preuzeto iz: Haugen BR, Alexander EK, et al. 2015 American Thyroid Association Management Guidelines for Adult Patients with Thyroid Nodules and Differentiated Thyroid Cancer. 41. str.) (22)

PRIMARNI TUMOR (T)

T0: nema dokaza primarnog tumora

T1a: tumor veličine ≤ 1 cm, ograničen na štitnjaču

T1b: tumor veličine > 1 cm, ≤ 2 cm, ograničen na štitnjaču

T2: tumor veličine 2 – 4 cm, ograničen na štitnjaču

T3: tumor veličine > 4 cm ograničen na štitnjaču ili tumor s minimalnim širenjem izvan štitnjače (okolno meko tkivo ili m. sternocleidomastoideus), neovisno o veličini

T4a: tumor bilo koje veličine koji prelazi čahuru štitnjače i invadira potkožno tkivo, grkljan, dušnik, jednjak ili n. laryngeus recurrens – umjereno uznapredovala bolest

T4b: tumor invadira prevertebralnu fasciju i oblaže karotidnu arteriju ili medijastinalne žile

REGIONALNI LIMFNI ČVOROVİ (N)

N0: nema dokazanih regionalnih metastaza

N1a: metastaze u limfnim čvorovima prednje vratne regije (VI)

N1b: metastaze u limfnim čvorovima regije I, II, III, IV, V ili VII unilateralno, bilateralno ili kontralateralno

DISTALNE METASTAZE (M)

M0: nema udaljenih metastaza

M1: postoje udaljene metastaze

Na temelju dobivenih rezultata pacijenti se dijele u četiri klinička stadija (I-IV), gdje svaki viši stadij označava lošiju prognozu i manje preživljenje. U TNM klasifikaciji se još koristi i dob pacijenta kao prognostički čimbenik. (17)

Tablica 4. Stadiji dobro diferenciranih karcinoma štitnjače u pacijenata mlađih od 45 godina.

(preuzeto iz: Haugen BR, Alexander EK, et al. 2015 American Thyroid Association Management Guidelines for Adult Patients with Thyroid Nodules and Differentiated Thyroid Cancer. 41. str.) (22)

Stadij I	bilo koji T, bilo koji N, M0
Stadij II	bilo koji T, bilo koji N, M1

Tablica 5. Stadiji dobro diferenciranih karcinoma štitnjače u pacijenata starijih od 45 godina.

(preuzeto iz: Haugen BR, Alexander EK, et al. 2015 American Thyroid Association Management Guidelines for Adult Patients with Thyroid Nodules and Differentiated Thyroid Cancer. 41. str.) (22)

Stadij I	T1a, T1b, N0, M0
Stadij II	T2, N0, M0
Stadij III	T3, N0, M0 T1 – T3, N1a, M0
Stadij IVa	T4a, bilo koji N, M0 T1 – T3, N1b, M0
Stadij IVb	T4b, bilo koji N, M0
Stadij IVc	bilo koji T, bilo koji N, M1

U skladu s time, istraživanja na *University of Chicago* i *Mayo Clinic* pokazala su kako je, dvadesetogodišnje preživljenje u pacijenata koji su svrstani u *stadij I*, bilo gotovo 100%, za razliku od petogodišnjeg preživljenja koje je bilo u samo 25% pacijenata svrstanih u *stadij IV*. (23)

MACIS prognostički sustav koristi prognostičke čimbenike koje sadrži u nazivu, postojanje metastaza, dob, potpunost resekcije, stupanj invazije i veličinu tumora. Računa se prema formuli:

- 3.1 (ako je pacijent mlađi od 40 godina prilikom dijagnoze) / $0.08 \times \text{dob}$ (ako je pacijent stariji od 40 godina) +
- $0.3 \times \text{veličina tumora (cm)}$ +
- 1 ako je tumor nepotpuno reseciran +
- 1 ako je tumor lokalno invazivan +
- 3 ako su prisutne udaljene metastaze

Prema zbroju bodova dobivenih u pacijenata s papilarnim karcinomom, određuje se mortalitet vezan uz karcinom u dvadesetgodišnjem periodu. Ukoliko je MACIS zbroj manji od 6, mortalitet je 1%, ukoliko je između 6.0 i 6.99, 11%, ako je između 7.0 i 7.99, 44%, a kada je 8.0 i više, mortalitet u dvadesetogodišnjem periodu iznosi 76%. (23)

Svi spomenuti prognostički sustavi služe da bi se pacijenta svrstalo u pojedine skupine rizika što je važno za odabir liječenja i stupanj agresivnosti kojim treba pristupiti liječenju. Osnovni nedostatak većine ovakvih prognostičkih sustava jest što nemaju jasno definirane granice između pojedinih skupina rizika te pružaju mogućnost različitih interpretacija prilikom odabira terapijskog postupka. (1)

Za procjenu rizika od pojave recidiva bolesti koristi se dodatni kliničkopatološki prognostički sustav, a to je najčešće *American Thyroid Association* (ATA) sustav. Više retrospektivnih studija je pokazalo da se uz pomoć ovog kliničkopatološkog prognostičkog sustava, s velikom točnošću procjenjuje rizik od recidiva bolesti te ga se preporuča koristiti prilikom praćenja pacijenata. (23) ATA kliničkopatološki sustav dijeli pacijente u tri stupnja, visokog, srednjeg i niskog rizika recidiva bolesti prema određenim kliničkopatološkim kriterijima: (22)

nizak rizik recidiva:

- nema lokalnih ili udaljenih metastaza
- kompletna resekcija makroskopskog tumora
- nema tumorske invazije lokoregionalnih struktura i tkiva

- tumor histološki ne spada u agresivni podtip i nema vaskularne invazije
- na prvom postoperativnom *body scanu*, nema nakupljanja joda izvan štitnjače

srednji rizik recidiva:

- mikroskopska invazija tumora u peritiroidalno tkivo tijekom inicijalne operacije
- vratne limfne metastaze ili nakupljanje joda izvan štitnjače na prvom postoperativnom *body scanu*
- tumor koji histološki spada u agresivan podtip ili vaskularna invazija

visok rizik recidiva:

- makroskopska tumorska invazija
- inkompletna resekcija makroskopskog tumora
- udaljene metastaze

1.2.8. TERAPIJSKI PRISTUP PAPILARNOM KARCINOMU ŠTITNJAČE

Kirurško liječenje je prvi terapijski izbor za pacijente s papilarnim karcinomom štitnjače. Prije operacije treba napraviti ultrazvuk vrata kako bi se procijenila veličina tumora, proširenost tumora, zahvaćenost centralnih i lateralnih limfnih čvorova vrata te na temelju nalaza napravio plan resekcije. Iako je opseg resekcije kod dijagnoze papilarnog karcinoma štitnjače često kontroverzan, uglavnom se temelji na analizi retrospektivnih studija te profesionalnom iskustvu kirurga. (24) Više o kirurškom liječenju obrazloženo je kasnije u tekstu.

Sljedeći terapijski postupci koji se provode nakon kirurškog liječenja, u pacijenata u kojih je to indicirano, su radiojodna ablacija ostatka štitnjače (*radioiodine remnant ablation* (RRA)) te terapija supresije TSH. Vanjsko zračenje ostaje kao posljednja terapijska opcija. (24)

RRA se provodi nakon totalne ili subtotalne tireoidektomije unosom radioaktivnog joda I^{131} čija je uloga destrukcija eventualnog zaostalog tkiva štitnjače. Pojam RRA ne bi trebalo koristiti za liječenje rezidualne bolesti, recidiva bolesti ili metastaza. Tada govorimo o terapijskoj radiojodnoj terapiji, iako je procedura aplikacije I^{131} vrlo slična. (25) Radioaktivni jod se primjenjuje 1 do 3 mjeseca postoperativno, oralno, u obliku natrijevog jodida s I^{131} čiji je poluvijek života 7 do 8 dana. (4) Svi dokazi o potencijalnim prednostima RRA poznati su iz retrospektivnih studija. RRA kao terapijska opcija ima svoje prednosti i nedostatke te dosadašnji dokazi sugeriraju kako neki pacijenti profitiraju od postoperativne RRA dok drugi ne. Benefiti, koji nastaju zbog eradikacije svih rezidualnih stanica štitnjače postoperativno, uključuju moguće produljeno preživljenje, smanjen rizik recidiva bolesti lokalno ili negdje drugdje u tijelu, povećanu osjetljivost za rano dokazivanje rekurentne ili metastatske bolesti mjerenjem razine tireoglobulina te povećanu osjetljivost na scintigrafiju jodom, ukoliko je potrebno. Potencijalni nedostaci i nuspojave RRA uključuju boravak u bolnici u izolaciji i izbjegavanje kontakta s drugim ljudima tijekom terapije, kontraindikaciju kod trudnica, bolni tireoiditis kao rijetku nuspojavu, mogući gastritis ili cistitis kao posljedicu zračenja, mučninu, sijaladenitis, kserostomiju, plućnu fibrozu te povećani rizik za sekundarnu malignu bolest. Iako postoje smjernice koje sugeriraju koji pacijenti imaju sigurne indikacije, moguće indikacije ili nemaju indikacija za postoperativnu RRA, odluku uglavnom donosi kirurg na temelju svog prethodnog iskustva. (Tablica 6) (25)

Tablica 6. Indikacije za postoperativnu RRA (preuzeto iz: Guidelines for the management of thyroid cancer. British Thyroid Association. 38. str.) (25)

RRA nije preporučena	RRA je preporučena	RRA opcionalna
<p>[svi kriteriji moraju biti zadovoljeni]</p> <ul style="list-style-type: none"> tumor ≤ 1 cm unifokalno ili multifokalno histološki uobičajeni tip papilarnog karcinoma ili folikularni podtip minimalno invazivan, bez vaskularne invazije bez invazije kapsule 	<p>[barem jedan kriterij mora biti zadovoljen]</p> <ul style="list-style-type: none"> tumor > 4 cm bilo koja veličina tumora sa širenjem izvan štitnjače udaljene metastaze 	<ul style="list-style-type: none"> veliki tumor širenje tumora izvan štitnjače agresivniji histološki podtip zahvaćenost više regionalnih limfnih čvorova

Nakon inicijalne tireoidektomije, bez obzira prima li pacijent adjuvantnu RRA, potrebna je terapija egzogenim tiroksinom kako bi se spriječio hipotireoidizam i kako bi se djelovalo supresivno na TSH. Terapija supresije TSH potrebna je kako bi se minimalizirao učinak TSH na stimulaciju rasta potencijalnih zaostalih tumorskih stanica. (24)

Supresija TSH se postiže unosom suprafizioloških doza *Levotiroksina* (T4). (4) Prevelike doze egzogenog tiroksina (T4), mogu dovesti do neželjenih posljedica poput gubitka koštane mase, atrijske fibrilacije ili srčane disfunkcije, zbog čega je važno pravilno titrirati dozu prema proširenosti tumora i vjerojatnosti rekurentne bolesti. U tu svrhu se, najčešće, koriste TNM klasifikacija i ATA sustav za procjenu rizika pojave recidiva bolesti. (24)

Iako se u terapiji papilarnog karcinoma štitnjače prednost daje adjuvantnoj RRA, katkada i adjuvantno vanjsko zračenje ima svoju primjenu. Perzistirajući, rekurentni i loše diferencirani tumori štitnjače katkada ne nakupljaju jod te adjuvantna RRA nije opcija. Nema zabilježenih podataka o boljem ukupnom preživljenju pacijenata s papilarnim karcinomom štitnjače koji su primali vanjsko zračenje, no često se primjenjuje u reseciranih pacijenata s loše diferenciranim tumorima kako bi se spriječio recidiv bolesti. Vanjsko zračenje je obično zadnja terapijska opcija za kojom se poseže, nakon što su mogućnosti kirurgije i adjuvante RRA već iskorištene. (4)

2. KIRURŠKO LIJEČENJE PAPILARNOG KARCINOMA ŠTITNJAČE

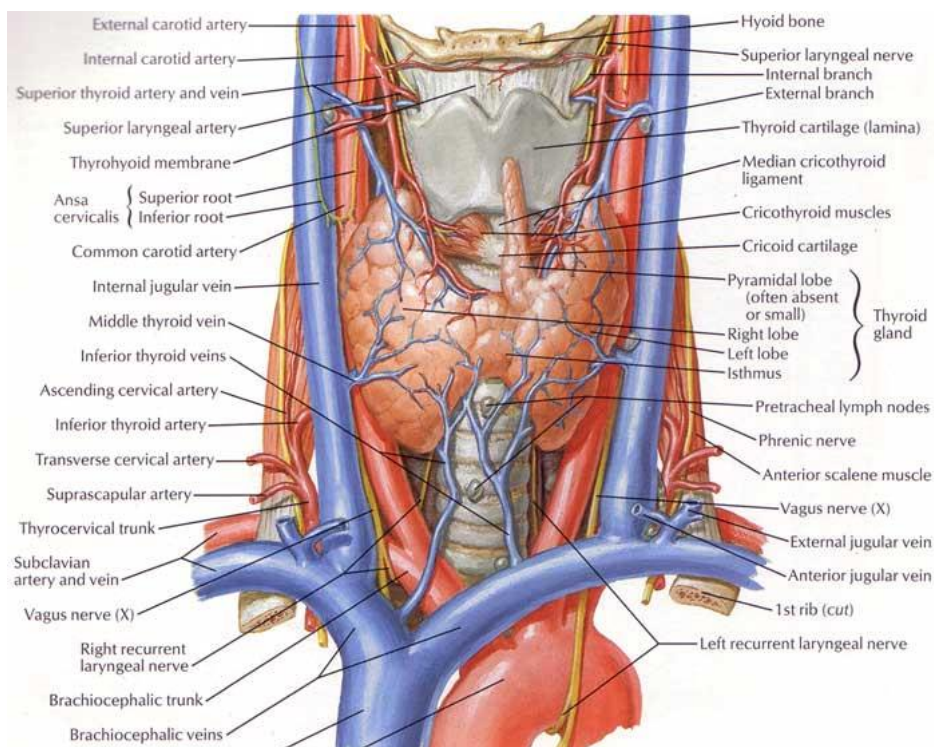
2.1. KIRURŠKA ANATOMIJA ŠTITNJAČE

Štitnjača je blago kvrgava endokrina žlijezda, crveno-smeđe boje. Građena je od dva postranična režnja povezana istmusom, središnjim suženim poprečnim dijelom. Obuhvaća dušnik u obliku polukružnog prstena. Režnjevi prekrivaju štitastu hrskavicu do linije oblikve, prstenastu hrskavicu i šest gornjih hrskavica dušnika, a istmus se proteže ispred 2. do 4. trahealne hrskavice. U otprilike 50% osoba se može naći i treći režanj, uski izdanak, *lobus pyramidalis*, koji polazi od istmusa ili jednog režnja te prolazi ispred grkljana i pričvršćen je vezivnim tkivom za jezičnu kost. (26) Sama žlijezda teži između 15 i 25 grama što često ovisi o dobi i spolu. (27) Obavija je tanka čahura koja šalje pregrade u unutrašnjost žlijezde i dijeli je u režnjiće. Vanjska fibrozna čahura pričvršćuje žlijezdu za grkljan i dušnik. Perivaskularno vezivno tkivo, koje zajedno s krvnim žilama ulazi u štitnjaču, pojačava potporu vanjskoj čahuri. Između tih dviju čahura prolaze velike krvne žile štitnjače, a tu su smještene i paratireoidne žlijezde. Za razliku od čvrste povezanosti s početnim dijelom dušnika i grkljana, štitnjača je s okolnim strukturama povezana rahlim vezivnim pomičnim tkivom. Štitnjača je još sprijeda prekrivena srednjim listom vratne fascije i u njoj uloženi infrahioidni mišićima dok je postranično prekriva *m.sternocleidomastoideus*. Taj elastično-mišićni pojas pomaže u pridržavanju štitnjače. (26)

Štitnjača je jedan od najbolje vaskulariziranih organa. Arterijskom krvlju je opskrbljuju dva para arterija koje međusobno anastomoziraju. Gornji par čine *aa. thyroideae superiores*, ogranci *a. carotis externae* koje pristupaju gornjem polu žlijezde i opskrbljuju primarno ventralnu površinu štitnjače. Donji par čine *aa. thyroideae inferiores*, ogranci *truncus thyreocervicalis*, i čine primarnu opskrbu dorzalne površine žlijezde. Glavna venska drenaža štitnjače odvija se gornjim i srednjim tireoidnim venama, *vv. thyroideae superiores et mediae*, koje odvede krv u *v. jugularis internu*, te donjim tireoidnim venama, *vv. thyroideae inferiores* koje odvede krv u *vv. brachiocephalicae*. Limfna drenaža odvija se u lokalne limfne čvorove te posljedično u duboke vratne limfne čvorove. (27) (17)

Inervacija štitne žlijezde odvija se preko simpatičkih i parasimpatičkih vlakana koje donosi gornji laringealni živac (*n. laryngeus superior*) i povratni laringealni živac (*n.*

laryngeus recurrens). (14) Povratni laringealni živac je ogranak X. kranijalnog živca (*n. vagusa*). U bliskom je anatomskom odnosu sa štitnjačom te je stoga podložan ozljedi prilikom kirurškog zahvata na štitnjači. Kako bi se ozljeda izbjegla, potrebno je dobro poznavanje topografije povratnog laringealnog živca. Povratni laringealni živac uspinje se traheozofagealnim žlijebom do štitnjače te prelazi preko posteromedijalne površine njenog režnja. (27) Topografski je vrlo važan odnos završnog segmenta donje tireoidne arterije i povratnog laringealnog živca kojeg arterija križa neposredno ispred ulaza u parenhim žlijezde. Odnos arterije i živca u tom segmentu je vrlo varijabilan, te tok živca može biti iznad arterije, ispod arterije ili između njenih grana. (14)



Slika 4. Kirurška anatomija štitnjače

(preuzeto sa: <http://gog.net.nz/AnatomyThyroid.html>) (28)

2.2. KIRURŠKI ZAHVATI

Kirurško liječenje je primarni terapijski pristup za pacijente s papilarnim karcinomom štitnjače. No, još od prošlog stoljeća postoje kontroverzije oko odgovarajućeg tipa i opsežnosti kirurškog zahvata koji se povezuje s najmanjim mortalitetom i najmanjom stopom recidiva bolesti. (29)

Optimalan terapijski pristup papilarnom karcinomu štitnjače i dalje je predmet proturječja, najviše iz objektivnih razloga nedostatka kvalitetnih prospektivnih randomiziranih kliničkih studija. Za operativno liječenje primarnog tumora u osnovi postoje dva glavna, ali različita pristupa. Prvi je agresivniji i zahtijeva totalnu ili near-total tireoidektomiju u svih bolesnika, bez obzira na veličinu tumora i dob, dok drugi pristup zagovara manje radikalni zahvat – lobektomiju, u bolesnika koji su prijeoperacijski procijenjeni kao niskorizični. (1)

Opseg resekcije kod kirurškog liječenja papilarnog karcinoma štitnjače

- lobektomija – odstranjenje režnja i istmusa
- near-total tireoidektomija – lobektomija i istmektomija uz resekciju najmanje 90% drugog režnja
- totalna tireoidektomija – odstranjenje svog tkiva štitnjače (30)

Zagovornici lobektomije, poštjednijeg zahvata, kao značajnu prednost navode manji rizik kirurških komplikacija, poput lezije povratnog laringealnog živca i trajnog hipoparatiroidizma, te izbjegavanje cjeloživotne nadomjesne terapije egzogenim tiroksinom. No, s onkološke strane, teško je prihvatiti lobektomiju kao dostatan zahvat s obzirom na izrazitu sklonost multicentričnom rastu tumora. Također, manje obuhvatnim zahvatom, onemogućena je poslijeoperacijska radiojodna ablacija, kao i praćenje serumskog tireoglobulina kao tumorskog markera u svrhu ranog otkrivanja recidiva bolesti. U skladu s time, većina kliničkih smjernica, navodi totalnu tireoidektomiju ili rjeđe near-total tireoidektomiju kao optimalnu terapiju kod papilarnog karcinoma za sve bolesnike kojima je bolest dijagnosticirana prijeoperacijski. (14) Najčešći razlozi za izbor totalne tireoidektomije su: mogućnost postojanja mikrožarišta tumora u oba režnja štitnjače, efikasnija upotreba te

smanjena količina postoperativnog radiojoda, potrebnog za ablativnu terapiju, olakšano otkrivanje recidiva bolesti serumskim tireoglobulinom, poboljšanje preživljenja visokorizičnih pacijenata, sniženje incidencije recidiva i udaljenih metastaza, te smanjenje rizika za dediferencijaciju papilarnog karcinoma u nediferencirani tumor. (1)

2.2.1. OPSEG RESEKCIJE

Prilikom izrade kirurškog plana i opsega resekcije, potrebna je prijeoperacijska dijagnostička obrada pacijenta. Ultrazvuk vrata ima nezaobilaznu ulogu jer pruža kirurgu ključne informacije o veličini, lokalizaciji, broju žarišta tumora, zahvaćenosti limfnih čvorova i okolnog tkiva. Odluka kirurga o opsegu resekcije temelji se na preoperativnoj procjeni rizika uz pomoć kliničkog, ultrazvučnog i citološkog nalaza. Iako je izbor kirurškog zahvata u terapiji papilarnog karcinoma štitnjače često kontroverzan, najčešće se temelji na analizi retrospektivnih studija, profesionalnom iskustvu kirurga te predloženim kliničkim smjernicama stručnih društava. (8)

Smjernice za kirurško liječenje papilarnog karcinoma štitnjače baze *Uptodate* glase (31) :

- **tumor <1 cm bez ekstratireoidne invazije i zahvaćanja limfnih čvorova**

Preporučena metoda izbora za unilateralan tumor <1 cm je lobektomija, osim u slučaju jasnih znakova da je potrebno odstraniti i kontralateralni režanj (klinički nalaz tumora i na kontralateralnom režnju, pozitivna anamneza zračenja glave i vrata, pozitivna obiteljska anamneza karcinoma štitnjače).

- **tumor 1 do 4 cm bez ekstratireoidne invazije i zahvaćanja limfnih čvorova**

Inicijalni kirurški postupak u pacijenata s intratireoidnim papilarnim karcinomom veličine 1 do 4 cm može biti ili totalna tireoidektomija ili lobektomija. Totalna tireoidektomija se preporuča u slučaju ultrazvučnih abnormalnosti u kontralateralnom režnju (čvorići, tireoiditis, ili nespecifična limfadenopatija koja bi otežala praćenje pacijenta) ili u slučaju želje pacijenta.

- **tumor \geq 4 cm, ekstratireoidna invazija, ili metastaze**

U slučaju da je tumor u promjeru 4 cm ili veći te postoji ekstenzija tumora u okolno tkivo ili metastaze u limfnim čvorovima ili distalno, preporuča se totalna tireoidektomija kao terapija izbora.

- **tumor bilo koje veličine uz pozitivnu anamnezu ionizirajućeg zračenja u području glave i vrata u djetinjstvu**

Preporučen kirurški zahvat je totalna tireoidektomija s obzirom da u takvih pacijenata, u slučaju manje opsežnog zahvata, postoji visok rizik rekurentne bolesti.

- **multifokalni papilarni mikrokarcinom s manje od 5 žarišta**

Dostatan kirurški zahvat za pacijente s takvim nalazom je lobektomija.

- **multifokalni papilarni karcinom s više od 5 žarišta**

Kada postoji sumnja na multifokalni papilarni karcinom s više od 5 žarišta, preporuča se totalna tireoidektomija. U pacijenata u kojih je inicijalno napravljena lobektomija, a patohistološki nalaz pokaže multifokalni papilarni karcinom s više od 5 žarišta, preporuča se dovršiti totalnu tireoidektomiju.

- **čvor na štitnjači neodređenog citološkog nalaza**

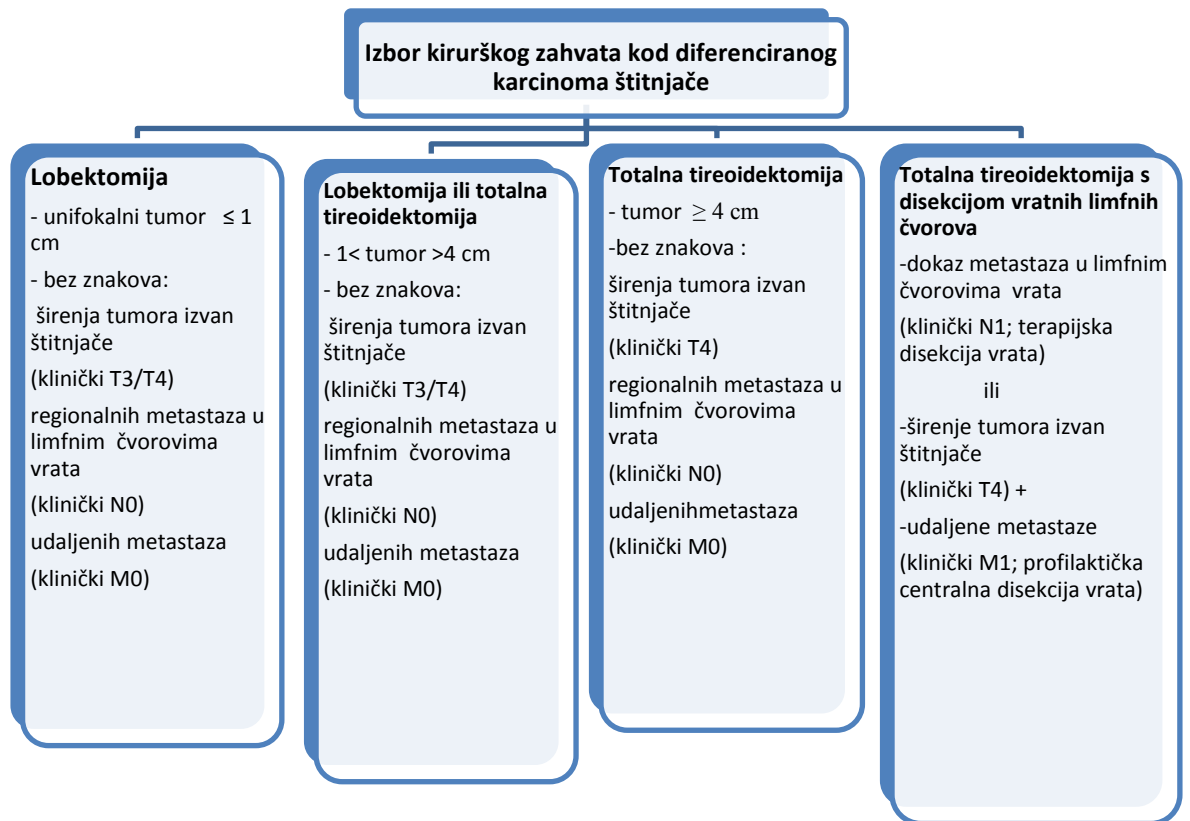
Inicijalni postupak kod pacijenata s citološki nedefiniranim nalazom je lobektomija. Ukoliko konačna patohistološka dijagnoza pokaže da se radi o karcinomu, moguće je izvršiti totalnu tireoidektomiju, bez povećanja rizika. (31)

Pokazalo se da je opsežniji kirurški zahvat učinkovitiji u smanjenju rekurentne bolesti i potrebe za reoperacijom. Stoga je, krajem prošlog stoljeća, totalna tireoidektomija stekla status najboljeg terapijskog pristupa koji omogućava lokalnu kontrolu bolesti te istovremeno praćenje pacijenata mjerenjem razine tireoglobulina kao tumorskog markera. (29) No, danas je lobektomija, u pravilno izabраниh niskorizičnih pacijenata, postala prihvatljiva alternativa totalnoj tireoidektomiji.

Iako su smjernice *American Thyroid Association* (ATA) prethodno preporučale totalnu tireoidektomiju za sve tumore veće od 1 cm, revizija smjernica iz 2015.

godine uvodi lobektomiju kao dostatan inicijalni terapijski postupak u pažljivo izabranih niskorizičnih pacijenata s unilateralnim primarnim tumorom veličine do 4 cm, bez ektratireoidne invazije i metastaza. (31) Rezultati više velikih studija provedenih na bazama podataka, pokazali su kako su unilateralna i bilateralna resekcija povezane s vrlo sličnim dugoročnim preživljenjem. S obzirom da je lobektomija pošteniji zahvat, kao prednosti se ističu smanjena pojava kirurških komplikacija i izostanak cjeloživotne nadomjesne terapije. (8)

Smjernice za primarni terapijski pristup pacijentima s papilarnim karcinomom štitnjače objavljene u *Lancetu* 2016. u obliku *sheme*: (8)



2.2.2. IZVOĐENJE KIRURŠKOG ZAHVATA

Temelje operativne tehnike kirurgije štitnjače postavio je Theodor Kocher, dobitnik Nobelove nagrade, potkraj 19. stoljeća. Uspješno je izveo brojne operacije, smanjio dotadašnju visoku operativnu smrtnost poštujući načela antiseptike i poboljšavao kiruršku tehniku kojom se, uz manje modifikacije, i danas koristimo. (2)

Kod izvođenja kirurškog zahvata na štitnjači, rutinski se moraju očuvati povratni živac (*nervus recurrens*), koji je bitan za gibanje glasnica i paratireoidne žlijezde koje luče paratireoidni hormon i reguliraju razinu kalcija u krvi. Kod papilarnog karcinoma, 3-4 tjedna nakon operacije učinit će se scintigrafija tijela s radioaktivnim jodom 131 (*body scan*) za uništenje ležišta štitnjače i potencijalno zaostalih metastatskih stanica. (17)

2.2.2.1. TOTALNA TIREOIDEKTOMIJA

Totalna tireoidektomija je odstranjenje cijele štitnjače. Near-total tireoidektomija podrazumijeva zaostatak samo minimalnog dijela štitnjače uz prilježni rekurentni živac. Nakon tireoidektomije, pacijenti zahtijevaju doživotnu nadomjesnu hormonsku terapiju.

Operacijska tehnika

Operacija se izvodi u općoj endotrahealnoj anesteziji. Bolesnik se smješta na leđa, s glavom zabačenom straga do maksimalno moguće ekstenzije vrata. Počinje se polukružnim rezom kože, potkožja i platizme na prednjoj strani vrata u visini donjeg ruba krikoida, što je 2-3 cm kranijalno od sternuma. Duljina reza je varijabilna, ovisi o veličini štitnjače, operativnoj tehnici i preferencijama operatera, a u prosjeku najčešće iznosi između 4 i 8 cm. Subplatizmalno su smješteni infrahiodini mišići (sternohiodni i sternotireoidni mišić) u sredini vezani lineom albom. Razdvajanjem infrahiodnih mišića u medijalnoj liniji, omogućen je pristup na štitnjaču, odnosno prvo na njenu ovojnici. Nastavlja se s prepariranjem sloja od medijalno prema lateralno i dolazi se do ovojnice zajedničke karotidne arterije koja se lateralizira, a sloj preparacije slijedi prema kranijalno uz prikaz gornjeg pola štitnjače, koji je potrebno odvojiti i medijalno od krikotiroidnog prostora. Zatim se podvezuju gornja tireoidna arterija i vena (*a. i v. thyroidea superior*), uz oprez da se ne ozlijedi vanjska grana gornjeg laringealnog

živca (*n. laryngicus superior*). Daljnjim oslobađanjem režnja ligiramo srednju tireoidnu venu, a ispod donjeg pola ligiramo donje vene. Sada se većim dijelom oslobođeni režanj može tupim prepariranjem izvući iz svog ležišta ispred dušnika. Time je omogućen rad između zajedničke karotide, dušnika i donje tireoidne arterije (*Simonov trokut*) u kojemu prepariranjem potražimo *n. recurrens* uz identifikaciju paratireoidnih tjelešaca. Živac se nalazi u neposrednoj blizini *Zuckermandlova* tuberkula (izbočeni posterolateralni dio štitnjače prisutan u 80% ljudi), odnosno u žlijebu između tuberkula i štitnjače, te u blizini donje tireoidne arterije (*a. thyroidea inferior*). U identifikaciji živca, od pomoći može biti i monitor za živac, iako to ne može nadomjestiti iskustvo kirurga i poznavanje anatomije. Po prikazu živca, potrebno je podvezati preostale krvne žile te u cijelosti osloboditi režanj iz ležišta za što je potrebno presjeći *Berryjev* ligament. Donja tireoidna arterija se ispreparira, ne ligira se njezino deblo nego njezini ogranci, kako bi se očuvala vaskularizacija paratireoidnih tjelešaca. Isti postupak se provodi i nad drugim režnjem što se naziva obostrana lateralna disekcija režnjeva. Oba se režnja zatim zajedno s istmusom odvajaju od dušnika. Nakon postignute potpune hemostaze, rana se ispiri, mišići se vraćaju u početnu poziciju i rana se zatvara u slojevima. Postavljanje drena je opcionalno i ovisi o odluci kirurga. Novija istraživanja pokazala su da rutinsko postavljanje drena nije uvijek potrebno. Kod same operacije rutinski se moraju očuvati povratni živac, bitan za gibanje glasnica, i doštitne žlijezde koje luče paratireoidni hormon koji regulira razinu kalcija u krvi. (2) (30)

Vrste tireoidektomije

U slučaju regionalnih metastaza, uz tireoidektomiju, izvodi se i disekcija vrata.

Totalna tireoidektomija s prednjom disekcijom vrata

Ova operacija podrazumijeva kirurško odstranjenje cijele štitnjače, limfnih čvorova i masnog tkiva u prednjemu donjem trokutu vrata, odnosno regiji VI. Kirurški se odstranjuju limfni čvorovi prelaringealno, pretrahealno, paratrahealno, iz gornjeg medijastinuma, a prema lateralno do karotidne arterije te prema kranijalno do razine jezične kosti.

Totalna tireoidektomija s jednostranom ili obostranom disekcijom vrata

Kirurški zahvat indiciran je u bolesnika s karcinomom štitnjače i metastazama u lateralnim stranama vrata.

Totalna tireoidektomija s resekcijom okolnih organa

Izvodi se u bolesnika s uznapredovalim karcinomom koji je infiltrirao u okolne organe štitnjače (grkljan, hipofarinks i vratni dio jednjaka i dušnika). (2)

2.2.2.2. LOBEKTOMIJA

Lobektomija je kirurški zahvat koji podrazumijeva kirurško odstranjenje samo jednog režnja, a tehnički se opisuje kao unilateralna disekcija žlijezde. Za razliku od totalne tireoidektomije, preparira se samo režanj jedne strane, istmus se podvezuje i presijeca te se taj režanj i odstrani. Također, potrebno je prikazati i očuvati povratni živac i paratireoidna tjelešca. Prednost je što postoperativno ne zahtijeva nadomjesnu hormonsku terapiju te su kirurške komplikacije svedene na minimum. S druge strane, onemogućena je poslijeoperacijska radiojodna ablacija, kao i primjena *body scana* i serumskog tireoglobulina u ranom otkrivanju recidiva bolesti. (2) (17)

2.3. NOVIJI PRISTUPI U KIRURGIJI ŠTITNJAČE

Tijekom 90-ih godina prošlog stoljeća, u želji da se razviju tehnike minimalno invazivne kirurgije, dolazi do primjene endoskopskog pristupa u operativnoj tehnici tireoidektomije. Najpopularnija minimalno invazivna tehnika za tireoidektomiju jest „minimally invasive video-assisted thyroidectomy“ (MIVAT).

Tradicionalna tireoidektomija se izvodi transverzalnim cervikalnim rezom te ožiljak zaostaje na izloženom dijelu tijela što estetski ne odgovara mnogim pacijentima, a pogotovo ženama koje spadaju u populaciju koja je najčešće pogođena bolestima štitnjače. Prednost MIVAT tehnike je najmanji mogući ožiljak s obzirom na to da je rez veličine 2 cm, a glavna indikacija je papilarni karcinom štitnjače koji se najčešće i javlja u mladih žena.

Zahvat se izvodi u općoj anesteziji te je pacijent u istom položaju kao i kod tradicionalne tireoidektomije. Incizija duljine 2 cm se izvodi 2 do 3 cm iznad sternalne incizure te se kroz nju, u operativni prostor, uvodi 30° rigidni endoskop debljine 5 mm zajedno s drugim endoskopskim instrumentima, te cijela operacija postaje

endoskopska. Povratni živac i paratireoidne žlijezde se mogu lako identificirati i preparirati, zahvaljujući povećanju endoskopa. Rana se zatvara uz pomoć jednog šava i ljepila za kožu. (32)

Najšire prihvaćeni kriteriji za korištenje MIVAT tehnike kod papilarnog karcinoma štitnjače su:

- čvor na štitnjači ≤ 30 mm u promjeru
- stadij T1 ili T2
- ukupni volumen štitnjače manji od 30 mL
- negativna anamneza tireoiditisa ili zračenja u području vrata (33)

Međutim, u slučaju lokalno invazivnog karcinoma, regionalnih metastaza, ili oboje, MIVAT je kontraindiciran te je potrebno izvesti tradicionalnu tireoidektomiju.

Glavne prednosti MIVAT tehnike su manja postoperativna bol, brži oporavak i izvrstan kozmetički rezultat.

U nastojanju da se izbjegnu rezovi na vratu, razvijene su različite tehnike endoskopske tireoidektomije s transaksilarnim, a posljednjih godina i retroaurikularnim pristupom. Kao glavna prednost se navodi odlična vizualizacija anatomije vrata, s obzirom da endoskop uvećava strukture 20-25 puta, što olakšava očuvanje rekurentnog živca i paratireoidnih žlijezda. Također, ne zaostaje ožiljak u području vrata što pruža zadovoljavajući kozmetički rezultat. S druge strane, takve endoskopske operacije traju duže od tradicionalne tireoidektomije, te je omogućena samo jedna lobektomija tijekom jednog zahvata, što u slučaju potrebe za totalnom tireoidektomijom, zahtijeva dva odvojena operativna zahvata. Upotreba tih tehnika i dalje je vrlo dvojbeno i nije zadobila širu primjenu. (32)

2.4. POSTOPERATIVNI TIJEK LIJEČENJA

Postoperativno, potrebno je monitorirati pacijente zbog mogućih komplikacija. Nakon kirurgije štitnjače, najčešće se preporuča 24-satni ostanak u bolnici, a u rjeđim slučajevima izvodi se u dnevnoj kirurgiji. Pacijenti se opserviraju kako bi se isključio postoperativni hematoma i posljedična opstrukcija dišnog puta, te hipokalcijemija u neposrednom postoperativnom periodu. Klinički testovi za otkrivanje hipokalcijemije

uključuju *Chvostekov* znak (podražavanje facijalnog živca tapkanjem izaziva grčenje facijalnih mišića) te *Trousseauov* znak (napuhavanjem manšete oko podlaktice, izaziva se grčenje prstiju i šake). Studije su pokazale da oralna primjena kalcija i vitamina D smanjuje pojavu simptoma hipokalcijemije u postoperativnom periodu.

Preporuča se započeti s primjenom egzogenog hormona štitnjače u obliku nadomjesne terapije, prvog postoperativnog dana, u pacijenata nakon totalne tireoidektomije. Zatim se, 6 tjedana postoperativno, određuju TSH i slobodni tiroksin (T4) u serumu, te se sukladno nalazu prilagođava terapija egzogenim tiroksinom. (27)

Četiri do pet tjedana nakon operacije papilarnog karcinoma, radi se kontrolna scintigrafija tijela radioaktivnim I^{131} (*body scan*) i, po potrebi, daje se terapijska doza za uništenje ležišta štitnjače i potencijalno zaostalih metastatskih stanica (RRA-*radioiodine remnant ablation*). Nakon ovog liječenja, bolesnicima se uvodi i terapija supresije TSH. Više o indikacijama i samim postupcima postoperativnih metoda liječenja, opisano je u poglavlju *Terapijski pristup papilarnom karcinomu štitnjače*. (24)

Operirane pacijente s papilarnim karcinomom štitnjače potrebno je doživotno pratiti. Rana faza postoperativnog praćenja (prva godina nakon operacije) kao glavnu ulogu ima otkriti perzistirajuću bolest, što može zahtijevati dodatnu terapiju. Za pacijente, za koje se čini da su nakon operacije bez bolesti, daljnje praćenje služi primarno za otkrivanje rekurirajuće bolesti. Pouzdane metode, koje se koriste za otkrivanje perzistentne i rekurirajuće bolesti, jesu serumska razina tireoglobulina i ultrazvuk vrata. Pet godina nakon operacije radi se i kontrolna scintigrafija tijela. (34)

2.5. KOMPLIKACIJE

Kirurgija štitnjače povezana je s metaboličkim komplikacijama, najčešće hipoparatiroidizmom, te anatomskim komplikacijama, uključujući ozljedu laringealnog živca.

Uz infekcije i krvarenja, moguće komplikacije svakog kirurškog zahvata, glavne komplikacije kirurških zahvata nad štitnjačom jesu:

- hipokalcemija/ hipoparatireoidizam
- ozljeda povratnog živca
- ozljeda gornjeg laringealnog živca
- tireotoksična oluja

Hipoparatireoidizam je najčešće komplikacija totalne ili near-total tireoidektomije pri čemu je odstranjena, ozlijeđena ili poremećena vaskularizacija paratireoidnih žlijezdi. Prolazni hipoparatireoidizam javlja se u do 20% pacijenata, dok trajni zaostaje u 0.8 do 3% nakon totalne tireoidektomije. (31) Pojavljuje se dva do tri dana nakon kirurškog zahvata sa simptomima hipokalcemije, prvenstveno u obliku povećane neuromuskularne podražljivosti. Simptomi su parestezije u rukama i nogama, *Chvostekov* znak te mišićni grčevi koji mogu dovesti do laringospazma i bronhospazma. (2) Ovisno o razini hipokalcemije, uvodi se nadomjesna terapija kalcijem i u određenim slučajevima kalcitriolom, a u težim slučajevima i intravenskim davanjem kalcijeva glukonata. (30)

Ozljeda povratnog živca danas se javlja u svega 1% slučajeva. Može rezultirati parezom ili paralizom glasiljke. Prolazna pareza živca posljedica je istezanja, nagnječenja ili hematoma, a prolazi za nekoliko dana ili mjeseci. Bolesnik je promukao, a glasnice su u paramedijalnom položaju. U najgorim slučajevima, obostrana ozljeda povratnih živaca rezultira obostranom paralizom obje glasiljke, koje se nalaze u intermedijalnom položaju te mogu dovesti do respiratorne insuficijencije. Stanje zahtijeva hitno liječenje koje uključuje intubaciju ili traheotomiju i rekonstrukcijske zahvate na grkljanu radi proširivanja rime glotidis kako bi se omogućilo disanje.

Postoperativna tireotoksična kriza nastaje zbog otpuštanja velikih količina hormona u krv kao posljedica manipulacije tkivom štitnjače tijekom operacije. Danas se rijetko javlja zahvaljujući preoperacijskoj medikamentnoj pripremi bolesnika kojom se postiže eutireoidizam. (2)

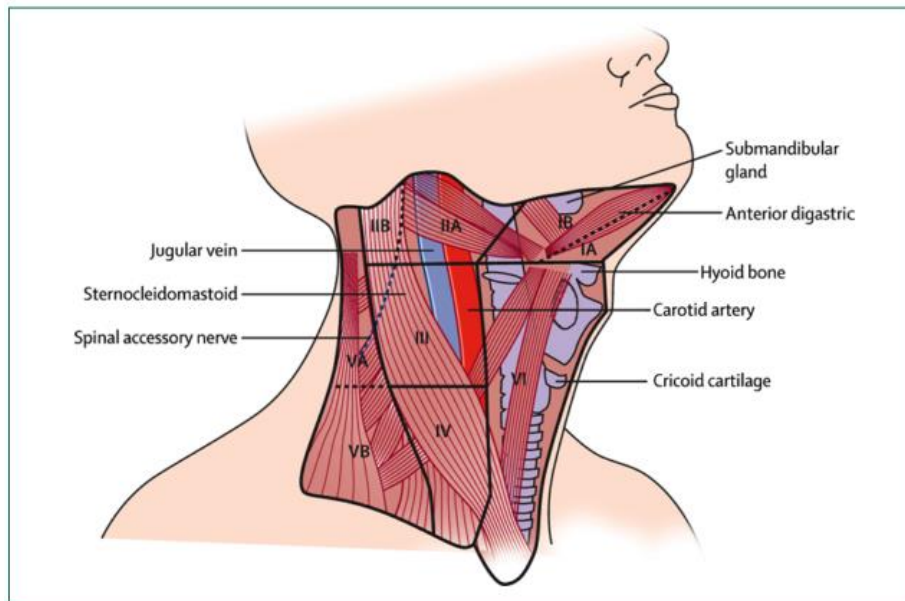
3. DISEKCIJE VRATA

Svi maligni tumori štitnjače imaju visok potencijal metastaziranja u regionalne limfne čvorove te je njihovo odstranjenje često uključeno u kirurško liječenje tumora. To uglavnom podrazumijeva uklanjanje više skupina limfnih čvorova, ali i nekih nelimfatičnih struktura. Takav kirurški zahvat se naziva disekcija vrata. (35)

3.1. KLASIFIKACIJA LIMFNIH ČVOROVA VRATA

Od svih dijelova tijela područje vrata ima najrazgranatiju limfatičku mrežu. Procjenjuje se da se na vratu nalazi oko 300 limfnih čvorova. (14)

Limfni čvorovi vrata su razvrstani u šest dobro anatomske definiranih regija, uz dodatnu podjelu I., II. i V. regije na po dvije podregije. Sve regije imaju jasno definirane granice. Regija I obuhvaća submentalni (podregija I.a) i submandibularni trokut (I.b). Regije II, III i IV uključuju limfne čvorove uz unutarnju jugularnu venu te čvorove uz prednji rub sterokleidomastoidnog mišića. To područje je podijeljeno u trećine. Regija II odgovara gornjoj trećini i obuhvaća gornje jugularne, jugulodigastrične (II.a) te stražnju gornju skupinu čvorova uz akcesorijus (II.b). Regiju III i IV dijeli omohoidni mišić. Regija III obuhvaća srednje jugularne, a regija IV donje jugularne, skalenske i supraklavikularne limfne čvorove. Regija V obuhvaća sadržaj stražnjeg vratnog trokuta koji je omeđen sprijeda stražnjim rubom sternokleidomastoidnog mišića, dolje klavikulom i straga trapeziusom. Akcesorni živac dijeli ovu regiju na podregije V.a i V.b. U regiji VI nalaze se pretrahealni, paratrahealni, paratireoidni i prekrikoidni limfni čvorovi, a još se naziva i prednjom centralnom regijom. (35) *Slika 5.*



Slika 5. Regije limfnih čvorova vrata (preuzeto iz: McLeod DSA, Sawka AM, Cooper DS. Controversies in primary treatment of low-risk papillary thyroid cancer. Lancet. 2013;381(9871):1050.) (7)

3.2. PRISTUP PACIJENTU S PAPILARNIM KARCINOMOM ŠTITNJAČE

U pacijenata s papilarnim karcinomom štitnjače, treba učiniti preoperativnu procjenu regionalnih limfnih čvorova kako bi se, u slučaju zahvaćenosti, njihovo odstranjenje uključilo u kirurško liječenje tumora. Takav postupak se naziva disekcija vrata. Procjena se temelji na kliničkom i ultrazvučnom pregledu.

Prema indikaciji razlikujemo terapijsku i profilaktičku disekciju vrata.

Terapijska disekcija vrata

Terapijska disekcija vrata se provodi, kada je, na temelju kliničkog ili ultrazvučnog nalaza, postavljena sumnja ili identificirano širenje tumora u limfne čvorove vrata. Ovisno o tome koji su limfni čvorovi zahvaćeni, pristupa se lateralnoj ili centralnoj disekciji vrata. U slučaju da je preoperativno vrat klinički negativan, a tijekom intraoperativne eksploracije se uoči zahvaćenost limfnih čvorova vrata, također se pristupa terapijskoj disekciji. Cilj terapijske disekcije je smanjiti incidenciju rekurentne bolesti i mortaliteta, s obzirom da se pokazalo da je u pacijenata s regionalnim metastazama, ona povećana.

Profilaktička disekcija vrata

Profilaktička disekcija vrata, u pacijenata s papilarnim karcinomom štitnjače, podrazumijeva centralnu disekciju vrata (regije VI) te je njezina primjena vrlo kontroverzno pitanje. Prema smjericama *American Thyroid Association* (ATA), nije potrebna u pacijenata s malim, neinvazivnim papilarnim karcinomom. Međutim, u pacijenata s uznapredovalim primarnim tumorom većim od 4 cm i/ili ekstratiroidnim širenjem, pristupa se profilaktičkoj centralnoj disekciji vrata. (31)

4. ZAHVALE

Zahvaljujem svom mentoru, prof. dr. sc. Vladimiru Bedekoviću na ljubaznosti i stručnom vodstvu pri izradi ovog diplomskog rada.

Posebno hvala mojim roditeljima na razumijevanju i podršci koju su mi iskazali tijekom mog studija.

5. LITERATURA

1. Džepina D. Kliničko-patološke osobitosti papilarnog mikrokarcinoma štitnjače [disertacija]. Zagreb, Hrvatska: Sveučilište u Zagrebu, Medicinski fakultet; 2010.
2. Petric V, Bedeković V. Štitnjača. U: Katić V, Kekić B, ur. Otorinolaringologija. Zagreb: Naklada Ljevak; 2004, str. 232-44.
3. Sherman S. Thyroid carcinoma. *Lancet*. 2003;361(9356):501–11.
4. Schneider D, Chen H. New developments in the diagnosis and treatment of thyroid cancer. *CA Cancer J Clin*. 2014;63(6):374–94.
5. Šarčević B, Damjanov I. Bolesti endokrinoga sustava. U: Damjanov I, Jukić S, Nola M, ur. Patologija. 3. izd. Zagreb: Medicinska naklada; 2011, str. 805-821
6. http://www.uptodate.com/contents/overview-of-papillary-thyroidcancer?source=search_result&search=papillary+thyroid+cancer&selectedTitle=1%7E42 Pristupljeno 5. svibnja 2017.
7. McLeod DSA, Sawka AM, Cooper DS. Controversies in primary treatment of low-risk papillary thyroid cancer. *Lancet*. 2013;381(9871):1046–57.
8. Cabanillas ME, McFadden DG, Durante C. Thyroid cancer. *Lancet*. 2016;6736(16).
9. *Acta Clinica Croat*. 2007; Vol. 46. Suppl. 2, str. 11-18
10. Kikuchi S, Perrier ND, Ituarte P, Siperstein AE, Duh Q-Y, Clark OH. Latency period of thyroid neoplasia after radiation exposure. *Ann Surg*. 2004;239(4):536–43.
11. Knobel M, Medeiros-Neto G. Relevance of iodine intake as a reputed predisposing factor for thyroid cancer. *Arq Bras Endocrinol Metabol*. 2007;51(5):701–12.
12. Haymart MR, Repplinger DJ, Leverson GE, Elson DF, Sippel RS, Jaume JC, et al. Higher serum thyroid stimulating hormone level in thyroid nodule patients is

- associated with greater risks of differentiated thyroid cancer and advanced tumor stage. *J Clin Endocrinol Metab.* 2008;93(3):809–14.
13. Humpath.com - Human pathology [slika s interneta]
<http://www.humpath.com/spip.php?article2766>. Pristupljeno 5. svibnja 2017.
 14. Prstačić R. Osobitosti metastaza papilarnog karcinoma štitnjače u lateralnim regijama vrata (disertacija). Zagreb, Hrvatska: Medicinski fakultet Sveučilišta u Zagrebu; 2014., str. 1 – 17.
 15. Paschke R, Lincke T, Müller SP, Kreissl MC, Dralle H, Fassnacht M. Therapie des differenzierten Schilddrüsenkarzinoms. *Dtsch Arztebl Int.* 2015;112(4): 452–8.
 16. Conzo C, Docimo G, Mauriello C, Gambardella C, Esposito D, Cavallo F, et al. The current status of lymph node dissection in the treatment of papillary thyroid cancer. A literature review. *Clin Ter.* 2013;164(Suppl.4): 343–6.
 17. Bacan F. Kirurško liječenje tumora štitnjače. Zagreb: Sveučilište u Zagrebu, Medicinski fakultet; 2015.
 18. Noguchi S, Noguchi A, et al. Papillary carcinoma of the thyroid: developing pattern of metastases. *Cancer.* 1970;26:1053–60.
 19. Doherty GM, Haugen BR, Mazzaferri EL, McIver B, Ph D, Pacini F, et al. Revised American Thyroid Association management guidelines for patients with thyroid nodules and differentiated thyroid cancer. *Thyroid.* 2009;19(11):1167–214.
 20. Virag M. Disekcija vrata: logika i klasifikacija. *Medicinar.* 1999;Vol. 40: 45–9.
 21. Spriano G, Ruscito P, Pellini R, Appetecchia M, Roselli R. Pattern of regional metastases and prognostic factors in differentiated thyroid carcinoma. *Acta Otorhinolaryngol Ital.* 2009;29(6):312–6.
 22. Haugen BR, Alexander EK, Bible KC, Doherty GM, Mandel SJ, Nikiforov YE, et al. 2015 American Thyroid Association Management Guidelines for Adult Patients with Thyroid Nodules and Differentiated Thyroid Cancer: The American Thyroid Association Guidelines Task Force on Thyroid Nodules and

- Differentiated Thyroid Cancer. *Thyroid*. 2016;26(1):1–133.
23. https://www.uptodate.com/contents/differentiated-thyroid-cancer-clinicopathologicstaging?source=search_result&search=differentiated%20thyroid%20cancer&selectedTitle=2~150. Pristupljeno 10. svibnja 2017.
 24. https://www.uptodate.com/contents/differentiated-thyroid-cancer-overview-of-management?source=search_result&search=differentiated%20thyroid%20cancer&selectedTitle=1~150. Pristupljeno 10. svibnja 2017.
 25. Perros P, Colley S, Boelaert K, Evans C, Evans RM, Gerrard GE, Gilbert JA, et al. British Thyroid Association Guidelines for the Management of Thyroid Cancer. *Clinical Endocrinology*. Vol. 81, Supp. 1, 2014; 37-47.
 26. Bajek S. Glandula thyroidea, štitasta žlijezda. U: Vinter I, ur. *Waldeyerova anatomija čovjeka*. 17. izd. Zagreb: Golden marketng-tehnička knjiga; 2009, str. 337-40.
 27. <http://www.intechopen.com/books/thyroid-disorders-focus-onhyperthyroidism>. Pristupljeno 15. svibnja 2017.
 28. Thyroid & Parathyroid Anatomy [slika s interneta]. <http://gog.net.nz/AnatomyThyroid.html>. Pristupljeno 15. svibnja 2017.
 29. Sitges-Serra A, Lorente L, Mateu G, Sancho JJ. Therapy for endocrine disease: Central neck dissection: a step forward in the treatment of papillary thyroid cancer. *Eur J Endocrinol*. 2015;173(6):199–206.
 30. Bedeković, V, Ivkić M. Kirurško liječenje hipertireoze. Medicinski fakultet Sveučilišta u Zagrebu, Zagreb.
 31. https://www.uptodate.com/contents/differentiated-thyroid-cancer-surgical-treatment?source=search_result&search=differentiated%20thyroid%20cancer&selectedTitle=4~150. Pristupljeno 15. svibnja 2017.
 32. Miccoli P, Materazzi G, Berti P. Minimally invasive thyroidectomy in the treatment of well differentiated thyroid cancers: indications and limits. *Curr Opin Otolaryngol Head Neck Surg*. 2010;18(2):114–8.

33. <http://emedicine.medscape.com/article/1298816-overview#a10>. Pristupljeno 18. svibnja 2017.
34. Durante C, Costante G, Filetti S. Differentiated thyroid carcinoma: Defining new paradigms for postoperative management. *Endocr Relat Cancer*. 2013;20(4):141–54.
35. Virag M, Lukšić I. Tumori glave i vrata. U: Sutlić Ž, Stanec Z, Tonković I, ur. *Kirurgija*. Zagreb: Naklada Lijevak; 2007, str. 1117-119.

6. ŽIVOTOPIS

OSOBNI PODACI

Ime i prezime: Matea Opašić

Datum i mjesto rođenja: 2.5.1992., Zagreb

OBRAZOVANJE

2011. – 2017. Medicinski fakultet Sveučilišta u Zagrebu

2007. – 2011. V. gimnazija, Zagreb

1999. – 2007. OŠ Trnsko, Zagreb

OBJAVLJENI RADOVI

Prkačin I, Počanić PD, Mileta D, Balenović D, Horvat I, Mirčić M, Opašić M, Mehmedović A, Radeljak A, Perkov S. The significance of serial changes of high sensitivity troponin I in coronary vs. non-coronary disease. *European Journal of Heart Failure*. 2016;18(1):99.

Prkačin I, Balenović D, Mehmedović A, Mirčić M, Opašić M. Boras I. Nove droge i trendovi u uzimanju ilegalnih droga. *Liječnički Vjesnik (Supl. 1)*. 2016;138:70-72.

IZVANNASTAVNE AKTIVNOSTI

- Demonstrator na Klinici za pedijatriju KBC-a *Rebro*, Zagreb, u akademskoj godini 2016./2017.
- Sudionica kongresa *Suvremeni principi rekonstrukcijske kirurgije glave i vrata* Medicinskog fakulteta Sveučilišta u Zagrebu i KB *Dubrava*, svibanj 2017.
- Članica *Studentske kirurške sekcije*
- Članica *Studentske pedijatrijske sekcije*
- Članica studentske udruge *Cromsic*
- Stručna praksa na odjelu interne medicine u *Atlanta Medical Center*, Atlanta, Sjedinjene Američke Države, srpanj - kolovoz 2015.

POSEBNA ZNANJA I VJEŠTINE

Strani jezici:

- aktivno služenje u govoru i pismu engleskim jezikom (*Cambridge Certificate in Advanced English*)
- pasivno služenje njemačkim jezikom

Rad na računalu: MS Office, Internet, PubMed

Prva pomoć: *European Resuscitation Council* (ERC) certifikat BLS i ILS