

# Dijagnostika aortne stenoze

---

Dujmić, Marina

Master's thesis / Diplomski rad

2017

Degree Grantor / Ustanova koja je dodijelila akademski / stručni stupanj: **University of Zagreb, School of Medicine / Sveučilište u Zagrebu, Medicinski fakultet**

Permanent link / Trajna poveznica: <https://um.nsk.hr/um:nbn:hr:105:589120>

Rights / Prava: [In copyright](#)/[Zaštićeno autorskim pravom.](#)

Download date / Datum preuzimanja: **2024-10-02**



Repository / Repozitorij:

[Dr Med - University of Zagreb School of Medicine Digital Repository](#)



**SVEUČILIŠTE U ZAGREBU**

**MEDICINSKI FAKULTET**

**Marina Dujmić**

**Dijagnostika aortne stenoze**

**DIPLOMSKI RAD**



**Zagreb, 2017.**

**SVEUČILIŠTE U ZAGREBU**

**MEDICINSKI FAKULTET**

**Marina Dujmić**

**Dijagnostika aortne stenoze**

**DIPLOMSKI RAD**

**Zagreb, 2017.**

Ovaj diplomski rad izrađen je na Klinici za bolesti srca i krvnih žila Kliničkog bolničkog centra Sestre Milosrdnice, Zagreb pod vodstvom doc. dr. sc. Nikole Bulja i predan je na ocjenu u akademskoj godini 2016./2017.

## POPIS I OBJAŠNJENJE KRATICA KORIŠTENIH U RADU

AF	atrijska fibrilacija
AS	aortna stenoza
AR	aortna regurgitacija
AVR	zamjena zaliska aorte protezom (engl. aortic valve replacement)
BAV	bikuspidna aortna valvula
CAD	koronarna bolest srca (engl. coronary artery disease)
ECHO	ehokardiografija
EF	ejekcijska frakcija
EKG	elektrokardiografija
ESC	Europsko kardiološko društvo (engl. European Society of Cardiology)
HF	zatajenje srca (engl. heart failure)
LA	lijeva pretklijetka (engl. left atrium)

LV	lijeva klijetka  (engl. left ventricle)
MR	mitralna regurgitacija
TTE	transtorakalna ehokardiografija
TAVI	kateterska zamjena aortnog zaliska  (engl. transcatheter aortic valve implantation)
TOE	transezofagealna ehokardiografija

# SADRŽAJ

1. SAŽETAK	
2. SUMMARY	
3. UVOD .....	1
3.1. DEFINICIJA.....	1
3.2. ETIOLOGIJA.....	1
3.3. EPIDEMIOLOGIJA .....	3
4. PATOFIZIOLOGIJA .....	4
4.1. FUNKCIJA MIOKARDA.....	4
4.2. DIJASTOLIČKA DISFUNKCIJA .....	5
4.3. ISHEMIJA .....	6
5. STUPNJEVANJE AORTNE STENOZE .....	7
6. KLINIČKA SLIKA.....	10
6.1. SIMPTOMI .....	10
6.2. ZNAKOVI .....	11
7. DIJAGNOSTIČKA OBRADA.....	12
7.1. FIZIKALNI PREGLED .....	12
7.2. EHOKARDIOGRAFIJA (ECHO) .....	14
7.3. ELEKTROKARDIOGRAFIJA.....	17
7.4. RENDGENOGRAM SRCA I PLUĆA (RTG) .....	17
7.5. ERGOMETRIJA .....	17
7.6. KATETERIZACIJA SRCA I ANGIOGRAFIJA .....	18
7.7. NATRIURETSKI PEPTID TIP B (BNP) .....	18
7.8. NAPREDNE SLIKOVNE PRETRAGE .....	18
8. DIFERENCIJALNA DIJAGNOZA .....	20
9. KOMPLIKACIJE.....	21
10. PROGNOZA .....	23
11. LIJEČENJE .....	25
11.1. KIRURŠKO LIJEČENJE- INDIKACIJE .....	25
11.2. KONZERVATIVNO LIJEČENJE.....	26
12. ZAKLJUČAK.....	27
13. ZAHVALE.....	29
14. LITERATURA .....	30
15. ŽIVOTOPIS.....	35

## 1. SAŽETAK

### DIJAGNOSTIKA AORTNE STENOZE

Marina Dujmić

Aortna stenoza (AS) je opstrukcija protoka krvi kroz aortni zalistak. AS ima nekoliko etiologija, uključujući kongenitalne, degenerativne i reumatske. Simptomi AS se obično razvijaju nakon asimptomatskog latentnog razdoblja od 10-20 godina. Da bi se dijagnosticirala AS važno je pregledati povijest bolesti i simptome pacijenta, te napraviti fizikalni pregled. Većina bolesnika ima klasičnu trijadu: bol u prsima, dispneju i sinkopu. Kliničari općenito ocjenjuju težinu AS-a kao blagu, umjerenu i tešku. AS se najčešće dijagnosticira kada je asimptomatska i ponekad se može otkriti tijekom rutinskog pregleda. Ključne osobine fizikalnog pregleda u bolesnika s

AS su palpacija karotidnog punjenja, evaluacija sistoličkog šuma, cijepanja drugog srčanog tona te znakova srčanog zatajenja. Sistolički e젝cijski šum najbolje se čuje u drugom desnom interkostalnom prostoru; širi se prema obje karotidne arterije. Ekokardiografija je slikovna pretraga izbora za postavljanje dijagnoze, procjenu težine AS i lokalizaciju razine opstrukcije. Neke dodatne dijagnostičke pretrage, kao što su elektrokardiografija, radiografija, kateterizacija srca i angiografija, kao i napredne slikovne pretrage, mogu se provesti za dijagnosticiranje i procjenu težine AS. Zamjena aortnog zaliska protezom (AVR) je definitivna terapija za tešku AS.

Prosječno očekivano trajanje života u neliječenih bolesnika sa simptomima je oko 3 godine.

**KLJUČNE RIJEČI:** aortna stenoza, dijagnostika, sistolički šum, ehokardiografija



## **2. SUMMARY**

### DIAGNOSIS OF AORTIC STENOSIS

Marina Dujmic

Aortic stenosis (AS) is the obstruction of blood flow across the aortic valve. AS has several etiologies, including congenital, degenerative and rheumatic. Symptoms of AS usually develop gradually after an asymptomatic latent period of 10-20 years. To diagnose AS it is important to review the patient's medical history and symptoms and conduct a physical examination. Most patients experience the classic triad of chest pain, dyspnea, and syncope. Clinicians generally grade the severity of AS as mild, moderate and severe. AS is most often diagnosed when it is asymptomatic and can sometimes be detected during routine examination. The key features of the physical examination in patients with AS are palpation of the carotid upstroke, evaluation of the systolic murmur, splitting of the second heart sound, and signs of heart failure. Systolic ejection murmur is heard loudest at the 2nd right intercostal space; it radiates to the carotid arteries bilaterally. Echocardiography is the imaging modality of choice to set a diagnosis, estimate the severity of AS, and localize the level of obstruction. Some additional diagnostic modalities, such as electrocardiography, radiography, cardiac catheterization, and angiography as well as advanced imaging modalities, can be performed to diagnose and evaluate the severity of AS. Aortic valve replacement (AVR) is the definitive therapy for severe AS. The average life expectancy in untreated patients with symptoms is approximately 3 years.

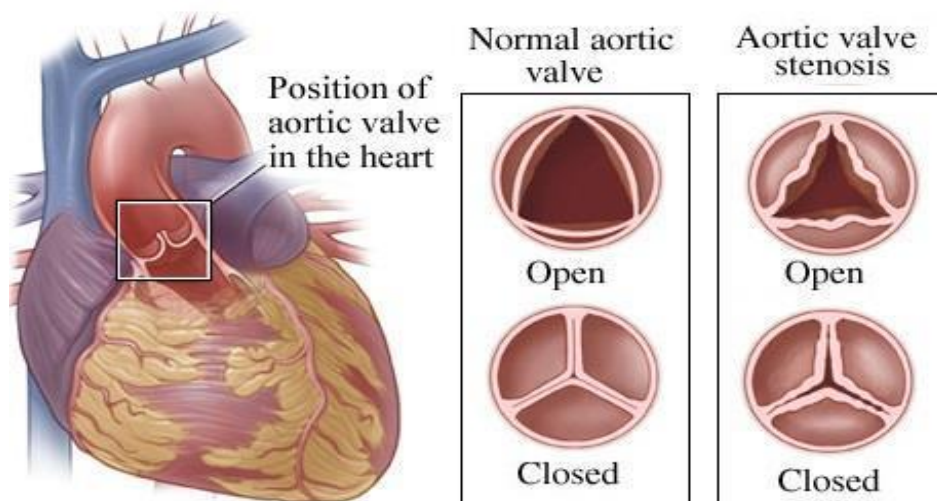
**KEY WORDS:** aortic stenosis, diagnosis, systolic murmur, echocardiography

### 3. UVOD

#### 3.1. DEFINICIJA

Aortna stenoza (AS) je fiksno suženje aortnog zaliska koje je najčešći uzrok opstrukcije protoka krvi iz lijeve klijetke (LV). Osim na razini zaliska, opstrukcija protoka krvi iz LV može biti iznad ili ispod zaliska, što pripada određenim urođenim anomalijama zaliska koje u ovom radu neću spominjati. Još jedan uzrok opstrukcije može biti dinamička opstrukcija pri hipertrofičnoj opstrukcijskoj kardiomiopatiji.(1)

Kada je brzina mlaza kroz promijenjeni aortni zalistak najmanje 2 m/sec možemo reći da je AS prisutna.(2) Na slici 1. prikazan je izgled otvorenog i zatvorenog aortnog zaliska u AS.



**Slika 1.** Prikaz anatomskih razlika između normalnog i stenotičnog aortnog zaliska prema Healthwise Staff.(3)

#### 3.2. ETIOLOGIJA

Glavna tri uzroka aortne stenoze su: urođene anomalije zaliska, degenerativne promjene zaliska, te reumatska bolest zaliska.

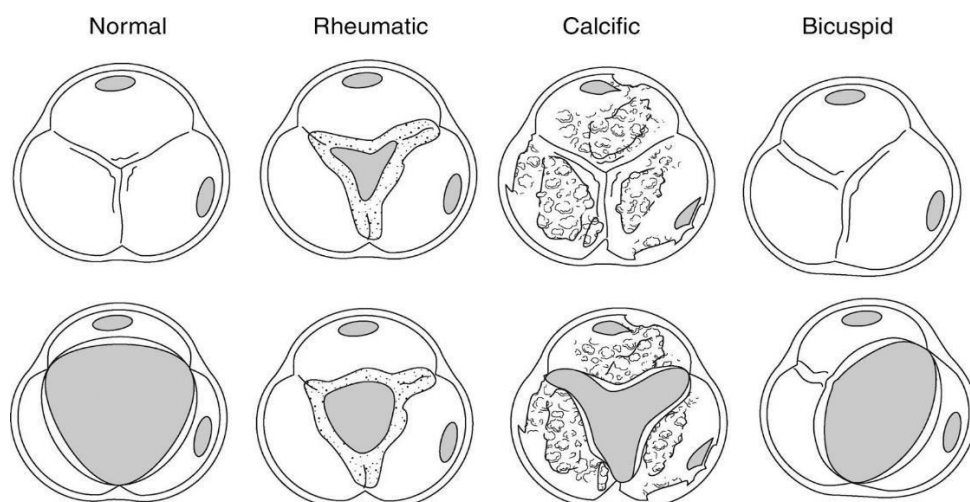
Urođene anomalije aortnog zaliska obuhvaćaju urođenu unikuspidnu ili bikuspidnu aortnu valvulu (BAV).(4) Mnogi pacijenti s BAV, zbog turbulentnog

protokakrvi kroz zalistak, tijekom života razviju degenerativne promjene zaliska u obliku fibroze, skvrčavanja i kalcifikacije.(5)

Degenerativne promjene aortnog zaliska uzrokovane su sporom progresivnom kalcifikacijom trikuspidne aortne valvule koja se nastavlja na početne aterosklerotske promjene zaliska. U početku je zalistak blago kalcificiran i zadebljan što se naziva aortna skleroza. Ove promjene ne utječu na protok krvi iz LV. Tijekom godina bolest napreduje te dolazi do teške kalcifikacijei zadebljanja zaliska s poremećenim gibanjem i značajnom opstrukcijom protoka krvi iz LV.(5)

Reumatska bolest aortnog zaliska nastaje kao posljedica sljepljivanja zaliska tijekom postupalnog procesa nakon preboljene reumatske vrućice i često je udružena s bolestima mitralnog zaliska.(6)

Svi navedeni glavni uzroci AS slikovito su prikazani na slici 2. Neke metaboličke bolesti, sistemski eritematozni lupus, Pagetova bolest te kronična bubrežna bolest su mogući ali rijetki uzroci AS.(4)



**Slika 2.** Prikaz različitih morfoloških oblika AS ovisno o etiologiji prema C. Otto.(7)

### 3.3. EPIDEMIOLOGIJA

AS je treća najčešća kardiovaskularna bolest u razvijenim zemljama iza koronarne bolesti srca (CAD) i arterijske hipertenzije.(5)

Učestalost uzroka AS se razlikuje prema geografskom položaju. Reumatska bolest aortnog zaliska je danas najčešća u svijetu.(4,7) No gledajući Sjevernu Ameriku i Europu, najčešći uzrok AS su degenerativne promjene koje su ujedno i najčešći uzrok AS u 2-7% populacije starije od 65 godina. Drugi najčešći uzrok AS u razvijenim zemljama, koji prevladava u mlađoj dobi, je BAV. Za razliku od zemalja u razvoju, reumatska bolest je danas rijedak uzrok AS u razvijenim zemljama zbog dobre primarne prevencije reumatske vrućice.(4,8)

AS ima veliki klinički značaj,iako je prevalencija nekih drugih valvularnih bolesti, recimo mitralne regurgitacije (MR) veća. U prilog tomu govori i postotak od 47% pacijenata operiranih zbog AS u usporedbi s 14% onih operiranih zbog MR. Kako populacija sve više stari očekuje se i porast prevalencije AS.(5)

## **4. PATOFIZIOLOGIJA**

Opstrukcija protoka krvi kroz aortni zalistak razvija se postepeno tijekom godina.(5,9) Kada se jednom bilo kakav oblik opstrukcije razvije ona dalje napreduje te se hemodinamičke promjene gotovo kod svih razviju unutar manje od 5 i više od 10 godina.(10)

Biomehanička svojstva aortnog zaliska, određena histološkom strukturom, omogućuju da se zalistak otvori pod tlakom tijekom sistole, a tijekom dijastole zatvori i spriječi protok krvi u suprotnom smjeru. Odlaganje lipoproteina u aortnom zalisku uzrokuje upalu zaliska što dovodi do fibroznog i kalcificirajućeg zadebljanja zaliska a time i do smanjenja površine zaliska.(5)Usljed smanjene površine aortnog zaliskaraste tlak u LVkoja se prilagođava koncentričnom hipertrofijom kako bi se održala normalna sistolička funkcija.(5,9)Kompenzacijski mehanizmi dugo održavaju minutni volumen na normalnim vrijednostima uz povećane potrebe miokarda za kisikom i povišen tlak punjenja LV. To konačno vodi srčanom zatajenju (HF).(11)

### **4.1. FUNKCIJA MIOKARDA**

Koncentričnom hipertrofijom, stijenke LV postaju zadebljanje što održava normalnu napetost stijenke a time i normalnu kontraktilnu funkciju miokarda.(5,12) Međutim, povećana masa stanica miokarda i pojačana intersticijska fibroza dovode do dijastoličke disfunkcije. Veličina unutrašnjosti LV se u početku ne mijenja.(10)

Evidentirane su i neke spolne razlike u patofiziološkim prilagodbama miokarda na AS. Kod žena je značajna koncentrična hipertrofija LV s dijastoličkom disfunkcijom, a kod muškaraca ekscentrična hipertrofija sa sistoličkom disfunkcijom.(10)

Kako hipertrofija napreduje tlačno opterećenje se povećava što dovodi do smanjenja ejekcijske frakcije(EF) te posljedično i do dijastoličke disfunkcije

LV.(13)Da bi se izrazilo opterećenje svakog pojedinog mišićnog vlakna miokarda tlačno opterećenje (afterload) se izjednačava s napetošću stijenke LV.(14)

Afterload se pojednostavljeno može smatrati opterećenjem protiv kojeg srce mora izbaciti krv i usko je povezan s tlakom u aorti. Prema korelaciji s La Placeovim zakonom, napetost stijenke LV je određena umnoškom tlaka u LV i polumjera LV podijeljenim s debljinom stijenke LV. Hipertrofični miokard, čija je stijenka zadebljana, ima manju napetost stijenke i smanjen afterload. Što je stijenka miokarda deblja, to je manja napetost pojedine sarkomerne jedinice. Afterload se povećava kod većeg tlaka u aorti i povećanog sistemskog vaskularnog otpora. Što je veći afterload to je veći volumen na kraju sistole u LV a manji udarni volumen.(14)

Minutni volumen je u mirovanju u granicama normale, no prilikom fizičkog napora je smanjen za povećane trenutačne potrebe i uglavnom je održan na račun povećane srčane frekvencije s malim promjenama udarnog volumena. Tolerancija fizičkog napora je isto poremećena u pacijenata s umjerenom i teškom AS, čak i u onih koji nemaju simptome.(15) Prilikom fizičkog napora ili tahikardije može doći do poremećenog koronarnog protoka u hipertrofičnom miokardu što dovodi do subendokardijalne ishemije.(10)

## **4.2. DIJASTOLIČKA DISFUNKCIJA**

Kontrakcija pretkljetki u teledijastoli, posebno lijeve pretkljetke(LA) značajno doprinosi punjenju LVodržavajući tako potreban dijastolički tlak Frank-Starlingovim mehanizmom za primjerenu kontraktilnost hipertrofiranog miokarda.(14) Ova „*booster pumpa*“, kako ju naziva Braunwald, sprječava porast tlaka u plućnim venama i

kapilarama koji bi posljedično doveo do plućne kongestije.(10) Ukoliko se ona izgubi, uslijed atrijske fibrilacije (AF)recimo, dolazi do teškog pogoršanja u kliničkom statusu i razvoja plućnog edema. Kad je srčana pričuva iscrpljena, EF i minutni volumen smanjeni dolazi do porasta tlaka u plućnim kapilarama te se razvija plućna hipertenzija.(16)Povišen tlak u desnoj klijetki uzrokuje desnostranu srčanu dekompenzaciju.(1)

### **4.3. ISHEMIJA**

U pacijenata s AS povećana mišićna masa hipertrofiranog LV, visoki sistolički tlak te produljeno vrijeme srčanog izbačaja povećavaju potrebe stanica miokarda za kisikom. Visoki tlak u LV će dovesti do kompresije koronarnih krvnih žila ako prekorači vrijednost perfuzijskog tlaka koronarnih žila, a kraće trajanje dijastole dovodi do smanjenog protoka krvi u istima. Ove dvije pojave zajedno dovode do neravnoteže između opskrbe i potrebe miokarda za kisikom.(1)

Perfuzija miokarda je također oštećena zbog smanjene čvrstoće koronarnih krvnih žila u hipertrofičnom LV koji pritišće intramiokardijalne koronarne arterije koje opskrbljuju subendokardijalne slojeve.Visoki sistolički tlak u LV koji dovodi do smanjenog gradijenta tlaka kroz aortni zalistak također smanjuje perfuziju koronarnih krvnih žila koja upravo ovisi o tom gradijentu tlaka.(12)

Smanjena perfuzija može uzrokovati razvoj subendokardijalne ishemije, posebice u stanjima povećanih potreba za kisikom i skraćene dijastole kao što su u vrijeme napora, tahikardije ili infekcije. Tako bolesnici s teškom AS imaju često anginu pektoris u odsutnosti CAD.(10)

## 5. STUPNJEVANJE AORTNE STENOZE

Stupanj AS najbolje se određuje ehokardiografskim mjerenjem brzine mlaza krvi kroz zalistak, srednjeg gradijenta tlaka kroz zalistak te površine aortnog zaliska.(7)

Težina hemodinamičkih promjena u AS najbolje se pokazuje kroz maksimalnu brzinu mlaza iz koje se može odrediti gradijent tlaka ako je protok krvi normalan.(17) Gradijent tlaka kroz zalistak ovisi o površini zaliska i brzini protoka kroz zalistak. Normalna površina aortnog zaliska iznosi između 3.0 i 4.0 cm<sup>2</sup> i kada se ona smanji na četvrtinu navedene vrijednosti, gradijent tlaka kroz valvulu raste.(2)

Prema smjernicama Europskog kardiološkog društva (ESC), Američkog kardiološkog kolegija (ACC) te Američke udruge za srce (AHA) klinički se AS dijeli u tri stupnja(2,8,9):

1. Blaga AS
2. Umjerena AS
3. Teška AS

Površina zaliska 1.5 cm<sup>2</sup>, gradijent tlaka ispod 25 mmHg ili brzina protoka manja od 3.0 m/s predstavlja blagu AS. Umjerena AS određena je površinom zaliska između 1.0 i 1.5 cm<sup>2</sup>, gradijentom tlaka između 25 i 40 mmHg ili brzinom protoka između 3.0 i 4.0 m/s. Da bi AS označili kao tešku površina aortnog zaliska obično je manja od 1.0 cm<sup>2</sup>, gradijent tlaka je viši od 40 mmHg ili je brzina protoka viša od 4.0 m/s.(9)

No, izmjerene vrijednosti ne predstavljaju uvijek stvarno funkcionalno oštećenje. Tako na primjer, kod pacijenata s teškom AS možemo izmjeriti niski



gradijent tlaka zbog niskog minutnog volumena a kod onih s minimalnim suženjem visoki gradijent tlaka prilikom stanja s povećanim protokom kroz zalistak.(2)

Veza između stupnja AS i prisutnosti simptoma se također jako razlikuje. Neki pacijenti s teškom AS nemaju simptome, dok oni s umjerenom AS mogu razviti simptome. Generalno gledajući, simptomi se javljaju kada je površina zaliska manja od  $1.0 \text{ cm}^2$  ili kada je gradijent tlaka veći od 40 mmHg.(2,8,17)

Težina aortne stenoze može se precijeniti kod niskih odraslih osoba, a podcijeniti kod viših odraslih osoba. Da bi se ovo izbjeglo korisno je indeksirati površinu aortnog zaliska prema veličini tijela. Indeksirana površina zaliska manja od  $0.6 \text{ cm}^2/\text{m}^2$  predstavlja tešku AS.(7,8)

U tablici 1. sumarno su prikazane preporuke ESC-a i ACC-a/ AHA-a za ehokardiografsko stupnjevanje AS.

**Tablica 1.** Preporuke za ehokardiografsko stupnjevanje težine AS prema Baumgartner-u i sur.(7)

	Aortna skleroza	Blaga	Umjerena	Teška
Brzina aortnog mlaza (m/s)	≤ 2.5	2.6-2.9	3.0-4.0	>4.0
Srednji gradijent (mmHg)	-	<20 (<30 <sup>a</sup> )	20-40 <sup>b</sup> (30-50 <sup>a</sup> )	>40 <sup>b</sup> (>50 <sup>a</sup> )
AVA (cm <sup>2</sup> )	-	>1.5	1.0-1.5	<1.0
Indeksirana AVA (cm <sup>2</sup> /m <sup>2</sup> )	-	>0.85	0.60-0.85	<0.6
Omjer brzina	-	>0.50	0.25-0.50	<0.25

<sup>a</sup> ESC smjernice; <sup>b</sup> AHA/ ACC smjernice

AVA= površina aortnog zaliska

Poseban tip AS kojeg ću spomenuti je AS s niskim gradijentom i niskim srčanim izbačajem. AS s niskim protokom i niskim gradijentom definirana je površinom aortnog zaliska od  $1.0 \text{ cm}^2$  ili manje, brzinom protoka krvi kroz zalistak manjom od 4.0 m/ sec ili gradijentom tlaka kroz zalistak 40 mm Hg ili manje. Na ovaj tip AS najčešće nailazimo u pacijenata s niskom e젝cijskom frakcijom (<50%).

Kako bi razlikovali da li se unutar ovog tipa radi o teškoj ili umjerenoj AS radi se dobutaminski stres ECHO. Teška AS je prisutna ako površina zaliska ostane manja od  $1.0 \text{ cm}^2$  s porastom brzine protoka na vrijednost od 4 m/ sec. AS s niskim protokom i niskim gradijentom u teškom obliku može se naći i kada je EF normalna. Obično stariji pacijenti s hipertrofiranim LV male veličine ili oni s prisutnom hipertenzijom imaju ovakav nalaz. Pacijente koji imaju ovaj tip AS ponekad je klinički teško razlikovati od dilatativne kardiomiopatije i degenerativno promijenjenog zaliska bez opstrukcije. Nadalje, razlikovanje ovog od tipa AS od drugih je vrlo važno te utječe na prognozu i odluku o liječenju.(18,19)

## 6. KLINIČKA SLIKA

### 6.1. SIMPTOMI

Većina pacijenata s AS dugo vremena nema simptome unatoč patofiziološkim promjenama, opstrukciji i povećanom tlačnom opterećenju LV koje se razvijaju. Ne postoji kriterij koji će odrediti kada će se simptomi pojaviti, te to djelomično ovisi o opsegu i razini fizičke aktivnosti svakog pacijenta.(20)

S mogućnošću ranijeg postavljanja dijagnoze ultrazvukom, tri glavna simptoma AS su : dispneja, vrtoglavica i sinkopa te bol u prsima.(21,22)

Dispneja u naporu je najčešći simptom AS. Prije dispneje može se javiti smanjena tolerancija povećanog fizičkog napora. Dijastolička disfunkcija i nemogućnost porasta minutnog volumena u naporu su uzrok dispneje. Ako se pacijent s AS ne prepozna na vrijeme navedene promjene mogu dovesti do HF, kao kasne kliničke manifestacije AS.(20) Nadalje, HF nepoznatog uzroka može biti prvi simptom.(8)U ovoj fazi može biti prisutna i AF.(23)

Sinkopa može biti vezana uz napor, ali i ne mora. Hipotenzija koja je posljedica nemogućnosti prilagodbe minutnog volumena i periferne vazodilatacije uslijed napora uzrok je sinkope vezane uz napor.(20) Sinkopa nevezana uz napor posljedica je aritmija, uglavnom AF.(23)

Bol u prsima, kao posljedica ishemije, može nastati zbog CAD, koja je uglavnom prisutna kod pacijenata s teškom AS, ili hipertrofije LV.(24)

Nakon pojave simptoma klinička progresija bolesti je ubrzana i tada preživljenje bez kirurškog liječenja iznosi 2-5 godina.(25)

## 6.2. ZNAKOVI

Tri znaka, pronađena prilikom fizikalnog pregleda, daju snažnu potvrdu AS.

Puls na karotidama male amplitude koji kasni za kontrakcijom LV, tzv. pulsus parvus et tardus, je jedan od njih.(20) Međutim, amplituda karotidnog pulsnog vala može biti normalna kod starijih pacijenata kod kojih su se razvile promjene na krvnim žilama pa imaju sistemnu arterijsku hipertenziju ili imaju pridruženu aortnu regurgitaciju (AR).(10)

Kod jako suženog aortnog ušća, mogu biti prisutne vibracije zbog jakih turbulencija prilikom protoka krvi znane kao aortno strujanje ili struganje.(21) Aortno strujanje se najbolje osjeti kada se pacijent tijekom pregleda nagne prema naprijed i pritom duboko izdahne. Strujanje koje se najbolje osjeti u drugom interkostalnom prostoru je specifičan ali ne i osjetljiv znak za tešku AS.(10)

Kada se razvije snažna kontrakcija pretkljetki, prilikom palpacije prekordija, može se napipati četvrti srčani ton (S4).(10)

Treći važan znak je ejekcijski sistolički šum koji se koji se širi u obje karotidne arterije. Tihi ili čak nečujni drugi ton je treći važan znak. Postoje još neki znakovi, karakteristični za auskultaciju, koje ću opisati u poglavlju o fizikalnom pregledu.(22,26)

## 7. DIJAGNOSTIČKA OBRADA

Dijagnoza AS se postavlja na osnovi anamneze, fizikalnog nalaza, ehokardiografije i dodatnih drugih pretraga ako su potrebne. Dijagnoza AS se obično postavlja kada se prilikom rutinskog fizikalnog pregleda ili ultrazvuka srca nađe sistolički ejekcijski šum odnosno verificira suženje aortnog zaliska.

### 7.1. FIZIKALNI PREGLED

Fizikalni pregled prvi je korak u otkrivanju AS. Pregled uključuje palpaciju arterijskog i karotidnog pulsa, palpaciju prekordija te auskultaciju srca.(10)

Arterijski pulsni val u AS je oslabljen zbog opstrukcije izlaska krvi iz LV te se opisuje kao *pulsus parvus et tardus* i najviše je izražen na karotidama.(20) Kašnjenje arterijskog pulsno vala za kontrakcijama LV može se detektirati simultanom palpacijom srčanog vrška i karotidne arterije.(10)

Palpacijom prekordija, odnosno srčanog vrška otkucaji se osjete normalno i nema promjene u lokaciji. Ako se razvije zatajenje LV otkucaji se pomaknu prema dolje i lateralno. Često se može vidjeti a i opipati presistolicka distenzija LV. LV čija se gibanja previše osjete govori u prilog prisutne AR i/ ili MR.(10) Dodatno se može osjetiti S<sub>4</sub> i sistoličko strujanje u drugom interkostalnom prostoru.(20)

AS dovodi do smanjene gibljivosti i odgođenog zatvaranja aortnog zaliska što dovodi do određenih promjena u auskultacijskom nalazu. Auskultacijom se obično nađe pravilan srčani ritam, a rjeđe se čuje apsolutna aritmija zbog AF, pri kojoj valja pomisliti na prisutnu bolest mitralnog zaliska.(10) Prvi srčani ton (S<sub>1</sub>) je normalan. Drugi srčani ton (S<sub>2</sub>), koji je inače pocijepan jer se sastoji od aortne (A<sub>2</sub>) i pulmonalne (P<sub>2</sub>) komponente, je tih i nepocijepan jer se A<sub>2</sub> i P<sub>2</sub> događaju u istovrijeme. S porastom težine AS, S<sub>2</sub> može postati paradoksalno pocijepan kao i kod

pridruženog bloka lijeve grane ili disfunkcije LV. Ako čujemo normalan S<sub>2</sub> u odrasle osobe, sa sigurnošću možemo isključiti tešku AS jer nam to govori da su listovi zaliska još dovoljno pokretni da stvore pocijepani S<sub>2</sub>.(20)

Ponekad je šum AS teško razlikovati od pansistolickog mitralnog šuma. Ako šum prestane prije A<sub>2</sub> sigurniji smo u dijagnozu AS. Kada je prisutna i jaka kompenzatorna kontrakcija pretkljetki čujan je i S<sub>4</sub>.(20)

Kako je već napomenuto, sistolički e젝cijski šum je karakterističan šum za AS. Kod djece i mladih s BAV na početku bolesti moguće je čuti e젝cijski klik prije šuma dok su listovi zaliska još pokretni a funkcija LV dobra. Dakle, kod težih degenerativnih promjena zaliska u vidu kalcifikacije e젝cijski klik nestaje. Šum počinje i završava između S<sub>1</sub> i S<sub>2</sub>. Rani vrhunac šuma govori u prilog blage do umjerene AS, a onaj kasni u prilog teške AS.(20)

Šum je najbolje čujan u drugom interkostalnom prostoru sa širenjem u obje karotide a moguće je da se širi i prema srčanom vršku. Intenzitet šuma određen je brzinom protoka krvi kroz AV i turbulencijom uzrokovanom suženjem.(10) Mnogi pacijenti imaju šum intenziteta 1 ili 2, dok je šum intenziteta 3 i više visoko specifičan za tešku AS. Drukčiji i glasniji šum AS na srčanom vršku imaju pacijenti s Gallavardinovim fenomenom, što označava i prisutnu MR. Blagi dijastolički šum pridružene AR se često čuje u pacijenata s AS.(20)

Dinamička auskultacija je korisna dijagnostička metoda u razlikovanju AS od MR. Ovdje je koristimo karakteristiku promjene intenziteta šuma s promjenom trajanja dijastole kao u AF ili nakon prerane kontrakcije. Šum AS se pojačava prilikom čučanja jer dolazi do porasta udarnog volumena. Suprotno tomu, kada

pacijent stoji ili napravi Valsalvin pokus smanji se protok krvi kroz aortni zalistak i šum oslabi.(10)

Kako bolest napreduje te se zatajenje LV i pad udarnog volumena javljaju šum postaje sve tiši, rijetko u potpunosti nestane. U teškim stanjima zatajenja LV simptomi AS prelaze dominantno u simptome zatajenja LV s niskim srčanim izbačajem. Iako je nalaz na fizikalnom pregledu obično u vezi s težinom AS, problem nam predstavljaju pacijenti koji nemaju simptome ili imaju HF nepoznatog uzroka. Kod kojih se ne može samo na temelju fizikalnog pregleda isključiti teška AS. U tom slučaju je potrebno napraviti ultrazvuk srca.(26)

**Tablica 2.**Podsjetnik glavnih kliničkih odlika AS prema Kumar-u i Clark-u.(27)

Puls:	Sinus ritam, niski volumen, spororastući
Aortna površina:	Sistoličko struganje
Apeks:	Nije pomaknut, održan
Tonovi:	Ejekcijski klik, tih A2, S4
Šum:	Sistolički, nizak, ejekcija, širi se u karotide

## 7.2. EHOKARDIOGRAFIJA (ECHO)

ECHO je glavna dijagnostička pretraga za postavljanje dijagnoze i procjenu težine AS.(7)

Uglavnom se koristi dvodimenzionalna transtorakalna ehokardiografija (TTE).TTE omogućuje procjenu anatomije, strukture i hemodinamike aortnog zaliska te stupanj degenerativnih promjena. Nadalje, moguće je odrediti i kakva je funkcija LV, postoji li hipertrofija te druge valvularne bolesti.(7,8,20,28)

Na ehokardiogramu AS se vidi kao zadebljani i kalcificirani listovi zaliska koji se tijekom sistole vrlo malo gibaju prema stijenkama aorte. Listovi zaliska kod

urođenih anomalija, najčešće BAV, ne moraju biti kalcificirani a svejedno slabo pokretni. Ušće ili otvor aorte je također teško vidljivo. Sličan prikaz se može vidjeti i kod srčanog zatajenja i drugih stanja sa smanjenim protokom kroz zalistak što stvara dodatan oprez.(20,28)

Doppler ehokardiografija nam pruža mogućnost procjene težine AS.(2,7,8)

Težina AS se procjenjuje ehokardiografskim mjerenjem površine zaliska, brzine protoka i gradijenta krvi kroz zalistak.(28)

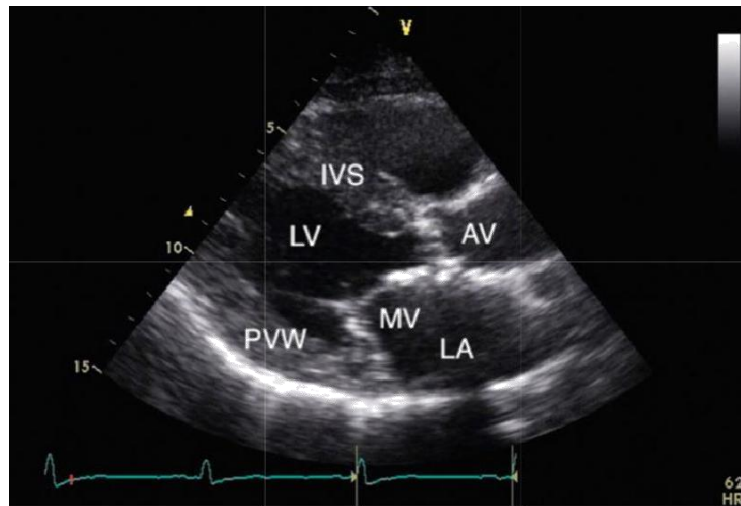
Doppler-om u 15% pacijenata s AS nailazimo na plućnu hipertenziju kao posljedicu dijasoličke disfunkcije LV. Često se uz znakove AS na Doppler ehokardiogramu vide i pridružene aortna i mitralna regurgitacija.(20)

Na slici 3.A vidimo dvodimenzionalni ehokardigrafski prikaz AS, a na 3.B mjerenje brzine mlaza krvi i ocjenjivanje težine AS Doppler-om.

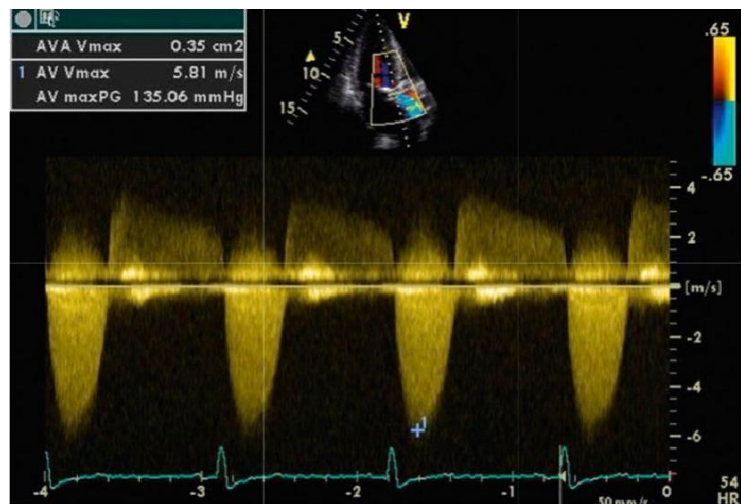
Dodatni parametri čije mjerenje nam omogućuje Doppler ehokardiografija i koji imaju prediktivnu vrijednost u procjeni tijeka AS su: rezistencija zaliska, indeks gubitka energije, brzina promjene površine zaliska te planimetrija površine zaliska.(2)

Transezofagealni ultrazvuk (TOE) nema veliku ulogu u inicijalnom pristupu AS ali može biti koristan u stanjima kad nam TTE ne može dati potrebne informacije kod kalcificiranih zalistaka. TOE nam može dati dodatne informacije o promjenama mitralnog zaliska i promjera aortnog zaliska prije kirurškog zahvata.(8,28)





A



B

Slika 3. A. Dvodimenzionalni ehokardiogram u bolesnika s kalcificiranom AS. B.

Doppler ehokardiogram na kojem je prikazana brzina mlaza krvi u AS.

AV, aortni zalistak; IVS, interventrikularni septum; LA, lijevi atrij; LV, lijeva klijetka;

MV, mitralni zalistak; PVW, stražnja stijenka klijetki.

Prema Kumar-u i Clark-u.(27)

ECHO se preporučuje raditi svakih godinu dana kod teške AS, svakih 1-2 godine kod umjerene AS te svakih 3-5 godina kod blage AS.(9)

### **7.3. ELEKTROKARDIOGRAFIJA**

Elektrokardiogram (EKG) je dio rutinskog pristupa pacijentu s AS. Nalaz na EKG-u nije specifičan ali ima važnu ulogu u otkrivanju AF i smetnji repolarizacije koje mogu nastati zbog priležeće CAD, hipertrofije LV i ishemije.(20)

Visoki R zupci i promjene ST segmenta i T valova čest su nalaz kao odraz prisutne hipertrofije LV. Prisutni poremećaji provodljivosti, supraventrikularne i ventrikularne aritmije obično su odraz disfunkcije LV. Poremećaji provodljivosti mogu nastati i zbog širenja kalcifikacije u interventrikularni septum ili priležeće CAD.(10)

AF obično nalazimo kod pacijenata starije životne dobi s težom AS te prisutnom hipertrofijom i sistoličkom disfunkcijom LV.(20)

### **7.4. RENDGENOGRAM SRCA I PLUĆA (RTG)**

RTG je isto dio rutinske obrade pacijenata s AS. Ako postoji regurgitacija ili zatajenje LV moguće je naći uvećanu sjenu srca. U pacijenata s BAV-om često se vidi uvećanje ascendentne aorte. Rijetko se mogu vidjeti kalcifikacije aortnog zaliska.

Uvećanje LA i znakovi plućne hipertenzije mogu se naći kod pacijenata s teškom AS.(20)

### **7.5. ERGOMETRIJA**

Ergometrija ili test opterećenja obično se koristi za potvrdu asimptomatskog statusa pacijenata s teškom AS ( brzina protoka krvi kroz zalistak  $\geq 4$  m/ i gradijent tlaka kod zalistak  $\geq 40$  mmHg) bez simptoma.(8)

Ovaj nalaz je osobito koristan kod pacijenata kod kojih se ne može dobro procijeniti stupanj fizičke aktivnosti. Prilikom testa prati se razvitak simptoma, promjene u krvnom tlaku i EKG-u. Pacijenti koji na početku testa razviju simptome, u

smislu dispneje, smatraju se simptomatskim. Kod simptomatskih pacijenata s teškom AS test se ne izvodi. (8,20)

U pacijenata s umjerenom ili teškom AS koji imaju nisku brzinu protoka krvi kroz zalistak ( $< 4.0 \text{ m/s}$ ) i niski gradijent tlaka kroz zalistak ( $< 40 \text{ mmHg}$ ) s izmjerenom malom površinom valvule i disfunkcijom LV ( $\text{EF} < 50\%$ ) izvodi se test opterećenja s niskim dozama dobutamina praćen ECHO-om. ECHO se koristi za neinvazivno mjerenje brzine protoka i površine zaliska prvo u mirovanju, a onda za vrijeme testa nakon infuzije niskih doza dobutamina. (8)

## **7.6. KATETERIZACIJA SRCA I ANGIOGRAFIJA**

Kateterizacija srca se provodi kod pacijenata kod kojih ehokardiografski nalaz i mjerenja nisu dijagnostički značajna a fizikalni pregled govori u prilog teškoj AS. Pri ovom zahvatu valja biti posebno oprezan kod pacijenata s teškim kalcificirajućim promjenama zaliska zbog velikog rizika cerebrovaskularne embolije.

Koronarnu angiografiju je preporučljivo učiniti kod pacijenata s blagom do teškom AS koji imaju i progresivnu anginu, objektivne znakove ishemije i disfunkciju LV. Izvodi se i nekada prije operativnog zahvata da se vidi postoji li potreba za izvođenjem aortokoronarnog by-passa. (20)

## **7.7. NATRIURETSKI PEPTID TIP B (BNP)**

Određivanje plazmatskih koncentracija BNP-anije danas važan čimbenik u dijagnostičkoj obradi pacijenata s AS. Porast koncentracije BNP-a pokazatelj je HF pa može igrati ulogu prilikom dijagnoze i prognoze. (29)

## **7.8. NAPREDNE SLIKOVNE PRETRAGE**

Magnetska rezonanca srca i krvnih žila (CMR), multidetektorska kompjutorska tomografija (MDCT) i pozitronska emisijska tomografija (PET) su dijagnostičke

mogućnosti koje danas još nemaju veliku kliničku značajnost. Njihova prednost je u boljoj vizualizaciji, a time i ranijoj dijagnozi te boljoj procjeni mnogih patoloških i patofizioloških promjena u AS.(10,20)

## 8. DIFERENCIJALNA DIJAGNOZA

Diferencijalno dijagnostički u obzir dolaze stanja koja uzrokuju sistolički e젝cijski šum s ili bez opstrukcije izlaska krvi iz LV. To su: aortna skleroza, subvalvularna aortna stenoza i supralvalvularna aortna stenoza.(1)

Aortna skleroza je početna degenerativna promjena kojoj je uzrok kalcifikacija zalistka ali bez značajne opstrukcija LV još nije razvila. Subvalvularna aortna stenoza nastaje kao posljedica strukturnih promjena miokarda i mitralne valvule te nekada može biti prisutna zajedno s AS. Supralvalvularna aortna stenoza je najčešće prisutna u sklopu Williamovog sindroma i u homozigota s nasljednom obiteljskom hiperkolesterolemijom.(20)

Srčano zatajenje, bol u prsima, sinkopa i presinkopa su simptomi koji se mogu javiti i kod drugih kardiovaskularnih bolesti. Kardiomiopatija dolazi u obzir kod srčanog zatajenja a bol u prsima kod CAD. Na navedeno najviše treba paziti kod pacijenata s umjerenom AS.(20)

ECHO jebrza i pouzdana dijagnostička metoda za razlikovanje navedenih stanja.(25)

## 9. KOMPLIKACIJE

Kako bolest napreduje postoji mogućnost razvoja teških pa i smrtonosnih komplikacija. Incidencija iznenadne srčane smrti u bolesnika s teškom asimptomatskom AS iznosi 1%, a u simptomatskih od 8% do 34% godišnje.(9) Svi pacijenti s AS imaju rizik od pojave AF, a rizik se povećava ako postoji sistolička disfunkcija LV. Povećan rizik za razvoj endokarditisa imaju posebice pacijenti s BAV-om.(20)

Bolesnici s AS imaju povećanu sklonost kroničnom gastrointestinalnom krvarenju i krvarenju u koži i sluznicama. Heyde sindrom označava spoj kroničnih gastrointestinalnih krvarenja i kalcificirajuće AS. Smatra se da je ovo posljedica Willebrandova sindroma gdje se multimerični von Willebrandov faktor, prolaskom kroz suženi aortni zalistak, cijepa na manje proteine koji onda reagiraju s trombocitima te uzrokuju povećan klirens trombocita. Embolijska stanja uzrokovana kalcificirajućim embolusom su moguća ali rijetka. (20)

Bol u prsima tijekom fizičkog napora se javlja u oko dvije trećine pacijenata s teškom AS. Oko 50% ovih pacijenata ima prilježću CAD, dok je u ostalih pacijenata bol u prsima posljedica hipertrofije LV. Nadalje, u oko 5% pacijenata s akutnim koronarnim sindromom nalazi se postojeća bolest srčanih zalistaka. Od ovog broja pacijenata jedna trećina ima umjerenu do tešku AS.(30)

Prevalencija prilježće CAD raste s dobi i stupnjem degenerativnih promjena aortnog zalistaka.(31) Paralelna CAD povećava rizik razvoja infarkta miokarda. Također se pokazalo da su češće perkutane koronarne intervencije i operacije bypassa u ovih pacijenata.(20)

Plućna hipertenzija je komplikacija teške AS s lošim ishodom.(20)

## 10. PROGNOZA

Prognoza AS ovisi o težini bolesti. Dobru prognozu imaju pacijenti s blagom, umjerenom i asimptomatskom teškom AS.(10)

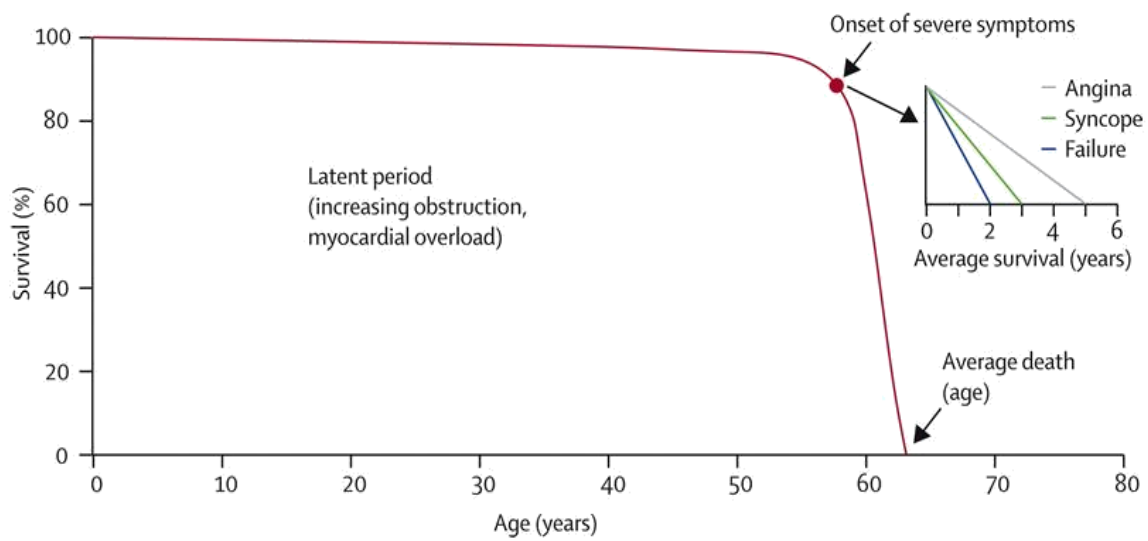
S godinama klinički neprepoznatljiva progresija AS se odvija u velike većine pacijenata. Rizični faktori za progresiju bolesti u asimptomatskih bolesnika su : brzina protoka kroz aortni zalistak i površina zaliska, stupanj degenerativnih promjena, starija životna dob, uzrok AS, hiperkolesterolemija, bubrežno zatajenja, hiperkalcemija, pušenje, metabolički sindrom i diabetes mellitus.(6) Važno je napomenuti da se ovi rizični faktori preklapaju s onima za CAD.

Rizik iznenadne srčane smrti je velik u simptomatskih pacijenata s teškom AS, a vrlo nizak u asimptomatskih.(8,9) Petogodišnje preživljenje pacijenata s teškom AS je 5-15% kada se razviju simptomi.(8)

Najsnažniji pokazatelj pojave simptoma je brzina mlaza protoka krvi mjerena Doppler-om. Vjerojatnost da se simptomi neće razviti je 84% kada je brzina mlaza ispod 3 m/s, a samo 21% kada je brzina mlaza veća od 4m/s.(10)

Na slici 4. se vidi da prosječno očekivano trajanje života u neliječenih bolesnika sa simptomima iznosi oko 3 godine; nakon pojave angine pektoris je 5 godina; nakon pojave prve sinkope je 3 godine, a ako se razvije HF pada na 2 godine.(32) Petogodišnje preživljenje se penje na 75% nakon kirurškog zahvata.(25)





**Slika 4.** Prikaz prirodnog tijeka bolesti u bolesnika s AS prema Ross-u i Braunwald-u.(32)

## **11. LIJEČENJE**

U liječenju AS postoje dvije mogućnosti, kirurško i konzervativno. U nastavku ću navesti smjernice ERC-a za kirurško i konzervativno liječenje AS iz 2012. godine.

### **11.1. KIRURŠKO LIJEČENJE- INDIKACIJE**

Postoje tri opcije kirurškog liječenja AS: zamjena aortnog zaliska protezom (AVR), balonska valvuloplastika i kateterska zamjena aortnog zaliska (TAVI).

Zamjena aortnog zaliska protezom (AVR) indicirana je u svih pacijenata s teškom AS koji imaju simptome. Nakon pojave simptoma potrebno je u kratkom roku učiniti AVR zbog rizika od iznenadne srčane smrti. Preporuke za liječenje asimptomatskih pacijenata su dvojbene. Odluku treba donijeti pažljivim razmatranjem koristi i rizika. U asimptomatskih pacijenata s teškom AS indikacije za AVR su: bolesnici koji se podvrgavaju revaskularizaciji miokarda ili operaciji na aorti i drugim srčanim zaliscima, bolesnici sa sistoličkom disfunkcijom LV i patološkim nalazom ergometrije, te bolesnici s niskim operativnim rizikom i brzim hemodinamičkim pogoršanjem. Nakon AVR simptomi se smanjuju, preživljenje produljuje te je kvaliteta života bolja.(4)

Poseban oprez potreban je u pacijenata s AS niskog protoka i niskog gradijenta. Ako je smanjenje tlačnog opterećenje uslijed teške AS uzrok disfunkcije LV u pacijenata s niskom EF, AVR će dati zadovoljavajuće rezultate.(4)

Balonska valvuloplastika indicirana je u hemodinamički nestabilnih pacijenata kao most prema drugim kirurškim metodama. U određenim slučajevima kada je AVR kontraindicirana zbog teških komorbiditeta a TAVI nije opcija, balonska valvuloplastika se izvodi kao palijativni zahvat.(4)

TAVI je rezervirana za pacijente s visokim operativnim rizikom i trebala bi se izvoditi samo u visokospecijaliziranim ustanovama.(4)

## **11.2. KONZERVATIVNO LIJEČENJE**

Konzervativno liječenje ne utječe na odluku o liječenju. Primjena digitalisa, diuretika, inhibitora angiotenzin- konvertirajućeg enzima (ACE) ili blokatora angiotenzinskih receptora (ARB) indicirana je u pacijenata s AS kao simptomatsko liječenje HF, ako se razvije. Međutim, pri korištenju ovih lijekova potreban je oprez i dobra titracija zbog rizika pojave hipotenzije.(4)

## 12. ZAKLJUČAK

AS postoji u oko 2% populacije iznad 65 godina, 3% iznad 75 godina te 4% iznad 85 godina.(4) Dakle, prevalencija AS raste s dobi i uglavnom je bolest starije životne dobi.(31) Od tri moguća uzroka AS, degenerativnih, kongenitalnih i reumatskih promjena zaliska, prvi je daleko najčešći u razvijenom svijetu.(8,9)

Degenerativne promjene i otežana gibljivost listova zaliska dovode do smanjenja efektivne površine zaliska. Uslijed toga raste gradijent tlaka između izlaznog trakta LV i aorte.(5) Ako se bolest ne liječi konačno dolazi do HF. Klasični trijas simptoma dispneja, sinkopa te bol u prsima razvijaju se postupno i loš su prognostički znak.(20) Očekivano trajanje života nakon razvitka simptoma je oko 3 godine ako se bolest ne liječi.(25)

Da bi liječenje AS bilo uspješno potrebna je brza i pouzdana dijagnostika. Fizikalni pregled je prvi korak u otkrivanju AS. Auskultacijom sistoličkog ejekcijskog šuma u drugom interkostalnom prostoru koji se širi u karotide i drugog srčanog tona te palpacijom pulsa male amplitude i sporog punjenja postavlja se temeljita sumnja AS. ECHO je zlatni standard za potvrdu dijagnoze AS i ocjenu težine bolesti.(20) Ehokardigrafski AS se dijeli na: blagu, umjerenu i tešku.(7) Ako nakon provdenog fizikalnog pregleda i ECHO nemamo sve potrebne informacije za donošenje odluke o liječenju, dodatne dijagnostičke pretrage nabrojane u poglavlju 7 pomažu u donošenju odluke.(10)

Kako populacija sve više stari, prevalencija AS će porasti.(30)

Brze, jednostavane i pouzdane dijagnostičke metode otkrivanja AS ključan su korak u procjeni, liječenju i kvaliteti života pacijenata.

### **13. ZAHVALE**

Zahvaljujem se mentoru doc. dr. sc. Nikoli Bulju na vodstvu, savjetima i pomoći pri pisanju i izradi ovog diplomskog rada.

Hvala svim kolegama koje sam srela na putu studiranja na uzajmanoj pomoći i podršci, a posebice onima koji su mi uz to postali i ostali prijatelji do danas.

Za kraj, se želim zahvaliti svojoj obitelji, posebice roditeljima, braći i njihovim obiteljima na pomoći, bezuvjetnoj podršci, strpljenju i razumijevanju.

## 14. LITERATURA

1. Planinc D. Oštećenja srčanih zalistaka. U: Gamulin S, Marušić M, Kovač Z i sur., ur. Patofiziologija. 5. izd. Zagreb: Medicinska naklada; 2002. Str. 753-758
2. Gaasch, WH. Aortic valve area in aortic stenosis. U: UpToDate, Yeon SB ur. UpToDate [Internet]. Waltham, MA: UpToDate; 2016 [pristupljeno 08.05.2017.] Dostupno na: <http://www.uptodate.com/home>
3. Healthwise Staff. Aortic valve with stenosis [Internet]. 2016 [pristupljeno 7.6.2017.]. Dostupno na: <https://myhealth.alberta.ca/Health/pages/conditions.aspx?Hwid=hw179837>
4. Eveborn GW, Schirmer H, Heggelund G, Lunde P, Rasmussen K. The evolving epidemiology of valvular aortic stenosis. the Tromsø study. Heart [Internet]. 2013 [pristupljeno 10.05.2017.]; 99(6):396–400. Dostupno na: <http://www.ncbi.nlm.nih.gov/pubmed/22942293>
5. Losses D, Larger L. HHS Public Access. 2016;16(3):338–48.
6. Gaasch, WH. Natural history, epidemiology, and prognosis of aortic stenosis. U: UpToDate, Yeon SB ur. UpToDate [Internet]. Waltham, MA: UpToDate; 2016 [pristupljeno 08.05.2017.] Dostupno na: <http://www.uptodate.com/home>
7. Baumgartner H, Hung J, Bermejo J, Chambers JB, Evangelista A, Griffin BP, i sur. Echocardiographic Assessment of Valve Stenosis: EAE/ASE Recommendations for Clinical Practice. J Am Soc Echocardiogr [Internet]. 2009 [pristupljeno 05.06.2017.]; 22(1):1–23. Figure 1, Aortic stenosis aetiology: morphology of calcific AS, bicuspid valve, and rheumatic AS. Str. 2. Table 3, Recommendations for classification of AS severity. Str. 10. Dostupno na: <http://dx.doi.org/10.1016/j.echo.2008.11.029>
8. Vahanian A, Alfieri O, Andreotti F, Antunes MJ, Barón-Esquivias G,

- Baumgartner H, i sur. Guidelines on the management of valvular heart disease (version 2012). *Eur Heart J*. 2012;33(19):2451–96.
9. Bonow RO, Carabello BA, Chatterjee K, de Leon AC, Faxon DP, Freed MD, i sur. 2008 Focused Update Incorporated Into the ACC/AHA 2006 Guidelines for the Management of Patients With Valvular Heart Disease. *J Am Coll Cardiol* [Internet]. 2008 [pristupljeno 09.05.2017.];52(13):e1–142. Dostupno na: <http://linkinghub.elsevier.com/retrieve/pii/S0735109708018330>
10. Otto CM, Bonow RO. Valvular heart disease. U: Braunwald E, Mann DL, Zipes DP, Libby P, Bonow RO. *Braunwald's heart disease: A textbook of cardiovascular medicine*. 10. izd. Kina: Elsevier; c2015. Str. 1446-1523
11. Faggiano P, Ghizzoni G, Sorgato A, Sabatini T, Simoncelli U, Gardini A, i sur. Rate of progression of valvular aortic stenosis in adults. *Am J Cardiol*. 1992;70(2):229–33.
12. Cha S Do, Naeem SM, Maranhao V, Gooch AS, Koehler E. Sequential study of left ventricular function in aortic valvular stenosis. *Cathet Cardiovasc Diagn*. 1982;8(2):145–5
13. Jin XY, Pepper JR, Gibson DG. Effects of incoordination on left ventricular force-velocity relation in aortic stenosis. *Heart* [Internet]. 1996 [pristupljeno 05.06.2017.];76(6):495–501. Dostupno na: <http://www.ncbi.nlm.nih.gov/pubmed/9014797> <http://www.pubmedcentral.nih.gov/articlerender.fcgi?artid=PMC484601>
14. Klabunde RE. *Cardiovascular Physiology Concepts*. 2. izd. Lippincott Williams & Wilkins; 2012- [ažurirano 07.07.2015.; pristupljeno 29.05.2017.] Dostupno na: <http://www.cvphysiology.com/>
15. Otto CM, Burwash IG, Legget ME, Munt BI, Fujioka M, Healy NL, i sur.



Prospective study of asymptomatic valvular aortic stenosis. Clinical, echocardiographic, and exercise predictors of outcome. *Circulation* [Internet]. 1997 [pristupljeno 05.06.2017.];95(9):2262–70. Dostupno na: <http://www.ncbi.nlm.nih.gov/pubmed/9142003>

16. Faggiano P, Antonini-Canterin F, Ribichini F, D'Aloia A, Ferrero V, Cervesato E, i sur. Pulmonary artery hypertension in adult patients with symptomatic valvular aortic stenosis. *Am J Cardiol*. 2000;85(2):204–8.
17. Nishimura RA, Otto CM, Bonow RO, Carabello BA, Erwin JP, Guyton RA, et al. 2014 AHA/ACC guideline for the management of patients with valvular heart disease: A report of the American college of cardiology/American heart association task force on practice guidelines. *J Am Coll Cardiol*. 2014;63(22)
18. Pibarot P, Dumesnil JG. Low-flow, low-gradient aortic stenosis with normal and depressed left ventricular ejection fraction. *J Am Coll Cardiol* [Internet]. 2012 [pristupljeno 05.06.2017.];60(19):1845–53. Dostupno na: <http://dx.doi.org/10.1016/j.jacc.2012.06.051>
19. Clavel MA, Fuchs C, Burwash IG, Mundigler G, Dumesnil JG, Baumgartner H, et al. Predictors of outcomes in low-flow, low-gradient aortic stenosis: results of the multicenter TOPAS Study. *Circulation*. 2008;118(14 Suppl):234–43.
20. Otto, CM. Clinical manifestations and diagnosis of aortic stenosis in adults. U: UpToDate, Yeon SB ur. UpToDate [ Internet]. Waltham, MA: UpToDate; 2016 [pristupljeno 08.05.2017.] Dostupno na: <http://www.uptodate.com/home>
21. Lindman BR, Bonow RO, Otto CM. Current management of calcific aortic stenosis. *Circ Res*. 2013;113(2):223–37.
22. Carabello BA, Paulus WJ. Aortic stenosis. *Lancet*. 2009;373(9667):956–66.
23. Sorgato A, Faggiano P, Aurigemma GP, Rusconi C, Gaasch WH. Ventricular

- arrhythmias in adult aortic stenosis: Prevalence, mechanisms, and clinical relevance. *Chest*. 1998;113(2):482–91
24. Green SJ, Pizzarello RA, Padmanabhan VT, Ong LY, Hall MH, Tortolani AJ. Relation of angina pectoris to coronary artery disease in aortic valve stenosis. *Am J Cardiol* [Internet]. 1985 [pristupljeno 05.06.2017.];55(8):1063–5. Dostupno na: <http://www.ncbi.nlm.nih.gov/pubmed/3984868>
25. Čikeš I, Miličić D. Bolesti srčanih zalistaka. U: Vrhovac B, Francetić I, Jakšić B, Labar B, Vucelić B, ur. *Interna medicina*. 3.izd. Zagreb: Naklada Ljevak; 2003. Str. 508-533
26. Munt B, Legget ME, Kraft CD, Miyake-Hull CY, Fujioka M, Otto CM. Physical examination in valvular aortic stenosis: Correlation with stenosis severity and prediction of clinical outcome. *Am Heart J*. 1999;137(2):298–306.
27. Kumar P, Clark ML. *Clinical medicine*. 9. izdanje. U: Bunze NH, Ray R. Cardiovascular disease. Nizozemska: Elsevier; 2017. Figure 23.83., Feature of aortic stenosis and aortic regurgitation; Str. 1013. Figure 23.84., Cardiac echograms, Str. 1014
28. Foster, W. Echocardiographic evaluation of the aortic valve. UpToDate, Yeon SB ur. UpToDate [Internet]. Waltham, MA: UpToDate; 2016 [pristupljeno 08.05.2017.] Dostupno na: <http://www.uptodate.com/home>
29. Gerber IL, Stewart RAH, Legget ME, West TM, French RL, Sutton TM, i sur. Increased plasma natriuretic peptide levels reflect symptom onset in aortic stenosis. *Circulation*. 2003;107(14):1884–90.
30. Otto, CM. Medical management of asymptomatic aortic stenosis in adults. U: UpToDate, Yeon SB ur. UpToDate [ Internet]. Waltham, MA: UpToDate; 2017 [pristupljeno 09.06.2017.] Dostupno na: <http://www.uptodate.com/home>

31. Paradis JM, Fried J, Nazif T, Kirtane A, Harjai K, Khalique O, i sur.  
Aortic stenosis and coronary artery disease: What do we know?What  
don't we know? A comprehensive review of the literature with proposed  
treatment algorithms. Eur Heart J. 2014;35(31):2069–82.
32. Leal O, Bustamante J, Cánovas S , Pinto AG. New Therapeutic Approaches to  
Conventional Surgery for Aortic Stenosis in High-Risk Patients. U: Aikawa E,  
ur. Calcific Aortic Valve Disease [Internet]. InTech; 2013 [ažurirano  
12.06.2013.; pristupljeno 06.06.2017.] Dostupno na: [https://www.intechopen.com/books/calcific-aortic-valve-disease/new-  
therapeutic-approaches-to-conventional-surgery-for-aortic-stenosis-in-high-  
risk-patients](https://www.intechopen.com/books/calcific-aortic-valve-disease/new-therapeutic-approaches-to-conventional-surgery-for-aortic-stenosis-in-high-risk-patients). Figure 1., Natural history

## **15. ŽIVOTOPIS**

### **OSOBNI PODACI**

- Marina Dujmić
- dujmic.marina@gmail.com
- spol: ženski
- datum rođenja: 19/06/1992
- državljanstvo: Hrvatsko

### **OBRAZOVANJE**

- Medicinski fakultet, Sveučilište u Zagrebu (2011. – 2017.)
- Gimnazija „Matija Mesić“; prirodoslovno-matematička gimnazija, Slavonski Brod (2007. – 2011.)
- Osnovna škola „Đuro Pilar“, Slavonski Brod (1999. – 2007.)
- Glazbena škola „Ivan pl. Zajc“, Slavonski Brod – osnovna škola, 6. Razreda (2002. -2008.)

### **STRUČNO USAVRŠAVANJE**

- Kardiopulmonalna reanimacija uz uporabu automatskog vanjskog defibrilatora (European CPR/AED Certificate)
- Tečaj neposrednih mjera održavanja života (European ILS Certificate)
  
- Aktivna sudionica 8. kongresa Društva nastavnika opće/ obiteljske medicine (prikaz slučaja „Izazovi u liječenju nefrotskog sindroma“)

### **POSEBNA ZNANJA I VJEŠTINE**

Strani jezici:

- Engleski jezik (C1)
- Njemački jezik (B1-1)

Vozačka dozvola

- B kategorija