

Volumetrija kranio-spinalnog sustava

Filipović-Grčić, Luka

Master's thesis / Diplomski rad

2017

Degree Grantor / Ustanova koja je dodijelila akademski / stručni stupanj: **University of Zagreb, School of Medicine / Sveučilište u Zagrebu, Medicinski fakultet**

Permanent link / Trajna poveznica: <https://um.nsk.hr/um:nbn:hr:105:691204>

Rights / Prava: [In copyright](#)/[Zaštićeno autorskim pravom.](#)

Download date / Datum preuzimanja: **2024-12-27**



Repository / Repozitorij:

[Dr Med - University of Zagreb School of Medicine Digital Repository](#)



SVEUČILIŠTE U ZAGREBU
MEDICINSKI FAKULTET

Luka Filipović-Grčić

Volumetrija kranio-spinalnog sustava

DIPLOMSKI RAD



Zagreb, 2017.

Ovaj diplomski rad izrađen je u Laboratoriju za neuropatofiziologiju Hrvatskog instituta za istraživanje mozga pod vodstvom prof. dr. sc. Marijana Klarice. i predan je na ocjenu u akademskoj godini 2016./2017.

Popis kratica

SŽS- Središnji živčani sustav

CSL – Cerebro-spinalni likvor

ICP- intrakranijski tlak ili tlak likvora

CT- Kompjutorizirana tomografija

CAT- Kompjutorizirana aksijalna tomografija

HU- Hounsfieldova jedinica

MSCT- Višeslojna kompjutorizirana tomografija

MIP- Maximum intensity projection

VR- Volume rendering

MR- Magnetna rezonancija

FLAIR- Fluid attenuated inversion recovery

DWI- Diffusion weight images

PWI- Perfusion weight magnetic imaging

T- Tesla

ROIV- Range of interest volumetry

HIIM- Hrvatski institut za istraživanje mozga

Sadržaj

Sažetak	5
Summary	6
Anatomija i fiziologija likvorskog sustava.....	1
Volumetrijske metode - razvoj	7
Volumen likvora u kranijском prostoru određen CT i MR volumetrijom	14
Zahvale	17
Literatura	18
Životopis.....	25

Sažetak

Volumetrija kranio-spinalnog sustava

Luka Filipović-Grčić

Kranio-spinalni prostori proučavaju se otkako je medicine. Još je egipatski svećenik-liječnik Imhotep prepoznao postojanje cerebrospinalnog likvora. Tijekom većeg dijala povijesti likvor je bio zanemaren, uglavnom zbog svoje nedostupnosti unutar koštanog oklopa lubanje. Tek su nove slikovne metode kao što su kompjutorizirana tomografija i magnetna rezonancija omogućili uvid u procese, anatomiju i fiziologiju kranio-spinalnog prostora, a posebice cerebrospinalnog likvora. Postojeća dogma o njegovom stvaranju, cirkuliranju i apsorpciji koja traje zadnjih stotinu godina polako se preispituje. Spoznaje koje su donijele nove metode bacaju novo svjetlo na njegova svojstva i moguće implikacije i primjene u medicini. Likvor je toliko kontroverzna medicinska tema da znanost još uvijek odgovara na osnovna pitanja poput prave količine likvora u zdravih pojedinaca. Polje istraživanja cerebrospinalnog likvora jedno je od rijetkih područja medicine gdje hrvatski znanstvenici stoje uz bok svjetskim autoritetima i neizostavni su dio svake rasprave o toj temi. Zbog svoje neinvazivne prirode i relativne neškodljivosti metode kompjutorizirane tomografije i magnetne rezonancije postale su osnovni alat u proučavanju kranio-spinalnog prostora, zaista, većina istraživanja koriste upravo ove metode. Stoga će ovaj rad ponuditi pregled njihovog razvoja i primjene na tom području, kao i rezultate koje su polučile.

Ključne riječi: kranio-spinalna volumetrija, cerebrospinalni likvor, kompjutorizirana tomografija, magnetna rezonancija

Summary

Volumetry of cranio-spinal system

Luka Filipović-Grčić

Cranio-spinal space has been studied since the very eve of medicine. The oldest medical document, the Smith papyrus has an entire section dedicated to cerebrospinal liquor. However, throughout the greater part of history, liquor was neglected by the scientists, largely due to its enclosure within the hard bony cast of the skull. Only recently did the new neuroimaging methods of computerized tomography and magnetic resonance enable the insight into the processes of liquor anatomy and physiology. The existing dogma concerning its formation, circulation and absorption has ruled undisputed for over a century. Nowadays, this dogma is being questioned. The knowledge the new methods have brought along shed a new light on its qualities and possible applications in medicine. However, liquor is still such a controversial theme that science hasn't even figured out how much of it there is in a healthy individual. The field of liquor research is one of rare fields in medicine where Croatian scientists rank amongst the world authorities on the subject. Due to their noninvasiveness and nonmalleficence the methods of computerized tomography and magnetic resonance became an essential tool in liquor research and, indeed, most studies mentioned in this review are done by them. Therefore, this review hopes to describe their development and application on this field.

Key words: cranio-spinal volumetry, cerebrospinal liquor, computerized tomography, magnetic resonance

Anatomija i fiziologija likvorskog sustava

Likovorski sustav, uz koštani oklop lubanje i kralježnice, dio je zaštitnog mehanizma središnjeg živčanog sustava (SŽS), tj. mozga i kralježnične moždine (1). Osim likvora, zvanog i cerebro-spinalna tekućina ili cerebrospinalni likvor (CSL) i živčanog tkiva, prema Monroe-Kellievoj doktrini u kranijском prostoru postoji još samo volumen krvi. Ta tri volumena (mozak, krv i likvor) su u ravnoteži, održavajući homeostazu intrakranijskog tlaka (ICP), a porast jednog, nužno dovodi do obrnuto proporcionalnog smanjenja drugih volumena uslijed nerastezljivosti koštanog oklopa lubanje (3,4,5). Nove spoznaje upućuju na moguće iznimke te doktrine, navodeći kako ipak postoji određen stupanj rastezanja lubanjske šupljine čak i u odraslih ljudi (6). CSL ispunjava dvije vrste prostora, unutarnje i vanjske likvorske prostore. Unutarnji su komore, odnosno ventrikli, akvedukt i središnji kanal kralježnične moždine, a vanjski je subarahnoidni prostor, na pojedinim mjestima proširen u cisterne. Četiri ventrikla služe za unutarnju stabilizaciju mozga, djelujući kao vodeni kostur, a raspored im odgovara embrionalnom razvoju moždanih mjehurića. Subarahnoidalni prostor, tj. CSL koji ga ispunjava omogućava neutralni uzgon mozga u tekućini, što mu smanjuje težinu i omogućava mehaničku zaštitu. Općenito, CSL omogućava održavanje oblika inače želatinoznog moždanog tkiva.

Vanjski likvorski prostori odgovaraju rasporedu mekih moždanih ovojnica (*leptomeningeae*), pri čemu *arachnoidea mater* priliježe uz *dura mater* pa tako posredno i na svod lubanje, natkriljujući sulkuse mozga. *Pia mater* priliježe uz površinu mozga, spuštajući se u sulkuse, (do određene mjere), Virchow-Robinovim perivaskularnim prostorima, prati i

krvne žile mozga dok na njihovu bazalnu menebranu ne prilegne moždano tkivo membrane limitans glije. Tako nastaje subarahnoidni prostor koji je ispunjen CSL-om. On je prožet trabekulama arahnoidne koje povezuju dva lista leptomeninksa, a Virchow-Robinovima prostorima dopire duboko u parenhim mozga. Mjesta gdje su pija i arahnoidne više razmaknute nazivaju se cisternama. Razlikujemo osam cisterni u kraniju: *cerebellomedularis (magna)*, *corporis callosi*, *chiasmatis*, *interpeduncularis*, *ambiens*, *quadrigeminalis*, *pontis* i *insularis*. Osim njih, kranijски subarahnoidni prostor proteže se i na arahnoidne izdanke (*granulationes arachnoideae*) koji se uglavnom izbočuju u *sinus sagittalis superior* dure mater. Izdanci koji dosegnu i spongiozne vene diploe u kostima lubanje nazivaju se Pacchionijeve granulacije. Spinalni dio CSL-a također se nalazi u subarahnoidnom prostoru koji se nastavlja na kranijски, okružujući leđnu moždinu. Ona se u odraslih ljudi proteže od *foramen magnum* do tijela 1. ili 2. lumbalnog kralješka u muškaraca, a u žena ponekad do tijela 3. lumbalnog kralješka, nastavljajući se dalje kao *conus medullaris*. Međutim, subarahnoidni prostor nastavlja se sve do 2. ili 3. sakralnog kralješka, tvoreći cisternu lumbalis. U 93% ljudi subarahnoidni prostor povezan je sa labirintom unutarnjeg uha, pa je tako perilimfa u većine ljudi zapravo CSL (7).

Unutarnji likvorski prostori sastoje se od četiri komore, akvedukta i, u odraslih, često obliterated spinalnog kanala. Četiri moždane komore tvore cjelinu podijeljenu na dvije postranične komore (*ventriculi laterales*). One se paralelno, lučno protežu svim režnjevima krajnjeg mozga. Preko *foramina in ventricularia Monroi* komuniciraju sa trećom moždanom komorom koja se nalazi između talamusa. Sa njene kaudalne strane nalazi se *aqueductus mesencephali Sylvii* kojim komunicira sa *ventriculus quartus*,

smještenom u rombencefalonu. Ona pak, pomoću tri otvora komunicira s dvije subarahnoidne cisterne, čineći tako jedinstvo likvorskog prostora. Dvama lateralnim otvorima (*aperturae laterales ventriculi quarti Luschkae*) komunicira sa cisternom pontis, a medijanim otvorim (*apertura mediana ventriculi quarti Magendii*) sa cerebelomedularnom cisternom.

U unutarnjem likvorskom prostoru nalazi se *plexus choroideus*, krvožilni splet koji izgledom podsjeća na karfiol. Prožima sve moždane komore, izbočujući se kroz Luschkine otvore u cisternu pontis (dijelovi pleksusa u cisterni pontis nazivaju se Bochdalekove cvjetne košarice). Krvne žile pleksusa prekrivene su epitelijalnim stanicama sličnima ependimalnim stanicama koje prekrivaju untrašnjost komora, međutim, njihove membrane kudikamo su selektivnije u prijenosu tvari, djelujući tako kao krvno-moždana barijera (8). Još od Cushingovog rada iz 1914. i Dandyevog rada iz 1918. pleksus se smatra odgovornim za stvaranje CSL-a, međutim, danas se ta njegova uloga preispituje, a pridaju mu se nove uloge, kao što su imunološka zaštita mozga i regionalna regulacija sastava CSL-a (2, 9, 10, 11). Uz to, postoji hipoteza prema kojoj koroidni pleksus sudjeluje u regulaciji proliferacije neuralnih matičnih stanica ventrikularno-subventrikularne zone u odrasloj dobi (12).

Likvor je prvi put sredinom 18. stoljeća opisao Emanuel Swedenborg, iako je njegovo postojanje bilo izvjesno još u antici (13). To je jedna od brojnih tjelesnih tekućina koje se ugrubo dijele na izvanstaničnu i unutarstaničnu tekućinu. CSL spada u transcelularnu tekućinu, poseban odjeljak izvanstanične tekućine koji uz njega obuhvaća i sinovijalnu, peritonealnu, perikardijalnu i intraokularnu tekućinu. Njihov zajednički volumen iznosi oko 1 do 2 L, čineći oko 4,7 % cjelokupne tekućine ljudskog tijela koja iznosi oko 42L.

(2) Prema klasičnoj hipotezi, likvor pri tome sudjeluje sa svojim volumenom od oko 150 mL, iako ga se dnevno stvori oko 500 mL, ispunjavajući, zajedno s mozgom, kralježničnom moždinom i krvnim žilama, prostor od oko 1600 do 1700 mL. Kako je već rečeno, on posreduje mehaničku zaštitu i stabilnost mozga. To je moguće zbog približno iste gustoće mozga i CSL-a (s razlikom od oko 4%) pa na mozak djeluje neutralni uzgon, odnosno, on lebdi u CSL-u jer na njega sa svih strana djeluju jednake sile. Zato je težina mozga uronjenog u likvor tek oko 50 g (14). Njihovo djelovanje omogućava i zadržavanje oblika mozga, kako u komorama, tako i na površini moždanog tkiva. Kada ne bi bilo djelovanja CSL-a mozak bi djelovanjem gravitacijske sile nasjeo na vlastita tkiva bliža podlozi, kao i na vlastite krvne žile, što bi onemogućilo njegovo funkcioniranje. CSL se po dosadašnjim shvaćanjima stvara većim dijelom u koroidnom pleksusu zahvaljujući aktivnom prijenosu natrijevih iona specijaliziranim epitelnim stanicama pleksusa koje također prenose i male količine glukoze, a u suprotnom pravcu, prema kapilarama, kalijeve i hidrogenkarbonatne ione. Manja količina CSL-a luči se i direkto iz mozga perivaskularnim prostorima. Uvriježeno je mišljenje da CSL cirkulira likvorskim prostorom nakon što se izluči iz koroidnog pleksusa, prvenstveno u dvama lateralnim komorama, prolazeći dalje u treću i četvrtu komoru, gdje se stvaraju manje količine CSL-a. Većina se iz četvrte komore kroz Luschkine otvore prelijeva u cisternu cerebelomedularis, tj. magnu, odakle većina teče subarahnoidalnim prostorom rostralno ka venskim sinusima dure mater, dok manji dio oplahuje kralježničnu moždinu. U venskim sinusima se likvor putem arahnoidalnih granulacija apsorbira u vensku krv. To omogućavaju mjehurićasti kanali endotelnih stanica koje prekrivaju granulacije. Kroz njih neometano prolazi CSL, zajedno sa

bjelančevinama, pa čak i česticama poput eritrocita i leukocita (2). Ovakvo tumačenje protjecanja i stvaranja likvora u zadnje vrijeme osporavaju istraživanja koja postavljaju novu hipotezu o stvaranju i dinamici CSL-a. Prema toj hipotezi CSL se stvara kontinuirano na cijeloj vaskularnoj površini mozga direktnom filtracijom iz arteriola i apsorpcijom u venule bez gore navedenog protoka, dok su razlike u sastavu likvora na pojedinim područjima likvorskog sustava posljedica razlike u apsorpciji vaskulature na tim mjestima. Likvor, dakle, ne cirkulira, već se stvara na cijeloj moždanoj površini zajedno s intersticijskom tekućinom. Time CSL zajedno sa intersticijskom tekućinom moždanog parenhima čini jedinstvo moždane izvanstanične tekućine (izvanstanična tekućina = 450 mL = 150 mL CSL-a + 300 mL intersticijske tekućine). Ova i druga istraživanja govore u prilog potrebi za redefinicijom stvaranja, toka i apsorpcije CSL-a (15, 16, 17, 18, 19, 20, 21, 22).

Normalan tlak CSL-a u čovjeka koji leži vodoravno na boku, tako da je tlak jednak u glavi i u spinalnom kanalu, iznosi 136 mm H₂O, tj. 1,33 kPa, uz fiziološku varijaciju od 6 kPa. Taj tlak se regulira po već spomenutoj Monroe-Kellievoj doktrini, pri čemu je važna mogućnost da prilikom povišenog tlaka CSL-a, kada prijete da taj tlak komprimira moždanu opskrbu krvlju, arterijski tlak naraste kako bi ga nadvladao, uspostavljajući novu ravnotežu i održavajući moždanu perfuziju. Ta reakcija poznata je kao Cushingova reakcija (2, 23, 24). U uspravnom položaju u zdravih ljudi u kranijalnom prostoru tlak CSL-a na kratko padne na subatmosferske vrijednosti, da bi se ubrzo potom uspostavile pozitivne vrijednosti (25, 26, 27). Zbog nelogičnosti te klasične hipoteze postavljena je nova prema kojoj u uspravnom položaju u zdravih ljudi tlak CSL-a u kranijalnom prostoru ostaje negativan, dok je u cisterni spinalis pozitivan. To je u skladu sa

zakonom fluida i omogućava zadržavanje volumena CSL-a u kranijalnom prostoru za vrijeme uspravnog stava, štiteći tako mozak. Ova mogućnost evolucijski je od neprocjenjive vrijednosti za uspravan stav i hod koji odlikuje našu vrstu, omogućujući joj da koristi svoj mozak i tijelo u svim položajima i za najsloženije radnje, kao što je npr. pisanje diplomskog rada (18,19).

Sastav CSL-a je uglavnom (99%) voda, 35 mg/dL bjelančevina, 60 mg/dL glukoze, koncentracija natrijavih iona približno je jednaka koncentraciji u plazmi, klorida je 15% veća nego u plazmi, a kalijevih iona je oko 40% manje. Osmolarnost je podjednaka onoj plazme, a pH je nešto kiselij, oko 7,33 (28).

Zbog navedenih uloga CSL-a i njegove neposredne interakcije s tkivom mozga razvijene su brojne dijagnostičke metode koje uključuju uzimanje i ispitivanje likvora, njegovog sastava i volumena. Metoda lumbalne punkcije presudne su za postavljanje dijagnoze brojnih bolesti SŽS-a kao što su multipla skleroza, Alzheimerova bolest, meningitis, itd. Zbog ascensusa kralježnične moždine može se punktirati ispod konus medularisa, a zbog sigurnosti igla se ipak uvodi između spinalnih nastavaka 4. i 5. lumbalnog kralješka. Tako se pristupa sbarahnoidalnom prostoru i dobiva CSL. Moguća je i subokcipitalna punkcija, pri čemu se igla uvodi između foramen magnuma i stražnjeg luka atlasa. Mora se učiniti u središnjoj liniji kako bi se izbjegla vertebralna arterija (1). S druge strane, metode kojima se ispituje volumen CSL-a važne su za postavljanje dijagnoze bolesti poput hidrocefalusa, ali i za bolje razumijevanje neočekivano kontroverzne fiziologije i anatomije likvorskog sustava. Stoga će u daljnjim poglavljima biti razložena njihova podjela, povijest, mogućnosti, prednosti i nedostaci.

Volumetrijske metode-razvoj

Mjerenje volumena CSL-a mlađe je od same spoznaje o njegovom postojanju. Iako se za CSL za još od antike, kako potvrđuje Smithov papirus, prvo službeno mjerenje količine likvora izveo je Domenico Felice Cotugno 1764., navevši pritom da ona iznosi oko 80 mL (29, 30, 31). Jedna od prvih modernih metoda za prikazivanje unutrašnjosti kranija bila je pneumoencefalografija. Metodu je prvi upotrijebio i opisao američki kirurg Walter Dandy 1918. Sastojala se od ispuštanja određene količine CSL-a lumbalnom punkcijom i naknadnog uvođenja zraka u likvorske prostore. Nije služila za volumetrijska istraživanja, već za rentgenske snimke unutrašnjosti kranija, iako su tada prvi put likvorski prostori prikazani na živim osobama. Bit metode je bilo pojačavanje kontrasta u kranijском prostoru. Naime, zbog sličnih apsorpcijskih svojstava moždanog tkiva i CSL-a nije bilo moguće utvrditi oblik mozga na rentgenskim snimcima, pa je za tu svrhu upumpan zrak. Ova metoda imala je mnogo nuspojava uz samu štetu od zračenja, pacijenti bi trpjeli žestoke glavobolje i povraćali danima nakon postupka, a sami rezultati prikazivali su tek veće promjene mozga, kao što su tumori. Analogna metoda u proučavanju kralježničnih procesa bila je pneumomijelografija (32). Pronalaskom novih metoda u sedamdesetim godinama dvadesetog stoljeća ove metode postale su opsolentne.

Godine 1971. napravljen je prvi snimak mozga pomoću kompjutorizirane tomografije (CT ili CAT) (33). Po prvi put je bilo moguće proučiti do tada skrivene detalje ljudskog organizma. CT funkcionira po principu stvaranja rentgenskih slika slojeva tijela pomoću tanke rentgenske zrake koja prolazi okomito na dužu os tijela. Rentgenska cijev se rotira oko pacijenta, a na suprotnoj strani nalaze se elektronički detektori koji

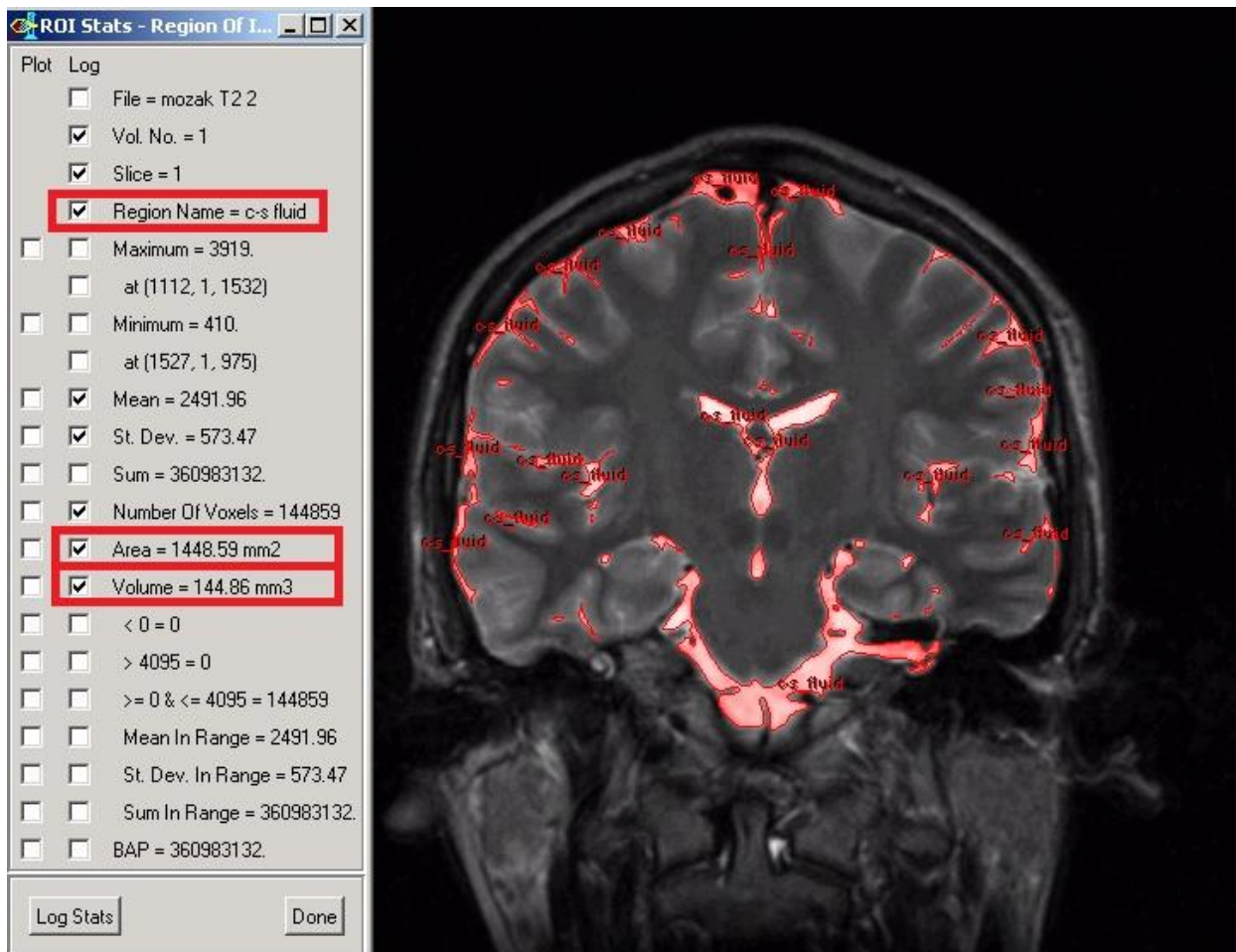
konvertiraju izlazeće rentgenske zrake u električne impulse, pri čemu jakost tih impulsa ovisi o količini neapsorbiranih rentgenskih zraka koje su prošle kroz tijelo. Elektronički impulsi se zatim prenose u računalo koje izračunava apsorpciju zraka za svaki pojedini volumni element te, u konačnici, producira prikaz transverzalnog presjeka na ekranu. Apсорpcijske vrijednosti pojedinih tkiva izražene su u Hounsfieldovim jedinicama (HU), nazvanih po izumitelju CT-a, Sir Gregoryu Hounsfieldu. Te vrijednosti se na ekranu prikazuju u različitim nijansama sive boje u rasponu od -1000 HU do +3074 HU, pri čemu je apсорpcijska vrijednost vode 0 HU. Unatoč prvobitnoj nepreciznosti u razlikovanju pojedinih tkiva, CT metoda se razvila tijekom zadnjih 40 godina kroz nekoliko generacija uređaja. Svaka nova generacija mogla je brže i preciznije stvoriti sliku unutrašnjosti ljudskog tijela. Već osamdesetih godina razvijen je spiralni CT, gdje se rentgenska cijev konstantno rotira oko tijela koje se istovremeno pomiče na stolu za snimanje. Uporabom višeslojnog, tj. multislice CT-a (MSCT) krajem devedesetog stoljeća (1998.) pretrage su postale brže i preciznije. Omogućile su snimanje u vremenu od 10-15 sekundi za vrijeme apneje, a debljina slojeva u pravilu je manja od 1mm. Poboljšanje leži u činjenici da je povećan broj redova detektora pa time i broj prikaza slojeva. Moderni kompjutorski programi za obradu CT podataka kao što su MIP (*eng. Maximum Intensity Projection*) i VR (*eng. Volume rendering*) omogućavaju stvaranje detaljnih 2D i 3D prikaza. Danas CT uglavnom služi za brze pregleda glave ili cijelog tijela prilikom trauma ili moždang udara, a služi i pri dijagnostici tumorskih procesa na mozgu. Pogodan je za pacijente koji zbog kontraindikacija poput *pacemakera* ili feromagnetičnih klipova na aneurizmi nisu prikladni za magnetnu rezonanciju (33, 34, 35). Volumen se na CT-u prikazuje pomoću vokseli. Oni su trodimenzionalna inačica piksela, koji je

dvodimenzionalni element slike, odakle je i dobio ime (*eng. pixel = picture element*). Da bi se bilo koja slika pretvorila u digitalni oblik mora se prevesti na digitalni jezik, tj. bajtve i bitove. Da bi to bilo moguće slika se mora razlomiti na više manjih dijelova različite boje i svjetline. Ti djelovi su pikseli, svaki od njih ima svoje koordinate po širini x i dužini y, nijansu boje i intenzitet osvjetljenja. Za razlučivost slike bitan je broj piksela, a za oštrinu njihova veličina koja je, stoga, oko 0,25 mm. Voksel (*eng. volumetric pixel*) predstavlja najmanji dio nekog trodimenzionalnog prostora. Kao i pikselu, mogu mu se dodati boja i druge kvalitete. Za razliku od piksela, vokseli ne sadrže apsolutne koordinate svog položaja, već relativne, ovisne o okolnim vokselima. I ovdje o broju i veličini vokseli ovisi preciznost, tj. razlučivost i oštrina prikaza volumena. Voksele je lako usporediti sa Lego kockicama, baš kao i vokseli, i one se slažu i tvore jedinice volumena konačne građevine koja se od njih napravi. Veličine vokseli danas se uglavnom kreću oko 0,5 mm³, iako postoje i puno manji, od 20 μm³. U CT uređajima vokseli zapravo predstavljaju različite vrijednosti HU, odnosno različita tkiva. U volumetriji kranio-spinalnog prostora ovo je izuzetno korisno jer brojeći voksele koji odgovaraju apsorpcijskoj vrijednosti CSL-a možemo izračunati njegov volumen (36, 37, 38, 40). O programima koji se koriste u određivanju volumena kranio-spinalnog prostora biti će riječi kasnije s obzirom na to da se danas mnogi programi mogu primjeniti jednako na CT i magnetnu rezonanciju.

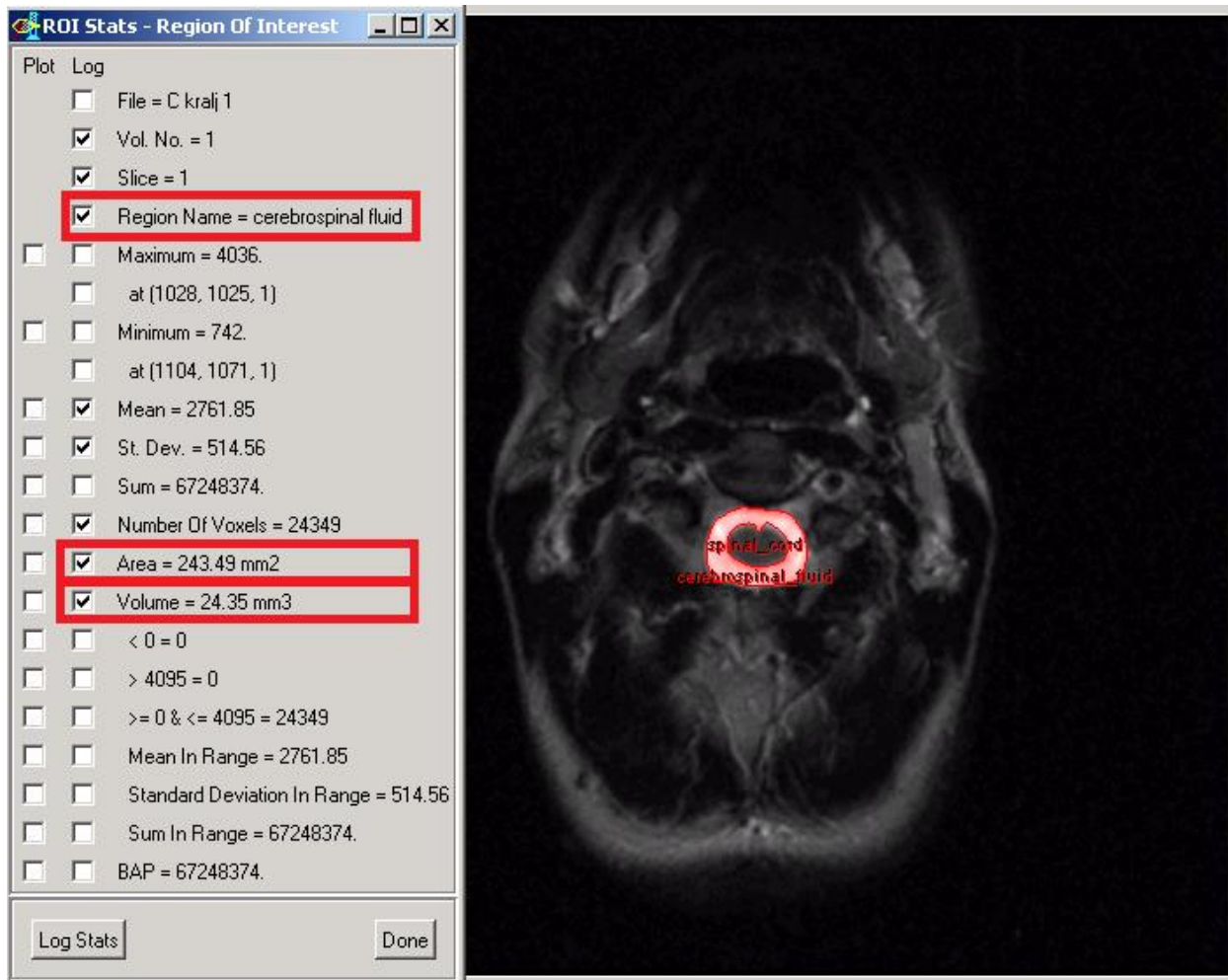
Magnetna rezonancija (MR) druga je vrijedna metoda prikazivanja volumena, ali i cijelog niza drugih procesa u tijelu, a napose mozgu koji su do njezinog otkrića bili nedostupni. Metodu je izmislio Paul C. Lauterbur 1971., ali prvo skeniranje cijelog tijela izveo je John Mallard 1980., omogućivši široku primjenu MR-a koja se ravija i do današnjeg

dana (40). Metoda se zasniva na prikazivanju tijela elektromagnetskim valovima niske energije. S obzirom na to da je ljudsko tijelo većim dijelom građeno od vode, a voda od vodikovih atoma, djelovanjem magnetskog polja protoni tih atoma se pobuđuju i postavljaju paralelno s magnetskim poljem. Tada se emitiraju pulsni radiovalovi koji pomiču protone iz njihovog položaja. Prestankom odašiljanja pulsni radiovalova protoni se vraćaju u ravninu s magnetnim poljem, odašiljući prilikom tog vraćanja signale koje registrira radio-prijemnik, nakon čega se kompjutorskom obradom pretvaraju u sliku na ekranu. Različita tkiva međusobno se razlikuju upravo po vremenu potrebnom protonima da se vrate u ekvilibrij. Jakost signala ovisi o svojstvima tkiva koje se ispituje kao što su denzitet protona, kretanje, magnetnu primljivost i vremensku konstantu. Ovisno o tkivu koje se želi prikazati mogu se koristiti T1 ili T2 mjerne slike. U T1 mjernoj slici signalima siromašna područja s dugim T1 vremenom prikazana su crno, a u T2 mjernoj slici signalima bogata T2 područja prikazana su bijelo. Tako su u T1 mjernoj slici masti prikazane bijelo, a CSL crno, a u T2 mjernoj slici masti su crne, a CSL je bijel. S vremenom se MR razvila toliko da je raznim inačicama metode poput FLAIR-a (*eng. Fluid attenuated inversion recovery*), u kojem se može isključiti, tj. zanemariti signal CSL-a i drugih tekućina, što je važno u otkrivanju periventrikularnih plakova u multiploj sklerozi, DWI (*eng. Diffusion weight images*), koji bilježi i prikazuje kretanje protona u tkivu, PWI (*eng. Perfusion weight magnetic imaging*), koji mjeri protok krvi kroz mozak. Nove metode omogućile su dotad neviđen prikaz pojedinih struktura poput neuralnih puteva traktografijom, razlikovanje graničnog područja sive i bijele tvari, funkcionalna istraživanja fiziologije mozga, a uvelike su doprinjela i volumetriji CSL-a (33, 35, 41). Magnetna rezonancija je uvelike pogodna za istraživanja na zdravim pojedincima zbog

činjenice da ne koristi ionizirajuće zračenje poput CT-a, iako je tijekom posljednjih godina zračenje CT uređaja smanjeno čak ispod razine zračenja nekih prikaza standardnim rentgenom. Snaga magnetskog polja u većini današnjih MR-ova je 1,5 T, ali dostupni su i uređaji u rasponu od 0,2 do 7 T. Kao i u CT-u, i ovdje je moguće dobiti prikaz u vokselima. Oni se oblikuju na temelju rezonancije grupe protona. MR se danas široko primjenjuje u volumetriji kranio-spinalnih prostora. Kako je već rečeno, ova metoda zahvalnija je od CT-a jer nema štetnog ionizirajućeg zračenja, što omogućava istraživanja na zdravim volonterima koje nije potrebno izlagati učincima zračenja. Brojna istraživanja su potrebna i važna za stvaranje kompletne slike o kranio-spinalnom prostoru i CSL-a, unatoč ili možda upravo zbog proturječnosti dosadašnjih nalaza (42, 43, 44, 45, 46, 47). Kako je rečeno, u pretvorbi signala koje stvaraju CT i MR u slike koriste se kompjutorski programi. Oni su se razvijali zajedno sa uređajima odgovarajući novim rezolucijskim mogućnostima. Glavna mana dosadašnjih programa što se tiče CSL-a bila je potreba da znanstvenici sami označavaju granicu CSL-a i moždanog tkiva, što je dugotrajan i zamoran postupak, ali najveća mana mu je pristranost samih znanstvenika. Takvi programi su Structural Parametric Mapping software (SPM), Persona, Voxel Based Morphometry (VBM), i mnogi drugi. Neki od novijih programa su Edge Wave algorithm i ROIV (*eng. Range of Interest Volumetry*). Oni omogućavaju pretvaranje i MR i CT signala i računanje volumena, a sve to rade automatski, štedeći vrijeme i novac, a unaprjeđujući preciznost. Primjeri rada u ROIV-u prikazani su na Slici 1 i 2 (48,49).



Slika 1. Prikazan je postupak određivanja volumena kranijalnog CSL-a pomoću ROI-a. (Slika pribavljena ljubaznošću Poliklinike Neuron pri Hrvatskom institutu za istraživanje mozga)



Slika 2. Prikazano je mjerenje volumena spinalnog CSL-a pomoću ROIV-a. (Slika pribavljena ljubaznošću Poliklinike Neuron pri Hrvatskom institutu za istraživanje mozga)

Volumen likvora u kranijskom prostoru određen CT i MR volumetrijom.

Ukupan volumen i distribucija CSL značajan su podatak u kontekstu boljeg razumijevanja same dinamike likvora, u istraživanjima u kojima se iz CSL-a istražuju potencijalni biomarkeri za neurološke i druge bolesti, ali i u području anestezije, osobito prilikom intratekalne primjene lijekova. Unatoč velikom značaju poznavanja točne distribucije i ukupnog volumena CSL kod zdravih ispitanika, u znanstvenim radovima dostupne informacije su dosta skromne, uglavnom zasnovane na malom broju ispitanika ili pak izračunate matematičkim formulama.

U likvorskom se prostoru mlade zdrave odrasle osobe sveukupno nalazi 120-160 mL tekućine, dok se kod starijih zdravih osoba nalazi 150-220 mL (50,51,52,53,54). S druge strane, prema Lundervoldu taj volumen varira između 116 i 187 mL (55). Razlikujemo likvorske prostore unutar mozga (unutarnji likvorski prostor) te one koji okružuju središnji živčani sustav (vanjski likvorski prostor). Distribucija moždane tekućine je takva da se većina volumena, oko 125 mL, nalazi u kranijalnom i spinalnom subarahnoidalnom prostoru, a oko 25 mL u moždanim komorama (7). Prema Guytonu u lateralnim ventriklima se nalazi od 25 do 30 mL CSL, u kranijalnom subarahnoidalnom prostoru 100 mL CSL, u trećoj moždanoj komori 2-3 mL CSL, u četvrtoj moždanoj komori 2-3 mL CSL (2).

Rezultati CT pretraga u korelaciji su sa gore navedenim rezultatima MR-a, iako i oni pokazuju značajne varijacije u volumenu CSL-a, od 25 mL do 297 mL, ali srednja vrijednost odgovara uvriježenim vrijednostima sa oko 157 mL (48).

U dostupnoj literaturi podaci za ukupan volumen moždane tekućine u kralježničkoj moždini razlikuju se ovisno o metodologiji istraživanja, prema Guytonu volumen CSL u kralježničkoj moždini iznosi 25mL. S druge strane prema Edsbaggeu i suradnicima, volumen CSL samo u spinalnom prostoru, mjeren na 22 zdrava dobrovoljca pomoću MR, iznosi 81 +/- 13 mL. Prema istom istraživanju distribucija unutar spinalnog prostora je takva da je volumen CSL u cervikalnoj regiji 19 +/- 3 mL, u toraklanoj 38 +/- 8 mL te u lumbosakralnoj regiji 25 +/- 7 mL (56). Mjerenje izvedeno na 10 zdravih osoba starih 22 godine u Poliklinici Neuron na Hrvatskom institutu za istraživanje mozga (HIIM) pokazala su intrakranijski volumen manjim od uvriježenih vrijednosti od 1600 do 1700 mL, tj. da iznosi 1512,3 +/- 146,5 mL (57). Pri istom mjerenju volumen moždanog parenhima iznosio je 1355,7 mL, što ukazuje da je volumen CSL-a u kraniju oko 150 mL (57). Nove metode korisne su za promatranje volumena likvora u patološkim stanjima, ne samo u istraživačke, već i u dijagnostičke svrhe. Takvo istraživanje proveli su Nikić i suradnici 2016., prikazujući promjene volumena CSL-a u kranijskom i spinalnom prostoru u osobe kojoj je lumboperitonejski šant zamjenjen ventrikloperitonejskim. Nakon uvođenja ventrikloperitonejskog šanta kranijski volumen nije se značajnije promijenio (sa 173,2 mL porastao je na 174,2 mL). Spinalni volumen je, pak narastao dvostruko (sa 49,3 mL na 104,9 mL). Ovo istraživanje važno je jer potiče na promišljanje potrebe za volumetrijskom dijagnostikom kako kranijskog, tako i spinalnog prostora prije neurokirurških zahvata i tijekom praćenja bolesnika (58).

Dakle, nove metode volumetrije likvorskog sustava ukazuju kako bi likvora u odrasloj osobi bilo znatno više nego što se to navodilo u literaturi u posljednji 100 godina. Još nema podatka gdje bi se volumetrija likvora i u kranijском i u spinalnom prostoru napravila kod zdravih pojedinaca, bilo u odrasloj, bilo u dječjoj populaciji. Prema novim istraživanjima fiziologije likvora, tlak likvora bi ovisio o ukupnom volumenu likvora pa je stoga važno znati koji je normalni volumen te tekućine.

Na kraju, ponukani gore navedenim spoznajama i mogućnostima modernih volumetrijskih metoda može se samo reći da područje istraživanja CSL-a čeka uzbudljiva budućnost. Iščitavajući medicinske udžbenike koji se nepokolebljivo drže Dandyeve teorije o stvaranju i fiziologiji CSL-a čini se da je istraživanjima na tom području došao kraj. No, nove metode daju naslutiti da ovo nije kraj, čak niti početak kraja. No, ono što možda jest, je kraj početka.

Zahvale

Prije svega zahvaljujem svome mentoru, prof. dr. sc. Marijanu Klarici, dr. med. na svesrdnoj pomoći i prenesenom znanju.

Također, zahvaljujem svojim prijateljima koji su mi tokom ovih šest godina bili neprocjenjiva podrška, pa tako i u pisanju ovog rada. Dakle, Dora, Ira, Petra, Uršula, Željka, Filipe i Leo, hvala vam!

Veliko hvala i mojoj obitelji koja mi je bila ogromna podrška tokom studija.

Literatura

1. Fanghaenel J, Pera F, Anderhuber F, Nitsch R. Waldeyerova anatomija čovjeka. Golden marketing-tehnička knjiga. Zagreb, 2009; str. 93, 425-443
2. Guyton C, Hall JE. Medicinska fiziologija. Medicinska naklada. Zagreb, 2003; str.209, 286,591,745-750
3. Monro A. Observations on the structure and function of the nervous system. Creech & Johnson. Edinburgh. 1783.
4. Kellie G. Appearances observed in the dissection of two individuals; death from cold and congestion of the brain. *Trans Med Chir Sci Edinb.* 1824; 1: 84–169
5. Mokri B. The Monro-Kellie hypothesis: applications in CSF volume depletion. *Neurology.* 2001;56(12):1746-1748
6. Mascarenhas S, Vilela GH, Carlotti C, Damiano LE, Seluque W, Colli B, Tanaka K, Wang CC, Nonaka KO. The new ICP minimally invasive method shows that the Monro-Kellie doctrine is not valid. *Acta Neurochir Suppl.* 2012;114:117-120. doi: 10.1007/978-3-7091-0956-4_21.
7. Sakka L, Coll G, Chazal J. Anatomy and physiology of cerebrospinal fluid. *Euro Ann Otorhinolaryngol, Head Neck Dis.* 2011; 128 (6): 309–316. doi:10.1016/j.anorl.2011.03.002
8. Hall J. Guyton and Hall textbook of medical physiology (12th ed. ed.). Philadelphia, Pa. Saunders/Elsevier. 2011; str. 749
9. Cushing HW. Studies on the cerebrospinal fluid. *J Med Res,* 1914;8:406–409
10. Dandy WE. Extirpation of the choroid plexus of the lateral ventricles in communicating hydrocephalus. *Ann Surg.* 1918; 68:569–579

11. Lun M P, Monuki E S, Lehtinen M K. Development and functions of the choroid plexus–cerebrospinal fluid system. *Nature Rev Neurosci.* 2015; 16: 445–457. doi:10.1038/nrn3921
12. Silva-Vargas V, Maldonado-Soto AR, Mizrak D, Codega P, Doetsch F. Age-Dependent Niche Signals from the Choroid Plexus Regulate Adult Neural Stem Cells. *Cell Stem Cell.* 2016;19(5):643-652. doi: 10.1016/j.stem.2016.06.013.
13. Hajdu SI. A note from history: discovery of the cerebrospinal fluid. *Ann Clin Lab Sci.* 2003; 33 (3): 334–336
14. Nepoznat autor. Uzgon, "Hrvatska enciklopedija", Leksikografski zavod Miroslav Krleža, www.enciklopedija.hr, 2016.
15. Miyajima M, Arai H. Evaluation of the Production and Absorption of Cerebrospinal Fluid. *Neurol Med Chir. Tokyo,* 2015; 55(8): 647–656
16. Bulat M, Klarica M. Recent insights into a new hydrodynamics of the cerebrospinal fluid. *Brain Res Rev.* 2011; 65(2):99-112
17. Orešković D, Klarica M. The formation of cerebrospinal fluid: Nearly a hundred years of interpretations and misinterpretations. *Brain Res Rev.* 2010; 64:241-262. <https://doi.org/10.1016/j.brainresrev.2010.04.006>
18. Klarica M, Radoš M, Erceg G, Petošić A, Jurjević I, Orešković D. The Influence of Body Position on Cerebrospinal Fluid Pressure Gradient and Movement in Cats with Normal and Impaired Craniospinal Communication. *PLoS ONE,* 2014; 9(4):e95229

19. Jurjević I, Radoš M, Orešković J, Prijčić R, Tvrdeić A, Klarica M. Physical Characteristics in the New Model of the Cerebrospinal Fluid System. Coll. Antropol. 2011; Suppl.1:51-56
20. Klarica M, Oresković D, Bozić B, Vukić M, Butković V, Bulat M. New experimental model of acute aqueductal blockage in cats: effects on cerebrospinal fluid pressure and the size of brain ventricles. Neurosci. 2009; 158: 1397– 1405
21. Bulat M, Lupret V, Oresković D, Klarica M: Transventricular and transpial absorption of cerebrospinal fluid into cerebral microvessels. Coll Antropol. 2008; 32: 43– 50
22. Hashimoto PH. The cerebrospinal fluid as a tissue fluid of the nervous system. The role of CSF circulation and its clinical significance. Nerv Syst Child. 2004; 29: 217– 223
23. Ayling J. Managing head bangles. Emerg Med Serv. 2002; 31 (8): 42.
24. Cushing H. Concerning a definite regulatory mechanism of the vasomotor centre which controls blood pressure during cerebral compression. Bull Johns Hopkins Hosp. 1901; 12: 290–292
25. Magnaes B. Body position and cerebrospinal fluid pressure. Part 1: Clinical studies on the effect of rapid postural changes. J Neurosurg. 1976; 44: 687–697
26. Magnaes B. Body position and cerebrospinal fluid pressure. Part 2: Clinical studies on the orthostatic pressure and the hydrostatic indifferent point. J Neurosurg. 1976; 44: 698–705

27. Marmarou A, Shulman K, Rosende RM. A nonlinear analysis of the cerebrospinal fluid system and intracranial pressure dynamics. *J Neurosurg.* 1978; 48: 332–344
28. Felgenhauer K. Protein size and CSF composition. *Klin Wochenschr.* 1974; 52 (24): 1158–64. doi:10.1007/BF01466734
29. Herbowski L. The Maze of the Cerebrospinal Fluid Discovery. *Anat Res Internat.* 2013; Article ID 596027
30. Cotugno D. De Ischiade Nervosa commentaries Apud Fratrem Simonios. Publica Facultate(1st Ed), Neapoli. 1764.
31. Breasted J H, The Edwin Smith Surgical Papyrus, Volume 1: Hieroglyphic Transliteration, Translation, and Commentary. The University of Chicago Press.(1st Ed), Chicago. 1930.
32. Dandy WE. Roentgenography of the brain after injection of air into the spinal canal. *Ann Surg.* 1919; 70:397-403
33. Hebrang A, Klarić-Čustović R. Radiologija. Medicinska Naklada, Zagreb. 2007; str. 57-60
34. Goldman L W. Principles of CT: Multislice CT. *J Nucl Med Technol.* 2008; 36 (2): 57-68
35. Brinar V. Neurologija za medicinare. Medicinska naklada, Zagreb. 2009; str. 155-160
36. Novelline R. Squire's Fundamentals of Radiology. Harvard University Press. (5th Ed). 1997.
37. Glowacki M, Budohoski K, Marszalek P, Walecki J, Czernicki Z. A Non-invasive Assessment of Intracranial Volume Reserve by Measuring Cerebrospinal Fluid

- Volume with the Aid of CT Imaging. In: Czernicki Z., Baethmann A., Ito U., Katayama Y., Kuroiwa T., Mendelow D. (eds) Brain Edema XIV. Act Neurochir Supp. Springer, Vienna. 2010.
38. Goldman L W. Principles of CT nad CT Technology. J Nucl Med Technol. 2007; 35 (3): 115-128
39. Langheinrich A C, Kampschulte M, Crößmann C. Role of Computed Tomography Voxel Size in Detection and Discrimination of Calcium and Iron Deposits in Atherosclerotic Human Coronary Artery Specimens. J Comp Assist Tomograph. 2009; 33(4):517-522. doi:10.1097/RCT.0b013e318194c0a2.
40. Lauterbur PC. Image Formation by Induced Local Interactions: Examples of Employing Nuclear Magnetic Resonance. Nature. 1973; 242 (5394): 190–191
41. Filler A. The History, Development and Impact of Computed Imaging in Neurological Diagnosis and Neurosurgery: CT, MRI, and DTI. Nature Preced. 2009; doi:10.1038/npre.2009.3267.5
42. Henry-Feugeas MC, Idy-Peretti I, Baledent O, Cornu P, Lejay H, Bittoun J, Schouman-Claeys E. Cerebrospinal Fluid Flow Waveforms: MR Analysis in Chronic Adult Hydrocephalus. Invest Radiol.2001; 36 (3): 146-154
43. Teasdale G M, Grant R, Condon B, Patterson J, Lawrence A, Hadley D M, Wyper D. Intracranial CSF volumes: natural variations and physiological changes measured by MRI. Acta Neurochir Suppl, Wien. 1988;42:230-5.
44. Condon B, Wyper D, Grant R, Patterson J, Hadley D, Teasdale G, Rowan J. Use Of Magnetic Resonance Imaging To Measure Intracranial Cerebrospinal Fluid Volume. The Lancet. 1986; 327 (8494): 1355-1357

45. Tsutsumi S, Ito M, Yasumoto Y, Tabuchi T, Ogino I. The Virchow-Robin spaces: delineation by magnetic resonance imaging with considerations on anatomofunctional implications. *Childs Nerv Syst.* 2011; 27(12):2057-66. doi: 10.1007/s00381-011-1574-y.
46. De Vis J B, corresponding author Zwanenburg J J, Van der Kleij L A, Spijkerman J M, Biessels G J, Hendrikse J, Petersen E T. Cerebrospinal fluid volumetric MRI mapping as a simple measurement for evaluating brain atrophy. *Eur Radiol.* 2016; 26: 1254–1262.
47. Le Bret A, Kenmochi Y, Hodel J, Rahmouni A, Decq P, Petit E. Volumetric relief map for intracranial cerebrospinal fluid distribution analysis. *Computerized Medical Imaging and Graphics.* 2015; 44:26–40. DOI: 10.1016/j.compmedimag.2015.06.001
48. Bin Zahid A, Mikheev A, Il Yang A, Samadani U, Rusinek H. Calculation of brain atrophy using computed tomography and a new atrophy measurement tool. *Proc. SPIE 9413, Med Imag 2015: Imag Process.* 2015; doi:10.1117/12.2080860.
49. Ashburner J et al. Voxel-based morphometry-the methods. *Neuroimage.* 2000; 11: 805-821
50. Ben L C, Wright James T, Lai F, Sinclair J. Cerebrospinal fluid and lumbar puncture: a practical review. *J Neur.* 2012; 259 (8): 1530–1545
51. Skullerud K. Variations in the size of the human brain: Influence of age, sex, body length, body mass index, alcoholism. Alzheimer changes, and cerebral atherosclerosis. *Act Neur Scand.* 1985; 71 (Suppl. 102):3–94

52. Murphy D G, DeCarli C, Schapiro M B, Rapoport S I, Horwitz B. Age-related differences in volumes of subcortical nuclei, brain matter, and cerebrospinal fluid in healthy men as measured with magnetic resonance imaging. *Arch Neur.* 1992; 49: 839–845
53. Nolte J. *The Human Brain. An Introduction to its Functional Anatomy.* Mosby-Year Book. (3rd Ed). St. Louis. MO. 1993.
54. Harris G J, Rhew E H, Noga T, Pearlson G. User-friendly method for rapid brain and CSF volume calculation using transaxial MRI images. *Psych Res: Neuroimag.* 1991; 40: 61–68
55. Lundervold A, Taxt T, Erslund L, Fenstad A M. Volume distribution of cerebrospinal fluid using multispectral MR imaging. *Med Image Anal.* 2000; 4(2):123-36
56. Edsbagge M, Starck G, Zetterberg H, Ziegler D, Wikkelso C. Spinal cerebrospinal fluid volume in healthy elderly individuals. *Clin. Anat.* 2011; 24: 733–740. doi:10.1002/ca.21153
57. Radoš M, Klarica M, Mučić-Pucić B, Nikić I, Raguž M, Galkowski V, Mandić D, Orešković D. Volumetric analysis of cerebrospinal fluid and brain parenchyma in a patient with hydranencephaly and macrocephaly--case report. *Croat Med J.* 2014;55(4):388-393
58. Nikić I, Radoš M, Frobe A, Vukić M, Orešković D, Klarica M. The effects of lumboperitoneal and ventriculoperitoneal shunts on the cranial and spinal cerebrospinal fluid volume in a patient with idiopathic intracranial hypertension. *Croat Med J.* 2016; 57(3):293-297. doi:10.3325/cmj.2016.57.293.

Životopis

Rođen sam u Zagrebu, 21.11.1992. godine. Pohađao sam 4. Jezičnu gimnaziju u Zagrebu. Medicinski fakultet Sveučilišta u Zagrebu upisujem 2011. godine. Zajedno s kolegom Filipom Đerkeom, a pod mentorstvom prof. dr. sc. Marijana Klarice dobio sam Rektorovu nagradu za znanstveni rad 2016. Radio sam kao demonstrator na katedri za Temelje neuroznanosti, Histologiju i embriologiju, a posljednje dvije godine studija bio sam demonstrator iz predmeta Klinička propedeutika. Član sam Studentske sekcije za neuroznanost te sam dvije godine volontirao na manifestaciji Tjedan mozga. Uz to, član sam i Studentske pulmo sekcije. Aktivno sam sudjelovao na brojnim kongresima, od čega na nekoliko međunarodnih. Odlično poznajem engleski i njemački jezik. Služim se i talijanskim, francuskim i španjolskim.