

# Postupci zbrinjavanja dišnog puta

---

**Uroda, Karlo**

**Master's thesis / Diplomski rad**

**2017**

*Degree Grantor / Ustanova koja je dodijelila akademski / stručni stupanj:* **University of Zagreb, School of Medicine / Sveučilište u Zagrebu, Medicinski fakultet**

*Permanent link / Trajna poveznica:* <https://um.nsk.hr/um:nbn:hr:105:292418>

*Rights / Prava:* [In copyright](#)/[Zaštićeno autorskim pravom.](#)

*Download date / Datum preuzimanja:* **2024-08-10**



*Repository / Repozitorij:*

[Dr Med - University of Zagreb School of Medicine Digital Repository](#)



SVEUČILIŠTE U ZAGREBU  
MEDICINSKI FAKULTET

**Karlo Uroda**

# **Postupci zbrinjavanja dišnog puta**

**DIPLOMSKI RAD**



Zagreb, 2017.

SVEUČILIŠTE U ZAGREBU  
MEDICINSKI FAKULTET

**Karlo Uroda**

**Postupci zbrinjavanja dišnog puta**

**DIPLOMSKI RAD**

**Zagreb, 2017.**

Ovaj diplomski rad izrađen je na Klinici za anesteziologiju, reanimatologiju i intenzivno liječenje Kliničkog bolničkog centra Zagreb, pod vodstvom doc.dr.sc. Daniele Bandić Pavlović, dr. med. i predan je na ocjenu u akademskoj godini 2016./2017.

Mentor rada: doc.dr.sc. Daniela Bandić Pavlović, dr. med.

## Popis kratica s objašnjenjem

**AEC** - Arndt airway exchange kateter

**ASA** - (eng. American Society of Anesthesiologists) Američko društvo anesteziologa

**BMI** - (eng. body mass indeks) indeks tjelesne mase

**BURP** - (eng. backward, upward, rightward pressure) potisak prema straga, gore, desno

**CICV** - (eng. cannot intubate, cannot ventilate) ne može se intubirati, ne može se ventilirati

**DAS** - (eng. Difficult Airway Society) Društvo za otežani dišni put

**DL** - direktna laringoskopija

**ETI** - endotrahealna intubacija

**ETT** - endotrahealni tubus

**FIS** - (eng. flexible intubation scope) fiberoskop za intubaciju

**FOB** - (eng. flexible fiberoptic bronchoscope) fiberoptički bronhoskop

**FRK** - funkcionalni rezidualni kapacitet

**FSI** - (eng. flexible scope intubation) intubacija fiberoskopom

**KTM** - krikotiroidna membrana

**LED** - (eng. light emitting diode) svjetleća dioda

**LM** - laringealna maska

**LMA** - Laryngeal mask airway

**NFT** - nazofaringealni tubus

**NMBD** - (eng. neuromuscular blocking drugs) blokatori neuromišićne spojnice

**OFT** - orofaringealni tubus

**POGO** - (eng. percentage of glottic opening) postotak otvorenosti glotisa

**pLMA** - ProSeal Laryngeal mask airway

**PPV** - (eng. positive pressure ventilation) ventilacija pod pozitivnim tlakom

**RAE ETT** - Ring-Adair-Elwin endotrahealni tubus

**RI** - retrogradna intubacija

**SAYGO** - (eng. spray as you go) raspršuj kako uvodiš

**SGP** - supraglotičko pomagalo

**SLIPA** - Streamlined Liner of Pharyngeal Airway

**sLMA** - Supreme Laryngeal mask airway

**TDL** - tubus dvostrukog lumena

**TMZ** - temporomandibularni zglob

**TTJV** - transtrahealna jet ventilacija

**ULBT** - (eng. upper lip bite test) test ugriza gornje usne

**UP** - unutarnji promjer

**VL** - videolaringoskop

**ZDP** - zbrinjavanje dišnog puta

# SADRŽAJ

<b>SAŽETAK</b> .....	I
<b>SUMMARY</b> .....	II
<b>1. Uvod</b> .....	1
<b>2. Funkcionalna anatomija dišnog puta</b> .....	3
2.1. Uvod .....	3
2.2. Nos .....	3
2.3. Usna šupljina .....	4
2.4. Ždrijelo .....	5
2.5. Grkljan .....	6
2.6. Traheja i bronhi .....	8
<b>3. Procjena dišnog puta</b> .....	9
3.1. Uvod.....	9
3.2. Pregled i procjena dišnog puta.....	9
<b>4. Priprema prije zbrinjavanja dišnog puta</b> .....	13
4.1. Preoksigenacija.....	13
4.2. Sprječavanje aspiracije želučanog sadržaja u pluća.....	14
4.3. Refleksi dišnih puteva i fiziološki odgovor na intubaciju traheje.....	15
4.4. Vrste anestezije za zbrinjavanje dišnog puta.....	16
<b>5. Ventilacija preko maske</b> .....	17
5.1. Općenito.....	17
5.2. Maske za lice.....	17
5.3. Tehnika postavljanja maske .....	18
5.4. Pomagala za održavanje prohodnosti dišnog puta koja se mogu koristiti uz masku .....	20
5.4.1. Općenito.....	20
5.4.2. Orofaringealni tubus .....	21
5.4.3. Nazofaringealni tubus .....	23
5.5. Otežana ventilacija maskom .....	24

<b>6. Supraglotička pomagala .....</b>	<b>25</b>
6.1. Općenito.....	25
6.2. Perilaringealna pomagala .....	27
6.2.1. Laringealna maska .....	27
6.2.2. Postavljanje laringealne maske.....	28
6.2.3. LMA ProSeal.....	29
6.2.4. LMA Supreme.....	30
6.2.5. Ostala perilaringealna pomagala.....	31
6.3. Anatomski oblikovana pomagala bez balona.....	32
6.3.1. Općenito.....	32
6.3.2. i-gel.....	33
6.4. Pomagala s faringealnim balonom.....	34
6.4.1. Općenito.....	34
6.4.2. Pomagala s faringealnim i ezofagealnim balonom.....	34
<b>7. Endotrahealna intubacija.....</b>	<b>37</b>
7.1. Općenito.....	37
7.2. Direktna laringoskopija.....	38
7.2.1. Općenito.....	38
7.2.2. Tehnika direktne laringoskopije.....	39
7.2.3. Tehnika intubacije kroz nos.....	43
7.3. Endotrahealni tubusi.....	44
7.3.1. Općenito.....	44
7.3.2. Vodičice za uvođenje tubusa.....	47
7.4. Otežana intubacija.....	48
7.4.1. Općenito .....	48
7.4.2. Intubacija fiberoskopom.....	48
7.4.3. Rigidna indirektna laringoskopija.....	50
7.4.4. Optičke sonde s osvjetljenjem.....	52
7.4.5. Videolaringoskopija.....	55
7.4.6. Intubacija kroz supraglotičko pomagalo.....	57
7.4.7. Retrogradna intubacija.....	58
7.4.8. Tubusi s dvostrukim lumenom i bronhalni blokatori.....	61
7.5. Ekstubacija.....	62



<b>8. Kirurško zbrinjavanje dišnog puta .....</b>	<b>64</b>
8.1. Općenito.....	64
8.2. Transtrahealna jet ventilacija.....	64
8.3. Krikotiroidotomija.....	65
8.3.2. Općenito.....	65
8.3.3. Postupci krikotiroidotomije.....	65
8.4. Traheotomija.....	67
<b>9. Zaključak.....</b>	<b>68</b>
<b>10. Zahvale .....</b>	<b>69</b>
<b>11. Literatura .....</b>	<b>70</b>
<b>12. Životopis .....</b>	<b>79</b>

## **SAŽETAK**

### **Postupci zbrinjavanja dišnog puta**

**Karlo Uroda**

Zbrinjavanje dišnog puta odnosi se na uspostavljanje i osiguravanje prohodnosti dišnog puta. Kamen temeljac je naprednih mjera održavanja života u anesteziologiji i hitnoj medicini.

Potreban je niz znanja i vještina za uspješno zbrinjavanje dišnog puta kao što su poznavanje anatomije dišnog puta, sposobnost predviđanja poteškoća sa zbrinjavanjem, osmišljavanje plana kako će se pojedinom pacijentu u određenoj situaciji zbrinuti dišni put i vještina potrebnih za izvršavanje tog plana pomoću širokog spektra dostupnih pomagala i postupaka za samo zbrinjavanje.

Ventilacija maskom je jednostavna, neinvazivna tehnika za zbrinjavanje dišnog puta koja se može koristiti kao primarni način ventilacije u kratkotrajnoj anesteziji ili kao privremeno rješenje dok se ne uspostavi definitivni dišni put.

U skupinu supraglotičkih pomagala spada vrlo veliki broj pomagala za zbrinjavanje dišnog puta koja se u dišni put postavljaju na slijepo. Nakon postavljanja, održavaju dišni put otvorenim i omogućavaju ventilaciju, oksigenaciju i isporuku anestetičkih plinova.

Endotrahealna intubacija je zlatni standard u zbrinjavanju dišnog puta te ga maksimalno štiti od aspiracije želučanog sadržaja.

Direktna laringoskopija je najčešća metoda koja se koristi u intubaciji za direktnu vizualizaciju glotisa.

Indirektnom laringoskopijom pomoću različitih uređaja kao što su videolaringoskopi, fiberoptički bronhoskopi, fiberoskopi i optičke vodilice, zamjenjuje se direktna laringoskopija. To su nezamjenjiva sredstva u otežanoj intubaciji.

U kirurško, invazivno ili perkutano zbrinjavanje dišnog puta spadaju postupci za kojima se poseže kada nijedna metoda neinvazivnog zbrinjavanja dišnog puta nije uspjela.

**KLJUČNE RIJEČI:** zbrinjavanje dišnog puta, ventilacija maskom, endotrahealna intubacija, otežana intubacija, direktna laringoskopija, supraglotička pomagala

## **SUMMARY**

### **AIRWAY MANAGEMENT TECHNIQUES**

**Karlo Uroda**

The term airway management refers to the practice of maintaining airway patency. It is a cornerstone of advanced life support in anesthesiology and emergency medicine. Successful airway management requires a range of knowledge and skill sets - specifically, knowledge of the airway anatomy, the ability to predict difficulty with airway management and to formulate an airway management plan, as well as have the skills necessary to execute that plan using the wide array of airway devices available.

Mask ventilation is a noninvasive technique for airway management that can be used as a primary mode of ventilation for an anesthetic of short duration or as a bridge to establishing of a more definitive airway.

The term supraglottic airway refers to a diverse family of medical devices that are blindly inserted into the pharynx to provide a patent conduit for ventilation, oxygenation, and delivery of anesthetic gases.

Endotracheal intubation is the gold standard for airway management. It establishes a definitive airway and provides maximal protection against the aspiration of gastric contents.

Endotracheal intubation is usually facilitated by direct laryngoscopy.

Different devices that use indirect laryngoscopy are available, including flexible intubation scopes, videolaryngoscopes, and intubating optical stylets. They are indispensable tools for the management of the known or predicted difficult airway.

Percutaneous (invasive) airways are indicated as a rescue technique when attempts at establishing a noninvasive airway fail.

**KEY WORDS:** airway management, mask ventilation, difficult airway, endotracheal intubation, direct laryngoscopy, supraglottic airways

# 1. Uvod

Zbrinjavanje dišnog puta (ZDP) odnosi se na uspostavljanje i osiguravanje prohodnosti dišnog puta. Kamen temeljac je naprednog održavanja života, zbog čega bi s njim trebali biti upoznati liječnici svih struka, a ne samo anesteziolozi i liječnici hitne medicine.

Tradicionalno, ventilacija maskom za lice i endotrahealna intubacija dugo su vremena bile temelj u ZDP-u. Međutim, u posljednjih 25 godina, uz laringealnu masku su se pojavila mnoga druga pomagala i postupci koji također omogućavaju adekvatno zbrinjavanje.

Uspješan ZDP zahtijeva niz znanja i vještina poput sposobnosti predviđanja poteškoća sa zbrinjavanjem, osmišljavanja plana za ZDP i vještina potrebnih za izvršavanje tog plana uz pomoć dostupnih pomagala i postupaka za zbrinjavanje. Razvijanje tih vještina bi trebao biti imperativ za svakog anesteziologa i liječnika hitne medicine. Za njih vrijedi pravilo da je ponavljanje majka znanja koje povećava uspješnost postavljanja pomagala i smanjuje mogućnost komplikacija.

U upotrebu se stalno uvode novi uređaji i pomagala za zbrinjavanje dišnog puta s jedinstvenim svojstvima koja mogu biti korisna u određenoj situaciji. Poznavanje najnovijih uređaja i pomagala te postupaka njihova korištenja je vrlo važno kako bi liječnik znao odabrati onaj najbolji i kako bi imao što više opcija. Nije ugodno prvi put koristiti novo pomagalo ili uređaj za zbrinjavanje dišnog puta u stvarnoj situaciji gdje pacijentov život visi o koncu.

Činjenica da neuspjeh u zbrinjavanju dišnog puta može dovesti do hipoksične ozljede mozga ili do smrti u samo nekoliko minuta, pokazuje da poteškoće u zbrinjavanju mogu imati ozbiljne posljedice. Analiza baze podataka "Closed Claims Project" Američkog društva anesteziologa (ASA) pokazala je da teškoće u zbrinjavanju dišnog puta povećavaju vjerojatnost smrti ili oštećenja mozga za 15 puta (1).

Inače, ASA je objavila smjernice, u obliku hodograma, za procjenu dišnog puta tj. za procjenu koliko će teško biti zbrinjavanje i smjernice za zbrinjavanje otežanog dišnog

puta, a koje su dostupne on-line. Prema njima, zbrinjavanje je otežano ukoliko standardno educirani anesteziolog ima poteškoće s ventilacijom uz pomoć maske i s endotrahealnom intubacijom (2).

U ovom radu bit će prikazani postupci zbrinjavanja dišnog puta. Također, bit će opisan veliki broj pomagala koja se u zbrinjavanju koriste.

Da bi se dišni put zbrinuo na najbolji mogući način, potrebno je poznavati anatomiju dišnog puta. Nakon procjene težine ZDP-a, potrebno je pacijenta dobro pripremiti i odlučiti kojim će se postupkom dišni put zbrinuti.

## **2. Funkcionalna anatomija dišnog puta**

### **2.1. Uvod**

Različiti aspekti zbrinjavanja dišnog puta ovise o znanju anatomije, a to su procjena dišnog puta, priprema za intubaciju i pravilna upotreba pomagala za zbrinjavanje.

Poznavanje anatomije normalnog dišnog puta i njegovih varijacija važno je u osmišljavanju plana zbrinjavanja. Budući da neke kritične anatomske strukture mogu biti teško vidljive tijekom zbrinjavanja, liječnik mora biti upoznat s njihovim međuodnosima.

Dišni put se može podijeliti na gornji dišni put, koji uključuje nosnu i usnu šupljinu, ždrijelo i grkljan i na donji dišni put, koji se sastoji od traheobronhalnog stabla.

### **2.2. Nos**

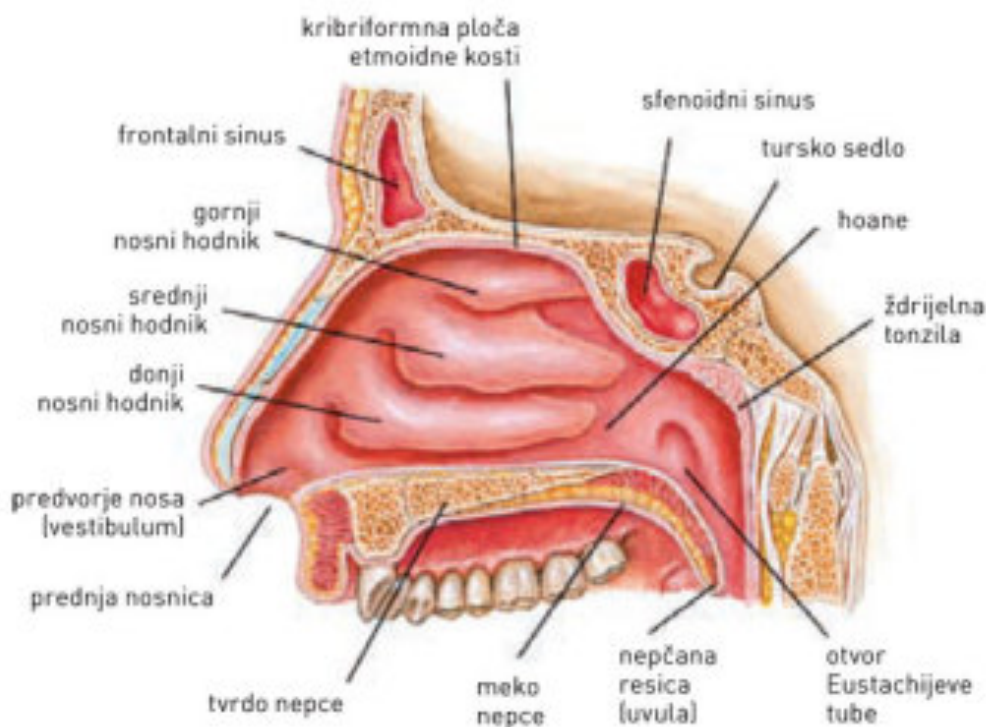
Dišni put funkcionalno započinje otvorom nosnica. Nos je nosnim septumom podijeljen na desnu i lijevu nosnu šupljinu. Čini njihov srednji zid. Septum se sprijeda sastoji od septalne hrskavice, a straga od dviju kostiju - etmoidne kosti i vomera. Devijacija nosnog septuma uobičajena je u odrasloj populaciji (3). Zbog toga, prije uvođenja pomagala i uređaja za zbrinjavanje dišnog puta kroz nosnice, treba odrediti prohodniju nosnicu. Devijacija nosnog septuma je češća u lijevu stranu.

Na bočnom zidu nosnih šupljina nalaze se tri nosne školjke koje ih dijele u tri nosna hodnika. Donji nosni hodnik se nalazi između donje nosne školjke i dna nosne šupljine. On je poželjan put prolaska uređaja i pomagala za zbrinjavanje dišnog puta (4).

Krov nosne šupljine formira kribriiformna ploča koja je dio etmoidne kosti. Ukoliko se ošteti ta krhka struktura, dolazi do komunikacije nosnih i intrakranijalnih šupljina što rezultira rinolikvorejom.

Budući da je sluznica nosa jako vaskularizirana, prije uvođenja pomagala i uređaja za zbrinjavanje dišnog puta trebalo bi se lokalno primijeniti vazokonstriktor kako bi se izbjegao nastanak epistakse.

Stražnji otvori nosnih šupljina su hoane, koje povezuju nosne šupljine s gornjim dijelom ždrijela, nazofarinksom (5).



**Slika br. 1** - Anatomija nosa

(Preuzeto sa: [http://www.vasezdravlje.com/izdanje/image\\_raw/2755/large/](http://www.vasezdravlje.com/izdanje/image_raw/2755/large/))

(Pristupljeno 5. lipnja 2017.)

### 2.3. Usna šupljina

Zbog relativno uskih nosnih prolaza i značajnog rizika od traume nosnih struktura, usna šupljina se puno češće koristi za zbrinjavanje dišnog puta. Mnogi postupci zbrinjavanja zahtijevaju široko otvorena usta što ovisi o opsegu kretnji u temporomandibularnom zglobu (5).

Usnoj šupljini, koja vodi u orofarinks, jezik predstavlja dno, a tvrdo i meko nepce krov. Tvrdo nepce čini prednje dvije trećine krova usta. Meko nepce je mišićno-vezivno tkivo koje je pričvršćeno na tvrdo nepce i tvori stražnju trećinu krova usta.

Jezik ima velik broj mišića, a najvažniji je genioglosus, koji povezuje jezik s mandibulom. Potiskom donje čeljusti, prema naprijed i gore, riješava se opstrukcija dišnog puta uzrokovana zapadanjem jezika u orofarinks (6).

Celulitis (Ludwigova angina) i stvaranje hematoma u submandibularnom i sublingvalnom prostoru može također uzrokovati zapadnje jezika i time opstrukciju dišnog puta (7).

## 2.4. Ždrijelo

Ždrijelo je mišićna cijev koja se proteže od baze lubanje do razine krikoidne hrskavice grkljana i povezuje usnu i nosnu šupljinu s grkljanom i jednjakom.

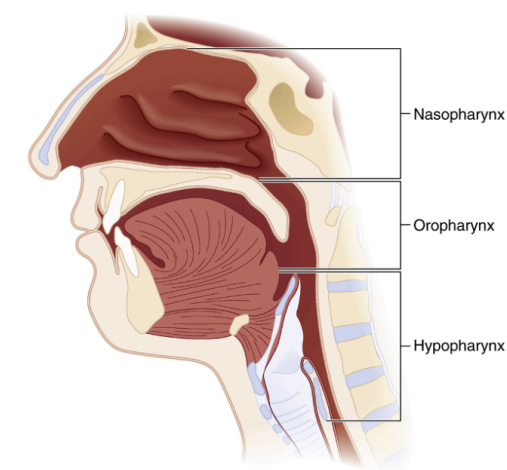
Stražnji zid ždrijela sastoji se od bukofaringealne fascije, koja odvaja ždrijelo od retrofaringealnog prostora.

Muskulatura ždrijela kod budnog pacijenta održava dišni put prohodnim. Gubitak tonusa tih mišića jedan je od primarnih uzroka opstrukcije gornjeg dišnog puta tijekom kardiorespiratornog aresta ili anestezije (8). Pri zabacivanju glave, podizanjem brade sa zatvaranjem usta, povećava se uzdužna napetost u ždrijelnim mišićima i tako sprječava kolabiranje dišnog puta (9).

Ždrijelo se može podijeliti na nazofarinks, orofarinks i hipofarinks. U krovu nazofarinksa nalazi se ždrijelna tonzila koja može uzrokovati kroničnu nazalnu opstrukciju i, ukoliko se poveća, uzrokuje poteškoće u postavljanju pomagala za zbrinjavanje, osobito kod djece. Nazofarinks završava mekim nepcem.

Orofarinks se nalazi između mekog nepca i epiglotisa. Bočni zidovi sadrže palatoglosalne i palatofaringealne nabore. Između tih nabora nalaze se palatinalne tonzile, koje mogu hipertrofirati i izazvati opstrukciju dišnih puteva. U prednjem dijelu orofarinksa se nalazi baza jezika povezana glosopiglotskim naborima s epiglotisom, a koji ograničavaju prostore zvane valekule.

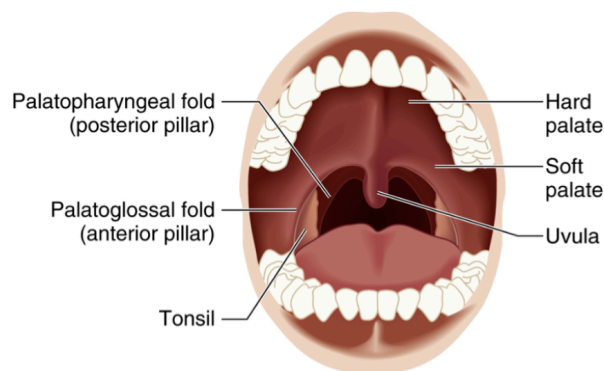
Hipofarinks ili laringofarinks započinje na razini epiglotisa i završava na razini krikoidne hrskavice gdje započinje jednjak. Hipofarinks se otvara u grkljan (5).



**Slika br. 2** - Anatomija ždrijela

(Preuzeto sa: <https://expertconsult.inkling.com/read/miller-anesthesia-8/chapter-55/figure-55-3>) (Pristupljeno 5.lipnja 2017.)





**Slika br. 3** - Strukture ždrijela pri pogledu u usta

(Preuzeto sa: <https://expertconsult.inkling.com/read/miller-anesthesia-8/chapter-55/figure-55-4>) (Pristupljeno 5. lipnja 2017.)

## 2.5. Grkljan

Larinks je složena struktura i sastoji se od hrskavica, mišića i ligamenata. Služi kao ulaz u traheju i obavlja različite funkcije poput fonacije i zaštite dišnog puta. Sastoji se od ukupno devet hrskavica: tiroidne, krikoidne, epiglotečne te po dvije aritenoidne, kornikulatne i kuneiformne hrskavice. One su povezane ligamentima, membranama i zglobovima. Grkljan za jezičnu kost vežu tirohioidni ligament i membrana.

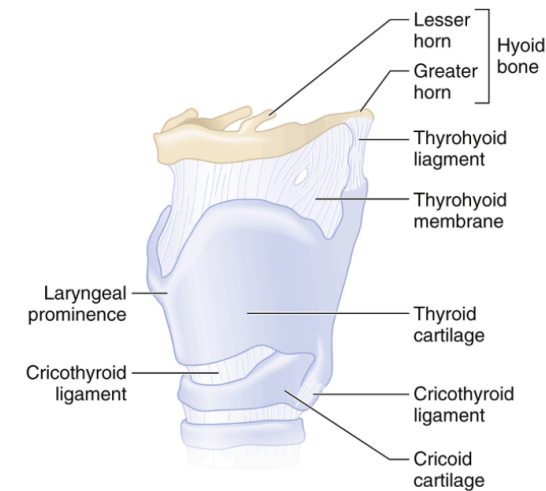
Tiroidna hrskavica je najveća i podupire većinu mekih tkiva grkljana. Njezin vrh i Adamova jabučica služe kao važne oznake za perkutane tehnike zbrinjavanja dišnog puta i primjenu blokova laringealnog živca.

Krikoidna hrskavica, koja se nalazi na razini šestog vratnog kralješka, donja je granica grkljana. Sprijeda je preko krikotiroidne membrane (KTM) povezana s tiroidnom hrskavicom. To je jedini kompletni hrskavični prsten u dišnim putevima.

Direktnom laringoskopijom (DL) prvo se vizualizira epiglotis, hrskavica koja čini prednju granicu grkljana. Epiglotis služi za sprječavanje ulaska hrane u grkljan tijekom gutanja. Prednja površina epiglotisa je pričvršćena za jezičnu kost pomoću hioepiglotskog ligamenta.

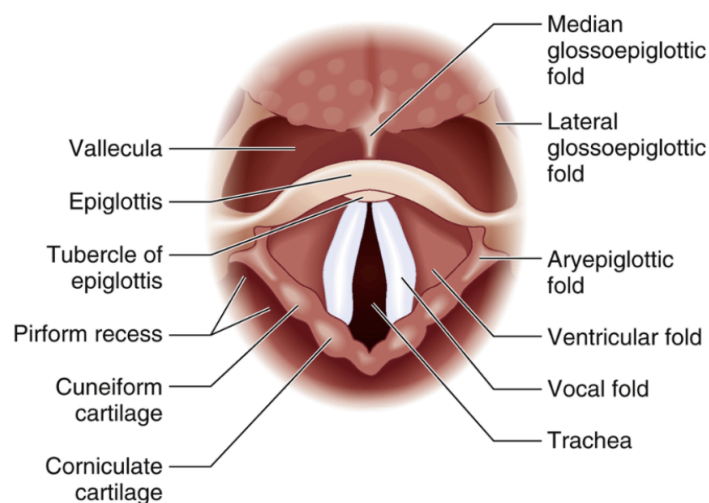
Prostor od ulaza u grkljan do donje granice krikoidne hrskavice je grkljanska šupljina. Ventrikularni nabori (vestibularni nabori ili lažne glasnice) su najviša struktura unutar laringealne šupljine. Ispod tih nabora su prave glasnice, koje se pričvršćuju na aritenoidne hrskavice straga i tiroidnu hrskavicu sprijeda, oblikujući prednju komisuru. Prostor ili otvor između glasnica naziva se glotis.

Dio laringealne šupljine iznad glotisa naziva se predvorje ili vestibulum, a dio ispod glasnica je subglotis (5).



**Slika br. 4** - Anatomija grkljana

(Preuzeto sa: <https://expertconsult.inkling.com/read/miller-anesthesia-8/chapter-55/figure-55-6>) (Pristupljeno 5. lipnja 2017.)



**Slika br. 5** - Pogled na grkljan pri DL-u

(Preuzeto sa: <https://expertconsult.inkling.com/read/miller-anesthesia-8/chapter-55/figure-55-5>) (Pristupljeno 5. lipnja 2017.)

## **2.6. Traheja i bronhi**

Traheja se proteže od krikoidne hrskavice do karine koja se nalazi na razini petog prsnoga kralješka. Duga je 10 do 15 cm u odrasloj dobi. Sastoji se od 16 do 20 hrskavičnih prstenova u obliku slova C koji su straga otvoreni. Međusobno ih povezuje fibroelastično tkivo. Trahealni mišić oblikuje stražnji zid traheje.

Na karini se traheja dijeli u lijevi i desni glavni bronh (5). U odrasloj dobi, desni bronh je okomit, za razliku od lijevog koji je pod kutem. To rezultira većom vjerojatnošću da strana tijela i endotrahealni tubus završe u desnom bronhu (10).

## **3. Procjena dišnog puta**

### **3.1. Uvod**

Iako su poteškoće u zbrinjavanju dišnog puta uvijek moguće, vrlo je važno i korisno predvidjeti te poteškoće.

Procjenom dišnog puta, odnosno pregledom pacijenta i uzimanjem detaljne anamneze, mogu se predvidjeti poteškoće s ventilacijom putem maske, s postavljanjem supraglotičkog pomagala (SGP), laringoskopijom, endotrahealnom intubacijom ili s izvedbom kirurškog dišnog puta.

Procjena nije 100% pouzdana, međutim, omogućava planiranje zbrinjavanja.

Jedan od najvažnijih faktora rizika za otežanu intubaciju je povijest prethodnih poteškoća s intubacijom. Pokazalo se da je i hrkanje rizični čimbenik za otežanu ventilaciju preko maske (11). S druge strane, prethodno jednostavno zbrinjavanje dišnog puta ne isključuje mogućnost poteškoća s ventilacijom ili intubacijom u sljedećem pokušaju.

### **3.2. Pregled i procjena dišnog puta**

Fizikalni pregled lica i vrata treba biti usmjeren na sve osobine koje mogu ukazivati na poteškoće sa zbrinjavanjem dišnog puta. To uključuje očite deformacije lica, neoplazme, opekline, veliku gušavost, kratak ili debeo vrat i retruziju mandibule.

Duga brada povezana je s otežanom ventilacijom jer maska zbog dlaka teže prijanja uz kožu pacijenta (12).

Ovratnici za imobilizaciju mogu ometati ventilaciju putem maske i DL.

Opseg vrata veći od 43 cm povezan je s otežanom intubacijom i specifičniji je od visokog BMI-a (13).

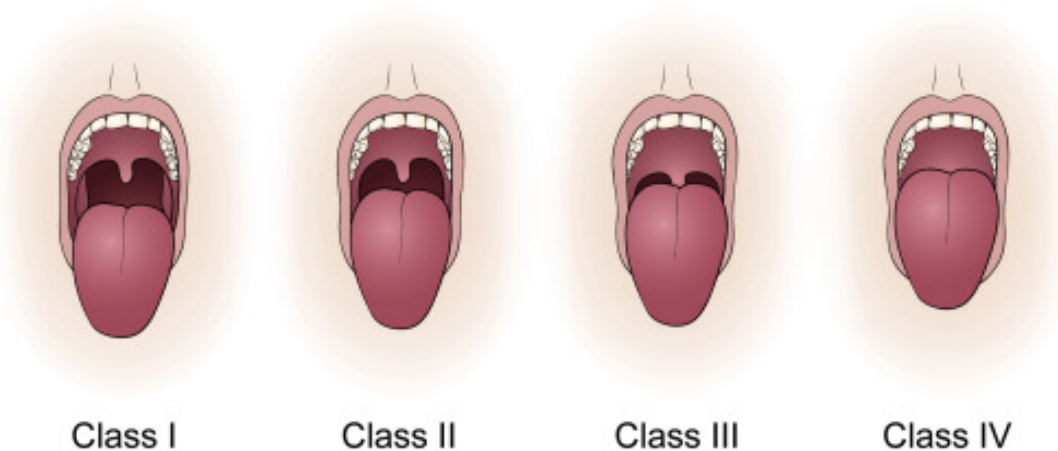
Procjena raspona otvaranja usta i pregled orofaringealne anatomije se obavlja nakon što se pacijenta zamoli da otvori usta što je više moguće. Udaljenost između donjih i gornjih sjekutića manja od 3 cm govori u prilog otežane intubacije (14). Neke su studije koristile 4 ili 4,5 cm kao graničnu vrijednost (15).

Temeljito ispitivanje orofarinksa može pomoći u prepoznavanju patoloških karakteristika koje mogu uzrokovati poteškoće s intubacijom, kao što su neoplazme, visoko nepce ili makroglosija.

1983. Mallampati i suradnici opisali su klasifikaciju u tri razreda za predviđanje otežane endotrahealne intubacije, a uzima u obzir veličinu jezika i odnos jezika s usnom šupljinom. Što je teže prikazati ždrijelne strukture to će intubacija biti teža (16).

Modificirana Mallampatijeva klasifikacija koju su opisali Samsoon i Young dodaje četvrti razred (17). Najčešće se koristi za procjenu težine dišnog puta u anestezijologiji i izgleda ovako:

- razred I - puna vidljivost tonzila, uvule i mekog nepca
- razred II - vidljivost tvrdog i mekog nepca, te gornjeg dijela tonzila i uvule
- razred III - vidljivo meko i tvrdo nepce te baza uvule
- razred IV - vidljivo samo tvrdo nepce.



**Slika br. 6** - Modificirana Mallampatijeva klasifikacija

(Preuzeto sa: [https://68.media.tumblr.com/88d272ed2ec79a91ad41bd45aea9f695\\_tumblr\\_ml8p80coFi1rq470wo1\\_500.jpg](https://68.media.tumblr.com/88d272ed2ec79a91ad41bd45aea9f695_tumblr_ml8p80coFi1rq470wo1_500.jpg)) (Pristupljeno 5. lipnja 2017.)

Kao samostalan test, modificirana Mallampatijeva klasifikacija nije dovoljna za točno predviđanje otežane intubacije, ali može biti korisna u kombinaciji s drugim testovima (18). Kako bi se poboljšala prediktivna vrijednost testa glava bi trebala biti u potpunoj ekstenziji, odnosno dobro zabačena.

Vidljivost epiglotisa tijekom pregleda orofarinksa predložena je kao nulti razred klasifikacije i taj nalaz je obično povezan s jednostavnom laringoskopijom i intubacijom, iako se i u ovom slučaju mogu pojaviti poteškoće sa ZDP-om. To se može pripisati velikom mlohavom epiglotisu u bolesnika s ovim razredom.

Potrebno je provesti i procjenu denticije. Loša denticija i klimavi zubi povećavaju mogućnost traume i predstavljaju rizik od izbijanja zuba s naknadnom aspiracijom. Klimave zube treba ukloniti prije laringoskopije. Relativno dugi gornji sjekutići mogu otežati DL.

Kozmetički zubni radovi, kao što su krune i mostovi, osobito su osjetljive na oštećenja tijekom ZDP-a.

Bezubost govori u prilog lakše intubacije, ali otežane ventilacije s maskom (19).

Idealno pozicioniranje za DL postiže se cervikalnom fleksijom i atlantookcipitalnom ekstenzijom. Takva pozicija glave naziva se položajem "njušenja".

Nemogućnost ekstenzije u atlantookcipitalnom zglobu povezana je s otežanom laringoskopijom.

Pokretljivost glave i vrata može se kvantitativno procijeniti mjerenjem udaljenosti između juguluma i vrha brade, s glavom u punoj ekstenziji i zatvorenim ustima. Udaljenosti manje od 12,5 cm povezane su s otežanom intubacijom (20).

Tijekom DL-a, jezik se gura u submandibularni prostor. Vizualizacija glotisa može biti neadekvatna ako je ovaj prostor manji zbog male mandibule.

Tiromentalna udaljenost je udaljenost između izbočenja tiroidne hrskavice i donje granice brade. Ukoliko je manja od 6,5 cm, odnosno debljine tri prsta, ukazuje na manji submandibularni prostor i poteškoće s intubacijom (20).

Raspon protruzije mandibule ima također prediktivnu vrijednost i treba biti uključen u procjenu. Ukoliko se protruzijom donje sjekutiće ne može dovesti ispred gornjih, DL će najvjerojatnije biti otežan (21).

Za razliku od Mallampatijske klasifikacije, test ugriza gornje usne (eng. ULBT- upper lip bite test), kojeg su opisali Khan i suradnici, predviđa otežanu laringoskopiju s

većom specifičnošću i manje ovisi o iskustvu liječnika. Ukoliko osoba ne može zagristi gornju usnu donjim sjekutićima, laringoskopija će biti otežana (22).

Što se više testova koristi procjena će biti bolja. Korištenjem Mallampatijeve klasifikacije uz procjenu tireoentalne, sternoentalne i interincizorne udaljenosti povećava se njenu prediktivnu vrijednost (20,23).

Modeli koji uzimaju u obzir više čimbenika rizika, poput Wilsonovog bodovanja (težina, opseg kretnji glave, vrata i čeljusti, retruzija donje čeljusti i ispali zubi) i El-Ganzourijevog (raspon otvaranja usta, tireoentalna udaljenost, Mallampati klasifikacija, opseg kretnji vrata, prognatizam, težina i anamneza otežane intubacije) razvijeni su u pokušaju poboljšavanja prediktivne vrijednosti.

Langeron i suradnici razvili su računalno potpomognut model bodovanja koji koristi nekoliko čimbenika rizika (BMI, opseg otvaranja usta, tireoentalna udaljenost, Mallampati klasifikacija i retruzija donje čeljusti) kako bi se preciznije predvidjela otežana intubacija (33).

## 4. Priprema prije zbrinjavanja dišnog puta

### 4.1. Preoksigenacija

Uz indukciju anestezije, hipoksemija se razvija vrlo brzo kao posljedica hipoventilacije ili apneje u kombinaciji sa smanjenjem funkcionalnog rezidualnog kapaciteta (FRK) što se može pripisati položaju pacijenta na leđima, paralizi mišića i izravnim učincima anestetika.

Preoksigenacijom se dušik u plućima zamijenjuje kisikom čime se produžuje vrijeme za desaturaciju hemoglobina.

Odgovarajuća preoksigenacija je bitna kada je ventilacija maskom nakon indukcije anestezije kontraindicirana ili se pretpostavlja da će biti otežana, kod otežane intubacije i kod pacijenata s manjim FRK-om (npr. kod pretilih ili trudnica).

Budući da se teškoće sa zbrinjavanjem dišnog puta mogu neočekivano pojaviti, preporučuje se rutinska preoksigenacija prije indukcije opće anestezije kako bi se produžilo vrijeme u kojem se dišni put mora definitivno zbrinuti (24).

Preoksigenacija se obično izvodi pomoću maske za lice koja je spojena na uređaj za anesteziju ili Maplesonov krug. Kako bi se osigurala adekvatna preoksigenacija, potrebno je pacijenta ventilirati 100%-tnim kisikom pri brzini protoka od 10 do 12 L/min i ne smije postojati propuštanje oko maske za lice. Smatra se da koncentracija kisika na kraju ekspirija veća od 90% maksimalno produžuje vrijeme u kojem se dišni put mora definitivno zbrinuti.

Za postizanje preoksigenacije se koriste dvije osnovne metode. U prvoj metodi koristi se ventilaciju maskom kroz 3 minute što omogućuje izmjenu 95% plinova u plućima. Druga metoda koristi vitalni kapacitet pluća kako bi se postigla brža preoksigenacija. Četiri udisaja u 30 sekundi nisu jednako učinkovita kao prva metoda, ali mogu biti prihvatljiva u nekim situacijama. Osam udisaja u 60 sekundi pokazala su se učinkovitija od četiri udisaja u 30 sekundi (25).

Zabacivanje glave poboljšava kvalitetu preoksigenacije kod pretilih i prosječno teških pacijenata (26).

Pacijenta se može ventilirati i pod pozitivnim tlakom (PPV).



## **4.2. Sprječavanje aspiracije želučanog sadržaja u pluća**

1946. Mendelson je prvi opisao aspiracijski pneumonitis u trudnice tijekom anestezije što je pripisao plućnoj aspiraciji kiselog želučanog sadržaja (27). Potencijalno smrtonosna komplikacija, koja se naziva Mendelsonovim sindromom, od tada je postala komplikacija koju valja izbjeći.

Sprječavanje aspiracije želučanog sadržaja prvenstveno se postiže poštivanjem postojećih preoperativnih smjernica za gladovanje, lijekovima koji mogu smanjiti rizik od nastanka aspiracijskog pneumonitisa i specijaliziranim tehnikama indukcije.

Tradicionalno, pacijenti koji odlaze na elektivne zahvate koji zahtijevaju sedaciju, regionalnu ili opću anesteziju, ne bi smjeli nakon ponoći uzimati ništa na usta kako bi se osiguralo da želudac bude prazan i kako bi se smanjio rizik od regurgitacije.

Nakon što je dokazano da je uzimanje čistih tekućina 2-4 sata prije operacije rezultiralo nižim volumenom želuca i višim želučanim pH, ASA je objavila 1999. godine "Praktične smjernice za preoperativno gladovanje i korištenje farmakoloških agensa za smanjenje rizika od plućne aspiracije". Te smjernice, zadnji put ažurirane 2011. godine, preporučuju i četiri sata posta od majčinog mlijeka, šest sati posta od krute hrane, mliječnih formula za dojenčad i mlijeka nehumanog porijekla te dulje vrijeme od pržene i masne hrane (npr. osam sati ili više) (28). ASA smjernice ne obuhvaćaju žvakaće gume, tvrde bombone ili pušenje, a smjernice koje objavljuje Europsko društvo anesteziologa, uz navedeno ipak ne preporučuju odgađanje anestezije (29).

Upotreba lijekova u profilaksi aspiracijskog pneumonitisa može biti korisna kod pacijenata s čimbenicima rizika za aspiraciju kao što su pun želudac, simptomatska gastroezofagealna refluksna bolest, hijatalna hernija, prisutnost nazogastrične sonde, pretilost, dijabetička gastropareza ili trudnoća. Cilj profilakse je dvostruk: smanjenje volumena želuca i povećanje pH vrijednosti želučanog sadržaja. Uobičajeno se koriste antagonisti dopamina (npr. metoklopramid) ili antagonisti H<sub>2</sub>-receptora (npr. ranitidin). Ovi se lijekovi mogu koristiti sami ili u kombinaciji.

### **4.3. Refleksi dišnih puteva i fiziološki odgovor na intubaciju traheje**

Jedna od najvažnijih funkcija larinksa je zaštita dišnog puta što prvenstveno osigurava refleks zatvaranja glotisa. Ovaj refleks potiču osjetilni receptori u glotičkoj i subglotičkoj sluznici koji rezultiraju snažnim primicanjem glasnica. Manifestacija ovog refleksa, nazvana laringospazam, potencijalna je komplikacija zbrinjavanja dišnog puta.

Laringospazam je obično uzrokovan glosofaringealnom ili vagalnom stimulacijom koja se može pripisati instrumentaciji dišnog puta ili iritaciji glasnica, a također može biti uzrokovan drugim štetnim podražajima, nakon kojih se dugo može zadržati. Liječenje laringospazma uključuje primjenu kisika pod pozitivnim tlakom, a ukoliko ta terapija ne uspije, potrebno je produbiti anesteziju ili primijeniti blokator neuromišićne spojnice (NMBD) (30).

Traheobronhalno stablo također posjeduje reflekse za zaštitu pluća od štetnih tvari. Iritacija donjih dišnih puteva stranim tvarima aktivirat će suženje glatkih mišića bronha, posredovano vagusom, što rezultira bronhospazmom. Bronhospazam može onemogućiti ventilaciju povišenjem otpora u dišnim putevima. Liječenje uključuje produblivanje anestezije s propofolom i primjenu inhalacijskih  $\beta$ 2-agonista ili antikolinergičkih lijekova. Istraživana je IV primjena lidokaina, ali dokazi ne podupiru njegovo korištenje za liječenje bronhospazma (32).

Intubacija, kao laringoskopija i druge instrumentacije dišnog puta, izazivaju hipertenziju i tahikardiju kod odraslih i adolescenata stimulacijom autonomnih refleksa preko vagusa i glosofaringeusa. U dojenčadi i male djece, autonomna aktivacija može rezultirati bradikardijom. Hipertenzija i tahikardija obično su kratkog trajanja, međutim, one mogu imati posljedice u srčanih bolesnika.

Aktivacija središnjeg živčanog sustava, kao posljedica zbrinjavanja dišnog puta, rezultira povećanjem elektroencefalografske aktivnosti, brzine moždanog metabolizma i moždanog krvotoka što može rezultirati povećanjem intrakranijskog tlaka (33).

#### **4.4. Vrste anestezije za zbrinjavanje dišnog puta**

Da bi se olakšalo zbrinjavanje dišnog puta obično je potrebno upotrijebiti neki oblik anestezije kako bi se pružila udobnost pacijentu, spriječili refleksi dišnog puta i hemodinamski odgovor na instrumentaciju.

Najčešće se zbrinjavanje dišnog puta izvodi nakon indukcije opće anestezije. Zbrinjavanje dišnog puta u budnih pacijenata (uključujući i endotrahealnu intubaciju) treba olakšati pomoću lokalne anestezije dišnog puta i/ili sedacije. U hitnim situacijama kod kojih je pacijent sniženog stanja svijesti ili komatozan, kao što je slučaj u akutnom respiratornom ili srčanim zatajenju, anestetički lijekovi najvjerojatnije neće biti potrebni.

Najčešća tehnika za indukciju opće anestezije je standardna IV indukcija koja podrazumijeva primjenu IV anestetika brzog djelovanja nakon čega slijedi primjena NMBD-a. Opuštanje mišića postignuto primjenom NMBD-a olakšava intubiranje.

Kod intubacije u brzom slijedu NMBD također olakšava intubaciju.

Kada se uvodi u anesteziju, a postoji kontraindikacija za NMBD, preporuča se koristiti propofol u većim dozama kao anestetik prvog izbora. Ovdje se dišni put češće zbrinjava s nekim od SGP-ova.

Kod zbrinjavanja dišnog puta u budnih pacijenata kao anestetik se koristi lidokain topikalno uz neki od antikolinergika kako bi se smanjilo lučenje sekreta i pospješilo djelovanje anestetika.

Anestetik se u nos nanosi pomoću vatica, a u orofarinks pomoću nebulizatora. U hipofarinks i larinks se unosi aspiracijom ili SAYGO tehnikom. Pri toj tehnici se anestetik nanosi raspršivanjem kroz kanal za sukciju fiberoskopa i ostalih sondi koje se koriste u zbrinjavanju dišnog puta, po dijelovima dišnog puta redosljedom kako se kroz njih prolazi.

Kako bi se olakšalo zbrinjavanje, mogu se koristiti i blokade živaca poput blokade glosofaringeusa, gornjeg laringealnog živca i translaringealne blokade.

Budne pacijente bi također trebalo adekvatno sedirati (33).

## **5. Ventilacija preko maske**

### **5.1. Općenito**

Ventilacija maskom je jednostavna, neinvazivna tehnika za zbrinjavanje dišnog puta koja se može koristiti kao primarni način ventilacije u kratkotrajnoj anesteziji ili kao privremeno rješenje dok se ne uspostavi definitivni dišni put.

Maska za lice se uobičajeno koristi za preoksigenaciju i indukciju anestezije inhalirajućim anestheticima kod pacijenata koji dišu spontano ili uz pozitivan tlak kod onih koji ne dišu spontano.

Ova tehnika ne služi samo za ventilaciju i oksigenaciju prije postizanja uvjeta za trahealnu intubaciju, već je vrijedna tehnika spašavanja kada je trahealna intubacija otežana. Iz tog razloga ovo je vrlo važna vještina svakog liječnika (14).

Ventilacija maskom je relativno kontraindicirana kod povećanog rizika za regurgitaciju jer dišni put nije zaštićen od aspiracije želučanog sadržaja. Treba je provoditi s oprezom kod pacijenata s teškom traumom lica i u bolesnika kod kojih je nužno izbjeći manipulaciju glavom i vratom.

### **5.2. Maske za lice**

Maske za lice oblikovane su tako da dobro prijanjaju na kožu oko nosa i usta te omogućuju ventilaciju, PPV i primjenu anestetičkih plinova. Ne smiju se zamijeniti s maskama za isporuku kisika.

Dostupne su u različitim oblicima i veličinama, ali sve dijele osnovni dizajn: tijelo maske, zračni jastuk i priključak.

Zračni jastuk je dio maske koji dolazi u dodir s licem i odgovara anatomiji lica, a dizajniran je tako da neće uzrokovati ishemijske ozljede lica (ne vrši prejak pritisak na dijelove lica). Neki modeli imaju ventil na jastuku koji omogućuje mijenjanje volumena zraka.

Priključak je standardni adapter promjera 22 mm koji omogućuje spajanje na standardni anesteziološki aparat ili balon za ventilaciju. Dječja maska obično ima priključak promjera 15 mm.

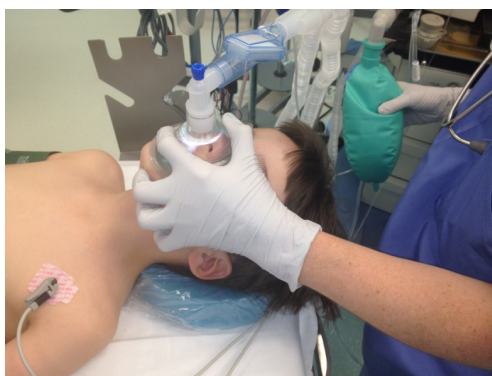

**Slika br. 7** - Maska za ventilaciju

(Preuzeto sa: <http://maritimeadvancelife-support.yolasite.com/resources/airmask.jpg?timestamp=1323184588322>) (Pristupljeno 5. lipnja 2017.)

### 5.3. Tehnika postavljanja maske

Ventilacija maskom ovisi o dva ključna čimbenika: prohodnosti dišnog puta i dobrom prianjanju maske na lice (6). Maska se obično drži lijevom rukom. Palcem i kažiprstom formira se slovo C oko priključka (tzv. jednostruki C hvat). Srednji prst i prstenjak su položeni na rub mandibule (ramus mandibule) dok se mali prst postavlja na kut mandibule. Palac i kažiprst guraju masku prema licu osiguravajući dobro prianjanje maske na lice, dok preostali prsti pomiču mandibulu prema gore i naprijed (potisak mandibule) kako bi se otvorio dišni put. Ova tri prsta ne smiju se postavljati na meka tkiva jer se time dišni put zatvara. Desna ruka je slobodna za ručnu ventilaciju.

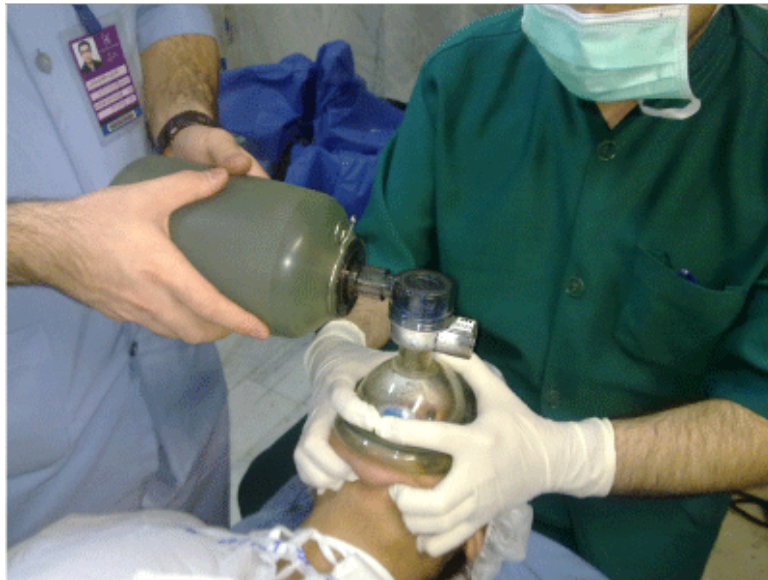

**Slika br. 8** - Jednostruki C hvat

(Preuzeto sa: <https://basicsofpediatricanesthesia.files.wordpress.com/2013/07/proper-position-for-mask-ventilation.jpg?w=788>) (Pristupljeno 5. lipnja 2017.)

Mnoge maske imaju kukice oko priključka na koje se mogu postaviti trake. Trake, nakon što se vežu iza glave, omogućavaju dobro prianjanje maske uz lice pa se masku ne mora držati rukom.

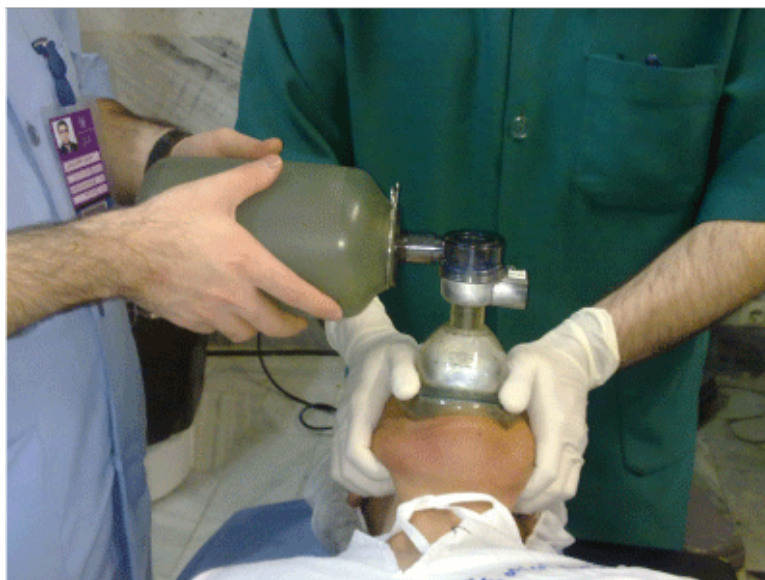Tehnika držanja maske jednostrukim C hvatom ponekad je neučinkovita, osobito kod bezubih i pretilih pacijenata. U takvim situacijama koristi se dvostruki C hvat, a ventilaciju izvodi pomoćnik/druga osoba ili se pacijenta ventilira pod pozitivnim tlakom. U dvostrukom C hvatu obje ruke su u jednostrukom C hvatu.



**Slika br. 9** - Dvostruki C hvat

(Preuzeto sa: <https://www.omicsgroup.org/journals/2165-7548/images/2165-7548-2-e116-g001.gif>) (Pristupljeno 5. lipnja 2017.)

Postoji i postupak u kojem se na masku oslanja korijenom dlana, a kažiprst, srednji prst, prstenjak i mali prst potiskuju donju čeljust prema gore i time otvaraju dišni put. Ovaj manevar s prstima se u anglosaksonskoj literaturi naziva “jaw thrust manevar” (potisak donje čeljusti). Dokazano je da se ovom tehnikom puno bolje osigurava dišni put nego prije spomenutima (34).



**Slika br. 10** - "Jaw thrust manevar"

(Preuzeto sa: <https://nswhems.files.wordpress.com/2014/01/2165-7548-2-e116-g002.gif>) (Pristupljeno 5. lipnja 2017.)

Učinkovitost ventilacije maskom utvrđuje se promatranjem odizanja prsnog koša, mjerenjem izdahnutog volumena, oksimetrijom i kapnografijom. Tijekom kontrolirane ventilacije u bolesnika sa zdravim plućima i održanim dišnim putevima treba postići odgovarajući udisajni volumen vršnim inspiratornim tlakom manjim od 20 cm H<sub>2</sub>O. Potrebno je izbjeći veće tlakove kako bi se spriječilo napuhavanje želudca (35).

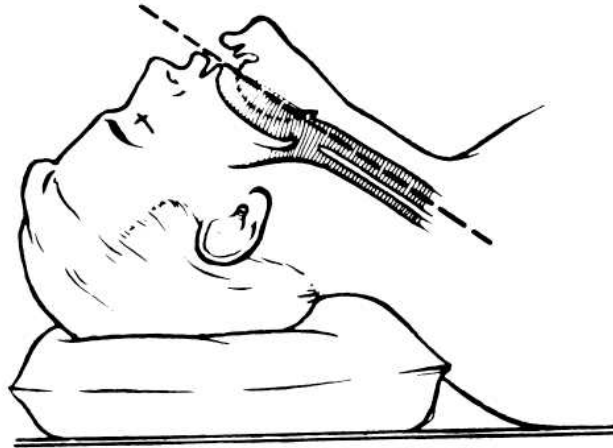
#### **5.4. Pomagala za održavanje prohodnosti dišnog puta koja se mogu koristiti uz masku**

##### **5.4.1. Općenito**

Zbog gubitka mišićnog tonusa u općoj anesteziji, kod pacijenata u ležećem položaju tkiva zapadaju straga zbog utjecaja gravitacije i mogu zatvoriti gornji dišni put. Isto se događa kod pacijenata bez svijesti ili u kardiorespiratornom zatajenju.

Opstrukcija gornjeg dišnog puta se najčešće javlja na razini mekog nepca, epiglotisa i jezika (6).

Kako bi se povećala prohodnost dišnog puta, ventilaciju maskom treba provesti uz maksimalno zabacivanje glave u kombinaciji s potiskom mandibule. Pacijent treba biti u položaju “njušenja”. Ukoliko položaj “njušenja” i potiskivanje čeljusti adekvatno ne osiguraju dišni put, za njegovo osiguravanje mogu se koristiti orofaringealni i nazofaringealni tubusi.



**Slika br. 11** - Pozicija “njušenja”

(Preuzeto sa: <http://fitsweb.uchc.edu/student/emig/laikuangairwaysite/head%20tilt.jpg>) (Pristupljeno 5. lipnja 2017.)

#### **5.4.2. Orofaringealni tubus**

Orofaringealni tubus (OFT) se najčešće koristi. Prati zakrivljenost jezika i odmiče ga od stražnjeg zida ždrijela.

Budući da dolazi u kontakt s korijenom jezika i da može doći u dodir s epiglotisom, OFT može izazvati kašalj, povraćanje i laringospazam. Stoga, nije prikladan za upotrebu kod pacijenata pri svijesti i kod onih koji imaju održane reflekse.

OFT prije postavljanja treba izmjeriti. Veličina se mjeri od kuta usana pacijenta do kuta čeljusti ili ušne resice. Postoji nekoliko veličina koje su označene brojevima.

OFT se u usta postavlja konkavnom stranom okrenutom prema tvrdom nepcu te se na prelasku tvrdog u meko nepce rotira za 180 stupnjeva.

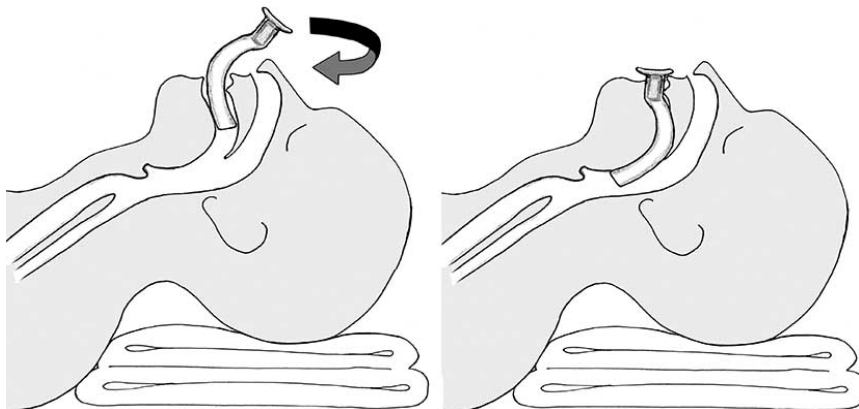




**Slika br. 12** - OFT

(Preuzeto sa: <https://www.enasco.com/prod/images/products/61/AC127364I.jpg>)

(Pristupljeno 5. lipnja 2017.)



**Slika br. 13** - Postavljanje OFT-a i njegov položaj nakon postavljanja

(Preuzeto sa: <http://remotephcmanuals.com.au/uri/3606.jpg>)


### 5.4.3. Nazofaringealni tubus

Nazofaringealni tubus (NFT) nakon postavljanja rijeđe izaziva gore spomenute reflekse pa je stoga prikladniji za pacijente pri svijesti. NFT treba dobro lubricirati prije umetanja i umetnuti ga s otvorom okrenutim prema nosnom septumu.

Prvo se pokušava postaviti u desnu nosnicu jer je devijacija septuma češća u lijevu stranu. Kako bi se izbjegla epistaksa, ne smije se koristiti sila prilikom postavljanja.

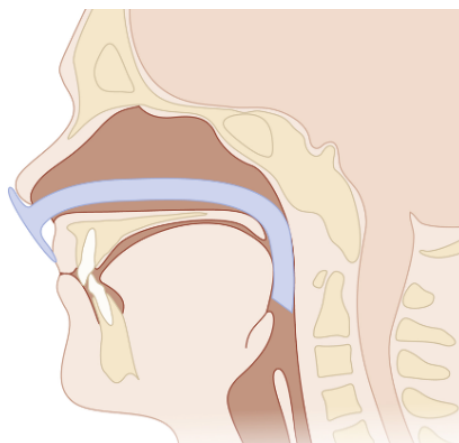
Za muškarce se uobičajeno koristi veličina broj 7, a za žene veličina broj 6.

Veličina im je određena unutarnjim promjerom.



**Slika br. 14** - NFT

(Preuzeto sa: [http://www.themedicshack.net/wp-content/uploads/2015/07/nasosafe\\_1024x1024.jpg](http://www.themedicshack.net/wp-content/uploads/2015/07/nasosafe_1024x1024.jpg)) (Pristupljeno 5. lipnja 2017.)



**Slika br. 15** - Položaj NFT-a nakon postavljanja

(Preuzeto sa: <https://expertconsult.inkling.com/read/miller-anesthesia-8/chapter-55/figure-55-13>) (Pristupljeno 5. lipnja 2017.)

### **5.5. Otežana ventilacija maskom**

Ventilacija maskom bit će lošija ako maska ne prianja dobro uz lice jer plin curi sa strane i kada prohodnost dišnog puta nije adekvatno osigurana.

Rizični čimbenici za otežanu ventilaciju maskom su:

- apneja u snu (saznaje se iz anamneze)
- hrkanje (saznaje se iz anamneze)
- muški spol
- BMI veći od 30 kg/m<sup>2</sup>
- razed 3 ili 4 u Mallampatijevoj klasifikaciji
- brada
- bezubost (33).

## 6. Supraglotička pomagala

### 6.1. Općenito

U skupinu supraglotičkih pomagala spada vrlo veliki broj pomagala za zbrinjavanje dišnog puta koja se u dišni put postavlja na slijepo. Nakon postavljanja, održavaju dišni put otvorenim i omogućavaju ventilaciju, oksigenaciju i isporuku anestetičkih plinova bez potrebe za intubacijom pacijenta. Supraglotička pomagala (SGP) su manje invazivna od endotrahealne intubacije (ETI), a zbrinjavaju dišni put bolje od maske za lice.

Jedno od prvih SGP-ova, laringealnu masku, opisala je 1983. godine dr. Archie Brain. U kliničku praksu uvedena je 1988. godine (36). Otkriće laringealne maske (LM) pokazalo se jednim od najznačajnijih otkrića vezanih uz zbrinjavanje standardnog i otežanog dišnog puta.

Dostupne su različite verzije SGP-ova i trenutačno se koriste u anesteziologiji kao pomagala prvog izbora za zbrinjavanje dišnog puta, kao pomagala spasa kod otežanog ZDP-a i kao kanal za ETI.

Specifične prednosti SGP-ova su lakoća i brzina postavljanja te veća hemodinamska stabilnost pacijenata pri njihovu korištenju. Zahtjevaju niži stupanj anestezije, uz njih nije potrebno relaksirati mišiće i izbjegavaju se komplikacije trahealne intubacije (npr. trauma zuba i struktura dišnog puta, grlobolja, bronhospazam) (37).

Smatraju se prvim izborom za ZDP u dijagnostičkim i manjim kirurškim zahvatima.

Nedostatci SGP-ova su da nepotpuno osiguravaju dišni put, za razliku od endotrahealnog tubusa (ETT), što može dovesti do neučinkovite ventilacije kada su potrebni veći tlakovi u ventilaciji pod pozitivnim tlakom.

Prve generacije SGP-ova pružaju i slabu zaštitu od regurgitacije i aspiracije želučanog sadržaja. Novija pomagala su dizajnirana tako da smanjuju taj rizik.

Iako je predloženo nekoliko različitih klasifikacija SGP-ova, ne postoji standardizirana klasifikacija.

Npr. Donald Miller ih dijeli u perilaringelana pomagala, anatomski oblikovana pomagala bez balona (eng. cuff) i pomagala s faringealnim balonom (38). Drugu generaciju SGP-ova razlikujemo od prve po elementima u dizajnu koji smanjuju rizik od aspiracije.

## 6.2. Perilaringealna pomagala

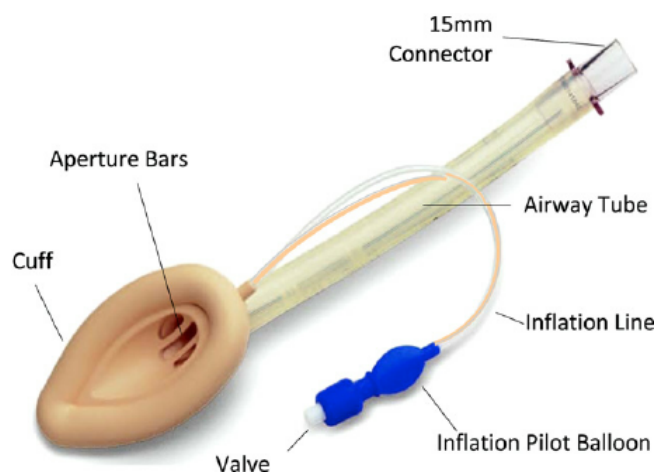
### 6.2.1. Laringealna maska

LM je najčešće korišteno i dobro proučeno supraglotičko pomagalo i predstavnik je perilaringealnih pomagala.

Na distalnom dijelu sastoji se od ovalne maske s balonom za napuhavanje koja se postavlja u hipofarinks i prianja na periglotska tkiva.

Cjevčica koja je pričvršćena na masku, nakon postavljanja, se nalazi izvan usta i ima standardni priključak promjera 15 mm za spajanje s anesteziološkim aparatom ili balonom za ventilaciju.

LMA [Napomena: LMA (Laryngeal mask airway) zaštićeno je ime LM-ova tvrtke Teleflex.] omogućava isporuku kisika i inhalacijskih anestetika tijekom spontane ventilacije i dopušta PPV pri tlaku do 20 cm H<sub>2</sub>O. LMA je dostupan u različitim veličinama, od veličine 1 (novorođenče) do veličine 6 (velika odrasla osoba, > 100 kg). Veličina se određuje prema kilaži pacijenta.



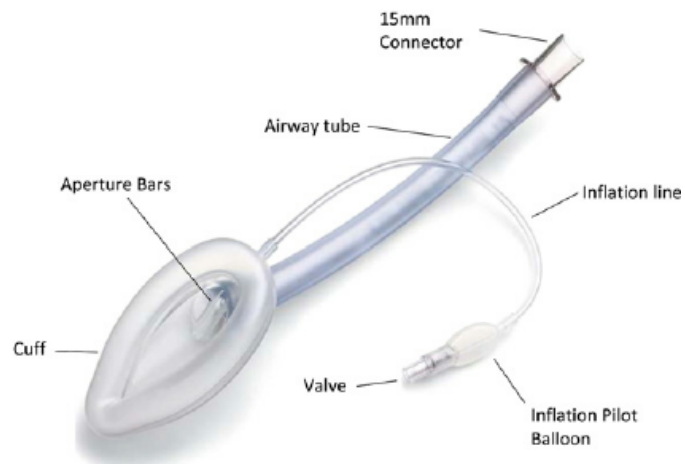**Slika br. 16** - LMA Classic

(Preuzeto sa: [https://www.researchgate.net/profile/Katarzyna\\_Luba/publication/44616960/figure/fig1/AS:277471443341313@1443165755911/Fig-1-Laryngeal-mask-airway-LMA-Classic-Courtesy-of-LMA-North-America-Inc-with.png](https://www.researchgate.net/profile/Katarzyna_Luba/publication/44616960/figure/fig1/AS:277471443341313@1443165755911/Fig-1-Laryngeal-mask-airway-LMA-Classic-Courtesy-of-LMA-North-America-Inc-with.png))

(Pristupljeno 5. lipnja 2017.)

LMA Classic Excel je verzija koja je dizajnirana kako bi se kroz nju lakše izvodila intubacija.

Verzija LMA Unique izrađena je od polivinil klorida, jeftina je i koristi se jednokratno čime se smanjuje rizik od prijenosa infekcija (npr. HIV-om, HCV-om, prionima).

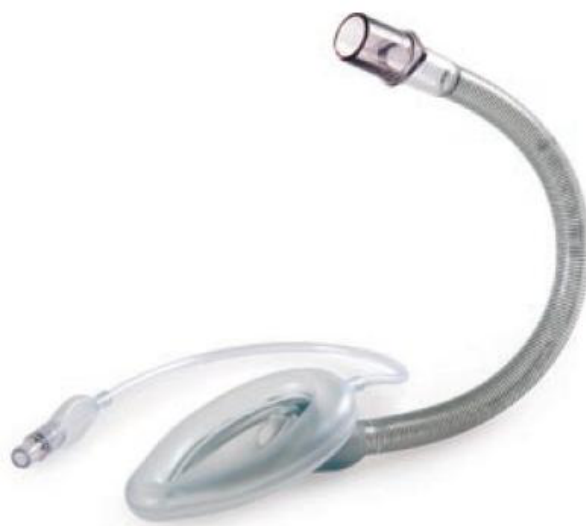

**Slika br. 17** - LMA Unique

(Preuzeto sa: [https://www.researchgate.net/profile/Katarzyna\\_Luba/publication/44616960/figure/fig2/AS:277471443341314@1443165755951/Fig-2-Laryngeal-mask-airway-LMA-Unique-Courtesy-of-LMA-North-America-Inc-with.png](https://www.researchgate.net/profile/Katarzyna_Luba/publication/44616960/figure/fig2/AS:277471443341314@1443165755951/Fig-2-Laryngeal-mask-airway-LMA-Unique-Courtesy-of-LMA-North-America-Inc-with.png))

(Pristupljeno 5. lipnja 2017.)

LMA Flexible ima fleksibilnu dužu cjevčicu koja je otporna na prelamanje tako da se priključak nalazi daleko od kirurškog polja pri operacijama na glavi i vratu.



**Slika br. 18** - LMA Flexible

(Preuzeto sa: [http://www.yms.co.za/wp-content/uploads/2015/03/Laryngeal\\_Mask\\_A\\_4eb8d4c5c567f.jpg](http://www.yms.co.za/wp-content/uploads/2015/03/Laryngeal_Mask_A_4eb8d4c5c567f.jpg)) (Pristupljeno 5. lipnja 2017.)

### 6.2.2. Postavljanje laringealne maske

Da bi se osigurao adekvatan ZDP preporučeno je postaviti najveću moguću veličinu LM-a. Veličina 5 je adekvatna za prosječnog, odraslog muškarca, a veličina 4 za prosječnu, odraslu ženu (39). Premala LM, zbog potrebe za jačim napuhivanjem balona, može uzrokovati oštećenje živaca. Prevelika LM povezana je s većom incidencijom grlobolje.

Adekvatna dubina anestezije za postavljanje LM-a može se postići primjenom propofola ili sevoflurana (40). Opioidi kratkog djelovanja kao što su fentanil, alfentanil i remifentanil mogu se primijeniti kako bi se olakšalo postavljanje LM-a i smanjila učestalost kašlja, povraćanja i laringospazma (41,42).

Prije umetanja LM-a balon treba biti ispuhan, a stražnji dio maske treba lubrificirati sredstvom na bazi vode. Kada se LM jednom postavi, balon treba napuhati minimalnim, ali efektivnim volumenom zraka, s ciljanim tlakom u balonu od 40 do 60 cm H<sub>2</sub>O. Dok se balon ne napuše, LM ne smije biti spojena na anesteziološki aparat ili balon za ventilaciju.

Ispravan položaj se potvrđuje auskultacijom pluća. Nakon što je potvrđen ispravan položaj, između zubi gornje i donje čeljusti se postavi gaza kako bi se spriječilo pregrizanje LM-a. Nakon postavljanja se pričvrsti uz pomoć trake.

Ako se koristi N<sub>2</sub>O, treba stalno nadzirati tlak balona jer ovaj plin difundira u balon i može povisiti tlak iznad 60 cm H<sub>2</sub>O.

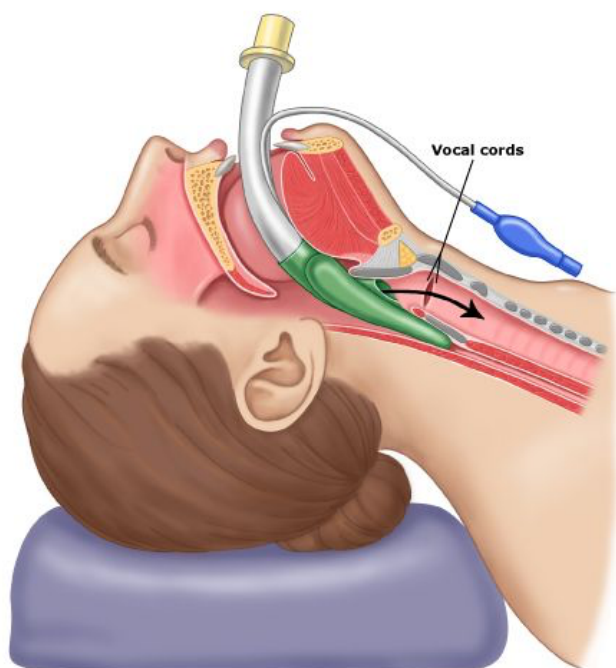
Poteškoće s ventilacijom nakon postavljanja LM-a mogu biti posljedica zatvaranja glotisa epiglotisom. Izvlačenje LM-a za 2 do 4 cm i ponovno umetanje bez ispuhivanja balona može riješiti ovaj problem. Zabacivanje glave također može poboljšati neučinkovitu ventilaciju. Ako navedene radnje ne riješe problem, potrebno je promijeniti veličinu laringealne maske.

DL može olakšati pravilno postavljanje LM-a.

Ozbiljne komplikacije korištenja LM-a su relativno rijetke. Najčešće dolazi do manjih ozljeda usne šupljine, ždrijela ili grkljana koje pacijenti osjećaju kao suho ili upaljeno grlo (43). Učestalost grlobolje iznosi približno 10% do 20% i povezana je s postavljanjem veće LM od potrebne. (44,45)

Opisani su ozbiljni slučajevi ozljeda poput traume uvule i ždrijelne nekroze (46,47).

Zabilježene su i ozljede jezičnog, hipoglosalnog i rekurentnog živca (48). Živci se oporave u razdoblju od nekoliko tjedana do nekoliko mjeseci.



**Slika br. 19** - Položaj laringealne maske nakon postavljanja

(Preuzeto sa: <http://cursoenarm.net/UPTODATE/contents/images/f13/34/13870.myextj?title=LMA+position>) (Pristupljeno 5. lipnja 2017.)

### 6.2.3. LMA ProSeal

LMA ProSeal je višekratna LM druge generacije koja ima stražnji balon, bolje prijanja uz perilaringealno tkivo i omogućuje PPV pri tlaku do 30 cm H<sub>2</sub>O.

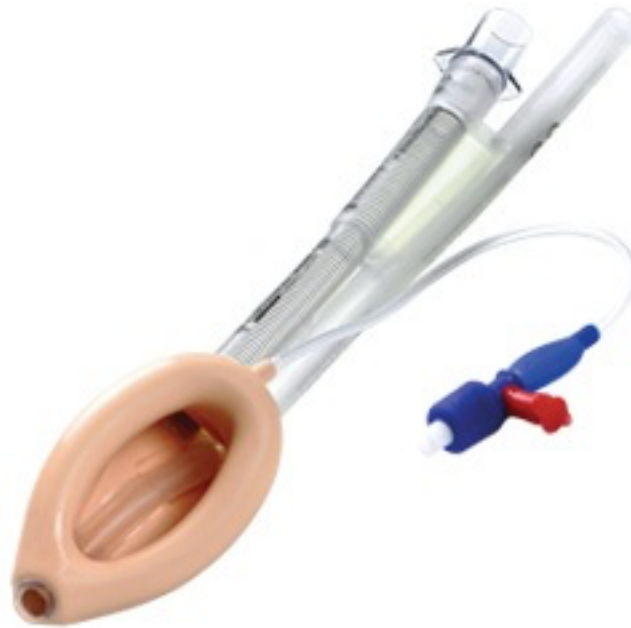Ima cjevčicu za drenažu želučanog sadržaja koja omogućava pristup želudcu orogastričnom sondom čime se regurgitirani sadržaj iz želuca odvodi dalje od dišnih puteva. Također sadrži ugrađeni blokator ugriza i mekši balon.

Postavlja se slično kao i klasična LMA, ali zahtijeva dublju razinu anestezije.

Tlak balona ne smije biti veći od 60 cm H<sub>2</sub>O.

Procjena ispravnog postavljanja potvrđuje se PPV-om. Odgovarajući udisajni volumen treba postići razumnim vrijednostima vršnog tlaka u inspiriju, tlak u balonu mora biti iznad 20 cm H<sub>2</sub>O dok kapnogram treba biti uredan (6). Dodatni test za potvrdu pravilnog postavljanja LMA ProSeal-a i za potvrdu adekvatnog odvajanja dišnog puta i gastrointestinalnog trakta vrši se nakon postavljanja tankog sloja lubrikanta preko cijevi za drenažu. Palpacija juguluma treba rezultirati manjim pomicanjem maske.





**Slika br. 20** - LMA ProSeal

(Preuzeto sa: <http://www.lmaco.com/sites/default/files/styles/249x249/public/Product-ProSeal-249x249.jpg?itok=CvY8mgYX>) (Pristupljeno 5. lipnja 2017.)

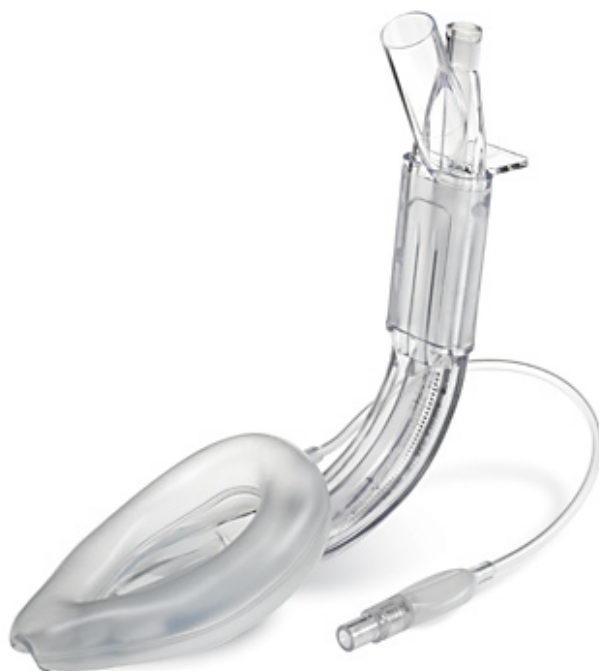#### **6.2.4. LMA Supreme**

LMA Supreme je jednokratna LM druge generacije. Slično kao i pLM, sLM ima poboljšani dizajn s balonom koji podnosi viši tlak, s drenažnom cijevi koja omogućava pristup želudcu i ima ugrađenu blokadu ugriza.

Pločica za fiksaciju omogućava postavljanje LM-a bez umetanja prstiju u usta i služi kao oznaka koja pokazuje je li odabrana ispravna veličina LM-a.

Istraživanja su dokazala da druga generacija SGP-ova, kao što su pLM i sLM, smanjuju rizik od aspiracije želučanog sadržaja. To svojstvo, uz bolje prijanjanje uz dišni put i omogućavanje većih tlakova pri PPV-u čini ih pomagalima izbora kada je klasična LM neprikladna primjerice u položaju pacijenta na leđima, prilikom laparoskopskih operacija i kod pretilih pacijenata.

Ako su trudnice normalnog BMI-ja i na tašte, sLM se može primijeniti i kod carskog reza (49).



**Slika br. 21** - LMA Supreme

(Preuzeto sa: <http://www.teleflex.com/en/usa/images/ems/supreme-product.jpg>)

(Pristupljeno 5. lipnja 2017.)

#### **6.2.5. Ostala perilaringealna pomagala**

Tijekom proteklih 10 godina, veliki broj proizvođača je proizvelo SGP-ove koja uključuju osnovni dizajn LM. Svako od njih ima svoje jedinstvene karakteristike koje ga čine boljim izborom od drugog u određenoj situaciji.

Neki modeli imaju mogućnost praćenja tlaka u balonu.

### 6.3. Anatomski oblikovana pomagala bez balona

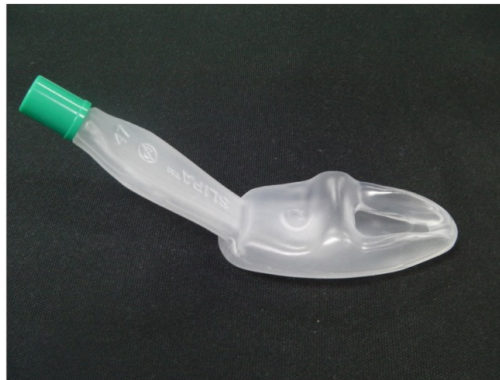#### 6.3.1. Općenito

SGP-ovi koji nemaju balon su dizajnirani tako da im oblik odgovara anatomiji dijela dišnog puta u koji se postavljaju.

Prednost im je jednostavnost postavljanja te kod njih nije potrebno napuhnuti balon jer ga nema.

SLIPA (Streamlined Liner of Pharyngeal Airway) je jedno od takvih pomagala koje ima nastavak za zadržavanje regurgitirane tekućine čime sprječava aspiraciju.

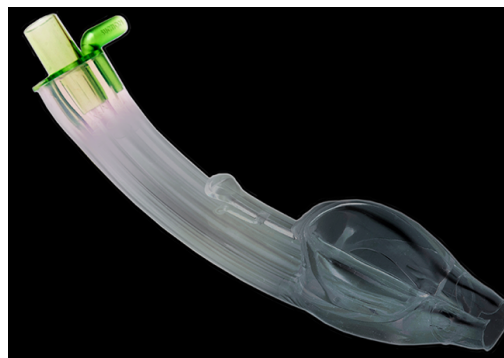U ovu skupinu spadaju pomagala poput i-gel pomagala i Baska Maske.



**Slika br. 22** - SLIPA pomagalo

(Preuzeto sa: [https://www.researchgate.net/profile/Hyun\\_Kang2/publication/260761737/figure/fig1/AS:202617130098691\\_@1425319096719\\_SLIPA-streamlined-liner-of-pharyngeal-airway-SLIPA-Medical-Ltd-London-UK.png](https://www.researchgate.net/profile/Hyun_Kang2/publication/260761737/figure/fig1/AS:202617130098691_@1425319096719_SLIPA-streamlined-liner-of-pharyngeal-airway-SLIPA-Medical-Ltd-London-UK.png))

(Pristupljeno 5. lipnja 2017.)



**Slika br. 23** - Baska Mask

(Preuzeto sa: <http://www.baskamask.com.au/images/Baskamask2014.png>)

(Pristupljeno 5. lipnja 2017.)

### 6.3.2. i-gel

i-gel je jednokratno pomagalo koje se postavlja vrlo jednostavno i često se koristi umjesto LM-a. Ima ugrađen blokator ugriza i kanal za sukciju regurgitiranog sadržaja. Distalni dio i-gela izrađen je od termolabilnog materijala koji se na tjelesnoj temperaturi blago rastapa čime taj dio i-gel pomagala odlično prianja uz perilaringealnu sluznicu.

Veličina se bira po kilaži pacijenta. Prije postavljanja, gornji dio distalnog dijela treba lubricirati.



**Slika br. 24** - i-gel

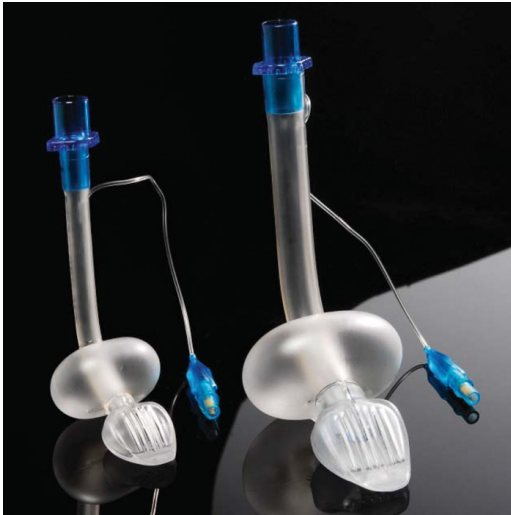(Preuzeto sa: [https://alphafirstaid.com.au/uploaded/thumbnails/db\\_file\\_img\\_3504\\_800x800.jpg](https://alphafirstaid.com.au/uploaded/thumbnails/db_file_img_3504_800x800.jpg)) (Pristupljeno 5. lipnja 2017.)

## 6.4. Pomagala s faringealnim balonom

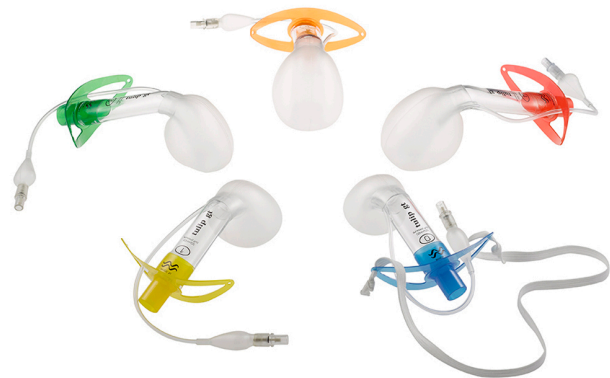### 6.4.1. Općenito

Ova vrsta SGP-ova može se podijeliti u dvije podskupine: na one koji imaju samo faringealni balon i na one koji imaju i ezofagealni balon.

U prvu podskupinu spadaju Cobra Perilaryngeal Airway i Tulip Airways.



**Slika br. 25** - Cobra Perilaryngeal Airway  
(Preuzeto sa: <http://medtree.co.uk/image/cache/data/Product%20Images/Airway%20-%20Oxygen/AM660-700x700.jpg>)  
(Pristupljeno 5. lipnja 2017.)



**Slika br. 26** - Tulip Airways  
(Preuzeto sa: <http://tulipairway.co.uk/wp-content/uploads/2015/12/GTWithWingsSQ.jpg>)  
(Pristupljeno 5. lipnja 2017.)

### 6.4.2. Pomagala s faringealnim i ezofagealnim balonom

Ezofagotrahealni tubus je jedinstveno dizajnirano pomagalo s oba balona i s dva tubusa. Prvenstveno je namijenjen za intubaciju u hitnim slučajevima i uglavnom se koristi u prehospitalnom okruženju, iako se ponekad koristi za vrijeme opće anestezije kao primarno pomagalo za ZDP ili kao zamjensko pomagalo kod otežanog ZDP-a (50).

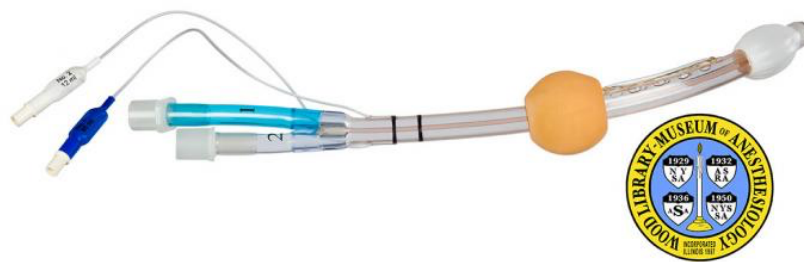Nakon postavljanja na slijepo treba napuhati oba balona. U više od 90% slučajeva dolazi do postavljanja pomagala u jednjak kada se ventilacija treba provoditi preko duljeg, plavog tubusa. Taj tubus ima zatvoreni distalni kraj s osam malih otvora smještenih između dva balona koji omogućuju oksigenaciju i ventilaciju.

Kad je uređaj postavljen u traheju, ventilaciju treba provesti kroz kraći, prozirni tubus koji je otvoren na svom distalnom kraju.

Kada se postavi u jednjak, kroz trahealni tubus može se provesti orogastrična sonda kako bi se ispraznio želudac.

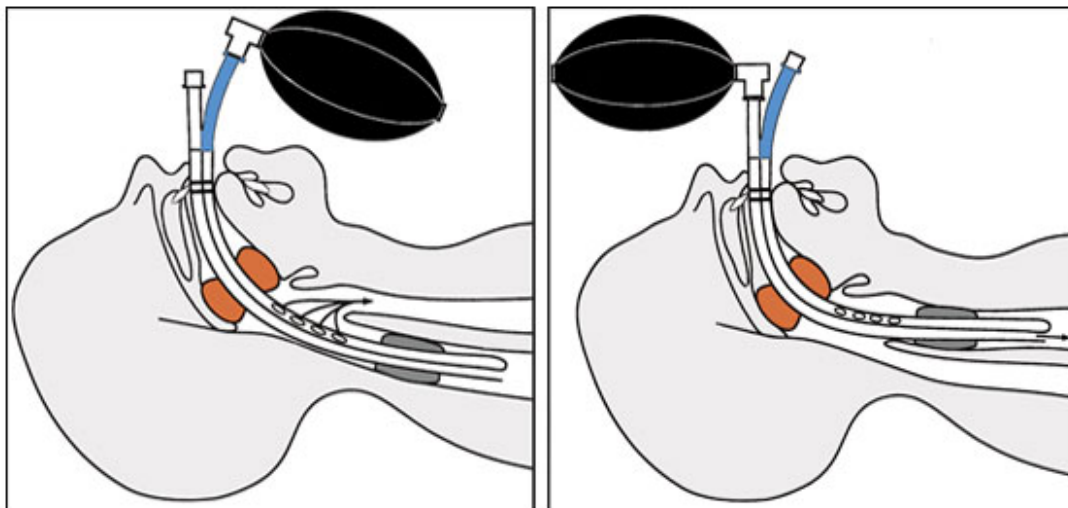
Upotreba ovog pomagala povezana je s većim rizikom od komplikacija poput promuklosti, disfagije i krvarenja (51).

Budući da faringealni balon sadrži lateks, ovo pomagalo se ne bi smjelo koristiti kod pacijenata koji su alergični na lateks.



**Slika br. 27** - Ezofagotrahealni tubus

(Preuzeto sa: [https://www.woodlibrarymuseum.org/museum/img/Frass%20Combitube%20Prototype\\_sml.jpg](https://www.woodlibrarymuseum.org/museum/img/Frass%20Combitube%20Prototype_sml.jpg)) (Pristupljeno 5. lipnja 2017.)



**Slika br. 28** - Dvije mogućnosti postavljanja tubusa - u jednjak i u traheju

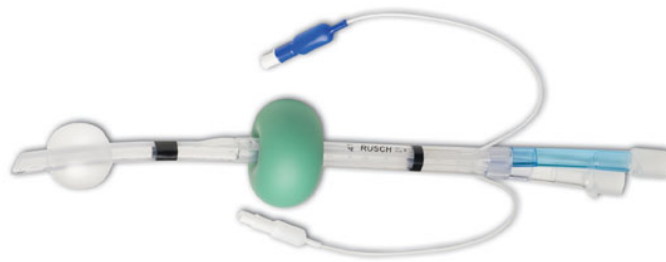
(Preuzeto sa: <http://epmonthly.com/impmedia/2011/10/ems-delivered-airways-ii-combitube-2.jpg>) (Pristupljeno 5. lipnja 2017.)

Rüsch EasyTube ne sadrži lateks.

King LT modeli SGP-ova imaju otvore za ventilaciju između dva balona. King LT i King LT-D (LT u nazivu stoji za laringealni tubus, a slovo D označava da se radi o jednokratnom pomagalu) su pomagala s jednim lumenom i sa zašiljenim vrhom koji omogućava lakši ulazak u jednjak i taj dio je zatvoren.

King LTS i King LTS-D, s druge strane, imaju dva lumena te se preko onog koji završi u jednjaku, nakon postavljanja, vrši sukcija regurgitiranog želučanog sadržaja.

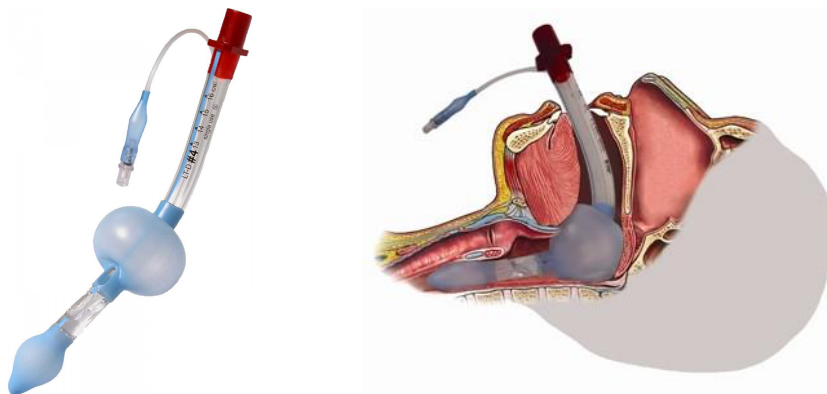
Postavljanje King LT pomagala u traheju se rijetko događa, ali ukoliko se dogodi treba se postaviti ponovno, na ispravan način.



**Slika br. 29** - Rüsch EasyTube

(Preuzeto sa: <http://www.rpharma.in/wp-content/uploads/2015/07/easytube.jpeg>)

(Pristupljeno 5. lipnja 2017.)



**Slika br. 30** - King LT-D i njegov položaj nakon postavljanja

(Preuzeto sa: [https://www.narescue.com/media/catalog/product/cache/1/image/1200x1200/9df78eab33525d08d6e5fb8d27136e95/1/0/10-0003\\_a-full\\_1.jpg](https://www.narescue.com/media/catalog/product/cache/1/image/1200x1200/9df78eab33525d08d6e5fb8d27136e95/1/0/10-0003_a-full_1.jpg) i [http://cdn.shopify.com/s/files/1/0552/2273/products/img-king\\_lt-d2\\_300\\_grande.jpeg?v=1459722277](http://cdn.shopify.com/s/files/1/0552/2273/products/img-king_lt-d2_300_grande.jpeg?v=1459722277)) (Pristupljeno 5. lipnja 2017.)

## 7. Endotrahealna intubacija

### 7.1. Općenito

Endotrahealna intubacija (ETI) je zlatni standard u ZDP-u jer dišni put maksimalno štiti od aspiracije želučanog sadržaja i omogućava ventilaciju pod višim pozitivnim tlakom, za razliku od ventilacije preko maske i SGP-ova.

Intubirati se može kroz nos i kroz usta. Odluka kojim pristupom će se intubirati se mora donijeti prije izvođenja samog postupka.

Pristup kroz nos indiciran je kada je pristup kroz usta onemogućen ili se sama operacija provodi kroz usta pa onemogućava postavljanje tubusa. Također, intubacija na slijepo, intubacija budnih pacijenata i intubacija fiberoskopom se lakše izvode kroz nos. Taj pristup pacijenti bolje podnose. Kontraindiciran je kod traume baze lubanje i lica.

Ipak, pristup kroz usta se najčešće koristi zato što je manja mogućnost nastanka ozljeda i krvarenja te pruža više prostora za manevriranje i uvođenje većeg tubusa, ukoliko se pokaže potreba za tim. Nedostatci su izazivanje refleksa povraćanja što zahtjeva dublju anesteziju, veća neugoda za pacijenta te mogućnost ozljede zubala. Kod pacijenata koji su natašte i kod kojih se provodi elektivni operativni zahvat u općoj anesteziji, dovoljno je postavljanje supraglotičkog pomagala.

Samo mali broj stanja zahtijeva ETI, a njihov broj dodatno je smanjila druga generacija SGP-ova.

Apsolutne indikacije za ETI su:

- akutna respiratorna insuficijencija
- Glasgow coma score < 9
- pacijenti punog želuca
- pacijenti koji imaju visoki rizik od aspiracije
- kritično bolesni pacijenti
- pacijenti sa značajnim plućnim abnormalnostima
- pacijenti kod kojih će biti potrebna izolacija jednog plućnog krila
- ORL zahvati
- pacijenti koji će trebati postoperativnu potporu disanju
- pacijenti kod kojih nije uspjelo postavljanje SGP-ova.



Ostale indikacije su:

- dulji zahvati
- vjerojatnost otežanog zbrinjavanja dišnog puta.

Komplikacije endotrahealne intubacije su:

- laringospazam
- hipoksemija/hiperkapnija
- bradikardija/tahikardija
- povišenje intrakranijalnog tlaka
- dislokacija donje čeljusti
- prijelomi ili oštećenja zubi i protetskih nadomjestaka
- perforacija dušnika ili jednjaka
- iščašenje vratne kralježnice
- ozljede usana, jezika, ždrijela
- aspiracija želučanog sadržaja ili stranog tijela
- intubacija jednog bronha
- začepjenost ili suženje tubusa zbog savijanja
- začepjenost tubusa sekretom
- ozljede nastale nepravilnim postavljanjem vodilice.

Uobičajeno se intubacija izvodi uz pomoć direktne laringoskopije, ali ukoliko DL nije moguć, dostupni su drugi alternativni postupci (6).

## **7.2. Direktna laringoskopija**

### **7.2.1. Općenito**

DL je najčešća metoda vizualizacije koja se koristi u intubaciji jer omogućuje direktnu vizualizaciju glotisa pomoću laringoskopa. ETT se uvodi kroz glotis u traheju pod kontrolom oka.

Pripreme uključuju provjeru potrebne opreme, dobro pozicioniranje pacijenta i preoksigenaciju. U potrebnu opremu spadaju: laringoskop, tubusi, vodilice, prazna štrcaljka za upuhivanje zraka u balon tubusa, aparat za sukciju, oprema za ventilaciju

i izvor kisika. Priprema je najvažnija jer se teži tome da prvi pokušaj bude ujedno i uspješan.

Kako bi DL bio uspješan trebaju se poklopiti 3 osi: oralna, faringealna i laringealna (52). To se najbolje postiže postavljanjem pacijenta u poziciju "njušenja". Pacijentu se glava postavlja u fleksiju u iznosu od 35 stupnjeva uz pomoć jastuka debljine 7-9 cm. Pacijenti s kratkim vratom manje se podižu. Debljim pacijentima često je potrebno podignuti ramena i gornji dio leđa (54). Glava je u dobroj poziciji ako se poklapa horizontalna os otvora zvukovoda s jugulumom (53).

### 7.2.2. Tehnika direktne laringoskopije

Laringoskop ima držak s lopaticom koja na vrhu ima izvor svjetla. Većina ih je izrađena od čelika i mogu se koristiti više puta no postoje i plastične jednokratne verzije. Ravna i zakrivljena lopatica su dvije osnovne vrste lopatica koje se koriste pri DL-u.

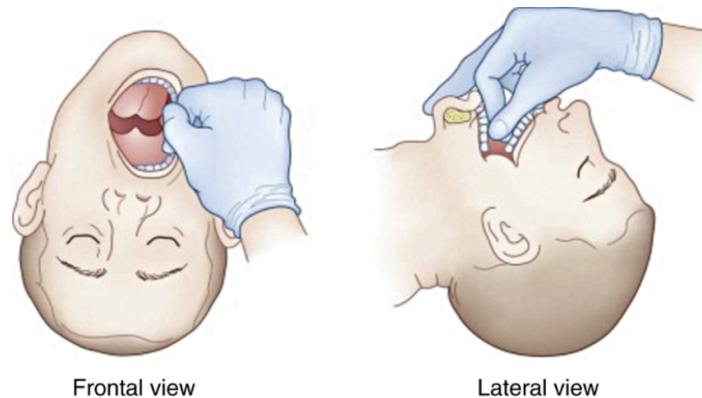
Macintoshova zakrivljena i Millerova ravna lopatica se najčešće koriste. Obje su dizajnirane tako da se drže u lijevoj ruci, a na lijevoj strani lopatice je rub koji služi za potisak jezika u stranu.



**Slika br. 31** - Macintosheva i Millerova lopatica

(Preuzeto sa: <http://www.emtmedicalco.com/images/dynarex%20disposable%20blades%20and%20handles%20fo.jpg>) (Pristupljeno 6. lipnja 2017.)

Tehnika se sastoji od otvaranja usta, uvođenja lopatice, postavljanja vrha lopatice, potiskivanja jezika i donje čeljusti prema naprijed i gore kako bi se prikazao glotis i uvođenja tubusa kroz glotis u traheju. Usta je najbolje otvoriti tehnikom škara: palac desne ruke gura donje zube prema gore, a srednji prst gornje zube prema dolje.



**Slika br. 32** - Tehnika škara za otvaranje usta

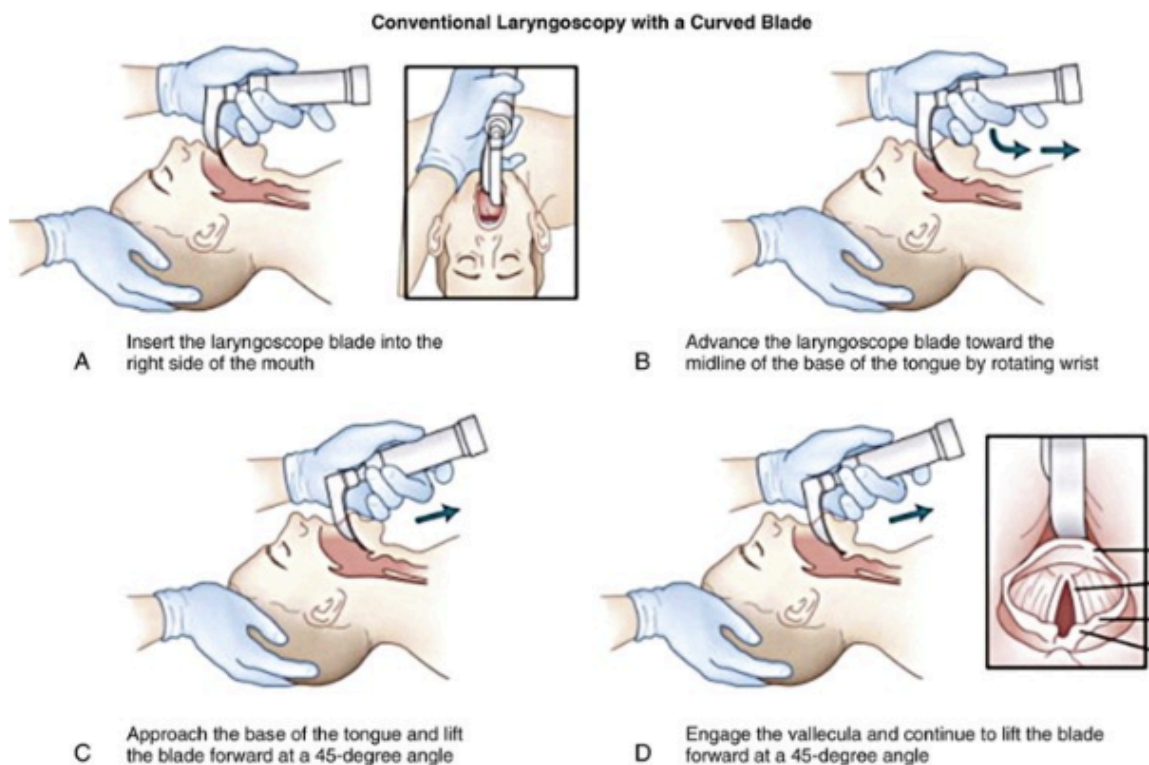
(Preuzeto sa: <https://expertconsult.inkling.com/read/miller-anesthesia-8/chapter-55/figure-55-18>) (Pristupljeno 6. lipnja 2017.)

Odabir lopatice ovisi o iskustvu anesteziologa, ali je uvriježeno pravilo da se ravne primijenjuju u pedijatrijskih, a zakrivljene u odraslih pacijenata (55). Zakrivljene daju više prostora za uvođenje tubusa i uzrokuju manje ozljeda zuba (56). Kod ljudi s kratkom tiromentalnom dužinom koristi se ravna lopatica.

Odraslim pacijentima najčešće odgovaraju veličine Macintosheve lopatice br. 3 i Millerove lopatice br 2.

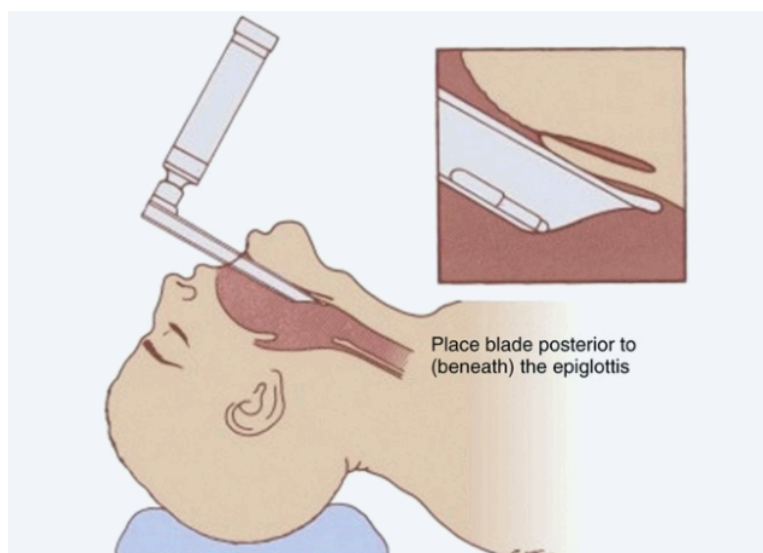
Macintosh lopatica se uvodi s desne strane, a jezik se gura rubom lopatice u lijevu stranu. Laringoskopom se upravlja kretnjama iz ramena, a ne iz ručnog zgloba. Tubus se, pri uvođenju, drži desnom rukom kao olovku. Vrh tubusa se može zakriviti umetanjem vodilice nekoliko minuta prije intubacije.

Millerova lopatica se koristi tehnikom po Hendersonu (33). Laringoskop se uvodi postranično od jezika i primiče prema tonzilama uz paraglosalni žlijeb. Time se izbjegava naslanjanje na zube i drži jezik sa strane. Vrh treba biti na pola puta od stražnje strane epiglotisa i prednje komisure vokalnih nabora (6).



**Slika br. 33** - DL Macintoshevom lopaticom

(Preuzeto sa: <https://expertconsult.inkling.com/read/miller-anesthesia-8/chapter-55/figure-55-19>) (Pristupljeno 6. lipnja 2017.)



**Slika br. 34** - Položaj vrha Millerove lopatice pri DL-u

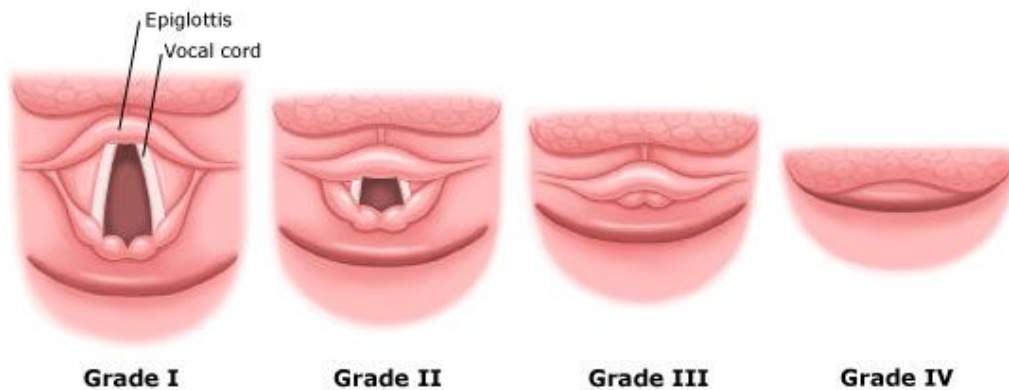
(Preuzeto sa: <https://expertconsult.inkling.com/read/miller-anesthesia-8/chapter-55/figure-55-20>) (Pristupljeno 6. lipnja 2017.)

Pomoću BURP manevara tiroidnom hrskavicom olakšava se prikazivanje larinksa.

Poteškoće kod direktne laringoskopije mogu se predvidjeti uz pomoć sljedećih nalaza:

- dugi gornji sjekutići
- prednji zagriz
- nemogućnost protruzije mandibule
- ograničeno otvaranje usta
- Mallampati razreda 3 ili 4
- visoko nepce
- mala tireoentalna udaljenost
- kratak i debeo vrat
- ograničenost kretanja u vratu.

Postoji Cormack Lehane klasifikacija laringoskopskog nalaza u četiri stupnja (57).



**Slika br. 35** - Četiri stupnja Cormack Lehane klasifikacije laringoskopskih nalaza (Preuzeto sa: <http://cursoenarm.net/UPTODATE/contents/images/f8/8/8322.myextj?title=Cormack+Lehane>) (Pristupljeno 6. lipnja 2017.)

POGO skala je bolja klasifikacija jer uzima u obzir postotak vokalnih nabora koji se vide tijekom laringoskopije (58).

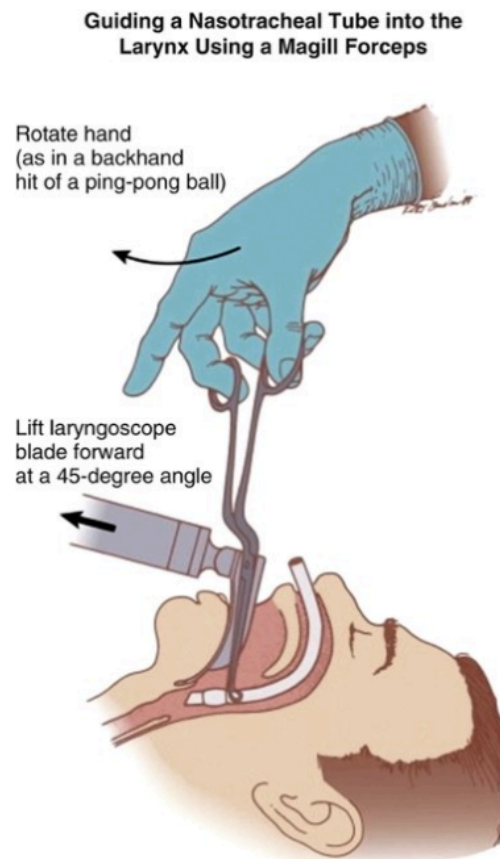
Kada se direktnom laringoskopijom ne može prikazati glotis pacijent je najvjerojatnije u krivom položaju, vrh laringoskopa je uvučen preduboko ili je potrebno upotrijebiti lopaticu druge veličine ili vrste. Također, može se pokušati ETT uvesti na slijepo što

predstavlja rizik za traumu, upotrijebiti vodilicu ili pokušati primijeniti alternativni pristup po ASA algoritmu za otežano zbrinjavanje dišnog puta (33).

### 7.2.3. Tehnika intubacije kroz nos

Prije intubacije kroz nos treba odabrati prohodniju nosnicu. Kako bi se izbjeglo izazivanje krvarenja iz nosa može se dati vazokonstriktor poput kokaina, oksimetazolina ili fenilefrina. Tubus obavezno treba lubricirati i umetati ga s konveksnom stranom okrenutom od nosnice. Kada tubus dođe do orofarinksa koristi se DL.

Tubus se može usmjeriti prema larinksu uz pomoć Magillovih hvataljki, ali se ne smije hvatati za balon kako se ne bi oštetio (33).



**Slika br. 36** - Tehnika intubacije kroz nos

(Preuzeto sa: <https://expertconsult.inkling.com/read/miller-anesthesia-8/chapter-55/figure-55-23>) (Pristupljeno 6. lipnja 2017.)

## 7.3. Endotrahealni tubusi

### 7.3.1. Općenito

Moderni endotrahealani tubusi su jednokratni, plastični tubusi koji su dizajnirani tako da se mogu uvoditi kroz nos ili usta.

Na svom distalnom kraju imaju otvor koji se nakon postavljanja treba nalaziti u srednjem dijelu traheje te balon (eng. cuff), koji nakon što se ispuni zrakom, prianja uz traheju i sprječava aspiraciju i bijeg dostavljenih plinova u gornje dišne puteve. Postoje posebno dizajnirani tubusi, ali svi na svom proksimalnom kraju imaju nastavak s otvorom širokim 15 mm koji se može spojiti na različite sustave za ventilaciju pluća i ostale uređaje. Na bočnoj strani ETT-a, u distalnom dijelu, postoji tzv. Murphyjevo oko koje služi kao dodatni otvor ukoliko se glavni opstruira sekretom ili mekim tkivom (6).

Na proksimalnom dijelu, postoji kontrolni balon s jednosmjernom valvulom preko kojeg se napuhuje distalni balon i kontrolira tlak koji se prenosi na traheju.

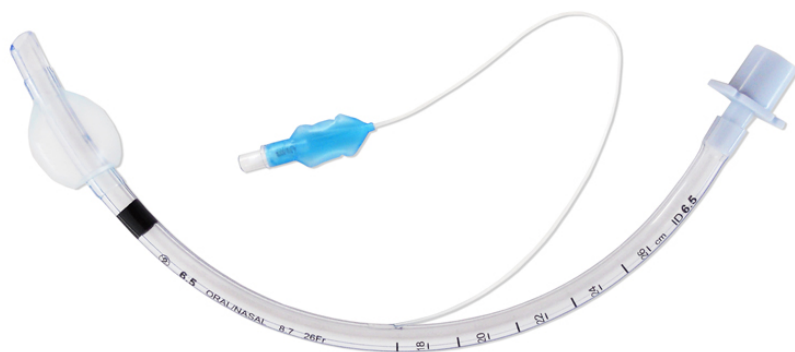Tlak balona ne bi trebao biti manji od 25 mm H<sub>2</sub>O (59). Prejako napuhanim balonom može se oštetiti sluznica traheje, ozljediti rekurentni laringealni živac i uzrokovati paralizu i grlobolju.

Preporuča se monitoriranje tlaka u balonu, osobito ako se koristi dušikov oksid u anesteziji jer taj plin može difundirati u balon i povećati tlak balona.

Veličinu ETT-a određuje njegov unutarnji promjer i bira se ovisno o spolu pacijenta i težini zbrinjavanja dišnog puta. Tubusi manjeg promjera pružaju veći otpor prolasku zraka. Kroz tubuse s UP-om manjim od osam milimetara ne može se izvoditi bronhoskopija. Široki tubusi češće uzrokuju oštećenje sluznice traheje i grlobolju. Kod pacijenata koji idu na operativni zahvat, nakon kojeg neće biti potrebe za ventilacijom, koristi se manji tubus. Kod muškaraca se uobičajeno koristi tubus promjera osam milimetara, a kod žena sedam milimetara.

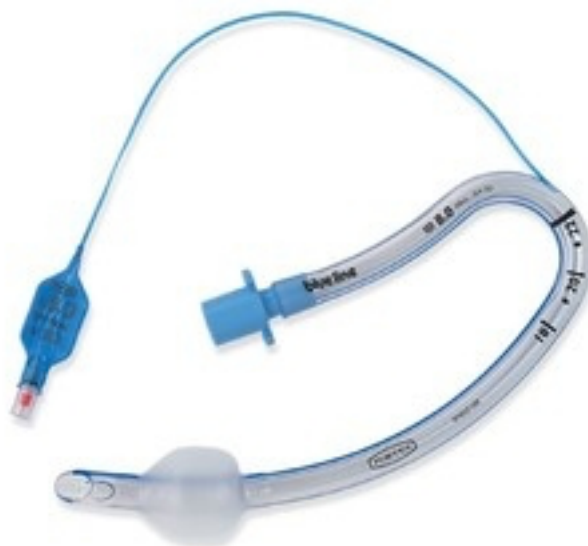ETT-i s balonom se obično koriste u ETI-ju, dok se oni bez balona koriste kod novorođenčadi i dojenčadi.

Postoje razne varijacije tubusa za posebne okolnosti. Nazalni i oralni Ring-Adair-Elwin tubus namijenjen je za korištenje u ORL kirurgiji. Postoje pojačani (tvrđi) tubusi, mikrolaringealni tubusi koji su dulji od uobičajenih i mogu se uvoditi kroz LM, tubusi s dvostrukim lumenom za ventilaciju samo jednog plućnog krila itd. (6).



**Slika br. 37** - Endotrahealni tubus

(Preuzeto sa: <http://www.emergency-live.com/en/wp-content/uploads/2015/12/ET-tube-cuffed-800.jpg>) (Pristupljeno 6. lipnja 2017.)



**Slika br. 38** - Ring-Adair-Elwin endotrahealni oralni tubus koji se zbog svog oblika koristi u ORL kirurgiji

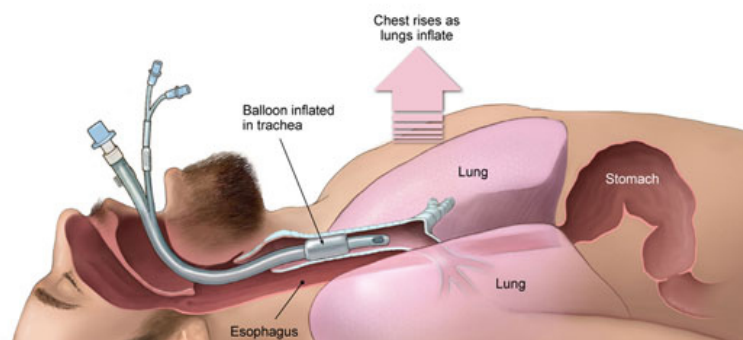
(Preuzeto sa: <https://www.smiths-medical.com/uk/upload/products/thumbImages/thumb-100-136-web.jpg>) (Pristupljeno 6. lipnja 2017.)



Nakon postavljanja tubusa, uklanjanja laringoskopa i započete ventilacije potrebno je provjeriti položaj tubusa. Položaj tubusa u traheji se potvrđuje obostranim i simetričnim odizanjem prsnog koša te auskultatorno odsutanim šumom disanja iznad epigastrija i prisutnim nad plućima te kondenzacijom na tubusu (56).

Najvažniji objektivni pokazatelj je uredan kapnogram u zadnja tri izdaha.

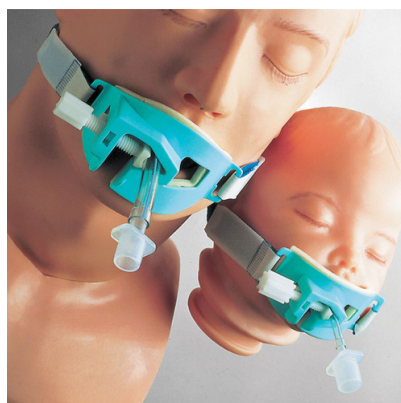Vrlo često, ako se gurne preduboko, tubus može završiti u desnom glavnom bronhu pa se disanje ne čuje iznad lijevog plućnog krila.



**Slika br. 39** - Položaj tubusa nakon postavljanja

(Preuzeto sa: [http://www.medicalexhibits.com/obrasky/2008/08138\\_05X.jpg](http://www.medicalexhibits.com/obrasky/2008/08138_05X.jpg))  
(Pristupljeno 6. lipnja 2017.)

Nakon postavljanja, tubus se osigura flasterima kako ne bi došlo do ekstubacije. Postoje i komercijalna pomagala za učvršćivanje tubusa s ugrađenim blokatorom ugriza. Također, OFT može poslužiti kako osoba ne bi pregrizla ETT.



**Slika br. 40** - Držaljč tubusa

(Preuzeto sa: [http://www.galls.com/photos/styles/AM738\\_500\\_1.JPG](http://www.galls.com/photos/styles/AM738_500_1.JPG)) (Pristupljeno 6. lipnja 2017.)

### 7.3.2. Vodilice za uvođenje tubusa

Vodilice se koriste za olakšavanje uvođenja tubusa. Tanje su od tubusa i uvode se prve, a onda se preko njih uvodi tubus.

Eschmann vodilica/bužija je na kraju zakrivljena (fran. coude tip) kako bi se lakše manevriralo u području glotisa. Vodilice coude tipa se koriste kad je vizualizacija jako smanjena jer imaju poseban vrh koji preskače preko hrskavica traheje po čemu se zna da se vodilica nalazi u traheji, a ne u jednjaku.

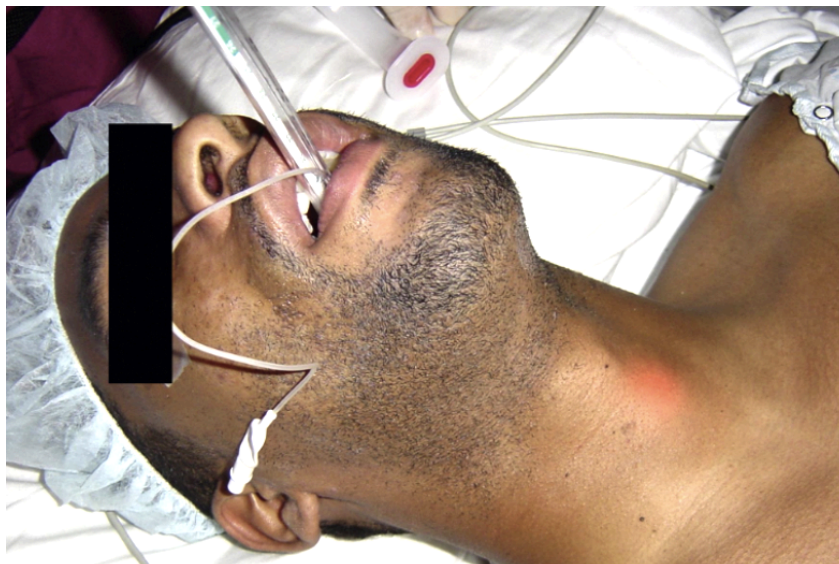Vodilice s osvijetljenem su odličan izbor prilikom krvarenja u dišnom putu koje može onemogućiti vizualizaciju. Transluminacijom kroz kožu se utvrđuje njihov položaj. Ne koriste se kod trauma dišnog puta i kod neoplazmi, a ni kod osoba s visokim BMI-om. Neke od njih imaju lumen da se, ukoliko je potrebno, preko njih može ventilirati.

Ova pomagala se mogu koristiti i za intubaciju na slijepo, kada se ne može vizualizirati glotis kod otežanog ZDP-a. (6)



**Slika br. 41** - Eschmannova bužija

(Preuzeto sa: <http://cdnll.sharn.com/images/xl/tti-c10.jpg>) (Pristupljeno 6. lipnja 2017.)



**Slika br. 42** - Transluminacija bužije kroz kožu iznad krikoidne hrskavice

(Preuzeto sa: <https://expertconsult.inkling.com/read/miller-anesthesia-8/chapter-55/figure-55-26>) (Pristupljeno 6. lipnja 2017.)

## 7.4. Otežana intubacija

### 7.4.1. Općenito

Tijekom provođenja DL-a potrebno je široko otvoriti usta pacijenta i dobro zabaciti glavu. Ukoliko to nije moguće postići iz anatomskih razloga ili je kontraindicirano, primjerice u ozljedama vratne kralježnice, pristupa se protokolu za otežano izvođenje intubacije.

U slučaju otežane intubacije provodi se indirektna metoda laringoskopije, a za nju su potrebna pomagala i uređaji koji uključuju videolaringoskop, fiberoptički bronhoskop, fiberoskop i optičke vodilice.

### 7.4.2. Intubacija fiberoskopom

FIS i FOB su zlatni standard u zbrinjavanju otežanog dišnog puta kod budnog pacijenta, a te metode također sve više zamjenjuju konvencionalne postupke i u primarnom zbrinjavanju dišnog puta.

Umjesto fiberoptike, FIS koristi LED tehnologiju i videočip u vizualizaciji struktura. Budući da je metoda praktičnija i preciznija od FOB-a, potonji polako izlazi iz upotrebe.



**Slika br. 43** - Fiberoskop za intubaciju

(Preuzeto sa: [http://www.kosinmedicalsupply.com/images/KARL%20STORZ/HUMAN%20MEDICINE/ANAESTHESIA/Intubation%20Fiberscopes/3628419295\\_567199\\_567199\\_1\\_rdx\\_385x289.jpg](http://www.kosinmedicalsupply.com/images/KARL%20STORZ/HUMAN%20MEDICINE/ANAESTHESIA/Intubation%20Fiberscopes/3628419295_567199_567199_1_rdx_385x289.jpg)) (Pristupljeno 6. lipnja 2017.)

Postupak FIS-a se izvodi dok pacijent leži ili sjedi, ali može se provesti i u ostalim položajima.

Dišni put je najprimjerenije otvoren dok pacijent sjedi te u tom položaju rijetko dolazi do opstrukcije mekim tkivima, što je česta komplikacija kod pretilih pacijenata (61).

Kad pacijent leži, liječnik bi tebao biti iznad glave pacijenta, a ako se postupak provodi dok pacijent sjedi, liječnik stoji postranično od pacijentovog lica.

FIS se može izvoditi kroz nos ili usta, a nakon vizualizacije glotisa, fiberoskop se uvodi u traheju te se preko njega, kao preko vodilice, uvodi ETT.

Kako bi se spriječilo zapadanje jezika, koriste se pomagala poput Williasovog, Ovasspianovog i Bermanovog. Oni mogu izazvati povraćanje kod budnih pacijenata pa se zapadanje jezika, umjesto njima, sprječava prstima uz pomoć gaze ili Magillovih hvataljki pazeći da se ne ozlijedi.

Parker Flex-Tip ETT se pokazao najboljim izborom u FIS-u (62).



**Slika br. 44** - Parker Flex-tip ETT s posebno oblikovanim vrhom

(Preuzeto sa: <http://www.device.com.au/wp-content/uploads/2013/03/parker-flex-tip.jpg>) (Pristupljeno 6. lipnja 2017.)

Kad se ETT postavi može se dogoditi da se fiberoskop ne može izvaditi pa ih je potrebno izvaditi zajedno i pokušati ponovno. Također fiberoskop se može uvesti preko SGP-ova.

Indikacije za FSI su ujedno i sve indikacije za intubaciju. FSI je metoda izbora u sljedećim okolnostima:

- otežano zbrinjavanje dišnog puta
- CICV situacija
- ozljeda vratne kralježnice
- Chiarijeva malformacija
- povećan rizik od ozljeda zuba
- smanjena mogućnost otvaranja usta (opekline, bolesti TMZ-a...) (60).

Dosad nije utvrđena kontraindikacija za provođenje FSI-a.

Postoje situacije u kojima se FSI ne može izvesti poput teške opstrukcije i stenozе dišnog puta te zbog nakupljanja krvi koje onemogućava vizualizaciju struktura dišnog puta.

Gubitak tonusa mišića ždrijela te kolaps gornjih dišnih puteva uvelike otežavaju provođenje FSI-a.

Neke od prednosti FSI-a u odnosu na DL su:

- bolji pregled dišnog puta i bolja vizualizacija struktura grkljana
- položaj tubusa se potvrđuje direktno
- ne trebaju se poklopiti sve tri osi
- bolje podnošenje kod budnih pacijenata (manja učestalost tahikardije i hipertenzije)
- manja učestalost trauma dišnog puta i zubala
- može se izvoditi u bilo kojem položaju (33).

#### **7.4.3. Rigidna indirektna laringoskopija**

Moderni rigidni laringoskopi omogućavaju vizualizaciju glotisa uz pomoć optičkih leća koje se nalaze na distalnom vrhu. U upotrebi su Bullard Elite i The Airtrack SP rigidni laringoskop.

Bullard Elite uređaj je vrlo koristan kod pacijenata koji zbog ozljede imaju manju pokretljivost kralježnice (63). Budući da je tanak, može se koristiti u pacijenata s malim ustima.

The Airtrack SP također ne zahtjeva poklapanje svih triju osi. Može se koristiti u otežanom ZDP-u te kod budnih pacijenata. Brzo se postavlja, čak i od strane manje iskusnih liječnika (64). Dostupan je u dvije veličine za odrasle i u dvije za djecu.

The Airtrack Avant je nova verzija prethodno spomenutog pomagala. Ima optički dio koji se može koristiti višekratno i lopaticu koja je jednokratna.



**Slika br. 45** - Bullard Elite laringoskopi

(Preuzeto sa: [http://images1.hellotrader.com/data2/YQ/TA/HTVENDOR-4039932/data2-vs-mn-htvendor-4039932-images-products-2283\\_fm-250x250.jpg](http://images1.hellotrader.com/data2/YQ/TA/HTVENDOR-4039932/data2-vs-mn-htvendor-4039932-images-products-2283_fm-250x250.jpg))

(Pristupljeno 6. lipnja 2017.)



**Slika br. 46** - The Airtrack SP laringoskop

(Preuzeto sa: [http://img.medicaexpo.com/images\\_me/photo-g/84373-7729277.jpg](http://img.medicaexpo.com/images_me/photo-g/84373-7729277.jpg))

(Pristupljeno 6. lipnja 2017.)

#### 7.4.4. Optičke sonde s osvjetljenjem

Optičke sonde s osvjetljenjem su rigidni ili polurigidni fiberoptički uređaji. Preko njih se uvodi ETT. Korisne su kod pacijenata s ograničenom pokretljivošću vratne kralježnice, malim ustima, abnormalnom anatomijom dišnog puta i prilikom otežane laringoskopije. Mogu se koristiti samostalno, uz DL ili uz videolaringoskopiju. Koriste se kod budnih pacijenata i za metode ZDP-a s transluminacijom (33).

Neki od uređaja koji se koriste su:

- The Bonfils retromolar intubation fibrescope
- The Shikani optical stylet
- The Levitan FPS stylet
- The Clarus Video System
- The SensaScope (koristi se zajedno s DL kod otežanog ZDP-a).



**Slika br. 47** - The Bonfils retromolar intubation fibrescope uređaj

(Preuzeto sa: <http://www.smj.org.sg/sites/default/files/SMJ-56-e139-g001.jpg>)

(Pristupljeno 6. lipnja 2017.)



**Slika br. 48** - The Shikani optical stylet uređaj

(Preuzeto sa: <http://cdnll.sharn.com/images/xxl/shikaniopticalstylet.jpg>)

(Pristupljeno 6. lipnja 2017.)



**Slika br. 49** - The Levitan FPS stylet uređaj

(Preuzeto sa: [http://img.medicaexpo.com/images\\_me/photo-g/75916-5723555.jpg](http://img.medicaexpo.com/images_me/photo-g/75916-5723555.jpg))

(Pristupljeno 6. lipnja 2017.)





**Slika br. 50** - The Clarus Video System uređaj

(Preuzeto sa: [http://www.clarus-medical.com/wp-content/uploads/2015/01/CVS\\_Web\\_Mockup300.jpg](http://www.clarus-medical.com/wp-content/uploads/2015/01/CVS_Web_Mockup300.jpg)) (Pristupljeno 6. lipnja 2017.)



**Slika br. 51** - The SensaScope sonda

(Preuzeto sa: <http://acutronic-ms.at/pic/produkte/AC1138.jpg>) (Pristupljeno 6. lipnja 2017.)

#### 7.4.5. Videolaringoskopija

Videolaringoskopija je također uključena u ASA algoritam za zbrinjavanje otežanog dišnog puta. VL pruža bolju kvalitetu slike zbog čega bi mogla postati standardnom metodom prilikom endotrahealne intubacije (2).

Intubacija VL-om se pokazala puno uspješnijom od DL-a, pogotovo kad bi DL bio neuspješan (u 94 do 99 % slučajeva) (65).

Videolaringoskope se dijeli u tri skupine:

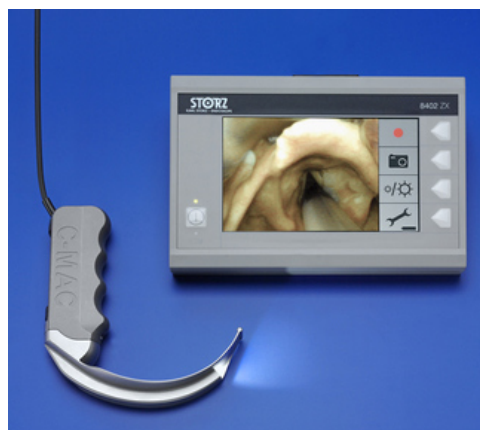- VL s Macintosh lopaticom
- VL sa zakrivljenim lopaticama
- VL koji imaju dio za postavljnje ETT-a.

C-MAC laringoskop, McGrath MAC laringoskop i GlideScope Direct intubation trainer su predstavnici prve skupine. Odlični su za uvježbavanje DL-a.

C-MAC je najbolji i najčešće korišten uređaj. Omogućava intubaciju bez korištenja vodilice. Preporuča se koristiti RAE ETT. Kada se koristi uz The D-Blade lopaticu, potrebno je koristiti vodilicu tipa GlideRite.

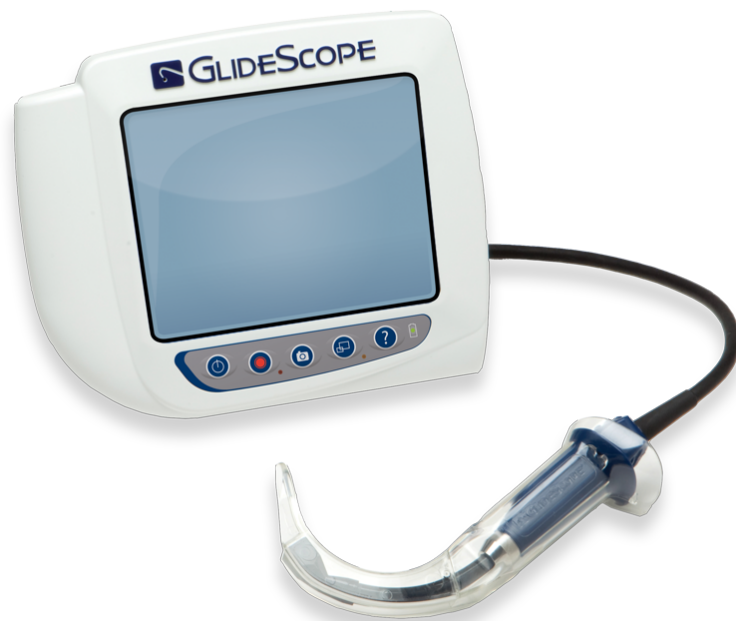Videolaringoskopi iz druge skupine omogućavaju bolju vizualizaciju kod pacijenata s ozljedom vratne kralježnice, mikrognatije i malim ustima. GlideScope je prototip ove skupine.

Predstavnik videolaringoskopa iz treće skupine je The King Vision koji je odličan izbor u budnih pacijenata.



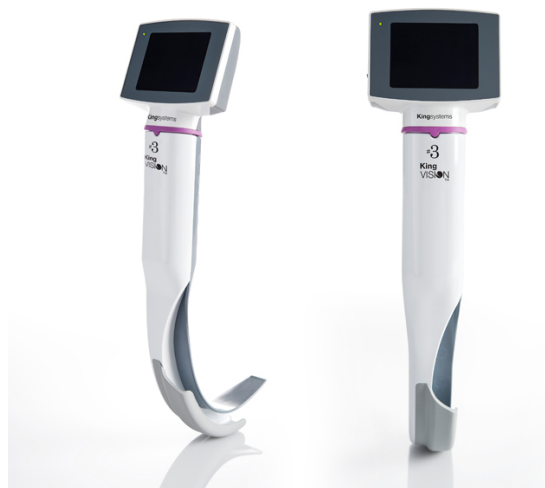**Slika br. 52** - C-MAC VL

(Preuzeto sa: <https://rpaicu.files.wordpress.com/2012/08/cmac.jpeg>) (Pristupljeno 6. lipnja 2017.)



**Slika br. 53** - GlideScope VL

(Preuzeto sa: [https://verathon.com/wp-content/uploads2016/04AVL\\_SingleUse\\_system\\_760x922.png](https://verathon.com/wp-content/uploads2016/04AVL_SingleUse_system_760x922.png)) (Pristupljeno 6. lipnja 2017.)



**Slika br. 54** - The King Vision uređaj

(Preuzeto sa: [http://www.designdirectory.com/user\\_filescompany\\_files40489\\_4703\\_BD9\\_RPVWF03 KEkxp8All3fXiG.jpg?AspxAutoDetectCookieSupport=1](http://www.designdirectory.com/user_filescompany_files40489_4703_BD9_RPVWF03 KEkxp8All3fXiG.jpg?AspxAutoDetectCookieSupport=1)) (Pristupljeno 6. lipnja 2017.)

#### 7.4.6. Intubacija kroz supraglotičko pomagalo

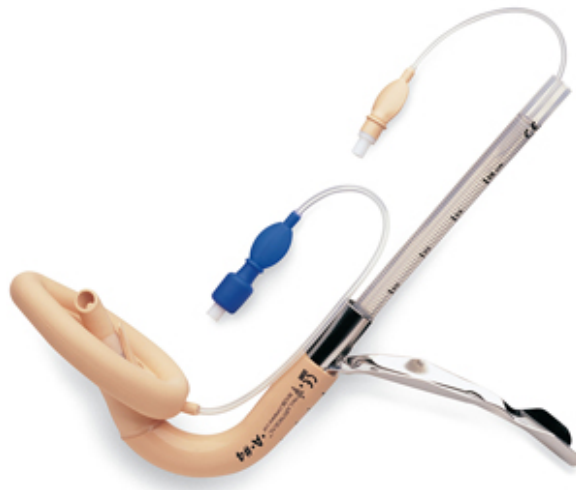LM za intubaciju ili LMA Fastrach dizajnirana je tako da omogućava ventilaciju između pokušaja intubacije. Postoje posebni tubusi za ovu metodu intubacije.

Preporučeno je da se, pri pozicioniranju, pacijentova glava nalazi u neutralnom položaju.

Zbog rigidnosti samog SGP-a, odmah nakon intubacije mora se ukloniti iz dišnog puta kako ne bi došlo do ozljeda.

Preko ove LM može se uvesti i fiberoskop.

Klasična LMA se također može koristiti za intubaciju, ali moguće je samo postaviti mikrolaringealne tubuse ili preko maske uvesti FIS (33).



**Slika br. 55** - LMA Fastrach

(Preuzeto sa: <http://magal.in/wp-content/uploads/2015/09/LMA-fastrach-reusable-300x300.jpg>) (Pristupljeno 6. lipnja 2017.)

#### **7.4.7. Retrogradna intubacija**

Retrogradna intubacija (RI) je tehnika postavljanja ETT-a uz pomoć vodilice koja se u traheju uvodi preko kože, kroz KTM. Iz traheje se dovede u larinks i farinks, nakon čega se izvodi iz dišnog puta.

Vodilica može biti obična, čelična žica ili epiduralni kateter. Ova tehnika se može koristiti kod budnih ili smetenih pacijenata i u onih kod kojih će ZDP biti otežan. RI se provodi umjesto FIS-a u zemljama u razvoju.

ASA je preporučuje u situacijama koje nisu hitne, a u kojima nije moguće intubirati pacijenta dok je ventilacija maskom adekvatna. Oprema je prenosiva te treba biti pripremljena za slučaj otežanog ZDP-a.

Kontraindicirana je u CICV situaciji jer je potrebno nekoliko minuta za postavljanje ETT-a.

Najbolji položaj pacijenta za RI je na leđima s ekstenzijom vrata što omogućuje palpiranje KTM-a. To se može olakšati i upotrebom UZV-a.

Kod pristupa preko KTM-a, manja je mogućnost krvarenja, ali ostaje samo jedan centimetar slobodnog prostora za postavljanje distalnog vrha tubusa. Kod pristupa preko krikotrahealnog ligamenta, situacija je obrnuta.

Obično se ubod učini Tuohyjevom iglom, a epiduralni kateter se koristi kao vodič. Također, može se koristiti i IV kateter te čelična vodilica dužine 110 cm i promjera 0.038 cm (može se uvesti kroz IV kateter veličine 18 G).

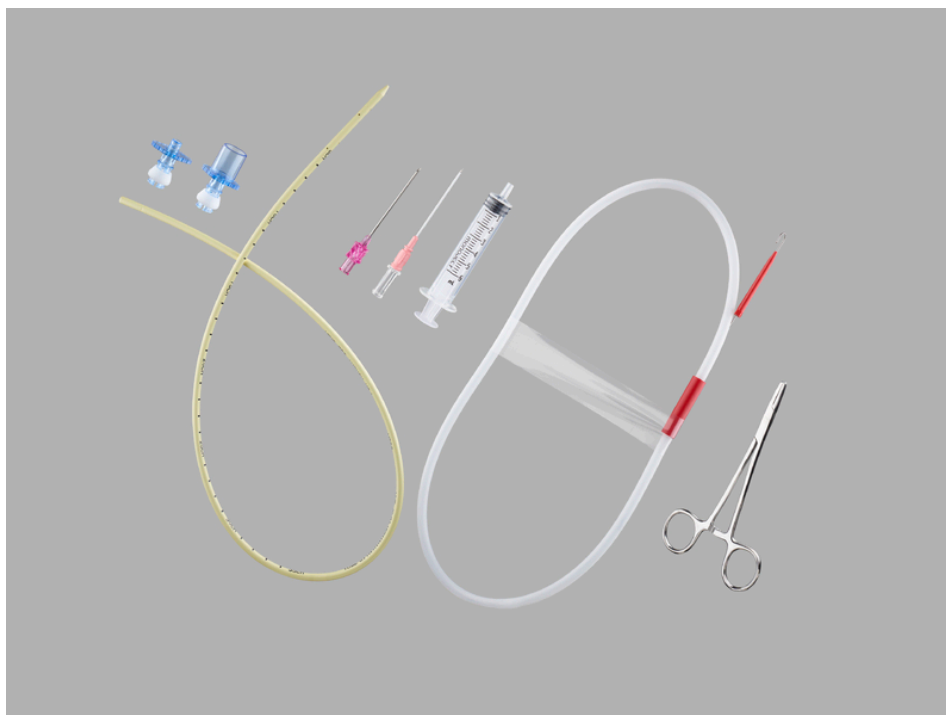
Žica s J vrhom je bolja opcija jer se rijede zapliće te čini postupak bržim i efikasnijim (66).

Postupak započinje stabilizacijom tiroidne hrskavice uz pomoć palca i srednjeg prsta nedominantne ruke dok se kažiprstom palpira KTM, njen gornji i donji kraj. Štrcaljka, koja je do pola napunjena fiziološkom otopinom, se priključuje na IV kateter širine 18 G kako bi se aspirirao zrak iz traheje te se time potvrdilo ispravno mjesto uboda. Igla je usmjerena prema glavi pacijenta. Nakon uboda se igla izvadi, a kateter ostaje u traheji. Kroz drugu štrcaljku se može primijeniti 4 mL 2%-tnog ili 4%-tnog lidokaina kako bi postupak bio što ugodniji za pacijenta. Kroz kateter se uvodi vodilica za tubus sve dok ne izađe kroz nos ili usta. Potom se preko vodilice ili Arndt airway exchange katetera, koji se postavi preko vodilice koja se uklanja, standardnim putem postavlja ETT (33).



**Slika br. 56** - Arndt airway exchange kateter

(Preuzeto sa: <https://airwaymanagement.cookmedical.com/wp-content/uploads/2016/01/ardnt-cricothyrotomy-catheter-full.jpg>) (Pristupljeno 6. lipnja 2017.)



**Slika br. 57** - Set za retrogradnu intubaciju

(Preuzeto sa: [https://www.cookmedical.com/data/images/800x600/G10554\\_P\\_15476.jpg](https://www.cookmedical.com/data/images/800x600/G10554_P_15476.jpg)) (Pristupljeno 6. lipnja 2017.)

Indikacije za RI su:

- onemogućena vizualizacija zbog krvi i sekreta
- ankilozirajući spondilitis
- trauma lica
- trizmus
- nestabilna vratna kralježnica.

Kontraindikacije za RI su:

- koagulopatije
- lokalna infekcija kože
- stenoza traheje u području KTM-a
- nemogućnost pristupa KTM-u
- neoplazme traheje.

Moguće komplikacije su vrlo rijetke, a u njih spadaju:

- pneumotoraks
- pneumomedijastinum
- subkutani emfizem
- ozljeda stražnjeg dijela traheje i jednjaka (33).

#### **7.4.8. Tubusi s dvostrukim lumenom i bronhalni blokatori**

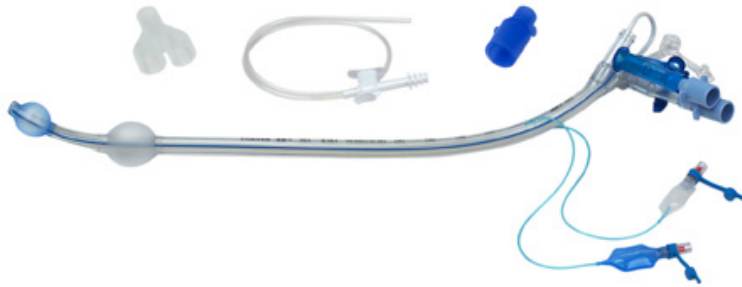Tubusi s dvostrukim lumenom omogućuju ventilaciju jednog plućnog krila ukoliko je to potrebno kao kod npr. velikih bronhalnih operacija, težih ozljeda, fistula, u videoasistiranoj torakoskopiji itd.

Tubusi s dvostrukim lumenom imaju bronalni i trahealni lumen. Mogu biti usmjereni desno ili lijevo ovisno o tome u koji bronh ide bronhalni lumen. Teško se postavljaju jer su veći od običnih ETT-ija. Postavljanje može olakšati VL (67).

Plavi balon bronhalnog lumena mora biti u bronhu neposredno ispod karine. FIS-om se potvrđuje položaj bronhalnog lumena u bronhu. Plućno krilo se izolira zatvaranjem ili klemanjem tog dijela lumena.


Ukoliko se ne može postaviti TDL, postavlja se bronhalni bloker. To je kateter s balonom.

Također, postoje tubusi s ugrađenim blokatorom ugriza poput Univent tubusa (33).



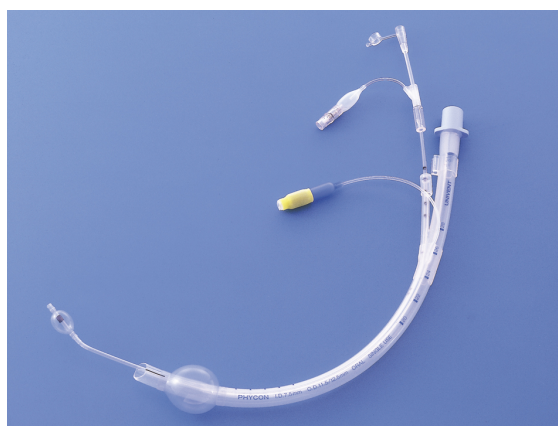**Slika br. 58** - Endotrahealni tubus s dvostrukim lumenom

(Preuzeto sa: <http://www.frca.co.uk/images/large-double.jpg>) (Pristupljeno 6. lipnja 2017.)



**Slika br. 59** - Bronhalni bloker

(Preuzeto sa: <https://www.cookmedical.com/data/images/800x600/G44122.jpg>) (Pristupljeno 6. lipnja 2017.)



**Slika br. 60** - Univent tubus

(Preuzeto sa: [http://www.fujisys.co.jp/en/products/anesthesiology/img/002/univent\\_big.jpg](http://www.fujisys.co.jp/en/products/anesthesiology/img/002/univent_big.jpg)) (Pristupljeno 6. lipnja 2017.)



## 7.5. Ekstubacija

Proces ekstubacije je vrlo kritičan. Iako se broj komplikacija nakon uvođenja ASA smjernica za zbrinjavanje otežanog dišnog puta smanjio, broj komplikacija u ekstubaciji je ostao jednak (1). Iz tog razloga, DAS je objavio smjernice za izvođenje što uspješnije ekstubacije uz što manji broj komplikacija (68).

Može se pojaviti velik broj komplikacija, a neke od njih su:

- laringospazam i bronhospazam
- opstrukcija gornjeg dišnog puta
- hipoventilacija
- hipertenzija i tahikardija
- kašalj i naprezanje što vodi dehiscenciji kirurških rana
- edem larinksa i dišnog puta
- plućni edem
- paradoksalno kretanje glasnica
- dislokacija aritenoidnih hrskavica
- aspiracija.

Nesuspješna ekstubacija rezultira nemogućnošću ventilacije, oksigenacije i gubitkom postojanog dišnog puta.

Ako se prohodnost dišnog puta ne osigura na vrijeme, može doći i do smrti. Uvijek je važno napraviti plan ekstubacije i predvidjeti hoće li biti laka ili teška.

Koja će se metoda ekstubacije odabrati ovisi od slučaja do slučaja. Može se ekstubirati budan i uspavan pacijent. Metodom po Baileyu se u dubokoj anesteziji ETT zamijeni sa SGP-om.

U drugom stadiju anestezije se ne preporuča ekstubacija zbog povećanog rizika od laringospazma.

Priprema za ekstubaciju obuhvaća prekid neuromuskularne blokade, hemodinamsku stabilizaciju pacijenta, postizanje normotermije i adekvatne analgezije, preoksigenaciju, sukciju sekreta i postavljanje blokatora zagriža.

OFT se ne preporuča kao blokator zagriža jer može doći do ozljede zuba (33). Bolje je upotrijebiti zamotani zavoj (69).

Kod ventilacije maskom pod visokim pozitivnim tlakom treba se učiniti sukcija želuca ili ga isprazniti preko orogastrične sonde.

Položaj “njušenja” je pozicija za ekstubaciju. Ekstubacija je moguća i u drugim položajima.

Treba zbrinuti i sekret nakupljen iznad balona ETT-a i prije izvlačenja ETT-a provjeriti je li je balon dovoljno ispuhan kako bi se izbjegle ozljede (33).

## 8. Kirurško zbrinjavanje dišnog puta

### 8.1. Općenito

U kirurško, invazivno ili perkutano zbrinjavanje dišnog puta spadaju postupci koji se provode kada nijedna metoda neinvazivnog zbrinjavanja dišnog puta nije uspjela. Ako se procijeni da će zbrinjavanje dišnog puta biti vrlo zahtjevno i neuspješno, postaju metode prvog izbora što je i slučaj kada postoje neoplazme ili teške opstrukcije dišnog puta. Tu spadaju transtrahealna jet ventilacija, krikotiroidotomija i traheotomija.

Traheotomiju izvodi isključivo kirurg te će iz tog razloga u ovom radu biti samo spomenuta, dok bi druge dvije metode anesteziolog trebao znati izvesti (33).

### 8.2. Transtrahealna jet ventilacija

Perkutani TTJV je relativno brz, invazivan postupak ZDP-a. ASA ga navodi kao hitnu, invazivnu tehniku (2). To je privremena metoda koja spašava život, a mogu je izvesti manje obučeni liječnici te ima manje komplikacija od traheotomije.

Kod ove metode kisik se dostavlja aktivno, pod tlakom, kroz kanilu postavljenu preko KTM-a. Izdah je pasivan proces za koji treba ostaviti dovoljno vremena, a ovisi o prohodnosti gornjih dišnih puteva jer osoba izdiše na usta i nos.

Ovim postupkom, se ponekad, uz pomoć mjehurića zraka, otvori glotis te se time omogući ETI (70).

Provođenje TTJV-a je kontraindicirano kod pacijenata s opstrukcijom gornjeg dijela dišnog puta i kod onih s ozljedama larinksa i laringealnih hrskavica. Ostale, relativne kontraindikacije su koagulopatije, opstruktivne plućne bolesti te zahtjevna anatomija dišnog puta.

U ovoj metodi se koriste kateteri lumena 12 ili 16 G koji se ne savijaju. Kateter se postavlja kao i onaj kod RI-a, ali ovdje je distalni kraj usmjeren prema plućima. Postupak uvođenja katetera se naziva krikotiroidotomija iglom.

Prije nego se krene s ventilacijom, potrebno je izvršiti aspiraciju štrcaljkom kako bi se potvrdio položaj u traheji.

Minimalni tlak koji se koristi u ovoj metodi iznosi 15 psi.

Komplikacije su iste kao i kod RI-a, osim barotraume s pneumotoraksom (33).

## **8.3. Krikotiroidotomija**

### **8.3.2. Općenito**

Postupak krikotiroidotomije uvijek mora bit spreman kada se zbrinjava dišni put. Treba imati na umu da je ovo privremena metoda nakon koje će, ubrzo, biti potrebno ukloniti postavljeni kateter ili učiniti traheotomiju (71).

Kod djece mlađe od šest godina, krikotiroidotomija je kontraindicirana jer je kod njih krikoidna hrskavica najuži dio dišnog puta i na toj razini se nalazi suženje štitne žljezde. Ostale kontraindikacije su ozljede i neoplazme larinksa, subglotičke stenoze, koagulopatije i velike varijacije u anatomiji struktura vrata.

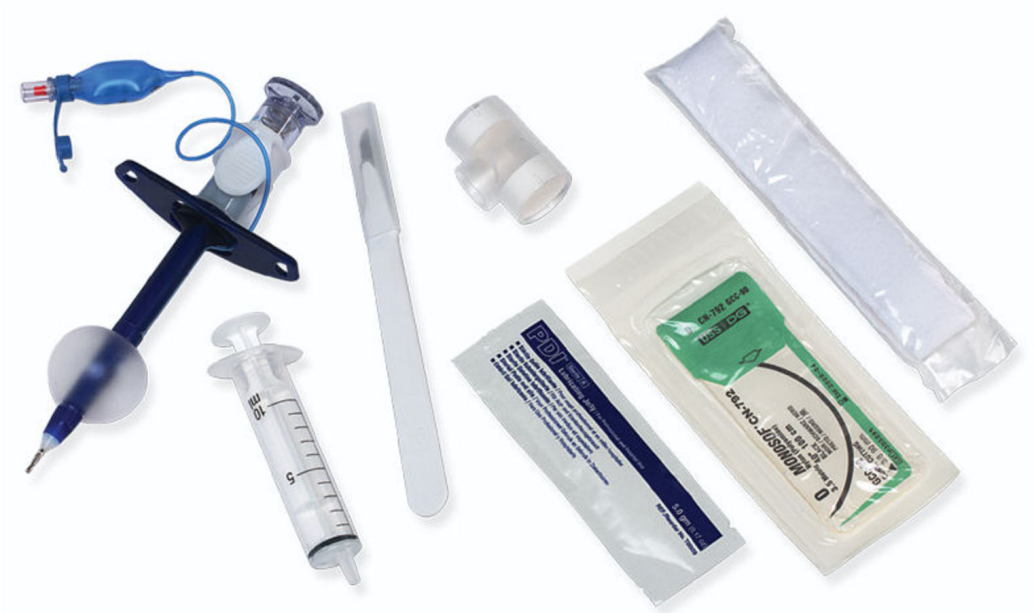### **8.3.3. Postupci krikotiroidotomije**

Metode koje se najčešće koriste u krikotiroidotomiji su: perkutana dilatativna krikotiroidotomija i kirurška krikotiroidotomija. Prva je anesteziozima draža jer nalikuje Seldingerovoj metodi i ima manji broj komplikacija (33).

Za prvu metodu postoji veliki broj komercijalnih setova. U ovoj metodi se preko vodilice uvodi dilatator s kanilom. Incizija se radi u donjoj trećini KTM-a jer se u gornjim dijelovima nalazi krikotiroidna arterija i glasnice. Nakon što se pronađe mjesto izvođenja, učini se okomita incizija na koži u duljini 1-1,5 cm. Pod kutem od 45 stupnjeva se uvodi igla s kateterom širine 18 G koja je okrenuta prema dolje te je priključena na štrcaljku ispunjenu vodom za aspiraciju. Kada se primijete mjehurići, to je znak da je KTM probijena. Nakon toga igla se ukloni. Preko katetera se uvodi vodilica, do 3 cm u traheju. Kateter se uklanja, a preko vodilice se postavlja dilatator s kanilom. Kanila ostaje u traheji, a dilatator i vodilica se uklanjaju. Balon kanile se napuše čime je ona osigurana od pomicanja (71).

Kirurška krikotiroidotomija se izvodi tako da se ekstendira vrat te pronađe i imobilizira KTM. Ako se KTM ne može pronaći učini se prvi vertikalni rez kroz kožu. Potom se učini horizontalni ubod skalpelom br. 20 i oštrica skalpela ostaje unutra dok se kukica za traheju ne postavi na svoje mjesto. Kukicom se povlači krikoidna hrskavica prema dolje, skalpel se uklanja te se postavlja tubus (ETT ili tubus s balonom za traheotomiju) i napuše se balon. Ventilira se s niskim tlakom. Stetoskopom se potvrđuje da se ventiliraju pluća. Skalpel br. 20 je dokazano najbolji izbor za izvođenje reza u kirurškoj krikotiroidotomiji (6).

Komplikacije krikotiroidotomije su krvarenje, ozljeda stražnjeg zida traheje i jednjaka, oštećenje glasnica i štitnjače ili krivo postavljanje kanile što može rezultirati subkutanim emfizemom. Kasne komplikacije su otežano gutanje, infekcije, promjene glasa i trahealna stenoza. Trahealna stenoza se javlja u 2 do 8 % slučajeva i to češće ukoliko je prisutna trauma ili infekcija dišnog sustava (33).



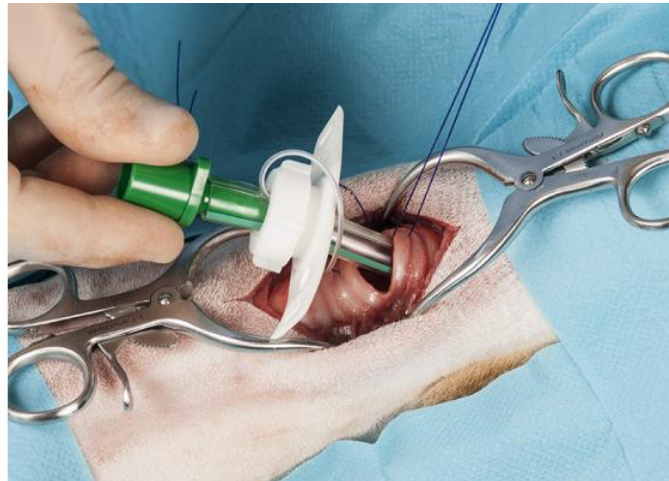
**Slika br. 61** - Set za kiruršku krikotiroidotomiju

(Preuzeto sa: <https://www.spservices.co.uk/images/products/verylarge/1312193574in1131.jpg>) (Pristupljeno 6. lipnja 2017.)

#### 8.4. Traheotomija

Traheotomija je isključivo kirurška metoda ZDP-a.

U slučaju CICV-a, traheotomija je jedina metoda koja će omogućiti adekvatnu ventilaciju i oksigenaciju.



**Slika br. 62** - Uvođenje tubusa u traheotomiji

(Preuzeto sa: [https://www.vygonvet.co.uk/sites/default/files/styles/large/public/panel\\_images/Placing%20a%20Tracheostomy%20Tube%20Step%2020.jpg?itok=U9uxBtCg](https://www.vygonvet.co.uk/sites/default/files/styles/large/public/panel_images/Placing%20a%20Tracheostomy%20Tube%20Step%2020.jpg?itok=U9uxBtCg)) (Pristupljeno 6. lipnja 2017.)

## 9. Zaključak

Iz ovog rada se može zaključiti da postoji veliki broj mogućnosti za adekvatno zbrinjavanje dišnog puta.

Koju metodu ćemo odabrati ovisi o našem znanju i sposobnostima. Ako dobro poznajemo anatomiju dišnog puta i znamo procijeniti i predvidjeti poteškoće sa zbrinjavanjem, odabir će nam biti lakši.

Vrlo je važno poznavati što više metoda kako bi ih znali primjeniti u pravoj situaciji.

Većina postupaka nije rezervirana isključivo za zbrinjavanje dišnog puta u anestezilogiji već se mogu koristiti u hitnoj medicini i u bilo kojoj drugoj grani medicine kada se ukaže potreba za ZDP-om.

Potrebno je odabrati onaj postupak kojeg znamo ispravno izvesti uz dostupnu opremu u određenom trenutku, a kojim najbolje možemo osigurati dišni put i omogućiti adekvatnu ventilaciju i oksigenaciju.

Ovo područje se brzo razvija upravo zato što se koristi veliki broj pomagala. Kako uvijek ima mjesta za napredak, tako se i ovdje uvijek otkriva i istražuje neko novo pomagalo ili unaprijeđuje staro. Sve novitete potrebno je pratiti kako bismo bili u korak s najnovijim postupcima i kako bismo svojim pacijentima pružili najbolju moguću skrb u danom trenutku.

## 10. Zahvale

Prvo bih se zahvalio svojoj mentorici, doc. dr. sc. Danieli Bandić Pavlović, koja mi je pomogla da ovaj diplomski rad završim na vrijeme.

Zahvaljujem se dragoj prijateljici Josipi Unić na lektoriranju rada.

Moja sljedeća zahvala ide mojim dragim prijateljima koji su uvijek bili uz mene i koji su se mojim uspjesima veselili kao da su njihovi. Bez vas ništa ne bilo isto.

Hvala mom tati, a posebno hvala mojoj majci i sestri koje su bezkompromisno stajale iza mene. Bez vas ovo ne bi bilo moguće.

Mama i seko, svaki moj uspjeh ujedno je i vaš.

Hvala i svim ostalim članovima moje obitelji koji su me podupirali tijekom života.

I na kraju, zahvalio bih se samom sebi. Uvijek sam radio po svom. Tako ću nastaviti raditi i dalje.



## 11. Literatura

- (1) G.N. Peterson, K.B. Domino, R.A. Caplan, et al.: Management of the difficult airway: a closed claims analysis. *Anesthesiology*. 103:33-39 2005
- (2) J.L. Apfelbaum, C.A. Hagberg, R.A. Caplan, et al.: Practice guidelines for management of the difficult airway: an updated report by the American Society of Anesthesiologists Task Force on Management of the Difficult Airway. *Anesthesiology*. 118:251-270 2013
- (3) S.D. Reitzen, W. Chung, A.R. Shah: Nasal septal deviation in the pediatric and adult populations. *Ear Nose Throat J*. 90:112-115 2011
- (4) A. Ahmed-Nusrath, J.L. Tong, J.E. Smith: Pathways through the nose for nasal intubation: a comparison of three endotracheal tubes. *Br J Anaesth*. 100:269-274 2008
- (5) Vinter I. i suradnici. Caput et collum, glava i vrat. U:Waldeyerova anatomija čovjeka. 17. njemačko izdanje prerađeno u cijelosti, 1. hrvatsko izdanje 2009; Golden marketing - Tehnička knjiga; str. 196-353
- (6) J. Henderson: Airway management. R.D. Miller *Miller's anesthesia*. ed 7 2010 Churchill Livingstone Philadelphia 1573-1610
- (7) S. Srirompotong, T. Art-Smart: Ludwig's angina: a clinical review. *Eur Arch Otorhinolaryngol*. 260:401-403 2003
- (8) D.R. Hillman, P.R. Platt, P.R. Eastwood: The upper airway during anaesthesia. *Br J Anaesth*. 91:31-39 2003

- (9) A. Reber, S.G. Wetzel, K. Schnabel, G. Bongartz, F.J. Frei: Effect of combined mouth closure and chin lift on upper airway dimensions during routine magnetic resonance imaging in pediatric patients sedated with propofol. *Anesthesiology*. 90:1617-1623 1999
- (10) L. Coleman, M. Zawkowski, J. Gold, S. Ramanathan: Functional anatomy of the airway. C.A. Hagberg Benumof's airway management: principles and practice. ed 2 2012 Mosby Philadelphia 3-20
- (11) S. Kheterpal, R. Han, K.K. Tremper, et al.: Incidence and predictors of difficult and impossible mask ventilation. *Anesthesiology*. 105:885-891 2006
- (12) T.S. Yildiz, M. Solak, K. Toker: The incidence and risk factors of difficult mask ventilation. *J Anesth*. 19:7-11 2005
- (13) H. Gonzalez, V. Minville, K. Delanoue, et al.: The importance of increased neck circumference to intubation difficulties in obese patients. *Anesth Analg*. 106:1132-1136 2008
- (14) Practice guidelines for management of the difficult airway: an updated report by the American Society of Anesthesiologists Task Force on Management of the Difficult Airway. *Anesthesiology*. 98:1269-1277 2003
- (15) T. Shiga, Z. Wajima, T. Inoue, A. Sakamoto: Predicting difficult intubation in apparently normal patients: a meta-analysis of bedside screening test performance. *Anesthesiology*. 103:429-437 2005
- (16) S.R. Mallampati: Clinical sign to predict difficult tracheal intubation (hypothesis). *Can Anaesth Soc J*. 30:316-317 1983
- (17) .G.L. Samssoon, J.R. Young: Difficult tracheal intubation: a retrospective study. *Anaesthesia*. 42:487-490 1987

- (18) L.H. Lundstrom, M. Vester-Andersen, A.M. Moller, et al.: Poor prognostic value of the modified Mallampati score: a meta-analysis involving 177 088 patients. *Br J Anaesth.* 107:659-667 2011
- (19) S.X. Racine, A. Solis, N.A. Hamou, et al.: Face mask ventilation in edentulous patients: a comparison of mandibular groove and lower lip placement. *Anesthesiology.* 112:1190-1193 2010
- (20) G. Iohom, M. Ronayne, A.J. Cunningham: Prediction of difficult tracheal intubation. *Eur J Anaesthesiol.* 20:31-36 2003
- (21) I. Calder, J. Calder, H.A. Crockard: Difficult direct laryngoscopy in patients with cervical spine disease. *Anaesthesia.* 50:756-763 1995
- (22) Z.H. Khan, A. Kashfi, E. Ebrahimkhani: A comparison of the upper lip bite test (a simple new technique) with modified Mallampati classification in predicting difficulty in endotracheal intubation: a prospective blinded study. *Anesth Analg.* 96:595-599 2003
- (23) N.A. Merah, D.T. Wong, D.J. Ffoulkes-Crabbe, O.T. Kushimo, C.O. Bode: Modified Mallampati test, thyromental distance and inter-incisor gap are the best predictors of difficult laryngoscopy in West Africans. *Can J Anaesth.* 52:291-296 2005
- (24) J.L. Benumof: Preoxygenation: best method for both efficacy and efficiency. *Anesthesiology.* 91:603-605 1999
- (25) I. Tanoubi, P. Drolet, F. Donati: Optimizing preoxygenation in adults. *Can J Anaesth.* 56:449-466 2009
- (26) B.J. Dixon, J.B. Dixon, J.R. Carden, et al.: Preoxygenation is more effective in the 25 degrees head-up position than in the supine position in severely obese patients: a randomized controlled study. *Anesthesiology.* 102:1110-1115 2005

(27) C.L. Mendelson: The aspiration of stomach contents into the lungs during obstetric anesthesia. *Am J Obstet Gynecol.* 52:191-205 1946

(28) Practice guidelines for preoperative fasting and the use of pharmacologic agents to reduce the risk of pulmonary aspiration: application to healthy patients undergoing elective procedures: an updated report by the American Society of Anesthesiologists Committee on Standards and Practice Parameters. *Anesthesiology.* 114:495-511 2011

(29) I. Smith, P. Kranke, I. Murat, et al.: Perioperative fasting in adults and children: guidelines from the European Society of Anaesthesiology. *Eur J Anaesthesiol.* 28:556-569 2011

(30) A.A. Al-almi, M.M. Zestos, A.S. Baraka: Pediatric laryngospasm: prevention and treatment. *Curr Opin Anaesthesiol.* 22:388-395 2009

(31) R.M. Cooper, S. Khan: Extubation and reintubation of the difficult airway. C.A. Hagberg *Benumof's airway management: principles and practice.* ed 3 2012 Saunders Philadelphia 1018-1046

(32) A.M. Joffe, S.A. Deem: Physiologic and pathophysiologic responses to intubation. C.A. Hagberg *Benumof's airway management: principles and practice.* ed 3 2012 Saunders Philadelphia 184-198

(33) C. A. Hagberg, C. A. Artime: Airway management in the Adult. R.D. Miller *Miller's anesthesia.* ed 8 2015 Churchill Livingstone Philadelphia 1647-1684

(34) A.M. Joffe, S. Hetzel, E.C. Liew: A two-handed jaw-thrust technique is superior to the one-handed "EC-clamp" technique for mask ventilation in the apneic unconscious person. *Anesthesiology.* 113:873-879 2010

- (35) N. Weiler, W. Heinrichs, W. Dick: Assessment of pulmonary mechanics and gastric inflation pressure during mask ventilation. *Prehosp Disaster Med.* 10:101-105 1995
- (36) A.I. Brain: The laryngeal mask—a new concept in airway management. *Br J Anaesth.* 55:801-805 1983
- (37) S.H. Yu, O.R. Beirne: Laryngeal mask airways have a lower risk of airway complications compared with endotracheal intubation: a systematic review. *J Oral Maxillofac Surg.* 68:2359-2376 2010
- (38) D.M. Miller: A proposed classification and scoring system for supraglottic sealing airways: a brief review. *Anesth Analg.* 99:1553-1559 2004
- (39) T. Asai, J. Brimacombe: Review article: cuff volume and size selection with the laryngeal mask. *Anaesthesia.* 55:1179-1184 2000
- (40) S.M. Siddik-Sayyid, M.T. Aouad, S.K. Taha, et al.: A comparison of sevoflurane-propofol versus sevoflurane or propofol for laryngeal mask airway insertion in adults. *Anesth Analg.* 100:1204-1209 2005
- (41) J.K. Hui, L.A. Critchley, M.K. Karmakar, P.K. Lam: Co-administration of alfentanil-propofol improves laryngeal mask airway insertion compared to fentanyl-propofol. *Can J Anaesth.* 49:508-512 2002
- (42) L. Bouvet, X. Da-Col, T. Rimmele, et al.: Optimal remifentanil dose for laryngeal mask airway insertion when co-administered with a single standard dose of propofol. *Can J Anaesth.* 57:222-229 2010
- (43) S. Weber: Traumatic complications of airway management. *Anesthesiol Clin North America.* 20:503-512 2002

- (44) J. Dingley, M.J. Whitehead, K. Wareham: A comparative study of the incidence of sore throat with the laryngeal mask airway. *Anaesthesia*. 49:251-254 1994
- (45) D.M. Grady, F. McHardy, J. Wong, et al.: Pharyngolaryngeal morbidity with the laryngeal mask airway in spontaneously breathing patients: does size matter? *Anesthesiology*. 94:760-766 2001
- (46) S.R. Emmett, S.D. Lloyd, M.N. Johnston: Uvular trauma from a laryngeal mask. *Br J Anaesth*. 109:468-469 2012
- (47) J. Brimacombe, L. Costa e Silva: Pharyngeal necrosis with the laryngeal mask airway. *Eur J Anaesthesiol*. 20:502-503 2003
- (48) J. Brimacombe, G. Clarke, C. Keller: Lingual nerve injury associated with the ProSeal laryngeal mask airway: a case report and review of the literature. *Br J Anaesth*. 95:420-423 2005
- (49) T. Yao, X.L. Yang, F. Zhang, et al.: (The feasibility of Supreme laryngeal mask airway in gynecological laparoscopy surgery). *Zhonghua Yi Xue Za Zhi*. 90:2048-2051 2010
- (50) T.C. Mort: Laryngeal mask airway and bougie intubation failures: the Combitube as a secondary rescue device for in-hospital emergency airway management. *Anesth Analg*. 103:1264-1266 2006
- (51) W. Oczenski, H. Krenn, A.A. Dahaba, et al.: Complications following the use of the Combitube, tracheal tube and laryngeal mask airway. *Anaesthesia*. 54:1161-1165 1999
- (52) F.B. Bannister, R.G. Macbeth: Direct laryngoscopy and tracheal intubation. *Lancet*. 2:651-654 1944

- (53) K.B. Greenland, M.J. Edwards, N.J. Hutton: External auditory meatus-sternal notch relationship in adults in the sniffing position: a magnetic resonance imaging study. *Br J Anaesth.* 104:268-269 2010
- (54) M. El-Orbany, H. Woehlck, M.R. Salem: Head and neck position for direct laryngoscopy. *Anesth Analg.* 113:103-109 2011
- (55) R.M. Levitan, C.A. Hagberg: Upper airway retraction: new and old laryngoscope blades. C.A. Hagberg *Benumof's airway management: principles and practice.* ed 3 2012 Saunders Philadelphia 508-535
- (56) J.M. Berry, S. Harvey: Laryngoscopic orotracheal and nasotracheal intubation. C.A. Hagberg *Benumof's airway management: principles and practice.* ed 3 2012 Saunders Philadelphia 346-358
- (57) R.S. Cormack, J. Lehane: Difficult tracheal intubation in obstetrics. *Anaesthesia.* 39:1105-1111 1984
- (58) E.A. Ochroch, J.E. Hollander, S. Kush, F.S. Shofer, R.M. Levitan: Assessment of laryngeal view: percentage of glottic opening score vs Cormack and Lehane grading. *Can J Anaesth.* 46:987-990 1999
- (59) P. Sultan, B. Carvalho, B.O. Rose, R. Cregg: Endotracheal tube cuff pressure monitoring: a review of the evidence. *J Perioper Pract.* 21:379-386 2011
- (60) C. Artime: Flexible fiberoptic intubation. C.A. Hagberg C.A. Artime W.H. Daily *The difficult airway: a practical guide.* 2013 Oxford University Press Oxford 97-108
- (61) D. Cattano, L. Cavallone: Airway management and patient positioning: a clinical perspective. *Anesthesiology News.* 37:17-23 2011

- (62) M.S. Kristensen: The Parker Flex-Tip tube versus a standard tube for fiberoptic orotracheal intubation: a randomized double-blind study. *Anesthesiology*. 98:354-358 2003
- (63) A. Nileshwar, A. Thudamaladinne: Comparison of intubating laryngeal mask airway and Bullard laryngoscope for oro-tracheal intubation in adult patients with simulated limitation of cervical movements. *Br J Anaesth*. 99:292-296 2007
- (64) Y. Lu, H. Jiang, Y.S. Zhu: Airtraq laryngoscope versus conventional Macintosh laryngoscope: a systematic review and meta-analysis. *Anaesthesia*. 66:1160-1167 2011
- (65) M.F. Aziz, D. Healy, S. Kheterpal, et al.: Routine clinical practice effectiveness of the Glidescope in difficult airway management: an analysis of 2,004 Glidescope intubations, complications, and failures from two institutions. *Anesthesiology*. 114:34-41 2011
- (66) K.C. Normand, A.P. Aucoin: Retrograde intubation. C.A. Hagberg C.A. Artime W.H. Daily *The difficult airway: a practical guide*. 2013 Oxford University Press Oxford 109-115
- (67) H.T. Hsu, S.H. Chou, P.J. Wu, et al.: Comparison of the GlideScope® videolaryngoscope and the Macintosh laryngoscope for double-lumen tube intubation. *Anaesthesia*. 67:411-415 2012
- (68) M. Popat, V. Mitchell, R. Dravid, et al.: Difficult Airway Society Guidelines for the management of tracheal extubation. *Anaesthesia*. 67:318-340 2012
- (69) D. Falzon, R. Foye, P. Jefferson, et al.: Extubation guidelines: Guedel oropharyngeal airways should not be used as bite blocks. *Anaesthesia*. 67:919 author reply 921-922 2012



(70) K.C. Normand: Percutaneous transtracheal jet ventilation. C.A. Hagberg C.A. Artime W.H. Daily *The difficult airway: a practical guide*. 2013 Oxford University Press Oxford 117-124

(71) K.C. Normand: Cricothyrotomy. C.A. Hagberg C.A. Artime W.H. Daily *The difficult airway: a practical guide*. 2013 Oxford University Press Oxford 125-134

## 12. Životopis

Karlo Uroda rođen je 22. listopada 1992. godine u Šibeniku. U rodnom gradu završio je OŠ Petra Krešimira IV i Opću Gimnaziju Antuna Vrančića. Otkad se 2011. godine upisao na Medicinski fakultet Sveučilišta u Zagrebu, živi u glavnom gradu. Tijekom studija položio je BLS i ILS tečajeve, službene tečajeve ERC-a. 2014. godine postao je članom studentske udruge StEPP u kojoj trenutno obnaša dužnost dopredsjednika. S udrugom je imao priliku organizirati edukacije iz područja hitne medicine za kolege s medicine i stomatologije kao i sudjelovati u organizaciji i provedbi javnozdravstvene nacionalne kampanje Oživi me na što je posebno ponosan. Odradio je jednomjesečnu ljetnu praksu u Egiptu, 2015. godine. Inače je zainteresiran za područje anesteziologije, reanimatologije i intenzivnog liječenja.