

Strana tijela u otorinolaringološkoj nadležnosti

Salaj, Stipe

Master's thesis / Diplomski rad

2018

Degree Grantor / Ustanova koja je dodijelila akademski / stručni stupanj: **University of Zagreb, School of Medicine / Sveučilište u Zagrebu, Medicinski fakultet**

Permanent link / Trajna poveznica: <https://um.nsk.hr/um:nbn:hr:105:337901>

Rights / Prava: [In copyright](#)/[Zaštićeno autorskim pravom.](#)

Download date / Datum preuzimanja: **2024-07-16**



Repository / Repozitorij:

[Dr Med - University of Zagreb School of Medicine Digital Repository](#)



**SVEUČILIŠTE U ZAGREBU
MEDICINSKI FAKULTET**

Stipe Salaj

**Strana tijela
u otorinolaringološkoj nadležnosti**

DIPLOMSKI RAD



Zagreb, 2018.

Ovaj diplomski rad izrađen je u Klinici za otorinolaringologiju i kirurgiju glave i vrata, KBC „Sestre milosrdnice“, pod vodstvom doc. dr. sc. Mihaela Riesa i predan je na ocjenu u akademskoj godini 2017./2018.

Popis kratica:

ST: strano tijelo

ORL: otorinolaringologija

FB: *foreign body (eng.)* - strano tijelo

ENT: *Ear, Nose and Throat (eng.)* - otorinolaringologija

FLB: fleksibilna bronhoskopija

RB: rigidna bronhoskopija

CT: *computed tomography (eng.)* - računalna tomografija

Sadržaj:

Sažetak

Summary

1. Uvod	1
1.1 Strana tijela uha.....	1
1.2 Strana tijela nosa.....	2
1.3 Strana tijela orofarinksa i jednjaka	3
1.4 Strana tijela larinksa i traheobronhalnog stabla	4
2. Klinička slika	5
2.1 Strana tijela uha.....	5
2.2 Strana tijela nosa.....	5
2.3 Strana tijela orofarinksa i jednjaka	6
2.4 Strana tijela larinksa i traheobronhalnog stabla	7
3. Dijagnostika, metode ekstrakcije i komplikacije	8
3.1 Strana tijela uha.....	8
3.2 Strana tijela nosa.....	10
3.3 Strana tijela orofarinksa i jednjaka	12
3.4 Strana tijela larinksa i traheobronhalnog stabla	14
4. Uloga sociodemografskih čimbenika	18
5. Zaključak	19
Literatura	21
Životopis	26

Strana tijela u otorinolaringološkoj nadležnosti

Stipe Salaj

Sažetak

Strana tijela u otorinolaringološkoj nadležnosti su čest prizor na odjelu hitne službe diljem svijeta. Strana tijela dijelimo na živa i neživa, te po sastavu na organska i neorganska. Uho, nos, grlo i donji putovi dišnog sustava su pogodna mjesta za zaglavljenje stranog tijela, koje pak u svakom od njih izaziva karakteristične simptome i potencijalno, komplikacije. Djeca su se pokazala kao daleko najčešći pacijenti s problemom zaglavljenog ST-a u svim lokacijama ORL sustava, s iznimkom orofarinksa i jednjaka, u kojem je pokazana visoka incidencija i u ostalim dobnim skupinama. Ovisno o lokaciji različita je učestalost pojedinih vrsta stranih tijela pa je tako u uhu, nosu i donjim dišnim putovima pronađeno najviše sjemenki, kamenčića, orašastih plodova, perli i igračaka, dok su u orofarinksu i jednjaku najčešće zaglavile kosti i bolusi hrane. Klinička slika se također mijenja ovisno o mjestu ST-a. Simptomi variraju od blagih, kao što su nelagoda, osjećaj začepljenosti uha i kašalj, do ozbiljnih kao što su bol, krvarenje, disfagija i dispneja. Ponekad simptomi mogu i izostati. Osim kliničke slike, dijagnoza se postavlja pomoću kliničkog pregleda, radioloških pretraga te endoskopskih pregleda. Komplikacije koje ST izaziva u području zaglavljenja isto tako variraju od blagih upala i iscjedaka do perforacije bubnjića, aspiracijske pneumonije, perforacije jednjaka i pneumomediastinuma. Učestalost komplikacija je proporcionalna vremenu zaglavljenja stranog tijela. Uklanjanje se stoga mora izvesti što ranije i pomoću odgovarajućih metoda ekstrakcije. Prilikom ekstrakcije može doći do jatrogenih komplikacija, rizik kojih smanjuje iskustvo liječnika te primjereni instrumenti prilagođeni stranom tijelu i njegovoj lokaciji. Društveno okruženje djeteta ima utjecaj na incidenciju ST-a, a kao najvažniji čimbenik izdvaja se stupanj obrazovanja roditelja i visina prihoda. Edukacija roditelja i proizvođača igračaka s potencijalom zaglavljenja mogu uspješno smanjiti incidenciju ovog problema.

Ključne riječi: strana tijela, zaglavljenje, metoda ekstrakcije

Foreign bodies in ENT practice

Stipe Salaj

Summary

Foreign bodies in ear, nose and throat are a common occurrence in emergency departments across the world. Foreign bodies are classified as animate or inanimate, and according to their composition as organic and non-organic. Ear, nose, throat and lower respiratory tract are all suitable locations for the impaction of a foreign body which causes characteristic symptoms and, potentially, complications. Children have been shown as the most common patients by far with foreign body impaction in all ENT locations, with the exception of the oropharynx, and esophagus, which showed a high incidence in other age groups as well. The type of FB depends on its location; therefore, the most common FB found in the ear, nose, and lower respiratory tract are seeds, stones, nuts, beads and toys, while bones and food boluses were predominantly impacted in the oropharynx and esophagus. Clinical presentation also changes depending on FB location. Symptoms vary from mild, such as discomfort, blocked ear and cough, to more serious ones like pain, bleeding, dysphagia, and dyspnea. Apart from the clinical presentation, the patient is diagnosed by careful clinical examination, radiologic imaging and specialized medical procedures. Complications caused by the impacted FB also vary from mild inflammations and discharge to ruptured eardrum, aspiration pneumonia, esophageal perforation, and pneumomediastinum. The incidence of complications is proportionally related to the duration of impaction. Hence, FB removal must be performed as soon as possible and with an adequate method of extraction. During the FB extraction, iatrogenic complications may occur. The risk of said complications is lowered by the doctor's experience and appropriate medical instrumentation. The patient's social environment also has an effect on FB impaction incidence, with education and income level highlighted as the most important factors. Parent education, as well as educating the toy industry, has a potential for decreasing the incidence of FB impaction.

Keywords: foreign bodies, impaction, method of extraction

1. Uvod

Otorinolaringološko područje nadležnosti obuhvaća anatomske strukture koje su fizikalnim karakteristikama, fiziološkim funkcijama te samom dostupnošću vrlo podložne zaglavljenju stranih tijela. Stoga ne čudi činjenica da se liječnici specijalisti otorinolaringologije vrlo često susreću s problemom stranog tijela u uhu, nosu, grlu te u donjim dijelovima dišnog sustava. Strana tijela u otorinolaringologiji možemo podijeliti prema karakteristikama samog stranog tijela na živa strana tijela, najčešće kukci, te neživa strana tijela koja zbog različitosti u kliničkoj slici, dijagnostici i metodama ekstrakcije dijelimo na strana tijela organskog te neorganskog podrijetla. Korisno je, također, strana tijela podijeliti prema lokaciji na strana tijela uha, nosa, grla i jednaka te donjeg dišnog sustava (1). Visoku učestalost pacijenata koji se u hitnu otorinolaringološku službu javljaju zbog stranog tijela potvrđuju rezultati istraživanja provedenog u Sveučilišnoj bolnici „Mohammed VI“ u Maroku koje pokazuje incidenciju od 7,9% (2) te incidenciju od 9,5% koju pokazuju rezultati istraživanja bolnice u Kuala Lumpuru (3), a slične pronalaska nalazimo i drugdje (4).

1.1 Strana tijela uha

Govoreći o stranim tijelima uha mislimo na ona zaglavljena u zvukovodu, hrskavično-koštanom kanalu koji medijalno završava bubnjićem, a lateralno komunicira s vanjskim svijetom. Hrskavični ili membranski dio se nastavlja na hrskavicu uške te čini početni i kraći dio zvukovoda. U središnjem dijelu zvukovoda nalazimo prijelaz iz hrskavičnog u koštani dio zvukovoda. Taj prijelaz je ujedno i njegov najuži dio što ga čini vrlo podložnim zaglavljenju stranih tijela. Koštani, ujedno i duži, dio zvukovoda prekriven je kožom koja neposredno pranja na periost i čini ga vrlo osjetljivim i potencijalno bolnim, što treba zapamtiti prilikom pokušaja vađenja stranog tijela (1,5). Brojne studije (3,4,6,7) navode uho kao najčešće mjesto pronalaska stranog tijela, a djecu u dobi mlađoj od 8 godina kao najčešće pacijente.

Dobnu raspodjelu učestalosti možemo pokušati objasniti dječjom znatiželjom i istraživanjem vlastitog tijela ili pokušajem ublažavanja iritacije i svrbeža. U dobi mlađoj od 8 godina, istraživanja su pokazala veću učestalost organskih stranih tijela od neorganskih. Sjemenke, orašasti plodovi, pamuk i drvene perle samo su neki od organskih predstavnika dok od neorganskih kao najčešće istraživanja navode kamenčiće, dijelove igračaka, komadiće plastike, gume i metala (2,3,6).

1.2 Strana tijela nosa

Nosna šupljina se dijeli pregradom na dva simetrična prolaza koji omogućuju komunikaciju nazofarinksa s vanjskim okolišem i tako omogućuju disanje kroz nos. Šupljine su nosnim školjkama podijeljene na tri nosna hodnika: donji, srednji i gornji. Svi nosni hodnici svojom veličinom mogu zaustaviti strano tijelo, ali najčešće se ono nalazi u donjem nosnom hodniku te na samom ulazu u srednji nosni hodnik (5,8). U najvećem broju slučajeva strana tijela su u nos stavljena od strane djece te rjeđe od strane mentalno zaostalih osoba. Vrste najčešćih stranih tijela variraju pa tako razna istraživanja (7–10) kao najčešće navode sjemenke, dijelove plastičnih igračaka, perle, dijelove gume, papiriće, novčiće i tako dalje. Strana tijela zaglavljena na prijelazu iz nosnih hodnika u nazofarinks predstavljaju opasnost od aspiracije u slučaju odglavljenja stranog tijela pri pokušaju uklanjanja ili samim disanjem. Također, pokazano je da strana tijela mogu uzrokovati infekcije nosne sluznice unošenjem patogenih organizama (8).

1.3 Strana tijela orofarinksa i jednjaka

Orofarinks i jednjak su na trećem mjestu učestalosti lokalizacije stranog tijela u području otorinolaringološke nadležnosti (4,6), ali predstavljaju veliku opasnost od komplikacija stoga je nužna brza medicinska intervencija (5). Komplikacija u slučaju stranog tijela orofarinksa je aspiracija dok strano tijelo jednjaka može izazvati strikture, apscese i fistule (12). Istraživanja pokazuju da strana tijela orofarinksa i jednjaka nalazimo podjednako u svim dobnim skupinama uz nešto višu incidenciju u djece nego u odraslih. Najčešće su pronađene riblje kosti, pileće kosti u orofarinksu te dijelovi hrane, igračke i kovanice u jednjaku. Kod odraslih, dijelovi hrane i zubne proteze zauzimaju najveći broj stranih tijela (1,4,6). U orofaringealnom području, najčešće strano tijelo – riblja kost, je u najvećem broju slučajeva pronađena u tonzilama, tonzilarnim lukovima, korijenu jezika te ariepiglottičnim naborima (13). Područje jednjaka u kojem se najčešće zadržavaju strana tijela je dio jednjaka ispod krikofaringealnog mišića u kojem je aktivnost mišića vrlo slaba. Također, fiziološka suženja, stenoze, divertikuli i tumori jednjaka su pogodujuća mjesta zaglavlivanja stranih tijela (1).

1.4 Strana tijela larinksa i traheobronhalnog stabla

Brojna istraživanja navode larinks i traheobronhalno stablo kao najrjeđu lokalizaciju stranog tijela (2,4,6). Kao i u ranije navedenim podacima, djeca zauzimaju velik postotak pacijenata s problemom zaglavljelog stranog tijela u larinksu i traheobronhalnom stablu. Samarei (14) navodi kako je najviše djece bilo u dobi od 1 do 2 godine, dok Rizk i Rassi (15) navode i dob od 3 godine kao visokorizičnu, ostala istraživanja su pokazala sličnu dobnu distribuciju (16). Nedostatak koordinacije akta gutanja i zatvaranja epiglotisa, češće stavljanje objekata u usta te igranje i trčanje prilikom žvakanja hrane samo su neka od objašnjenja povišene incidencije stranog tijela u toj dobnoj skupini (1,14). Strana tijela su najčešće zaglavila u desnom bronhu, zatim u lijevom, a najmanje u larinksu i traheji. Organska strana tijela kao što su sjemenke, orašasti plodovi i grahorice prevladavaju nad neorganskim – zviždaljke, dijelovi kemijske olovke, igračke. Valja napomenuti da se s porastom dobi incidencija mijenja u korist neorganskim stranih tijela (14–16). Strana tijela larinksa i traheobronhalnog stabla često izazivaju komplikacije koje mogu završiti smrtnim ishodom budući da svojom lokalizacijom mogu lako kompromitirati disanje. Isto tako, ulaskom u dublje dijelove pluća izazivaju pneumonije koje mogu završiti fatalno (6,14,16).

2. Klinička slika

2.1 Strana tijela uha

Otalgija je, prema brojnim istraživanjima, simptom koji se pojavio u najvećem broju pacijenata sa zaglavljenim stranim tijelom u uhu. Uz otalgiju, pacijenti su se često žalili na otoreju, krvarenje iz zvukovoda, tinitus i osjećaj začepljenosti uha (6,17). Djeca, ranije navedena kao najčešći pacijenti, često priznaju inserciju stranog tijela u uho ili inserciji svjedoče odrasle osobe u blizini. U slučaju izostanka i simptoma i prijavljivanja insercije, strano tijelo će biti slučajno pronađeno na rutinskom pregledu (19). Uzevši u obzir navedeno, možemo pretpostaviti da će vrijeme javljanja na hitni odjel biti različito pa tako Hon(3) i Figueiredo (20) navode prvih dvadeset i četiri sata kao vremenski period u kojem se na hitni odjel javi najviše pacijenata dok prema Orehu (21) taj period iznosi tjedan dana. Strana tijela uha još možemo podijeliti prema obliku i osobinama površine pa tako objekte nepravilna oblika i hrapave površine svrstavamo u strana tijela koja se lako izvade dok sferični objekti glatke površine pripadaju stranim tijelima koja se teško izvade (18). Ta podjela je značajna za frekvenciju jatrogenih komplikacija izazvanih prilikom uklanjanja stranog tijela o čemu će biti riječi kasnije. Od drugih komplikacija valja izdvojiti sekundarnu infekciju koja se često javlja u slučaju živog stranog tijela i čija učestalost raste proporcionalno trajanju impakcije stranog tijela (20).

2.2 Strana tijela nosa

Simptomi koji ukazuju na moguće strano tijelo u nosu su jednostrana rinoreja praćena neugodnim mirisom i epistaksa. Ipak, većina stranih tijela ne uzrokuje simptome što otežava dijagnozu (7,21,22). Ako uz navedene simptome postoji anamnestički podatak o izvršenom kirurškom zahvatu u području nosa moramo posumnjati na jatrogeno strano tijelo, najčešće tampon zaostao nakon adenotomije ili tamponade nosa (1).

Asimptomatska prezentacija i djeca kao najčešći pacijenti uzrokuju odgođeno javljanje na odjel hitne medicine pa tako Yaroko (10) navodi da je najviše pacijenata zaprimljeno unutar tjedan dana od insercije, a čak jedna petina unutar mjesec dana od insercije. Prema jednom istraživanju (7), 77% djece je priznalo inserciju ili je insercija primjećena od strane članova obitelji, a u preostalih 23% slučajeva strano tijelo je pronađeno na pregledu izvedenom zbog pojave nazalnih simptoma. Osobine stranog tijela i trajanje prisutnosti u nosu određuju tip i ozbiljnost komplikacija (gnojni sekret, epistaksa, nelagodnost u nazalnom području). Sluznica nosa na strano tijelo reagira upalnom reakcijom na koju se nadovezuje bakterijska superinfekcija uzrokujući gnojni sekret, krvarenje i stvaranje granulomatoznog tkiva (7,22). Ukoliko strano tijelo ostane zaglavljeno dulji period vremena postoji rizik za stvaranje rinolita, koje nalazimo isključivo u odraslih. Strano tijelo čini jezgru rinolita na koju se talože kalcijev fosfat (90% slučajeva) i kalcijev karbonat. Simptomi koje izaziva su sekret neugodnog mirisa i glavobolja, a ovisе o lokaciji i veličini rinolita (1). Kako bi spriječili nastanak komplikacija indicirano je hitno uklanjanje stranog tijela.

2.3 Strana tijela orofarinksa i jednjaka

Zaglavljeno strano tijelo u orofarinksu uzrokuje oštru, lokaliziranu bol koja se pojačava u aktu gutanja. Simptomi manje učestalosti su disfagija i povraćanje, a rjeđe zabilježeni su hematemeza i dispneja (13,19,21). Ako se strano tijelo ne ukloni postoji rizik za razvijanjem retrofaringealnog hematoma, perforacije farinksa, medijastinitisa i medijastinalnog apscesa (13,23). Budući da je bol dominantni simptom pacijenti se javljaju liječniku vrlo brzo nakon zaglavljenja (11). Kada se strano tijelo zaglavi u jednjaku pacijenti će se najčešće žaliti na retrosternalnu bol, disfagiju i pojačano lučenje sline. Zanemarivanje simptoma i odgađanje uklanjanja stranog tijela stvara opasnost za nastanak reaktivne upale sluznice jednjaka, stenoze i perforacije jednjaka. Kao posljedica perforacije jednjaka mogu nastati medijastinitis, retroezofagealni apsces i empijem te životno ugroziti pacijenta (1,24).

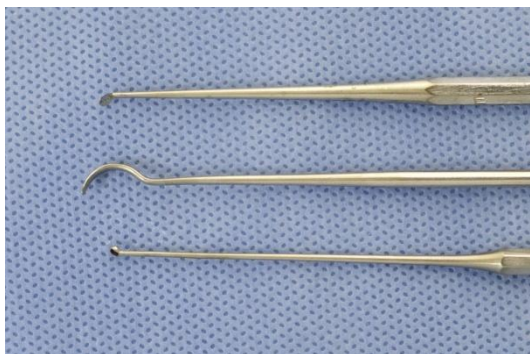2.4 Strana tijela larinksa i traheobronhalnog stabla

Od svih anatomskih područja u otorinolaringološkoj nadležnosti, larinks i traheobronhalno stablo su jedina koja zaglavlivanjem stranog tijela mogu završiti smrću pacijenta u vrlo kratkom vremenu. Stoga je za svakog liječnika od iznimne važnosti prepoznavanje kliničke slike takvog događaja. Najčešći simptom aspiracije stranog tijela je kašalj kojeg prate dispneja i cijanoza. Rjeđe zabilježeni simptomi su: hemoptiza, bol u prsima, osjećaj gušenja, iskašljavanje slina i povraćanje (14,25,26). Bumber i suradnici (1) progresiju kliničke slike stranog tijela dijele u tri razdoblja. Prvo razdoblje ili razdoblje ekscitacije karakterizira žestok kašalj, apneja i cijanoza. Ono traje pet do deset minuta i prestaje posljedično zamoru refleksa kašlja. Ako je strano tijelo posve zatvorilo dušnik, ovaj stadij završava smrću pacijenta. Kod pacijenta koji je aspirirao manje strano tijelo, koje nije potpuno okludiralo dišni put, nastupa razdoblje latencije u kojem nema simptoma ili su oni neznatni. Upravo nedostatak simptoma može zavarati pacijente i/ili roditelje i odgoditi odlazak liječniku, stoga mnoga istraživanja navode kako se velik broj pacijenata javlja liječniku unutar tjedan dana od aspiracije ST-a, a nerijetko i kasnije, (14,26,27). Ako se pak strano tijelo pomakne, ponovno se javljaju napadaji kašlja, apneje i cijanoze budući da podražuje traheobronhalnu sluznicu čiji refleks nije u zamoru. Logično, takvi napadaji će biti češći kod aspiracije manjih stranih tijela. Zaglavljeno strano tijelo u grkljanu će uzrokovati promuklost uz dispneju i stridor. Kada je strano tijelo zaglavljeno u dušniku, možemo čuti kako udara u glasnice pri izdisaju te u bifurkaciju dušnika pri udisaju. Taj karakterističan znak nazivamo „balotman“. Uz „balotman“, na dijagnozu stranog tijela dušnika će nam ukazati inspiracijski stridor, korištenje pomoćne respiratorne muskulature, dispneja i naposljetku, cijanoza. Treće i posljednje razdoblje se očituje stvaranjem komplikacija. Strano tijelo koje dugo leži u bronhu i nižim dijelovima respiratornog sustava može izazvati recidivirajuće pneumonije, bronhiektazije i plućni apsces. Isto tako, nije rijetka pojava pneumotoraksa, emfizema, atelektaza i plućnog izljeva. Valja napomenuti kako se više komplikacija javlja pri apsolutnoj okluziji ogranka traheobronhalnog stabla i ako strano tijelo leži zaglavljeno dulji vremenski period (14,25,26).

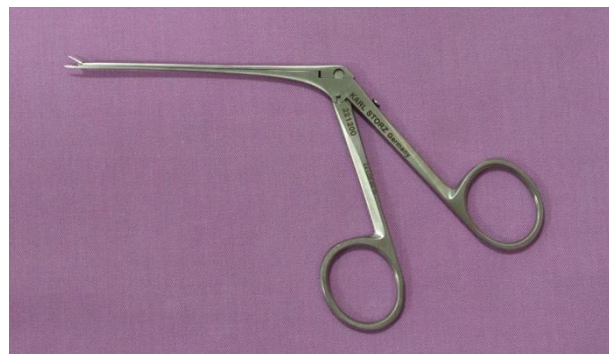
3. Dijagnostika, metode ekstrakcije i komplikacije

3.1 Strana tijela uha

Zaglavljeno tijelo se u većini slučajeva detektira direktnom inspekcijom. Najviše korištene metode ekstrakcije su ispiranje zvukovoda pomoću šprice te korištenjem različitih instrumenata prikladnih za određeni tip stranog tijela. (Slika 1 i 2) (19,21,28).



Slika 1. Instrumenti za vađenje stranih tijela iz uha i nosa.



Slika 2. Krokodil hvataljka.

Komplikacije izazvane pokušajem ekstrakcije su upala vanjskog uha, perforacija bubnjića, laceracije i krvarenje iz zvukovoda. Učestalost komplikacija značajno varira između istraživanja pa ih tako Dimuzio (18) primjećuje u gotovo polovici slučajeva zaglavlivanja stranog tijela, dok ostali (4,20) navode višestruko manju incidenciju. Ovakva diskrepancija podataka rezultat je različitih čimbenika rizika koji utječu na javljanje komplikacija, a odnose se na trajanje impakcije, stručnost i opremljenost medicinskog osoblja i tip stranog tijela.

Trajanje zaglavljenosti stranog tijela izravno je povezano s pojavljivanjem komplikacija pa tako afrička studija pokazuje da su pacijenti primljeni na hitni odjel unutar dvadeset i četiri sata nakon insercije iskusili višestruko manje komplikacija nego pacijenti primljeni nakon tjedan dana (21). Liječnik specijalist otorinolaringologije pri ekstrakciji stranog tijela prouzroči manje komplikacija u odnosu na druge liječnike i laike, navode studije (20,28). Isto tako, istraživanja su pokazala da incidencija komplikacija raste s brojem pokušaja ekstrakcije stranog tijela. Kao posljedica boli izazvane svakim ponovnim pokušajem ekstrakcije pacijenti, a posebice djeca, gube želju za suradnjom pa se uklanjanju stranog tijela mora pristupiti uz primjenu opće anestezije (18,21). Naposljetku, na učestalost komplikacija utječu karakteristike stranog tijela. Ranije pojašnjena strana tijela koja se teško izvade, povezuju se sa značajno većim brojem komplikacija u odnosu na ST-a koja se lako izvade, što je razumljivo uzimajući u obzir da je instrumentima teže zahvatiti glatku i okruglu površinu (18,28). U korist tih zaključaka govori istraživanje koje navodi kako su sva strana tijela uklonjena u općoj anesteziji bila okrugla oblika i glatke površine (29).

3.2 Strana tijela nosa

Vizualizacija stranog tijela u nosu ovisi o njegovom položaju, fizikalnim osobinama, reakciji okolnog tkiva te suradnji pacijenta. Pregled nosa se izvodi postavljanjem djeteta u krilo roditelja tako da se noge djeteta nalaze između nogu roditelja. Isto tako, roditelj rukama fiksira glavu djeteta u blagoj ekstenziji i obuhvaća djetetove ruke. Nasreću, većina stranih tijela se dijagnosticira direktnom inspekcijom podižući prstom vrh nosa pacijenta. U slučaju neuspješne vizualizacije, koristimo otoskop, nosni spekulum, krutu ili savitljivu optiku (7,22). Ponekad, otok ili granulacije sluznice prekriju strano tijelo i onemogućavaju vizualizaciju, stoga se preporuča primjena vazokonstriktora u obliku spreja prije ponovnog pregleda (8). Ako je strano tijelo smješteno u dubljim dijelovima nosnih hodnika preporučuje se učiniti rentgensku snimku u dva smjera (1). Pregled, kao i sama ekstrakcija, mora se obavljati s velikim oprezom zbog opasnosti od dubljeg zaglavljenja stranog tijela ili odglavljenja stranog tijela u nazofarinks što značajno povisuje rizik od aspiracije (8). Nakon vizualizacije, pristupa se uklanjanju metodom koja ovisi o obliku stranog tijela. Strana tijela nepravilnog oblika (igračke, papir, spužva) lakše se ekstrahiraju korištenjem hvataljke (Bayonet pinceta, krokodil hvataljka) no treba pristupati s oprezom zbog opasnosti od raspadanja stranog tijela što olakšava aspiraciju (7,22). Za uklanjanje okruglih stranih tijela koriste se instrumenti s kukicom (*Slika 1*). Mala veličina tog instrumenta omogućuje prolazak između stranog tijela i sluznice nosa. Kada je željeni položaj postignut, kuka se rotira i polagano povlači prema vestibulumu nosa, uklanjajući pritom strano tijelo. U slučaju organskih okruglih stranih tijela također postoji opasnost od mrvljenja i aspiracije. Za situacije u kojima je uklanjanje stranog tijela naročito teško, opisane su alternativne metode ekstrakcije stranog tijela. Foley kateter i Fogarty bilijarni kateter su instrumenti koji se mogu upotrijebiti za uklanjanje stranog tijela. Kateter se, slično kao i instrument s kukicom, provuče iza stranog tijela te se balon na njegovom distalnom kraju napuni vodom. Povlačenjem katetera uklanja se strano tijelo (8). Tehnike uklanjanja stranog tijela koje ne koriste medicinske instrumente su također razvijene. „Roditeljski poljubac“ je metoda uklanjanja stranog tijela nosa koja, prema istraživanju, pokazuje visoku stopu uspješnosti uz minimalne komplikacije.

U postupku sudjeluju roditelji što eliminira djetetov strah od liječnika i povećava suradnju. Roditelj čvrsto priljubi svoje usne na djetetova otvorena usta i isporučiti nekoliko kratkih, jakih izdaha pritom zatvarajući neokludiranu nosnicu prstom. Ova metoda uklanjanja stranog tijela pokazala se uspješnijom ako je strano tijelo pravilno i okruglo. Kada strano tijelo nije uklonjeno, pokazano je da se strano tijelo dislociralo prema vestibulumu nosa te je tako olakšano uklanjanje pomoću ranije navedenih instrumenata. Metoda je osmišljena za djecu mlađu od pet godina budući da starija djeca mogu sama ispuhati nos i bolje surađuju s liječnikom prilikom uklanjanja instrumentima (30). Slična metoda koristi ambu-masku kao izvor naglog volumena zraka (31). Komplikacije nastale nakon ekstrakcije stranih tijela nosa su laceracija, epistaksa, perforacija septuma, barotrauma, dislokacija stranog tijela dublje u nos, dislokacija u farinks i aspiracija (10,30).

3.3 Strana tijela orofarinksa i jednjaka

Pažljivi klinički pregled, uz dobro osvijetljenje, je dovoljan za detekciju stranog tijela kada se ono nalazi u usnoj šupljini, tonzilama, tonzilarnim lukovima i stijenci farinksa. Nakon detekcije strano tijelo se uklanja uz pomoć špatule i različitih vrsta hvataljki. Ako je pak strano tijelo zaglavljeno u korijenu jezika ili ariepiglottičnim naborima najlakše ćemo ga dijagnosticirati služeći se zrcalom za indirektnu laringoskopiju i krutom ili savitljivom optikom. Mogu se učiniti rendgenske snimke vrata, toraksa i abdomena u svrhu lokalizacije stranog tijela, ali nisu korisne u slučaju organskih tijela male veličine (13,19). Korištenje savitljive optike pokazalo je najviše uspjeha pri uklanjanju stranog tijela zaglavljenog u korijenu jezika i ariepiglottičnim naborima. Za ekstrakciju stranog tijela zaglavljenog u jednjaku koriste se rigidni i fleksibilni endoskop, a njihove karakteristike su prikazane u Tablici 1. (32). Prije uvođenja fleksibilnog endoskopa transnazalno preporuča se primjena analgetika u nos i orofarinks u obliku spreja te nanošenje analgetika u obliku gela na sam endoskop u svrhu lubrikacije i analgezije (33). U slučaju da se uklanjanje ne može izvesti gore navedenim metodama, vađenje se mora izvesti u općoj anesteziji kako bi se strano tijelo lakše vizualiziralo i odstranilo. Pri teškim zaglavljeljima stranog tijela u jednjaku potrebno je učiniti cervikalnu ili torakalnu medijastinotomiju kako bi se sigurno odstranilo (1,21). Komplikacije uzrokovane uklanjanjem stranog tijela su krvarenje i pomicanje stranog tijela u jednjak ili traheobronhalno strablo (19,21).

Tablica 1.

Rigidna ezofagoskopija	Fleksibilna transoralna ezofagoskopija	Fleksibilna transnazalna ezofagoskopija
Zahtjeva opću anesteziju	Zahtjeva opću anesteziju ili sedaciju	Zahtjeva lokalnu anesteziju
Bolji prikaz farinksa i gornjeg sfinktera jednjaka	Omogućuje istovremeni pregled želuca i duodenuma	Omogućuje istovremeni pregled želuca i duodenuma
Lako uklanjanje stranih tijela	Mogućnost uklanjanja ili odglavljenja pojedinih stranih tijela	Nemogućnost uklanjanja stranih tijela
Direktna vizualizacija u prirodnoj veličini	Prikaz lezija sluznice pod povećanjem	Prikaz lezija sluznice pod povećanjem
Binokularni prikaz omogućuje bolju percepciju dubine	Mogućnost fotografiranja i snimanja pregleda	Mogućnost fotografiranja i snimanja pregleda
Mogućnost uzimanja velikih biopsija	Mogućnost uzimanja malih biopsija	Nemogućnost uzimanja biopsija
Mogućnost korištenja endoskopskih laserskih tehnika	Bolja fleksibilnost kod promijenjenih anatomskih struktura uz manji rizik od perforacije	Mogućnost izvođenja u ambulantni



Slika 3. Rigidni ezofagoskop.

3.4 Strana tijela larinksa i traheobronhalnog stabla

Na moguće strano tijelo u ovom području posumnjati ćemo na temelju kliničkih znakova i pozitivne anamneze. Fizikalnim pregledom bolesnika naći ćemo različite znakove s obzirom na opseg začepjenja dišnih putova. Kada je bronh samo sužen pri disanju se obično čuje stridor, jači pri udisaju. U tom slučaju, smetnje ventilacije se nužno ne razvijaju budući da se zrak pri udisaju i izdisaju kreće mimo stranog tijela. Pri izraženijem suženju postoji mogućnost za razvijanje „mehanizma polupropusnog ventila“. Udisajem, dišni putevi se šire i omogućuju ulazak zraka u pluća usprkos stranom tijelu, dok pri izdisaju dolazi do sužavanja dišnih putova, što onemogućuje izlazak zraka iz pluća. Rezultat tog procesa je emfizem plućnog krila u kojem je zaglavljeno strano tijelo. Perkusijom pluća u takvih bolesnika nalazimo hipersonoran plućni zvuk iznad zahvaćenog područja, a auskultacijom oslabljeno disanje uz stridor. Ako je pak strano tijelo potpuno začepilo bronh, nalazimo znakove atelektaze – perkutorno muklinu, a auskultatorno vrlo oslabljeno disanje ili izostanak šuma disanja (1). Prvi korak koji moramo poduzeti nakon kliničkog pregleda je rendgensko snimanje kako bi otkrili strano tijelo ili njegove komplikacije u traheobronhalnom stablu. Brojna istraživanja (14,34,35) su pokazala kako rendgenske snimke ne pokazuju visoku osjetljivost budući da organska strana tijela propuštaju X-zrake i ne uzrokuju zasjenjenje na snimci pa tako Orji i Akpeh (36) navode da je u čak 74% slučajeva aspiracije nalaz radiograma bio uredan. Radiološki nalaz koji pokazuje znakove atelektaze, opstruktivnog emfizema, pneumonije i pleuralnog izljeva može potvrditi sumnju na strano tijelo, ali nije dovoljan za konačnu dijagnozu (26). Dijagnostički postupak najvažniji za potvrdu zaglavljivanja stranog tijela je bronhoskopija, stoga se izvodi kod svakog pacijenta s opravdanom sumnjom na strano tijelo, unatoč urednom nalazu rendgenske snimke toraksa. Bronhoskopija se može izvesti rigidnim i fleksibilnim bronhoskopom, a uz dijagnostičku svrhu koristi se i za ekstrakciju stranog tijela. Ako je bronhoskopski nalaz negativan, a sumnja još uvijek postoji, CT toraksa može potvrditi dijagnozu (14). Rigidna bronhoskopija se češće koristi kao prvi izbor za dijagnozu i ekstrakciju stranog tijela u traheobronhalnom stablu (*Slika 4*). Provedena su istraživanja koja su pokazala kako je i fleksibilna bronhoskopija jednako korisna za uklanjanje stranih tijela.

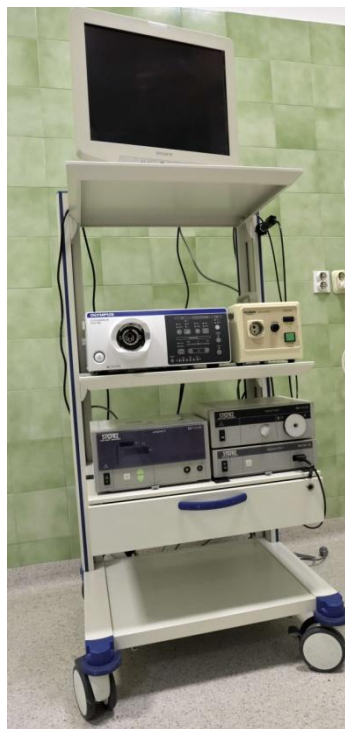Prema Dongu i Fangu (25,37) fleksibilna bronhoskopija je bila uspješna u 90% i 96.5% slučajeva i smatraju je jednakovrijednom metodom ekstrakcije. U neuspješnim ekstrakcijama uz upotrebu fleksibilnog bronhoskopa, pribjegava se rigidnoj bronhoskopiji. Prednost FLB je mogućnost ekstrakcije uz sedaciju i lokalnu anesteziju, bolji pristup dišnim putovima s manjim promjerom te izostanak ozljeda zuba, glasnica i bronhialne sluznice (*Slika 5*). Fleksibilni bronhoskop se može priključiti na video–stup u boji što olakšava vizualizaciju dišnih putova i dokumentiranje nalaza (*Slika 6*). Unatoč navedenim prednostima, FLB se češće koristi kao dijagnostička metoda kod pacijenata s nejasnim znakovima aspiracije dok se RB koristi za uklanjanje stranog tijela nakon pozitivnog nalaza FLB ili kod pacijenata s jasnom kliničkom slikom. Prednost RB je u širini bronhoskopa koja omogućuje bolju vizualizaciju, dobru ventilaciju te primjenu različitih instrumenata (*Slika 7 i 8*) (27,38). Strano tijelo može biti prekriveno granulacijskim tkivo koje se tada uklanja krioterapijom ili argon plazma koagulacijom (25,37).



Slika 4. Rigidni bronhoskop. Odvojeni dio omogućuje gledanje kroz otvor zatvoren staklom, usisavanje sekreta kroz otvor na gumenom čepu ili ulazak hvataljke kroz najširi otvor. Svi otvori su na klizaču i mogu se pomicati na kanal bronhoskopa prema potrebi. Nastavak prema gore služi za izvor svjetla, dok se nastavak prema dolje spaja na anesteziološki aparat.



Slika 5. Fleksibilni bronhoskop.



Slika 6. „Video stup“ za bronhoskopiju.



Slika 7. Hvataljka za bronhoskop.



Slika 8. Optička hvataljka za bronhoskop.

Komplikacije uzrokovane bronhoskopijom su laringealni edem, laringospazam, bronhospazam, hemoptiza, pneumomediastinum i pneumotoraks (27,38,39). Posljednje dvije komplikacije su najozbiljnije budući da su posljedica ruptуре dišnog puta. Organska strana tijela ima tendenciju bubrenja i potpunog zatvaranja dišnog puta što ubrzava progresiju kliničke slike i indikacija je za hitno uklanjanje. Posebna komplikacija se javlja prilikom ekstrakcije stranog tijela koje je potpuno zatvorilo dišni put i uzrokovalo atelektazu plućnog krila. Ako takvo strano tijelo tijekom uklanjanja dospije u dušnik, negativan tlak nezahvaćenog plućnog krila će ga usisati i nastupit će trenutno gušenje budući da su sada oba plućna krila neprohodna za zrak (1,35,39).

4. Uloga sociodemografskih čimbenika

Društveno okruženje u kojem se dijete nalazi uvelike određuje učestalost neke bolesti te reakciju roditelja i/ili drugih skrbnika na bolest. Budući da su djeca daleko najčešći pacijenti s problemom zaglavljenog stranog tijela u otorinolaringološkoj nadležnosti, provedeno je istraživanje o povezanosti njihove socijalne pozadine i problema stranog tijela. Rezultati su pokazali kako 38.9 % majki djece sa zaglavljenim stranim tijelom, ima samo osnovno obrazovanje, dok ih je 22.2% neobrazovanih. Također, navedeno je kako nešto više od polovice djece dolazi iz obitelji s niskim prihodima. Manjak nadzora nad djecom se ne može navesti kao važan rizični čimbenik za strano tijelo budući da je u 75% slučajeva majka bila domaćica. Isto tako je pokazano da je u obitelji majka domaćica viša incidencija ponovljenog stranog tijela (27,40). Roditelje treba educirati o opasnostima zaglavljenja stranog tijela te ih navesti na promjene u rukovanju potencijalnim stranim tijelima, na primjer: tijekom pripremanja obroka hranu kao što su grahorice, kukuruz, valja držati izvan dohvata djece. Tvrtke koje proizvode igračke obavezne su navesti preporučenu dob djece za pojedine igračke, a roditelji su dužni na ista upozorenja obratiti pozornost (14,22). Zajedničkim djelovanjem skrbnika djeteta i cijelog društva mogu se dijelom prevenirati buduća zaglavljenja i komplikacije stranog tijela u otorinolaringološkoj nadležnosti.

5. Zaključak

Strano tijelo u otorinolaringološkoj nadležnosti je čest razlog dolaska pacijenata na odjel hitne službe, a najčešći pacijenti su djeca.

Strana tijela mogu biti živa ili neživa te organska ili neorganska. Najčešće nalazimo sjemenke, perle, igračke, grahorice i orašaste plodove. Uho predvodi kao lokacija s najviše zaglavljenih stranih tijela.

Klinička slika je različita za svaku lokaciju i tip stranog tijela. Simptomi mogu biti blagi i nespecifični te ozbiljni i životno ugrožavajući. Komplikacije se razlikuju po težini, a mogu biti jatrogene i nejatrogene.

Podizanjem svijesti među populacijom o stranim tijelima u ORL području možemo smanjiti učestalost budućih slučajeva i komplikacija ovog zdravstvenog problema.

Zahvaljujem se u prvom redu svom mentoru doc. dr. sc. Mihaelu Riesu na pristupačnosti i ljubaznosti kojima mi je olakšao pisanje ovog rada. Zahvaljujem se i nekolicini profesora i voditelja nastave koji su kroz ovih šest godina studiranja održali moju volju za učenjem i prakticiranjem medicine.

Na kraju, najviše hvala mojim roditeljima i sestri na podršci, razumijevanju i žrtvi bez kojih ne bih uspio završiti ovaj fakultet.

Literatura

1. Bumber Ž, Katić V, Nikšić-Ivančić M, Pegan B, Petric V, Šprem N. Otorinolaringologija. 1. Zagreb: Naklada Ljevak; 2004. 338 p.
2. Hssaine K, Belhoucha B, Rochdi Y, Nouri H, Aderdour L, Raji A. Les corps étrangers en ORL: expérience de dix ans. Pan Afr Med J [Internet]. 2015;21:1–6. Available from: <http://www.panafrican-med-journal.com/content/article/21/91/full/>
3. Hon SK, Izam TM, Koay CB, Razi A, Medicine F. A Prospective Evaluation of Foreign Bodies Presenting to the Ear , Nose and Throat Clinic , Hospital Kuala Lumpur Types of Foreign Bodies Lodged in the Ear. :463–70.
4. Mangussi-Gomes J, de Andrade JSC, Matos RC, Kosugi EM, Penido N de O. ENT foreign bodies: Profile of the cases seen at a tertiary hospital emergency care unit. Braz J Otorhinolaryngol. 2013;79(6):699–703.
5. Heim SW, Maughan KL. Foreign bodies in the ear, nose, and throat. Am Fam Physician. 2007;76(8):1185–9.
6. Chai CK, Tang IP, Tan TY, Evelyn D, Hui Y. ORIGINAL ARTICLE A Review Of Ear , Nose And Throat Foreign Bodies In Sarawak General Hospital . A Five Year Experience. 2012;67(1):17–20.
7. Abou-Elfadl M, Horra A, Abada RL, Mahtar M, Roubal M, Kadiri F. Nasal foreign bodies: Results of a study of 260 cases. Eur Ann Otorhinolaryngol Head Neck Dis [Internet]. 2015;132(6):343–6. Available from: <http://dx.doi.org/10.1016/j.anorl.2015.08.006>
8. Kalan A, Tariq M. Foreign bodies in the nasal cavities: A comprehensive review of the aetiology, diagnostic pointers, and therapeutic measures. Postgrad Med J. 2000;76(898):484–7.
9. Memis M, Ilhan E, Ulucanli S, Yaman H, Guclu E. [Nasal foreign bodies: an analysis of 130 patients]. Kulak Burun Bogaz Ihtis Derg [Internet]. 2015;25(2):109–12. Available from: <http://www.ncbi.nlm.nih.gov/pubmed/25935063>

10. Yaroko AA, Baharudin A. Patterns of nasal foreign body in northeast Malaysia: A five-year experience. *Eur Ann Otorhinolaryngol Head Neck Dis* [Internet]. 2015;132(5):257–9. Available from: <http://dx.doi.org/10.1016/j.anorl.2015.01.001>
11. Tiago RS, Salgado DC, Correa JP, Pio MR, Lambert EE. Foreign body in ear, nose and oropharynx: experience from a tertiary hospital. *Braz J Otorhinolaryngol* [Internet]. 2006;72(2):177–81. Available from: <http://www.ncbi.nlm.nih.gov/pubmed/16951849>
12. Benmansour N, Ouattassi N, Benmlih A, Elalami MN. Vertebral artery dissection due to an esophageal foreign body migration: a case report. *Pan Afr Med J* [Internet]. 2014;17:96. Available from: <http://www.pubmedcentral.nih.gov/articlerender.fcgi?artid=4081150&tool=pmcentrez&rendertype=abstract>
13. Swain SK, Pani SK, Sahu MC. Management of fish bone impaction in throat – Our experiences in a tertiary care hospital of eastern India. *Egypt J Ear, Nose, Throat Allied Sci* [Internet]. 2017;18(1):27–30. Available from: <http://dx.doi.org/10.1016/j.ejenta.2016.12.001>
14. Samarei R. Survey of Foreign Body Aspiration in Airways and Lungs. *Glob J Health Sci* [Internet]. 2014;6(7):130–5. Available from: <http://www.ccsenet.org/journal/index.php/gjhs/article/view/38258>
15. Rizk H, Rassi S. Foreign body inhalation in the pediatric population: Lessons learned from 106 cases. *Eur Ann Otorhinolaryngol Head Neck Dis* [Internet]. 2011;128(4):169–74. Available from: <http://dx.doi.org/10.1016/j.anorl.2011.01.004>
16. Jaswal A, Jana U, Maiti PK. Tracheo-Bronchial Foreign Bodies: A Retrospective Study and Review of Literature. *Indian J Otolaryngol Head Neck Surg* [Internet]. 2014;66(S1):156–60. Available from: <http://link.springer.com/10.1007/s12070-011-0386-4>
17. Aremu SK, Alabi BS, Segun-Busari S, Omotoso W. Audit of pediatric ENT injuries. *Int J Biomed Sci*. 2011;7(3):218–21.
18. Dimuzio J, Deschler DG. Emergency Department Management of Foreign Bodies of the External Auditory Canal in Children. 2002;(27):473–5.

19. Ngo a, Ng KC, Sim TP. Otorhinolaryngeal foreign bodies in children presenting to the emergency department. *Singapore Med J* [Internet]. 2005;46(4):172–8. Available from: <http://www.ncbi.nlm.nih.gov/pubmed/15800723>
20. Figueiredo RR, De Azevedo AA, Kós AODÁ, Tomita S. Complicações de corpos estranhos em otorrinolaringologia: Um estudo retrospectivo. *Braz J Otorhinolaryngol*. 2008;74(1):7–15.
21. Oreh A, Folorunsho D, Ibekwe T. Actualities of Management of Aural, Nasal, and Throat Foreign Bodies. *Ann Med Health Sci Res* [Internet]. 2015;5(2):108–114. Available from: <https://www.ncbi.nlm.nih.gov/pmc/articles/PMC4389324/>
22. Figueiredo RR, Azevedo AA, de Ávila Kós AO, Tomita S. Nasal foreign bodies: description of types and complications in 420 cases. *Braz J Otorhinolaryngol* [Internet]. 2006;72(1):18–23. Available from: <http://linkinghub.elsevier.com/retrieve/pii/S1808869415300288>
23. Kapila BK, Lata J. A rare foreign body impaction: a case report. *Quintessence Int* [Internet]. 1998;29(9):583–4. Available from: http://www.ncbi.nlm.nih.gov/entrez/query.fcgi?cmd=Retrieve&db=PubMed&dopt=Citation&list_uids=9807142
24. Umihanić Š. Foreign body impaction in esophagus: experiences at Ear-Nose-Throat Clinic in Tuzla, 2003-2013. *Turkish J Ear Nose Throat* [Internet]. 2015;25(4):214–8. Available from: <http://www.kbbihtisas.org/v02/jvi.php?pdire=kbbihtisas&plng=tur&un=KBBI-47640&look4=>
25. Dong YC, Zhou GW, Bai C, Huang HD, Sun QY, Huang Y, et al. Removal of Tracheobronchial Foreign Bodies in Adults Using a Flexible Bronchoscope: Experience with 200 Cases in China. *Intern Med* [Internet]. 2012;51(18):2515–9. Available from: <http://japanlinkcenter.org/DN/JST.JSTAGE/internalmedicine/51.7672?lang=en&from=CrossRef&type=abstract>
26. Saki N, Nikakhlagh S, Rahim F, Abshirini H. Foreign body aspirations in Infancy: A 20-year experience. *Int J Med Sci*. 2009;6(6):322–8.

27. Rodríguez H, Cuestas G, Botto H, Nieto M, Cocciaglia A, Passali DG. Complications in Children From Foreign Bodies in the Airway. Elsevier España, SLU Soc Española Otorrinolaringol y Cirugía Cabeza y Cuello 2015;67(2):93–101.
28. Olajuyin O, Olatunya OS. Aural foreign body extraction in children: A double-edged sword. Pan Afr Med J. 2015;20:1–7.
29. Thompson SK, Wein RO, Dutcher PO. External auditory canal foreign body removal: management practices and outcomes. Laryngoscope [Internet]. 2003;113(11):1912–5. Available from: <http://www.ncbi.nlm.nih.gov/pubmed/14603046>
30. Purohit N, Ray S, Wilson T, Chawla OP. The “parent’s kiss”: An effective way to remove paediatric nasal foreign bodies. Ann R Coll Surg Engl. 2008;90(5):420–2.
31. Cheah PK, Ahmad R, Ho C V., Lim CC. Oral bag-valve-mask insufflation technique to remove unilateral friable nasal foreign body in emergency department. Malaysian Fam Physician. 2009;4(2–3):11.
32. Shockley WW, Das S. Esophageal disorders. In: Bailey BJ, Johnson JT, Newlands SD editors. Head & Neck Surgery–Otolaryngology. 4th edition. Lippincott Williams & Wilkins; 2006. p. 755–71.
33. Bennett AMD, Sharma A, Price T, Montgomery PQ. The management of foreign bodies in the pharynx and oesophagus using transnasal flexible laryngo-oesophagoscopy (TNFLO). Ann R Coll Surg Engl. 2008;90(1):13–6.
34. Mansour B, Elias N. Foreign body aspiration in children with focus on the role of flexible bronchoscopy: A 5 year experience. Isr Med Assoc J. 2015;17(10):599–603.
35. Oncel M, Sunam GS, Ceran S. Tracheobronchial aspiration of foreign bodies and rigid bronchoscopy in children. Pediatr Int. 2012;54(4):532–5.
36. Orji FT, Akpeh JO. Tracheobronchial foreign body aspiration in children: How reliable are clinical and radiological signs in the diagnosis? Clin Otolaryngol. 2010;35(6):479–85.

37. Fang YF, Hsieh MH, Chung FT, Huang YK, Chen GY, Lin SM, et al. Flexible bronchoscopy with multiple modalities for foreign body removal in adults. *PLoS One*. 2015;10(3):1–9.
38. Martinot A, Closset M, Marquette CH, Hue V, Deschildre A, Ramon P, et al. Indications for Flexible Versus Rigid Bronchoscopy in Children with Suspected Foreign-Body Aspiration. 1997;155.
39. Boufersaoui A, Smati L, Benhalla KN, Boukari R, Smail S, Anik K, et al. Foreign body aspiration in children: Experience from 2624 patients. *Int J Pediatr Otorhinolaryngol* [Internet]. 2013;77(10):1683–8. Available from: <http://dx.doi.org/10.1016/j.ijporl.2013.07.026>
40. Mukherjee A, Haldar D, Dutta S, Dutta M, Saha J, Sinha R. Ear, nose and throat foreign bodies in children: A search for socio-demographic correlates. *Int J Pediatr Otorhinolaryngol* [Internet]. 2011;75(4):510–2. Available from: <http://dx.doi.org/10.1016/j.ijporl.2011.01.006>

Životopis

Rođen sam 5. veljače 1994. godine u Koprivnici.

U Koprivnici sam 2008. godine završio osnovnoškolsko obrazovanje u OŠ „Braća Radić“, te također srednješkolosko obrazovanje, 2012. godine u Gimnaziji „Fran Galović“, opći smjer. Medicinski fakultet u Zagrebu upisao sam 2012. godine. U razdoblju od 2017.-2018. godine radio sam kao student u Uniqa osiguranju, odjel za zdravstveno osiguranje.

Tečno govorim engleski jezik i služim se osnovama francuskog jezika.