

# Nove metode liječenja pilonidalne bolesti

---

**Anđelić, Jerko**

**Master's thesis / Diplomski rad**

**2018**

*Degree Grantor / Ustanova koja je dodijelila akademski / stručni stupanj:* **University of Zagreb, School of Medicine / Sveučilište u Zagrebu, Medicinski fakultet**

*Permanent link / Trajna poveznica:* <https://um.nsk.hr/um:nbn:hr:105:470036>

*Rights / Prava:* [In copyright](#)/[Zaštićeno autorskim pravom.](#)

*Download date / Datum preuzimanja:* **2025-01-05**



*Repository / Repozitorij:*

[Dr Med - University of Zagreb School of Medicine Digital Repository](#)



**SVEUČILIŠTE U ZAGREBU  
MEDICINSKI FAKULTET**

**Jerko Anđelić**

# **Nove metode liječenja pilonidalne bolesti**

**DIPLOMSKI RAD**



**Zagreb 2018.**

Ovaj diplomski rad je izrađen u klinici za kirurgiju Kliničke bolnice Dubrava Medicinskog fakulteta Sveučilišta u Zagrebu pod vodstvom prof.dr.sc. Leonarda Patrlja i predan je na ocjenu u akademskoj godini 2017./2018.

Mentor: prof. dr. sc. Leonardo Patrlj

# Sadržaj

1. Sažetak .....	
2. Summary .....	
3. Uvod .....	1
4. Patologija i patogeneza .....	2
5. Klinička slika.....	5
6. Terapija .....	6
6.1. Konzervativne metode .....	6
6.1.1. Fenol.....	7
6.1.2. Fibrinsko ljepilo .....	7
6.2. Kirurgija .....	8
6.2.1. Široka ekscizija te otvorena rana sa zaraštanjem sekundarnom intencijom (drugom nakanom) .....	9
6.2.3. Marsupializacija .....	10
6.2.4. Ekscizija i zatvaranje rane medijanim šavom.....	11
6.2.5. Ekscizija i zatvaranje rane asimetričnim šavom .....	12
6.2.6. Rekonstrukcije režnjevima .....	14
6.2.7. Endoskopija .....	17
6.2.8. Laser terapija.....	17
7. Zaključak.....	18
8. Literatura.....	21
9. Zahvale .....	23
10. Životopis .....	24

# 1. Sažetak

Pilonidalna bolest vrlo je česta bolest i prema literaturi 2% populacije zahvaćeno je bolešću u omjeru 2:1 u korist muškaraca. Iako bolest nije letalna, itekako narušava kvalitetu života. Etiologija je još nepoznata, ali postoje teorije koje bi trebale biti još dokazane. Postoje rizični čimbenici koji su povezani s bolešću, a to su: pretilost, dlakavost, higijena i oblik sakrokokcigealne regije. Terapija pilonidalne bolesti i dalje je kontroverzna tema. Potencijalno jedna od terapija bi mogla biti terapija zlatnog standard, no ona još uvijek nije definirana. Bolest se može liječiti konzervativno ili kirurški. Konzervativnom terapijom pilonidalne bolesti smatramo terapiju antibioticima i lokalnu primjenu fenola ili fibrinskog ljepila. Kirurški pristup bolesti možemo podijeliti na otvorene rane, zatvorene rane (središnji šav, asimetrični šav, rekonstrukcije) i ostale metode (laser i endoskopska kirurgija). Usprkos širokoj raznolikosti kirurških tehnika kod liječenja pilonidalne bolesti, problem je u visokoj učestalosti pojave recidiva bolesti. U ovom diplomskom radu usporedit će se rezultati zadnjih studija o svim vrstama terapija za ovu bolest, s naglaskom na zadnje razvijene metode kao što je konzervativno liječenje fibrinskim ljepilom, endoskopska metoda liječenja pilonidalnog sinusa i lokalna rekonstrukcija modificiranim Limbergovim režnjem.

Ključne riječi: Pilonidalna bolest, stupnjevanje bolesti, fibrinsko ljepilo, kirurške metode, Limbergov režanj

## 2. Summary

### Novel approach of treatment of pilonidal sinus disease

Pilonidal sinus disease is a very common disease and some literature estimates that 2% of the general population is affected by this disease at the ratio of 2:1 in favor of males. The disease is not lethal but it is very annoying and decreases quality of life. Its etiology has not been understood yet but there are some theories that should be proven. There are some risk factors such as obesity, hairiness or the shape of the sacrococcygeal area. The therapy for this condition is still controversial. A golden standard for the treatment of this condition does not exist. It could be treated conservatively or surgically. Conservative treatment medically involves with oral antibiotics, hyperbaric oxygen treatment, and local injection of phenol acid or fibrin glue. Surgical treatment means that it could be performed by local excision of the pus without wound closure and secondary healing, primary closure or local reconstruction with a Limberg flap-closure. Despite the wide variety of surgical techniques to treat pilonidal sinus disease, high rates of recurrence are common. This article compares the last results from several studies about all kinds of treatment for this condition, with a focus on most recent approaches such as conservative fibrin glue, endoscopic procedure, laser procedure and local reconstruction by modified Limberg flap-closure.

Key words: Pilonidal sinus disease, disease staging, fibrin glue, surgical techniques, Limberg flap

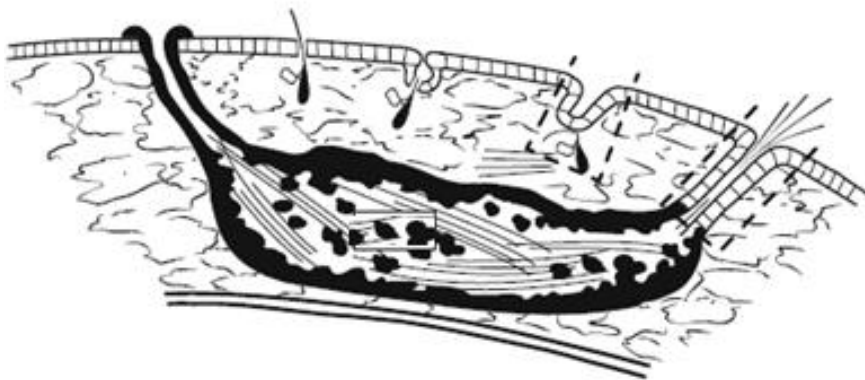### 3. Uvod

Pilonidalna bolest (Pilonidalni sinus ili Pilonidalna cista) je česta kirurška bolest koja smanjuje radnu produktivnost osobito u mladim zdravim ljudi. Češće zahvaća bijelu rasu u drugom i trećem desetljeću života (1-3). Iz nepoznatih razloga, incidencija raste u zadnjih 50 godina, osobito u Europi i Sjevernoj Americi u mladim muškaraca. Omjer pojavljivanja bolesti po spolu iznosi od 2:1 pa do 4:1 u korist muškaraca (4-6). Po nekim procjenama incidencija je otprilike 26:100000 (2, 4-6). Bolest se manifestira kao kronična upala gotovo uvijek u području sakrokocigealne regije. Ime bolesti potječe iz latinskog jezika (pilus- dlaka; nidus- gnijezdo) što znači gnijezdo dlaka. Bolest je prvi puta opisao Hodges 1880., a Herbert Mayo 1883. je opisao kao cista puna dlaka (1, 7). Bolest je bila često dijagnosticirana kod vozača terenaca u drugom svjetskom ratu i bolest je bila poznata imenom "Bolest terenaca" (engl. Jeep disease). Osim područja sakrokocigealne regije, pojava bolesti opisana je još i u rascjepu između prstiju kod frizera i brijača, u pazuhu, oko pupka, intermamilarno, genitalnom traktu kod žena i muškaraca, na amputiranom bataljku (1)...

Kao primarni faktori rizika za pojavu bolesti u literaturi navodi se: muški spol, pretilost, zanimanje ili sport koji zahtjeva puno sjedenja, duboki rascijep od križa do perineuma (područje trtice), izrazita dlakavost, grube i krute dlake, slaba tjelesna higijena i izrazito znojenje (1, 4, 7-11). Iako su u literaturi opisani faktori rizika za pojavu bolesti, generalno manjka prospektivnih studija koji analiziraju, potvrđuju i kvantificiraju te rizične faktore. Od nabrojanih rizičnih faktora, najviše se istraživala pretilost kao rizični faktor bolesti, jer ostali rizični faktori su uglavnom konstitutivni čimbenici (npr. izrazita dlakavost). Tako da redukciju tjelesne težine i redovno pravilno kupanje možemo smatrat preventivnom mjerom za pilonidalnu bolest. Isto tako u kombinacija sjedenja više od 4 do 6 h dnevno s manjom učestalošću kupanja tjedno opisuje se kao rizični faktor. U jednoj od takvih studija pokazana je statistički značajnu povezanost višeg BMI (>29 kg/m<sup>2</sup>) s povratkom bolesti (4, 11, 12). Po geografskoj rasprostranjenosti možemo zaključiti dlakavost kao faktor rizika za nastanak bolesti. U Srednjoistočnoj Europi i Turskoj, gdje se bolest češće pojavljuje, dlakavost je češća za razliku nordijskih zemalja Europe gdje je dlakavost manja, a bolest se pojavljuje rjeđe.

## 4. Patologija i patogeneza

Najčešće područje pojavljivanja bolesti je u sakrokokcigealnoj regiji, dok na drugim mjestima pojavljuje se jako rijetko. Bolest se javlja u području kože gdje se nalazi korijen dlake, odnosno nalazi se na prijelazu subkutanog tkiva i retikularnog dijela dermisa kože. Sakrokokcigealna regija je s prednje strane omeđena kokcigealnom kosti, sakralnom kosti odnosno njihovim periostima (fascijama). S stražnje strane je omeđena epidermisom, dok s lateralnih strana seže do polazišta glutealnih mišića koji formiraju interglutealnu brazdu. Otvori sinusa smješteni su u medijalnoj liniji iznad kokcigealne kosti u procijepu između gluteusa, interglutealna brazda oko 5 cm iznad anusa (13). Tvorba se sastoji od cistične šupljine, dlaka u šupljini, sinusa i fistula kroz koji se sadržaj ciste drenira izvan tijela (Slika 1.). Cista je formirana od cističnih epitelnih stanica, dok izvod iz cistične šupljine prema van tijela može imati epitalne stanice pa se taj izvod naziva traktom, dok ako izvod ne sadrži epitelne stanice ciste tada se naziva sinusom ili fistulom (Slika 1.).

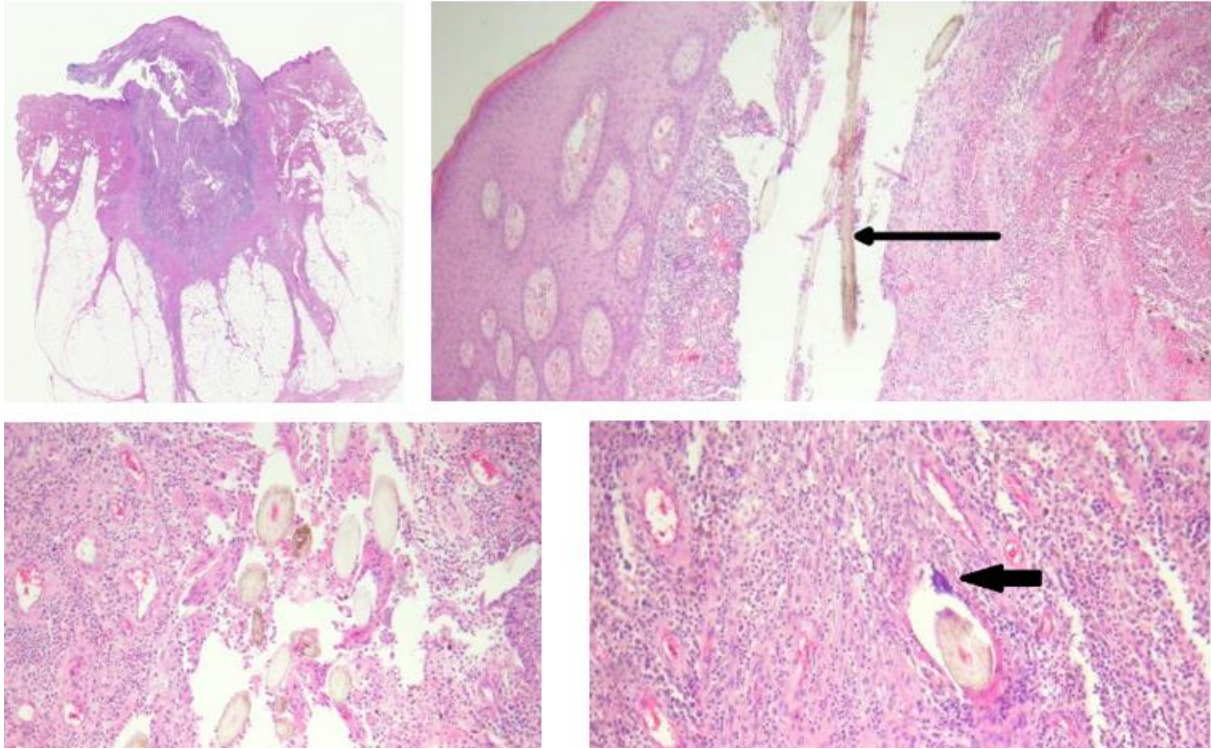


*Slika 1. Grafički prikaz tkiva pilonidalne bolesti koji se sastoji od svoje cistične šupljine, sadržaja šupljine koje čine većinom dlake, sinusa i fistula koji otvaraju cističnu šupljinu prema van tijela. [Khodakaram K, Stark J, Hoglund I, Andersson RE. Minimal Excision and Primary Suture is a Cost-Efficient Definitive Treatment for Pilonidal Disease with Low Morbidity: A Population-Based Interventional and a Cross-Sectional Cohort Study. World J Surg. 2017;41(5):str. 1302]*

Patohistološku sliku čini gusta upalna reakcija koja zahvaća dermis sakrokokcigealne regije te ulceracije i erozije epidermisa (Slika 2.). U području upaljenog tkiva često se nalaze i slobodne dlake (Slika 2.). Oko dlaka nalazi se upalni infiltrati stanica koji se

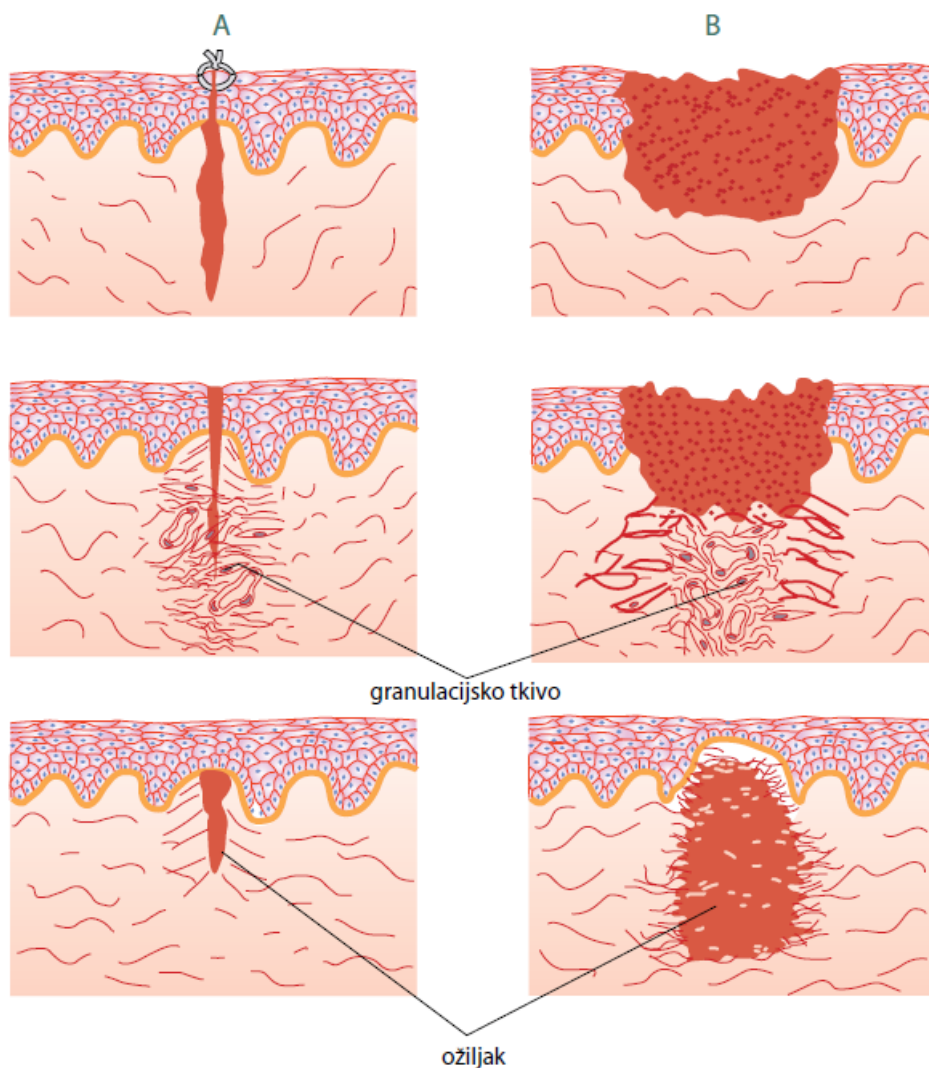


sastoji od limfocita i plazma stanicama te se često mogu naći i ogromni makrofazi koji izgledaju kao i u upalnoj reakciji na strano tijelo (Slika 2.) (14, 15). Kod akutne manifestacije pilonidalne bolesti histološki se često nalaze i infiltracija neutrofila koji formiraju gnojni apsces.



Slika 2. Patohistološki prikaz [Patrick Emanuel, Dermatopathologist, Auckland, New Zealand, 2013. Dostupno na: <https://www.dermnetnz.org/topics/pilonidal-sinus-pathology/>]

Bitno je i poznavanje fiziološkog procesa cijeljenja rane. Nakon ekscizije sadržaja rana može cijeliti primarnom intencijom (nakanom) ili sekundarnom intencijom (nakanom) (slika 3.). Cijeljenje primarnom intencijom postiže se zatvaranjem rane spajanjem slobodnih krajeva rane šavom, dok se cijeljenje rane sekundarnom intencijom temelji na formiranju granulacijskog tkiva u defektu rane. Cijeljenje primarnom intencijom je brže od sekundarnom intencijom, te su rjeđe komplikacije u obliku hipertrofičnog ožiljka ili keloida te je sam ožiljak na kraju procesa manje uočljiv. Iako cijeljenje primarnom intencijom čini se na izgled bolje, u terapiji pilonidalne bolesti koristi se i cijeljenje sekundarnom intencijom (bez zatvaranja rane šavovima) u nekim slučajevima.



Slika 3. Grafički prikaz cijeljenja rane. A) Primarna intencija (nakana); B) Sekundarna intencija (nakana) [preuzeto iz knjige Damjanov I, Seiwerth S, Jukić S, Nola M. Patologija 4. izdanje: Medicinska Naklada. 2014; str 67]

O nastanku te bolesti postoje brojne teorije. Postoje teorije koje govore da je bolest samo kongenitalna ili da je bolest samo stečena (10, 14, 15). Teorije da je kongenitalna bolest uzrok pilonidalne bolesti zapravo ostatak: uropigične žlijezde (teorija uropigične žlijezde), medularnog kanala (neurogena teorija) ili repa u čovjeka (teorija dermoidne trakcije) (14, 16).

Teorije koje govore da je bolest ipak stečena smatraju da uslijed trenja između gluteusa prilikom hoda ili stajanja, dlake ulaze u epitelijsku udubinu u interglutealnoj brazdi i tamo djeluju kao strano tijelo (12, 14, 15). Također postoji teorija da je bolest zapravo folikul dlake u interglutealnoj brazdi koji se kronično upalio. Objednjivanjem teorija kongenitalnih patogeneza i stečenih patogeneza, nastala je teorija o mješanom

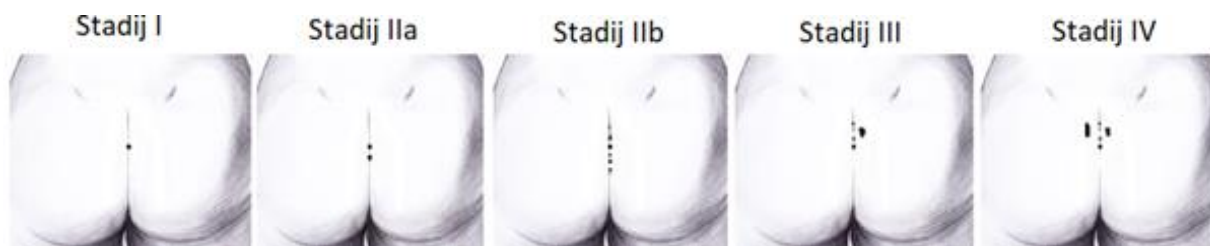
prirođenom i stečenom nastanku bolesti te smatra se da mora postojati neko kongenitalno udubljenje u sakrokokcigealnom području da bi dlaka trenjem mogla prodrijeti u kožu i lakše uzrokovati upalu (12, 14, 15). Prodiranje dlake u kožu potpomaže trauma (trenje prilikom hoda i maceracija kože zbog obilnog znoja) i infekcija (slaba higijena i obilno znojenje) (pripić).

## 5. Klinička slika

Pilonidalna bolest većinom zahvaća mlađu populaciju od puberteta pa do 40 godine. Muškarci češće oboljevaju od žena, negdje u omjeru 2:1, neki čak navode 4:1 (4-6). Bolest se klinički manifestira u dva oblika: akutnu i kroničnu manifestaciju. Akutna manifestacija bolesti prezentira se akutnim apscesom. Pacijenti obično osjećaju nekakvu nelagodu i bol koja nije konstantna nego oscilira te osjećaju bolnu masu u sakrokokcigealnom području sa oteklinom crvene boje, toplom na dodir i smrdljivim gnojnim iscjetkom. Apsces može spontano perforirati nakon čega pacijent osjeti olakšanje. Nakon perforacije apscesa nastaje kronična manifestacija bolesti. Kronični oblik bolesti obilježava opetovano gnojenje i sekrecija uz pojavu fistuloznih kanala i otvora uz nekakvu nelagodu tog područja pogotovo pri hodu, sjedenju i ležanju na leđima (13). Dijagnoza se postavlja jednostavno na temelju kliničkog pregleda i anamneze. Područje sakrokokcigealne regije u kojoj se nalazi bolest nam olakšava put do dijagnoze, zato što se ostale bolesti rijetko javljaju na tom području. Jedina poteškoća u diferencijalnoj dijagnozi bolesti može se pojaviti kao adenitis supurativa ili perianalna fistula, ali jedino ako se izvodni sinus pilonidalne ciste nalazi blizu analnog otvora (15). Gunner i sur. su predložili stupnjevanje bolesti, odnosno stadije bolesti, na temelju kliničke manifestacije bolesti (tablica 1., Slika 4.) (17)

*Tablica 1. Prikaz predloženog stupnjevanja kronične pilonidalne bolesti po stadijima*

Stadij I	Jedan otvor u središnjoj liniji, bez bočnog proširenja
Stadij II	Više od jednog otvora u središnjoj liniji, bez bočnog proširenja
IIa:	2-3 otvora u središnjoj liniji
IIb:	Više od 3 otvora u središnjoj liniji
Stadij III	Otvori u središnjoj liniji s bočnim proširenjima na jednu stranu
Stadij IV	Otvori u središnjoj liniji s bočnim proširenjima na obje strane
Stadij R	Recidiv bolesti nakon bilo koje terapije



Slika 4. Grafički prikaz po stadijima I-IV [Guner A, Cekic AB, Boz A, Turkyilmaz S, Kucuktulu U. A proposed staging system for chronic symptomatic pilonidal sinus disease and results in patients treated with stage-based approach. BMC Surg. 2016;16:18. str. 3]

## 6. Terapija

Ideja idealne terapije pilonidalne bolesti trebala bi biti sa što poštenijom ekscizijom i niskom učestalošću pojave recidiva. Osim toga, hospitalizacija bi trebala biti što kraća, pacijent bi se trebao što ranije vratiti svom normalnom životnom ritmu, ožiljak bi trebao biti što manje uočljiv te na kraju cijeli proces bi trebao biti što jeftiniji. U akutnoj fazi odnosno kod komplikacija (akutizacije) kronične upale, npr. apsces, flegmona, dovoljna je samo incizija i drenaža (16), dok primjena antibiotika se smatra i dalje kontroverznim. Neke studije smatraju da primjena antibiotika ne utječe na ishod liječenja, odnosno na bolje cijeljenje niti su ostale komplikacije, kao što je sepsa, rjeđe te ne utječe na učestalost kasnijih pojava recidiva bolesti (2, 5). U kroničnoj fazi bolesti liječenje može biti konzervativno i kirurški. Terapija kronične pilonidalne bolesti je isto tako i dalje jako kontroverzna tema jer nepostoji definirana metoda zlatnog standarda. Glavni problem u liječenju pilonidalnog sinusa je visoka učestalost recidiva. Ovisno o metodi liječenja do opetovanog javljanja bolesti u prosjeku dolazi u gotovo polovice bolesnika s duljinom praćenja pacijenta (5,11).

### 6.1. Konzervativne metode

U konzervativne metode ubrajamo brijanje i čupanje dlaka oko i u sinus, sklerozacija uz pomoć injekcije 80% fenola u sinus, laserska terapija te fibrinsko ljepilo. Međutim rezultati konzervativnog liječenja nisu se pokazali uspješnim (6). Svakako njihova glavna prednost je laka primjena, jednodnevna hospitalizacija i kratko vrijeme izbijanja sa posla. Metode su u principu bezbolne i kratkotrajne te se izvodi u lokalnoj anesteziji.

### 6.1.1. Fenol

Fenol je aromatski organski spoj i jedan je od najviše korištenih agensa za sklerozaciju u medicine (18). Slaba je kiselina, ali može naštetiti ljudskom organizam u obliku kemijskih opekline pa izazva opekline. Osim što je opasan po pacijenta, fenol je opasan i za liječnika koji ga aplicira pa je potrebna opreznost pri aplikaciji da bi se izbjegle ozljede i pacijenta i liječnika (18). Fenol se može koristiti u dva oblika: u tekućem i kristalnom obliku. Smatra se da je pametnije i sigurnije koristiti fenol u tekućem nego u kristalnom obliku. Neki od razloga su sljedeći: kristalizirani fenol je u 100% koncentraciji, dok tekući može biti razrijeđen. a studije su pokazale da je učinkovit već na 40%; tekući fenol se može aplicirati pod tlakom uz pomoć igle u pilonidalnu šupljinu što je jednostavnije od ugrurivanja kristala fenola; tlačnom aplikacijom tekućeg fenola postiže se mehanički debridman; kristalni fenol se pod utjecajem tjelesne temperature rastaljuje u tekućinu ubrzo nakon aplikacije, tako da je djelovanje u principu iz tekućeg formata (18, 19). Nakon anestezije i male incizije oko sinusa, najprije se odstranjuju granulacije, debris i dlake. U šupljinu se aplicira fenol i pacijenta se otpušta kući. Prednost je u tome što je metoda jednostavna, jeftina, bezbolna, izvodi se u lokalnoj anesteziji i nema potrebe za hospitalizacijom (19-21). Fenol nagrizuje zid pilonidalne ciste i sinusa, uzrokuje nekrozu tog tkiva i potiče spajanje krajeva te zatvaranje šupljine (20). Rezultati studije ukazuju da je učestalost recidiva 18,9%. Ponavljanjem procedure do 4 puta aplikacije fenolom, uspješnost procedure je na respektabilnih 94.5%, odnosno učestalost recidiva je na 5,5% (20). Iako kao zasebno sredstvo nije učinkovito u liječnje pilonidalne bolesti, terapija fenolom moglo bi se u skorije vrijeme vratiti u upotrebu pošto se razvijaju endoskopske tehnike u kojima sklerozacija fenolom jedna od bitnih sastavnica o čemu će biti kasnije u tekstu.

### 6.1.2. Fibrinsko ljepilo

Fibrinsko se ljepilo koristi već 3 desetljeća u mnogim fistularnim bolestima sa različitim uspjehom (5). U liječenju pilonidalne bolesti metoda je relativno nova i objavljeni su ohrabrujući rezultati. Prednosti su što fibrinsko ljepilo pomaže cijeljenju, ima odličan kozmetički izgled te je gubitak tkiva minimalan, tj. ekscizija tkiva je minimalna i

poštedna, a sama aplikacija vrlo jednostavna (5). Procedura aplikacije fibrinskog ljepila je ista kao i kod fenola. U lokalnoj anesteziji napravi se mala incizija oko sinusa i nakon ekscizije granulacija, dlaka i ostalog sadržaja aplicira se ljepilo u cističnu šupljinu i sinus. Fibrinsko ljepilo je biološki adheziv koji imitira koagulaciju. Ljepilo sadrži pročišćeni, virusom inaktivirani ljudski fibrinogen i thrombin. Sadržaj ljepila potiče prirodni proces grušanja u ljudi, te se na kraju razgrađuje kao i normalni ugrušak bez izazivanja reakcija na strano tijelo (5). Rezultati studije Isik i sur. pokazuju da je recidiv uočen u 10% pacijenata u 36 mjeseci praćenja (5). Metoda je kao i kod fenola jednostavna, bezbolna, izvodi se u lokalnoj anesteziji i nema potrebe za hospitalizacijom. Stoga autori studije fibrinsko ljepilo preporučuju kao prvu metodu u terapiji pilonidalnog sinusa kod pacijenata koji nisu prije imali infekcije tog područja i koji imaju samo jedan sinus (5). U metaanalizi (22) objavljuju učestalost recidiva negdje oko 20%. Razlika u učestalosti recidiva prethodne studije Isik i sur. je u tome što su u prethodnoj studiji bili uključujući kriteriji: pacijenti s jednim sinusom, bez prijašnje infekcije tog područja, bez prijašnjih komplikacija kao što je apsces, bez prijašnjih zahvata i recidiva bolesti. Usprkos razlici, manjak metaanalize je u malenom broju publikacija i heterogenosti ispitanika među studijama. Zaključci metaanalize govore da ni sa ekonomske strane se ne opravdava fibrinsko ljepilo kao metoda, jer jeftiniji agensi (fenol) postižu slične rezultate kao i fibrinsko ljepilo. Pokazalo se da nemaju utjecaja na učestalost pojave komplikacija rane, ali i kao neučinkovito sredstvo za spriječavanje komplikacija rane kao što je nakupljanje seroma i infekcije (5).

## 6.2. Kirurgija

Kirurške metode su metode izbora kod liječenja pilonidalne bolesti u kroničnoj fazi jer pokazuju dugoročno bolje rezultate od konzervativnih metoda. Iako polučuju bolje rezultate, i danas postoji kontroverze oko izbora najbolje pojedine kirurške tehnike. Postoje brojne tehnike, ali i pojedine modifikacije samih njih. Tako da danas imamo razne podjele i klasifikacije kirurških tehnika koje se koriste u liječenju pilonidalne bolesti (Tablica 2.) (23). U velikoj metaanalizi koja okuplja 102 randomizirane kontrolne studije i 11700 pacijenata, ukupna pojava recidiva nakon kirurške intervencije je 1,5% (95% CI 1,3-1,8%) nakon 12 mjeseci praćenja, 4,3% (95% CI 3,8-4,8%) nakon 2 godine praćenja, 20,3% (95% CI 17,8-22,9%) nakon 5 godina praćenja (22). Iz tih

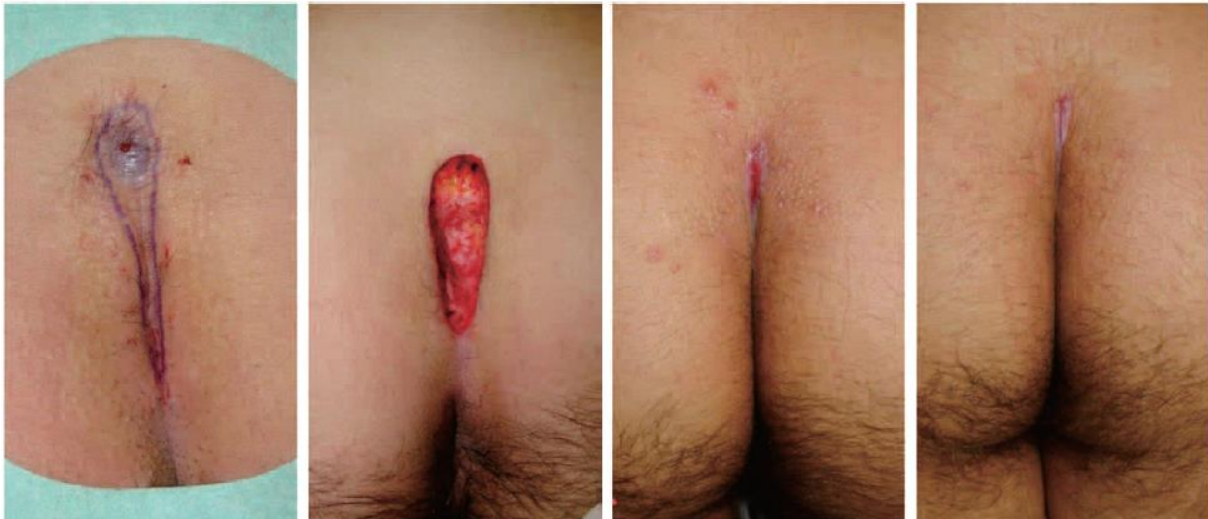rezultata se može zaključiti kako je učestalost recidiva povezana s duljinom praćenja pacijenta.

Tablica 2. Prikaz podjele kirurških metoda u 3 grupe

Otvorena rana	Zatvorana rana šavom	Ostale
- široka ekscizija bez zatvaranja - marsupijalizacija	- medijani šav - asimetrični šav - rekonstrukcije režnjevima	- endoskopska - laser

### 6.2.1. Široka ekscizija te otvorena rana sa zaraštanjem sekundarnom intencijom (drugom nakanom)

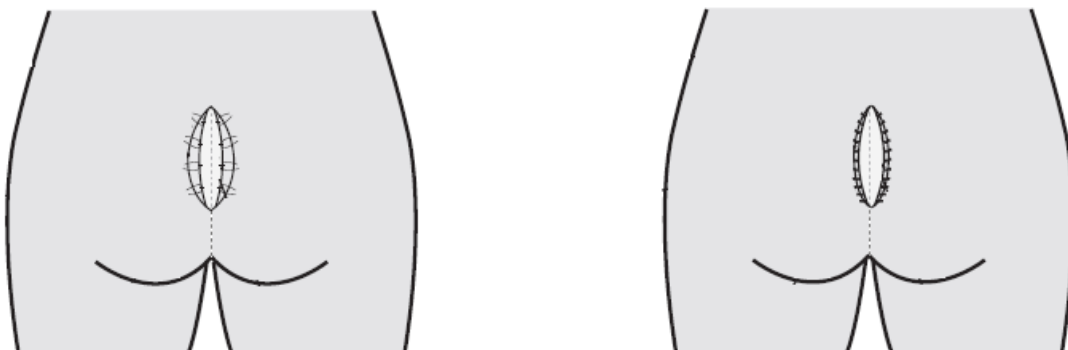
Metoda je trenutačno najkorištenija kirurška tehnika za liječenje pilonidalne bolesti. Cijela kirurška procedura (slika) se izvodi pod lokalnom anestezijom. Nakon incizije krova pilonidalnog sinusnog trakta, izvede se široka ekscizija cijele ciste te se odstrani cijeli sadržaj iz pilonidalnog sinusa (dlake, debris, granulacije). Potom se izvede hemostaza elektrokauterom te se rana ne zatvara šavovima, nego se samo prekriva oblogom za vlažno cijeljenje rane (npr. kalcijev alginat) i pacijenta se otpušta iz bolnice (Slika 5.) (24). Pacijent bi trebao biti podučan kako doma tuširati ranu i previjati istu. Učestalost recidiva bolesti je 1.0% (95% CI 0,5-1,6%) nakon 12 mjeseci praćenja, 3.2% (95% CI 2,2-4,2%) nakon 2 godine praćenja te 16.5% (95% CI 11,9-21,2%) nakon 5 godina praćenja (22). Što se tiče postoperativnih komplikacija rane u smislu postoperativne infekcije rane, seroma i ostalog, u usporedbi sa ostalim kirurškim tehnikama studija nije pokazala statističku značajnu razliku tako da sama tehnika nema utjecaja na učestalost postoperativnih komplikacijama (6, 7).



Slika 5. Tijek liječenja pilonidalne bolesti nakon terapije široke ekscizije bez zatvaranja rane te cijeljenja rane sekundarnom intencijom [Yamashita Y, Nagae H, Hashimoto I. Ambulatory Surgery for Pilonidal Sinus: Tract Excision and Open Treatment Followed by At-Home Irrigation. *J Med Invest.* 2016;63(3-4):str. 217]

### 6.2.3. Marsupializacija

Marsupializacija je kirurška tehnika pri kojoj se rana kirurškim šavovima spaja sa zidom ciste pri čemu se omogućava slobodna drenaža ciste prema van. Tako je i u slučaju pilonidalnog sinusa. Pod lokalnom anestezijom izvrši se ekscizija krova ciste i odstrani se sav sadržaj ciste. Potom se rub rane prišije za zid ciste (Slika 6.) kako bi unutrašnji sloj ciste bio izložen vani te se time postigne slobodna drenaža sadržaja ciste prema van (23). Po rezultatima metaanalize učestalost recidiva je 1,0% (95% CI 0-2,3%) u 12 mjeseci praćenja, 14,3% (95% CI 0,0-30-3%) nakon 2 godine praćenja (22).

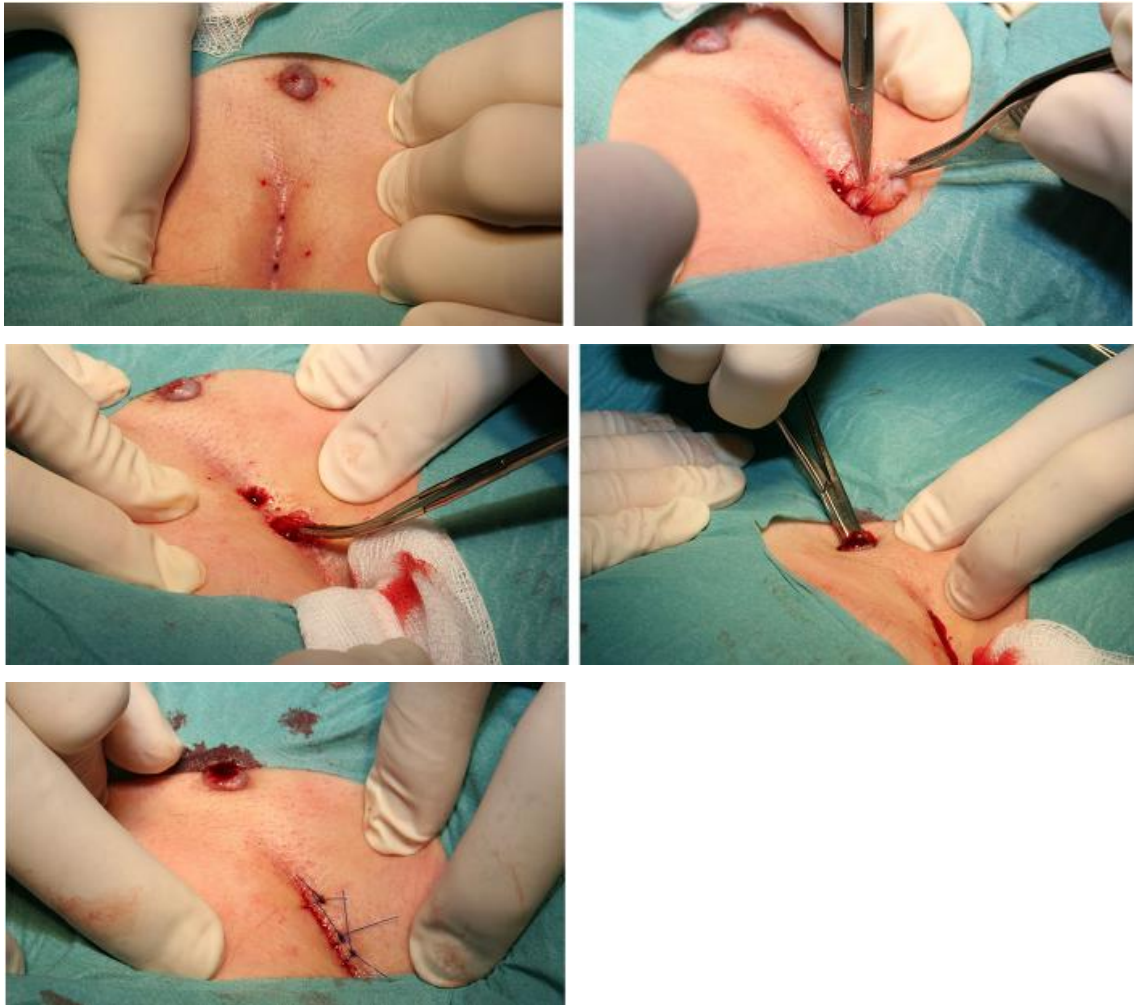


Slika 6. Grafički prikaz marsupializacije [Lee PJ, Raniga S, Biyani DK, Watson AJ, Faragher IG, Frizelle FA. Sacrococcygeal pilonidal disease. *Colorectal Dis.* 2008;10(7):str. 641]



#### 6.2.4. Ekscizija i zatvaranje rane medijanim šavom

Po rezultatu metaanalize ova metoda ima najslabije rezultate od svih kirurških tehnika. U uzorku od 4626 pacijenata, učestalost recidiva je u 2,1% (95% CI 1,7-2,6%) nakon 12 mjeseci praćenja, 7,0% (95% CI 6,0-8,0%) nakon 2 godine praćenja te 21,9% (95% CI 18,5-25,3%) nakon 5 godina praćenja (22). Inače metoda je vrlo jednostavna i brzo se izvodi. Pod lokalnom anestezijom izvodi se široka ekscizija cijelog sinusa i njegovog sadržaja. Na kraju rana se zatvara šavom po sredini, da bi rana što brže zarasla primarnom intencijom (prvom nakanom) (Slika 7.). Oporavak rane traje oko 12 dana do potpunog skidanja konaca i nema potrebe za svakodnevnim previjanjem i tuširanjem rane, ali zbog visoke učestalosti pojave recidiva ova metoda se više ne preporuča (22, 25). S druge strane, Švedska studija je proučavala metodu minimalne (poštedne) ekscizije sa zatvaranjem rane medijalnim šavom sa ekonomskog i društvenog aspekta. Iako je visoka učestalost recidiva nakon te metode, zaključak studije je da metoda koristi vrlo malo resursa iz zdravstvenih i društvenih resursa pa bi se s te strane metoda mogla još opravdati njenu upotrebu (26). Isto tako, nema statistički značajne razlike u učestalosti postoperativnih komplikacija s obzirom na ostale kirurške tehnike (25, 26).



Slika 7. Prikaz tijekom operacije poštedne ekscizije te zatvaranje primarnim središnjim šavom [Khodakaram K, Stark J, Hoglund J, Andersson RE. Minimal Excision and Primary Suture is a Cost-Efficient Definitive Treatment for Pilonidal Disease with Low Morbidity: A Population-Based Interventional and a Cross-Sectional Cohort Study. World J Surg. 2017;41(5):str. 1297]

### 6.2.5. Ekscizija i zatvaranje rane asimetričnim šavom

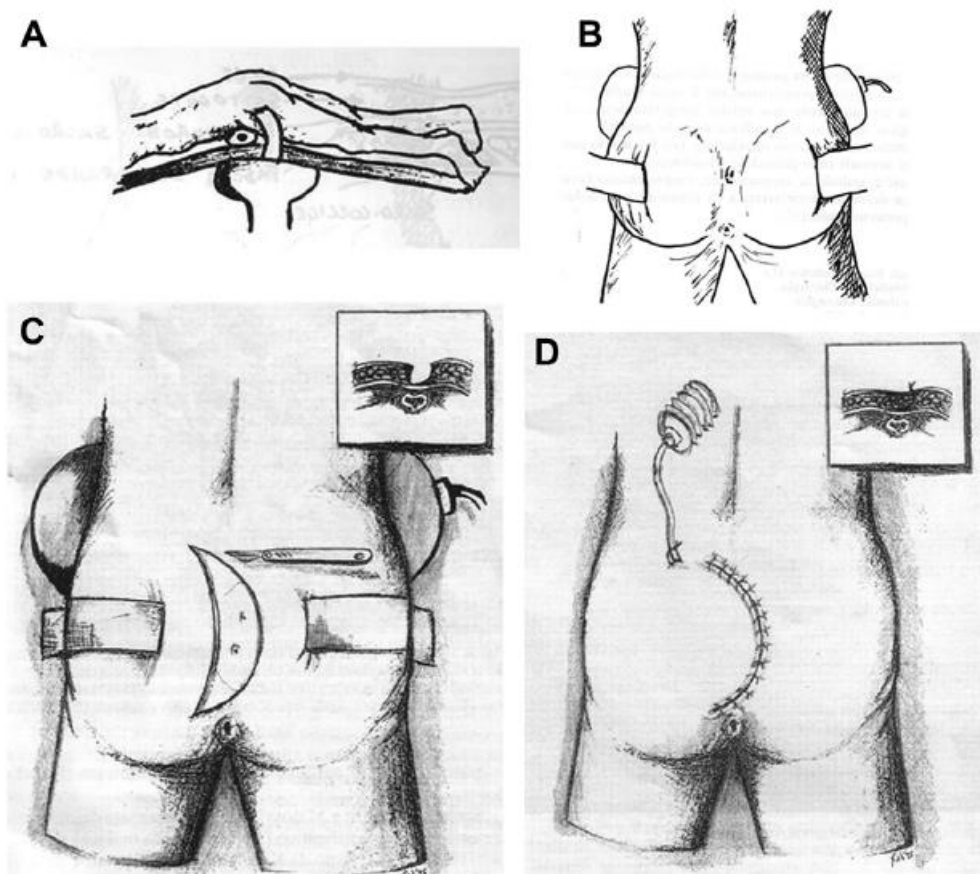
U ovu skupinu pripadaju razne kirurške tehnike kojima je zajedničko to da je rez zaobljen i lateraliziran s jedne strane, a ne ide po sredini kao u tehnici sa medijanim šavom. Rez je obično oblika slova "D", "S" ili Z-plastika. Ovdje ću opisat izvođenje reza u obliku slova "D", tehniku po Bascomu te Karydakisu. Pacijent je u općoj anesteziji ili u spinalnoj anesteziji. Izvodi se rez u obliku slova "D" s "trbuhom" na jednu stranu. Rez je obično dugačak 7-8 cm, širok 3-4 cm te dubina sve do presakralne fascije. Širokom ekscizijom odstranjuje se pilonidalni sinus i okolno zdravo tkivo. Potom se cijelo to polje dobro ispere hidrogen peroksidom, izvrši se hemostaza i odstrani se sva tekućina. Postavi se drenu u šupljinu te se rana zatvara spajanjem krajeva šavovima (Slika 8.).

Stavljaju se šavovi po slojevima (presakralna fascija, podkožno tkivo, dermis i koža). Zavoj bi se skinuo 3. postoperativni dan, a neresorptivni šavovi bi se maknuli od 12. do 14. postoperativnog dana. Po rezultatima studije ova kirurška tehnika u obliku slova "D" pokazuje statistički značajnu manju učestalost pojave recidiva s obzirom na medijani šav (9% nasuprot 22%  $p=0,0001$ ) u 12 mjeseci praćenja (27).

Tehnika po Karydakisu sastoji se od široke ekscizije ciste i sinusa pilonidalne bolesti. Krajnji cilj tehnike je izbjeći zatvaranje rane u središnjoj liniji već ti šavovi moraju biti na jednoj strani. To se izvodi pomoću jedne incizije sa lateralne strane, a s kontralateralne strane uzima se duboki režanj kojim se prekriva defekt rane. Šavovi su s lateralne strane i na taj način izbjegava se šav po središnjoj osi (10).

Tehnika po Bascomu sastoji se od ekscizije folikula dlaka u sredini glutealne regije sa incizijama 2-4 mm svake jamice. Nakon toga se s jedne strane napravi lateralna incizija od par centimetara paralelna na medijanu os. Cilj lateralne incizije je stvoriti u subkutanom tkivu tunel kroz kojeg će se odstraniti pilonidalna cista s dlakama i ostalim sadržajem. Rana može ostati otvorena, odnosno nezašivena kao izvorno po Bascomu iz 1980. godine. Također može se rana i zašiti pa je to modificirana tehnika po Bascomu koji može imati i elemente tehnike po Karydakisu jer se u tom slučaju treba duboki režanj s kontralateralne strane da bi se rana mogla zatvoriti.

Općenito postavljanje asimetričnog reza i šava ima manju učestalost recidiva u usporedbi na medijani rez i šav. U metaanalizi na 3121 pacijenta iz 28 studija (randomiziranih kontrolnih studija) učestalost recidiva je 1,0% (95% CI 0,6-1,4%) nakon 12 mjeseci praćenja, 1,6% (95% CI 1,1-2,1%) nakon 2 godine praćenja te 3,2% (95% CI 2,3-4,0%) nakon 5 godina praćenja (22). Prednost je mala učestalost recidiva, ali zahvat zahtjeva veće iskustvo i vještinu kirurga (3, 10, 27, 28), te je anesteziološki veći podhvat jer se može raditi i u općoj i spinalnoj anesteziji. Hospitalizacija nije nužno potrebna, ali kod anesteziološki kompliciranijih slučajeva, npr. kod pacijenata s komorbiditetima, može biti potrebe za hospitalizacijom nakon operacije. Same tehnike nemaju statistički značajni razliku učestalosti postoperativnih komplikacija rane s obzirom na tehnike drugih skupina (3, 10, 27, 28).



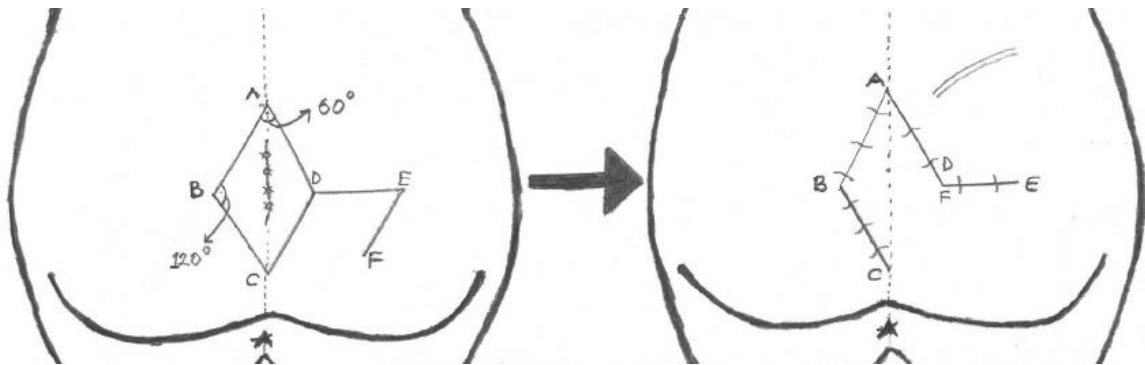
Slika 8. Grafički prikaz tijeka operacije po metodi asimetričnog šava u obliku slova "D" [Limongelli P, Brusciano L, Di Stazio C, del Genio G, Tolone S, Lucido FS, et al. D-shape asymmetric and symmetric excision with primary closure in the treatment of sacrococcygeal pilonidal disease. Am J Surg. 2014;207(6):str. 883]

## 6.2.6. Rekonstrukcije reŕnjevima

Široke ekscizije sinusa zahtjevaju i rekonstrukcijske kirurške tehnike radi pokrivanja defekta i što manje napetosti na šavovima rane da ne bi došlo do komplikacija (dehiscijencija šava, infekcije...). Postoji široki raspon razvijenih tehnika plastične kirurgije u liječenju pilonidalne bolesti. Od najčešćih metoda plastičnih rekonstrukcija su Limbergov reŕanj, V-Y plastika i Z plastika. Postoperativne komplikacije rane statistički nisu povezane s pojedinim kirurškim tehnikama kod liječenja pilonidalne bolesti, pa tako i tehnike rekonstrukcije nemaju utjecaja na moguću kasniju pojavu postoperativnih komplikacija.

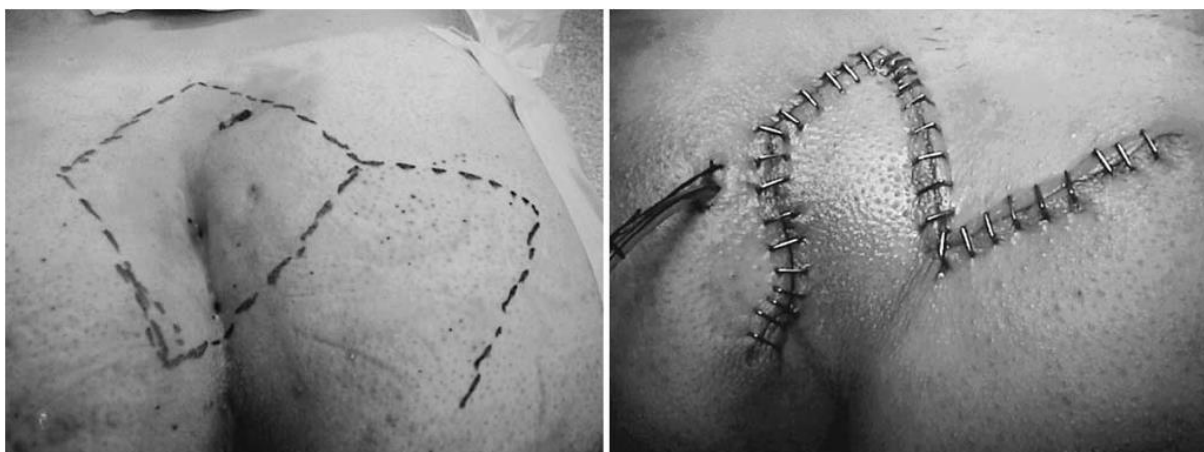Kirurška tehnika s Limbergovim reŕnjem koristi lokalni reŕanj koji se zarotira da bi se prekrilo defekt rane koji je nastao širokom ekscizijom. Operacija se izvodi u općoj ili spinalnoj anesteziji, izvede se široka ekscizija cijelog sinusa i njegovog sadržaja u

zdravo tkivo. Ekscizija se izvodi u obliku romba te se napravi napravi rez na jednoj strani u glutealnoj regiji kao na slici (Slika 9.). Učestalost recidiva po metaanalizi je 0,6% (95% CI 0,8-2,2%) u pacijenata nakon 12 mjeseci praćenja te 1,8% (95% CI 1.1-2.4%) nakon 2 godine praćenja (22). Studije pokazuju da statistički nema značajne povezanosti učestalosti postoperativnih komplikacija rane s obzirom na druge kirurške tehnike (7, 10, 29-32).



Slika 9. Grafički prikaz plana rezova kod izvođenja rekonstrukcije Limbergovim režnjem [Bali I, Aziret M, Sozen S, Emir S, Erdem H, Cetinkunar S, et al. Effectiveness of Limberg and Karydakis flap in recurrent pilonidal sinus disease. Clinics (Sao Paulo). 2015;70(5):str. 351]

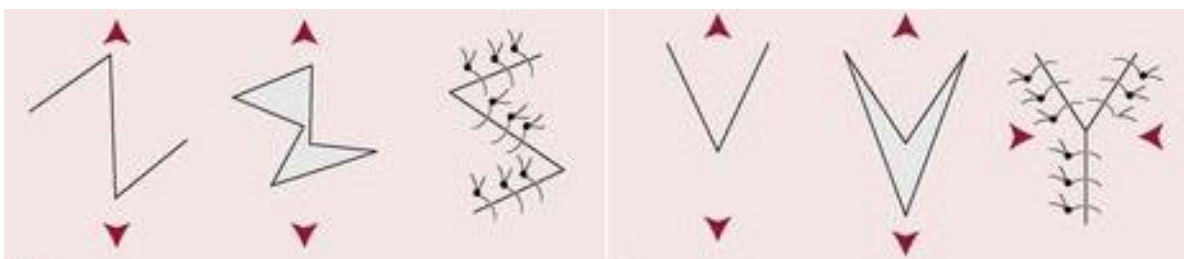
Mentes i sur. su 2004. godine izveli modifikaciju tehnike Limbergovim režnjom. Na slici točka C gdje se spajaju krakovi incizije pomakli su više lateralno na drugu stranu od one sa koje se mobilizira režanj za prekrivanje defekta (lijevo na slici jer se režanj uzima sa desne strane) (Slika 9. i Slika 10.). Cilj modificirane tehnike je da se još više olakša i smanji napetost na šavovima. Veliki problem u rekonstrukcijama je napetost na šavovima i količina režnja. Neophodna je valjana mobilizacija lokalnog režnja da bi prekrivanje defekta bilo uspješno, stoga modificirana tehnika donosi bolju mobilizaciju režnja (33).



Slika 10. Prikaz modificirane rekonstrukcije Limbergovim režnjem. Donji rub romba je više pomaknut lateralno za razliku od klasičnog Limbergovog režnje (točka C na slici 9.) [Mentes BB, Leventoglu S, Cihan A, Tatlicioglu E, Akin M, Oguz M. Modified Limberg transposition flap for sacrococcygeal pilonidal sinus. Surg Today. 2004;34(5):str. 421]

Izvođenje Z plastike se ne razlikuje kod pilonidalnog sinusa od općenito Z plastike u plastično rekonstruktivnoj kirurgiji drugih patologija. Nakon široke eliptične ekscizije sinusa do u zdravo tkivo izvode se dvije paralelne incizije koje zatvaraju kut od 60° sa duljom osi eliptične ekscizije te se na kraju se slobodni rubovi zašiju šavovima (Slika). Također V-Y plastika se izvodi u liječenju pilonidalne bolesti na isti način kao i općenito u plastično rekonstruktivnoj kirurgiji. Nakon široke ekscizije cijelog u obliku slova V cijelog zdravog tkiva sve do u zdravo tkivo, slobodni rubovi se zašiju šavovima tako da na kraju ostane ožiljak u obliku slova "Y" (Slika).

Iz metaanalize može se zaključiti da se Limbergov režanj i V-Y i Z plastika statistički međusobno ne razlikuju po učestalosti postoperativnih komplikacija i kasnijih pojava recidiva (34-36).



Slika 11. Grafički prikaz tehnika: a) Z-plastika b) V-Y plastika [O'Donnell, Burrow, Wall. Neale's disorders of the Foot, Elsevier 2006. Dostupno na <https://www.pinterest.com/pin/558587160009539884/> ]

## 6.2.7. Endoskopija

Današnja kirurgija teži endoskopiji kao metoda budućnosti. Prednost endoskopije općenito u kirurgiji je manja invazivnost pa samim time manja rana, brže njeno zaraštanje, bolji kozmetički izgled rane te kraća hospitalizacija. Što se tiče kirurškog liječenja pilonidalnog sinusa, i na tom polju počela se razvijati endoskopska kirurgija. Fistule su pogodno mjesto za troakare i video kameru s hladnim svjetlom. Fistule se dilatiraju na 5-6 mm promjera te se kroz njih uvede kamera. Kroz drugu fistulu se prilazi instrumentima. Kroz kameru vidi se pilonidalna cistična šupljina sa sadržajem koji čine gnoj, dlake i detritus. Instrumentima, kojima smo pristupili kroz fistule do pilonidalne cistične šupljine, odstranjujemo sav sadržaj iz šupljine kiretažom, dijametrijom ili bilo kojom drugom procedurom. U ovoj studiji (37) su nakon odstranjenja sadržaja iz pilonidalne cistične šupljine ostavljali su fenol da bi pospješili sklerozaciju i sljepljivanje zidova šupljine. Izvadili bi instrumente iz fistula te bi prekrili ranu samo zavojem bez šivanja. Ta metoda kombinira kirurško liječenje pilonidalnog sinusa s konzervativnim liječenjem. Nije bilo postoperativnih komplikacija cijeljenja rane, a i pacijenti su se vraćali na posao već za dan do dva dana nakon operacije. Općenito endoskopske operacije u liječenju pilonidalnog sinusa popularizirane su od Meineri i sur (38). Studije su pokazale da je učestalost recidiva ispod 5 % (22, 37, 38).

## 6.2.8. Laser terapija

Laser terapija je jako razvijena tehnika u plastičnoj kirurgiji i dermatologiji. S obzirom na medij s kojega se prenosi energija imamo: Neodinium Yag laser, CO2 laser, argonski laser... Laser radi na principu svjetlosti kojom se prenosi neka energija na tkivo. Fototermolizom se uklanja akne, bore, pigmentacije, dlake i tetovaže na koži te površinske tumorske tvorbe i korekcija ožiljaka (13). Tkivo može apsorbirati tu energiju pa ju prenijeti dalje ili ju odbija od sebe. Prednost laserskih metoda je hemostaza i minimalna koagulacija ali rane sporo cijele i dugo je uočljivo crvenilo. Princip na kojem radi laser u liječenju pilonidalne bolesti je epilacija dlaka pošto se vjeruje da je baš dlaka uzrok kronične upale. Laserska epilacija dlaka se čini jednostavnom metodom. U jednoj studiji (39) korištena je laserska epilacija dlaka kod pacijenata s pilonidalnom bolesti. Laser su koristili na 10 pacijenata i primjenjena je u prosjeku od 6 sekcija

zračenja. Koristeći ultrazvuk prije i poslije terapije, pokazali su smanjenje i nestajanje upaljenog tkiva nakon laserske terapije. Folikul dlake upija energiju emitiranu iz lasera te se sama dlaka raspada čime i opada upalna aktivnost okolnog tkiva kojeg su prikazali ultrazvukom. Također ta studija nije pokazala ikakvu pojavu recidiva u 2 do 4 godine nakon primjenjene terapije koliko je trajalo praćenje pacijenata (39).

## 7. Zaključak

Pilonidalnu bolest prvi puta je opisao Hodges 1880., a naziv joj je dao Mayo 1883. kao gnijezdo dlaka po jednoj od glavnih karakteristika bolesti. Iako je prošlo već 150 godina etiologija bolesti još nije razjašnjena. Koliki utjecaj ima kongenitalno naslijeđe ili okolišni vanjski čimbenici na nastanak bolesti i danas je ostala kontroverzna tema i predmet diskusija. Iako je medicina zadnjih 150 godina uveliko tehnološki i znanstveno napredovala, terapija zlatnog standarda i dalje nije definirana. Jedan od glavnih problema u terapiji bolesti je prilično velika učestalost recidiva. Što više, u metaanalizi primjećeno je da učestalost recidiva raste proporcionalno sa godinama praćenja pacijenta. Iz tog razloga danas se kao mjera za ocjenu učinkovitosti terapije koristi učestalost pojave recidiva nakon jedne godine, dvije godine i pet godina praćenja. Terapija može bit konzervativna, kao što je čupanje i brijanje dlaka, sklerozacija fenolom ili fibrinskim ljepilom, ali može biti i kirurška kod koje imamo brojne tehnike. Idealna terapija trebala bi biti, osim niske učestalosti recidiva, jednostavna za izvođenje, što kraća hospitalizacija, jeftina i da se pacijent što prije vrati svom normalnom životnom ritmu. Napretkom tehnologije pa tako i kirurgije zadnjih godina stalno se pokušava pronaći idealna terapija. Tako od konzervativnih metoda tu je pročišćeni virusom inaktivirani humani fibrinogen koji služi kao ljepilo, odnosno izaziva reakciju u tkivu ka bržem i boljem cijeljenju rane. Bolje razumjevanje same tehnike plastične kirurgije donosi složene rekonstrukcije kao rješenje ovoga problema. Također moderna kirurgija danas teži ka endoskopskoj kirurgiji kao efikasnijoj i manje invazivnoj metodi od klasične kirurgije u svim kirurški poljima djelatnosti pa tako i u ovoj problematici.

Iako u studiji Isik i sur. (5) pokazuju dobre rezultate liječenja pilonidalne bolesti fibrinskim ljepilom i čak ga preporučuju kao prvu liniju terapije, generalno metaanaliza



(22) ne pokazuje rezultate tako ohrabrujućima. Isik u svojoj studiji ima stroge kriterije sudionika studije kao što je jedan otvor sinusa, bez prijašnjih komplikacija ili tretmana bolesti i slično. Za razliku te studije metaanaliza (22) prikazuje da se rezultati metode fibriskim ljepljom ne razlikuju značajno od ostalih metoda konzervativnog liječenja kao što je sklerozacija fenolom. Što više, neopravdavaju upotrebu fibrinskog ljeplja zbog svoje cijene jer svojim rezultatom ne nameće se kao terapija ispred terapije sklerozacije fenolom.

Što se tiče rekonstrukcija, sve metode rekonstrukcija pokazuju dobre rezultate. Učestalost recidiva im je ispod 1% u jednoj godini praćenja. Isto tako, pokazano je da ishod nije vezan na vrstu metode ili čak pojedinu modifikaciju tehnike (npr. modificirani Limbergov vs klasični Limbergov režanj) (34). Pa tako da ishodi Z plastike, V-Y plastike, Limbergovog režanja ne pokazuju međusobno razliku. Nedostaci rekonstrukcije su to što je zahtjevan proces, cijeljenje rane traje nekoliko tjedana, konci se skidaju za 12-14 dana, a i na kraju zaostaje ožiljak. Zbog samog ožiljka od rekonstrukcija prednost se daje modificiranom Limbergovom režnju. Pretpostavlja se da bi ožiljak trebao zaostati u području koji se može prekriti kupaćim kostimom i kod žena i kod muškaraca za razliku ostalih rekonstrukcija gdje se ne može to baš izvesti. Po učestalosti postoperativnih komplikacija nijedna kirurška metoda, a kamoli rekonstrukcijska tehnika, nemaju značajnu povezanost s učestalošću pojave. Tako da pri izboru metode rekonstrukcije vjerojatno jedino preostaje vještina operatera, tehničke mogućnosti i eventualno izgled ožiljka.

Danas se u kirurgiji daje dosta pozornosti endoskopskoj kirurgiji. Svojom manjom invazivnošću, kraćom hospitalizacijom i rjeđim komplikacijama sve više prednjači ispred klasične kirurgije. Tako i u problematici pilonidalnog sinusa, gdje studija (endoskopija) pokazuje dobre rezultate, odnosno ravne rekonstrukcijama po učestalosti recidiva. Kao što je navedeno, endoskopska metoda ima poštudne ekscizije i zaostaju manji ožiljci od rekonstrukcijskih tehnika, te su jeftinije i kraće hospitalizacije, a zaraštanje rane kraće traje.

Razvojem tehnologije, laserske metode su postale standardna tehnika u plastično rekonstruktivnoj kirurgiji. Svojom neinvazivnošću i cijenom zauzelo je svoje mjesto u terapiji mnogih stanja na koži. Metoda je jednostavna, može se više puta koristiti i nezaostaje ožiljak već eventualno crvenilo nakon terapije koje se može medikamentozno tretirati. S obzirom da se gleda na dlaku kao ključnom čimbeniku

nastanka bolesti, ideja je liječiti pilonidalnu bolest epilacijom dlaka laserom. Nedostatak je potrebni višekratni tretmani, u studiji (39) prikazuju u prosjeku 6 tretmana (od 4 do 8 tretmana). Rana sporo cijeli i to zaostalo crvenilo može stvarati probleme. Poslije tretmana može zaostati bol tog područja koja bi se trebala sanirati analgeticima.

Problem same terapije pilonidalne bolesti je nedostatak znanja o etiologiji i patogenezi bolesti. Isto tako studije spominju kako pilonidalnu bolest treba stupnjevati i po stupnju različitom metodom liječiti (15, 17). Tu bi se povećala efikasnost i olakšala primjena pojedine vrste metode s obzirom na kompliciranost bolesti. Inicijalno su podijelili bolest na četiri stupnja (tablica), ali na posebni stupanj ako se radi o recidivu bolesti. Predlažu da se u višim stupnjevima i kod svih recidiva vrši rekonstrukcijske tehnike Limbergovim režnjem, dok su na manjim stupnjevima dovoljni manji zahvati. Takav bi pristup olakšao definiranje standardne terapije, stoga bi trebalo dalje istraživati s ciljem što boljeg stupnjevanja bolesti te na kraju i njegove terapije.

## 8. Literatura

1. Harlak A, Menten O, Kilic S, Coskun K, Duman K, Yilmaz F. Sacrococcygeal pilonidal disease: analysis of previously proposed risk factors. *Clinics (Sao Paulo)*. 2010;65(2):125-31.
2. Isik A, Idiz O, Firat D. Novel Approaches in Pilonidal Sinus Treatment. *Prague Med Rep*. 2016;117(4):145-52.
3. Kanat BH, Bozan MB, Yazar FM, Yur M, Erol F, Ozkan Z, et al. Comparison of early surgery (unroofing-curettage) and elective surgery (Karydakias flap technique) in pilonidal sinus abscess cases. *Ulus Travma Acil Cerrahi Derg*. 2014;20(5):366-70.
4. Almajid FM, Alabdrabalnabi AA, Almulhim KA. The risk of recurrence of Pilonidal disease after surgical management. *Saudi Med J*. 2017;38(1):70-4.
5. Isik A, Eryilmaz R, Okan I, Dasiran F, Firat D, Idiz O, et al. The use of fibrin glue without surgery in the treatment of pilonidal sinus disease. *Int J Clin Exp Med*. 2014;7(4):1047-51.
6. McCallum IJ, King PM, Bruce J. Healing by primary closure versus open healing after surgery for pilonidal sinus: systematic review and meta-analysis. *BMJ*. 2008;336(7649):868-71.
7. Jabbar MS, Bhutta MM, Puri N. Comparison between primary closure with Limberg Flap versus open procedure in treatment of pilonidal sinus, in terms of frequency of post-operative wound infection. *Pak J Med Sci*. 2018;34(1):49-53.
8. Duman K, Harlak A, Menten O, Coskun AK. Predisposition and risk factor rates for pilonidal sinus disease. *Asian J Surg*. 2016;39(2):120-1.
9. Emir S, Topuz O, Kanat BH, Bali I. Sinotomy technique versus surgical excision with primary closure technique in pilonidal sinus disease. *Bosn J Basic Med Sci*. 2014;14(4):263-7.
10. Tokac M, Dumlu EG, Aydin MS, Yalcin A, Kilic M. Comparison of modified Limberg flap and Karydakias flap operations in pilonidal sinus surgery: prospective randomized study. *Int Surg*. 2015;100(5):870-7.
11. Bolandparvaz S, Moghadam Dizaj P, Salahi R, Paydar S, Bananzadeh M, Abbasi HR, et al. Evaluation of the risk factors of pilonidal sinus: a single center experience. *Turk J Gastroenterol*. 2012;23(5):535-7.
12. Cubukcu A, Gonullu NN, Paksoy M, Alponat A, Kuru M, Ozbay O. The role of obesity on the recurrence of pilonidal sinus disease in patients, who were treated by excision and Limberg flap transposition. *Int J Colorectal Dis*. 2000;15(3):173-5.
13. Šoša T ŠŽ, Stanec Z, Tonković I. *Kirurgija: Naklada Ljevak*; 2007.
14. DeRosario JL, Khare U. Pilonidal disease--a surgical enigma. *Can Med Assoc J*. 1965;93(24):1262-7.
15. Chintapatla S, Safarani N, Kumar S, Haboubi N. Sacrococcygeal pilonidal sinus: historical review, pathological insight and surgical options. *Tech Coloproctol*. 2003;7(1):3-8.
16. I P. *Kirurgija za medicinare: Školska knjiga*; 2005.
17. Guner A, Cekic AB, Boz A, Turkyilmaz S, Kucuktulu U. A proposed staging system for chronic symptomatic pilonidal sinus disease and results in patients treated with stage-based approach. *BMC Surg*. 2016;16:18.
18. Kayaalp C, Tolan K. Crystallized or Liquid Phenol Application in Pilonidal Sinus Treatment. *Indian J Surg*. 2015;77(6):562-3.
19. Yuksel ME. Pilonidal sinus disease can be treated with crystallized phenol using a simple three-step technique. *Acta Dermatovenerol Alp Pannonica Adriat*. 2017;26(1):15-7.
20. Bayhan Z, Zeren S, Duzgun SA, Ucar BI, Alparslan Yumun HN, Mestan M. Crystallized phenol application and modified Limberg flap procedure in treatment of pilonidal sinus disease: A comparative retrospective study. *Asian J Surg*. 2016;39(3):172-7.
21. Furnee EJ, Davids PH, Pronk A, Smakman N. Pit excision with phenolisation of the sinus tract versus radical excision in sacrococcygeal pilonidal sinus disease: study protocol for a single centre randomized controlled trial. *Trials*. 2015;16:92.

22. Stauffer VK, Luedi MM, Kauf P, Schmid M, Diekmann M, Wieferich K, et al. Common surgical procedures in pilonidal sinus disease: A meta-analysis, merged data analysis, and comprehensive study on recurrence. *Sci Rep.* 2018;8(1):3058.
23. Lee PJ, Raniga S, Biyani DK, Watson AJ, Faragher IG, Frizelle FA. Sacrococcygeal pilonidal disease. *Colorectal Dis.* 2008;10(7):639-50; discussion 51-2.
24. Yamashita Y, Nagae H, Hashimoto I. Ambulatory Surgery for Pilonidal Sinus: Tract Excision and Open Treatment Followed by At-Home Irrigation. *J Med Invest.* 2016;63(3-4):216-8.
25. Doll D, Matevossian E, Luedi MM, Schneider R, van Zypen D, Novotny A. Does Full Wound Rupture following Median Pilonidal Closure Alter Long-Term Recurrence Rate? *Med Princ Pract.* 2015;24(6):571-7.
26. Khodakaram K, Stark J, Høglund I, Andersson RE. Minimal Excision and Primary Suture is a Cost-Efficient Definitive Treatment for Pilonidal Disease with Low Morbidity: A Population-Based Interventional and a Cross-Sectional Cohort Study. *World J Surg.* 2017;41(5):1295-302.
27. Limongelli P, Bruscianno L, Di Stazio C, del Genio G, Tolone S, Lucido FS, et al. D-shape asymmetric and symmetric excision with primary closure in the treatment of sacrococcygeal pilonidal disease. *Am J Surg.* 2014;207(6):882-9.
28. Akinci OF, Coskun A, Ozgonul A, Terzi A. Surgical treatment of complicated pilonidal disease: limited separate elliptical excision with primary closure. *Colorectal Dis.* 2006;8(8):704-9.
29. Sabuncuoglu MZ, Sabuncuoglu A, Dandin O, Benzin MF, Celik G, Sozen I, et al. Eyedrop-shaped, modified Limberg transposition flap in the treatment of pilonidal sinus disease. *Asian J Surg.* 2015;38(3):161-7.
30. Omer Y, Hayrettin D, Murat C, Mustafa Y, Evren D. Comparison of modified limberg flap and modified elliptical rotation flap for pilonidal sinus surgery: a retrospective cohort study. *Int J Surg.* 2015;16(Pt A):74-7.
31. Shabbir F, Ayyaz M, Farooka MW, Toor AA, Sarwar H, Malik AA. Modified Limberg's flap versus primary closure for treatment of pilonidal sinus disease: a comparative study. *J Pak Med Assoc.* 2014;64(11):1270-3.
32. Bali I, Aziret M, Sozen S, Emir S, Erdem H, Cetinkunar S, et al. Effectiveness of Limberg and Karydakis flap in recurrent pilonidal sinus disease. *Clinics (Sao Paulo).* 2015;70(5):350-5.
33. Menten BB, Leventoglu S, Cihan A, Tatlicioglu E, Akin M, Oguz M. Modified Limberg transposition flap for sacrococcygeal pilonidal sinus. *Surg Today.* 2004;34(5):419-23.
34. Karakas BR. Comparison of Z-plasty, limberg flap, and asymmetric modified Limberg flap techniques for the pilonidal sinus treatment: review of literature. *Acta Chir Iugosl.* 2013;60(3):31-7.
35. Sahasrabudhe P, Panse N, Waghmare C, Waykole P. V-y advancement flap technique in resurfacing postexcisional defect in cases with pilonidal sinus disease-study of 25 cases. *Indian J Surg.* 2012;74(5):364-70.
36. Rao J, Deora H, Mandia R. A Retrospective Study of 40 Cases of Pilonidal Sinus with Excision of Tract and Z-plasty as Treatment of Choice for Both Primary and Recurrent Cases. *Indian J Surg.* 2015;77(Suppl 2):691-3.
37. Gecim IE, Goktug UU, Celasin H. Endoscopic Pilonidal Sinus Treatment Combined With Crystallized Phenol Application May Prevent Recurrence. *Dis Colon Rectum.* 2017;60(4):405-7.
38. Meinero P, Mori L, Gasloli G. Endoscopic pilonidal sinus treatment (E.P.Si.T.). *Tech Coloproctol.* 2014;18(4):389-92.
39. Dragoni F, Moretti S, Cannarozzo G, Campolmi P. Treatment of recurrent pilonidal cysts with Nd-YAG laser: report of our experience. *J Dermatolog Treat.* 2018;29(1):65-7.
40. Damjanov I, Seiwert S, Jukić S, Nola M. *Patologija 4. izdanje: Medicinska naklada; 2014.*

## 9. Zahvale

Zahvaljujem se svom mentoru prof. dr. sc. Leonardu Patrlju na predloženoj temi te na pristanku mentorstva za diplomski rad. Također, zahvaljujem tajnici, gospođi Lidiji Štrbac, koja je omogućila lakšu komunikaciju s profesorom.

Zahvaljujem prof. Aleksandri Žmegač Horvat na lektoriranju sažetka na engleskom jeziku.

Zahvaljujem svojoj djevojci Moniki Krijan na ljubavi, razumijevanju i strpljenju tijekom izrade diplomskog rada i na lektoriranju teksta.

Zahvaljujem svojim roditeljima na moralnoj i materijalnoj potpori tijekom cijelog školovanja.

Na poslijetku, zahvaljujem cijeloj obitelji, svim prijateljima i cimerima u domu na strpljenju i razumijevanju u svakom trenutku školovanja.

## 10. Životopis

Zovem se Jerko Anđelić. Rođen sam 03.07.1994. u Zagrebu i živim u Križevcima. Nakon osnovne škole "Vladimir Nazor" Križevci 2008. upisao sam Gimnaziju Ivana Zakmardija Dijankovečkog u Križevcima prirodoslovno-matematički smjer. Tokom srednje škole osvojio sam četiri puta županijsko natjecanje iz kemije, fizike te iz matematike tri puta. Od 2012. studiram medicinu na Medicinskom fakultetu Sveučilišta u Zagrebu. Dobitnik sam Dekanove nagrade za najbolji prosjek za akademsku godinu 2013./ 2014. Demonstrator sam na katedrama Medicinska kemija i biokemija, Histologija i embriologija, Patofiziologija. Član sam sportske sekcije Medicinskog fakulteta (SPORTMEF) sekcija vaterpolo. Odlično se služim engleskim i njemačkim jezikom. U slobodno vrijeme bavim se plivanjem, vaterpolom, košarkom i glazbom.