

Distiroidna orbitopatija i terapijska primjena botulinum toksina

Kerman, Daša

Master's thesis / Diplomski rad

2018

Degree Grantor / Ustanova koja je dodijelila akademski / stručni stupanj: **University of Zagreb, School of Medicine / Sveučilište u Zagrebu, Medicinski fakultet**

Permanent link / Trajna poveznica: <https://um.nsk.hr/um:nbn:hr:105:729265>

Rights / Prava: [In copyright](#) / [Zaštićeno autorskim pravom.](#)

Download date / Datum preuzimanja: **2024-07-13**



Repository / Repozitorij:

[Dr Med - University of Zagreb School of Medicine Digital Repository](#)



**SVEUČILIŠTE U ZAGREBU
MEDICINSKI FAKULTET**

Daša Kerman

**Distiroidna orbitopatija i terapijska
primjena botulinum toksina**

DIPLOMSKI RAD



Zagreb, 2018.

„Ovaj diplomski rad izrađen je u Klinici za očne bolesti Medicinskog fakulteta Sveučilišta u Zagrebu, Klinički bolnički centar Zagreb pod vodstvom dr.sc. Jelene Juri Mandić i predan je na ocjenu u akademskoj godini 2017./2018.“.

POPIS KORIŠTENIH KRATICA

GO - Gravesova orbitopatija=Distiroidna orbitopatija

TSH - tiroidni stimulirajući hormon

anti-TG - tireoglobulinsko protutijelo

anti-TPO - protutijelo protiv tireoidne peroksidaze

NO SPECS – mnemotehnika za klasifikaciju proširenosti GO

CAS – *engl.* clinical activity score

TRAb – protutijela protiv TSH receptora

IL-1 – interleukin 1

HLA – humani leukocitni antigen

CTLA-4 - protein 4 vezan za citotoksični T-limfocit

TNF – faktor nekroze tumora

IFN- γ – interferon-gama

ICAM.1 – intercelularna adhezijska molekula tipa 1

TSH-R – receptor za tiroidni stimulirajući hormon

T3 – trijodtironin

T4 - tiroksin

EOM - ekstraokularni mišići

CD-40 – klaster diferencijacije 40

CT – kompjutorizirana tomografija

DON – distiroidna optička neuropatija

MRD - udaljenost rub vjeđe – pupilarni svjetlosni refleks

MSCT - višeslojna kompjutorizirana tomografija

MR – magnetska rezonancija

GO-QoL – *engl.* Graves' Orbitopathy Quality of Life Questionnaire

BTX-A - botulinum toksin A

FDA – *engl.* Food and Drug Administration

NEI – *engl.* National Eye Institute

IU – *engl.* international unit

SADRŽAJ

SAŽETAK.....	
SUMMARY	
1 UVOD.....	1
2 EPIDEMIOLOGIJA	3
3 ETIOLOGIJA	4
4 PATOGENEZA	6
5 KLINIČKE MANIFESTACIJE	7
5.1 Retrakcija vjeđa.....	7
5.2 Proptoza (egzoftalmus).....	9
5.3 Upala i kongestija periorbitalnog mekog tkiva.....	10
5.4 Poremećena pokretljivost oka (strabizam)	10
5.5 Distiroidna optička neuropatija.....	11
6 DIJAGNOSTIKA.....	13
7 KVALITETA ŽIVOTA.....	17
8 TERAPIJA	18
9 BOTULINUM TOKSIN A	20
10 PREVENCIJA	26
11 ZAHVALE	27
12 LITERATURA	28
13 ŽIVOTOPIS.....	33

SAŽETAK

Distiroidna orbitopatija i terapijska primjena botulinum toksina

Daša Kerman

Distiroidna orbitopatija ili Gravesova orbitopatija (GO) autoimuni je poremećaj obično udružen s Gravesovom bolešću, a nastaje zbog uvećanja orbitalnih mišića i masnog tkiva kao posljedica edema i odlaganja glikozaminoglikana i kolagena.

Češće se javlja u žena, a učestalost je 16 žena i 3 muškarca na 100 000 ljudi. Pušenje je čimbenik rizika koji je najjače vezan uz pojavu i progresiju orbitopatije, a dovodi i do smanjenog učinka terapije.

25-50% osoba ima kliničke manifestacije GO. Najčešće su prisutni retrakcija vjeđa, proptoza i tegobe zbog okularne ekspozicije. U aktivnoj fazi bolesti mogu se razviti ozbiljnije manifestacije poput crvenila i edema periokularnog mekog tkiva, restriktivne miopatije i diplopije, a ponekad i distiroidna optička neuropatija. Pojavljuje se u 5-7% slučajeva i očituje se gubitkom vidne oštine i poremećajem raspoznavanja boja.

EUGOGO je multidisciplinarno udruženje kliničara koji su razvili kriterije za evaluaciju pacijenata s GO. Na temelju tih kriterija određuje se tko će se i kako liječiti ovisno o aktivnosti i težini bolesti. Postoje različite terapijske mogućnosti ovisno o težini bolesti koja može biti blaga, umjerena do teška ili vidno ugrožavajuća i tad zahtijeva hitnu intervenciju.

Botulinum toksin je egzotoksin koji stvara gram pozitivna bakterija *Clostridium botulinum*. Tehnološki pripravak botulinum toksina A koristi se za liječenje različitih medicinskih stanja. Glavne indikacije za korištenje u pacijenata s GO su retrakcija vjeđa i strabizam u akutnoj fazi bolesti. Mehanizam djelovanja je indukcija reverzibilne kemo-denervacije s prolaznim učinkom koji obično traje nekoliko tjedana ili mjeseci. Operacija je indicirana tek ako je bolest stabilna barem 6-12 mjeseci.

Ključne riječi: distiroidna orbitopatija, Gravesova orbitopatija, retrakcija vjeđa, proptoza, botulinum toksin A

SUMMARY

Dysthyroid orbitopathy and therapeutic use of botulinum toxin

Daša Kerman

Dysthyroid orbitopathy or Graves' orbitopathy (GO) is an autoimmune disorder usually associated with Graves' disease. It occurs due to orbital muscle and fat tissue enlargement because of edema and deferment of glycosaminoglycans and collagen.

It is more common in women and incidence is 16 women and 3 men out of 100 000 people. Smoking is the risk factor associated with orbitopathy appearance and progression and it leads to decreased therapy success.

25-50% of people have clinical manifestations of GO. Eyelid retraction, proptosis and difficulties due to ocular exposition are most often present. In an active phase of the disease there can be present more serious manifestations such as periocular soft tissue redness and edema, restrictive myopathy and diplopia, sometimes even dysthyroid optic neuropathy. It occurs in 5-7% of cases and manifests with the visual acuity loss and color recognition disorder.

EUGOGO is a multidisciplinary association of clinicians who developed criteria for evaluation of GO patients. Based on these criteria it is decided who and how will be treated considering disease activity and severity. There are various treatment options depending on the severity of the disease which can be mild, moderate to severe or sight threatening that requires immediate attention.

Botulinum toxin is an exotoxin produced by a gram positive bacteria *Clostridium botulinum*. Technological composition of botulinum toxin type A is used for treating various medical conditions. Main indications in patients with GO are eyelid retraction and strabismus in the acute phase of the disease. Mechanism of action is induction of reversible chemodenervation with transient effect lasting usually a couple of weeks or months. Operation is indicated when the disease is stable for at least 6-12 months.

Key words: Dysthyroid orbitopathy, Graves' orbitopathy, eyelid retraction, proptosis, botulinum toxin A

1 UVOD

Orbitopatija kao izraz u širem smislu označava bilo koje stanje očne šupljine, ali najčešće se koristi u izrazu distiroidna orbitopatija kod bolesti štitnjače.

Distiroidna orbitopatija ili Gravesova orbitopatija (GO) autoimuni je poremećaj i predstavlja najčešću i najvažniju ekstratiroidnu manifestaciju Gravesove bolesti. (1) Utvrđeno je da nastaje kao posljedica autoimunog procesa usmjerenog protiv antigena zajedničkih štitnjači i orbitalnom tkivu. (2) Imunološki je posredovan upalni poremećaj u kojem dolazi do uvećanja orbitalnih mišića i masnog tkiva kao posljedica razvoja edema i odlaganja glikozaminoglikana i kolagena. (3)

Gravesova bolest autoimuna je bolest karakterizirana hipertireoidizmom, difuznim povećanjem štitnjače, orbitopatijom i rjeđe, dermopatijom. (4) Dermopatija ili pretibijalni miksedem se očituje pojavom pretibijalnih kožnih čvorova ili difuznog zadebljanja kože.

U bolesnika s Gravesovom bolešću karakteriziranom povišenom razinom slobodnih hormona štitnjače u krvi i sniženom razinom tiroidnog stimulirajućeg hormona (TSH), mogu biti povišene razine antitiroglobulinskih protutijela (anti-TG), protutijela protiv tiroidne peroksidaze (anti-TPO) i protutijela protiv TSH receptora. Gravesova bolest najčešći je uzrok hipertireoidizma. (2) Prvi je bolest opisao Robert Graves 1835. godine koji je zaključio da središnju ulogu u bolesti ima štitnjača.

Oko 80% slučajeva GO javlja se u povezanosti s hipertireoidizmom, iako se ne mora razviti u isto vrijeme kad i simptomi hipertireoidizma. GO se može javiti znatno ranije nego što nastupi poremećaj rada štitnjače, tijekom razvijenog poremećaja rada štitnjače ili kad je u pacijenta s poremećajem terapijom postignut eutireoidizam. Slični podaci su dobiveni u istraživanju Pisa grupe. Analizom je ustanovljeno da je 40% pacijenata s Gravesom bolešću razvilo orbitopatiju nakon razvijenih simptoma hipertireoidizma. (5)

Iako se GO najčešće javlja u pacijenata s Gravesovom bolešću (80%), može se javiti i u pacijenata s karcinomom štitnjače ili autoimunom hipotireozom zbog Hashimotova tireoiditisa (10%) ili u osoba bez bolesti štitnjače. (2) To stanje se javlja u 5-10% pacijenata i naziva se eutiroidna GO. U 50% ovih pacijenata se unutar 18 mjeseci od početka znakova GO razvije hipertireoidizam. (6)

Tijek bolesti može se opisati u nekoliko faza. Prva je rana faza karakterizirana povećanom aktivnosti bolesti kad postoji mogućnost intervencije primjenom terapije. Zatim slijedi faza platoa, a nakon nje postupno poboljšanje sve do dostizanja stabilne, inaktivne faze. Manifestacije GO se mogu klasificirati s obzirom na težinu (severity) i aktivnost (activity) bolesti. Težina označava opseg poremećaja funkcije, anatomskih i kozmetičkih značajki, a procjenjuje se pomoću "NO SPECS" klasifikacije. Aktivnost označava intenzitet akutne upalne reakcije i procjenjuje se pomoću CAS. Navedene klasifikacije omogućavaju određivanje pacijenata koje je potrebno liječiti i načina na koji će biti liječeni. (7)

2 EPIDEMIOLOGIJA

Procijenjena incidencija GO u općoj populaciji iznosi 16 žena i 3 muškarca na 100 000 ljudi u godini dana. (8) Iako se GO češće javlja u žena, teški slučajevi bolesti se češće razvijaju u muškaraca i prisutni su u 3-5% slučajeva. Početak bolesti je najčešće u dobi između 30 i 50 godina, a tijek bolesti je teži nakon 50. godine. GO se javlja u 25-50% pacijenata s Gravesovom bolešću i 2% pacijenata s Hashimotovim tireoiditisom.

Najveći broj pacijenata razvije oftalmopatiju unutar 18 mjeseci od postavljene dijagnoze Gravesove bolesti. Međutim oftalmopatija se u nekim slučajevima može javiti i do 10 godina prije ili 20 godina nakon početka bolesti štitnjače. (2)

Zamijećena je bimodalna pojavnost bolesti. U žena je najveća incidencija u dobnim skupinama 40-44 i 60-64 godine, a u muškaraca u skupinama 45-49 i 65-69 godina. (9)

Prevalencija GO je u opadanju zadnjih godina, kao što dolazi i do smanjenja broja teških slučajeva GO. Razlozi nastanka ovog trenda mogu biti ranije otkrivanje bolesti, te liječenje od strane specijalista kao što su endokrinolog i oftalmolog. Moguće da je razlog i smanjivanje broja pušača u zapadnim europskim zemljama u posljednjem desetljeću što je dokazala provedena internacionalna studija. Drugačija je situacija u zemljama kao što su Poljska i Mađarska gdje je prevalencija pušača u porastu. (10)

GO se rijetko javlja u djece s učestalošću od 0.1 na 100 000 pretpubertetske i 3 na 100 000 postpubertetske djece. Proptoza, blaga retrakcija vjeđe i rijetka točkasta keratopatija zbog izloženosti su najčešći nalaz u pretpubertetske djece. U adolescenata se mogu javiti još i upalne promjene u orbiti i strabizam. (11)

3 ETIOLOGIJA

Čimbenici koji povećavaju rizik razvoja GO u pacijenata koji boluju od Gravesove bolesti su: pušenje, dob i spol, genetika, disfunkcija štitnjače, vrsta terapije za liječenje hipertireoidizma, TRAb, lijekovi poput litija (12) ili interferona- α (13) i stres.

Pušenje je glavni vanjski čimbenik rizika za razvoj GO. Pacijenti s GO koji su pušači češće imaju teži oblik bolesti nego nepušači. Težina GO proporcionalna je broju cigareta popušanih na dnevnoj bazi. (14)

U pušača bolest češće progredira ili imaju lošiji odgovor na terapiju. (1)(15) Djelovanje terapije za GO može biti umanjeno u pušača, a u pacijenata s blagom GO progresija bolesti nakon terapije radioaktivnim jodom je znatnija u pušača nego u nepušača.

Iako nije u potpunosti dokazano moguće je da ovi učinci nastaju kao posljedica orbitalne hipoksije ili djelovanja slobodnih radikala iz duhanskog dima na proliferaciju orbitalnih fibroblasta. Otkriveno je da pušači imaju nižu razinu antagonista IL-1 receptora nego nepušači što moguće dovodi do pojačanih negativnih učinaka IL-1 na orbitalni upalni proces. (9)

Pacijenti s GO stariji su od pacijenata s Gravesovim hipertireoidizmom. Srednja dob za pacijente s GO iznosi 46.4, a za one s Gravesovim hipertireoidizmom 40.0 godina. (16)

GO je, kao i Gravesov hipertireoidizam, češća u žena nego u muškaraca. Omjer žena prema muškarcima u blažim oblicima bolesti je 9.3, u umjerenim slučajevima 3.2, a u težim slučajevima 1.4. (1) GO koja je javi u muškaraca i starijih ima veću vjerojatnost da tijekom praćenja prijeđe u teži oblik. Točan uzrok ove pojave nije poznat, ali vjeruje se da bi uzrok mogao bit veća prevalencija pušenja u muškaraca.

Postoje geni za koje se vjeruje da predisponiraju pojavu GO u oboljelih od Gravesove bolesti. To su: HLA, CTLA-4, TNF, IFN- γ , ICAM.1, TSH-R. Međutim potrebne su dodatne veće studije koje bi potvrdile navedene navode. (17)(18)

Vjeruje se da je pojava GO u jačoj povezanosti sa okolišnim čimbenicima (osobito pušenjem) nego s genetskim čimbenicima.

Prisutnost hipertireoidizma ili hipotireoidizma u pacijenta negativno utječe na tijek GO. Vjeruje se da su to stanja koja su povezana s aktivacijom TSH receptora djelovanjem TRAb i TSH što dovodi do povećane ekspresije tiroidnih antigena i egzacerbacije autoimunosne reakcije usmjerene protiv antigena koje dijele štitnjača i orbitalno tkivo. Iz tog razloga potrebno je u pacijenata postići eutiroidno stanje. (19)

Odabir vrste terapije za liječenje Gravesove bolesti može biti rizični čimbenik za razvoj GO. Čini se da subtotalna tireoidektomija i antitiroidni lijekovi nemaju negativan učinak na tijek GO. Većina, ali ne i sve studije ukazuju da terapija radioaktivnim jodom može dovesti do razvoja ili pogoršanja GO. (1)(20)

Postoji snažna povezanost između aktivnosti GO i vrijednosti TRAb u pacijenata s GO. (21) Eckstein i suradnici su zaključili da su TRAb neovisni rizični čimbenik za razvoj GO i da se na temelju njihovih razina može identificirati pacijente koji će imati teži oblik bolesti. (22)

4 PATOGENEZA

Većina istraživača dijeli mišljenje da je Gravesova bolest multifaktorijalna bolest uzrokovana složenim međudjelovanjem genetskih, hormonalnih i okolišnih čimbenika. Njihovo međudjelovanje dovodi do gubitka imunološke tolerancije za tiroidne antigene i nastanka autoimunosne reakcije. (23)

Patogeneza GO nije u potpunosti razjašnjena, ali je ustanovljeno da je riječ o autoimunoj bolesti. U pacijenata s GO protutijela se vežu za TSH-R i stimuliraju štitnjaču na pojačano lučenje T3 i T4 hormona, dovode do povećanja štitnjače, gubitka homeostatske regulacije štitnjače i stimulacije orbitalnih fibroblasta koji sadrže isti antigen kao i štitnjača. Meta proliferirajućih fibroblasta su masno tkivo orbite, mišići retraktora vjeđa, EOM, te suzna žlijezda. Kao posljedica dolazi do povećanja volumena EOM i masnog tkiva, tj. ukupnog sadržaja orbite.

Aktivacijom CD-40 i ostalih medijatora uključenih u upalni proces nastaje prekomjerna produkcija glikozaminoglikana, uglavnom hijaluronske kiseline. (11)

Tri glavna fenomena u patogenezi bolesti su upala periorbitalnog mekog tkiva, prekomjerno stvaranje glikozaminoglikana od strane fibroblasta i hiperplazija adipoznog tkiva.

5 KLINIČKE MANIFESTACIJE

25-50% pacijenata s Gravesom bolešću razvije kliničke manifestacije GO. Ostali pacijenti su asimptomatski i pažljivim kliničkim pregledom se ne otkiva nijedan tipičan znak GO. Međutim u 68% tih pacijenata otkrije se abnormalan porast intraokularnog tlaka pri pogledu prema gore. (24) Studije su pokazale da je zahvaćenost EOM vidljiva na CT-u u 90.5% pacijenata s Gravesovom bolešću (25), te da CT pokazuje abnormalnosti u 2/3 pacijenata.

Najčešće se kao prvi simptom u pacijenata oboljelih od GO javlja promjena izgleda. U više od 70% pacijenata promjena izgleda nastaje kao posljedica retrakcije vjeđa, s ili bez proptoze ili periorbitalnog oticanja. Zbog iritacije površine oka 40% pacijenata tijekom ranog stadija bolesti razvije simptome kao što su osjećaj iritacije u oku, osjetljivost na svjetlost (fotofobija) i pojačano suženje. Pojava dvoslika (diplopija) je manje čest simptom u početnom stadiju bolesti, međutim kad se razvije prvo se primjećuje prilikom buđenja, umora ili ekstrema u pogledu. Samo 5% pacijenata razvije simptome kao što je zamućenje vida ili promjene u percepciji boja. Ovi simptomi mogu upućivati na razvoj distirodne optičke neuropatije (DON). (26)(27)

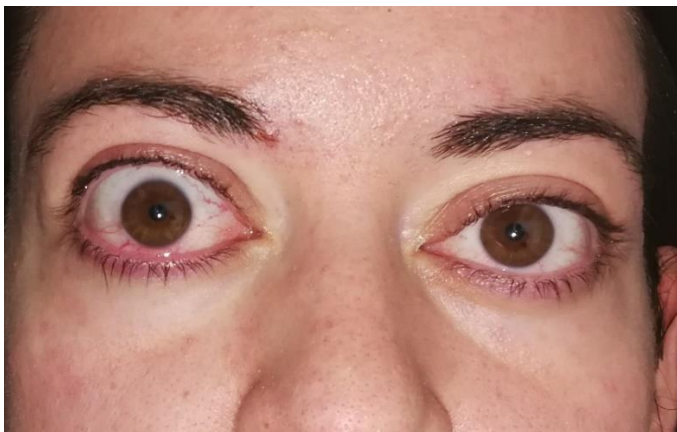Orbitopatija je uglavnom prisutna na oba oka, ali može biti i unilateralna ili asimetrična. U 3-5% pacijenata razvije se teški oblik bolesti karakteriziran jakim boli, upalom, vidno ugrožavajućim oštećenjem rožnice i kompresivnom optičkom neuropatijom. (2)

5.1 Retrakcija vjeđa

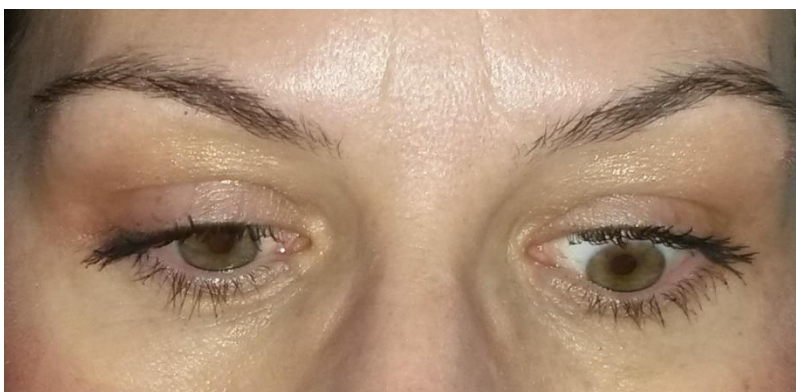Više od 90% pacijenata s GO razvije retrakciju gornje vjeđe koja obično nastupi na podmukao način i bude primjećena od strane obitelji, prijatelja ili liječnika. „Thyroid stare“ ima karakterističan „lateral flare“ i može varirati ovisno o emocijama ili fiksaciji pogleda (Dalrymple-ov znak) što pacijentu daje ljut izraz lica. U pacijenta može biti prisutno zaostajanje gornje vjeđe pri pogledu prema dolje (Von Graefe-ov znak), grčevita pojačana aktivnost vjeđe pri pogledu prema gore (Kocher-ov znak) i nemogućnost potpunog zatvaranja vjeđa tijekom spavanja (lagofthalmus).

Smatra se da je nastanak vezan uz povišene razine cirkulirajućih katekolamina što nije dovoljno dokazano, prekomjernu aktivnost mišića podizača gornje vjeđe i gornjeg ravnog mišića kako bi kompenzirali ograničenu aktivnost donjeg ravnog mišića, postojanje upale ili ožiljkavanje kompleksa podizača.

Položaj vjeđe mjeri se u milimetrima od pupilarnog svjetlosnog refleksa do ruba vjeđe (MRD). Retrakcija gornje vjeđe je prisutna ukoliko rub gornje vjeđe leži na gornjem limbusu rožnice ili iznad njega, te se vidi izložena sklera. Retrakcija donje vjeđe je prisutna kad je sklera vidljiva u donjem dijelu i tipično je povezana s pogoršavanjem proptoze. (3)



Slika 1. Retrakcija gornje vjeđe desno s „lateral flare-om“, „lateral flare“ lijevo bez retrakcije



Slika 2. Retrakcija lijevo sa pozitivnim Von Graefe-ovim znakom

5.2 Proptoza (egzoftalmus)

Proptoza je spontana ili fiziološka dekompresija orbite koja nastaje kao posljedica povećanja ekstraokularnih mišića i masnog tkiva, odlaganja masnog tkiva i infiltracije orbitalnih tkiva glikozaminoglikanima i leukocitima. Drugi je najčešći nalaz u pacijenata s GO. Ne odgovara na terapiju hipertireoidizma i trajna je u 70% slučajeva.

U 90% slučajeva je bilateralna. U slučajevima teške proptoze mogu se javiti keratopatija, ulkus rožnice, te perforacija rožnice zbog nemogućnosti potpunog zatvaranja vjeđa. (2)

Prisutna je u 60% pacijenata s GO. Može izostati njezin nastanak, osobito u slučajevima kad postoji DON gdje je izostala spontana dekompresija orbite pa nije nastupio spontani pomak očne jabučice prema naprijed.

Proptoza može biti asimetrična i mjeri se pomoću Hertelova egzoftalmometra. Normalne vrijednosti u odraslih su 22 mm ili manje, a razlika između očiju u istog pacijenta ne bi smjela biti veća od 2 mm. Postoje razlike među pojedinim rasama. U bijelaca su vrijednosti od ispod 18 do 20 mm, što je više od vrijednosti u Azijata (16-18 mm), a niže od onih u crne rase (20-22 mm). (9)



Slika 3. Upotreba Hertelovog egzoftalmometra; modificirano prema Zitelli and Davis' Atlas of Pediatric Physical Diagnosis (28)

Hertelov egzoftalmometar je instrument koji se koristi za određivanje položaja očne jabučice u odnosu na lateralni orbitalni rub. Opetovanim mjerenjima se može pratiti progresija ili regresija stanja.

Šupljinu orbite omeđuju četiri čvrsta koštana zida, a njen prosječan volumen iznosi 26 mL. U zdravih osoba 30% tog volumena zauzima očna jabučica, a ostalih 70% čine retrobulbarne i peribulbarne strukture. Povećanje od samo 4 mL unutar orbitalne šupljine dovodi do proptoze od 6 mm. (29)

5.3 Upala i kongestija periorbitalnog mekog tkiva

Tipično su prisutni orbitalna bol u mirovanju ili pri pokretu oka, injekcija i edem konjunktiva i karunkula, te crvenilo i edem vjeđa koji se najbolje uočavaju golim okom. Promjene na konjunktivi i karunkuli najbolje se uočavaju pomoću procijepne svjetiljke. (3)

Simptomi koji mogu biti prisutni u pacijenata su osjećaj stranog tijela u oku, epifora, zamućen vid i retroorbitalna bol. (2)

5.4 Poremećena pokretljivost oka (strabizam)

Disfunkcija ekstraokularnih mišića javlja se u otprilike 40-60% pacijenata s GO. (30) Kao posljedica edema i infiltracije nastaje značajno povećanje ekstraokularnih mišića zbog čega oni postaju disfunkcionalni i uzrokuju smanjenu pokretljivost oka i diplopiju. (29)

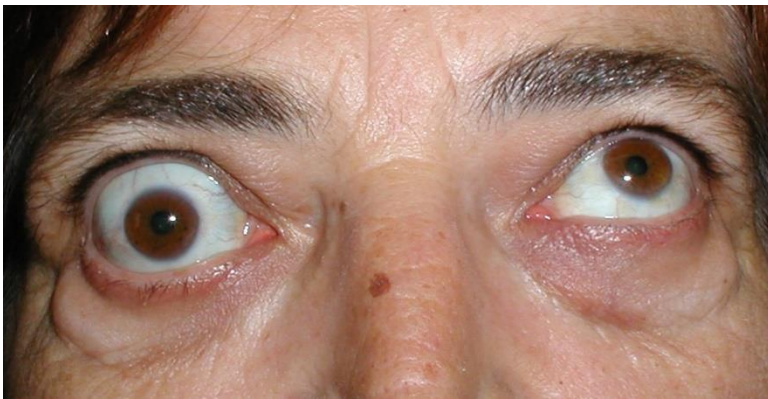Može biti zahvaćen bilo koji od šest EOM, ali u najvećeg broja pacijenata zahvaćen je donji ravni mišić, nakon njega slijedi zahvaćenost medijalnog i gornjeg ravnog mišića. (2)

Zahvaćenost mišića može se u početku očitovati bolovima prilikom očnih pokreta ili konjunktivalnim crvenilom nad hvatištem zahvaćenih mišića. Tijekom upalne faze

karakterizirane infiltracijom limfocita i edemom razvija se progresivna restrikcija očnih pokreta. Diplopija je uglavnom restriktivnog, a ne paralitičkog tipa. (31)

Potrebno je odrediti opseg pokreta za svako oko zasebno, a zatim i za oba oka zajedno. Pacijent treba reći liječniku ukoliko se javi diplopija. Ona je najčešće prisutna pri pogledu prema gore ili ekstremima pogleda prema lateralno zbog restrikcije donjeg ili medijalnog ravnog mišića. (9)

Simptomi strabizma mogu se najbolje klasificirati korištenjem Bahn-Gorman sheme. Razlikuju se različiti stupnjevi: 0=nema diplopije, I=intermitentna diplopija (uz umor), II=nekonstantna diplopija (pri okomitom ili vodoravnom pogledu), III=konstantna diplopija pri pogledu prema naprijed koja se može izliječiti pomoću prizmi, IV=konstantna diplopija koja se ne može izliječiti pomoću prizmi. (3)



SLIKA 4. Retrakcija gornje vjeđe desno, odklon lijevog oka prema gore

5.5 Distiroidna optička neuropatija

DON je potencijalno reverzibilna disfunkcija vidnog živca koja se javlja u 5-7% pacijenata s GO. Nastaje kao posljedica pritiska uvećanih EOM na vidni živac ili na krvne žile koje ga opskrbljuju. Može se očitovati postepenim slabljenjem vidne oštine, poremećajem raspoznavanja boja ili pojavom centralnih ili paracentralnih skotoma. Nalaz na fundusu je pri pregledu obično uredan, ali mogu se uočiti edem optičkog diska, korioidalni nabori ili bljedoća optičkog diska. Kod pacijenta s DON uglavnom izostaje proptoza. (2)

Prema EUGOGO istraživanju otkriveno je da je 20% pacijenata s dijagnosticiranom DON imalo vidnu oštrinu prema Snellenu bolju od 6/9, a 23% je normalno raspoznavalo boje. Aferetni pupilarni defekt je specifičan znak za DON, ali je bio odsutan u 50% pacijenata, uglavnom zbog simetričnog oštećenja vida. Edem optičkog diska je također specifičan znak ukoliko je prisutan, ali je bio odsutan u 40% pacijenata. (32)

DON se uglavnom javlja tijekom aktivne faze GO, ali se može javiti i podmuklo uz mali broj drugih kliničkih znakova. Češće se javlja u muškaraca, starijih ili dijabetičara.

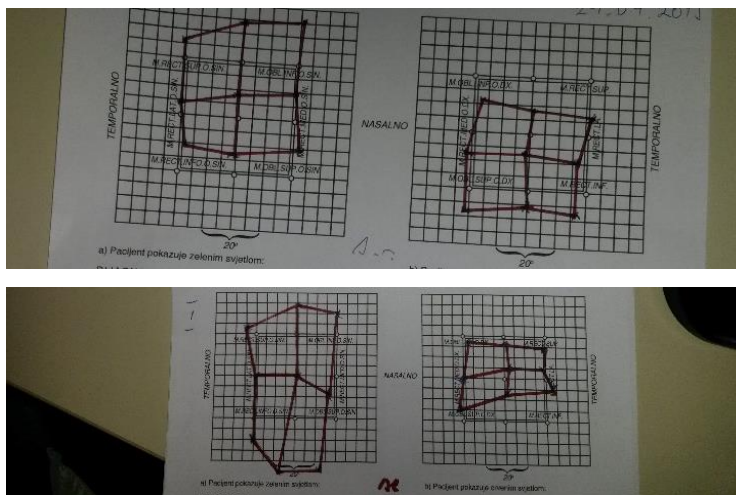
Posljedica može biti pojava sljepoće, ali u većine pacijenata dolazi do potpunog ili djelomičnog oporavka vidne funkcije uz adekvatnu terapiju. (3)

6 DIJAGNOSTIKA

Rana dijagnoza GO je ključna jer omogućuje pravovremeni početak terapije i prevenira razvoj teških oblika bolesti. Ova kompleksna bolest najbolje se liječi suradnjom multidisciplinarnog tima s iskustvom liječenja GO, a sačinjavaju ga oftalmolozi, endokrinolozi, internisti, reumatolozi i radijacijski onkolozi.

Dijagnoza se najčešće postavlja klinički na temelju okularnih simptoma i znakova. Abnormalnosti hormona štitnjače i/ili prisutnost autoantitijela podupiru dijagnozu, međutim ne moraju biti prisutni osobito u kasnoj fazi bolesti.

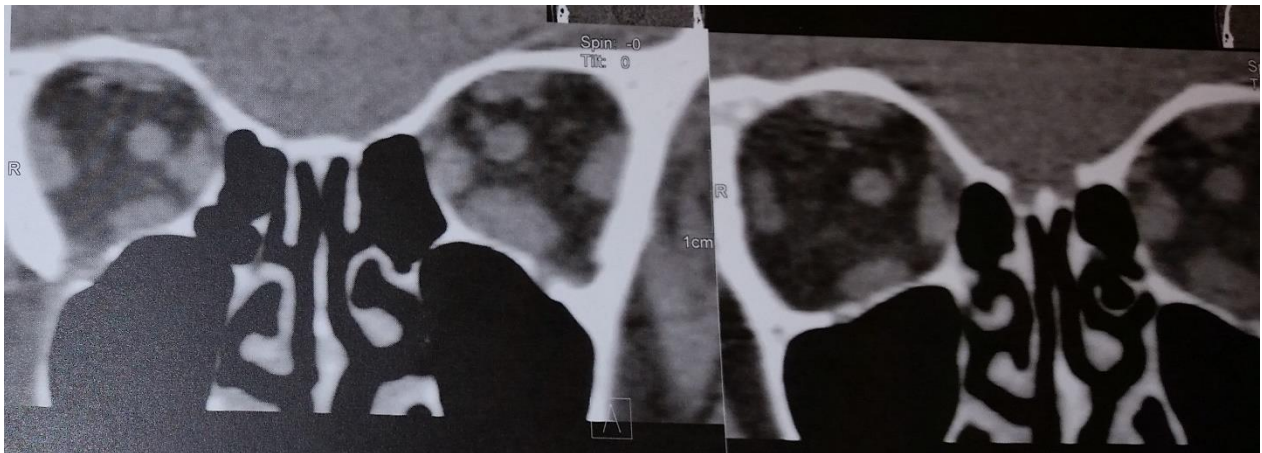
Okularni znakovi koje treba provjeriti su promjene mekih tkiva, uključujući edem i retrakciju vjeđa, kemozu, injekciju sklera, restrikciju očnih pokreta. Potrebni su također mjerenje proptoze (Hertelov egzoftalmometar) i intraokularnog tlaka u primarnom i pogledu prema gore (aplanacijski tonometar po Goldmannu), test na dvoslike po Hess Lancasteru, ispitivanje vidne oštine (Snellenove tablice), raspoznavanja boja (Ishihara test za boje) i širine vidnog polja (Goldmannova/Octopus perimetrija).



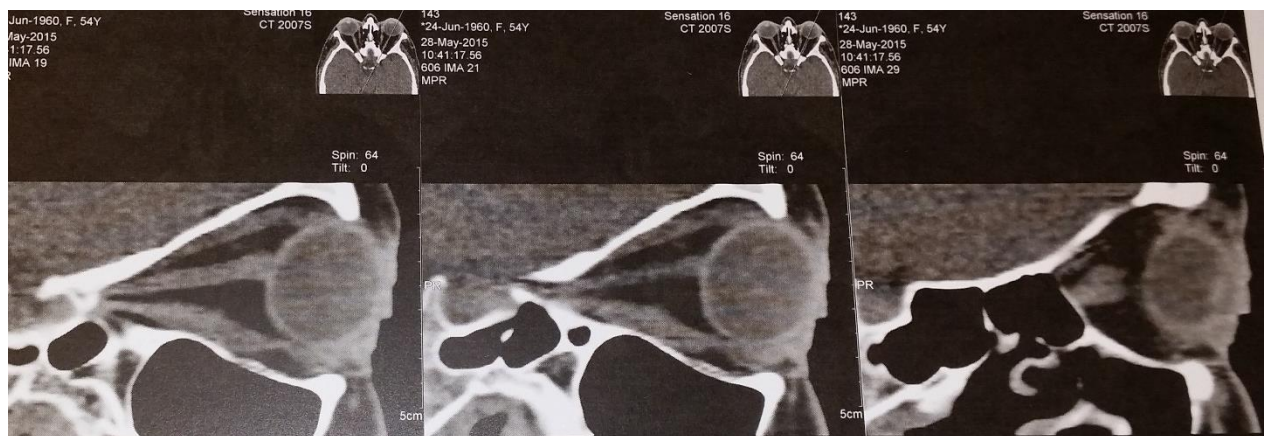
Slike 6 i 7. Insuficijentna bulbomotorika (nalaz testa na dvoslike po Hess Lancasteru)

Slikovne metode mogu biti od koristi, ali nije ih potrebno raditi ukoliko su klinički nalazi dovoljni za dijagnozu. Najkorisniji je MSCT jer omogućuje određivanje volumena

orbitalne masti, suzne žlijezde i pojedinih EOM, potpomaže postavljanje dijagnoze DON-a i određivanje stanja okolnih kostiju i sinusa za dekompresivni zahvat. MR može prikazati edem mišića tijekom aktivne faze, ali je manje koristan pri planiranju operacije jer izostaje detaljan prikaz kostiju. (3)



Slika 8. MSCT orbita i PNS: obostrano difuzno zadebljanje svih EOM



Slika 9. Sagitalni prikaz MSCT- zadebljanje donjeg ravnog ekstraokularnog mišića

U sklopu EUGOGO aktivnosti, 1989. godine Mourits i suradnici predstavili su Clinical Activity Score (CAS) ljestvicu. To je globalna ljestvica za ocjenu upale mekog tkiva i identificiranje pacijenata s aktivnom GO za koje je vjerojatnije da će pozitivno odgovoriti na imunosupresivnu terapiju. (3)

CAS određuje aktivnost bolesti, a ocjenjuje 7 komponenata. To su: spontana retrobulbarna bol, bol kod voljnog pogleda prema gore ili dolje, crvenilo vjeđe, crvenilo spojnice, edem vjeđe, upala karunkule i/ili plike, edem konjunktive. Za pacijente koji imaju vrijednost CAS $\geq 3/7$ vrijedi da vjerojatno imaju aktivnu bolest. (33)

Iako upalne promjene i znakovi periokularnog mekog tkiva govore o stupnju aktivnosti GO, kliničar treba znati prepoznati tešku komplikaciju bolesti kao što je DON koja se može razviti uz niske CAS vrijednosti, a da pacijenti s visokim CAS vrijednostima mogu imati dugotrajne kongestivne promjene koje neće odgovoriti na imunoterapiju nego je najbolje izvesti operativni dekompresivni zahvat. (3)

Težina bolesti (severity) određuje se na temelju mnemotehnike „NO SPECS“. Klasifikacija je donesena 1977. godine i razlikuje 7 stupnjeva: 0. Bez znakova ili simptoma bolesti (**N**o signs or symptoms), 1. Znakovi bolesti ograničeni samo na gornju vjeđu (**O**nly signs limited to upper lid), 2. Zahvaćenost mekoga tkiva (**S**oft tissue involvement), 3. Proptozna (**P**roptosis), 4. Zahvaćenost ekstraokularnih mišića (**E**xtraocular muscle involvement), 5. Zahvaćenost rožnice (**C**orneal involvement), 6. Gubitak vida zbog DON-a (**S**ight loss due to DON).

Razlikuju se 4 stupnja težine bolesti: blagi, umjereni do teški i vidno ugrožavajući.

- 1) **BLAGI OBLIK** – pacijenti u kojih simptomi GO imaju malen utjecaj na njihov svakodnevni život, nema potrebe za imunosupresivnim ili operativnim liječenjem. Obično imaju jedno ili više od navedenog: manju retrakciju vjeđe (<2mm), blagu zahvaćenost mekog tkiva, egzoftalmus <3mm iznad normalne razine za rasu i spol, nepostojanje ili prolaznu diplopiju, ekspoziciju rožnice koja dobro odgovara na terapiju lubrikantima
- 2) **UMJERENI DO TEŠKI OBLIK** – pacijenti s GO kojima nije ugrožen vid, ali simptomi GO imaju dovoljan utjecaj na njihov svakodnevni život da su opravdani rizici za primjenu imunosupresivne terapije u onih s aktivnom ili operativni zahvat u onih s inaktivnom bolešću. Navedeni pacijenti imaju jednu ili više od sljedećih karakteristika: retrakciju vjeđe ≥ 2 mm, umjerenu ili tešku zahvaćenost

mekog tkiva, egzoftalmus $\geq 3\text{mm}$ iznad normalne razine za rasu i spol, nekontinuiranu ili kontinuiranu diplopiju.

- 3) VIDNO UGROŽAVAJUĆA GO – pacijenti s DON i/ili breakdown rožnice. Zahtijeva hitnu intervenciju. (33)

Važna je procjena utjecaja težine GO na kvalitetu života koja se određuje na temelju posebnog upitnika (GO-QoL).

7 KVALITETA ŽIVOTA

Danas postoji sve veći broj dokaza koji govore o lošijoj kvaliteti života u pacijenata s GO u usporedbi s pacijentima s drugim kroničnim bolestima kao što su dijabetes, emfizem, zatajivanje srca i Gravesova bolest bez GO.

Moraju se nositi sa simptomima bolesti kao što su suhoća oka i diplopija, ali uz to često imaju teškoća u socijalnom funkcioniranju zbog prisutne proptoze i socijalno su izolirani zbog fizičkog izgleda. Simptomi GO također narušavaju njihovo svakodnevnicu i dovode do poteškoća pri čitanju, gledanju televizije, vožnji automobila. Sve to značajno utječe na njihovo raspoloženje.

U pacijenata s GO često se javljaju emotivne tegobe poput impulzivnosti ili iritabilnosti, kognitivni deficiti (poremećaji pamćenja, koncentracije, pozornosti, planiranja i produktivnosti) i afektivni simptomi (anksioznost, depresija, manija).

Danas su razvijeni brojni upitnici za određivanje kvalitete života u pacijenata s GO. (GO-QOL). Smatra se da bi ih trebalo uključiti u evaluaciju težine bolesti i smatrati indikatorom terapijskog uspjeha sa ciljem unapređivanja kliničkih ishoda i pacijentova zadovoljstva. (34)

8 TERAPIJA

Liječenje pacijenata s GO zahtijeva integriran pristup multidisciplinarnog tima. Zajednički cilj je očuvanje pacijentova vida i ponovno uspostavljanje zadovoljavajuće kvalitete života i vlastite percepcije.

Početni korak u svih pacijenata postizanje je eutiroidnog stanja i prestanak pušenja u pušača. Eutiroidno stanje se može postići primjenom antitiroidnih lijekova, radioaktivnog joda ili tireoidektomijom. Pokazalo se da u liječenih radioaktivnim jodom dolazi do nastanka oftalmopatije ili pogošanja postojeće. Taj učinak nije zapažen u onih gdje su se uz radioaktivni jod primjenjivali i glukokortikoidi. (2)

Velik broj pacijenata ima blagu samolimitirajuću GO koja ima malen utjecaj na njihov svakodnevni život i dostatno im je samo lokalno simptomatsko liječenje. Ovlaživanje oka umjetnim suzama (4-6 puta na dan) ili gelovima (nanosi se prije spavanja) djelotvorno je za ublažavanje suhoće, fotofobije i iritacije. Za pacijente s lagofthalmusom korisna je primjena viskoznih gelova ili masti prije spavanja. Okularnu iritaciju smanjuje nošenje naočala i primjena hladnih obloga. Primjena selenija u dozi od 100 µg dva puta dnevno tijekom 6 mjeseci pokazala se značajnom. Dovodi do poboljšanja kvalitete života, usporava progresiju bolesti i smanjuje zahvaćenost oka. (35)

Pacijenti s težim simptomima koji značajno narušavaju njihovu kvalitetu života mogu imati koristi od imunomodulacijske terapije ako je bolest u aktivnoj fazi. Mogu se primjenjivati glukokortikoidi, ciklosporin, analozi somatostatina ili orbitalna radioterapija. (9)

Kornealna ulceracija, subluksacija očne jabučice i DON su vidno ugrožavajuća stanja koja zahtijevaju hitno zbrinjavanje. Terapija za DON su intravenska primjena glukokortikoida, orbitalna dekompresija ili njihova kombinacija.

Nakon što je bolest inaktivna 3-6 mjeseci pacijent može biti evaluiran za rehabilitacijski operativni zahvat. Ukoliko su potrebni mogu biti izvedeni orbitalna dekompresija, operacija EOM ili vjeđa.

Orbitalna dekompresija uključuje uklanjanje jednog ili više orbitalnih koštanih zidova, retrobulbarne masti ili oboje radi povećanja retrobulbarnog prostora ili smanjenja intraorbitalnog tlaka. (36)

Cilj operacije EOM u pacijenata sa strabizmom uspostavljanje je binokularnog vida u položaju koji je funkcionalno važan bolesniku. To je najčešće kod pogleda ravno i rada na blizinu. (37)

Operacija vjeđa se provodi kao posljednji zahvat nakon orbitalne dekompresije ili operacije EOM ukoliko su bile potrebne. Indicirana je u slučaju okularne ekspozicije ili iz kozmetskih razloga. (9)

9 BOTULINUM TOKSIN A

Botulinum toksin je egzotoksin koji stvara gram pozitivna bakterija *Clostridium botulinum*. Najjači je do danas otkriven otrov prisutan u prirodi. Komercijalno se proizvodi u posljednja tri desetljeća najčešće u obliku botulinum toksina A i B i njihovi se pripravci koriste za liječenje različitih medicinskih stanja kao što su spasticitet vjeđa, bolni sindromi ili za poboljšanje estetike lica.

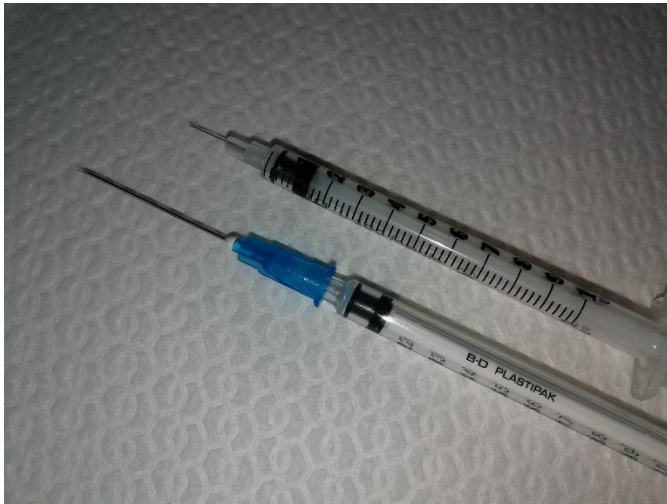Prva klinička aplikacija BTX-A bila je 1976. godine, a 1991. odobrena je uporaba BTX-A od strane FDA i NEI za liječenje strabizma. Prvotno je BTX-A korišten u pacijenata sa svim tipovima strabizma što je imalo relativnu nisku djelotvornost. Postepeno je njegov učinak ispitivan za liječenje različitih oblika strabizma i različite dobne grupe. (38)

Danas se razlikuje sedam različitih serotipova *C. botulinum* označenih slovima A-G. Botulizam u čovjeka izazivaju toksini serotipova A, B, E, F i potencijalno G. (39)

Svi serotipovi dovode do denervacije i atrofije skeletnih mišića blokirajući otpuštanje acetilkolina u području neuromuskularne ploče i na taj način blokirajući njegov učinak.

Nastaje reverzibilna kemodenervecija sa prolaznim učinkom koji obično traje nekoliko tjedana ili mjeseci. (38)

BTX-A je prvi serotip razvijen za primjenu u ljudi i dostupan je diljem svijeta u 5 formulacija. Jednostavan je za primjenu uz rijetke i prolazne lokalne nuspojave, te je dobro prihvaćen od strane pacijenata.



Slika 10. Igle za aplikaciju BTX-A

Kao nuspojava primjene BTX-A ponekad se mogu javiti zahvaćanje mišića ili žljezdanog tkiva u blizini mjesta iniciranja koji nisu bili primarni cilj primjene injekcije. Mogu se javiti ptoza vjeđe, labavost donje vjeđe, epifora, diplopija, ptoza obrve, smanjena snaga pri zatvaranju oka ili suho oko. Nisu zabilježeni slučajevi sistavne toksičnosti.

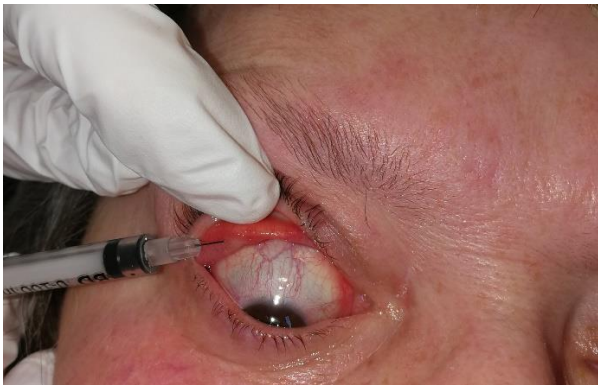Kontraindikacije za primjenu BTX-A su poremećaji mišićne aktivnosti kao naprimjer u oboljelih od miastenije gravis, preosjetljivost na neki od sastojaka toksina, primjena antibiotika kao što su aminoglikozidi ili spektinomycin, infekcija na mjestu ili blizu mjesta iniciranja, uzimanje antikoagulantne terapije, poremećaji koagulacije, trudnoća i dojenje. Ukoliko se u pacijenta istodobno primjenjuju mišićni relaksansi treba pratiti njegovo stanje i po potrebi smanjiti početnu dozu relaksansa. (37)

Glavne indikacije zbog kojih se koristi u pacijenata s GO su retrakcija vjeđa i strabizam u akutnoj fazi bolesti.

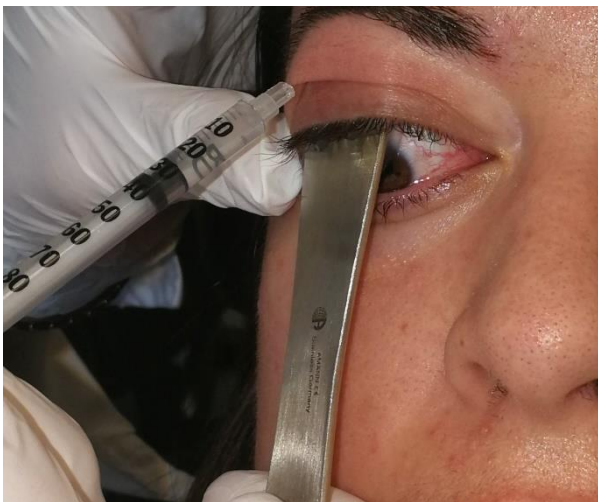Retrakcija gornje vjeđe nastala u pacijenata s poremećajem štitnjače može dovesti do razvoja kornealne ekspozicije, a u nekim slučajevima i do kornealne ulceracije. Također uzrokuje narušavanje estetskog izgleda. Operativni zahvat dovodi do izvrsnih

rezulata u 90-95% pacijenata, ali se obično ne preporučuje dok oftalmopatija nije stabilna 6-12 mjeseci.

Botulinum toksin može dovesti do značajnog poboljšanja u pacijenata s retrakcijom vjeđa. Injicira se 5-15 IU u mišić podizač gornje vjeđe/Müllerov mišić subkonjunktivalnim ili transkutanim putem. Puni učinak injekcije opaža se nakon 2-3 dana, a traje otprilike 4-6 mjeseci. Ishod je varijabilan i doza BTX-A mora biti individualno određena za pojedinog pacijenta. (40)

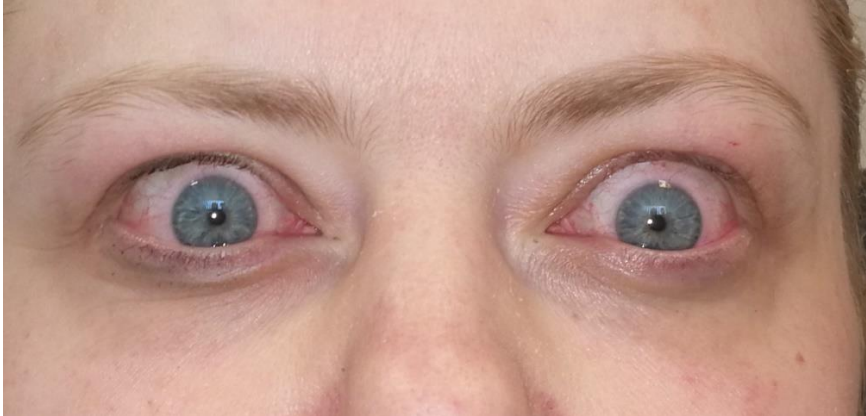

Slika 11. Subkonjunktivalna aplikacija botulinum toksina A

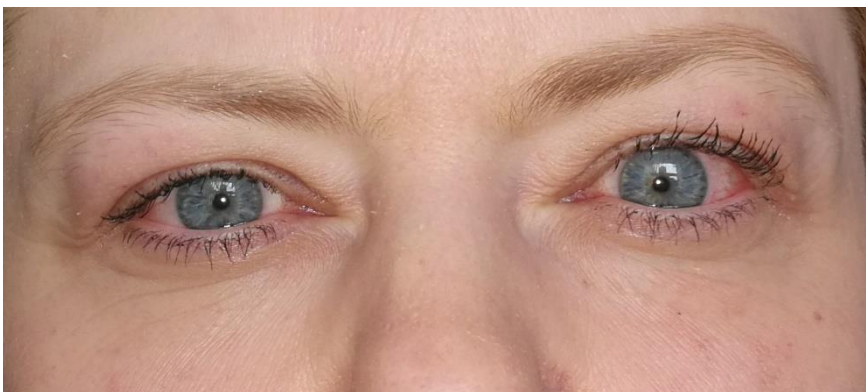

Slika 12. Transkutana aplikacija botulinum toksina A

Studije pokazuju spuštanje vjeđe za 2-3 mm u trajanju 8-14 tjedana. (41)(42) Postupak donosi rizik od 5-10% za nastanak prekomjerne korekcije s razvojem ptoze, te rizik od 10% za razvoj prolazne diplopije uglavnom zbog slabljenja funkcije gornjeg ravnog mišića. (39)



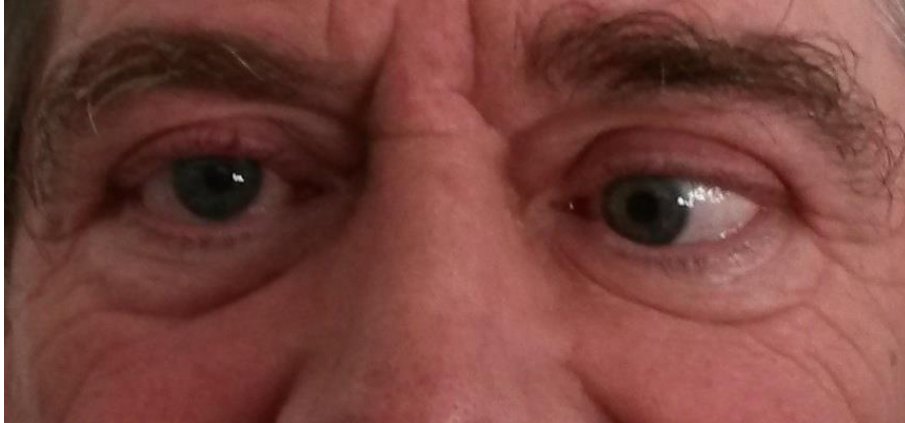Slika 13. Pacijentica s retrakcijom gornje vjeđe oba oka prije aplikacije botulinum toksina



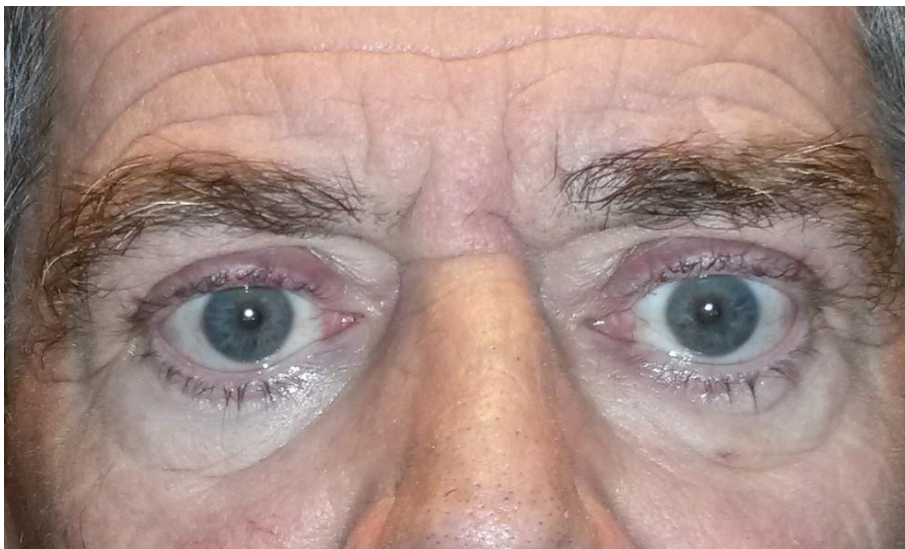Slika 14. Stanje nakon aplikacije botulinum toksina u mišiće podizače vjeđa obostrano

Injeksija BTX-A se u nekoliko studija pokazala kao uspješna metoda za poboljšanje restriktivne miopatije u pacijenata s GO. Može dovesti do poboljšanja očne pokretljivosti, otkloniti diplopiju, ukloniti potrebu za operacijom strabizma u nekih pacijenata i smanjiti opseg operativnog zahvata u nekim slučajevima. Također sprječava se nastanak kontraktura mišića u neželjenoj poziciji. U otprilike 50%

bolesnika simptomi su nestali nakon primjene BTX-A, a kod ostalih je potrebno izvesti operativni zahvat. (37)



Slika 15. Lijevi bulbus u konvergenciju prije aplikacije botulinum toksina



Slika 16. Stanje nakon aplikacije botulinum toksina

U studiji koji su proveli Akbari, Ameri, Reza i ostali injekcijom BTX-A uspješno je liječeno 11 od 20 pacijenata s restriktivnom miopatijom. Prednosti navedenog postupka nasuprot operativnom liječenju strabizma su da se može provesti u ambulanti, efekt je moguće ponavljati i reverzibilan je, za razliku od operacije može se provoditi u pacijenata s aktivnom bolešću i u starijih pacijenata s kardijalnim tegobama i visokim rizikom za postupak u općoj anesteziji. (43)

Kikkawa i suradnici su otkrili da BTX-A ima također dodatan učinak na smanjenje intraokularnog tlaka u pacijenata s restriktivnom miopatijom zbog bolesti štitnjače. (44)

Jedna studija govori da injekcije BTX-A u liječenju restriktivne miopatije nisu toliko uspješne kao u liječenju konkomitantnog strabizma ili paralize okulomotornog živca. (45)

10 PREVENCIJA

Razlikuju se primarna, sekundarna i tercijarna prevencija.

Primarnom prevencijom nastoji se prevenirati pojava bolesti djelujući na promjenjive čimbenike rizika. Najvažnija preventivna mjera je prestanak pušenja u svih pacijenata s Gravesovom bolešću. Ukoliko pacijenti koji nemaju oftalmopatiju ne prestanu pušiti imaju povećan rizik za razvoj GO koja je češće težeg tijeka. Pacijenti trebaju znati da će terapijski učinak biti slabiji i odgođen u pušača s umjerenim do teškim oblikom bolesti.

Sekundarna prevencija uključuje postavljanje rane dijagnoze i liječenje pacijenata sa subkliničkom ili vrlo blagom bolešću prije nego što ona progredira u klinički manifestan oblik. Potrebno je postići i održati eutiroidno stanje u pacijenta. Korisnim se pokazala primjena selenija koji djeluje kao antioksidant što je djelotvorno zbog toga jer se vjeruje da u patogenezi bolesti sudjeluju slobodni radikali kisika. Selen je korišten kao terapija 6 mjeseci u bolesnika s vrlo blagom GO. Pokazalo se da je u onih koji su uzimali selen došlo po poboljšanja što se tiče zahvaćenosti oka i kvalitete života za razliku od onih koji su uzimali placebo. Također došlo je do smanjenja učestalosti progresije bolesti u teži oblik. (35) Prestanak pušenja je također mjera sekundarne prevencije jer je povećana učestalost ponovne pojave hipertireoidizma nakon liječenja i težih oblika bolesti povezana s pušenjem.

Tercijarna prevencija uključuje mjere u pacijenata s razvijenom bolešću sa ciljem poboljšanja kliničkih manifestacija i smanjivanjem rizika za nastanak komplikacija i onesposobljenosti. Razlikuju se terapijske mogućnosti ovisno o težini bolesti u pacijenta. Također je važan prestanak pušenja jer pušenje može smanjiti učinkovitost liječenja glukokortikoidima ili radioterapijom. (19)

11 ZAHVALE

Zahvaljujem se mentorici dr.sc. Jeleni Juri Mandić na pomoći u pisanju ovog diplomskog rada i ustupljenim fotografijama.

Hvala obitelji na pruženoj podršci i ljubavi tijekom ovih 6 godina studija. Beskrajno hvala mojoj mami, Ini, Filipu i mom anđelu čuvaru koji nas je prerano napustio.

Hvala mojim curama: Ines, Petri, Eleni, Magdaleni, Valentini, Dori što su uvijek tu za mene.

Bez svih vas ništa od ovog ne bi bilo moguće.

12 LITERATURA

1. Bartalena L, Pinchera A, Marcocci C. Management of Graves' Ophthalmopathy: Reality and Perspectives. *Endocr Rev* 2000;21(2):168–99.
2. Şahlı E, Gündüz K. Thyroid-associated ophthalmopathy. *Turk Oftalmoloji Derg* 2017;47(2):94–105.
3. Dolman PJ. Evaluating Graves' Orbitopathy. *Best Pract Res Clin Endocrinol Metab.* 2012; 26(3):229–248.
4. Ginsberg J. Diagnosis and management of Graves' disease. *CMAJ.* 2003;168(5):575–85.
5. Marcocci C, Bartalena L, Bogazzi F, Panicucci M, Pinchera A. Studies on the occurrence of ophthalmopathy in Graves' disease. *Acta Endocrinol (Copenh)* 1989;120(4):473–8.
6. Burch HB, Wartofsky L. Graves' Ophthalmopathy: Current Concepts Regarding Pathogenesis and Management. *Endocr Rev.* 1993;14(6):747–93.
7. Mitchell AL, Pearce SHS. Autoimmune Thyroid Diseases. U: Organ-Specific Inflammatory Disease. Str. 947-956.
8. Bartley GB, Fatourehchi V, Kadrmas EF, Jacobsen SJ, Ilstrup DM, Garrity JA, et al. The incidence of Graves' ophthalmopathy in Olmsted County, Minnesota. *Am J Ophthalmol.*1995;120(4):511–7.
9. Burch HB, Bahn RS. Graves' Ophthalmopathy. U: Endocrinology: Adult & Pediatric 2016. Str. 1465–1477.e3
10. Weetman AP, Wiersinga WM. Current management of thyroid-associated ophthalmopathy in Europe. Results of an international survey. *Clin Endocrinol (Oxf)* 1998;49(1):21–8.
11. Dagi LR, Elliott AT, Roper-Hall G, Cruz OA. Thyroid eye disease: Honing your skills to improve outcomes. *J AAPOS.* 2010;14(5): 425-431.
12. Byrne AP, Delaney WJ. Regression of thyrotoxic ophthalmopathy following lithium withdrawal. *Can J Psychiatry.* 1993;38(10):635–7.

13. Villanueva R V., Brau N. Graves' Ophthalmopathy Associated with Interferon- α Treatment for Hepatitis C. *Thyroid*. 2002;12(8):737–8.
14. Szucs-Farkas Z, Toth J, Kollar J, Galuska L, Burman KD, Boda J, i sur. Volume Changes in Intra- and Extraorbital Compartments in Patients with Graves' Ophthalmopathy: Effect of Smoking. *Thyroid*. 2005;15(2):146–51.
15. Wiersinga WM, Bartalena L. Epidemiology and Prevention of Graves' Ophthalmopathy. *Thyroid*. 2002;12(10):855–60.
16. Prummel MF, Bakker A, Wiersinga WM, Baldeschi L, Mourits MP, Kendall-Taylor P, i sur. Multi-center study on the characteristics and treatment strategies of patients with Graves' orbitopathy: the first European Group on Graves' Orbitopathy experience. *Eur J Endocrinol*. 2003;148(5):491–5.
17. Villanueva R, Inzerillo AM, Tomer Y, Barbesino G, Meltzer M, Concepcion ES, i sur. Limited Genetic Susceptibility to Severe Graves' Ophthalmopathy: No Role for CTLA-4 But Evidence for an Environmental Etiology. *Thyroid*. 2000;10(9):791–8.
18. Bednarczuk T, Gopinath B, Ploski R, Wall JR. Susceptibility genes in Graves' ophthalmopathy: searching for a needle in a haystack? *Clin Endocrinol (Oxf)*. 2007;67(1):3–19.
19. Bartalena L. Prevention of Graves' ophthalmopathy. *Best Pract Res Clin Endocrinol Metab*. 2012;26:371–9.
20. Tallstedt L, Lundell G, Tørring O, Wallin G, Ljunggren J-G, Blomgren H, i sur. Occurrence of Ophthalmopathy after Treatment for Graves' Hyperthyroidism. *N Engl J Med*. 1992;326(26):1733–8.
21. Gerding MN, Van der Meer JW, Broenink M, Bakker O, Wiersinga WM, Prummel MF. Association of thyrotrophin receptor antibodies with the clinical features of Graves' ophthalmopathy. *Clin Endocrinol (Oxf)*. 2000;52(3):267–71.
22. Eckstein AK, Plicht M, Lax H, Neuhäuser M, Mann K, Lederbogen S, i sur. Thyrotropin Receptor Autoantibodies Are Independent Risk Factors for Graves' Ophthalmopathy and Help to Predict Severity and Outcome of the Disease. *J*

- Clin Endocrinol Metab. 2006;91(9):3464–70.
23. Marinò M, Latrofa F, Menconi F, Chiovato L, Vitti P. Role of genetic and non-genetic factors in the etiology of Graves' disease. *J Endocrinol Invest.* 2015;38(3):283–94.
 24. Gambelin GT, Harper DG, Galentine P, Buck DR, Chernow B, Eil C. Prevalence of Increased Intraocular Pressure in Graves' Disease — Evidence of Frequent Subclinical Ophthalmopathy. *N Engl J Med.* 1983;308(8):420–4.
 25. Enzmann DR, Donaldson SS, Kriss JP. Appearance of Graves' disease on orbital computed tomography. *J Comput Assist Tomogr.* 1979;3(6):815–9.
 26. Kendler DL, Lippa J, Rootman J. The initial clinical characteristics of Graves' orbitopathy vary with age and sex. *Arch Ophthalmol (Chicago, Ill 1960).* 1993;111(2):197–201.
 27. Bartley GB, Fatourechhi V, Kadrmas EF, Jacobsen SJ, Ilstrup DM, Garrity JA, i sur. Clinical features of Graves' ophthalmopathy in an incidence cohort. *Am J Ophthalmol.* 1996;121(3):284–90.
 28. Cheng KP. Anatomy of the ocular structures and visual system. U: Davis HW, Zitelli B, ur. Zitelli and Davis' Atlas of Pediatric Physical Diagnosis. 7 izd. Elsevier; 2017. Str. 691-732.
 29. Girod DA, Wemer RD. Larsen CG. Management of Thyroid Eye Disease: Graves Ophthalmopathy. U: Flint PW, Haughey BH, Lund V, Niparko JK, Robbins KT, Thomas JR i sur., ur. Cummings Otolaryngology. 6. izd. Saunders; 2015. Str. 1964-1974.e2.
 30. Kim JW, Woo YJ, Yoon JS. Is modified clinical activity score an accurate indicator of diplopia progression in Graves orbitopathy patients?. *Endocr J.* 2016;63(1):1–10.
 31. Bahn RS. Graves' ophthalmopathy. *N Engl J Med.* 2010;362(8):726–38.
 32. McKeag D, Lane C, Lazarus JH, Baldeschi L, Boboridis K, Dickinson AJ, i sur. Clinical features of dysthyroid optic neuropathy: a European Group on Graves' Orbitopathy (EUGOGO) survey. *Br J Ophthalmol.* 2007;91(4):455–8.

33. Bartalena L, Baldeschi L, Dickinson AJ, Eckstein A, Kendall-Taylor P, Marcocci C, i sur. Consensus Statement of the European Group on Graves' Orbitopathy (EUGOGO) on Management of Graves' Orbitopathy *. Thyroid. 2008;18(3):333-346
34. Bruscolini A, Sacchetti M, Cava M La, Nebbioso M, Iannitelli A, Quartini A, i sur. Quality of life and neuropsychiatric disorders in patients with Graves' Orbitopathy: Current concepts. Autoimmun Rev. 2018.
35. Marcocci C, Kahaly GJ, Krassas GE, Bartalena L, Prummel M, Stahl M, i sur. Selenium and the Course of Mild Graves' Orbitopathy. N Engl J Med. 2011;364(20):1920–31.
36. Stan MN, Garrity JA, Bahn RS. The Evaluation and Treatment of Graves Ophthalmopathy. Med Clin N Am. 2012;96(2):311-28.
37. Mrazovac V, Perić S, Kaštelan S. Operativno liječenje strabizma nakon primjene botulin toksina kod distiroidne orbitopatije. Medicina. 2009;45(4):327–31.
38. Sánchez Ferreiro AV, Miguéns Vázquez X. Estrabismo y toxina botulínica. Arch Soc Esp Oftalmol. 2013;88:286–287.
39. Dutton JJ, Fowler AM. Botulinum Toxin in Ophthalmology. Surv Ophthalmol. 2007;52(1):13-31.
40. Uddin JM, Davies PD. Treatment of upper eyelid retraction associated with thyroid eye disease with subconjunctival botulinum toxin injection. Ophthalmology. 2002;109(6):1183–7.
41. Dintelmann T, Sold J, Grehn F. Transkonjunktivale Botulinumtoxininjektion zur Behandlung der Oberlidretraktion bei endokriner Orbitopathie. Der Ophthalmol. 2005;102(3):247–50.
42. Morgenstern KE, Evanchan J, Foster JA, Cahill K V., Burns JA, Holck DEE, i sur. Botulinum Toxin Type A for Dysthyroid Upper Eyelid Retraction. Ophthalmic Plast & 2004;20(3):181–5.
43. Akbari MR, Ameri A, Reza A, Jaafari ARK, Mirmohammadsadeghi A.

Botulinum toxin injection for restrictive myopathy of thyroid-associated orbitopathy: success rate and predictive factors. *J AAPOS*. 2016;20(2):126-130.

44. Kikkawa DO, Cruz RC, Christian WK, Rikkers S, Weinreb RN, Levi L, i sur. Botulinum A toxin injection for restrictive myopathy of thyroid-related orbitopathy: effects on intraocular pressure. *Am J Ophthalmol*. 2003;135(4):427–31.
45. Merino PS, Vera RE, Mariñas LG, Gómez de Liaño PS, Escribano J V. Botulinum toxin for treatment of restrictive strabismus. *J Optom*. 2017;10(3):189–93.

13 ŽIVOTOPIS

Moje ime je Daša Kerman. Rođena sam 22.05.1993. godine u Čakovcu. Završila sam osnovnu školu u Nedelišću. Nakon toga upisala sam gimnaziju u Čakovcu koju završavam s odličnim uspjehom. 2012. godine upisujem Medicinski fakultet u Zagrebu. Dvije godine bila sam demonstrator iz predmeta Klinička propedeutika. Volontiram na Liniji za rijetke bolesti od 2016. godine. Govorim engleski i njemački jezik.