

Skolioza u Marfanovom sindromu

Kramarić, Andrija

Master's thesis / Diplomski rad

2018

Degree Grantor / Ustanova koja je dodijelila akademski / stručni stupanj: **University of Zagreb, School of Medicine / Sveučilište u Zagrebu, Medicinski fakultet**

Permanent link / Trajna poveznica: <https://um.nsk.hr/um:nbn:hr:105:435035>

Rights / Prava: [In copyright](#)

Download date / Datum preuzimanja: **2022-06-25**



Repository / Repozitorij:

[Dr Med - University of Zagreb School of Medicine
Digital Repository](#)



**SVEUČILIŠTE U ZAGREBU
MEDICINSKI FAKULTET**

Andrija Kramarić

Skolioza u Marfanovom sindromu

DIPLOMSKI RAD



Zagreb, 2018.

Ovaj diplomski rad izrađen je u Klinici za ortopediju Kliničkog bolničkog centra Zagreb i Medicinskog fakulteta Sveučilišta u Zagrebu pod vodstvom izv. prof. dr. sc. Tomislava Đapića, prim. dr. med. te je predan na ocjenu u akademskoj godini 2017./2018.

KRATICE

ADH – antidiuretski hormon

CT – eng. computed tomography, kompjuterizirana tomografija

ECHO – eng. echocardiography, ehokardiografija

EKG – elektrokardiogram

GK – glavna torakalna krivina

GS/DS – omjer gornjeg i donjeg segmenta tijela

IAS – idiopatska adolescentna skolioza

LDS – Loeys-Dietz sindrom

MFS – Marfanov sindrom

MR – magnetska rezonancija

PA – postero-anteriorni

RTG – rendgen

SMS – skolioza u Marfanovom sindromu

SPK – središnji pravac križne kosti

STM – sagitalni torakalni modifikator

ŠI/VT – omjer širine ispruženih ruku i visine tijela

TL/L – torako-lumbalna/lumbalna

Sadržaj

1. Sažetak	
2. Summary	
3. Uvod	6
4. Marfanov Sindrom	2
4.1. Epidemiologija	2
4.2. Patogeneza	2
4.3. Klinička slika	3
4.3.1. Kraniofacijalne karakteristike	4
4.3.2. Koštani sustav	5
4.3.3. Kardiovaskularni sustav	6
4.3.4. Osjetilo vida	7
4.3.5. Ostali sustavi	8
4.4. Dijagnostika	8
4.5. Diferencijalna dijagnostika	11
4.6. Mogućnosti liječenja (osim skolioze)	12
4.7. Kvaliteta života	13
5. Skolioza u Marfanovom sindromu	14
5.1. Karakteristike kralježnice	15
5.2. Klinička slika i dijagnostika	16
5.3. Pojavnost SMS i osnovne razlike od IAS	21
5.4. Progresivnost	22
5.5. Liječenje	22
5.5.1. Ortotsko liječenje	22
5.5.2. Operativno liječenje	23
5.6. Gubitak krvi i trajanje operacije	25
5.7. Komplikacije kirurškog zahvata	25
5.7.1. Rane komplikacije	25
5.7.2. Kasne komplikacije	27
5.8. Halogravitacijska trakcija	28
5.9. Zaključak	31
6. Zahvale	32
7. Literatura	33
8. Životopis	38

1. Sažetak

Naslov rada: Skolioza u Marfanovom sindromu

Ime i prezime autora: Andrija Kramarić

Tekst sažetka:

Ovaj diplomski rad obrađuje temu Marfanovog sindroma (MFS), s posebnim osvrtom na skoliozu u MFS.

Rad se sastoji od dva dijela.

Prvi dio prikazuje glavne karakteristike MFS. U poglavlju MFS prikazuje se epidemiologija, patogeneza i klinička slika MFS-a. Naveden je način dijagnosticiranja MFS-a, diferencijalna dijagnostika i mogućnost liječenja. Nakon toga opisane su najznačajnije karakteristike skolioze kao uvod za skoliozu u MFS-u. Glavni cilj ovog dijela rada je dobiti uvid u MFS s precizno uspostavljenim dijagnostičkim kriterijima.

Drugi dio stavlja u fokus skoliozu u MFS-u. Shematskim slikama prikazan je način mjerenja skoliotičnog kuta i način na koji procjenjujemo koštanu zrelost pacijenata s MFS-om. Razmatrani su tipovi skoliotične krivine, zbog čega su nam bitni i zašto su važna posebna obilježja kralježnice pacijenata s MFS-om.

Istaknute su glavne karakteristike kralježnice u MFS-u, incidencija i progresivnost skoliotične krivine. Razmatra se klinička slika, način liječenja, glavne karakteristike i komplikacije kirurškog zahvata skolioze u MFS-u. Date su sličnosti i razlike skolioze u MFS u odnosu na idiopatsku adolescentnu skoliozu (IAS). Navedene su specifičnosti kirurškog liječenja koje se odnose na skoliozu u MFS-u. Završno poglavlje je prikaz halogravitacijskog liječenja s pridruženim rendgenskim fotografijama blizanki s MFS-om.

Ključne riječi: Marfanov sindrom, skolioza, kirurško liječenje

2. Summary

Title: Scoliosis in Marfan syndrome

Autor: Andrija Kramarić

Text summary:

This graduate thesis deals with the topic of Marfan syndrome (MFS), with a special focus on MFS scoliosis.

The graduate thesis consists of two parts.

The first part shows the main features of the MFS. This section presents epidemiology, pathogenesis and clinical picture of MFS. It shows diagnosis of MFS, the differential diagnosis and the possibility of treatment. Subsequently, the most important characteristics of scoliosis are described as an introduction to scoliosis in MFS. The main goal of this part is to get an insight into the MFS with precisely established diagnostic criteria.

The second part is focused on MFS. Schematic illustrations show the method of measuring the scoliotic angle and the way how the bone maturity of patients with MFS is estimated. The types of scoliotic curves and special features of the spine are reviewed and their importance is determined.

The main characteristics of the spine in MFS were highlighted, as well as the incidence and clinical prognosis of the scoliotic curve. The clinical picture, treatment, main features and complications of surgical treatment of scoliosis in MFS are studied. Data on the similarities and differences of scoliosis in MFS are compared to idiopathic adolescent scoliosis (IAS). Specifications of surgical treatment related to scoliosis in MFS are listed. The final chapter is a review of halogravity treatment with associated X-ray images of twins with MFS.

Keywords: Marfan syndrome, scoliosis, surgical treatment

3. Uvod

Marfanov sindrom (MFS) jedan je od najčešćih nasljednih bolesti vezivnog tkiva, koji pogađa srce i krvne žile, oko i skeletni sustav (1). MFS je prvi puta opisao francuski pedijatar Antonie Bernard-Jean Marfan koji je 1896. godine prikazao slučaj van-proporcionalnih duljina donjih ekstremiteta i prstiju (3).

Utvrđeno je da je mutacija gena FBN1 glavni uzrok MFS-a. Potvrda te mutacije je jedan od Genthovih dijagnostičkih kriterija za postavljanje dijagnoze MFS-a. Ostali kriteriji za postavljanje dijagnoze MFS-a temelje se na fenotipskim karakteristikama. Mutacija gena FBN1 se može očitovati specifičnim tjelesnim obilježjima. Najčešće fenotipske karakteristike osoba s MFS-om su: visoki rast, tanko tijelo dugih gornjih i donjih ekstremiteta, skolioza, izbočeni prsni koš, dislokacija leće i kardiovaskularna obilježja poput aortalne aneurizme, disekcije aorte i prolaps mitralnog zaliska (1,2). Navedene se karakteristike pojavljuju kod velikog broja pacijenata s MFS (do 80 %).

Skolioza je strukturna deformacija kralježnice u sve tri ravnine. Incidencija skolioze u MFS-u iznosi visokih 70%. Skolioza smanjuje kvalitetu života i utječe na lošiji estetski izgled u odnosu na zdravu populaciju.

Spinalna fuzija terapijski je postupak za većinu pacijenata sa skoliozom u MFS-u, koji dovodi do bolje kvalitete i boljeg izgleda pacijenata s MFS-om.

4. Marfanov Sindrom

4.1. Epidemiologija

Incidencija MFS (2) iznosi 2-3 na 10 000. U 75% slučajeva, poremećaj pokazuje autosomno dominantno nasljeđe s velikom penetrantnošću i varijabilnom ekspresijom gena, uključujući interfamilijarnu i intrafamilijarnu kliničku varijaciju. Preostalih 25% slučajeva pojavljuje se sporadično i uzrokovano je novonastalom mutacijom. Isključena je sklonost veće ili manje pojavnosti MFS prema određenoj rasi ili spolu.

4.2. Patogeneza

MFS povezan je s abnormalnom produkcijom, odlaganjem i/ili stabilnosti fibrilina-1, proteina koji je sastavni dio mikrofibrila. Oboljeno vezivno tkivo obojeno je karakteristikom istaknutog prekida miofibrila i elastičnih vlakana.

Fibrilin-1 (FBN) je kromosomski lokus smješten na dugom kraku 15. kromosoma (15q21) i gen sastavljen od 65 egzona. Do sada nije nađena direktna povezanost između genotipa i određenog fenotipa, osim kod težih slučajeva uzrokovanih mutacijama egzona 26-27 i 31-32.

Poznavanjem značajne intrafamilijarne varijabilnosti ostavljena je mogućnost da genetički, epigenetički, okolišni ili drugi neidentificirani čimbenici utječu na izražaj bolesti.

Tradicionalno je MFS razmatran kao rezultat strukturalnog defekta vezivnog tkiva. U koži osoba s MFS-om je uočena smanjena količina elastina i fragmentacija elastičnih vlakana (4).

Zbog toga je manjak fibrilina-1 smatran vodećim uzrokom primarnog nebalansiranog taloženja elastičnih vlakana. Zahvaćeni organi pojedinaca, u odgovoru na stres (poput hemodinamskih sila u proksimalnoj aorti), smatrani su da pokazuju strukturalnu insuficijenciju s ubrzanom degeneracijom.

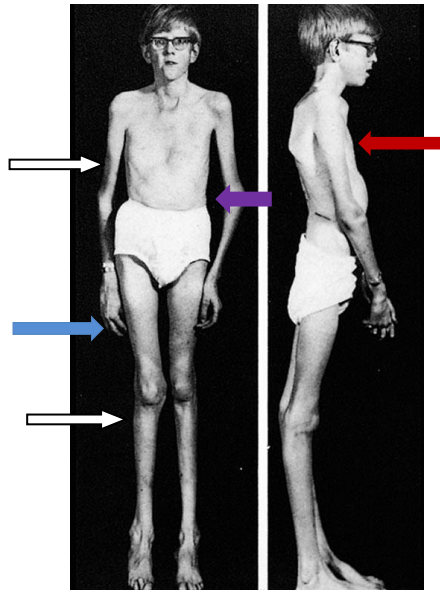
Dodatna istraživanja otkrila su ulogu citokinske regulacije prema fibrilinu-1, što je pokazalo da ima bitne implikacije u MFS-u. Transformirajući faktor rasta β (transforming growth factor beta, TGF- β) utječe na raznolike stanične biološke procese, uključujući staničnu proliferaciju, diferencijaciju, migraciju, sintetsku aktivnost i preživljavanje stanice. TGF- β ligandi (TGF- β 1, TGF- β 2, TGF- β 3) sintetiziraju se kao inaktivni prekursori, a razgrađuju ih ECM proteini, gdje ubrajamo i fibrilin-1. Mišji heterozigoti za mutaciju fibrilina-1 pokazuju slična tipična fenotipska obilježja MFS-a kod ljudi, uključujući aneurizmu korijena aorte. Mutacija gena fibrilin-1 povezana je s povećanim TGF- β upravo zbog neadekvatne razgradnje od strane fibrilina-1 (ECM enzima). Farmaceutski antagonisti TGF- β signalizacije pokazuju poboljšanje aortalne aneurizme kod mišjeg modela, prezentirajući da je TGF- β signalizacija točnije uzrok nego posljedica napredovanja bolesti.

Poremećena uloga TGF- β signalizacije mogla bi imati ključnu ulogu u širem spektru manifestacija MFS. Također je promatrana i aktivnost TGF- β u plućima, mitralnom zalisku i skeletnoj muskulaturi miša. Njihovo liječenje s antagonistima TGF- β pokazalo je smanjenje emfizema, miksomatozne degeneracije mitralnog zaliska i ublaživanje miopatije (4).

Istaknuta uloga TGF- β potvrđena je otkrićem Loeys-Dietz sindroma – jedne od diferencijalno dijagnostički sličnih bolesti MFS-u. Ti pacijenti imaju mutaciju TGF- β receptora i simptomi njihovih bolesti preklapaju se s mnogim simptomima MFS-a (kasnije vidi Diferencijalnu dijagnostiku) (4).

4.3. Klinička slika

Jedna od najistaknutijih koštanih manifestacija MFS-a je prekomjeren rast dugih kostiju (slika 1.). Ektopija leće glavna je očna manifestacija. Mogu biti prisutne katarakta i glaukom. Dilatacija uzlazne aorte najučestalija je kardiovaskularna manifestacija koja je lokalizirana u području sinusa aorte. Povezujemo je s insuficijencijom aortalnog zaliska, a slijedi je aortalna disekcija. Glavni uzrok mortaliteta upravo jesu kardiovaskularne komplikacije (4).



Slika 1. Osoba s Marfanovim sindromom. Slika lijevo prikazuje prednju stranu bolesnika. Na slici su vidljivi karakteristični dugi i tanki ekstremiteti (označeno bijelim strelicama) te dugi i tanki prsti (plava strelica). Također uočava se povećani razmak između lijeve ruke i trupa što upućuje na skoliozu (ljubičasta strelica). Slika desno prikazuje lateralnu (desnu) stranu bolesnika. Vidljiva je deformacija prsnog koša – uzak prsni koš (crvena strelica). Preuzeto iz: <https://www.merckmanuals.com/professional/pediatrics/connective-tissue-disorders-in-children/marfan-syndrome> (5)

4.3.1. Kraniofacijalne karakteristike

Kraniofacijalna obilježja MFS-a su: uska lubanja s dolichocefaličnim karakteristikama, duboki nepčani luk, retrognatija ili mikrognatija gornje čeljusti. Nabrojeno može voditi stražnjem križnom zagrizu. Maksilarna hipoplazija uzrokuje prenapučenost gornje čeljusti zubima. Zubi mogu pokazivati hipoplastičnu caklinu s povećanom incidencijom karijesa kod ovih osoba. Kalcifikacije zubne pulpe su česti radiografski nalaz prilikom stomatološke obrade. U odnosu na zdravu populaciju češće su prisutne promjene temporomandibularnog zgloba (3).

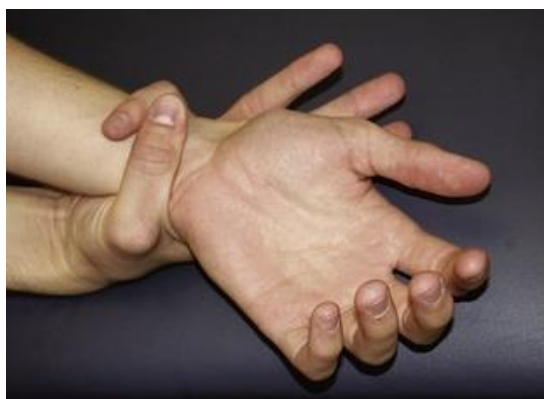4.3.2. Koštani sustav

Dolihostenomelija definirana kao prekomjeran rast dugih kostiju, jedna je od najočitijih manifestacija MFS-a. Može biti prisutan umanjeni omjer gornjeg i donjeg segmenta tijela (GS/DS), kao i izuzetno veliki omjer širine ispruženih ruku i visine tijela (ŠI/VT), koji iznosi više od 1,05 puta. Starenjem dolazi do postupnog povećanja GS/DS.

Prekomjeran rast rebara uzrokuje deformitet prednje stijenke prsnog koša, gurajući prsni koš prema van (pectus carniatum) ili prema unutra (pectus excavatum). Povećan rast kralježnice rezultira abnormalnom zakrivljenosti kralježnice. Najčešće se očituje u torakolumbalnom predjelu – torakolumbalna skolioza.

Među ostala koštana obilježja MFS-a ubrajamo: pes planus (ravna stopala), protruzija acetabuluma unutar zdjelične šupljine, hiperobilnost i kontrakture zglobova. Na šaci nalazimo arahnodaktiliju (vitke i tanke dugačke prste).

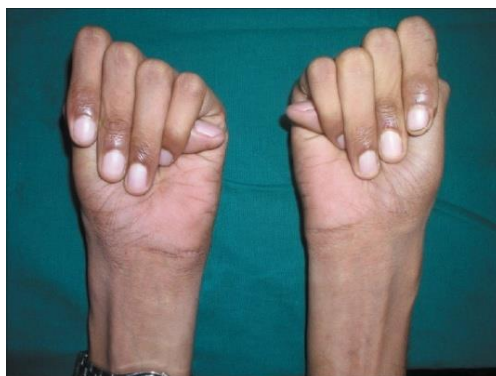Kod osobe s MFS-om možemo ispitati dva karakteristična klinička znaka. Duge prste zajedno s hiperobilnosti zglobova ispitujemo pozitivnim Walker-Murdoch znakom (slika 2.) (4,8).



Slika 2. Walker-Murdoch znak pozitivan. Na slici je prikazano kružno preklapanje palca i petog prsta kod obuhvaćanja suprotnog ručnog zgloba.

Preuzeto iz: <https://www.merckmanuals.com/professional/pediatrics/connective-tissue-disorders-in-children/marfan-syndrome> (6)

Drugi klinički znak osoba s MFS-om je Steinbergov znak (vidi slika 3.).



Slika 3. Steinbergov znak pozitivan. Slika prikazuje prolazak presavinutih palaca do ulnarnih strana dlana flektiranih metakarpofalangealnih, proksimalnih i distalnih interfalangealnih zglobova lijeve i desne ruke. Preuzeto iz:

http://www.njcponline.com/viewimage.asp?img=NigerJClinPract_2012_15_3_364_100653_f7.jpg (7)

Kamptodaktilija (trajna kontraktura jednog ili više proksimalnih interfalangealnih zglobova) često je prisutna kao i kontrakture lakta. Niz kranio cerebralnih manifestacija može biti prisutan uključujući dolichocefaliju, enoftalmus, retrognatiju, mikrognatiju, malarnu hipoplaziju, vioski nepčani luk i ukošene fisure lica.

Spondilolisteza je prevalentnija u populaciji MFS-a. Obično se javlja u području L5-S1 (4,8).

4.3.3. Kardiovaskularni sustav

U MFS-u je često prisutno zadebljanje atrioventrikularnih zalistaka što dovodi do prolapsa zalistaka. Zbog toga su mogući razni stupnjevi regurgitacije. Kod djece rani nastup insuficijencije mitralnih zalistaka kod teškog oblika MFS-a može dovesti do srčanog zatajenja, plućne hipertenzije i smrti. Mitralna je insuficijencija značajni morbiditet i uzrok smrti kod djece s MFS-om. Također, s njom je povezan produljen QT interval i uzročne supraventrikularne i ventrikularne aritmije (4).

Valvularna regurgitacija dovodi do volumnog preopterećenja srca, a zajedno dovode do povećane incidencije dilatativne kardiomiopatije.

U odrasloj životnoj dobi jedna od manifestacija MFS-a je disfunkcija zaliska aorte zbog aneurizmatiskog proširenja korijena aorte. Tri najviše ugrožavajuća stanja kod osoba s MFS-om su aortalna aneurizma, disekcija i ruptura aorte u razini Valsalvinih sinusa korijena aorte. Upravo zbog toga ove pacijente potrebno je pomoću ehokardiografije (ECHO) i drugim slikovnim metodama, kao što je primjerice MR, doživotno kontrolirati.

Na histološkom preparatu aorte nalazimo cističnu nekrozu tunicae mediae i prekid elastičnih vlakana.

Posljedično tome dolazi do manje savitljive, deblje i ukočenije aorte više sklone disekciji. Većina pacijenata s akutnom disekcijom aorte javlja se s klasičnim brzim nastankom žestokih, razdirućih bolova u prsištu koji se šire u leđa. Aortalna disekcija tipično počinje u korijenu aorte i može ostati ograničena na uzlazni dio aorte (DeBecky tip 2) ili se može širiti na descendentnu aortu (DeBecky tip1). Osoba može patiti od cerebrovaskularnog incidenta u slučaju da je narušena funkcija karotidnih arterija, a prisutna je i spomenuta insuficijencija aortalnih zalistaka.

Ako su zahvaćene i koronarne arterije, može nastupiti iznenadna srčana smrt, sekundarno nastala zbog infarkta miokarda ili srčane tamponade.

Podmuklija je manifestacija kardiovaskularnog sustava kronična disekcija aorte s bolovima u prsima. Također je moguća dilatacija plućne arterije, ali obično ne uzrokuje simptome. Moguća, ne toliko česta, varijanta je i dilatacija silazne i abdominale aorte (4).

4.3.4. Osjetilo vida

Karakteristike u području oka osobe s MFS-om jesu: rana i ozbiljna miopia, ravna rožnica, povećana aksijalna duljina očne jabučice, hipoplastični iris, hipotrofija ciliarnog mišića i mioza. Osobe s MFS-om predisponirane su za ablaciju mrežnice, ranu kataraktu i glaukom.

Najznačajnija i karakteristična, iako ne jedinstvena očna manifestacija je ectopia lentis (dislokacija leće) s pojavnosti od 60 do 70% (4).

4.3.5. Ostali sustavi

U MFS-u je prisutna povećana učestalost plućnih bolesti. Progresivni prsni deformitet i/ili torakalna skolioza dovode do restriktivne plućne bolesti. Spontani pneumotoraks zbog širenja distalnih dišnih puteva javlja se u 15% pacijenata s MFS-om.

Smanjeni plućni volumeni, reducirani forsirani vitalni kapacitet i totalni plućni kapacitet posljedica su prekomjernog koštanog rasta prsnog koša.

Najčešći klinički kožni nalaz su rozkaste strije, ožiljkastolike promjene koje kasnije postaju bijele; ove promjene nazivaju se striae atrophicae. One nastaju na mjestu koje nije povezano s rastezanjem – donji dio leđa, prednji dio ramena, a mogu se javiti i u odsutnosti naglog dobitka mišićne mase, pretilosti ili trudnoće. Strije se pojavljuju u otprilike 30 % pacijenata.

Pacijenti s MFS-om spadaju u skupinu ljudi povećanog rizika za rekurentne (one koje se nakon kirurškog zbrinjavanja ponovo javljaju) ingvinalne i hernije trbušne stijenke. U ovu skupinu ubrajamo kongenitalne i stečene hernije (4).

Duralna ektazija je proširenje lumbosakralnih ovojnica kralježnice koje je prisutno kod 70 % osoba s MFS-om. Često je asimptomatske prirode, otkriva se slikovnim prikazom CT-om ili MR-om, a nekada se manifestira lumbagom (bolovima u lumbalnom području kralježnice) (4).

4.4. Dijagnostika

Dijagnostika MFS-a primarno se bazira na kliničkim kriterijima. Postoje veliki i mali dijagnostički kriteriji. Njihovim pojedinačnim bodovanjem i zbrajanjem dobivamo sistemski zbroj. Veliki dijagnostički kriteriji jesu: promjer aorte na razini Valsalvinih sinusa (Z-skor), sistemski zbroj (naveden niže u tekstu), ektopija leće, pozitivna obiteljska anamneza na prisutnost MFS-a te postojanje FBN1 mutacija. Klinički kriteriji definirani su Gentovim dijagnostičkim kriterijima. Prvi puta uspostavljeni su 1988. u Berlinu, nakon toga dva puta prerađeni sa sadašnjim konačnim kriterijima iz 2010. (3,9).

Gentovi kriteriji baziraju se na dvije podgrupe kriterija. Prva je ona u kojoj nema prisutnosti MFS-a među članovima obitelji. Ovdje uspostavljamo dijagnozu MFS-a u četiri slučaja:

1. Dilatacija korijena aorte Z-skora ≥ 2 i ektopia leće = MFS
2. Dilatacija korijena aorte Z-skora ≥ 2 i prisutna FBN1 mutacija = MFS
3. Dilatacija korijena aorte Z-skora ≥ 2 i sistemski zbroj ≥ 7 = MFS
4. Ektopia leće i prisutna FBN1 mutacija povezana s aortalnom aneurizmom = MFS

Za uspostavljanje dijagnoze MFS-a u prethodno navedenim kriterijima, može biti prisutna disekcija aorte umjesto dilatacija korijena aorte Z-skora ≥ 2 .

Pod 2. i 3. točkom dodatnim genetičkim testiranjem moramo isključiti Shprintzen Goldberg sindrom, Loeys-Dietz sindrom ili vaskularni Ehlers-Danlos sindrom. To se odnosi na slučaj ukoliko su prisutni klinički znakovi ovih diferencijalno dijagnostički sličnih bolesti (4,10).

Druga podgrupa kriterija je ona gdje uz obiteljsku prisutnost MFS-a nalazimo jednu od sljedeće tri karakteristike:

1. Ektopija leće
2. Dilatacija korijena aorte Z-skora ≥ 2 kod bolesnika starijih od 20 godina, kod mlađih bolesnika ≥ 3
3. Sistemski zbroj ≥ 7

I ovdje pod 2. i 3. točkom genetičkim testiranjem potrebno je isključiti druge diferencijalno dijagnostički slične bolesti, prethodno navedene (4,10).

Za sistemski zbroj potrebno je barem 7 bodova prema sljedećoj skali:

Walker-Murdoch i Steinbergov pozitivan znak (vidi slika 2. i slika 3.) = 3 (svaki zasebno prisutan = 1)

Pectuscarniatus = 2 (pectus excavatum ili deformitet prsnoga koša = 1)

Deformitet stražnjeg dijela stopala = 2 (ravna stopala = 1)

Pneumotoraks = 2

Duralnaektazija = 2

Protrusio acetabuli = 2

Smanjen GS/DS i povećan ŠI/VT i blaga skolioza = 1

Skolioza ili torakolumbalna kifoza = 1

Smanjena ekstenzija lakta = 1

Kraniofacijalne karakteristike (potrebno je skupiti 3/5 karakteristike, uključuje: dolichocefaliju, enoftalmus, kose spuštajuće fisure lica, malarnu hipoplaziju i retrognatiju) = 1

Strije = 1

Miopija veća od 3 dpt. = 1

Prolaps mitralnog zaliska = 1 (4)

Molekularno testiranje pojedinaca, koji zadovoljavaju dijagnostičke kriterije za MFS, uglavnom nije potrebno. Više se koristi kod djece sa sumnjivim Marfanovim fenotipom. Kod mlađe djece ponekad nam je teško uspostaviti sve dijagnostičke odrednice. Međutim, kod svake sumnje na MFS, trebalo bi na redovitim liječničkim pregledima pratiti i kontrolirati djecu prije nego što razviju neke od teških kardinalnih znakova MFS-a poput dilatacije korijena aorte. Tijekom ubrzanog rasta motrimo i tragamo za kliničkim znakovima kifoskolioze. Ove osobe trebale bi proći redovite oftalmološke procjene i detaljne ECHO.

Kod traganja srčanih manifestacija MFS-a koristimo se također RTG-om prsnog koša i EKG-om (1,9).

RTG prsnog koša često pokazuje normalan nalaz, ali može pokazivati znakove aortalne aneurizme ili proširenja mediastinuma. Skolioza je prisutna u visokom postotku (70 %) osoba s MFS-om. Pneumotoraks se javlja u 11 % osoba koje boluju od MFS-a. EKG može biti uredan iako osoba s MFS-om može imati akutnu disekciju aorte. Bitna je činjenica da 40% pacijenata s mitralnom insuficijencijom ima aritmije. ECHO kod velike većine pacijenata pokazuje prolaps mitralnih zalistaka s regurgitacijom. ECHO je jedna od najznačajnijih metoda pregleda srca koja čini temelj medicinske i kirurške terapije CT i MR su korisni u praćenju i mogu detektirati dilataciju aorte (1,9).

4.5. Diferencijalna dijagnostika

Postoje 3 glavne skupine bolesti slične MFS-u. To su aneurizmatički sindromi aorte, sindromi ektopične leće i sindromi sa sistemskim manifestacijama MFS-a. Nazivamo ih Marfanu-sličnim sindromima. U skupinu aneurizmatičkih sindroma aorte ubrajaju se: Loeys-Dietz sindrom, obiteljska torakalna aortalna aneurizma, Shprintzen-Goldberg sindrom, bikuspidalni aortalni zalistak s aortalnom aneurizmom, Ehlers-Danlos sindrom (tip 4). U skupinu sindroma ektopične leće ubrajamo: homocistinuriju i sindrom obiteljske ektopične leće. U skupinu povezanu sa sustavnim manifestacijama MFS-a ubrajamo: Beals sindrom i MASS fenotip (3,4,11).

Homocistinurija je metabolička bolest uzrokovana homozigotnom ili složenom homozigotnom mutacijom gena, koji kodira cistationin β -sintazu, što dovodi do povećane koncentracije homocisteina i metionina. Kliničke manifestacije uključuju ektopiju leće, koštane abnormalnosti koje podsjećaju na MFS, a prisutna je i osteoporoza. Glavna razlika u odnosu na MFS je prisutnost razvojnih mentalnih poteškoća, tromboembolija i visoka incidencija koronarne bolesti (3,4,11).

Beals sindrom je vezivno tkivni poremećaj uzrokovan mutacijom gena za fibrilin-2. Razlikuje se od MFS-a u kardiovaskularnom sustavu gdje umjesto aortalne dilatacije i mitralne insuficijencije nalazimo kongenitalne srčane defekte. Obilježje ovog stanja je da pacijenti imaju naborane helikse uške.

Loeys-Dietz sindrom (LDS) je sličan MFS-u u skeletnim i aortalnim karakteristikama, razlika je što ne uzrokuje ektopiju leće i često je povezan s kraniosinostozom. Postoje 4 tipa, prva dva su povezana s promijenjenim TGF- β receptorom. U tipu 1 promijenjen je TGF- β tip 1 receptor. U tipu 2 promijenjen je TGF- β tip 2 receptor. Treći tip je povezan s TGF- β signalnim putem, a četvrti s TGF- β 2 ligandom.

Sprintzen-Goldberg sindrom uključuje, kao i MFS i LDS, sve kraniofacijalne, koštane, kožne i kardiovaskularne karakteristike s dodatnom kraniosinostozom, hidrocefalusom, mentalnim zaostajanjem i mišićnom hipotonijom. Riječ je o heterozigotnoj mutaciji SKI gena koji kodira intracelularni represor TGF- β signalizacije (3,4,11).

4.6. Mogućnosti liječenja (osim skolioze)

Ne postoji specifična terapija ili kirurški postupak koji bi izliječio MFS. Umjesto toga, specifični medicinski i kirurški postupci mogu ublažiti određene aspekte MFS-a (12).

Većina medikamentne terapije usmjerena je na prevenciju kardiovaskularne kompromitiranosti, što je ujedno jedan od najčešćih uzroka smrti ove populacije.

β -blokatori se uobičajeno propisuju kako bi usporili napredovanje dilatacije korijena i disekciju aorte. Pacijenti s MFS-om i povezanom aneurizmom trebali bi primati β -blokatore, osim onih s kontraindikacijama za primjenu β -blokatora. Kontraindikacije su: srčani blok 2. i 3. stupnja kod pacijenata s pacemakerom, kardiogeni šok, sinus bradikardija, disfunkcija SA čvora, preosjetljivost, dekompenzirano srčano zatajenje i plućni edem.

β -blokatori pomažu usporavanju progresije dilatacije aorte. Koriste se u kombinaciji s lijekovima koji smanjuju tlačno opterećenje ispred srca kako bi se umanjio stres na korijen aorte te na aortalne i mitralne zaliske. Oni zajedno pokazuju sinergistički učinak.

Potrebne su redovite kontrole aorte i srčane funkcije pomoću ECHO. Kirurški zahvat aorte je indiciran kod promjera aorte ≥ 5 cm. Zahvat je moguć i ranije kod promjera ≥ 4 cm kod žena koje planiraju trudnoću.

U obiteljima u kojima postoje članova s potvrđenim MFS-om ili kod kojih je postavljena sumnja na postojanje MFS, valjalo bi pojedince uputiti na genetičko savjetovanje (1,9,14).

Promjene životnoga stila od iznimne su važnosti zbog navedenih kardiovaskularnih, očnih i skeletnih manifestacija. Treba izbjegavati kontaktne sportove, dizanje utega, limitirati i kontrolirati fizička stanja preiscrpljenosti. To se odnosi na sve sportove s produljenim naporom kod kojih je prisutan maksimalan srčani ejekcijski volumen. Preporuča se izbjegavanje sportova koji naglo povišuju srčanu frekvenciju i krvni tlak. Ovi pacijenti pate od brzog umaranja, hiperfleksibilnih i bolnih zglobova. Sportovi koji su kontraindicirani jesu gimnastika i kontaktni sportovi (npr. košarka, rugby, američki nogomet, boks, borilački sportovi). Osobe s MFS-om mogu se rekreirati, ali i natjecati u sljedećim sportovima: golfu, biljaru, kuglanju, kriketu, karlingu i streličarstvu. To se odnosi na stanja kod kojih nisu prisutne sljedeće kardiovaskularne karakteristike: dilatacija korijena aorte, mitralna

regurgitacija, ejectiveska frakcija < 40 % i obiteljska anamneza aortalne disekcije kod aortalnog promjera < 5 cm (1,14-16)

Limitacija sporta ovisna je o zahvaćenosti i težini simptoma. Međutim, još uvijek ne postoji definitivni dogovor za odgovarajuće kardiovaskularne i mišićno-koštane probirne testove kod osoba s MFS-om koje se žele natjecati u sportu.

Kontrolne preglede (ECHO) bi trebalo provoditi na godišnoj bazi kod korijena aorte promjera 4,5 cm. Ako on iznosi 4,5 - 5 cm, treba ih provoditi svakih šest mjeseci i pacijenta upućujemo na elektivni kirurški zahvat zamjene korijena aorte (1,14,16).

Trudnoća se generalno dobro podnosi u odsutnosti ozbiljnih srčanih problema, ali preporuča se izbjegavanje trudnoće kod aortalne regurgitacije i promjera korijena aorte > 4 cm. Trudnice s MFS-om imaju povećani rizik za disekciju aorte. Kako bi spriječili disekciju aorte za vrijeme trudnoće, uvodimo β -blokatore. Iako oni potencijalno pridonose smanjenom fetalnom rastu, ovaj rizik nadvladan je korisnošću majke. ECHO treba provoditi svakih 6 - 8 tjedana tijekom trudnoće i prvih 6 mjeseci nakon poroda. Krvni tlak trebamo redovito pratiti i aktivno liječiti svaku pojavu hipertenzije. Porod se preporuča vaginalno kada je to moguće, jer je to najmanje stresni način. U slučaju kada je korijen aorte > 4,5 cm, preporuča se porod carskim rezom u visokom tjednu trudnoće (1,17).

4.7. Kvaliteta života

Fusar-Poli i sur. utvrdili su da je kvaliteta života pacijenata s MFS-om smanjena u odnosu na zdravu populaciju. Ona je smanjena u psihičkom aspektu dok fizička kvaliteta nije umanjena kod pacijenata s MFS-om. Također, zaključeno je da MFS negativno utječe na pojavu psihološkog stresa i na taj način smanjuje kvalitetu života (18).

5. Skolioza u Marfanovom Sindromu

Skolioza je strukturalna postranična (lateralna) zakrivljenost deset ili više stupnjeva. Prevalencija iznosi 25/1000. Udio dječaka i djevojčica je približno jednak kod manjih skolioza. Ako pogledamo udio skolioze kod djevojčica, bit će sve veći povećanjem Cobbova kuta (19–21).

Skolioze razlikujemo i prema lokalizaciji najizbočenijeg kralješka (apikalni kralježak) u odnosu na okomitu liniju koja u frontalnoj ravnini prolazi sredinom prvog križnog kralješka – središnji pravac križne kosti (SPK). Dijelimo ih na cervikalne, cervikalno-torakalne, torakalne, torako-lumbalne, lumbalne i lumbo-sakralne skolioze (19–21).

Prema etiološkoj klasifikaciji dijelimo ih na strukturalne (70% svih skolioza) i nestrukturalne (30% svih skolioza).

U grupu nestrukturalnih skolioza ubrajamo: posturalne, histerične, skolioze zbog nadražaja živčanih korijena, skolioze zbog upale, zbog nejednake veličine nogu ili zbog kontrakture u području zgloba kuka (19–21).

Nestrukturalne skolioze posljedica su privremenih stanja ili promjena unutar organizma, nemaju prisutnu komponentu rotacije i torzije. Mogu se ispraviti lateralnim naginjanjem tijela. Jedan od primjera jesu skolioze nastale kao posljedica prilagodbe položaja kralježnice na bol zbog apendicitisa ili hernije intervertebralnog diska. Ove skolioze nazivamo antalgicnim skoliozama. One mogu nastati i zbog spazma mišića, upalnih promjena i različitih duljina nogu. Takve skolioze ne zahtijevaju ortopedsko liječenje nego liječenje osnovnog uzroka bolesti (19–21).

U grupu strukturalnih skolioza ubrajamo idiopatske (infantilne, juvenilne i adolescentne), skolioze uzrokovane neuromuskularnim bolestima, kongenitalne i skolioze u neurofibromatozi. Ovdje ubrajamo i skolioze kod mezenhimalnih bolesti (MFS, Ehlers-Danlos sindrom i dr.), skolioze reumatskih bolesti, skolioze zbog fizičke traume, skolioze kontraktura (ekstraspinalne), skolioze kod osteohondrodistrofija, skolioze kod osteomijelitisa, skolioze uzrokovane metaboličkim poremećajima (rahitisom, osteogenesis imperfectae-om, homocistinurijom). Nadalje ovdje pripadaju skolioze poremećaja lumbosakralnoga spoja,

skolioze kongenitalnih anomalija i skolioze kod tumora (kralježnice, kralježnične moždine) (19–21).

Strukturalne skolize su karakterizirane fiksiranom rigidnom krivinom; lateralnim uvijanjem trupa nije moguće ispraviti krivinu. Na RTG snimci u stojećem stavu s postraničnim uvijanjem trupa na stranu zavoja krivine, ako je Cobbov kut $\geq 25^\circ$, riječ je o strukturalnoj skoliozi (19–21).

Ortopedski liječimo strukturalne skolioze. Bitno je razlučiti idiopatske skolioze (uzrok nije poznat) od onih kojima znamo uzrok bolesti. Upravo o tome ovisi i naš pristup u planiranju liječenja skolioze.

Skolioza u Marfanovom sindromu (SMS) je strukturalna skolioza koja predstavlja složenu trodimenzionalnu deformaciju kralježnice, praćenu deformacijom u sve 3 ravnine (koronarnoj, sagitalnoj i transverzalnoj). Deformacija u sagitalnoj ravnini dovodi do udružene kifoze ili lordoze, ona u koronarnoj do lateralnog savijanja kralježnice. Transverzalni (horizontalni) pomak dovodi do torzije i rotacije kralježnice. Klinički transverzalni pomak uočavamo pojavom prednje i stražnje rebrene grbe (19–21).

Dijagnostika, kirurški zahvati i tehnike koje se upotrebljavaju u liječenju SMS, slične su kao i one kod IAS uz napomenu pojedinih specifičnosti liječenja i komplikacija koje se odnose upravo na SMS. Komplikacije zahvata koje se javljaju kod SMS, prisutne su i kod IAS, uz dodatak posebno pridruženih komplikacija zbog posebnih karakteristika SMS.

Upravo zbog toga bit će posebno napomenute sve sličnosti, razlike i bit će prikazana usporedba SMS u odnosu na IAS.

Kako bi se omogućio što bolji pregled glavnih metoda i karakterističnih operacijskih tehnika, prikazat će se neke od glavnih obilježja kralježnice kod MFS.

5.1. Karakteristike kralježnice

Tijela kralježaka kod osoba s MFS-om tipično su produljena u vertikalnom smjeru. Tako produljena proizvode prenaplašenu normalnu konkavnu leđnu površinu što može voditi većoj pojavnosti hipokifoze.

Duralna ektazija je proširenje duralne vreće koja okružuje kralježničnu moždinu. Kod osoba sa SMS često se javlja duralna ektazija lumbalnog i lumbosakralnog područja kralježnice. Uzimamo je u obzir prilikom planiranja najboljeg kirurškog pristupa za pacijenta sa SMS. Potonje je bitno radi pravilnog manipuliranja ili dekompresije spinalnog kanala sa smanjenim posljedicama ozljede duralne ovojnice za vrijeme operacijskog zahvata (22).

5.2. Klinička slika i dijagnostika

Specifični Marfanov fenotip i prisutnost dijagnostičkih Gentovih kriterija uz prisutnost postraničnog trodimenzionalnog deformiteta kralježnice upućuju nas na SMS.

Klinički pregled uključuje opći pregled bolesnika, detaljni pregled leđa i neurološki pregled. Klinički uočavamo visok rast, dolihostenomeliju, duguljaste prste na šakama i stopalima (arahnodaktilija), hiperfleksibilnost zglobova, dolichocefaliju, maksilarni prognatizami i prethodno navedena obilježja MFS-a (21).

Incidencija boli u leđima je češća kod pacijenata s MFS-om u odnosu na osobe s IAS. Bol je, kada se javlja u MFS-u, često lokalizirana u regiji skoliotične krivine. Kod IAS bol se lokalizira u lumbosakralnom području (22,23).

Opći pregled započinje inspekcijom tijela (u rublju) s leđa, sprijeda i s bočne strane. Promatramo vrat i diferencijalno dijagnostički isključujemo prisutnost kratkoga vrata. Možemo zamijetiti nejednak položaj i visinu ramena, prominenciju lopatice, uočavamo asimetriju između prostora nadlaktice i trupa, te kosi položaj zdjelice, odnosno asimetričan položaj ilijakalnih krista. Promatramo lopatice kako su položene (jesu li simetrične/asimetrične), postoje li visoko položene lopatice (Sprengelov deformitet).

Kod prisutne skolioze gledamo i opažamo prisutnost stražnje i prednje rebrene grbe i uočavamo eventualnu asimetriju zdjelice (19-21).

Pri pregledu kralježnice bilježimo usmjerenost i lokalizaciju skolioze zbog planiranja liječenja. Klinički radimo test viskom koji nam govori da li je glava postavljena okomito iznad zdjelice. Ako nije, glava visi u stranu i bilježimo dekompenzaciju kralježnice.

Kod kliničkog pregleda kralježnice potrebno je učiniti test po Adamu (test pretklona). To je brzi orijentacijski test u procjeni da li je skolioza strukturalne ili nestrukturalne prirode. Test po Adamu izvodi se na način da se ispitivač nalazi iza leđa ispitanika i promatra skoliotičnu krivinu ispitanika koji stoji. Ispitanik se stojeći s ispruženim koljenima nagnje prema naprijed i nastoji dotaknuti podlogu prstima. Ako je prisutna rebrena grba i ne dolazi do ispravljanja skoliotične krivine, test je pozitivan i utvrđujemo postojanje strukturalne skolioze.

Ako smo pri stojećem stavu zamijetili znakove asimetrije ramena i prominencije lopatice, a testom po Adamu nismo zapazili rebrenu grbu, znači da je riječ o nestrukturalnoj skoliozi – posturalna skolioza (19–21).

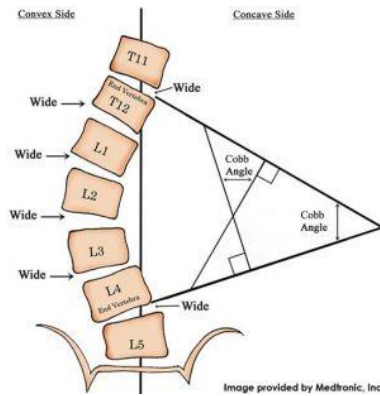
Asimetriju rebrenih lukova i položaja trupa mjerimo skoliometrom, praktičnim mjeračem koji nam pokazuje koliko je određeni dio trupa nagnut na određenu stranu (izraženo u stupnjevima). Skoliometar je koristan i kod školskih, sistematskih probirnih testova na skoliozu i smanjuje učestalost detekcije lažno pozitivnih skolioza na samo 3% (21).

Radiološkim pregledom trebamo klinički potvrditi dijagnostiku skolioze.

Na postero-anteriornom (PA) RTG prikazu potvrđujemo dijagnozu skolioze mjerenjem Cobbova kuta. Upravo ovaj način RTG snimanja izabran je zbog manje izloženosti osjetljive štitne žlijezde i prsnog koša RTG zračenju (19–21).

Posljednji kralješci na gornjem i donjem dijelu krivine koji su najviše nagnuti u odnosu na SPK nazivaju se krajnji kralješci.

Cobbovom metodom (slika 4.) mjerimo veličinu krivine u koronarnoj (frontalnoj) ravnini na PA RTG slici u stojećem stavu. Trebala bi iznositi barem 10° ako je riječ o skoliozi (20).



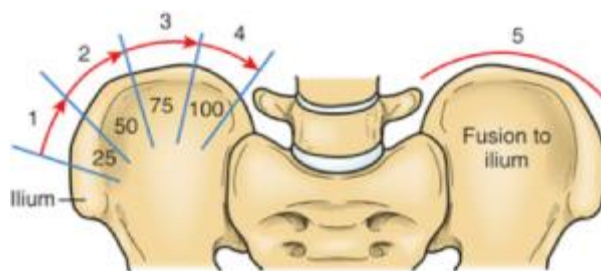
Slika 4. Mjerenje Cobb-ova kuta. Odredi se gornji krajnji kralježak i povuče linija paralelna s njegovom gornjom površinom. Na donjem krajnjem kralješku učini se slično, ali ta linija je paralelna s njegovom donjom površinom. Na svaku od tih linija povuče se okomica i na njihovom sjecištu izmjeri se Cobb-ov kut. Preuzeto iz:

<https://www.spinemd.com/news-philanthropy/scoliosis-measurements> (24)

Na PA RTG slici kralježnice u stojećem stavu, u koronarnoj ravnini izmjereni zavoji kralježnice prema Cobbu s najvećim kutom nazivamo primarna krivina skolioze (glavna krivina) (20).

Nakon što smo potvrdili kliničku dijagnozu skolioze RTG-om, mjerimo i pratimo veličinu skolioze i možemo slikati apofize ilijačne kriste i lijevog zapešća radi procjene koštane zrelosti. Sliku lijevog zapešća uspoređujemo sa standardnim slikama iz atlasa prema metodi Greulich i Pyle. Za bolje i lakše određivanje koštane zrelosti služimo se Risserovim znakom. Koštana je zrelost koštana dob bitna u svrhu procjene progresije skolioze.

Apofize su normalni koštani izdanci koji nastaju u zasebnom osifikacijskom središtu i spajaju se s kosti. One su mjesto hvatišta tetiva ili ligamenata. Risserovim znakom RTG prikazom procjenjujemo stupanj osifikacije ilijakalnih apofiza. Apofizno okoštavanje započinje od prednje spine iliace anterior superior i napreduje prema straga do spine iliace posterior superior (slika 5.) (19–21,25,26).



Slika 5. Postotak osifikacije ilijakalnih apofiza. Na slici su prikazani stupnjevi okoštavanja ilijakalnih apofiza (označeni brojkama od 1 do 5) prema sljedećem:

Stupanj 0 – okoštavanje ilijakalnih apofiza nije započelo

Stupanj 1 – osifikacija apofize zahvaća 25% ukupne duljine ilijačne kriste

Stupanj 2 – osifikacija apofize zahvaća 50% ukupne duljine ilijačne kriste

Stadij 3 – osifikacija apofize zahvaća 75% ukupne duljine ilijačne kriste

Stadij 4 – osifikacija apofize zahvaća 100% ukupne duljine ilijačne kriste, ali još nije došlo do potpunog srastanja s bočnom kosti

Stadij 5 – ilijakalna apofiza srasla je s krilom bočne kosti

Preuzeto i doručeno iz: <http://vsr.com.au/what-is-a-risser-sign/> (25)

Procjena koštane zrelosti prema Risseru bitna je u planiranju liječenja skolioze. Niži stupnjevi imaju tendenciju većeg napredovanja skoliotične krivine, pa prema tome modificiramo primjenu određene terapije (19–21,25,26).

MR-om i CT-om mogu se uočiti koštane promjene mnogo ranije nego RTG pretragom (20).

Najzanimljivija i najznačajnija klasifikacija skoliotičnih krivina u preoperativnoj obradi je Lenke klasifikacija.

Ova klasifikacija je značajna za preoperacijsko planiranje te u odabiru najboljih kirurških metoda i tehnika operacijskog liječenja skolioza.

Lenke klasifikacije odnosi se na IAS, ali se upotrebljava i kod procjene SMS. Lenke klasifikacija sastoji se od 3 koraka. Prvi korak sastoji se od identificiranja tipa krivine (tablica 1.)

Tablica 1. Određivanje tipa krivine – Lenke. Preuzeto iz:

<https://www.orthobullets.com/spine/2076/lenke-classification-of-ais> (27)

Tip krivine	Naziv krivine	PT**	GT	TL/L
Tip 1	GT	-	Strukturalna (glavna*)	-
Tip 2	Dvostruka torakalna (DT)	Strukturalna	Strukturalna (glavna*)	-
Tip 3	Dvostruka glavna (DG)	-	Strukturalna (glavna*)	Strukturalna
Tip 4	Trostruka glavna (TG)	Strukturalna	Strukturalna (glavna*)	Strukturalna (glavna*)
Tip 5	TL/L	-	-	Strukturalna (glavna*)
Tip 6	TL/L-GT	-	Strukturalna	Strukturalna (glavna*)

Strukturalna (glavna*) –ima najveći Cobbov kut i uvijek je strukturalna. U tipu 4 može biti prisutna glavna torakalna (GT) ili torakolumbalna/lumbalna (TL/L) krivina, ovisno koji je Cobbov kut veći.

** Ako je najveća krivulja proksimalna torakalna (PT), prema zadanom dodjeljuje se tipu 1 krivine.

Drugi korak je određivanje lumbalnog modifikatora: A gupi pripada kada SPK prolazi između pedikula apikalnog lumbalnog kralješka, B grupi ako SPK dodiruje pedikule apikalnog lumbalnog kralješka i C grupi ako SPK nije u kontaktu s apikalnim lumbalnim kralješkom.

Treći korak predstavlja određivanje sagitalnog torakalnog modifikatora (STM) mjerenjem Cobbova kuta između T5 i T12. Dijeli se na hipokifotični (<10°, označavamo ga znakom -), normalni (10-40°, označavamo ga slovom N) i hiperkifotični (>40°, označavamo ga znakom +) STM (27).

5.3. Pojavnost SMS i osnovne razlike od IAS

Od deformiteta kralježnice u MFS-u s visokom se incidencijom pojavljuju teške progresivne skolioze, promjene ravnoteže u sagitalnoj ravnini (kifoza, hipokifoza) i spondilolisteza (prednje iskliznuće kralješka).

Incidencija SMS iznosi 70 % kod pacijenata koji su prethodno izabrani iz referentnih spinalnih centara, iako je nešto niža (60 %) u populaciji osoba s MFS-om, u kojoj nije prethodno vršen probir pojedinaca. Gotovo četvrtina do polovina ovih pacijenata zahtijeva kirurško liječenje skolioze (22,23).

Do prije nešto više od 10-ak godina nije bilo jasno kako napreduje brzina progresije skoliotičnih krivina u MFS-u. Međutim, u sljedećem razdoblju otkriveno je da jednom kada skoliozu zamijetimo, progresija može biti dramatično brza. Naročito u infantilnoj skupini pacijenata sa SMS (4 tjedana do godine dana starosti) (22).

Iako postoje sličnosti između SMS i IAS, postoje brojne bitne razlike.

Uočena je veća prevalencija dvostrukih torakalnih i trostrukih glavnih krivina, a 40 % pacijenata s MFS-om ima kifožu veću od 50°. Ortoped koji se bavi liječenjem IAS ponekad se nađe u situaciji da liječi skoliozu kod pacijenata s MFS-om. I tada je situacija malo drugačija nego kod IAS za koju postoje smjernice za liječenje. Kod skolioze u MFS-u postoji tek nekoliko smjernica (23). Upravo manjak smjernica zahtijeva traganje za novim podacima kako bi se smjernice mogle uspostaviti.

Glavno obilježje SMS je da su krivine više rigidne od IAS. Zašto su te krivine rigidnije u ovom vezivno tkivnom poremećaju kod kojega je povećana zglobna fleksibilnost, nema još adekvatnog odgovora (22,23).

Obrasci skoliotičkih krivina u MFS-u slični su onima kod IAS. Razlikuje se njihova međusobna frekvencija.

Za razliku od skoliotičkih krivina pacijenata s IAS, osobe s MFS razvijaju krivine u mnogo mlađoj dobi. SMS pokazuje veću učestalost u infantilnoj (0-3 godine) i juvenilnoj (3-10 godina) dobnoj grupi.

Postranično nagnuti rendgenogrami pokazuju da je korekcija krivulje nešto manja kod pacijenata s MFS-om u odnosu na pacijente s IAS-om.

U SMS prisutne su široke varijacije pozicije kralježnice u sagitalnoj ravnini. Tešku hiperkifožu (više od 50°) nalazimo u 40 % pacijenata (22,23).

5.4. Progresivnost

SMS krivine preko 30° mjereno po Cobbu pokazuju progresiju za barem još 10°. Odrasle osobe s krivinom preko 50° pokazuju progresiju od 3° godišnje (22).

5.5. Liječenje

Teška skolioza dovodi do ugrožavanja kardiorespiratorne funkcije i narušava estetski izgled. Moguća je restriktivna plućna bolest (19).

5.5.1. Ortotsko liječenje

Liječenje skolioze ortozama manje je uspješno kod pacijenata s MFS nego kod pacijenata s IAS. Sponseller i suradnici ispitivali su uspješnost ortotske primjene u pacijenata sa SMS. Učinkovitost ortotske terapije iznosila je samo 18%, dok je učinkovitost ortotske terapije mnogo veća kod pacijenata s IAS (do 77 %). Mogući razlozi su veće sile koje djeluju na kralježnicu pacijenata s MFS, promjena prijenosa korektivnog pritiska na kralježnicu i mlađa dob početka nošenja ortoze. Većina pacijenata koji imaju krivinu veću od 25°, Risserovog stupnja 0-2 bit će potrebno operacijski liječiti čak i ako su nosili steznik.

Liječenje ortozama (steznicima) trebalo bi uzeti u obzir kod fleksibilnih progresivnih krivina raspona između 25 i 30 °, koje nemaju pridruženu torakalnu lordozu ili lumbalnu kifožu (28–30).

Nošenje ortoze nije indicirano za velike rigidne skoliotične krivine ili krivine povezane s torakalnom lordozom (31).

5.5.2. Operativno liječenje

Znanstvenim je istraživanjima ustanovljeno kako su preoperativna obrada bolesnika i individualno vođena kirurška tehnika ključni za uspješno kirurško liječenje SMS (31).

Kod planiranja operativnog liječenja moramo biti svjesni kardiovaskularnih komplikacija. Ako neoperativno liječenje skolioze potraje predugo, ona napreduje do stadija kada je izvođenje operacije opasno. Za krivine koje progrediraju unatoč terapiji ortozom i za sve krivine koje prelaze 40°, preporuča se spinalna fuzija.

Prije operacijskog zahvata potrebno je učiniti ECHO te kompletnu kardio-pulmonalnu obradu. ECHO se procjeni dilatacija korijena aorte. To je metoda koja nam je puno osjetljivija od klasične auskultacije srca. Prije operacijskog zahvata na kralježnici, bilo kakvu pojavu aortalne dilatacije treba liječiti medikamentozno ili kirurški.

Osim RTG-a u preoperativnoj procjeni služimo se i drugim slikovnim metodama. CT služi u procjeni koštane adekvatnosti. MR-om gledamo postoji li duralnaektazija.

Uvažavajući nekoliko bitnih odrednica, možemo prevenirati dekompresiju kralježnice. Uz dovoljno pažnje posvećene sagitalnom profilu, fuzijom kralježaka na razini neutralnog i stabilnoga kralješka, uz izbjegavanje pretjerane korekcije upravo to i postizemo (32,33).

Kod operacije SMS koriste se prednji i stražnji pristup te njihova kombinacija.

Općenito skoliozu korigiramo na tri glavna načina.

Prvi je postavljanje u kralježnicu glavnih sidrenih, uporišnih materijala. Transpedikularni vijci koriste tijelo kralješka kao sidro i omogućuju ortopedu poboljšanu korekciju defekta u odnosu na druge metode. U današnje vrijeme njihova primjena postala je najraširenija u korekciji skolioza pa tako i SMS. Postoje i mnoge druge metode poput kuka i hibridna metoda (kombinacija kuka i vijaka), ali nisu toliko učinkovite kao transpedikularni vijci (23).

Drugi način je mobilizacija kralježnice. U uporabi su razne tehnike: intraoperativna trakcija, multipla Ponte-style osteotomija, prednje i stražnje oslobađanje te mnoge resekcijske metode.

Treći način je ispravljanje spinalnog deformiteta, postavljanjem vijaka “freehand“ ili “image-guided“ tehnika. Od mobilizacijskih tehnika koriste se prednje i stražnje oslobađanje (32).

Na sličan način na koji se korigira IAS, izvodi se korekcija SMS. Poduzima se čvrsta fuzija i održavanje položaja korekcije kralježnice (32). S vremenom uspoređivanjem uspješnosti različitih kirurških tehnika uočene su pojedinačne međusobne razlike. Tako se pokazalo da je grupa pacijenata liječenih s Harington instrumentacijom sa sublaminalnim žicama pokazala višu stopu komplikacija i manju stabilnost kralježnice. U MFS je uočeno stanjenje laminae kralježaka i zbog toga uporaba laminarnih kuka može rezultirati njenim pomakom i frakturom laminae (34,35).

Prema radu Lipton i sur. (36) preporuča se artrodeza za primarne i sekundarne krivine kod pacijenata s MFS-om. Individualno bi trebali razmotriti najgornju krivinu kod pacijenata koji imaju trostruki obrazac krivina.

Brojna istraživanja pokazala su kako stražnji, prednji i kombinirani operacijski pristup imaju svoje mjesto primjene. Retrospektivno za Lenke 2, 3, 6 tip skoliotičnih krivulja uglavnom se upotrebljavala stražnja spinalna fuzija. Nebalansiranost trupa i atipična kompenzatorna krivina trebale bi predstavljati upozorenje ortopedu i tada će bolje prihvaćena metoda biti stražnja spinalna fuzija (31).

Lenke 1 i 5 tip skoliotičnih krivina indicira na liječenje prednjom instrumentiranom fuzijom. Prednji pristup pokazao se koristan i kod opsežne duralne ektazije.

Ustanovljeno je kako bi se pretjerana korekcija Cobb-ovog kuta trebala napustiti i više usmjeriti na postizanje dobro balansirane kralježnice (31).

Selektivna instrumentacija pokazala je dobru sposobnost za spontanom korekcijom kompenzatornih krivina. Selektivna fuzija je bila uspješna kod Lenke 1B i C skoliotičnih krivina (37).

Kirurška intervencija uključuje više nivoa korekcije s više distalnom i proksimalnom korekcijom. Zahtijeva veću korekciju sagitalne ravnine. Također je uočena veća progresija male proksimalne torakalne krivine koja nije zahvaćena fuzijom i stoga se predlaže niži prag fuzije kod SMS u odnosu na IAS. Zbog potrebe povećanog broja segmentalne fiksacije i

nasljedne hiperfleksibilnosti zglobova pretpostavlja se da se postiže bolja korekcija SMS u sagitalnoj ravnini u odnosu na IAS (33).

5.6. Gubitak krvi i trajanje operacije

Prema literaturi (31,34,38,39) operacije SMS traju vremenski dulje i veći je gubitak krvi za vrijeme operacijskog zahvata u odnosu na IAS. Nadalje, uočene su razlike u duljini trajanja operacije i prosječnom gubitku krvi unutar skupine pacijenata SMS. Pacijenti liječeni kombiniranim prednjim i stražnjim pristupom imali su veći gubitak krvi i dulje trajanje operacije nego oni liječeni samo stražnjim pristupom. Također, uočen je prosječno veći gubitak krvi kod prednje instrumentirane fuzije u odnosu na stražnju spinalnu fuziju.

U odnosu na IAS, kod SMS je uočena veća količina auto-transfundirane krvi i više transfuzije pune krvi (38).

5.7. Komplikacije kirurškog zahvata

Broj kirurških komplikacija je veći kod SMS u odnosu na IAS. Komplikacije nakon kirurškog zahvata kod pacijenata sa SMS javljaju se u 30% slučajeva, a polovica od njih zahtijeva reoperaciju. Glavni uzroci reoperacije su: neadekvatna fuzija, likvoreja te infekcija rane. Od komplikacija nakon stražnjeg operacijskog pristupa javljaju se rane i kasne komplikacije (31,32,39).

5.7.1. Rane komplikacije

Neurološka ozljeda javlja se općenito kod približno 0,4% slučajeva SMS. Ona je uzrokovana nepažljivim ulaskom instrumenata tijekom operacijskog zahvata. Ostali mogući uzroci spinalne ozljede su spinalne anomalije, ishemično oštećenje te produženje kralježnice za

vrijeme zahvata. Intraoperativno zbrinjavanje neurološkog deficita postiže se održavanjem srednjega arterijskog tlaka iznad 90 mmHg i povećanom koncentracijom udahnutoga kisika (32,39).

Infekcija rane jedna je od ranih postoperativnih komplikacija. Pojavljuje se s približnim udjelom od 5%. Prva 4 dana postoperativno temperatura je povišena normalno, ali se postupno snižava. Ako se javi povišenje temperature inad 38.8°C možemo posumnjati na infekciju. Najčešći uzročnik infekcije je *Staphylococcus aureus*. Kada uspostavimo dijagnozu infekcije rane, potrebno ju je otvoriti, pažljivo isprati i učiniti debridman. Antibiotici se primjenjuju u trajanju od 3-6 tjedana. Ako je prisutna ozbiljna infekcija ili gram negativan infekt (*Pseudomonas* ili *E.coli*), potrebno je ostaviti umotanu ranu otvorenu kako bi se omogućilo stvaranje granulacija(32,39).

Ileus je česta komplikacija nakon kombinirane prednje i stražnje spinale fuzije. Prilikom pojave ileusa nastavljamo s intravenskom naknadom tekućine sve dok se oralna prehrana u potpunosti može podnositi.

Atelektaze su česti uzrok povišene temperature nakon operacije skolize, zajedno s povišenom temperaturom. Nakon što se pacijent mobilizira one ubrzo nestaju.

Slučajno tijekom operacijskog zahvata može doći do ozljede pleure i pleuralna šupljina može se otvoriti transverzalnim spinalnim nastavcima. Time dolazi do pneumotoraksa. Za velike pneumotorakse potrebno je stavljanje prsnog katetera (32,39).

Ozljeda duralne ovojnice nastupa tijekom micanja ligamentum falavum ili insercije kuke i žice. Duralna ozljeda javlja se u visokoj stopi od približno 10% operacija SMS (39). Kod stražnjeg pristupa ostale komplikacije su: krivi nivo fuzije, urinarne komplikacije i gubitak vida.

Urinarne komplikacije javljaju se u vidu neadekvatnog, pretjeranog lučenja ADH. Javlja se u neposrednom postoperacijskom razdoblju u visokom postotku pacijenata nakon stražnje spinalne fuzije. Večer nakon operacije najviše je izražena oligurija, a sljedećih nekoliko dana ona se normalizira.

Gubitak vida javlja se kod 0,16 % pacijenata. Uzrok je kosi Trendelenburg-ov položaj, a smatra se da dovodi do povišenog intraokularnog tlaka i time povisuje rizik gubitka vida. Ostali mogući rizični čimbenici su anemija, duga-segmentalna fuzija i mlađa dob (32).

5.7.2. Kasne komplikacije

Jedna od kasnih postoperativnih komplikacija SMS je pseudoartroza. Dijagnostika pseudoartroze postavlja se pomoću slikovnih radiografskih metoda RTG-a i CT-a, gdje možemo uočiti puknuti implant. Često uz primjenu mnogih pomoćnih dijagnostičkih metoda teško uočavamo pseudoartrozu. Ponekad pseudoartrozu uočavamo jedino kirurškom eksploracijom.

Lumbalna je lordoza kasna komplikacija kod koje uočavamo da pacijent stoji s nagibom prema naprijed. Takav položaj može uzrokovati bolove u području zdjelice i kralježnice.

Nakon zasebno učinjene stražnje fuzije može se pojaviti pretjerani rast prednjeg dijela kralježaka što vodi deformaciji – Crankshaft fenomen. Prevenirira se primjenom kombinacije prednje i stražnje fuzije (32).

Pet do sedam dana nakon kirurškog zahvata kod pacijenata sa SMS moguća je pojava mučnine i bilijarnog povraćanja koje je uzrokovano oteknućem duodenuma u području između donje mezenterične arterije s prednje, te aorte i kralježnice sa stražnje strane. U tom slučaju uvodimo nazogastričnu sondu i intravenski nadoknađujemo tekućinu. Gastroenterološkom obradom potvrđujemo sindrom gornje mezenterične arterije. Poduzete mjere omogućuju rezoluciju duodenalne otekline. U nekim je slučajevima potrebna kirurška intervencija presjecanjem Treitzova ligamenta.

Među ostale kasne komplikacije ubrajamo dekompenzaciju trupa i kasnu infekciju (32).

Luhmann i sur. (40) navode kako ukupna stopa reoperacija kod IAS iznosi 3,9 %. Reoperacija je najčešća zbog: infekcije, pseudoartroze i progresije krivine neoperiranog dijela kralježnice.

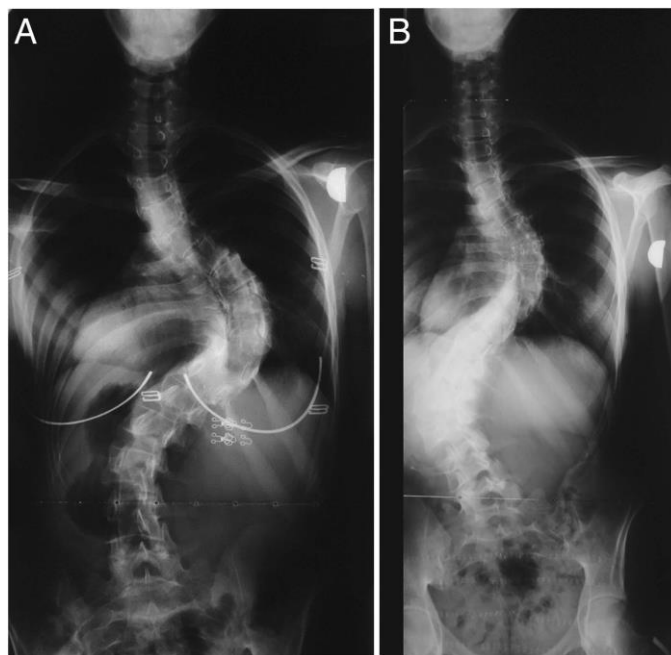
5.8. Halogravitacijska trakcija

Čimić i sur. (41) prikazuju na koji način duljina halogravitacijske trakcije utječe na korekciju skoliotične krivine kod monozigotnih blizanki s MFS-om.

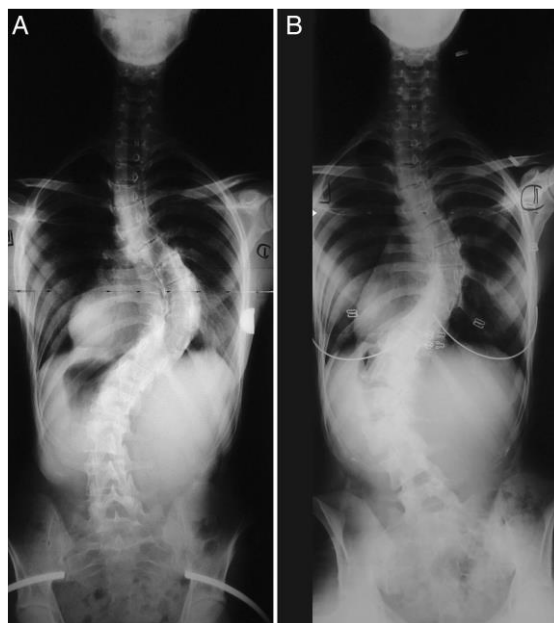Halogravitacijska trakcija može biti korištena umjesto metode prednjeg oslobađanja. Ova metoda koristi se kako bi se umanjile respiratorne i kardiovaskularne komplikacije prisutne kod prednjeg oslobađanja.

Halogravitacijska trakcija je izvedena po 24 satnom režimu uz potporu psihologa i fizioterapeuta. Početna težina utega bila je 1,5 kg. Povećavala se za 1 kg na dan, a u slučaju intolerancije, za 0,5 kg na dan. Planirana je trotjedna halogravitacijska trakcija prije operativnog liječenja. Kod blizanke A provedena je u trajanju od 3 tjedna, a kod blizanke B prekinuta je nakon 2 tjedna zbog psihološke nelagode. Vrijeme halogravitacijske trakcije koreliralo je s preoperativnom korekcijom skoliotične krivine. Preoperativno postignuta korekcija iznosila je 31% kod blizanke A i 18% kod blizanke B. Nakon halogravitacijske trakcije izvedena je stražnja fuzija s hibridnom instrumentacijom.

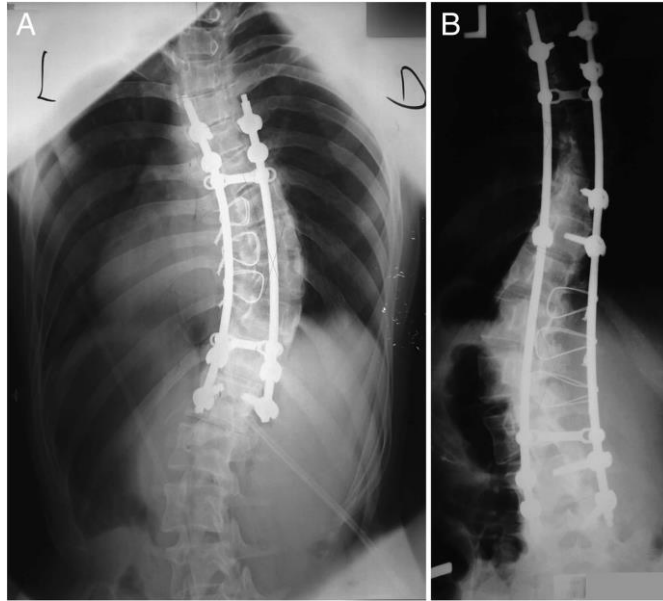
Postoperativno nije uočena razlika korekcije krivine između blizanki. Iznosila je oko 50 % kod obje blizanke. Nakon dvije godine očitovani gubitak korekcije torakalne krivine iznosio je 3° kod blizanke A i 4° kod blizanke B (41).



Slika 6. RTG PA prikaz krivina blizanki prije započetog liječenja. Na slici A (lijeva slika) prikazana je desna torakalna krivina blizanke A. Na slici B (desna slika) prikazana je desna torakalna i lijeva lumbalna krivina blizanke B. Preuzeto iz: Cimić M, Crnogaca K, Vrdoljak O, Bicanic G. Halogravity traction in the preoperative treatment of scoliosis in twins with marfan syndrome. *BMJ Case Rep.* 2015;2015:1–4 (41).



Slika 7. RTG PA prikazi krivina blizanki na zadnji dan liječenja halogravitacijskom trakcijom. Slika A (lijeva slika) prikazuje smanjenje Cobbova kuta desne torakalne krivine blizanke A. Slika B (desna slika) prikazuje smanjenje Cobbova kuta desne torakalne i lijeve lumbalne krivine kod blizanke B. Preuzeto iz: Cimić M, Crnogaca K, Vrdoljak O, Bicanic G. Halogravity traction in the preoperative treatment of scoliosis in twins with marfan syndrome. *BMJ Case Rep.* 2015;2015:1–4 (41).



Slika 8. Postoperativni PA RTG prikaz krivina blizanki. Slika A (lijeva slika) prikazuje korekciju torakalne krivine kod blizanke A koja je iznosila 50%. Slika B (desna slika) prikazuje korekciju torakalne krivine kod blizanke B koja je iznosila 47 %. Preuzeto iz: Cimic M, Crnogaca K, Vrdoljak O, Bicanic G. Halogravity traction in the preoperative treatment of scoliosis in twins with marfan syndrome. *BMJ Case Rep.* 2015;2015:1–4 (41).

5.9. Zaključak

U ovom preglednom radu vidjeli smo glavna obilježja MFS-a. Nadalje, prikazana su zajednička obilježja skolioza različitih etiologija i istaknute su posebnosti SMS.

Preoperativna priprema pacijenata sa SMS i strategija planiranja kirurškog liječenja od velike nam je važnosti. Sve više se naglašava važnost individualnog pristupa liječenju pacijenata sa SMS. On nam je bitan kako bi za određenog pacijenta izabrali najbolju moguću operacijsku metodu i tehniku tijekom operacijskog zahvata, s ciljem postizanja što boljeg postoperacijskog ishoda.

Liječenje SMS susreće se s mnogim izazovima. Neki od njih su efikasnost ortotskog liječenja, brojne prilagodbe kirurškog liječenja i komplikacije operacijskog zahvata. Primjena ortoze, kao definitivne metode liječenja, nije učinkovita. Fuzija kralježnice povezuje se s brojnim problemima, poput povećane potrebe za nadoknadom krvi, zatajenja operacijske instrumentacije, pseudoartroza i postoperacijska progresija krivine.

Operacije SMS traju vremenski dulje i pacijenti s MFS imaju veći gubitak krvi za vrijeme operacijskog zahvata u odnosu na IAS.

Prednji pristup pokazao se koristan kod Lenke 1 i 5 tipa skoliotičnih krivina i kod prisutne duralne ektazije.

Stražnji pristup koristimo kod Lenke 2, 3 i 6 tipa skoliotičnih krivina, nebalansiranosti trupa i atipičnih kompenzatornih krivina.

Ostaje nam niz činjenica za koje još ne znamo koje su i kako utječu na operacijski tijek i konačni ishod liječenja. Također, nepoznato je na koji način najbolje spriječiti napredovanje skoliotične krivine u pacijenata sa SMS i kako postići što uspješniju i sigurniju korekciju skolioze.

Tehnike i operacijski postupci još uvijek nisu u potpunosti prilagođeni pacijentima sa SMS.

U vremenu koje slijedi očekuje se otkrivanje i definiranje čimbenika, ključnih za postizanje što uspješnijeg i dugotrajnijeg rezultata kirurškog liječenja pacijenata sa SMS.

6. Zahvale

Zahvaljujem mentoru, izv. prof. dr. sc. Tomislavu Đapiću, prim. dr. med., koji me je vodio u pisanju diplomskog rada.

Hvala obitelji i prijateljima na razumijevanju tokom uloženog vremena za pisanje diplomskog rada.

Hvala roditeljima Franji i Vesni na potpori i printanju materijala.

Hvala Ani koja me pokrenula na pisanje rada.

Posebna zahvala mojoj sestri Heleni koja mi je omogućila laptop za pisanje.

7. Literatura

1. Bunce NH, Ray R. Cardiovascular disease. U: Kumar P, Clark ML, ur. Kumar and Clark's clinical medicine. 9. izd. Edinburgh etc.: Elsevier; 2016. str. 931–1056.
2. Winn HR, Youmans and Winn neurologic surgery: Marfan syndrome. 7. izd. New York: Elsevier; 2017.
3. Sivasankari T, Mathew P, Austin RD, Deci S. Marfan Syndrome. J Pharm Bioallied Sci. 2017;9(1): 73–77.
4. Doyle A, Doyle J, Dietz HC. Bone and joint disorders. U: Kliegman RM, Stanton B, Geme J, Schor NF, ur. Nelson textbook of pediatrics. 20. izd. Philadelphia: Elsevier; 2016. str. 3384–3389.
5. Braunwald E, Freedom RM. Marfan syndrome [slika s interneta]. 1997 [pristupljeno 03.05.2018.]. Dostupno na: <https://www.merckmanuals.com/professional/pediatrics/connective-tissue-disorders-in-children/marfan-syndrome>
6. Jones, K. Walker–Murdoch wristsign [slika s interneta]. 2015 [pristupljeni 03.05.2018.]. Dostupno na: <https://clinicalgate.com/cardiology-7/>
7. Figure 7 : Positive thumb (steinberg) sign [slika s interneta]. ©2010 [pristupljeno 04.05.2018.]. Dostupno na: http://www.njcponline.com/viewimage.asp?img=NigerJClinPract_2012_15_3_364_100653_f7.jpg
8. Prashanth I. Medscape: Marfan syndrome workup [Internet]. 2017 [pristupljeno 08.05.2018.]. Dostupno na: <https://emedicine.medscape.com/article/1258926-workup#c6>

9. Madan-Khetarpal S, Arnold G. Genetic disorders and dysmorphic conditions. U: Zitelli BJ, McIntire S, Nowalk AJ, ur. Zitelli and Davis' atlas of pediatric physical diagnosis. 7. izd. Philadelphia: Elsevier; 2012. str. 1-43.
10. Loeyls BL, Dietz HC, Braverman AC, Callewaert BL, De Backer J, Devereux RB, i sur. The revised Ghent nosology for the Marfan syndrome. J Med Genet. 2010;47(7):476-485
11. Devereaux M, Hart D. Neurological Disorders. U: Jankovic J, Mazziotta J, Pomeroy S, Daroff R, ur. Bradley's neurology in clinical practice, 7. izd. sv. 2. Philadelphia: Elsevier; 2016. str. 1736-1765.
12. Prashanth I. Marfan syndrome treatment & management [Internet]. 2017 [pristupljeno 08.05.2018.]. Dostupno na: <https://emedicine.medscape.com/article/1258926-treatment>
13. Medscape: atenolol (Rx) [Internet]. © 2017 [ažurirano 01.10.2017. pristupljeno 21.05.2018.]. Dostupno na: <https://reference.medscape.com/drug/tenormin-atenolol-342356#5>
14. Ferri FF. Diseases and disorders. U: Sciscione A, Yee J, Tong IL, Zimmermann B, Wylie J, ur. Ferri's clinical advisor 2018. 5. izd. Elsevier; 2018. str. 795-795.
15. Bitterman AD, Sponseller PD. Marfan syndrome: a clinical update. J Am Acad Orthop Surg. 2017;25(9):603-609.
16. Braverman AC, Harris KM, Kovacs RJ, Maron BJ. Eligibilityanddisqualificationrecommendations for competitiveathleteswithcardiovascularabnormalities : taskforce 7 : aorticdiseases, includingMarfansyndrome. J Am CollCardiol. 2015;66(21):2398-2405.
17. Deen J, Chandrasekaran S, Stout K, Easterling T. Pregnancy and coexisting diseases. U: Landon MB, Driscoll DA, Jauniaux ERM, Galan HL, Grobman WA, Berghella V, ur. Gabbe's obstetrics essentials. 7. izd. Philadelphia: Elsevier; 2018. str. 274-282.

18. Fusar-Poli P, Klersy C, Stramesi F, Callegari A, Arbustini E, Politi P. Determinants of quality of life in Marfan syndrome. *Psychosomatics*. 2008;49(3):243-248.
19. Pećina M, i sur. *Ortopedija: Deformacije kralježnice*. 3. izd. Zagreb: Naklada Ljevak; 2004. str. 211–219.
20. Matoković D. Radiološka mjerenja linija, osi i kutova koštano-zglobnog sustava: Skolioza. Zagreb: Medicinska naklada; 2015. str. 93-104.
21. Antičević D. Skolioze i adolescencija. *Medicus*. 2010;19(1):51–60.
22. Bridwell KH, DeWald RL. *Textbook of spinal surgery*. 2. izd. Philadelphia: Lippincott-Raven Publishers; 1997. str.299-300.
23. Qiao J, Xu L, Liu Z, Zhu F, Qian B, Sun X, i sur. Surgical treatment of scoliosis in Marfan syndrome: outcomes and complications. *Eur Spine J*. 2016;25(10):3288–3293.
24. Heines C, Good C, Subach B, Thomas S, Bharara N, Nguyen T. Image provided by Medtronic, Inc. [slika s interneta]. 2014 [pristupljeno 02.05.2018.]. Dostupno na: <https://www.spinemd.com/news-philanthropy/scoliosis-measurements>
25. Comerford D. Percent ossification of iliac epiphysis [slika s interneta]. 2012 [pristupljeno 03.05.2018.]. Dostupno na: <http://vsr.com.au/what-is-a-risser-sign/>
26. Sharma R, Goel A. Apophysis [Internet]. 2018 [pristupljeno 20.04.2018.]. Dostupno na: <https://radiopaedia.org/articles/apophysis>
27. Moore D. Lenke classification of AIS [Internet]. 2018 [pristupljeno 21.04.2018.]. Dostupno na: <https://www.orthobullets.com/spine/2076/lenke-classification-of-ais>
28. Sponseller PD, Bhimani M, Solacoff D, Dormans JP. Results of brace treatment of scoliosis in Marfan syndrome. *Spine*. 2000;25(18):2350–2354.

29. Nachemson I, Peterson L-E. Effectiveness of treatment with a brace in girl who have adolescent idiopathic scoliosis. *The Journal of Bone and Joint Surgery*. 1995;77(6):815–820.
30. Rowe DE, Bernstein SM, Riddick MF, Adler F, Emans JB, Gardner-Bonneau D. A meta-analysis of the efficacy of non-operative treatments for idiopathic scoliosis. *J Bone Joint Surg Am*. 1997;79(5):664–674.
31. Zenner J, Hitzl W, Meier O, Auffarth A, Koller H. Surgical outcomes of scoliosis surgery in Marfan syndrome. *J Spinal Disord Tech*. 2014;27(1):48–58.
32. Warner W, Sawyer J. *The Spine*. U: Azar F, Beaty J, Canale S, ur. *Campbell's operative orthopaedics*. 13.izd. New York City: Elsevier;©2017. str. 1897–2120.
33. Gjolaj JP, Sponseller PD, Shah SA, Newton PO, Flynn JM, Neubauer PR, i sur. Spinal deformity correction in Marfan syndrome versus adolescent idiopathic scoliosis. *Spine*. 2012;37(18):1558–1565.
34. Di Silvestre M, Greggi T, Giacomini S, Cioni A, Bakaloudis G, Lolli F, i sur. Surgical treatment for scoliosis in Marfan syndrome. *Spine*. 2005;30(20):597-604.
35. Li ZC, Liu Z De, Dai LY. Surgical treatment of scoliosis associated with Marfan syndrome by using posterior-only instrumentation. *J Pediatr Orthop B*. 2011;20(2):63–66.
36. Lipton GE, Guille JT, Kumar SJ. Surgical treatment of scoliosis in Marfan syndrome: guidelines for a successful outcome. *J Pediatr Orthop*. 2002;22(3):302–307.
37. Chang KW, Chang KI, Wu CM. Enhanced capacity for spontaneous correction of lumbar curve in the treatment of major thoracic-compensatory C modifier lumbar curve pattern in idiopathic scoliosis. *Spine*. 2007;32(26):3020–3029.
38. Liang W, Yu B, Wang Y, Li Z, Qiu G, Shen J, i sur. Comparison of posterior correction results between Marfan syndrome scoliosis and adolescent idiopathic

- scoliosis-a retrospective case-series study. *J Orthop Surg Res.* 2015;10(1):1–6.
39. Levy BJ, Schulz JF, Fornari ED, Wollowick AL. Complications associated with surgical repair of syndromic scoliosis. *Scoliosis.* 2015;10(1):1–16.
 40. Luhmann SJ, Lenke LG, Bridwell KH, Schootman M. Revision surgery after primary spine fusion for idiopathic scoliosis. *Spine.* 2009;34(20):2191–2197.
 41. Cimic M, Crnogaca K, Vrdoljak O, Bicanic G. Halogravity traction in the preoperative treatment of scoliosis in twins with Marfan syndrome. *BMJ Case Rep.* 2015;1-4.

8. Životopis

Andrija Kramarić rođen je 19. ožujka 1990. godine u Zagrebu. Pohađao je osnovnu školu Ivana Gorana Kovačića u Zagrebu. Nakon toga je završio 3. zagrebačku Gimnaziju, prirodoslovno-matematički smjer. Medicinski fakultet Sveučilišta u Zagrebu, upisao je 2012. godine. Andrija Kramarić raspolaže znanjem engleskog jezika i znanjem španjolskog jezika.