

# Upotreba ultrazvučnih metoda u kontroli i praćenju bolesnika nakon minimalno invazivnih endovaskularnih zahvata aorte

---

Ćutić, Borna

Master's thesis / Diplomski rad

2018

Degree Grantor / Ustanova koja je dodijelila akademski / stručni stupanj: **University of Zagreb, School of Medicine / Sveučilište u Zagrebu, Medicinski fakultet**

Permanent link / Trajna poveznica: <https://um.nsk.hr/um:nbn:hr:105:427733>

Rights / Prava: [In copyright](#)/[Zaštićeno autorskim pravom.](#)

Download date / Datum preuzimanja: **2025-03-22**



Repository / Repozitorij:

[Dr Med - University of Zagreb School of Medicine Digital Repository](#)



**SVEUČILIŠTE U ZAGREBU  
MEDICINSKI FAKULTET**

**Borna Ćutić**

**Upotreba ultrazvučnih metoda u kontroli i  
praćenju bolesnika nakon minimalno invazivnih  
endovaskularnih zahvata aorte**

**DIPLOMSKI RAD**



**Zagreb 2018.**

**SVEUČILIŠTE U ZAGREBU  
MEDICINSKI FAKULTET**

**Borna Ćutić**

**Upotreba ultrazvučnih metoda u kontroli i  
praćenju bolesnika nakon minimalno invazivnih  
endovaskularnih zahvata aorte**

**DIPLOMSKI RAD**

**Zagreb 2018.**

Ovaj diplomski rad izrađen je na Kliničkom zavodu za dijagnostičku i intervencijsku radiologiju Kliničke bolnice Merkur pod vodstvom izv.prof.dr.sc. Vinka Vidjaka, dr.med i predan je na ocjenu u akademskoj godini 2017./2018.

Mentor: izv.prof.dr.sc. Vinko Vidjak, dr.med

## **Popis kratica s objašnjenjem**

**3D CEUS** – trodimenzionalni prikaz contrast enhanced ultrasonography

**AAA** – aneurizma abdominalne aorte

**ABI** – ankle-brachial pressure indeksa

**ARDS** – adult respiratory distress syndrome

**CD** – color doppler

**CDUS** – color doppler ultrasound

**CEUS** – contrast enhanced ultrasonography

**CIN** – contrast-induced nephropathy

**CT** – kompjuterizirana tomografija

**CTA** – kompjuterizirana tomografska angiografija

**EVAR** – endovascular aortic repair

**IVUS** – intravascular ultrasonography

**MR** – magnetska rezonanca

**MRA** – magnetska rezonantna angiografija

**USCA** – ultrasound contrast agent

# SADRŽAJ

## SAŽETAK

## SUMMARY

<b>1. UVOD</b> .....	<b>1</b>
<b>2. ANEURIZME AORTE</b> .....	<b>4</b>
2.1. ANEURIZME ABDOMINALNE AORTE .....	4
2.2. Liječenje aneurizme abdominalne aorte.....	6
<b>3. ENDOVASKULARNI POPRAVAK AORTE</b> .....	<b>8</b>
3.1. Komplikacije nakon endovaskularnih zahvata.....	9
3.1.1. Komplikacije specifične za EVAR .....	10
<b>4. NAČELO RADA DIJAGNOSTIČKOG ULTRAZVUKA</b> .....	<b>11</b>
4.1. Uvod .....	11
4.2. Nastanak ultrazvučnih valova .....	12
4.3. Konstrukcija sonde .....	13
4.4. Vrste osnovnih slikovnih prikaza .....	14
4.4.1. A-prikaz (amplitude mod) .....	15
4.4.2. B-prikaz (brightness mod) .....	16
4.4.3. M-prikaz (motion mod) .....	18
4.5. Kolor dopler ultrazvuk.....	18
4.5.1. Klinička primjena CDUS nakon endovaskularnih zahvata aorte .....	20
4.6. Intravaskularni ultrazvuk (IVUS) .....	23
4.7. CONTRAST ENHANCED ULTRASONOGRAPHY (CEUS) .....	26
4.7.1. Opis metode .....	26
4.7.2. Ultrazvučna kontrastna sredstva (USCA) .....	26
4.7.3. Tehnika primjene CEUS-a.....	27
4.7.4. Klinička upotreba ceus-a nakon endovaskularnih zahvata .....	28
<b>5. ZAKLJUČAK</b> .....	<b>32</b>
<b>6. ZAHVALE</b> .....	<b>33</b>
<b>7. LITERATURA</b> .....	<b>34</b>
<b>8. ŽIVOTOPIS</b> .....	<b>42</b>

## **SAŽETAK**

### **Upotreba ultrazvučnih metoda u kontroli i praćenju bolesnika nakon minimalno invazivnih endovaskularnih zahvata aorte**

**Borna Ćutić**

Minimalno invazivni endovaskularni zahvati u domeni intervencijske radiologije obuhvaćaju perkutane intervencije na aorti, njezinim glavnim ograncima te drugim perifernim arterijama. Ovi zahvati najčešće se koriste u endovaskularnom popravku aneurizmi aorte, no koriste se i u drugim vaskularnim patologijama kao što su pseudoaneurizme, disekcije, okluzije i rupture.

Nakon ovakvih zahvata nužna je redovna radiološka kontrola bolesnika radi utvrđivanja uspješnosti učinjenog zahvata te detekcije mogućih komplikacija radi potrebe za sekundarnim intervencijama. Trenutačni općeprihvaćeni zlatni standard u radiološkoj kontroli i praćenju bolesnika nakon endovaskularnih zahvata jest kompjuterizirana tomografska angiografija (CTA) s magnetskom rezonancijom (MRA) kao suplementarnom metodom. Ove dijagnostičke slikovne metode su iznimno skupe, nisu uvijek primjenjive u svih pacijenata, koriste potencijalno štetne kontrastne medije za funkciju jetre i bubrega u bolesnika. CTA izlaže bolesnike štetnom ionizirajućem zračenju, a MRA se ne može primijeniti u bolesnika s metalnim implantatima ili u klaustrofobičnih.

Usavršavanjem ultrazvučnih metoda i neškodljivih ultrazvučnih kontrastnih medija ova široko dostupna, jednostavna i neionizirajuća dijagnostička metoda te njezini razni modaliteti mogu se koristiti kao jednakovrijedna zamjena standardnim slikovnim metodama.

**KLJUČNE RIJEČI:** ultrazvučne metode, aneurizma aorte, contrast enhanced ultrasonography, intravascular ultrasound CEUS, EVAR

## **SUMMARY**

### **The use of ultrasonography in patient follow-up after minimally invasive endovascular procedures of the aorta**

**Borna Ćutić**

The minimal invasive endovascular interventions in the field of intervention radiology include percutaneous interventions on the aorta, its main branches and other peripheral arteries.

These procedures are most commonly used in endovascular repair of aortic aneurysms, but are also used in other vascular pathologies such as pseudoaneurysms, dissections, occlusions and ruptures. Following these interventions, a regular radiological control of the patient is necessary to determine the effectiveness of the performed procedure and to detect possible complications in the need of secondary interventions. The current commonly accepted gold standard for radiotherapy and follow-up of patients after endovascular procedures is computed tomography angiography (CTA) with magnetic resonance angiography (MRA) as a supplemental method. These diagnostic imaging methods are quite expensive, not applicable in all patients and they demand potentially harmful contrast media for patients liver and kidney function. CTA exposes patients to harmful ionizing radiation, and MRA can not be used in patients with metal implants or fear of confined spaces.

Further improvements of ultrasonography methods and ultrasound contrast agents this widely available, simple and non-radiating diagnostic method and its various modes can be used as an equivalent replacement for standard imaging modalities.

**KEY WORDS:** ultrasonography, aortic aneurysm, contrast enhanced ultrasonography, intravascular ultrasound CEUS, EVAR



## 1. UVOD

Razvoj radioloških metoda, napredak medicinske tehnologije te usavršavanje medicinske opreme otvorile su velike mogućnosti za razvitak nove discipline unutar medicinske grane radiologije pod nazivom intervencijska radiologija. Intervencijska radiologija podrazumijeva terapijski i dijagnostički orijentiranu supspecijalnost koja obuhvaća širok raspon minimalno invazivnih postupaka vođenih pod nadzorom raznih slikovnih metoda. Prednosti i mogućnosti minimalno invazivnih postupaka intervencijske radiologije naspram klasičnih kirurških tehnika svrstavaju ovo disciplinu u sastavni dio suvremene kliničke medicine.(1)

Polje intervencijske radiologije svoj povijesni razvoj duguje prije svega radiološkim dijagnostičkim kontrastnim pretragama koje su se počele razvijati sredinom 1950.-tih godina. (2)

Eksperimentalni radovi E. Moniza (3) u 1920.-im godinama doveli su do razvitka angiografije kao radiološke slikovne metode prikaza krvnih žila. Angiografija se temelji na jednostavnom principu ubrizgavanja za rentgenske zrake nepropusnog kontrastnog sredstva putem obične igle u žilu od interesa - arterije, vene ili limfne žile. Neposredno nakon primjene kontrastnog sredstva uzastopne rentgenske snimke ciljanog dijela tijela omogućavaju prikaz obrisa struktura u kojima se kontrastno sredstvo nalazi.(4) Razvitkom slikovne metode prikaza žilnih struktura angiografijom postavljen je jedan od osnovnih preduvjeta svih minimalno invazivnih endovaskularnih zahvata.(2)

1953. godine S.I. Seldinger objavljuje rad u kojem opisuje usavršenu tehniku primjene kontrastnog sredstva u angiografskim pretragama putem polietilenskog katetera. Glavni princip tehnike je uvođenje katetera, istog promjera kao i igla kojom se vrši perkutani pristup žili, preko savitljive metalne žice vodilice koja se uvodi kroz iglu korištenu za punkciju nakon njezina uklanjanja.(5) Opisana tehnika je zaslužna za porast popularnosti angiografije te njezinu afirmaciju kao vrlo korisne dijagnostičke metode do sredine 1960. godina.(2)

Spomenuta dostignuća su ispunila potrebne predispozicije za razvitak radiologije kao terapijske specijalnosti. 1964. godine Dotter C.T. prepoznaje potencijal novorazvijenih angiografskih metoda za primjenu u vaskularnoj kirurgiji. Upotrebom ranije navedenih metoda Dotter zahvatom transluminalne rekanalizacije aterosklerotskih okluzija femoralne arterije (6) započinje eru intervencijske radiologije. U narednim desetljećima daljnjim usavršavanjem perkutanih kateterskih sustava, vaskularnih intraluminalnih stentova i metoda njihove implantacije za razne patologije vaskularnog sustava dovode široke primjene u invazivnoj kardiologiji te supstituiraju određeni broj otvorenih kirurških zahvata u vaskularnoj kirurgiji.

Revolucionaran korak u zamjeni određenih klasičnih operativnih metoda u vaskularnoj kirurgiji aorte minimalno invazivnim endovaskularnim zahvatima učinili su Juan Parodi i Julio Palmaz. Ovaj tim argentinskih intervencijskih radiologa svoj višegodišnji rad na polju usavršavanja intraluminalnih stentova i metoda njihove implementacije zaključili su 1990. godine prvom ikad uspješno izvedenom endovaskularnom intervencijom isključivanja lumena aneurizme abdominalne aorte iz krvotoka pomoću stent-graft sistema.(7) Ovaj pionirski zahvat u polju intervencijske radiologije danas je poznat pod nazivom endovaskularni popravak aneurizme (EVAR, endovascular aneurysm repair) i postao je metoda izbora za liječenje rupturirane i ne rupturirane aneurizme abdominalne aorte. (8)

Suvremeno polje intervencijske radiologije nezamislivo je bez upotrebe ultrazvuka kao dijagnostičkog alata i metode praćenja uspješnosti izvedenih endovaskularnih postupaka. Ultrazvučne metode svoj razvitak duguju otkriću piezoelektričnog efekta 1880. godine od strane braće Currie te njegovom kasnijem korištenju u vojne svrhe za vrijeme Prvog svjetskog rata. Sonari za otkrivanje podmornica su bili prvi oblik primjene ultrazvučni valova za otkrivanje položaja objekta u prostoru.(9)

Zasluge za prvu upotrebu ultrazvučnih valova u dijagnostičke svrhe pripisuju se Karlu Dussiku, bečkom neurologu. Dussik je sa svojim timom 1942. godine pokušao otkriti tumore mozga mjereći transmisiju ultrazvučnih valova kroz neurokranij.(10)

Ultrazvuk je slikovna dijagnostička metoda koja koristi fizikalne principe širenja i odbijanja mehaničkih valova za prikaz tkiva različitih akustičkih svojstava. Metoda se temelji na emisiji ultrazvučnih frekvencija od 2 do 20 MHz u tkivo od interesa putem ultrazvučne sonde. Nakon prodora valova kroz tkivo te njihova odbijanja od površine različitih struktura sonda detektira reflektirane valove. Računalna obrada detektiranih ultrazvučnih odjeka omogućava njihovu različitu vizualnu interpretaciju. Najrašireniji način vizualnog prikaza je tzv. B-mod ili B-prikaz (*B-brightness*) koji omogućava prikaz dvodimenzionalne slike na ekranu. Postoje i druge vrste prikaza optimizirani za vizualizaciju protoka krvi (*color doppler*), trodimenzionalni prikaz neke anatomske regije (3D-UZV), oslikavanje pokreta određenog tkiva u vremenu (M-mod), prikaz specifičnih kontrastnih sredstava (CEUS), itd.(11)

Ultrazvuk je danas nezaobilazan dijagnostički alat koji pronalazi primjenu u gotovo svim granama medicine. Koristi se u radiologiji, internoj medicini, ginekologiji i opstetriciji, pedijatriji, oftalmologiji, kirurgiji, otorinolaringologiji. U nefrologiji, urologiji, fizikalnoj medicini te ortopediji može se koristiti i kao terapijsko sredstvo za zagrijavanje oštećenog ili tumorskog tkiva te pulverizaciju različitih vrsta konkremenata.

U usporedbi s drugim slikovnim metodama u intervencijskoj radiologiji ultrazvuk posjeduje brojne prednosti. Veća dostupnost i mobilnost ultrazvučnog uređaja za koji ne trebaju posebno dizajnirane prostorije, niža cijena pretrage, jednostavnost, manji broj kontraindikacija, neograničena ponovljivost pretrage, neinvazivnost, bezbolnost te najbitnija prednost koja je nekorištenje štetnog ionizirajućeg zračenja te štetni kontrastnih sredstava. Sve navedene prednosti moderne ultrazvučne tehnike uz upotrebu kontrastnih sredstava čine ultrazvuk visokovrijednom dijagnostičkom metodom u praćenju uspješnosti izvršenih endovaskularnih intervencija.

## **2. ANEURIZME AORTE**

Aneurizma je naziv za abnormalno lokalno proširenje arterije koje nastaje kao posljedica ateroskleroze, infekcije ili traume. Bolesna stijenka arterije gubi elastičnost i čvrstoću, te se pod djelovanjem krvnog tlaka širi. Aneurizme mogu biti i kongenitalne, najčešće na bazi mozga, kao posljedica nasljedne slabosti kolagena (Marfanov sindrom, Ehlers-Danlovov sindrom). Po svojoj anatomskoj lokalizaciji aneurizma može zahvaćati torakalni dio aorte, abdominalni dio aorte ili se protezati iz prsišta u trbušnu šupljinu pa ju nazivamo torakoabdominalnom aneurizmom.

### **2.1. ANEURIZME ABDOMINALNE AORTE**

Aneurizma abdominalne aorte (AAA), uz infarkt miokarda i moždani udar, ubraja se u najčešće bolesti krvnih žila. Aneurizma aorte je trajno proširenje (dilatacija) aorte za 50% njenog normalnog promjera. S obzirom na anatomske pozicije u odnosu na okolne anatomske strukture, aneurizme možemo podijeliti na: suprarenalne (renalne arterije izvire iz aneurizme koja se nalazi iznad i ispod njihove razine), pararenalne (aneurizma počinje od razine renalnih arterija i nalazi se ispod njih, arterije su dio proksimalnog kraja aneurizme), jukstarenalne (aneurizma se nalazi odmah ispod renalnih arterija, ali one nisu dio nje) i infrarenalne (aneurizma se u potpunosti nalazi ispod renalnih arterija). Infrarenalnu lokalizaciju aneurizme abdominalne aorte nalazimo u otprilike 95% pacijenata. (12)

Normalni promjer infrarenalnog dijela trbušne aorte u ljudi starijih od 50 godina je 1,5 cm u žena i 1,7 cm u muškaraca. Uvećanje infrarenalnog dijela aorte na 3 cm u promjeru ili veće smatra se aneurizmom. (13) U tablici 1. prikazani su faktori rizika za razvitak, rast i rupturu AAA.

TABLICA 1. FAKTORI RIZIKA ZA RAZVOJ, RAST I RUPTURU ANEURIZME

<b>RAZVOJ AAA</b>	<ul style="list-style-type: none"> <li>• Pušenje</li> <li>• Hiperkolesterolemija</li> <li>• Hipertenzija</li> <li>• Muški spol</li> <li>• Pozitivna obiteljska anamneza</li> </ul>
<b>RAST AAA</b>	<ul style="list-style-type: none"> <li>• Uznapredovala životna dob</li> <li>• Teža srčana bolest</li> <li>• Prijašnji moždani udar</li> <li>• Pušenje</li> <li>• Transplantacija srca ili bubrega</li> </ul>
<b>RUPTURA AAA</b>	<ul style="list-style-type: none"> <li>• Ženski spol</li> <li>• ↓ FEV1</li> <li>• Veći početni promjer AAA</li> <li>• Viši srednji arterijski tlak</li> <li>• Pušenje</li> <li>• Transplantacija srca ili bubrega</li> </ul>

Asimptomatsko je 60 do 70 % aneurizmi abdominalne i torakalne aorte, dok 20% AAA rupturira bez ikakvih prethodnih simptoma u kliničkoj slici. Ruptura se javlja u 1%-3% muškaraca u dobi od 65 godina ili više, uz smrtnost od 40-70%. (14) Procjena je kako se stopa učestalosti klinički relevantnih aneurizmi (promjera 4 cm ili više) povećava za oko 2% do 4% svakih 10 godina. Odnos promjera AAA i vjerojatnost rupture AAA prikazana je u tablici 2.

Tablica 2. Rizik od rupture AAA u jednogodišnjem periodu određen vanjskim promjerom aneurizme (ESVS—European Society for Vascular Surgery(15), SVS—Society for Vascular Surgery (16) )

Jednogodišnji rizik od rupture AAA (%) u odnosu na promjer AAA (mm)		
Promjer AAA (mm)	ESVS (%)	SVS (%)
30–39	0	0
40–49	1	0.5–5
50–59	1–11	3–15
60–69	10–22	10–20
70–79	30–33	20–40
≥80		30–50

Aneurizmatički tromb uobičajena je posljedica turbulencije i kavitacije krvne struje unutar aneurizme. Može se vidjeti ultrazvukom ili CT-om. Obično iznutra oblaže stijenku aneurizme i može biti različite debljine. Često je lumen kroz koji se održava protok krvi, širinom sličan ili jednak normalnom lumenu aorte, pa se aneurizma može aortografijom previdjeti. Tromb na neki način štiti degeneriranu stijenku aorte od rupture.

## 2.2. Liječenje aneurizme abdominalne aorte

Postoji više terapijskih metoda za liječenje AAA. Ovisno o veličini i brzini rasta aneurizme, prisutnosti simptoma te općeg stanja bolesnika nadležni liječnik može se odlučiti za konzervativan pristup i praćenje, kirurško liječenje otvorenim pristupom te endovaskularno liječenje. *Society for Vascular Surgery* je 2009. godine izdalo opsežne smjernice za procjenu rizika od rupture te smjernice za liječenje AAA. (17)

Indikacije za operativni zahvat su sve simptomatske ili rupturirane AAA, sve asimptomatske aneurizme veće od 5,0-5,5 cm u promjeru te brzinom rasta AAA od

≥5 mm kroz 6 mjeseci. Konzervativni pristup je indiciran, prema rezultatima nekoliko dosadašnjih velikih studija—ADAM (18), CAESAR (19), PIVOTAL (20) i UKSAT (21), u ženskih pacijenata s AAA promjera <5.0 cm i u muškaraca s AAA promjera <5.5 cm. Indikacije za operativni zahvat temeljene na promjeru AAA navedene su u tablici 3.

Tablica 3. Indikacije za operativno liječenje AAA (esvs—european society for vascular surgery, acc/aha—the american college of cardiology/american heart association)

<b>ESVS</b>	<b>ACC/AHA</b>
Muškarci s AAA≥55mm	Muškarci/žene s AAA≥55mm
Muškarci s AAA≥50mm i visok rizik rupture Žene s AAA≥50mm	Muškarci/žene sa simptomatskom AAA Muškarci/žene s rastućom AAA (≥0.5cm/6 mj)
Muškarci/žene sa simptomatskom AAA Muškarci/žene s rastućom AAA (≥1cm/god)	

Aneurizme promjera manjeg od 4,0 cm ne zahtijevaju elektivni zahvat, već procjenu rizika od rupture i redovne kontrole u vremenskom razmaku od 6 mjeseci koje podrazumijevaju ultrazvučni nadzor rasta aneurizme. Promjena životnih navika i liječenje kardiovaskularnih komorbiditeta koji su faktori rizika u takvih bolesnika može pridonijeti usporenju daljnjeg rasta aneurizme.

Odluka o daljnjem postupku za aneurizme promjera od 4,0 do 4,9 cm ovisi o karakteristikama same aneurizme (veličina i rast, prisutnost simptoma) i općem stanju pacijenta (operativni rizik). Operativni zahvat nije prvi izbor liječenja, iako aneurizme ove veličine mogu imati stopu rupturiranja čak 6 % godišnje.

Operativni zahvat podrazumijeva klasični otvoreni kirurški pristup aneurizmi ili endovaskularni zahvat. U centrima koji provode obje metode, preferira se endovaskularno liječenje. Otvoreno kirurško liječenje rezervirano je za posebne indikacije, a u centrima koji nemaju mogućnost endovaskularnog liječenja, jedina je terapijska mogućnost. Najčešća indikacija za otvoreno kirurško liječenje uz dostupnost EVAR-a anatomske su varijacije proksimalnog vrata aorte. Nepovoljni vrat aorte definiran je prisutnošću jedne od navedenih karakteristika: kut angulacije

≥60°, duljina vrata manja od 10 mm, promjer veći od 28 mm, kalcificiranost ≥50%, tromb koji zauzima ≥50% lumena, oblik obrnutog stošca.

### 3. ENDOVASKULARNI POPRAVAK AORTE

Endovaskularni popravak aorte (EVAR) je vrsta endovaskularne operacije u domeni intervencijske radiologije koja se koristi za liječenje patologija aorte, najčešće aneurizme abdominalne aorte (AAA) ili aneurizme torakalne aorte. Za razliku od klasičnog otvorenog operacijskog zahvata endovaskularni pristup je puno neinvazivniji. Njime se izbjegava otvaranje trbušne šupljine, resekcija retroperitoneuma te sve komplikacije koje prate takav opsežan kirurški zahvat. Retrospektivne studije pokazuju da se korištenjem EVAR-a smanjio bolnički mortalitet pacijenata s rupturiranom i nerupturiranom AAA, boravak u bolnici je skraćen te je rehabilitacija bolesnika značajno brža. (8)

Postupak se izvodi angiografskim salama u sterilnim uvjetima pod rendgenskim vođenjem i podrazumijeva stavljanje endografta (proteza napravljena od dakrona ili teflona) u područje AAA koji isključuje lumen aneurizme iz krvotoka. Metoda za svoju uspješnost zahtijeva određene anatomske predispozicije. Područje vrata aorte mora biti zadovoljavajuće veličine kako bi se endograft mogao postaviti, arterija kroz koju se pristupa mora biti dovoljno širokog lumena i dovoljno ravnog toka. Vaskularni pristup može se učiniti perkutanom tehikom ili kirurškom incizijom. Ovisno o segmentu aorte na kojemu će se raditi endovaskularni popravak te pogodnosti perifernih arterija vaskularni pristup se može osigurati kroz zajedničku femoralnu ili brahijalnu arteriju. Zatim se modificiranom Seldingerovom metodom uvode žica vodilica, kateter i na kraju endograft.

Postoji nekoliko vrsta endograftova: bifurkacijski, aorto-unilateralni femoralni i tubularni. Bifurkacijski endograft koristi se u više od 95% slučajeva, a ogranci za udove, ili krakovi (limb), mogu se postaviti u zajedničke ili vanjske ilijačne arterije. Ukoliko se takav endograft ne može postaviti, koristi se aorto-femoralni. On se kombinira s postavljanjem femoro-femoralne prenosnice i okluzijom kontralateralne



femoralne arterije. Poseban oblik su endograftovi s ograncima ili fenestrirani graftovi, koji se koriste prilikom potrebe uključivanja drugih arterija u sam endograft.

### **3.1. Komplikacije nakon endovaskularnih zahvata**

Komplikacije nakon endovaskularnih zahvata dijelimo na opće te komplikacije specifične za zahvat. Također, s obzirom na vremensku komponentu javljanja komplikacija možemo ih podijeliti na akutne i kronične.

Opće komplikacije su zajedničke svim perkutanim endovaskularnim zahvatima. Podrazumijevaju komplikacije vezane uz mjesto punkcije i perkutanog pristupa krvožilju, komplikacije vezane uz upotrebu intravaskularnog kontrasta te komplikacije vezane uz izloženost ionizirajućem zračenju.(22)

Postpunkcijske komplikacije su najčešće komplikacije od navedenih. Javljaju se tijekom zahvata, neposredno ili unutar nekoliko dana nakon zahvata. Ove komplikacije obuhvaćaju niz vaskularnih patoloških stanja za čije je razlikovanje i potvrdu najbolja dijagnostička metoda ultrazvuk. Radi se o krvarenju mjesta punkcije zbog perforacije arterije ili neadekvatne hemostaze, disekciji arterije, pseudoaneurizmi arterije, formiranju A-V fistule ili apscesa te embolizaciji ugrušaka koji dovode do okluzije perifernog arterijskog stabla.

Kontrastni materijal korišten tijekom postupka ima nekoliko štetnih učinaka. Oni uključuju idiosinkratske (anafilaktoidne) reakcije, anafilaktički šok te ekstravazaciju intravaskularno primijenjenog kontrasta. Ovisno o količini i vrsti korištenog kontrasta, općem stanju pacijenta te kvaliteti funkcije pojedinih organa koji metaboliziraju kontrastno sredstvo može doći do oštećenja parenhima jetre i bubrega. Unutar prvih nekoliko dana nakon zahvata može se razviti nefropatija inducirana kontrastnim sredstvom (contrast-induced nephropathy, CIN). Čimbenici kao što su dijabetes, kronična bolest bubrega, kongestivno zatajenja srca te upotreba kontrasta visoke osmolarnosti i velikog viskoziteta mogu povećati pacijentov rizik od razvoja CIN-a.(23)

Ovisno o vrsti te težini specifičnog zahvata pacijenti su izloženi i različitim razinama ionizirajućeg zračenja. Dosadašnje prospektivnih studije pokazuju da ekspozicija kumulativnoj dozi ionizirajućeg zračenja za vrijeme EVAR-a te u prvoj godini postintervencijskog praćenja predstavlja rizik od radijacijski inducirano oštećenja kože te pojave kasnijih malignih oboljenja. (24) Prema istraživanju R. A. Weerakkody i suradnici prag od 2 Greya za moguće radijacijski inducirano oštećenje kože bio je dostignut u čak 29% EVAR-a.(25) Kod doza od 2 Gy, ozljede kože se manifestiraju eritemom, bolom i površinskim oštećenjem sličnim opeklini.

### **3.1.1. Komplikacije specifične za EVAR**

S obzirom na specifičnosti tehnike endovaskularnog popravka aorte te korištenje endografta za isključenje lumena aneurizme iz krvnog protoka razlikujemo više mogućih komplikacija. Ruptura grafta (1%-2%), „kinking“ grafta (2%), migracija grafta(1%-2%), te njegova tromboza (2%-4%) uz infekciju i aortoenteričnu fistulu čine rijetke komplikacije. Najčešće komplikacije koje se javljaju u 14.6% do 25% slučajeva svih učinjenih EVAR-a jest pojava *endoleak-a*.

Endoleak je anglosaksonski pojam koji označava prodora krvi u lumen aneurizme nakon endovaskularnog zahvata zbog neadekvatnog pozicioniranja endografta, retrogradnog toka krvi kroz visceralne arterije, oštećenja stijenke endografta ili njegove poroznosti. Promjer korištenog endografta mora biti 10-20% veći od promjera vrata aorte na mjestu gdje će se endograft postaviti. U slučaju manjeg promjera aorte neće doći do primjerenog „sidrenja“ grafta za stijenku aorte, što dovodi endoleaka. Preširoki promjeri endografta dovode do nabiranja materijala i posljedične migracije endografta, kasne dilatacije aorte te ponovnog endoleaka.

Postoji pet vrsta endoleaka: tip I (prolaz krvi pored proksimalnog ili distalnog mjesta fiksacije endografta zbog neadekvatne fiksacije endografta), tip II (retrogradni tok krvi kroz arterije koje polaze s aorte, poput lumbalnih arterija ili donje mezenterične arterije), tip III (prodor krvi kroz oštećenje stijenke endografta ili mjesto spajanja glavnog dijela endografta s krakovima), tip IV (prodor krvi kroz endograft zbog poroznosti materijala) i tip V (porast promjera aneurizmatičke vreće bez

prisutnosti vidljivog endoleaka). (Tablica 4.) Endoleak rezultira dotokom krvi u aneurizmatSKU vreću koja se zbog povećanog volumena i tlaka krvi nastavlja širiti te prijeti rupturom.(26)

Doživotna kontrola i praćenje pacijenata nakon EVAR-a je preporučena kao standard.(15) Međutim, još ne postoji konsenzus oko optimalnog protokola za praćenje.

Endoleaks (Type)	Source of pengraft flow
I	Attachment site
A	Proximal end of the stentgraft
B	Distal end of the stentgraft
C	Iliac occluder
II	Branch leaks without attachment site leaks
A	Simple: one patent branch
B	Complex: two or more patent branches
III	Stentgraft defect
A	Junctional leak or modular disconnect
B	Fabric holes
IV	Stentgraft fabric porosity <30 days after placement
Endoleaks (Time of detection)	Primary, present from time of EVAR Secondary, appearing after prior negative CTA <sup>a</sup>
Endotension	AAA enlargement with increased intrasac pressure after EVAR without visualised endoleak on delayed contrast CTA.

From White et al.<sup>514</sup>, Chaikof et al.<sup>511</sup>, Veith et al.<sup>512</sup>

<sup>a</sup> CTA: Computed tomographic scan with delayed imaging.

Tablica 4. Klasifikacija endoleaka i endotenzije stentgrafta. Prema White et al.,

## 4. NAČELO RADA DIJAGNOSTIČKOG ULTRAZVUKA

### 4.1. Uvod

Ultrazvučni valovi su mehanički valovi koji se šire kroz tkivo. Prefiks ultra- označava da se radi o valovima čije frekvencije nadilaze gornju granicu ljudskom uhu čujnog zvuka od 20 kHz. U tijelu se ultrazvuk prvenstveno širi longitudinalnim valovima, kod kojih čestice tkiva titraju uzduž smjera širenja valova. Za medicinsku primjenu se koriste zvučni valovi frekvencijskog raspona od 2 do 20 MHz. Te frekvencije omogućuju najbolju kombinaciju penetracije te rezolucije ultrazvučnog

vala u ljudskim tkivima. Brzina širenja ultrazvučnog vala određenim tkivom definirana je umnoškom frekvencije i valne duljine vala.

Prolaskom ultrazvučnog vala čestice tkiva titraju te stvaraju se područja povećane gustoće i područja smanjene gustoće medija kroz koji se val širi. Zbog promjena gustoće, dolazi i do lokalnih promjena tlaka koju nazivamo akustičkim tlakom. Širenjem kroz tkivo ultrazvučni val podilazi fizikalnim fenomenima apsorpcije, raspršenja, loma te odbijanja.

Odbijanje valova pri prijelazu kroz različita tkiva predstavlja fizikalno načelo na kojem se temelji ultrazvučna dijagnostika i ovisi o akustičkim karakteristikama pojedinih tkiva. Te karakteristike se označavaju pojmom akustičke impedancije koju definiramo kao odnos akustičkog tlaka i brzine kretanja čestice koje taj tlak izaziva, pojednostavljeno, mjerom otpora prolaska ultrazvučnog vala iz jednu vrste tkiva u drugu.<sup>(11)</sup> Akustička impedancija tkiva ovisi ponajviše o gustoći tkiva. Što je tkivo gušće njegova otpor prolasku zvučnog vala je veći te je i odbijanje vala veće.

Na granici dvaju tkiva različitih impedancija dolazi do odbijanja i loma ultrazvučnih valova. Što je impedancija između tkiva veća to je veće i odbijanje valova. <sup>(27)</sup>

Odbijeni valovi bivaju detektirani sondom te njihova fizikalna svojstva pomoću računalne obrade prevedena u slikovni prikaz na ekranu. Odbijeni valovi pružaju dvije vrste informacija u obliku fizikalnih veličina. Amplituda odbijenog vala nam govori koliko energije nosi odbijeni val odnosno koliko energije je tkivo apsorbiralo. Vrijeme od emisije do detekcije odbijenog vala nam daje informaciju na kojoj je udaljenosti tkivo od kojeg se val odbija.

#### **4.2. Nastanak ultrazvučnih valova**

Proizvodnja ultrazvučnih valova temelji se na načelu obrnutog piezoelektričnog efekta. Braća Pierre i Jacques Curie 1880.godine objavljuju svoj eksperimentalni rad u kojem opisuju da pri mehaničkoj deformaciji raznih kristala dolazi do reorijentacije pozitivnih i negativnih naboja unutar kristalne strukture. Time

dolazi do stvaranja razlike električnih potencijala i pojave slabe razlike električnog potencijala.(28) Njihov daljnji rad dovest će do otkrića da ako tvar kristalne strukture stavimo u promjenjivo električno polje dolazi do promjena dimenzija kristala i proizvodnje mehaničkih vibracija. Piezoelektrični kristal vibrira frekvencijom oscilacija električnog polja u kojem se nalazi.

Izvor ultrazvučnog vala jest ultrazvučna sonda. To je pretvarač koji u svojem kućištu sadržava piezoelektrični kristal. Kućište služi kao nosač aktivnog elementa (piezoelektričnog kristala) i izolator između električnog polja te pacijenta i korisnika. Sonda pretvara energiju oscilirajućeg električnog polja u mehaničku energiju zvučnih valova obrnutim piezoelektričnim efektom. Kod detekcije odbijenog mehaničkog vala, piezoelektrični kristal u sondi pod utjecajem vala zatitra i na njegovoj površini se javlja elektricitet koji se detektira. Sonde obično sadrže višebrojne aktivne elemente raspoređene u redove.

Većina ultrazvučnih uređaja posjeduje mogućnost proizvodnje kontinuiranog i pulsno ultrazvučnog vala. Češće su u upotrebi pulsni valovi koji nastaju primjenom električnog napona određene frekvencije u ograničenom vremenskom trajanju od 2-3 perioda vala. Kontinuirani ultrazvučni valovi nastaju neprekidnim korištenjem oscilirajućeg napona.

#### **4.3. Konstrukcija sonde**

Svi ultrazvučni sustavi koriste pretvarače električne energiju u mehaničku energiju ultrazvučnih valova. Ti pretvarači se nazivaju ultrazvučnim sondama. Sonda je dio ultrazvučnog uređaja kojim manualno manipulira ultrasoničar. Ona sadrži piezoelektrične elemente koji su smješteni u kućištu. Broj i raspored piezoelektričnih elementa se razlikuje ovisno o vrsti sonde. Za konstrukciju sonde koriste se prirodni kristali i umjetni materijali. Češće se koriste umjetni, kao što je polikristalni olovo-cirkonij-titanat, jer prirodni imaju slab piezoelektrični efekt. Također postoje i plastični semikristalni materijali kao što je viniliden difluorid i njegovi derivati. Njihova glavna prednost je što se mogu proizvoditi u obliku tankih fleksibilnih folija debljine od 6 do 50  $\mu\text{m}$  i jeftini su, ali i manje trajni. Najnovija tehnologija u proizvodnji piezoelemenata su kompozitni materijali.(29)

Ovisno o namjeni te o dijelu tijela na koje se primjenjuju sonde po svojoj konstrukciji možemo podijeliti u nekoliko vrsta. Razlikujemo vanjske i unutarnje sonde s obzirom koriste li se na površini tijela ili se koriste unutar tjelesnih šupljina (ezofagealna, vaginalna, rektalna itd.) Vanjske sonde se koriste češće i u više medicinskih dijagnostičkih disciplina. Unutarnje sonde se upotrebljavaju na užem području ciljanih specijalističkih pregleda.

S obzirom na raspored piezoelektričnih kristala, površinu sonde i frekvencijsko područje emitiranih valova razlikujemo tri najčešće vrste sondi.

Linearne sonde su dizajnirane za prikaz površinskih struktura u tijelu. Piezoelektrični kristali su linerno raspoređeni unutar kućišta, površina sonde je ravna, a ultrazvučne zrake su međusobno paralelne. Frekvencije ultrazvučnih valova su visoke, između 10 i 12 Mhz te ultrazvučni snopovi takvih sondi imaju manju penetraciju, ali izvrsnu rezoluciju. Dobivena ultrazvučna slika je pravokutnog oblika i linearne sonde se koriste za dijagnostiku i nadzor nad intervencijama tkiva i površinskih struktura.

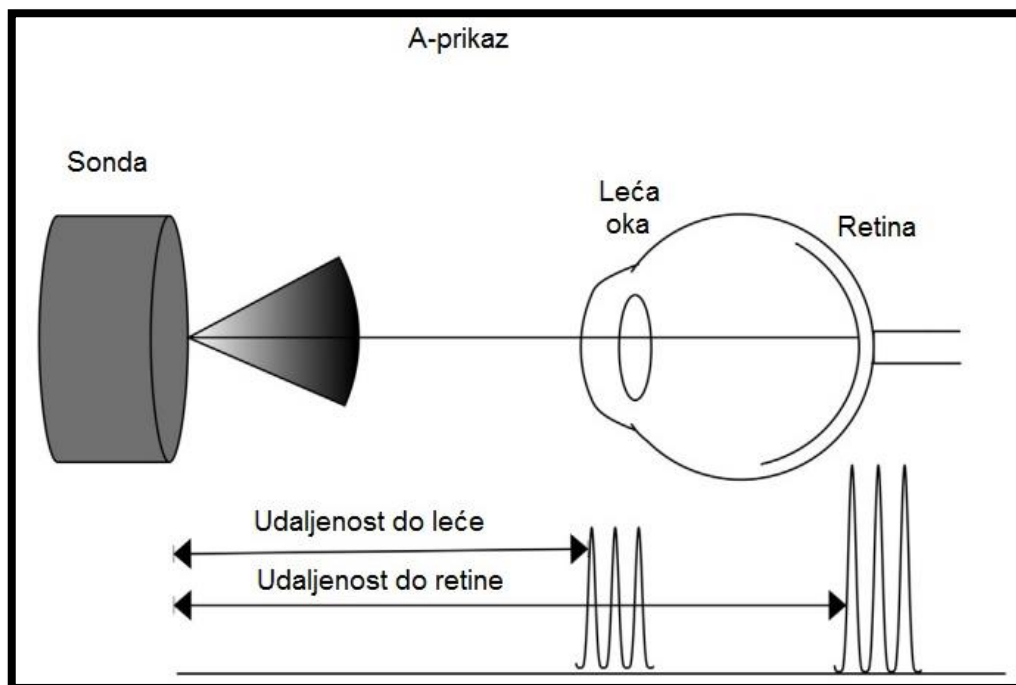
Konveksna sonda je dobila ime po svojoj zaobljenosti površine te kurvilinearom rasporedu piezoelektričnih elemenata. Emitira ultrazvučne zrake frekvencija 2.5MHz – 7.5MHz, ultrazvučni snop je širi od onog emitiranog linearnom sondom te je njegova penetrantnost veća. Omogućava prikaz struktura na većoj dubini uz nešto lošiju rezoluciju. Uglavnom se koristi za ultrazvučni prikaz abdominalnih struktura.(29) *Phased array* sonde poznatije i kao „kardiološke“ sonde su koje imaju ravnu površinu kućišta, a sam ultrazvučni snop je elektronički navođen. Time je postignuta mala kontaktna površina sonde, ali velika širina dubina i širina snopa kao kod konveksne sonde. Frekvencija ultrazvučnih valova je slična onima kod konveksne sonde i glavnu upotrebu pronalazi u kardiologiji. Zbog svoje male površine omogućava da se umetne između rebara, a širina i dubina ultrazvučnog snopa omogućavaju prikaz dubljih struktura kao što je srčani mišić.(30)

#### **4.4. Vrste osnovnih slikovnih prikaza**

Ovisno o načinu računalne obrade detektiranih valova razlikujemo više vrsta mogućih načina prikaza dobivenih informacija u slikovnom obliku. Postoje tri glavne vrste slikovnih prikaza A-prikaz (A-amplitude), B-prikaz (B-brightness) i M-prikaz (M-motion).

#### 4.4.1. A-prikaz (amplitude mod)

A-prikaz je naziv za jednodimenzionalni prikaz pomoću kojeg se putem sonde dobije povratna informacija o amplitudi odbijenog vala u jedinici vremena. Ovaj prikaz omogućava samo vizualizaciju dubine na kojoj se nalazi promatrana površina odnosno tkivo. (Slika 1.) Zbog svoje karakteristike da precizno odredi veličinu promatranog tkiva koristi se u oftalmologiji za određivanje dimenzija oka. Korištenje samo jednog izoliranog vala za razliku od snopa valova u drugim prikazima ograničavaju ovu vrstu prikaza u drugim specijalističkim granama.



Slika 1. A-mod: ultrazvučno dobiveni prikaz jest graf amplitude odbijenog vala u jedinici vremena. Vrijeme potrebno da se registrira odbijeni val je proporcionalno udaljenosti površine od koje se val

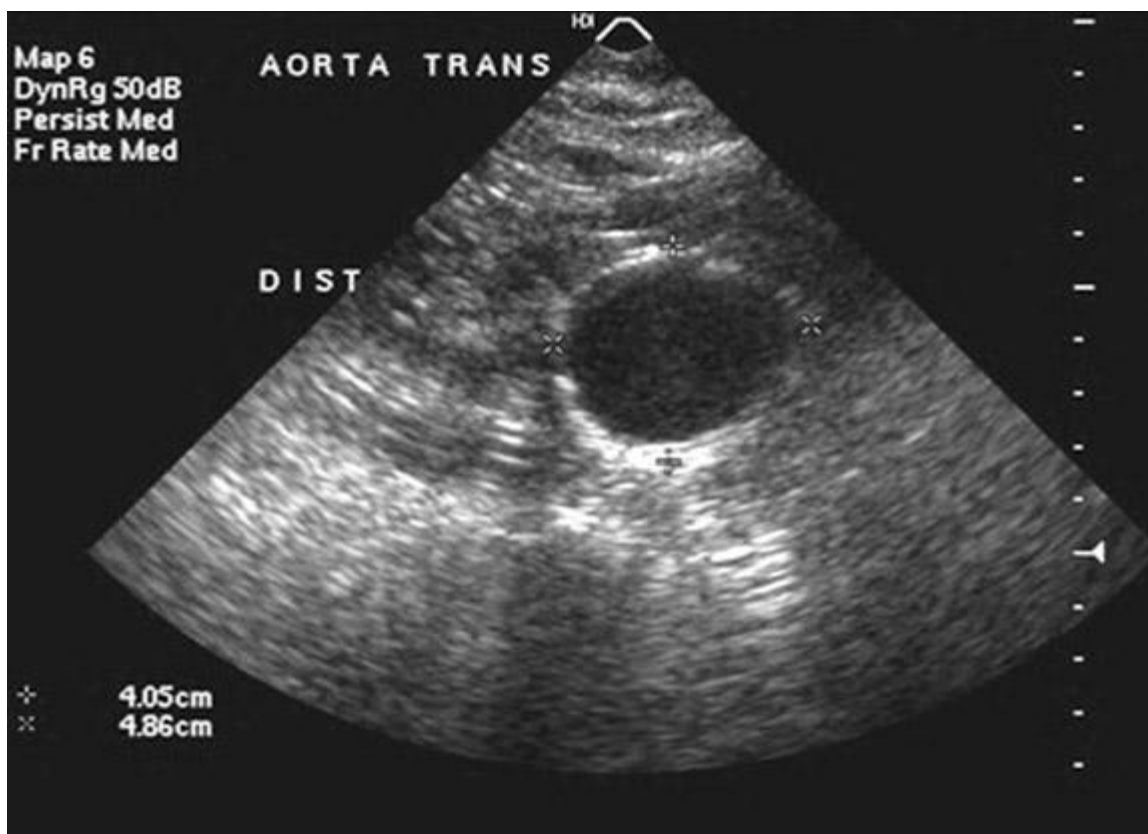
reflektira. Prema Brnjas-Kraljević (2001.) Fizika za studente medicine, izmijenjeno uz dopuštenje Medicinska naklada.

#### **4.4.2. B-prikaz (brightness mod)**

U B-prikazu odbijeni valovi od različitih površina unutar tkiva prezentirani su na ekranu kao skup točaka različitog intenziteta. Položaj točaka na ekranu odgovara položaju granica tkiva različitih gustoća i akustičkih svojstava u tijelu, a veličina amplitude reflektiranog pulsa se prevodi u odgovarajući intenzitet točke na ekranu. (Slika 2.) Što je amplituda odjeka veća, to je točka sjajnije.



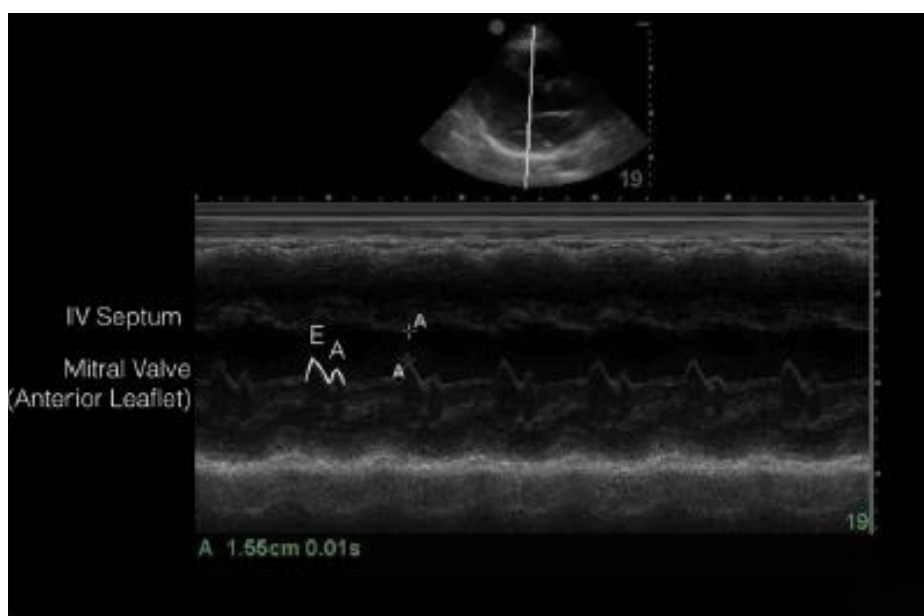
Serijski uzastopni snimci B-prikaza omogućavaju dvodimenzionalan prikaz. Za dobivanje serijskih uzastopnih snimki potrebno je pomicati sondu po površini tkiva od interesa. Za dobivanje širine slike i prostorne projekcije koriste se sonde koje imaju višestruke piezoelektrične elemente raspoređene u redove što tvori široki snop ultrazvučnih zraka. B-prikaz je najčešće korišten ultrazvučni prikaz u dijagnostičke svrhe zbog svoje mogućnosti prikaza anatomskih struktura, njihove veličine te odnosa s okolnim strukturama.



Slika 2. B-mod prikaz: transverzalni prikaz aneurizme abdominalne aorte. Preuzeto s <https://img.medscapestatic.com/pi/meds/ckb/94/22594.jpg>

#### 4.4.3. M-prikaz (motion mod)

M-prikaz je kombinacija A i B-prikaza. Prikazuje kretanje ispitivane strukture u vremenu. Ovom metodom se na grafičkom prikazu na ekranu na ordinati prikazuje trenutna dubina površine od koje se val reflektira, a na apscisi proteklo vrijeme. Tijekom mjerenja koristi se ultrazvučni snop koji je stalno usmjeren u istom smjeru. Ultrazvučni odjeci od stacionarnih površina se prikazuju grafički kao ravne linije, a odbijeni valovi od pomičnih površina se prikazuju kao sinusoide. (Slika 3.) Često se koristi u kardiologiji za praćenje gibanja srčanih struktura.



Slika 3. M-mod interventrikularnog srčanog septuma. Prema: Saul et al., (2015), str.4, uz dopuštenje The Journal of Emergency Medicine, Elsevier. (31)

#### 4.5. Kolor dopler ultrazvuk

Pojam kolor dopler (*color doppler*) označava ultrazvučni modalitet koji omogućava istovremeni ultrazvučni prikaz anatomskih struktura i prikaz protoka krvi. Modalitet se sastoji se od softverske superpozicije doplerskih informacija kodiranih bojom (skala između crvene i plave) na B-prikaz u stvarnom vremenu.(32) (Slika 4.) Protok krvi koji se kreće prema prijemniku se dogovorno obilježava crvenom bojom, a protok koji se kreće od prijemnika plavom bojom iako svaki ultrasoničar osobno može zamijeniti uloge definiranim bojama.

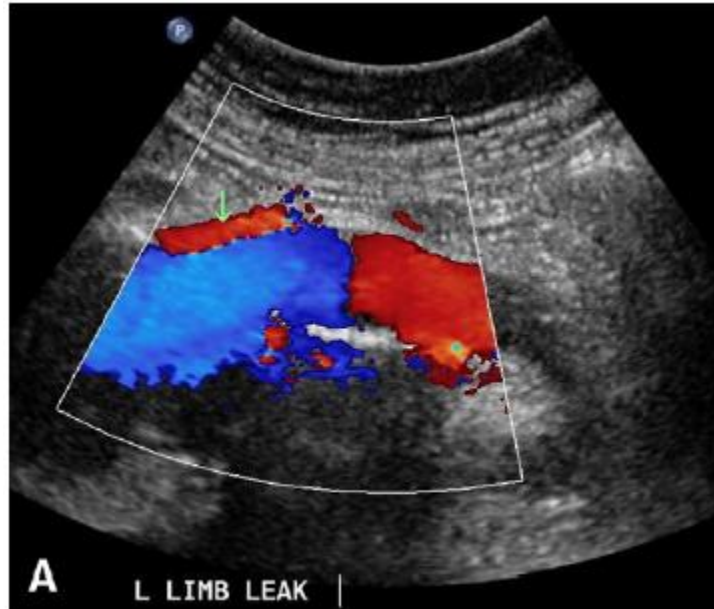
Kolor dopler počiva na fizikalnom načelu Dopplerova efekta. Kad izvor odbijenog ultrazvučnog vala i detektor miruju, detektirana frekvencija je jednaka transmitiranoj pod uvjetom da nije došlo do distorzije vala prolaskom kroz tkivo. Dopplerov efekt je promjena u mjerenoj frekvenciji vala zbog kretanja izvora odbijenog vala ili detektora. Razlika između frekvencije izvora i mjerene frekvencije se naziva Dopplerov pomak i ovisi o brzini i smjeru kretanja izvora odbijenog ultrazvučnog vala ili detektora. Ako se detektor kreće prema izvoru reflektiranog vala, mjeri se veća frekvencija od one koju odašilje izvor, a ako se detektor kreće od izvora, mjeri se manja frekvencija.

Liječnik sondu za vrijeme pregleda drži nepomičnom (detektor), dok su eritrociti, koji se kreću u krvnim žilama, pomični reflektori ultrazvučnih valova. Mjeri se razlika frekvencije emitiranog i reflektiranog vala, iz čega se može odrediti brzina i karakteristike protoka krvi. Kako bi se izračunala brzina protoka kroz žilu, u obzir se mora uzeti i kut između sonde i promatrane krvne žile. Idealni kut ultrazvučnog vala s obzirom na površinu je 60 stupnjeva. Međutim, prihvatljiv je i bilo koji kut između 30 i 70 stupnjeva.

U dijagnostici se najčešće koristi u pregledima krvnih žila i krvnog protoka kroz njih. Široko se primjenjuje u kardiologiji za prikaz toka krvi kroz pojedine srčane komore, u gastroenterologiji za prikaz toka krvi kroz raznu visceralnu vaskulaturu, u neurologiji za prikaz protoka krvi u krvnim žilama transkranijalno, u ginekologiji za prikaz fetalnog krvotoka te u mnogim drugim specijalnostima. U radiologiji color dopler se koristi za vizualizaciju krvnog protoka kroz centralne te periferne arterije i vene. Za brojnu vaskularnu patologiju poput tromboze dubokih vena nogu te detekciju stenoze A-V fistule za dijalizu color dopler je zlatni standard.

Zbog svoje jednostavnosti upotrebe, neškodljivosti, dostupnosti te visokovrijednim informacijama koje pruža u kolor dopler postao je standardni modalitet u intervencijskoj radiologiji. Ultrazvučni CD monitoring tijekom perkutanih ili kirurških vaskularnih intervencija omogućava vizualno navođenje u stvarnom vremenu čime se smanjuje mogućnost pogreške i komplikacija. Nakon zahvata CD pruža mogućnost detekcije akutnih i kroničnih komplikacija (krvarenje mjesta

punkcije, formiranje aneurizme ili pseudoaneurizme, stvaranje udaljenog tromba, itd.).



Slika 4. Ultrazvučni kolor dopler prikaz *endoleaka* tip 1. Prema: Schmieder et al., (2009), str.1014, uz dopuštenje Journal of Vascular Surgery (33)

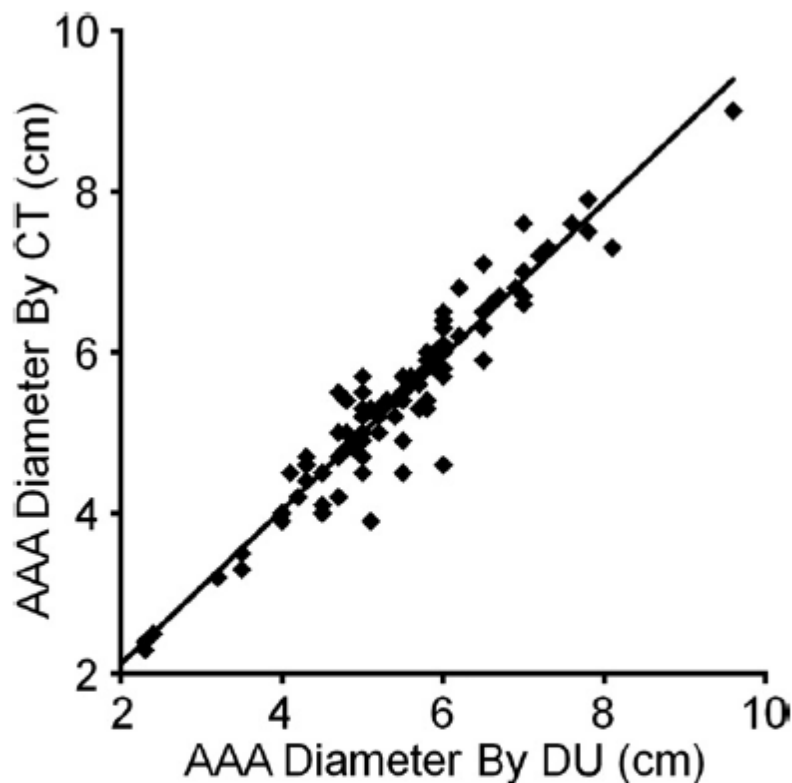
#### 4.5.1. Klinička primjena CDUS nakon endovaskularnih zahvata aorte

Kolor dopler ultrazvuk čini osnovu svakog radiološkog pregleda pri kontroli bolesnika nakon endovaskularnih zahvata. Omogućava opću anatomsku orijentaciju, osnovne anatomske izmjere kao što su kontrola promjera aorte, kontrolu promjera veličine aneurizmatске vreće, provjeru pozicije endografa te procjenu brzine i karakteristike strujanja krvi. Pomoću CDUS-a se može otkriti stenoza endografa ili formiranje tromba. Također, CDUS suplementira druge radiološke dijagnostičke modalitete pri procjeni komplikacija vezanih uz samu proceduru ili uz postavljeni endograf. (Slika 6.)

Kolor dopler se koristi u mnogim kontrolnim protokolima za praćenje pacijenata. On omogućava jednostavnu metodu probira za komplikacije te razotkriva potrebu za dodatnom dijagnostičkom obradom. Trenutačne smjernice Europskog društva za vaskularnu kirurgiju navode da je CDUS sigurna i osjetljiva metoda za

detekciju *endoleaka*. Preporuka je redovito praćenje pacijenata upotrebom CDUS-a uz mjerenje *ankle-brachial pressure* indeksa (ABI) radi otkrivanja kinkinga endografa te tromboze uda endografa (endograft limb occlusion). Uz to CDUS u odnosu na CTA pruža mogućnost otkrivanja smjera protoka krvi kod *endoleaka* što je izuzetno korisno u planiranju sekundarne intervencije. (15)

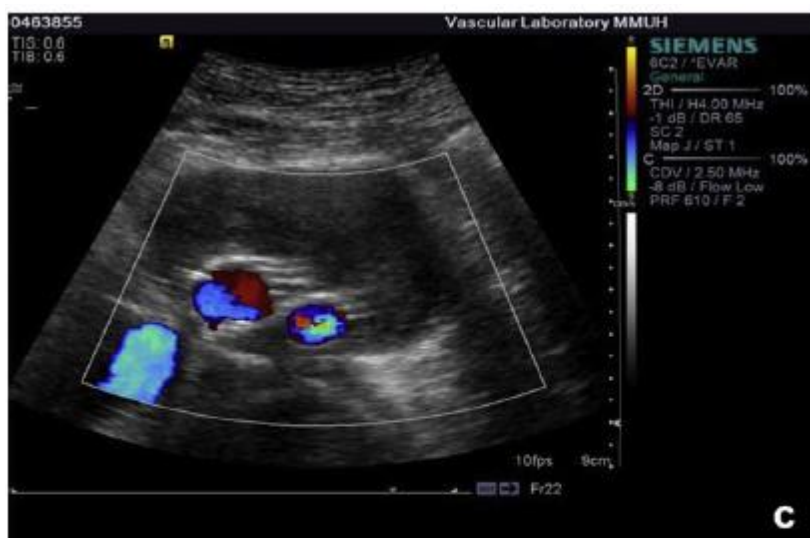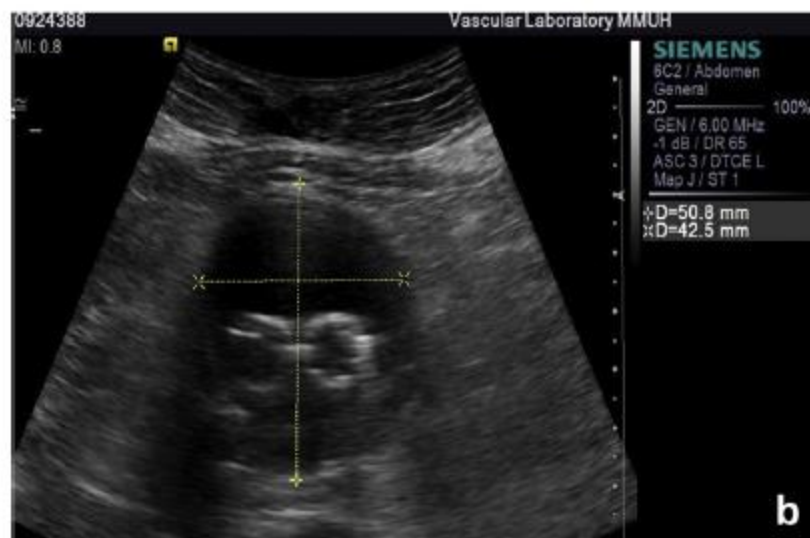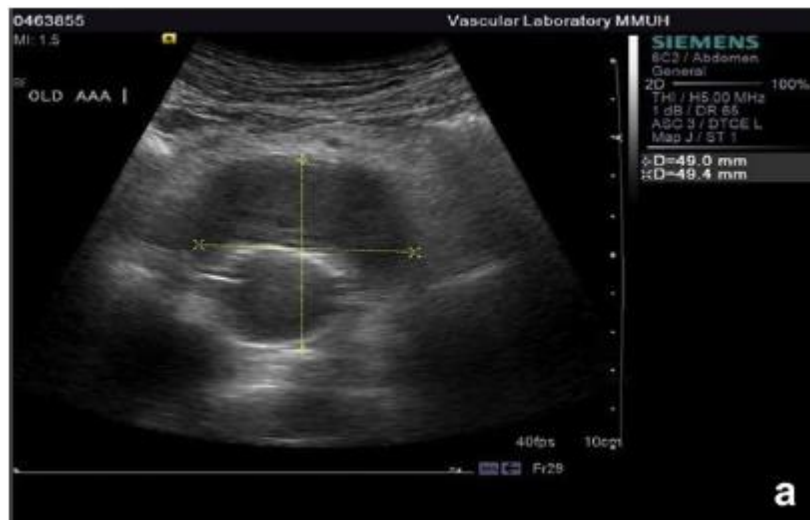
Kolor dopler se može s jednakom pouzdanosti kao CTA koristiti u nadzoru



veliĉine aneurizmatске vreće. (Slika 5.) (34)

Slika 5. Promjeri aneurizme nakone EVAR-a AAA, usporedba između rezultata mjerenja dobivenih CT-om (CT) i CDUS-om (DU) Prema: Beeman et al., (2009), str. 1022, uz dopuštenje Journal of Vascular Surgery

C. Gray i suradnici su u svojoj studiji pokazali da je usporedbi s CTA specifiĉnost CDUS-a za detekciju *endoleaka* 67%, a senzitivnost 86%.(35) Prema njihovom zakljuĉku i prema mnogim drugim autorima(36)(37) to je dovoljno precizno da se CDUS koristi kao metoda probira nakon EVAR-a za pacijente koje je potrebno uputiti na CTA. Time bi se smanjila izloženost pacijenata ionizirajućem zraĉenju, štetnim kontrastnim sredstvima, smanjile bi se liste čekanja te cijena samih pretraga.



Slika 6. CDUS graft prikaz a) Mjerenje veličine rezidualne aneurizmske vreće b) Prikaz udova grafta c) Kolor dopler prikaz toka krvi unutar endografta Prema: C.Gray et al, (2012.), str.147 uz dopuštenje European Society for Vascular Surgery, Elsevier (35)

Treba imati na umu da je ograničenje CDUS-a nemogućnost detekcije strukturnih abnormalnosti endografta te njegove migracije. Isto tako postoje situacije kada je nemoguće dobiti adekvatan ultrazvučni prikaz struktura od interesa kao što su veća količina plinovitog sadržaja u probavnom sustavu pacijenta te u pacijenata s velikom količinom abdominalnog masnog tkiva.

CDUS je korisna dijagnostička metoda koja ima svoje mjesto u kontroli i praćenju bolesnika nakon EVAR-a. Kao jednostavna, dostupna, neškodljiva metoda koja pruža dovoljnu količinu informacija može se koristiti za probir pacijenata na komplikacije, no ne može samostalno zamijeniti superiornije dijagnostičke metode CTA i CEUS-a.(38)

#### **4.6. Intravaskularni ultrazvuk (IVUS)**

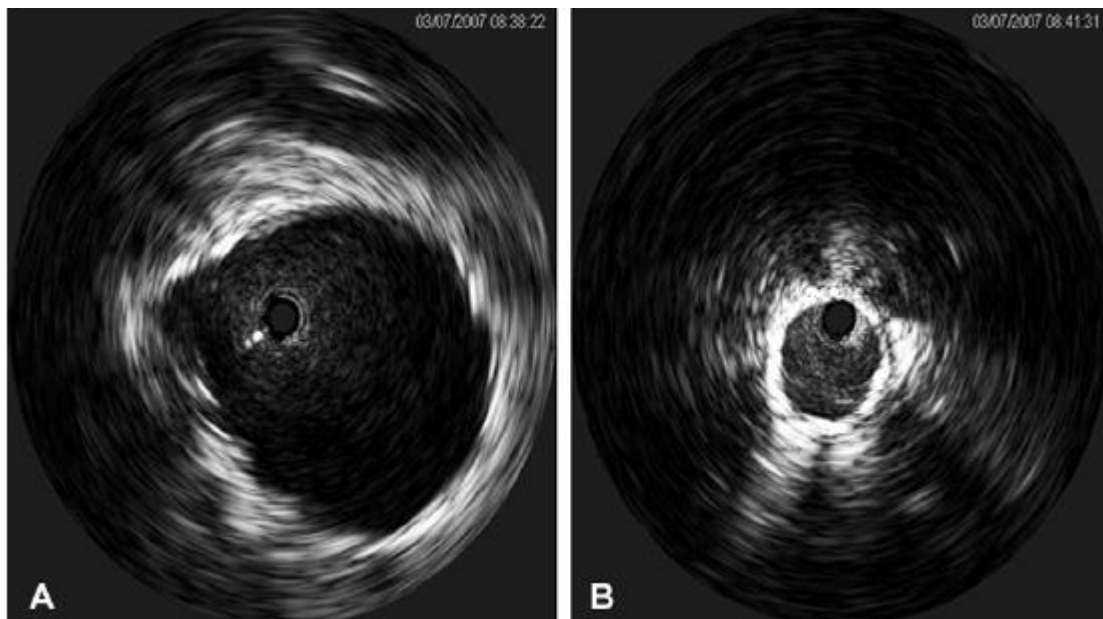
Intravaskularni ultrazvuk jest endovaskularna slikovna metoda koja se pokazala kao koristan alat za dijagnostiku vaskularnih patologija. Metoda se temelji na intravaskularnoj primjeni male ultrazvučne sonde koja se nalazi na vrhu vaskularnog katetera. Budući da se sonda nalazi intraluminalno, uz samu stijenku krvne žile, koriste se ultrazvučni valovi visokih frekvencija, od 20-40MHz jer nije potrebna velika dubina penetracije ultrazvučnog snopa. To omogućava izuzetno visoku rezoluciju slikovnog prikaza. Sonda odašilje ultrazvučne valove u kružnom presjeku od 360°. Time se dobiva detaljni kružni slikovni prikaz poprečnog presjeka stijenke krvne žile.

Specifičnost IVUS-a da prikaže endoluminalnu površinu arterija, odnosno histološku prezentaciju aterosklerotskih plakova i njihove karakteristike (ulkus, ruptura, inflamacija, kalcifikacija itd.), razinu stenoze lumena žile te detekciju muralnih trombova koriste se kardiologiji pri procjeni stanja koronarnih krvnih žila i rizika za kardiovaskularne incidente te u neurologiji za procjenu cerebrovaskularnog i karotidnog krvotoka, intrakranijalne i ekstrakranijalne aneurizme i disekcije arterija.

IVUS svoju primjenu pronalazi u preoperativnom planiranju zahvata, intraoperativno za smanjenje količine korištenog kontrastnog sredstva i ionizirajućeg

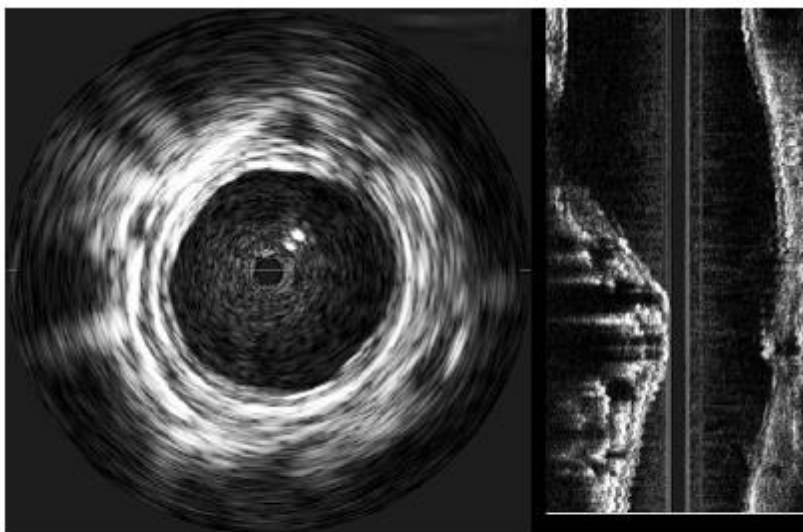
zračenja te postoperativnom praćenju pacijenata. Zbog svoje mogućnosti da izrazito detaljno prikaže morfologiju krvnih žila uz intraluminalni prostor koristi se za mapiranje područja od interesa, određivanje duljine vaskularne lezije, utvrđivanje stupnja stenoze krvne žile, precizne izmjere promjera proksimalne i distalne zone sidrenja endografta što omogućava ispravan odabir njegove veličine kako bi se smanjile postoperativne komplikacije. (Slika 8.)

Dodatna prednost u odnosu na CTA u preoperativnom planiranju zahvata jest preciznije lociranje polazišta hipogastričnih i renalnih arterija facilitirajući pritom uspješnije pozicioniranje endografta i manju vjerojatnost pojave postoperativnih komplikacija.(39) Pomaže i u procjeni tlaka potrebnog za primjereno širenje balona pri balonskoj angioplastici, omogućava vizualizaciju muralnog tromba, aneurizme i disekcije krvnih žila. (Slika 7.)



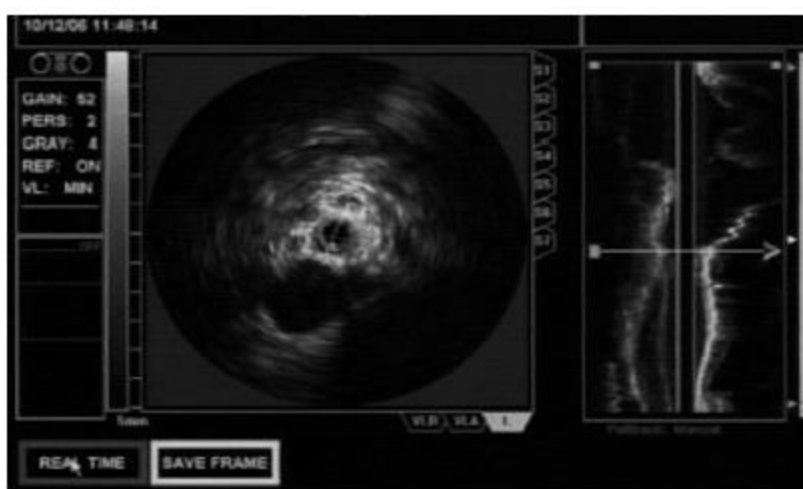
Slika 7. a) IVUS prikaz abdominalne aneurizme aorte s muralnim trombom b) IVUS prikaz korišten za procjenu promjera zajedničke ilijačne arterije za ispravan odabir endoluminalnog grafta Prema: Kpodon et al., (2008), str. 1393. uz dopuštenje The Society of Thoracic Surgeons.(40)





Slika 8. IVUS prikaz distalnog vrata aneurizme torakalne aorte. Prema: Kpodon et al., (2008), str. 1393. uz dopuštenje The Society of Thoracic Surgeons.(40)

IVUS se može koristiti i u kontroli i praćenju uspješnosti svih endovaskularnih zahvata nakon kojih je potrebno precizno utvrditi ispravnu apoziciju endografa za stijenku arterije. Neki od primjera su endovaskularni popravak penetrirajućeg ulkusa aorte, nakon balonske angioplastike i stentiranja koarktacije aorte, nakon postavljanja endografa u disecirajuću torakalnu aortu te nakon endovaskularnog popravka aneurizme abdominalne i torakalne aorte.(40) (Slika 9.)



Slika 9. a) IVUS prikaz koarktacije torakalne aorte s dilatacijom nakon stentiranja. Prema: Kpodonu et al., (2008), str.1396, uz dopuštenje The Society of Thoracic Surgeons (40)

## **4.7. CONTRAST ENHANCED ULTRASONOGRAPHY (CEUS)**

### **4.7.1. Opis metode**

Pojam *contrast enhanced ultrasonography* označava ultrazvučnu dijagnostičku tehniku koja aplikacijom ultrazvučnog kontrastnog sredstva uz klasične ultrazvučne modalitete otvara nove mogućnosti kliničke primjene.

Iako su standardni B-mod i kolor dopler ultrazvuk afirmirane dijagnostičke metode za otkrivanje patologije abdominalnih krvnih žila ponekad su limitirane manjom osjetljivošću za detekciju sporog protoka krvi te dublje abdominalne vaskulature.(41) Otkriće i uvođenje ultrazvučnih kontrastnih sredstava u upotrebu osamdesetih godina prošlog stoljeća predstavljaju napredak kojim se nadilaze ti limitirajući faktori.

### **4.7.2 Ultrazvučna kontrastna sredstva (USCA)**

Ultrazvučna kontrastna sredstva baziraju se na mikromjehurićima inertnih plinova unutar raznih vrsta ovojnice. Danas odobrena za kliničku upotrebu su sredstva koja čine mikromjehurići sačinjeni od inertnog plina velike molekularne mase kao što su sumporov heksafluorid (Lumason/SonoVue, Bracco diagnostics, Milano, Italy) ili oktafluoropropan (Definity/Luminity, Lantheus Medical Imaging, MA, USA) zarobljeni unutar fosfolipidne ovojnice. Veličina mikromjehurića je od 1 $\mu$ m-10 $\mu$ m u promjeru što omogućava zadržavanje kontrasta u potpunosti u intravaskularnom prostoru jer zbog njihove veličine ne postoji mogućnost difuzije kroz neoštećeni endotel krvnih žila. To omogućava duže vrijeme vizualizacije ciljnih struktura uz korištenje manje količine kontrasta. S druge strane, mjehurići su dovoljno malog promjera da mogu cirkulirati i kroz kapilare malog promjera. Nemogućnost difuzije u okolno tkivo kroz neoštećene krvne žile izbjegava se nespecifična akumulacija kontrasta te neželjeni pozadinski artefakti pri ultrazvučnom snimanju.(42)

Prednost ultrazvučnih kontrastnih medija jest i njihov izuzetan sigurnosni profil. Plinska jezgra mikromjehurića je biološki inertna i u potpunosti se izlučuje

izdisanjem nakon difuzije u plućne alveole unutar jednog dana nakon primjene bez popratnih metabolita. (43–45) Fosfolipidna ovojnica biva razgrađena retikuloendotelnim sustavom jetre i slezene. U potpunosti je izbjegnuto metaboliziranje i izlučivanje kontrasta renalnim sustavom što CEUS čini sigurnim za primjenu u pacijenata s bubrežnim oštećenjem. Time je omogućena i primjena CEUS-a u takvih pacijenata bez prethodne laboratorijske obrade.

Štetni učinci su općenito rijetki i privremeni, USCA se sigurno primjenjuju u bolesnika sa zatajenjem bubrega ili opće lošim zdravstvenim stanjem bez povećanja incidencije nuspojava. Kontraindikacije za primjenu USCA su preosjetljivost na bilo koji sastojak, teška plućna hipertenzija, ARDS, desno-lijevi srčani pretok.

Prema retrospektivnoj analizi Piscaglia et al. objavljene 2006. godine primjena Lumason/SonoVue medija, koji se najčešće koristi u Europi, imala je štetne učinke u samo 0.0086% slučajeva (od 23 188 slučajeva korištenja tog kontrasta) uz potrebu za terapijom samo četiri neželjena učinka.(46)

#### **4.7.3. Tehnika primjene CEUS-a**

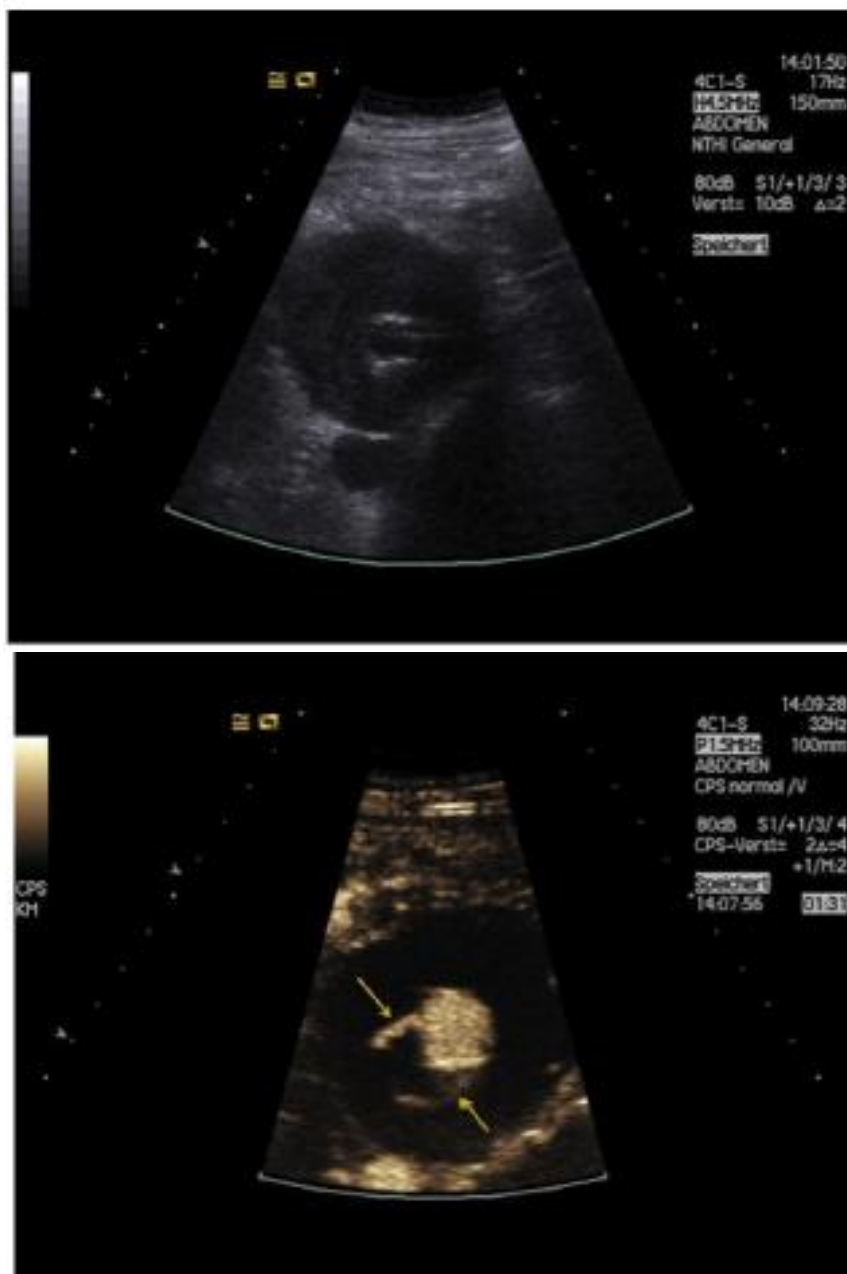CEUS pregledu i primjeni ultrazvučnog kontrasta prethodi pregled standardnim ultrazvučnim modalitetima B-moda i kolor doplera radi anatomske orijentacije, lokalizacije područja patologije te izvršenog endovaskularnog zahvata, analize morfologije krvnih žila i pripreme slikovnog prozora za primjenu kontrastnog sredstva. Za to vrijeme se pripremi USCA, koji je u svom skladišnom obliku prah, rekonstitucijom u otapalu. Tipično se kontrast primjeni putem intravenske injekcije u antekubitalnu regiju kroz kanilu veličine >20 G kako bi se izbjeglo oštećenje mikromjehurića. Primjena može biti u bolusu ili infuzijom kroz duže vrijeme. Bitno je za vrijeme bolusa podesiti mehanički indeks (MI) ultrazvučnog snopa na <0.2 kako bi se izbjeglo uništenje mikromjehurića. Videoisječci ulaska (wash-in) i izlaska (wash-out) kontrasta se snime. Ovisno o vrsti kontrasta mogu se administrirati dodatni bolusi u slučaju nezadovoljavajućeg prikaza. Ukupno vrijeme snimanja tipično se kreće od 5 min do 15 min (3-5 min po dozi s 5 minuta između doza).

U slučaju primjene kontrasta u infuziji, prvo ga je potrebno razrijediti potom ga injicirati konstantnom brzinom. Ova metoda pruža dulje vrijeme stvarnog snimanja (10-15 min), ali ne daje mogućnost vizualizacije ispiranja kontrasta. Korištenje srednje jakog mehaničkog indeksa (0.8-1.1) za vrijeme snimanja tijekom infuzije daje mogućnost snimanja reperfuzije područja novim mikromjehurićima nakon što smo kratkim impulsom (<1s) uništili one koji su se prethodno u tom području nalazili.(47)

U svrhu optimalne vizualizacije USCA potrebno je odabrati softverski vid prikaza koji suprimira odjeka koji potiču od statičnih tkiva dok pojačava vizualizaciju odjeka koje proizvode oscilirajući mikromjehurići u krvotoku. Istovremenim prikazom B-moda i CEUS moda na zaslonu operateru omogućava lokalizaciju lezije i zadržavanje sonde na mjestu interesa za vrijeme prolaska kontrasta.

#### **4.7.4. Klinička upotreba ceus-a nakon endovaskularnih zahvata**

Primjena kontrastnih sredstava uz ultrazvučne dijagnostičke metode rezultiraju poboljšanom kvalitetom prikaza i pružaju dodatne informacije koje standardni ultrazvučni B-mod ne može pružiti. CEUS predstavlja neinvazivnu dijagnostičku metodu visoke rezolucije koja se koristi u procjeni koronarne, karotidne ili aortalne ateroskleroze te ocjenu visokorizičnih plakova i njihovu ulceraciju. U kardiologiji omogućava pouzdane prikaze endokardijalni granica, procjenu funkcije lijevog ventrikula, miokardijalne perfuzije te lokalizaciju intrakardijalne tromboze. U nefrologiji je indiciran za dijagnostiku infarkta bubrežnog tkiva, kortikalne nekroze, apscesa parenhima, ultrazvučno navođenje prilikom ablacije tumora.(48) Mnogobrojne primjene CEUS pronalazi i u dijagnostici tumorskih i netumorskih lezija jetre. Lepezu mogućnosti koje CEUS pruža i koje će ta metoda tehničkim usavršavanjem i stjecanjem iskustva operatera pružati u budućnosti prepoznaje sve veći broj medicinskih disciplina. (Slika 10.)



Slika 10. a) B-mod aneurizme abdominalne aorte nakon intervencije. Nema detekcije protoka krvi u aneurizmatškoj vreći. c) CEUS prikaz parcijalno trombozirane aneurizmatške vreće abdominalne aorte uz dva područja endoleaka tipa IV zbog poroznosti stijenke endografa (žute strelice). Prema V. Cantisani et al., (2015), str. 1663, uz dopuštenje European Journal of Radiology, Elsevier.(49)

S obzirom na specifičnost tehničke izvedbe perkutanih endovaskularnih zahvata postoje brojne komplikacije vezane za tijek samog endovaskularnog zahvata, ali i nakon procedure. Relativno velika učestalost komplikacija nakon EVAR-a aneurizmi abdominalne aorte u rasponu od 16% do 30% s potrebom sekundarne intervencije u do 19% slučajeva(50–53) te do 38% komplikacija i potrebe za sekundarnim intervencijama u 24% slučajeva EVAR-a aneurizme torakalne

aorte(54,55) predočuju važnost kontrole i doživotnog radiološkog praćenja pacijenata nakon tih zahvata.

Ne postoji univerzalan konsenzus oko potrebnog protokola za kontrolu i praćenje pacijenata. Većina dosadašnjih protokola (EUROSTAR,UK-EVAR trials protokol) se temeljila na CTA kao zlatnom standardu u praćenju uspješnosti zahvata i pojave komplikacija uz suplementaciju s ultrazvučnom dijagnostikom (color dopler) i MRA. Zbog svoje visoke cijene, komplikacija povezanih s upotrebom kontrastnih sredstava te velike kumulativne doze ionizirajućeg zračenja u godini dana nakon učinjenog zahvata (24) nameće se potreba za pronalaskom primjerene alternativne dijagnostičke metode koja bi zamijenila CTA. CEUS pokazuje potencijal kao moguće rješenje.

Dias i suradnici u svojoj studiji(56) dolaze do zaključka da samo 9% pacijenata ima benefit od redovitih godišnjih pregleda s CTA, jer je to bio udio asimptomatskih pacijenata koji su bili podvrgnuti sekundarnoj intervenciji nakon EVAR-a kao rezultat radiološkog praćenja. Slično, Nordon i suradnici dolaze do zaključka da otprilike 90% pacijenata nemaju koristi od dosadašnjih protokola praćenja nakon učinjenog EVAR-a.(51)

Meta analiza provedena 2010. godine od strane T.A. Mirza et al. uzela je u obzir sedam primjerenih studija s 288 pacijenata uspoređujući CEUS s CTA za detekciju *endoleaka*. CTA je bio standard s kojim su uspoređivani rezultati dobiveni CEUS-om. Pokazalo se da CEUS kao dijagnostička metoda za otkrivanje *endoleaka* ima osjetljivost od 0.98 (95% CI 0.90–0.99) te specifičnost od 0.88 (95% CI 0.78–0.94).(57) Brojne studije nakon objavljene ove meta analize potvrđuju da je CEUS primjeren dijagnostički alat za detekciju *endoleaka* s manje štetnih učinaka nego CTA uz čak i nešto bolje rezultate osjetljivosti i specifičnosti. (38,49,58) Potreban je oprez kod detekcije migracije i *kinkinga* endografta CEUS-om. Razvitak i usavršavanje 3-D CEUS softverskog prikaza pokazuje potencijal da CEUS postane i precizniji dijagnostički instrument od CTA uz intraoperativnu primjenu kao suplementacijska metoda digitalnoj suptrakcijskoj angiografiji radi smanjenja korištenja ionizirajućeg zračenja i štetnih kontrastnih sredstava u specifičnim situacijama, (59) no daljnja istraživanja i usporedbe su potrebne.(60)

S obzirom na prikazane rezultate CEUS ispunjava uvjete za preuzimanje primarne uloge u određenim dijagnostičkim slučajevima nakon endovaskularnih zahvata, posebice nakon EVAR-a. Prednosti nad CTA u pogledu smanjenja troškova pretrage, smanjenja izloženosti ionizirajućem zračenju te smanjenje korištenje intravaskularnih kontrastnih sredstava (nema opasnosti od bubrežnog oštećenja induciranog kontrastnim sredstvom) dodatan su benefit uz jednaku dijagnostičku vrijednost. U odnosu na MRA CEUS također karakterizira manja cijena pretrage, veća dostupnost i jednostavnost primjene, kraće vrijeme trajanja pretrage te mogućnost primjene u pacijenata s metalnim implantatima (endoproteze, pace-maker, itd.) te u klaustrofobičnih pacijenata.

Problem svih ultrazvučnih pregleda pa tako i CEUS-a predstavlja doza subjektivnosti i potreba za iskusnim ultrasoničarom radi umanjenja dijagnostičkih nedoumica.

## 5. ZAKLJUČAK

Nova tehnološka dostignuća, razvitak intervencijske radiologije i usavršavanje specifičnih zahvata opravdano dovode do sve većeg trenda zamijene standardnih otvorenih operativnih metoda minimalno invazivnim endovaskularnim zahvatima. Prednost toga jest smanjenje troškova u zdravstvu, brži oporavak pacijenata uz skraćenje vremena boravka u bolnici, manje komplikacija te manje neugodnosti za bolesnika.

Načelo minimalne invazivnosti i štetnosti svih medicinskih postupaka za bolesnike nastoji se primijeniti ne samo u terapijskom već i u dijagnostičkom smislu. Supstitucija klasičnih slikovnih metoda sigurnijim, jednostavnijim te isplativijim imperativ je i u praćenju pacijenata nakon endovaskularnih zahvata. Novi ultrazvučni modaliteti prikazani u ovom pregledu ističu se kao adekvatna opcija.

Uz daljnje poboljšanje tehnike, kritičnu primjenu i ocjenu novih ultrazvučnih metoda s kontinuiranom edukacijom te stjecanjem iskustva liječnika uz izradu specifičnih, univerzalnih kontrolnih protokola za pojedine medicinske indikacije ove metode će u budućnosti dobiti na važnosti i većoj zastupljenosti kao općeprihvaćeni dijagnostički standard.



## **6. ZAHVALE**

Zahvalio bih se mentoru prof.dr.sc. Vinku Vidjaku na mentorstvu i pruženoj prilici za suradnju na izradi ovog diplomskog rada.

Također zahvalio bih se obitelji i prijateljima na nesebično pruženoj potpori tijekom cijelog studija.

## 7. LITERATURA

1. Kaufman JA, Reekers JA, Burnes JP, Al-Kutoubi A, Lewis CA, Hardy BW, et al. Global statement defining interventional radiology. *J Interv Radiol*. 2010;19(8):593–7.
2. Murphy TP, Soares GM. The evolution of interventional radiology. *Semin Intervent Radiol*. 2005;22(1):6–9.
3. Moniz E. La radioarteriographie et la topographie cranioencéphalique. *J Radiol Electrol Med Nucl*. 1928;12(72).
4. Moniz E. History Page Cerebral Angiography and Egas Moniz. 1995;(August 1992):1–2.
5. Seldinger SI. Catheter replacement of the needle in percutaneous arteriography: A new technique. *Acta radiol*. 2008;49(SUPPL. 434):47–52.
6. Dotter CT, Judkins MP. Percutaneous Transluminal Treatment of Arteriosclerotic Obstruction. *Radiology*. 1965;84(November):631–43.
7. Parodi JC, Palmaz JC, Barone HD. Transfemoral Intraluminal Graft Implantation for Abdominal Aortic Aneurysms. *Ann Vasc Surg*. 1991;5(6):491–9.
8. Dua A, Kuy S, Lee CJ, Upchurch GR, Desai SS. Epidemiology of aortic aneurysm repair in the United States from 2000 to 2010. *J Vasc Surg [Internet]*. 2014;59(6):1512–7. Available from: <http://dx.doi.org/10.1016/j.jvs.2014.01.007>
9. Manbachi A, Cobbold RSC. Development and application of piezoelectric materials for ultrasound generation and detection. *Ultrasound*. 2011;19(4):187–96.
10. Dussik KT. On the possibility of using ultrasound waves as a diagnostic aid. *Neurol Psychiat*. 1942;Dussik, K.(174):153–68.
11. Anantham D, Ernst A. Ultrasonography. *Murray Nadel's Textb Respir Med*

- [Internet]. 2016;348–359.e2. Available from:  
<http://linkinghub.elsevier.com/retrieve/pii/B9781455733835000208>
12. Ouriel K, Green RM, Donayre C et al. An evaluation of new methods of expressing aortic aneurysm size: relationship to rupture. *J Vasc Surg.* 1992;(15):12–8.
  13. Šoša T, Sutlić Ž, Stanec Z, Tonković I. *Kirurgija.* Naklada ljevak; 2007. 698-704 p.
  14. Bown MJ, Sutton AJ, Bell PR et al. A meta-analysis of 50 years of ruptured abdominal aortic aneurysm repair. *Br J Surg.* 2002;(89):714–30.
  15. Moll FL, Powell JT, Fraedrich G, Verzini F, Haulon S, Waltham M, et al. Management of abdominal aortic aneurysms clinical practice guidelines of the European society for vascular surgery. *Eur J Vasc Endovasc Surg.* 2011;41(SUPPL. 1).
  16. Brewster DC, Cronenwett JL, Hallett JW, Johnston KW, Krupski WC, Matsumura JS. Guidelines for the treatment of abdominal aortic aneurysms: Report of a subcommittee of the Joint Council of the American Association for Vascular Surgery and Society for Vascular Surgery. *J Vasc Surg.* 2003;37(5):1106–17.
  17. Chaikof EL, Brewster DC, Dalman RL, Makaroun MS, Illig KA, Sicard GA, et al. The care of patients with an abdominal aortic aneurysm: The Society for Vascular Surgery practice guidelines. *J Vasc Surg [Internet].* 2009;50(4 SUPPL.):S2–49. Available from: <http://dx.doi.org/10.1016/j.jvs.2009.07.002>
  18. Lederle FA, Wilson SE, Johnson GR, Littooy FN, Acher C, Messina LM, et al. Design of the abdominal aortic Aneurysm Detection and Management Study. *J Vasc Surg [Internet].* 1994 Aug 1 [cited 2018 May 21];20(2):296–303. Available from:  
<https://www.sciencedirect.com/science/article/pii/0741521494900191?via%3Dihub>
  19. De Rango P, Verzini F, Parlani G, Cieri E, Romano L, Loschi D, et al. Quality of

Life in Patients with Small Abdominal Aortic Aneurysm: The Effect of Early Endovascular Repair Versus Surveillance in the CAESAR Trial. *Eur J Vasc Endovasc Surg* [Internet]. 2011 Mar 1 [cited 2018 May 21];41(3):324–31.

Available from:

<https://www.sciencedirect.com/science/article/pii/S1078588410006829?via%3Dihub>

20. Ouriel K. The PIVOTAL study: A randomized comparison of endovascular repair versus surveillance in patients with smaller abdominal aortic aneurysms. *J Vasc Surg* [Internet]. 2009 Jan 1 [cited 2018 May 21];49(1):266–9. Available from:  
<https://www.sciencedirect.com/science/article/pii/S0741521408019800?via%3Dihub>
21. Patients S. Long-Term Outcomes of Immediate Repair Compared with Surveillance of Small Abdominal Aortic Aneurysms. *N Engl J Med* [Internet]. 2002;346(19):1445–52. Available from:  
<http://www.nejm.org/doi/abs/10.1056/NEJMoa013527>
22. Society of Interventional Radiology Standards of Practice Committee S. Guidelines for Establishing a Quality Assurance Program in Vascular and Interventional MONITORING AND. *J Vasc Interv Radiol* 2003. 2003;
23. Finn WF. The clinical and renal consequences of contrast-induced nephropathy. 2006;2–10.
24. Jones C, Bch MB, Badger SA, Boyd CS, Soong C V. The impact of radiation dose exposure during endovascular aneurysm repair on patient safety. *YMVA* [Internet]. 2010;52(2):298–302. Available from:  
<http://dx.doi.org/10.1016/j.jvs.2010.03.004>
25. Weerakkody RA, Walsh SR, Cousins C, Goldstone KE, Tang TY, Gaunt ME. Radiation exposure during endovascular aneurysm repair. 2008;95(February):699–702.
26. Ayala MD, Deitch JS, Wise L. Complications of Endovascular Surgery for Abdominal Aortic Aneurysms. 2004;2003–5.

27. Shriki J. Ultrasound physics. Crit Care Clin [Internet]. 2014;30(1):1–24. Available from: <http://dx.doi.org/10.1016/j.ccc.2013.08.004>
28. Curie J, Curie P. De´veloppement par pression de l’e´lectricite polaire dans les cristaux he´mie`dres a` faces incline´es. Comptes rendus l’académie des Sci. 1880;(91):294–5.
29. Abu-zidan FM, Hefny AF, Corr P. Clinical ultrasound physics. 2011;501–4.
30. Gibbs V, Cole D, Sassano A. Ultrasound Physics and Technology E-Book: How, Why and When. First. Elsevier Inc; 2009. 36-37 p.
31. Matilsky D, Sauler A. Ultrasound in Emergency Medicine. J Emerg Med [Internet]. 2015;(February):1–7. Available from: <http://dx.doi.org/10.1016/j.jemermed.2015.06.059>
32. Chang R, Kaufman SL, Kadir S, Mitchell SE, White RI. Digital subtraction angiography in interventional radiology. AJR Am J Roentgenol. 1984;142(2):363–6.
33. Schmieder GC, Stout CL, Stokes GK, Parent FN, Panneton JM, Va N. Endoleak after endovascular aneurysm repair : Duplex ultrasound imaging is better than computed tomography at determining the need for intervention. YMVA [Internet]. 2007;50(5):1012–8. Available from: <http://dx.doi.org/10.1016/j.jvs.2009.06.021>
34. Beeman BR, Doctor LM, Doerr K, McAfee-Bennett S, Dougherty MJ, Calligaro KD. Duplex ultrasound imaging alone is sufficient for midterm endovascular aneurysm repair surveillance: A cost analysis study and prospective comparison with computed tomography scan. J Vasc Surg [Internet]. 2009;50(5):1019–24. Available from: <http://dx.doi.org/10.1016/j.jvs.2009.06.019>
35. Gray C, Goodman P, Herron CC, Lawler LP, Malley MKO, Donohoe MKO, et al. European Journal of Vascular and Endovascular Surgery Use of Colour Duplex Ultrasound as a First Line Surveillance Tool Following EVAR is Associated with a Reduction in Cost Without Compromising Accuracy. Eur J Vasc Endovasc Surg [Internet]. 2018;44(2):145–50. Available from:

<http://dx.doi.org/10.1016/j.ejvs.2012.05.008>

36. Schaeffer JS, Shakhnovich I, Sieck KN, Kallies KJ, Davis CA, Cogbill TH. Duplex Ultrasound Surveillance After Uncomplicated Endovascular Abdominal Aortic Aneurysm Repair. 2017;1–6.
37. Harrison GJ, Oshin OA, Vallabhaneni SR, Brennan JA, Fisher RK, McWilliams RG. Surveillance after EVAR Based on Duplex Ultrasound and Abdominal Radiography. *Eur J Vasc Endovasc Surg* [Internet]. 2011;42(2):187–92. Available from: <http://dx.doi.org/10.1016/j.ejvs.2011.03.027>
38. Cantisani V, Ricci P, Grazhdani H, Napoli A, Fanelli F, Catalano C, et al. Prospective comparative analysis of colour-doppler ultrasound, contrast-enhanced ultrasound, computed tomography and magnetic resonance in detecting endoleak after endovascular abdominal aortic aneurysm repair. *Eur J Vasc Endovasc Surg* [Internet]. 2011;41(2):186–92. Available from: <http://dx.doi.org/10.1016/j.ejvs.2010.10.003>
39. Hoshina K, Kato M, Miyahara T, Mikuriya A, Ohkubo N, Miyata T. A Retrospective Study of Intravascular Ultrasound use in Patients Undergoing Endovascular Aneurysm Repair: Its Usefulness and a Description of the Procedure. *Eur J Vasc Endovasc Surg* [Internet]. 2010;40(5):559–63. Available from: <http://dx.doi.org/10.1016/j.ejvs.2010.07.018>
40. Kpodonu J, Ramaiah VG, Diethrich EB. Intravascular Ultrasound Imaging as Applied to the Aorta : A New Tool for the Cardiovascular Surgeon. 2008;
41. Rafailidis V, Fang C, Yusuf GT, Huang DY, Sidhu PS. Contrast-enhanced ultrasound (CEUS) of the abdominal vasculature. *Abdom Radiol*. 2017;1–14.
42. Paefgen V, Doleschel D, Kiessling F, Glüer CC. Evolution of contrast agents for ultrasound imaging and ultrasound-mediated drug delivery. 2015;6(September):1–16.
43. Hvattum E, Normann PT, Oulie I, Uran S, Ringstad O, Skotland T. Determination of perfluorobutane in rat blood by automatic headspace capillary gas chromatography and selected ion monitoring mass spectrometry. *J Pharm*

- Biomed Anal [Internet]. 2001;24(3):487–94. Available from:  
<http://www.sciencedirect.com/science/article/pii/S0731708500004325>
44. Toft KG, Hustvedt SO, Hals P-A, Oulie I, Uran S, Landmark K, et al. Disposition of perfluorobutane in rats after intravenous injection of Sonazoid; *Ultrasound Med Biol* [Internet]. 2006 Jan 1;32(1):107–14. Available from:  
<http://dx.doi.org/10.1016/j.ultrasmedbio.2005.09.008>
  45. C HJ, M LH, M MP, L KA, C DH. Physiologically based pharmacokinetic model for fluorocarbon elimination after the administration of an octafluoropropane-albumin microsphere sonographic contrast agent. *J Ultrasound Med* [Internet]. 18(1):1–11. Available from:  
<https://onlinelibrary.wiley.com/doi/abs/10.7863/jum.1999.18.1.1>
  46. Piscaglia F, Bolondi L. The safety of Sonovue; in abdominal applications: Retrospective analysis of 23188 investigations. *Ultrasound Med Biol* [Internet]. 2006 Sep 1;32(9):1369–75. Available from:  
<http://dx.doi.org/10.1016/j.ultrasmedbio.2006.05.031>
  47. Media AC on D and C. ACR Manual on Contrast Media Version 10 ACR Committee on Drugs and Contrast Media. Stanford Protocol. 2016.
  48. Schinkel AFL, Kaspar M, Staub D. Contrast-enhanced ultrasound: clinical applications in patients with atherosclerosis. *Int J Cardiovasc Imaging*. 2016;32(1):35–48.
  49. Cantisani V, Grazhdani H, Clevert D, Iezzi R, Aiani L, Martegani A, et al. EVAR: Benefits of CEUS for monitoring stent-graft status. *Eur J Radiol* [Internet]. 2015;84(9):1658–65. Available from:  
<http://dx.doi.org/10.1016/j.ejrad.2015.07.001>
  50. Walker TG, Kalva SP, Yeddula K, Wicky S, Kundu S, Drescher P, et al. Clinical Practice Guidelines for Endovascular Abdominal Aortic Aneurysm Repair: Written by the Standards of Practice Committee for the Society of Interventional Radiology and Endorsed by the Cardiovascular and Interventional Radiological Society of Europe and the Canadian Interventional Radiology Association. *J Vasc Interv Radiol* [Internet]. 2010 Nov

- 1;21(11):1632–55. Available from: <http://dx.doi.org/10.1016/j.jvir.2010.07.008>
51. M Nordon I, Karthikesalingam A, J Hinchliffe R, J Holt P, M Loftus I, M Thompson M. Secondary Interventions Following Endovascular Aneurysm Repair (EVAR) and the Enduring Value of Graft Surveillance. *Eur J Vasc Endovasc Surg*. 2009;39:547–54.
  52. Prinssen M, Verhoeven ELG, Buth J, Cuypers PWM, van Sambeek MRHM, Balm R, et al. A Randomized Trial Comparing Conventional and Endovascular Repair of Abdominal Aortic Aneurysms. *N Engl J Med* [Internet]. 2004;351(16):1607–18. Available from: <https://doi.org/10.1056/NEJMoa042002>
  53. D. D, A. MJ, L. J, L. A. Systematic review of recent evidence for the safety and efficacy of elective endovascular repair in the management of infrarenal abdominal aortic aneurysm. *BJS* [Internet]. 92(8):937–46. Available from: <https://onlinelibrary.wiley.com/doi/abs/10.1002/bjs.5123>
  54. Matsumura JS, Melissano G, Cambria RP, Dake MD, Mehta S, Svensson LG, et al. Five-year results of thoracic endovascular aortic repair with the Zenith TX2. *J Vasc Surg* [Internet]. 2014;60(1):1–10. Available from: <http://www.sciencedirect.com/science/article/pii/S0741521414001438>
  55. A. K, E. HPJ, J. HR, M. NI, M. LI, M. TM. Risk of reintervention after endovascular aortic aneurysm repair. *BJS* [Internet]. 97(5):657–63. Available from: <https://onlinelibrary.wiley.com/doi/abs/10.1002/bjs.6991>
  56. Dias N V, Riva L, Ivancev K, Resch T, Sonesson B, Malina M. Is There a Benefit of Frequent CT Follow-up After EVAR? *Eur J Vasc Endovasc Surg* [Internet]. 2009;37(4):425–30. Available from: <http://dx.doi.org/10.1016/j.ejvs.2008.12.019>
  57. Mirza TA, Karthikesalingam A, Jackson D, Walsh SR, Holt PJ, Hayes PD, et al. Duplex Ultrasound and Contrast-Enhanced Ultrasound Versus Computed Tomography for the Detection of Endoleak after EVAR: Systematic Review and Bivariate Meta-Analysis. *Eur J Vasc Endovasc Surg* [Internet]. 2010;39(4):418–28. Available from: <http://dx.doi.org/10.1016/j.ejvs.2010.01.001>



58. Gürtler VM, Sommer WH, Meimarakis G, Kopp R, Weidenhagen R, Reiser MF, et al. A comparison between contrast-enhanced ultrasound imaging and multislice computed tomography in detecting and classifying endoleaks in the follow-up after endovascular aneurysm repair. *J Vasc Surg* [Internet]. 2013;58(2):340–5. Available from: <http://dx.doi.org/10.1016/j.jvs.2013.01.039>
59. Ormesher DC, Lowe C, Sedgwick N, McCollum CN, Ghosh J. Use of three-dimensional contrast-enhanced duplex ultrasound imaging during endovascular aneurysm repair. *J Vasc Surg* [Internet]. 2014;60(6):1468–72. Available from: <http://dx.doi.org/10.1016/j.jvs.2014.08.095>
60. Abbas A, Hansrani V, Sedgwick N, Ghosh J, McCollum CN. 3D contrast enhanced ultrasound for detecting endoleak following endovascular aneurysm repair (EVAR). *Eur J Vasc Endovasc Surg* [Internet]. 2014;47(5):487–92. Available from: <http://dx.doi.org/10.1016/j.ejvs.2014.02.002>

## 8. ŽIVOTOPIS

Borna Ćutić rođen je 2. lipnja 1993. godine u Osijeku. U rodnom gradu završio je OŠ Mladost, a srednjoškolsko obrazovanje stekao je u Općoj gimnaziji Dubrovnik. 2012. godine nastavlja svoje fakultetsko obrazovanje upisom integriranog diplomskog studija Medicinskog fakulteta Sveučilišta u Zagrebu. Tijekom studija bio je demonstrator iz kolegija Anatomija, Temelji liječničkog umijeća te Klinička propedeutika.

2014. godine postaje članom studentske udruge StEPP koja djeluje pri Medicinskom fakultetu sveučilišta u Zagrebu. S Udrugom je imao prilike sudjelovati u organizaciji i vođenju brojnih edukacija iz područja hitne medicine namijenjenih studentima medicine i stomatologije te u organizaciji nacionalne javnozdravstvene kampanje „Oživi me“. U udruzi StEPP trenutačno obnaša dužnost dopredsjednika.

Dobitnik je Dekanove nagrade za uspjeh postignuti u akademskoj godini 2015./2016. Dobitnik je Rektorove nagrade Sveučilišta u Zagrebu u akademskoj godini 2017./2018. u kategoriji za društveno koristan rad u akademskoj i široj zajednici.