

Izbor intraokularne leće kod operacije katarakte

Feratović, Sebastijan

Master's thesis / Diplomski rad

2018

Degree Grantor / Ustanova koja je dodijelila akademski / stručni stupanj: **University of Zagreb, School of Medicine / Sveučilište u Zagrebu, Medicinski fakultet**

Permanent link / Trajna poveznica: <https://um.nsk.hr/um:nbn:hr:105:988132>

Rights / Prava: [In copyright](#)/[Zaštićeno autorskim pravom.](#)

Download date / Datum preuzimanja: **2024-07-14**



Repository / Repozitorij:

[Dr Med - University of Zagreb School of Medicine Digital Repository](#)



**SVEUČILIŠTE U ZAGREBU
MEDICINSKI FAKULTET**

Sebastijan Feratović

**Izbor intraokularne leće kod operacije
katarakte**

DIPLOMSKI RAD



Zagreb, 2018.

Sadržaj

1. Sažetak	4
2. Summary	5
3. Uvod.....	7
4. Leća.....	8
4.1. Anatomija.....	8
4.2. Embrionalni razvoj.....	9
4.3. Metabolizam.....	9
4.4. Funkcija.....	10
5. Katarakta	11
5.1. Znakovi i simptomi	11
5.2. Faktori koji djeluju na pojavu katarakta.....	11
5.3. Različite vrste katarakta	12
6. Liječenje katarakte	13
6.1. Kirurgija katarakte	13
6.2. Komplikacije kirurgije katarakte.....	16
6.2.1. Postoperativne komplikacije kirurgije katarakte.....	17
6.3. Postoperativna njega.....	17
7. Intraokularne leće.....	19
7.1. Nastanak intraokularne leće	19
7.2. Materijal za izradu intraokularne leće.....	20
7.3. Vrste intraokularnih leća.....	20
7.3.1. Multifokalne intraokularne leće	21
7.3.2. Akomodacijska intraokularna leća	23
7.3.3. Torična intraokularna leća	23
7.4. Intraokularne leće s plavim filterom.....	24
7.5. Asferične intraokularne leće	24
7.6. Kako odabrati intraokularnu leću?	25
7.6.1. Dijabetes	26
7.6.2. Starija dob.....	26
7.6.3. Senilna makularna degeneracija.....	26
8. Zaključak	28
9. Zahvale	29
10. Literatura	30
11. Životopis.....	34

Ovaj diplomski rad izrađen je na Klinici za oftalmologiju KBC-a Zagreb pod vodstvom doc.dr.sc. Mire Kalauza i predan je na ocjenu u akademskoj godini 2017./2018.

POPIS OZNAKA I KRATICA

PMMA – polymethyl methacrylate

IOL – intraokularna leća

ICCE - intracapsular cataract extraction

ECCE - extracapsular cataract extraction

YAG – yttrium aluminium garnet

MFIOL- multifocal intraocular lens

PHACO - phacoemulsification

1. Sažetak

IZBOR INTRAOKULARNE LEĆE KOD OPERACIJE KATARAKTE

Suvremena operacija katarakte cilja na vid bez naočala. Fakoemulzifikacija je najčešće korištena metoda. Ovaj postupak koristi ultrazvučnu energiju za emulgiranje zamućene leće. Nakon toga se korteks, koji je mekan vanjski sloj katarakte, aspirira zajedno s emulziranim dijelovima. Zatim se umjetna leća implantira u kapsularnu vrećicu koja je nekada sadržavala prirodnu leću. Vrste IOL-a (intraokularne leće) uključuju monofokalne, multifokalne, akomodacijske i torične leće. Monofokalne leće su korištene desetljećima. Monofokalne leće su napravljene tako da pružaju najbolji mogući korigirani vid pri blizini, srednjoj ili velikoj udaljenosti. Većina ljudi koji odabiru monofokalnu leću imaju svoje IOL-ove postavljene za vid na daljinu i koriste naočale za čitanje za vid na blizu. Noviji IOL-ovi nazivaju se multifokalne leće te mogu omogućiti pacijentima da zadovoljavajuće vide na blizu i daleko te time mogu smanjiti ili ukloniti potrebu za naočalima ili kontaktnim lećama. Takve leće su skuplje i nisu najbolji izbor za osobe koje često voze tijekom noći jer imaju nuspojave poput blještanja, halo efekta oko svjetala ili smanjene oštine vida (također poznate kao kontrastna osjetljivost). Kod astigmatizma rožnica nije okrugla i glatka već je zakrivljena poput limuna. To narušava ili zamagljuje sposobnost da se vide dobro bliski i udaljenih objekti. Osobe s većim stupnjem astigmatizma najčešće su zadovoljne toričnim lećama koje mogu ispraviti zakrivljenost. Izbor odgovarajuće leće ovisi o trenutnom zdravlju pacijenta, ima li kakav poseban komorbiditet poput dijabetesa i o pacijentovim očekivanjima.

KLJUČNE RIJEČI: katarakta, intraokularne leće, astigmatizam, dijabetes

2. Summary

CHOICE OF INTRAOCULAR LENS IN CATARACT SURGERY

Modern day cataract surgery aims at a spectacle free vision. Phacoemulsification is the most widely used method. This procedure uses ultrasonic energy to emulsify the cataract lens. After that the cortex, which is the soft outer layer of the cataract is being aspirated along with the emulsified parts. Then the lens is inserted into the capsular bag that formerly contained the natural lens. Types of IOLs (intraocular lenses) include monofocal, multifocal, accommodative and toric lenses. Monofocal lenses have been used for decades. Monofocals are set to provide the best possible, corrected vision at near, intermediate or far distances. Most people who choose monofocals have their IOLs set for distance vision and use reading glasses for near activities. Newer IOLs called multifocal or accommodative lenses may enable wearers to see both near and distant objects. Meanwhile, they can also reduce or eliminate the need for glasses or contact lenses. But, these lenses are much more expensive and they are not the best choice for people who frequently drive during the night since they have side effects such as glare or halos around lights, or decreased sharpness of vision (also known as contrast sensitivity). With astigmatism, the cornea is not round and smooth, but instead is curved like a lemon. This distorts or blurs the ability to see both near and distant objects. People with significant degrees of astigmatism are usually most satisfied with toric lenses, which can correct that curvature. The choice of the correct lense depends on the current health of the patient, does he have any specific comorbidity like diabetes and his expectations of the outcome.

Key words : cataract, intraocular lenses, astigmatism, diabetes

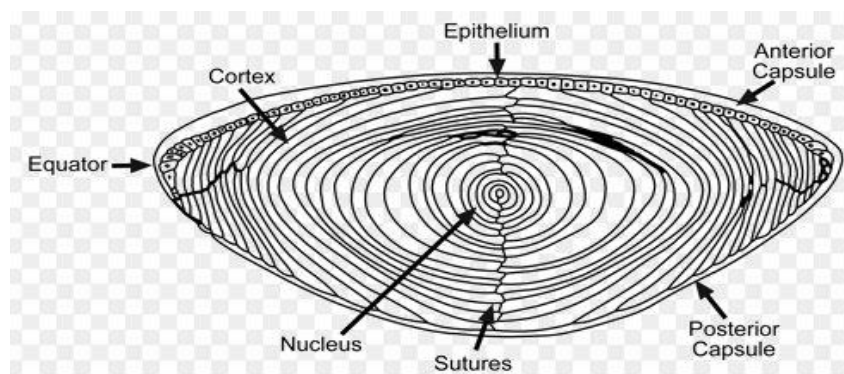
3. Uvod

Katarakta je zamucenje leće čija progresija se ne može farmakološki zaustaviti ili prevenirati. Uzroci katarakte su raznovrsni ali najčešće su vezani uz procese starenja te je najčešće u pacijenata starije životne dobi. Fakoemulzifikacija zamucene leće te ugradnja umjetne intraokularne leće je najčešća metoda liječenja. Umjetna intraokularna leća koristi se od 1949. godine u liječenju katarakte. Usporedno uz poboljšanje kirurške tehnike došlo je napretka tehnologije izrade intraokularnih leća te imamo izbor više tipova leća ovisno o potrebi pacijenta, zdravstvenom stanju i komorbiditetima. Multifokalne intraokularne leće omogućavaju bistar vid na daleko i blizu, torične ispravljaju astigmatizam a neke intraokularne leće omogućavaju zaštitu mrežnice od štetnih ultraljubičastih zraka. Kako bi se smanjila učestalost zamucenja stražnje kapsule nakon operacije katarakte, leće se trenutno proizvode sa oštrim stražnjim rubom. Na taj se način sprječava migracija stanica na središnji dio posteriorne kapsule i prevenira sekundarna katarakta.

4. Leća

4.1. Anatomija

Leća je bikonveksno prozirno tijelo smješteno između očne vodice i staklastog tijela, iza šarenice i zjenice. Njezin promjer iznosi 8,8 – 10,0 mm, a tijekom života se povećava. Leća je vezana sa zrakastim tijelom i cilijarnim mišićima u tzv. Zinnov cilijarni obruč i uložena je u hijaloidnu udubinu staklastog tijela. Funkcija leće u optičkom sustavu oka temelji se na svojstvima prozirnosti i elastičnosti. Prednja površina leće izbočena je u stanju akomodacijskog mirovanja. Nalazi se iza šarenice i u doticaju je s njezinim zjeničnim rubom. Najispupčenija točka na prednjoj površini leće jest prednji pol. Stražnja lećna površina ispupčenija je od prednje i zakrivljena je po polumjeru od 6 mm. Kružni rub leće nazubljen je tako da se na zupce vežu vlakna zrakastog oblika, pa je i broj udubljenja sukladan broju cilijarnih izdanaka. Očna leća nema krvnih žila i živaca, a prehranjuje se difuzijom i to iz očne vodice i staklastog tijela. Kapsula leće je tipična epitelna bazalna membrana. Prozirna je i elastična te se debljina povećava u starosti. Prema lokalizaciji najtanja je na ekvatoru i na polovima, a najdeblja lateralnije od polova. [1]



Slika 1. Poprječni presjek leće

4.2. Embrionalni razvoj

Leća se razvija iz površinskog ektoderma. Njezin razvoj započinje od lećne plakode, zadebljanja ektoderma povrh očnog mjehurića. Interakcija između plakode i očnog mjehurića dovodi do invaginacije plakode prema unutra i formacije lećne jamice. Ona se kasnije odvoji od vanjskog ektoderma i formira se lećni mjehurić. Stražnje stanice lećnog mjehurića se izdužuju i formiraju pravilno složena primarna vlakna. Leća nastavlja rast nakon rođenja s sekundarnim vlaknima koja se dodaju kao vanjski slojevi. Nova vlakna se stvaraju iz lećnog epitela iz dijela koji zovemo germinativna zona. Stanice lećnog epitela se produljuju, gube kontakt s kapsulom i epitelom, stvaraju kristalin te na kraju gube jezgru čime postaju zrela lećna vlakna.

(2)

4.3. Metabolizam

Leća je metabolički aktivna i zahtijeva hranu kako bi zadržala svoj rast i transparentnost. Međutim, u usporedbi s drugim tkivima u oku, leća ima znatno niže energetske zahtjeve. (3) Hranjive tvari difundiraju u leću a otpadne iz leće u dinamičnom procesu koji je održan uz pomoć Na^+/K^+ -ATP pumpi koje su smještene u ekvatorijalnim stanicama lećnog epitela. (4) Glukoza je primarni izvor energije za leću. Kako vlakna zrele leće nemaju mitohondrije, oko 80% glukoze metabolizira se putem anaerobnog metabolizma. Preostala frakcija glukoze pretežno je prešla put pentoznog fosfata. Zaključno time leća ne koristi aerobni put što znači da i ne troši puno kisika. (3)

4.4. Funkcija

Najvažnije funkcije leće su refrakcija svjetla te akomodacija, pomoću koje oko mijenja fokus svog refraktivnog sustava s udaljenih na bliske predmete. (5)

Akomodacija je proces kojim oko, promjenom zakrivljenosti leće, može fokusirati objekte na različitim udaljenostima od njega. Lomna jakost leće ovisi o akomodacijskom stanju oka. Najčešće je između 10 i 25 dioptrija. Prema Gullstrandovu shematskom oku lomna jakost leće u mirovanju iznosi 19,33 dioptrije.

Akomodacija je pod kontrolom kontrakcije cilijarnog mišića, kako se cilijarni nastavci približavaju ekvatoru leće, zonule Zinni se opuštaju i leća poprima blago kuglasti oblik, postaje debljom u sagitalnoj osovini, s time se povećava lomna jakost i tada je oko prilagođeno za gledanje u blizinu. Ukupna sposobnost akomodacije u mladim osoba može iznositi do 14 dioptrija, a u starosti sposobnost akomodacije oka pada zbog otvrdnuća leće i slabljenja cilijarnog mišića. (6)

5. Katarakta

Katarakta je zamućenje inače prozirne leće. Globalno je najvažniji uzrok gubitka vida, procijenjeno je da 18 milijuna ljudi u svijetu je bilateralno slijepo zbog katarakte. (7) Češća je u osoba starije životne dobi te se zbog toga zove još i senilna katarakta. Starenjem dolazi do povećanja debljine i težine leće jer se nova lećna vlakna kontinuirano stvaraju na periferiji pri čemu dolazi do kompresije starijih vlakana i stvrdnjavanja nukleusa (nuklearna skleroza). Stvaraju se proteinskih agregati visoke molekularne mase i žuto-smeđe pigmentacije nukleusa leće zbog kemijskih promjena kristalina. Ostale promjene koje nastaju s godinama uključuju pad koncentracije glutaciona i kalija te povećanje koncentracija natrija i kalcija. (5) Kongenitalna katarakta znatno je rjeđa. Približno polovica kongenitalnih katarakti ima genetsku podlogu te povezane su s metaboličkim bolestima. (8)

5.1. Znakovi i simptomi

Pacijenti sa kataraktom mogu doživjeti niz vizualnih nedostataka kao što je pogoršanje vidne oštine, gubitak osjetljivosti na kontrast, problemi pod uvjetima odsjaja i promijenjeno prepoznavanje boja. (9) Zbog prije spomenutih razloga operacija katarakte jedna je od najčešće izvođenih operacija, a zbog izvanredno brze rehabilitacije i minimalnih postoperativnih komplikacija, predstavlja jednu od najuspješnijih operacija u medicini uopće. (10)

5.2. Faktori koji djeluju na pojavu katarakta

Leća gubi svoju prozirnost s dobi. Na to također utječu određeni genetski čimbenici, razvojne abnormalnosti, metabolički poremećaji, lijekovi i traume. (11) Drugi poznati čimbenici rizika su pušenje, izloženost sunčevom svjetlu, dijabetes melitus i uporaba kortikosteroida. (12-15)

5.3. Različite vrste katarakta

Ne postoji univerzalni klasifikacijski sustav za kataraktu. Mnoge vrste prirođenih i razvojnih katarakta postoje, a većina je prepoznata u djetinjstvu ili ranoj odrasloj dobi. U kontrastu s time većina slučajeva senilnih katarakti spadaju u jednu od tri kategorije: nuklearna, kortikalna, i stražnja subkapsularna. Svaka vrsta ima karakterističan skup značajki i izgleda, te dvije ili više vrsta mogu koegzistirati u istom pacijentu. (16)

6. Liječenje katarakte

Metoda izbora liječenja katarakte je operacija. Premda je medikamentozno liječenje predmet brojnih istraživanja danas još nema djelotvornog lijeka koji bi usporio progresiju ili zaustavio proces zamućenja leće. Moguće je donekle poboljšati vidnu oštrinu s naočalama odgovarajuće dioptrije ali je preporučljivo upoznati pacijenta s mogućnošću pogoršanja daljnje vidne oštrine te promjenom dioptrije s vremenom. (5)

6.1. Kirurgija katarakte

Ne postoji čvrsto pravilo kada treba operirati kataraktu te je to kirurgija izbora. (17) Funkcionalne smetnje vida koje subjektivno ograničavaju dnevne aktivnosti pacijenta te time smanjuju kvalitetu života su temeljne indikacije za operaciju. Mjerenjem vidne oštrine i testom kontrastne osjetljivosti objektivno možemo ocijeniti utjecat katarakte na vid bolesnika.

Dvije osnovne metode kirurgije katarakte su intrakapsularna ekstrakcija katarakte (ICCE, intracapsular cataract extraction) kod koje se uklanja leća s lećnom kapsulom te ekstrakapsularna ekstrakcija katarakte (ECCE, extracapsular cataract extraction) kod koje se uklanja leća a kapsula ostaje u svom prirodnom ležištu. (5)

INTRAKAPSULARNA EKSTRAKCIJA KATARAKTE (ICCE, intracapsular cataract extraction)

Intrakapsularna ekstrakcija je metoda kojom odstranjujemo čitavu leću s kapsulom. Danas se ta metoda ne preferira u razvijenim zemljama zbog povećanih postoperativnih komplikacija. (17) Rijetko se izvodi, obično kod katarakti povećane nestabilnosti i povećanog rizika od intraoperativne dislokacije leće u staklovinu. S obzirom da se uklanja leća i kapsula, intraokularna leća se implantira u prednju sobicu, a u slučaju implantacije u stražnju sobicu, leću je potrebno fiksirati za skleru ili šarenicu. (5)

EKSTRAKAPSULARNA EKSTRAKCIJA KATARAKTE (ECCE, extracapsular cataract extraction)

Extrakapsularna ekstrakcija uključuje uklanjanje leće iz svoje kapsule koja je zadržana unutar oka i djeluje kao prepreka između prednjeg i stražnjeg segmenta, te i za formiranje inače najčešćeg mjesta za ugradnju umjetne intraokularne leće. (17)

Kod izvođenja klasične ekstrakapsularne ekstrakcije katarakte i ugradnje intraokularne leće od tvrdog materijala (PMMA) operativni korneoskleralni rez iznosi najmanje 7-8 mm. Tako velik rez dovodi do postoperativnih komplikacija koje su relativno česte, a postoperativni astigmatizam je također čest, što rezultira i lošim postoperativnim rezultatima vida. (10)

Osnovni koraci ekstrakapsularne ekstrakcije katarakte su:

- dilatacija zjenice
- antiseptičko operativnog polja (oko i vjeđe) povidon-jodidom
- primjena lokalnog anestetika
- postavljanje držača vjeđa
- korneoskleralni rez (širina reza 8 – 12 mm)

- aplikacija viskoelastika u prednju očnu sobicu, kako bi se održao njezin volumen i zaštitio endotel rožnice
- otvaranje prednje kapsule postupkom kapsulotomije
- hidrodisekcija (odvajanje leće od kapsule pomoću tekućine)
- manualna ekspresija nukleusa leće
- odstranjenje korteksa leće
- implantacija umjetne intraokularne leće
- šivanje mjesta incizije

FAKOEMULZIFIKACIJA (PHACO, phacoemulsification)

Fakoemulzifikacija je metoda ekstrakapsularne ekstrakcije leće kod koje se razbijaju tvrde lećne mase specijalnom ultrazvučnom sondom nakon čega slijedi aspiracija lećnih masa i ugradnja mekane savitljive leće kroz izuzetno mali promjer veličine svega 2,2 mm. (10) Napretkom kirurške tehnike i tehnologije, razvojem viskoelastika, specijalnih viskoelastičnih gelova, koji oblažu i štite endotel rožnice, odnosno pomažu u formiranju i održavanju prostora unutar oka riješeni su početni problemi ove metode koji su uključivali oštećenje endotela rožnice slobodnim radikalima i energijom ultrazvuka. (5)

Prednosti fakoemulzifikacije su mogućnost male incizije, brže cijeljenje rane, rana stabilizacija refraktivne greške te nije potrebno šivati rez na rožnici. To sve dovodi do kraćeg oporavka. (18) Moderna operacija katarakte i dalje teži sve manjem operativnom rezu i ugradnji umjetne leće kroz sitne otvore što rezultira smanjenjem operativnih i postoperativnih komplikacija i bržom rehabilitacijom pacijenta. (10) Nedostatak joj je skupa operativna tehnika. (18)

"FEMTOSECOND" LASER U KIRURGIJI KATARAKTE

Laseri u kirurgiji katarakte koriste se od 1970ih. Trenutno nova tehnika je uporaba femtosecond lasera. Femtosekundni laseri koriste kraće vrijeme pulsa od 10-15s u usporedbi s 10-9s koji koriste fotokoagulacijski (argon), fotoablacijski (excimer) i fotodisrupcijski (Nd: YAG) laseri. Budući da je snaga funkcija energije po jedinici vremena, kraće vrijeme impulsa dodatno smanjuje energiju za određeni efekt. To je osobito važno u operaciji katarakte zbog očuvanja struktura oka poput rožnice, irisa te zonula. Laser reže tako da stvara fokus laserske energije koja stvara plazmu, a zatim se stvori kavitacijski mjehurić koji se širi i urušava te pritom se razdvajaju tkiva. Valna duljina laserske zrake je blizu infracrvenog spektra te time prozirno očno tkivo ga ne apsorbira. Zato je moguće preciznije fokusirati zraku u različitim dubinama prednje očne sobice. (19) Postupak se u cijelosti izvodi pod kontrolom računala, u realnom vremenu se pomoću optičke koherentne tomografije (OCT) prikazuje prednji segment oka. Tako laser ima praktično 100%-tnu preciznost. (5)

6.2. Komplikacije kirurgije katarakte

Ishodi moderne kirurgije katarakte mnogo su bolji nego prije dva desetljeća. Zbog manje operativnih i postoperativnih komplikacija i značajnih poboljšanja u neispravljenoj vidnoj oštrini. Od svih pacijenata koji su podvrgnuti kirurškim zahvatima, 85-90% će imati 6/12 (20/40 ili 0,5) najbolje korigiran vid, i taj broj se povećava na oko 95% u bolesnika koji nemaju očnih komorbiditeta kao što je makularna degeneracija, dijabetička retinopatija ili glaukom. (17)

6.2.1. Postoperativne komplikacije kirurgije katarakte

Najčešća komplikacija je postoperativna katarakta. Dok je učestalost postoperativnih katarakti bila čak 50% u 5 godina u starijim publikacijama, to je sada smanjeno na znatno manji broj od manje od 3% u 3 godine poboljšanjem kirurške tehnike i upotrebom suvremenih leća s oštrim rubom. Ako se postoperativna katarakta pojavi, obično se može ukloniti bez poteškoća pomoću laserske kapsulotomije (otvaranje stražnje kapsule leće) s neodimijskim YAG laserom. Ipak, očuvanje zatvorene stražnje kapsule pomaže spriječiti postoperativne komplikacije kao što su retinalna ablacija i makularni edem, što podrazumijeva da je poželjno daljnje smanjenje stope postoperativne katarakte. Komplikacije koje utječu na stražnji dio oka uključuju pojavu cistoidnog makularnog edema, koji obično nastaje 1 do 3 mjeseca nakon operacije i obično regredira u sljedećih 6 mjeseci. Postoperativna bol može biti znak ozljede epitela rožnice, povišenog intraokularnog tlaka ili intraokularne infekcije (endoftalmitis). Endoftalmitis, jedna od ozbiljnijih postoperativnih komplikacija operacije leća je trenutno vrlo rijetka (0,05%). Ako se i pojavi endoftalmitis, vrlo je važno da se medicinski i / ili kirurško liječenje osigura što je brže moguće. Druge rijetke komplikacije uključuju dehiscijenciju rane s bulbarnom hipotenzijom, rast epitela u rascjep rane, alergijske skleralne reakcije na kapi za oči ili subluksaciju IOL. (31)

6.3. Postoperativna njega

Postoperativna njega obično uključuje topikalnu primjenu steroidnog ili nesteroidnog protuupalnog lijeka u razdoblju od dva do četiri tjedna, kao i antibiotika

(obično inhibitor giraze) tijekom otprilike jednog tjedna. Pacijenta treba obavijestiti da izbjegne trljanje ili pritisak na operirano oko, spavanje na toj strani tijela ili podizanje teškog tereta prvih nekoliko dana nakon operacije. Upravljanje autom pacijent može nakon povratka vidne oštine koju treba provjeriti oftalmolog. Važno je reći pacijentu da odmah prijavi liječniku ako se pojave novi ili pojačaju neki simptomi, tako da se potencijalno ozbiljne komplikacije mogu pravilno liječiti.

7. Intraokularne leće

Intraokularne leće (IOL) su leće od umjetnih materijala koje se implantiraju u oko. Budući da za potpuno izlječenje katarakte nema farmakološke terapije, odstranjenje prirodne zamućene leće i ugradnja umjetne leće (IOL) je standardni postupak. Uobičajeno, IOL ima promjer od 6 mm, a ukupna duljina IOL je između 12 i 13 mm. Sferičnog su oblika i s ukupnom refrakcijskom snagom od 10-30D. Savitljive IOL sada su vrlo popularne, jer se mogu ugraditi kroz manje rezove (<3 mm). Kako bi se smanjila učestalost zamućenja stražnje kapsule nakon operacije katarakte, leće se trenutno proizvode sa oštrim stražnjim rubom. Time se sprječava migracija stanica na središnji dio posteriorne kapsule i prevenira se sekundarna opacifikacija. Kod današnjih operacija katarakti ugradnja intraokularnih leća poboljšavaju kvalitetu vida koja ide izvan samog kompenziranja sfernih grešaka. (20)

7.1. Nastanak intraokularne leće

Prije izuma umjetne leće bolesnici nakon operacije katarakte su morali nositi naočale s velikom plus dioptrijom (+10 do +14 dioptrija) kako bi se nadomjestila refraktivna jakost leće. Potaknut primjedbom svojeg studenta kako bi bilo logično zamijeniti prirodnu zamućenu leću nekim implantatom britanski oftalmolog Sir Nicholas Harold Lloyd Ridley odlučio je pronaći adekvatan materijal. Iz iskustava pilota veterana drugog svjetskog rata vidio je da krhotine kupole pilotske kabine od polimetilmetakrilatnih (PMMA) vlakna ne stvaraju jak imunosti upalni odgovor. U studenom 1949. Sir Harold Ridley koristeći tehniku ekstrakapsularne ekstrakcije katarakte je implantirao prvu umjetnu leću od PMMA u lijevo oko 45 godišnje

pacijentice čija je katarakta bila jednostrana. Problem stabilne fiksacije IOL-a je riješen 1975.godine kada dr. Shearing dodaje uz optički dio leće postranične nastavke (tzv. haptici) koji stabiliziraju leću unutar kapsule. Prve intraokularne leće bile su tvrde, kasnije razvojem modernih tehnika operacija katarakte, pojavljuju se savitljive leće koje se mogu implantirati kroz mali rez. (21)

7.2. Materijal za izradu intraokularne leće

Materijali koji se koriste za izradu IOL leće su polimeri i mogu se podijeliti u dvije glavne skupine: akrilat i silikon. Akrilatne leće mogu se dalje podijeliti na rigidne, poput onih proizvedenih iz PMMA i savitljive, proizvedene od hidrofobnih akrilnih materijala. Hidrofobne akrilne leće, kao i silikonske leće, imaju vrlo nizak sadržaj vode, općenito manje od 1 posto. Međutim, nedavno su dostupni hidrofobni akrilni materijali s većim sadržajem vode (oko 4%). Većina trenutno dostupnih hidrofilnih akrilnih leća izrađuju se od kopolimera s vodenim sadržajem od 18 do 38 posto. Prvi silikonski materijal korišten za proizvodnju IOL-a bio je poli (dimetil siloksan), koji ima indeks loma od 1,41. Najnovija generacija silikonskih materijala ima više indekse loma. Međutim, indeks loma je veći u savitljivim akrilima od silikona, na 1,47 ili više, tako da su akrilne leće tanje od silikonskih leća s istom lomnom snagom. (22)

7.3. Vrste intraokularnih leća

Intraokularne leće dijele se na monofokalne, multifokalne, akomodacijske, torične i intraokularne leće s plavim filterom.

Monofokalne leće su intraokularne leće s fiksnim fokusom za jednu udaljenost. Liječnik može odabrati monofokalnu IOL koji su za fokus za blizu, za fokus u sredini ili za udaljeni fokus. Samo jedno od ta tri se može odabrati i fokus se neće mijenjati nakon operacije. Najčešće se odabire monofokalna za jasan vid na daleko. Tada pacijenti nose naočale za čitanje ili bliski rad s obzirom da je fiksni fokus leće.

7.3.1. Multifokalne intraokularne leće

Multifokalne intraokularne leće daju pacijentu dva ili više fokusa i na taj način omogućavaju bistar vid na daljinu i blizinu bez korištenja dodatnih optičkih sredstava. Prema svojim optičkim svojstvima klasificiraju se na difraktivne, refraktivne i kombinirane. (20)

Difraktivne multifokalne leće imaju jednu sferičnu refraktivnu prednju plohu te jednu difraktivnu stražnju plohu. Dakle, upadno svjetlo dijele na dva fokusa, jedan za gledanje na blizinu i jedan za gledanje na daljinu. Difraktivne multifokalne leće imaju učinak bifokalne leće što bolesniku omogućuje odličan vid na daleko i na blizu, no kod ovih leća vid u „srednjoj zoni“ može biti slabiji, to otežava primjerice, rad na računaru. Postoje i difraktivne intraokularne leće koja sadrži tri optička sustava – difrakciju, refrakciju i apodizaciju kako bi se bolesniku omogućio pun opseg vida. Leća omogućuje jednu optiku za gledanje na daljinu te jednu za gledanje na blizinu. Kada bolesnik gleda u udaljen objekt, slika koju pruža optika za vid na daljinu je u fokusu, dok je slika koju omogućuje optika za blizinu izrazito defokusirana i blijeda. Kako bi i pseudoakomodacijski opseg vida bio jasan (srednja zona), leća koristi

defokusiranu sliku obje optike, za blizu i za daleko. Apodizacija (slika 2.) zapravo jest promjena u optici od centra leće prema periferiji. Stepenice između zona koje su u centru leće veće su što omogućuje jednaku raspodjelu svjetla između daljine i blizine. Što su perifernije, to je visina stepenica niža te je na taj način sve manje svjetla usmjereno prema blizini, a sve više prema daljini. Na taj način, kada je zjenica pri slabijem osvjetljenju široka, puno više svjetla usmjereno je ravno prema daljini. Difraktivna multifokalna leća omogućuje povećanu kontrastnu osjetljivost te bolju jasnoću slike noću te pri slabom osvjetljenju, kada je zjenica široka. Također reducira optičke fenomene noću što je posljedica spomenutog defokusiranja druge slike. Vidna oštrina na srednjoj udaljenosti katkada može biti nešto slabija.(24)



Slika 2. Apodizacija, različita visina unutar stepenica.

Optički princip refraktivnih multifokalnih intraokularnih leća temeljno se razlikuje od optičkih principa difraktivnih leća. Refraktivna multifokalna intraokularna leće može biti sastavljena od 5 optičkih zone s asferičnim prijelazom. Tri zone, uključujući centralnu, za vid na daleko a druga dva za blizu. Refraktivna leća distribuira 10-11% svjetla na srednji fokus. Difraktivne MFIOL omogućuju izvrstan vid na blizinu i daleko i nemaju ograničenja na veličinu zjenice te time se smanjuju vizualni problemi, međutim intermedijarni vid je nešto slabiji. Refraktivne leće omogućavaju izvrstan vid na blizinu i intermedijarni vid, ali njihovi nedostaci su problemi s halo

efektom i odsjajom . S obzirom na potrebe bolesnika te način života neki oftalmolozi zagovaraju implantaciju refraktivne leće u jedno, a difraktivne leće u drugo oko kako bi postigli dodatnu kvalitetu vida u bolesnika. Ova tehnika optimizira vidnu funkciju na blizinu i srednju udaljenost, a održava odličnu vidnu oštrinu na daljinu. Najčešće nuspojave multifokalnih IOL-ova uključuju blještanje, rasap svjetla u obliku prstena oko izvora svjetla (halo efekt) i gubitak osjetljivosti na kontrast u uvjetima slabog osvjetljenja. (10) (25)

7.3.2. Akomodacijska intraokularna leća

Akomodacijske intraokularne leće imaju ulogu obnavljanja akomodacije nakon operacije katarakte. Tip leća koje su trenutno u prodaji i kliničkoj upotrebi temelje se na principu antero-posteriornog premještanja leće. S takvim tipom leće postiže se samo umjereno poboljšanje vidne oštrine pri gledanju na blizinu. (26)

7.3.3. Torična intraokularna leća

Torične intraokularne leće su leće koje mogu ispraviti astigmatizam do 1 D uzrokovan nejednolikom zakrivljenošću rožnice. One kompenziraju rožnični astigmatizam sa korespondentnom optičkom zonom. Procjenjuje se da 15% do 29% bolesnika s kataraktom imaju više od 1,50 dioptra (D) postojeći astigmatizam. Ugradnjom torične intraokularne leće smanjujemo postojeći astigmatizam te možese dodatno poboljšati vid nakon operacije katarakte. Rotacija torične IOL nakon implantacije glavni je problem povezan s mogućnošću ispravljanja astigmatizma. Svaki pomak u rotaciji torične leće za 1 stupanj uzrokuje pad njezine efektivnosti do

3.3%. Zato se mora paziti na preciznu orijentaciju i rotacijsku stabilnost kako bi se osigurala trajna i optimalna korekcija astigmatizma. (27) Ukoliko je potrebno, pomaknuta implantirana torična intraokularna leća može se sekundarno rotirati i pravilno pozicionirati prema obilježenim osima. Navedenu korekciju potrebno je učiniti što ranije radi sraštavanja intraokularne leće i kapsule. (28)

7.4. Intraokularne leće s plavim filterom

Prirodna leća asorbira većinu ultraljubičastog svjetla valne duljine od 300nm do 400nm. Drži se da kratkovalno svjetlo potiče foto-oksidativne promjene na makuli i tako pridonosi makularnoj degeneraciji povezanoj sa starenjem. Vodeći uzročnik sljepoće u razvijenom svijetu senilna je degeneracija makule. Vođeni ovom činjenicom pojedini modeli zadnjih generacija leća imaju u sebi ugrađene filtere za UV svjetlo i plavo svjetlo zbog eventualnog protektivnog učinka na retinalni pigment i samu makulu oka. Nadalje, kratkovalno svjetlo se mnogo više disprergira od dugovalnog što može pogoršati kontrastni vid tako da ove leće imaju protektivnu ulogu. (29)

7.5. Asferične monofokalne intraokularne leće

Suvremene monofokalne leće asferične su leće i sprječavaju sfernu aberaciju. Prirodna leća kod mladih ljudi je asferična i s godinama i starošću postaje sferična. Kod ove vrste leće manje je nuspojava kontrastne osjetljivosti od multifokalnih IOL koje predstavljaju uvijek kompromis između fokusa vida na blizinu i daljinu koje se time ne preporučuju za pacijente koji žele brzo čitati ili su recimo piloti. (30)

7.6. Kako odabrati intraokularnu leću?

Ključan čimbenik za postizanje uspjeha kod ugradnje IOL-a pravilan je odabir bolesnika. Monofokalna leća je dobar odabir za bolesnika koji bi bio zadovoljan dobrim vidom na daleko i nošenjem naočala za čitanje. Torična leća je dobar odabir za pacijenta kojem treba ispraviti astigmatizam dok primjerice pacijent bi se smatrao kandidatom za ugradnju multifokalne intraokularne leće je onaj koji bi trebao željeti „riješiti se naočala“. Prije implantacije multifokalne leće svakako bi trebalo uzeti u obzir sljedeće karakteristike bolesnika kao nepovoljne:

- Bolesnici s nerealnim očekivanjima
- Bolesnici s pritužbama na kontaktne leće ili naočale
- Bolesnici koji ne toleriraju monovision (kada jedno oko jasno vidi na daleko, a drugo na blizu, npr. jedno oko za gledanje televizije, a drugo za čitanje)
- Bolesnici čije zanimanje zahtijeva vožnju noću
- Bolesnici koji već imaju smetnje (odsjaj) oko izvora svjetlosti noću.

Treba također uzeti u obzir i medicinske razloge:

- Bolesnici kod kojih se očekuje $>1D$ postoperativnog kornealnog astigmatizma
- Bolesnici čija je potrebna jakost leće izvan dostupnog dioptrijskog raspona
- Bolesnici sa značajnijom očnom patologijom kao npr. senilna makularna degeneracija te bolesti rožnice
- Bolesnici ranije podvrgnuti refraktivnoj kirurgiji
- Bolesnici koji imaju ugrađenu monofokalnu intraokularnu leću u drugo oko

- Ukoliko tijekom operacije dođe do komplikacije, kao npr. značajniji gubitak staklovine, trauma zjenice, ruptуре stražnje kapsule.

Kod odabira pacijenta za kirurško liječenje katarakte i ugradnju intraokularne leće važno je uzeti u obzir komorbiditete. Neki od njih poput dijabetesa, starije dobi, senilna makularna degeneracija zahtijevaju veću pozornost.

7.6.1. Dijabetes

Dijabetički bolesnici zahtijevaju posebnu pozornost. Oštrina vida nakon operacije možda neće biti tako dobra u bolesnika s naprednom dijabetičkom retinopatijom kao što je to kod onih s blagom retinopatijom, makularni edem može ustrajati nakon operacije katarakte i utjecat na rezultat. Ako nema kontraindikacija, prethodno liječenje dijabetičke očne bolesti je uputno. Dodatno liječenje kao što je intravitrealno ubrizgavanje triamkinolon acetata za vrijeme operacije također može biti korisno, kao i liječenje nesteroidnim protuupalnim lijekovima.

7.6.2. Starija dob

Rezultati operacije katarakte kod ljudi starijih od 85 godina nisu baš dobri. Samo 85% ima značajno poboljšanje vida. Ova niža stopa je vjerojatno zbog neprepoznatih komorbiditeta.

7.6.3. Senilna makularna degeneracija

Istraživanja su pokazala da bolesnici s senilnom makularnom degeneracijom imaju značajno poboljšanje vida i kvalitete života postoperativno. Premda kod njih bi trebao uvijek biti odabir leće s plavim filterom zbog mogućnosti napredovanja makularne degeneracije uzrokovane fotooksidativnim oštećenjem mrežnice postoperativno.

U razvijenom svijetu očekivanja kvalitete postoperativnog vida su visoka. Međutim, refrakcijski ishod nije uvijek predviđen (tzv. refrakcijsko iznenađenje) i pacijenti koji nisu trebali prije naočale mogu biti razočarani. Postupci za rješavanje ove eventualnosti jesu zamjena intraokularne leće ili refraktivne laserske operacije koje ovise o pojedincu i okolnostima. (17)

8. Zaključak

Sa intraokularnim lećama dobili smo širok izbor u njihovom odabiru u liječenju katarakte. Odabir prikladne leće za bolesnika ovisi o njihovim očekivanjima, dobi, zdravstvenom stanju i komorbiditetima. Razvojem multifokalnih leća pacijenti ne trebaju imati kompromis u smislu korištenja naočala kao prije s monofokalnim lećama.

Moderna operacija katarakte uključuje ugradnju intraokularnih leća koje poboljšavaju kvalitetu vida koja ide izvan samog kompenziranja sfernih grešaka. Upravo zbog toga postoji izbor više vrsta intraokularnih leća.

9. Zahvale

Zahvaljujem mentoru doc.dr.sc. Miri Kalauzu na stručnim savjetima, pomoći i strpljenju prilikom izrade ovog diplomskog rada. Također se zahvaljujem svojoj obitelji što su mi bili podrška tijekom studiranja.

10. Literatura

1. Čupak, K., Gabrić, N., Cerovski, B., Bojić, L., Bradamante, Ž., Beradetić, T., ... i Dugački, V. (1994). *Oftalmologija*. Nakladni zavod Globus.
2. Forrester, J. V., Dick, A. D., McMenemy, P. G., Roberts, F., i Pearlman, E. (2015). *The Eye E-Book: Basic Sciences in Practice*. Elsevier Health Sciences.
3. Whikehart, D. R. (2003). *Biochemistry of the Eye*. Elsevier Inc.
4. Candia, O. A. (2004). Electrolyte and fluid transport across corneal, conjunctival and lens epithelia. *Experimental eye research*, 78(3), 527-535.
5. Bušić M, Kuzmanović Elabjer B, Bosnar D. *Seminaria Ophthalmologica*. Treće izdanje. Osijek – Zagreb: Cerovski; 2014
6. Cerovski B, Jukić T, Juratovac Z, Juri J, Kalauz M, Katušić D i sur., *Oftalmologija*. Zagreb: Stega tisak; 2012.
7. Resnikoff, S., Pascolini, D., Etya'Ale, D., Kocur, I., Pararajasegaram, R., Pokharel, G. P., i Mariotti, S. P. (2004). Global data on visual impairment in the year 2002. *Bulletin of the world health organization*, 82(11), 844-851.
8. Santana, A., i Waiswo, M. (2011). The genetic and molecular basis of congenital cataract. *Arquivos brasileiros de oftalmologia*, 74(2), 136-142.
9. Crabtree, H. L., Hildreth, A. J., O'Connell, J. E., Phelan, P. S., Allen, D., i Gray, C. S. (1999). Measuring visual symptoms in British cataract patients: the cataract symptom scale. *British Journal of Ophthalmology*, 83(5), 519-523.

10. Mandić, Z., Iveković, R., Škunca Herman, J., i Doko Mandić, B. (2008). Moderni pristup operaciji katarakte. *Medix: specijalizirani medicinski dvomjesečnik*
11. Hammond, C. J., Duncan, D. D., Snieder, H., de Lange, M., West, S. K., Spector, T. D., i Gilbert, C. E. (2001). The heritability of age-related cortical cataract: the twin eye study. *Investigative ophthalmology & visual science*, 42(3), 601-605.
12. Kelly, S. P., Thornton, J., Edwards, R., Sahu, A., i Harrison, R. (2005). Smoking and cataract: review of causal association. *Journal of Cataract & Refractive Surgery*, 31(12), 2395-2404.
13. Robman, L., i Taylor, H. (2005). External factors in the development of cataract. *Eye*, 19(10), 1074.
14. Carnahan, M. C., i Goldstein, D. A. (2000). Ocular complications of topical, peri-ocular, and systemic corticosteroids. *Current opinion in ophthalmology*, 11(6), 478-483.
15. Taylor, H. R., West, S. K., Rosenthal, F. S., Muñoz, B., Newland, H. S., Abbey, H., i Emmett, E. A. (1988). Effect of ultraviolet radiation on cataract formation. *New England journal of medicine*, 319(22), 1429-1433.
16. Langston, R. H. (2008). What can patients expect from cataract surgery?. *Cleveland Clinic journal of medicine*, 75(3), 193.
17. Allen, D., & Vasavada, A. (2006). Cataract and surgery for cataract. *BMJ: British Medical Journal*, 333(7559), 128.
18. Kalauz M. Zamućenje stražnje kapsule kod različitih modela intraokularnih leća [disertacija]. Zagreb: Sveučilište u Zagrebu, Medicinski fakultet; 2005

19. Sugar, A. (2002). Ultrafast (femtosecond) laser refractive surgery. *Current opinion in ophthalmology*, 13(4), 246-249
20. Kohnen, T., Baumeister, M., Kook, D., Klaproth, O. K., i Ohrloff, C. (2009). Cataract surgery with implantation of an artificial lens. *Deutsches Ärzteblatt International*, 106(43), 695.
21. Williams, H. P. (2001). Sir Harold Ridley's vision. *British Journal of Ophthalmology*, 85(9), 1022-1023.
22. Werner, L. (2008). Biocompatibility of intraocular lens materials. *Current opinion in Ophthalmology*, 19(1), 41-49.
23. Carson, D., Hill, W. E., Hong, X., i Karakelle, M. (2014). Optical bench performance of AcrySof® IQ ReSTOR®, AT LISA® tri, and FineVision® intraocular lenses. *Clinical ophthalmology (Auckland, NZ)*, 8, 2105.
24. Kohnen, T., Allen, D., Boureau, C., Dublineau, P., Hartmann, C., Mehdorn, E., ... i Tassinari, G. (2006). European multicenter study of the AcrySof ReSTOR apodized diffractive intraocular lens. *Ophthalmology*, 113(4), 578-584.
25. Barišić, A., Dekaris, I., Gabrić, N., i Boháč, M. (2008). Comparison of diffractive and refractive multifocal intraocular lenses in presbyopia treatment. *Collegium antropologicum*, 32(2), 27-31.
26. Jurinić, M. (2017). *Uloga refrakcijske kirurgije u liječenju refrakcijskih grešaka* (Doctoral dissertation, University of Zagreb. School of Medicine. Chair of Ophthalmology and Optometry.).
27. Mendicute, J., Irigoyen, C., Aramberri, J., Ondarra, A., i Montés-Micó, R. (2008). Foldable toric intraocular lens for astigmatism correction in cataract patients. *Journal of Cataract & Refractive Surgery*, 34(4), 601-607.

28. Sun, X. Y., Vicary, D., Montgomery, P., i Griffiths, M. (2000). Toric intraocular lenses for correcting astigmatism in 130 eyes. *Ophthalmology*, 107(9), 1776-1781.
29. Sparrow, J. R., Miller, A. S., i Zhou, J. (2004). Blue light-absorbing intraocular lens and retinal pigment epithelium protection in vitro. *Journal of Cataract & Refractive Surgery*, 30(4), 873-878.
30. Dadeya, S., i Kaushik, S. (2001). Contrast sensitivity and depth of focus with aspheric multifocal versus conventional monofocal intraocular lens. *Canadian Journal of Ophthalmology/Journal Canadien d'Ophthalmologie*, 36(4), 197-201.
31. Apple, D. J., Mamalis, N., Lofffield, K., Googe, J. M., Novak, L. C., Kavka-Van Norman, D., ... i Olson, R. J. (1984). Complications of intraocular lenses. A historical and histopathological review. *Survey of ophthalmology*, 29(1), 1-54.

SLIKE

Slika 1. Poprečni presjek leće

<https://www.anatomynote.com/human-anatomy/ophthalmology/eye-lens-anatomy/>

Slika 2. Apodizacija, različita visina unutar stepenica

<https://webeye.ophth.uiowa.edu/eyeforum/tutorials/restor.htm>

11. Životopis

Zovem se Sebastijan Feratović i rođen sam u Zagrebu. Završio sam OŠ Đure Prejca u Desiniću. Nakon toga upisujem Opću gimnaziju Pregrada. Po završetku upisao sam Medicinski fakultet u Zagrebu. Tijekom kolegija Oftalmologije na šestoj godini studija zainteresirao sam se za to područje medicine, te sam iz tog razloga odabrao pisanje diplomskog rada na Katedri za oftalmologiju. Aktivno se služim engleskim i njemačkim jezikom.