

# Sindrom sretnog srca

---

**Kološa, Andrijana**

**Master's thesis / Diplomski rad**

**2018**

*Degree Grantor / Ustanova koja je dodijelila akademski / stručni stupanj:* **University of Zagreb, School of Medicine / Sveučilište u Zagrebu, Medicinski fakultet**

*Permanent link / Trajna poveznica:* <https://um.nsk.hr/um:nbn:hr:105:104624>

*Rights / Prava:* [In copyright](#)/[Zaštićeno autorskim pravom.](#)

*Download date / Datum preuzimanja:* **2025-01-09**



*Repository / Repozitorij:*

[Dr Med - University of Zagreb School of Medicine Digital Repository](#)



**SVEUČILIŠTE U ZAGREBU  
MEDICINSKI FAKULTET**

**Andrijana Kološa**

**Sindrom sretnog srca**

**DIPLOMSKI RAD**



**Zagreb, 2018.**

Ovaj diplomski rad izrađen je na Klinici za bolesti srca i krvnih žila Kliničkog bolničkog centra Zagreb pod vodstvom prof. dr. sc. Martine Lovrić – Benčić i predan je na ocjenu u akademskoj godini 2017./2018.

Mentor rada: prof. dr. sc. Martina Lovrić – Benčić

## **POPIS KRATICA KORIŠTENIH U RADU**

**ABS** – sindrom apikalnog baloniranja

**ACE** – angiotenzin konvertirajući enzim

**AMI** – akutni infarkt miokarda (engl. *anterior myocardial infarction*)

**AKS** – akutni koronarni sindrom

**AR** – adrenergički receptori

**AV** – atrioventrikularni

**AŽS** – autonomni živčani sustav

**BNP** – moždani natriuretski peptid (engl. *brain natriuretic peptide*)

**cAMP** – ciklički adeozin monofosfat

**CK** – kreatin kinaza

**CMR** – magnetska rezonancija srca (engl. *cardiac magnetic resonance*)

**DV** – desni ventrikul ili desno ventrikularni

**EKG** – elektrokardiogram

**fMRI** – funkcionalna magnetska rezonancija

**IABP** – intraaortna balonska pumpa

**LAD** – prednja lijeva descendentna koronarna krvna žila (engl. *left anterior descending*)

**LV** – lijevi ventrikul ili lijevo ventrikularni

**LVEF** – e젝cijska frakcija lijevog ventrikula

**LVG** – lijevi ventrikulogram

**LVOT** – izlazni trakt lijevog ventrikula (engl. *left ventricular outflow tract*)

**PET** – pozitronska emisijska tomografija

**RCA** – desna koronarna arterija (engl. *right coronary artery*)

**SPECT** – jednofotonska emisijska kompjuterizirana tomografija (engl. *single-photon emission computed tomography*)

**STEMI** – infarkt miokarda s elevacijom ST-spojnice (engl. *ST-segment elevation myocardial infarction*)

**SUD** – nagla srčana smrt (engl. *sudden unexpected death*)

**Tnl** – troponin I

**TTE** – transtorakalna ehokardiografija

**TTS** – Takotsubo sindrom

**UZV** – ultrazvuk ili ultrazvučno

## Sažetak

### Sindrom sretnog srca

*Andrijana Kološa*

Takotsubo sindrom (TTS), također poznat kao sindrom apikalnog baloniranja, oblik je reverzibilnog akutnog zatajenja srca koji nastaje uslijed prolazne disfunkcije lijeve klijetke (LV), a najčešće zahvaća apeks srca. Budući da je epizoda negativnog stresnog događaja čest okidač nastanka, naziva se i "sindromom slomljenog srca". Patofiziologija TTS-a još uvijek nije sasvim jasna, i usprkos različitim predloženim hipotezama, omamljenost miokarda posredovana toksičnim učinkom katekolamina najčešće je prihvaćena. Većina pacijenata klinički se prezentira sa simptomima sličnim akutnoj koronarnoj bolesti (AKS), zbog čega je klinički teško razlikovati TTS od AKS. Ukupna incidencija TTS-a je oko 1% do 2%, što uključuje i bolesnike koji su prvobitno bili dijagnosticirani pod AKS. Iako se pretežno nalazi u žena u postmenopauzi, TTS se može naći u oba spola bilo koje dobi. Iako se sretno ili neke druge pozitivne emocije nisu u samom početku identificirale kao mogući provocirajući faktori TTS, sada se pokazuje da nastanku TTS-a, u specifičnom obliku „sindroma sretnog srca“ mogu prethoditi intenzivni pozitivni osjećaji. Klinička prezentacija bolesnika sa "sindromom sretnog srca" slična je onoj kod bolesnika sa "sindromom slomljenog srca" – s bolovima u prsima i dispnejom kao najčešćim simptomima u obje skupine, sa sličnim elektrokardiografskim obilježjima te laboratorijskim nalazima, bez razlika u konačnom jednogodišnjem ishodu. Optimalne terapijske smjernice još nisu uspostavljene, ali suportivna terapija doprinosi spontanom oporavku funkcije LV s općenito povoljnijim konačnim ishodom. Međutim sindrom je daleko složeniji i heterogeniji kliničkih značajki nego što se u početku smatralo, tako da je za jasno razlikovanje TTS-a od AKS-a, kao i za utvrđivanje smjernica u liječenju akutnog stadija i sprječavanje recidiva, potrebno najprije razjasniti patofiziologiju sindroma.

**Ključne riječi:** Takotsubo kardiomiopatija, sindrom sretnog srca, reverzibilno akutno zatajenje srca

## Summary

### Happy heart syndrome

*Andrijana Kološa*

Takotsubo syndrome (TTS), also known as apical ballooning syndrome, is a form of an acute reversible heart failure occurring as a result of transitory left ventricular (LV) dysfunction, which most commonly affects the apex of the heart. Being often triggered by a negative stressful life episode, it is also called the “broken heart syndrome “. The pathophysiology of TTS is still not completely clear and several different hypotheses have been proposed, but catecholamine mediated myocardial stunning is the most favored one. Most patients present with symptoms similar to acute coronary syndrome (ACS), thus making it more difficult to diagnostically distinguish the TTS from ACS. The overall incidence of TTS is about 1% to 2% which includes patients initially diagnosed with classic ACS. Even though TTS can occur at any age and affect both sexes, it predominantly affects postmenopausal women. Although neither the happiness nor positive emotional state were at first identified as possible inciting factors for apical ballooning syndrome, now it has been accepted that TTS can be triggered by positive life events, presenting as a “happy heart syndrome“. The clinical presentation of patients with “happy heart syndrome“ was similar to that of patients with “broken heart syndrome “, with chest pain and dyspnea as the most common symptoms in both groups. The same applies to electrocardiogram parameters, laboratory findings and 1-year outcomes. The optimal management has not yet been established, but supportive therapy leads to spontaneous recovery of the LV function with a generally favorable final result. As the syndrome is, far more complex and heterogeneous than initially considered, to establish the best possible noninvasive diagnostic tool to differentiate TTS from ACD as early as possible and to determine the exact treatment approach for the acute stage of TTS and for prevention of recurrences, new discoveries need to be made to clarify the pathophysiology of syndrome.

**Keywords:** Takotsubo cardiomyopathy, reversible acute heart failure, happy heart syndrome

# Sadržaj

Sažetak

Summary

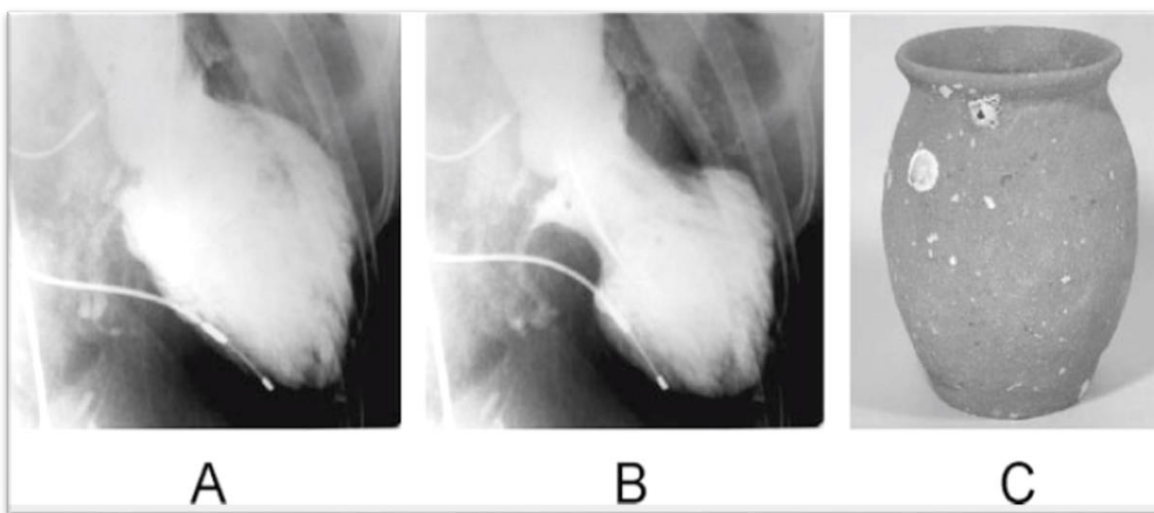
1. UVOD.....	1
1.1. DEFINICIJA .....	1
1.2. PODJELA .....	4
2. EPIDEMIOLOGIJA .....	6
3. ETIOPATOGENEZA.....	7
3.1. UZROCI.....	7
3.2. PATOFIZIOLOGIJA SINDROMA – MEHANIZMI NASTANKA.....	10
3.2.1. Vazospazam i mikrocirkulatorna disfunkcija .....	10
3.2.2. Kateholaminska kardiotoksičnost .....	11
3.2.3. Opstrukcija izlaznog trakta lijevog ventrikula (LVOT).....	13
4. KLINIČKA PREZENTACIJA .....	15
5. DIJAGNOSTIČKA OBRADA.....	17
5.1. Srčani biomarkeri .....	17
5.2. Elektrokardiografija.....	18
5.3. Ehokardiografija .....	22
5.4. Koronarna angiografija .....	26
5.5. Magnetska rezonancija srca (CMR) .....	28
5.6. Kriteriji za postavljanje dijagnoze.....	30
6. LIJEČENJE I PREVENCIJA REKURENCIJA .....	31
7. PROGNOZA I OPORAVAK .....	34
8. ZAKLJUČAK.....	35
9. ZAHVALE .....	36
10. LITERATURA .....	37
11. ŽIVOTOPIS .....	41



# 1.UVOD

## 1.1. DEFINICIJA

Takotsubo kardiomiopatija, poznatija i kao sindrom slomljenog srca, odnosno sindrom apikalnog baloniranja oblik je akutnog reverzibilnog zatajenja srca s brzim oporavkom ventrikularne ejekeijske frakcije (LEVF) kroz nekoliko tjedana od pojave simptoma i znakova smanjene sistoličke ili pak dijastoličke funkcije. Sindrom s naglim nastupom kardijalnih simptoma, promjenama u EKG-u i povišenjem srčanih markera imitira akutni infarkt miokarda. Karakteriziran je poremećajem motiliteta zida lijevog ventrikula u njegovoj apikalnoj regiji i očuvanom funkcijom baze, a u odsutnosti opstruktivne bolesti koronarnih arterija (1,2).



### Slika 1.1.

Lijevo ventrikulogram ( A – end-dijastolička faza, B – end-sistolička faza) u lijevoj posteriornoj kosoj projekciji. Opsežno područje oko apeksa srca pokazuje akineziju, dok se u bazalnim segmentima prikazuje hiperkontraktilnost, posebno u end-dijastoličkoj fazi.

C – „takotsubo“ japanska glinena posuda, okruglog dna i uskog vrata koja služi za hvatanje hobotnica

(Prema: Akashi YJ i sur. Takotsubo Cardiomyopathy: A new form of Acute, Reversible Heart Failure, Circulation 2008)

Riječ je relativno novom i rijetkom kardiološkom entitetu kojeg su tek 1991. prvi put u Japanu opisali Dote i sur., pod nazivom „omamljenost miokarda“ (engl. *myocardial stunning*) kao neuobičajenu sistoličku disfunkciju lijevog ventrikula (3). Zahvaljujući karakterističnom izgledu lijeve klijetke, koja u akutnoj fazi sindroma tijekom sistole oblikom poprima izgled japanskih klopki za hvatanje hobotnica (s uskim vratom i širokim dnom) – sindrom je prvobitno nazvan tako-tsubo kardiomiopatija («*tako*» na japanskom znači hobotnica, a «*tsubo*» boca) (1,2,3).

Kako je tada na samom početku ponajveći broj slučajeva bilo upisanih u Japanu, smatralo se da je riječ o bolesti specifičnoj za japansku populaciju, dakle bolesti s etičkom predisponiranošću. Međutim, kasnijim studijama provedenim u drugim dijelovima svijeta, isključena je takva mogućnost (4,5). Iako je objavljivanjem slučajeva TTS u Europi i SAD-u sve više rastao klinički interes za „novu“ bolest te je TTS dobivao sve jači globalni odjek, svejedno se smatra da je prevencija manja nego što je zapravo stvarna učestalost sindroma. Već je kod prvih opisa sindroma pretpostavljalo da pojavi simptoma TTS prethode nagli stresni događaji negativnog emocionalnog naboja kao što su ljutnja, strah ili tuga i to tipično u starijih, postmenopauzalnih žena (7,8,33,34). Zbog povezanosti s takvim negativnim emocionalnim okidačima TTS se naziva i „sindromom slomljenog srca“ (9).

Brojni istraživači ovaj su sindrom opisali pod čak 75 različitih naziva (6). Novootkrivena saznanja tako su vodila novim imenima odražavajući time heterogenost u etiologiji, kliničkoj slici i brojnim drugim impresivnim kliničkim obilježjima sindroma. Takotsubo kardiomiopatija se tako u sve brojnijoj literaturi može naći pod različitim nazivima kao što su „sindrom slomljenog srca“, reverzibilna stres kardiomiopatija, sindrom apikalnog baloniranja ventrikula, tranzitna apikalna diskinezija. Međutim, ni nakon više od 25 godina od objavljivanja prvih publikacija nema univerzalno prihvaćene terminologije, a neka od njih, kao što je stres kardiomiopatija, ne opisuju sasvim točno raznoliki klinički spektar ovog stanja. Često upotrebljavan (i originalni) naziv; takotsubo kardiomiopatija, kojim se opisuje neuobičajeni izgled lijevog ventrikula u sistoličkoj fazi prema slici lijevog ventrikulograma (LVG), čini se najispravnijim i najprimjerenijim nazivom – budući da je kao takav dovoljno općenit da se njime obuhvate i druge kliničke varijante (2,6).

Sindrom se najčešće prezentira bolovima u prsištu i/ili dispnejom sa ST-elevacijom i invertiranim T-valovima u EKG-u sa slabim do umjereno povišenim srčanim biomarkerima (troponina I). Razvoj simptoma i kliničkih znakova zatajenja srčane funkcije s vrlo brзом regresijom u sprezi je s reverzibilnim, kratkotrajnim perfuzijskim deficitom. Takvo stanje miokarda nazivamo omamljenost miokarda (engl. *stunning myocardium*) i općenito se definira kao produljena postishemijska disfunkcija LV nakon vrlo kratkog perioda ishemije, (39,41) iako u pacijenata s TTS-om, koronarnom angiografijom izvedenom odmah nakon inicijalne prezentacije pacijenta sa simptomima, nije nađen definitivni dokaz postojanja bilo kakvih znakova ishemije miokarda uslijed eventualne opstrukcije epikardijalnih arterija (39). Međutim, postojeće EKG nepravilnosti, uključujući nalaz simetričnih difuznih invertiranih T-valova i QTc-prolongacije, također su uobičajeno povezani sa stanjem „omamljenosti“ LV u slučaju nestabilne ishemije (41).

Klinički i morfološki varijabilne karakteristike sindroma njegovo su najizrazitije obilježje. Pa iako se postojanje negativnog okidača smatralo ključnim „tragom“ u dijagnosticiranju sindroma, do danas je opisano veliki broj slučajeva sindroma kojima nije prethodio točno određeni predisponirajući negativni emocionalni događaj. Osim toga, u novijim istraživanjima pojava TTS-a nakon iznimno sretnih vijesti, odnosno intenzivnih pozitivnih (sretnih) emocija, opisuje se kao jedinstveni entitet „sindrom sretnog srca“ (1,9,10).

Sindrom sretnog srca, dakle, oblik je takotsubo kardiomiopatije, kod kojeg je nastanak simptoma i drugih kliničkih obilježja povezan s naglom pojavom intenzivnih sretnih emocija i prema dosad objavljenim radovima čini 1.1% svih slučajeva TTS (9). Kao i kod drugih varijanti sindroma (bilo morfoloških ili etioloških), za njega je tipičan reverzibilan tijek srčane disfunkcije (9,13), s tek pojedinim epidemiološkim razlikama koje nisu od većeg značenja u odabiru terapije ili pak prognozi ishoda bolesti.

## 1.2. PODJELA

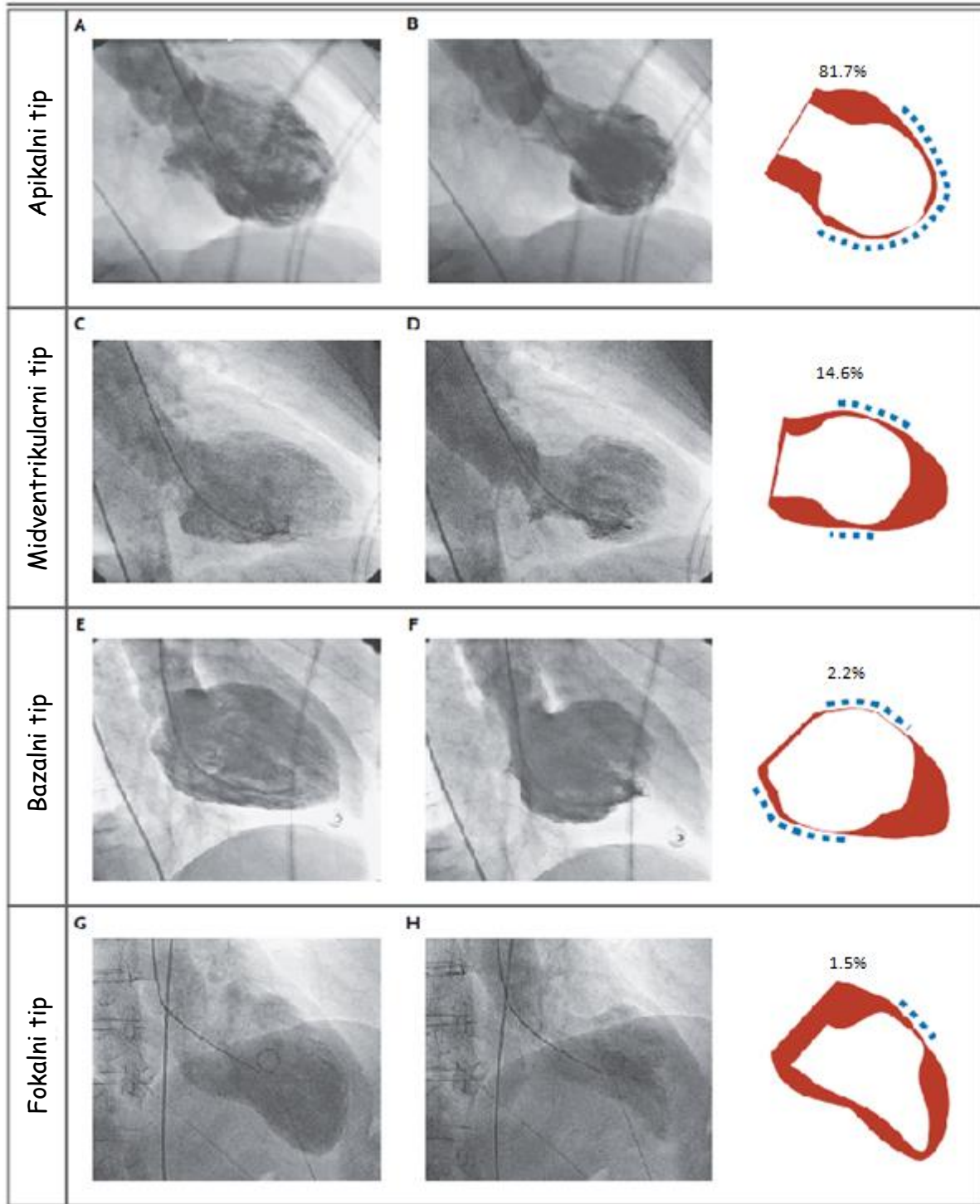
Klasični oblik apikalnog baloniranja, karakteriziran apikalnom akinezijom i bazalnim hiperkontraktilitetom, najčešći je morfološki oblik, koji je dosad opisan u više od 80% slučajeva (1,27,45). Međutim, uz njega, opisane su i druge (atipične) forme: midventrikularna (14.6%), bazalna (2.2%) i fokalna (1.5%) forma, koje sve pokazuju varijabilnu distribuciju abnormalnosti motiliteta zida lijevog ventrikula (1,19,27,46). Prema Shimzu i sur. (44) klasificiraju se s obzirom na nalaz LVG u nekoliko kategorija: *klasičan takotsubo tip* kao oblik s apikalnom akinezijom i bazalnom hiperkontraktilitetom, *reverzni (bazalni) tzv. „obrnuti takotsubo“ tip* kod oblika s bazalnom akinezijom i apikalnim hiperkontraktilitetom, *midventrikularni tip* s midventrikularnom akinezijom i baloniranjem te bazalnim i/ili apikalnim hiperkontraktilitetom, odnosno *fokalni (lokalizirani) tip* kod baloniranja bilo kojeg segmenta LV, a s kliničkim značajkama TTS-a. U manjem broju pacijenata opisana je i tzv. biventrikularna forma u slučaju zahvaćenosti i desnog ventrikula. Biventrikularna forma češće je povezana s teškim kongestivnim srčanim zatajenjem, a stoga i s duljim i težim kliničkim tijekom. Morfološka različitost sindroma govori u prilog teoriji da apeks LV nije nužno jedinstveno, specifično mjesto zahvaćenosti u TTS-u, već da u slučaju zahvaćenosti apeksa LV dolazi do nastanka karakterističnih, lako prepoznatljivih znakova i simptoma ABS (53). Međutim, kod svih oblika, bez obzira na razlike u promjenjenom izgledu LV, u pozadini je ista patofiziološka osnova kao i kod klasičnog oblika TTS-a (27).

U najvećem postotku pacijenata s tzv. „sindromom sretnog srca“ kao tipičan obrazac morfoloških promjena LV opisano je apikalno baloniranje LV (65%). I dok je pojavnost klasičnog oblika bila usporediva s pojavnosti u pacijenata sa sindromom slomljenog srca, učestalost midventrikularnog tipa bila je disproporcionalno veća. Tako je midventrikularni tip baloniranja opisan u 35% pacijenata, relativno više nego u pacijenata sa „sindromom slomljenog srca“ (9).

Modelom specifične distribucije estrogenskih te kateholaminskih receptora u različitim dijelovima miokarda djelomično se objašnjava morfološke varijacije ventrikularnih promjena u pacijenata s TTS-om. Međutim, TTS se različitim oblikom može prezentirati i kod jednog te istoga pacijenata kod pojave rekurentnih simptoma, odnosno „izmijeniti“ se između pojedinih epizoda – što znači da oblici nisu međusobno isključivi i određeni samo anatomskim i fizionomskim obilježjima osobe te da se ne mogu definitivno objasniti samo ovim mehanizmom (14,45).

Bez obzira na morfološke varijante sindroma, istraživanja nisu pokazala da postoje značajnije kliničke razlike u prezentaciji ili pak razlike u oporavku funkcije te konačnom ishodu između tipične i atipičnih forma TTS (50,52). Ipak, kod atipične forme „neapikalnog“ baloniranja bilo je

riječ o mlađim pacijentima s hipertenzijom te je incidencija kardiogenog šoka i plućnog edema u tih pacijenta bila manja nego u pacijenata s tipičnom formom (52,53).



**Slika 1.2.** Prikaz četiri različita morfološka oblika Takotsubo kardiomiopatije.

(prema: Templin C, Ghadri JR, Diekmann J i sur. Clinical Features and Outcomes of Takotsubo (Stress) Cardiomyopathy )

## 2. EPIDEMIOLOGIJA

Iako se smatra da je sam sindrom još uvijek relativno poddijagnosticiran, tijekom zadnjih dvaju desetljeća TTS se sve više prepoznaje u bolesnicima sa simptomima kardijalnih bolesti (56). Njegovu stvarnu incidenciju ne može se sa sigurnošću utvrditi, stoga što se još uvijek, zbog dijagnostičkih kriterija koji nisu sasvim usklađeni na internacionalnoj razini, umjesto TTS-a dijagnoza postavlja kao akutni infarkt miokarda. Međutim, pretpostavlja se, da se TTS nalazi u oko 2% (1,5 - 2,5%) pacijenata primljenih u bolnicu pod sumnjom na akutni koronarni sindrom (1,2). Procjenjuje se da godišnje u Europi i SAD-u ima između 50 000 i 100 000 slučajeva novodijagnosticiranog sindroma (31).

Više od 90% pacijenata s TTS-om starije je od 50 godina (srednje dobi od 65 godina), od čega u do 90% bilo riječ o ženama, dok je 10 – 15% bilo muških pacijenta (13,14). S obzirom da je, dakle, sindrom preko 9 puta češći u ženskoj populaciji, TTS u žena je generalno češći nego u cjelokupnoj populaciji; te se tako nalazi u 6-8% žena koje se prezentiraju s bolovima u prsištu i ST-elevacijom u prednjim odvodima (1), iako su neka istraživanja ukazala i na još veću incidenciju u žena od oko 12% (10). TTS tipično pogađa žene u postmenopauzi, a tek iznimno mlađe žene (1,2,12,13,34). Nejednaka spolna distribucija tipičan je nalaz u velike većine opisanih slučajeva, osim u Japanu i pojedinim azijskim zemljama, gdje je TTS, iz još uvijek nepoznatih razloga, češći u muškaraca nego u žena (19,32). Iako bi ovakva nadmoćna prevlast sindroma u žena mogla sugerirati na izraženiju biološku osjetljivost žena na stresom uzrokovanu disfunkciju miokarda, osnova za takvu spolnu diskrepanciju nije do kraja razjašnjena. Moguće je da je smanjenje razina estrogena nakon menopauze predisponirajući faktor kojim bi se bar djelomično mogla objasniti ženska predominacija (22,30).

Porastom svjesnosti o „novom sindromu“ , opisano je i niz slučajeva TTS-a iz različitih zemalja diljem svijeta, što govori u prilog tome da kod TTS-a ne postoji geografska ograničenost niti rasna predispozicija. Podaci o učestalosti sindroma iz europskih i američkih istraživanja odgovarali su japanskim, iako je primijećeno postojanje određenih razlika u kliničkoj prezentaciji među nacijama i rasama (15,16,28). Iako se smatra da je postojanje organske osnove – dakle, mikrovaskularne bolesti, jedna od nezaobilaznih elemenata u nastanku TTS-a, pretpostavlja se da je TTS u suštini multifaktorijalne geneze i da postoje određeni specifični rizični faktori, kao što su ženski spol, hormonalni disbalans, neurološke i psihijatrijske bolesti, ženska predispozicija (genski polimorfizam koji utječe na distribuciju adrenergičkih receptora) te stres koji svi zajedno u različitoj mjeri doprinose razvoju sindroma (1,6). Uz to, kod TTS-a je, uočen i kronobiološki obrazac pojavnosti s pikom incidencije ujutro i sumrak što se može povezati s navalom „stresnih“ hormona (1,13).

### 3. ETIOPATOGENEZA

#### 3.1. UZROCI

Uzroci nastanka Takotsubo kardiomiopatije još uvijek su nepoznati, zbog čega su liječenje, ali i diferencijalna dijagnoza prema akutnom koronarnom sindromu posebno izazovni. Postoji nekoliko predloženih etiopatogenetskih mehanizama, no niti jedan od njih nije sasvim razjašnjen niti prihvaćen u potpunosti. Prema dosadašnjim istraživanjima, čini se da je nastanak sindroma multifaktorske prirode i da se sa samo jednim od mehanizama ne bi mogli objasniti svi nalazi (2). Osim toga, moramo imati na umu da, s obzirom na različitost kliničke prezentacije, kao i niz različitih precipitirajućih faktora, TTS ne mora imati istu patofiziološku osnovu u svih pacijenata.

Kako u nastalom sindromu nije nađen nikakav točno specifičan organski supstrat, smatra se da do neurogene omamljenosti miokarda dolazi zbog stresa uzrokovanog snažnim emocijama ili pak uslijed izloženosti fizičkom stresu. Precipitirajući stresni događaji, bez obzira na njihov karakter, tipično neposredno prethode (uglavnom unutar nekoliko minuta ili sati) pojavi prvih simptoma. U većini prvih opisanih slučajeva pojavi simptoma prethodila je neka emocionalna ili psihološka trauma poput konfrontacija ili svađa unutar obitelji, s prijateljima ili rođacima, vijesti o nagloj smrti članova obitelji, priopćavanja teške medicinske dijagnoze, teških financijskih gubitaka, straha i dr. (21,22), a kasnije je, kako se broj opisanih slučajeva povećavao, uočena i značajna povezanost s fizičkim stresorima kod težih bolesti ili akutnih komplikacija, kao što su egzacerbacija KOPB, grand mal epileptički napadaj, fraktura kuka, tumorska opstrukcija grkljana, krvareći ulkus želuca, subarahnoidalno krvarenje, divertikulitis sa septičkim šokom, dijabetička gastropareza i drugo. Međutim, u manjeg broja pacijenata TTS se također pojavio i spontano (bez prepoznatljivog trigerirajućeg faktora), kao i uslijed intenzivnih uzbuđenja kod pozitivnih emotivnih iskustava. Iako su pacijenti kod kojih je fizički stresor bio uzrokom razvoja TTS-a bili mlađi i s manjom prevalencijom ST-elevacije u EKG-u pri inicijalnoj prezentaciji, prisutnost fizičkih stresora nije bila povezana s većim rizikom pojave komplikacija ili rekurentnih simptoma (8,9,13).

U dosad opisanih slučajeva prevalencija fizičkih, odnosno emocionalnih okidača pokazala je značajnu varijabilnost. I dok su u prvim opisanim slučajevima daleko češći provocirajući čimbenici bili negativni emocionalni stresori, u kasnijih radova uočeno je da je broj TTS u pacijenta s fizičkim stresorom veći, dok se broj pacijenata s emocionalnim stresom kao identificiranim trigerom smanjio (13,18,19). Osim toga, fizički stresor značajno se češće kao uzrok nastanka opisuje kod muškaraca, dok je u žena TTS češće uzrokovan emocionalnim stresorom ili pak stresora nije bilo (30).

**Tablica 3.1.** Raznolikost predisponirajućih faktora u nastanku Takotsubo kardiomiopatije (prema: Ghadri JR, Sarcon A, Diekmann J, Bataiosu DR, i sur. Happy heart syndrome: role of positive emotional stress in takotsubo syndrome)

Emocionalni okidači		Fizički okidači
„happy heart“	„broken heart“	
rođendanske proslave	ljutnja/frustracija	akutni respiratorni distres
sinovo vjenčanje	panika/strah/anksioznost	poremećaji CNS-a
vjenčanje	osjećaj krivnje/osobni gubitci	maligna stanja
proslave 50. obljetnice	interpersonalni konflikti	infekcije (sepsa)
mature	financijski/poslovni problemi	hitna kirurška stanja
doček unukovog rođenja	prirodne katastrofe	postoperacijska stanja
proslave iznenađenja	primitak loših vijesti	frakture
obiteljska okupljanja		snažna bol (renalne kolike, pneumotoraks, trigeminalna neuralgija, plućna embolija)
dobitak u igrama na sreću		

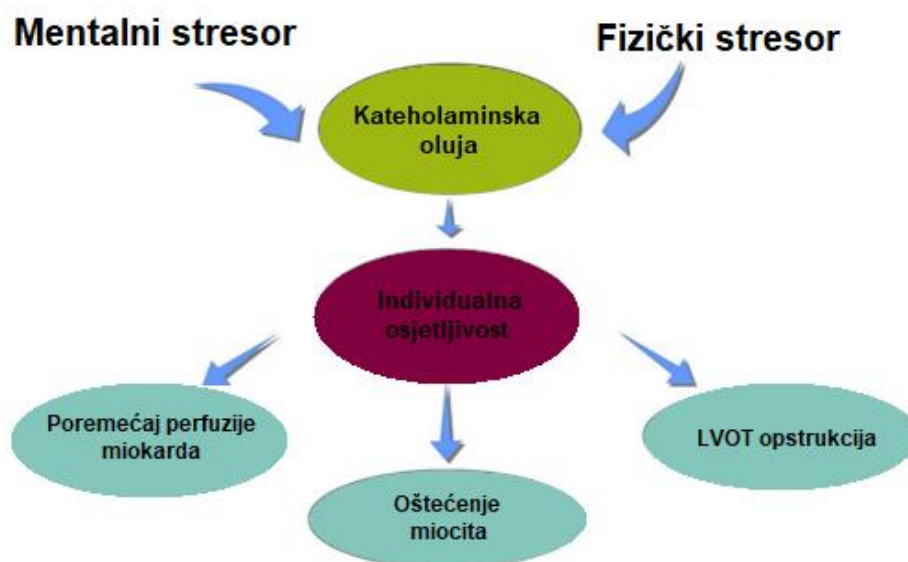
Ovakvi rezultati proširuju spektar mogućih trigera koji se povezuju s nastankom Takotsubo sindroma, uključujući kako negativne tako i pozitivne, odnosno sretne emocije. Iako sretni događaji i pozitivna emocionalna stanja nisu u početku bila prepoznata kao mogući provocirajući faktori u nastanku TTS, sada se opisuju pod posebnim kliničkim entitetom „sindrom sretnog srca“, čije otkriće predstavlja novu okosnicu u razumijevanju povezanosti emocija i kardiovaskularnih bolesti (9,23).

Bez obzira što točan uzrok nastanka Takotsubo kardiomiopatije ostaje nepoznat, značajna uloga osovine mozak – srce u patogenezi sindroma je dokazana (22,24,25). Istraživanja su pokazala da CNS i moždana aktivnost imaju važnu ulogu, ne samo u nastanku TTS-a već i u razvoju drugih kardiovaskularnih bolesti. Naime, aktivacijom centralnih mehanizama autonomnog živčanog sustava (AŽS) u izloženosti životno ugrožavajućim stresorima dolazi do promjena u funkciji kardiovaskularnog sustava što se vidi i u abnormalnostima EKG nalaza; poput produljenog QT-intervalu, visokih i invertiranih T-valova, U-valovima – koje ne upućuju na ishemijsku bolest srca, nego na disbalans autonomnog živčanog sustava. Takve bolesti nazivamo neurogenim bolestima srca i opisujemo specifičnim kliničkim stanjem miokarda – omamljenosti (engl. *stunning myocardium*) (24,39,41).



Mjerenjem cerebralnog protoka krvi (CBF) jednofotonskom emisijskom kompjuteriziranom tomografijom, SPECT-om, u pacijenata s Takotsubo kardiomiopatijom dokazana je povezanost moždane aktivnosti i razvoja TTS-a. Tako je u akutnoj fazi sindroma nađen značajno veći CBF u područjima hipokampusa, moždanog debla i bazalnih ganglija, odnosno niži CBF u prefrontalnom korteksu, dok je u kroničnoj fazi, usporedno s potpunim oporavkom srčane funkcije, došlo do regresije tih promjena. Takav nalaz supresije aktivnosti prefrontalnog korteksa, odnosno aktivacije subkortikalnih regija u uvjetima akutnog stresa upućuje na njegovu uključenost u patogenezi sindroma (25).

Isto tako, primjenom fMRI dokazalo se da se tijekom doživljavanja određenih emocija, kao što su sreća, tuga ili strah, aktiviraju slična, specifična kortikalna i subkortikalna područja povezana s emocionalnim procesuiranjem (26). Zbog čega se smatra da pozitivne i negativne emocije imaju zajednički cerebralni aktivacijski put koji konačno rezultira razvojem TTS-a. Međutim, budući da „sindrom sretnog srca“ čini tek manji dio svih slučajeva TTS-a, moguće je da sretne emocije trebaju značajno jači stimulus od negativnih emocija da bi proizvele dovoljno jak stimulus, odnosno da je prag utjecanja (engl. *threshold*) pozitivnih emocija na kardiovaskularni sustav značajno veći (9).



**Slika 3.1.**

Dijagram predloženog mehanizma nastanka klasičnog sindroma apikalnog baloniranja ABS ( Prema: Prasad A, Lerman A, Rihal CS. Apical ballooning syndrome (Tako-Tsubo or stress cardiomyopathy): A mimic of acute myocardial infarction )

### 3.2. PATOFIZIOLOGIJA SINDROMA – MEHANIZMI NASTANKA

Tipične promjene izgleda i oblika LV u sklopu TTS-a, koje se mogu prikazati slikovnim dijagnostičkim pretragama (opisane već i od strane japanskih autora) upućivale su da u osnovi sindroma postoje specifični patofiziološki mehanizmi koji nisu vezani uz opstruktivnu koronarnu bolest, tipičan patološki supstrat koji nalazimo kod ishemijskih srčanih bolesti. Jednako tako, u pacijenata s TTS-om podvrgnutih biopsiji miokarda, nađen je i specifičan histološki uzorak: intersticijski infiltrat sastavljen pretežno od mononuklearnih limfocita, leukocita i makrofaga, s naznačenom fibrozom i kontraktilnim vrpčama – sasvim različit od neutrofilnog infiltrata kojeg nalazimo kod upale i nekroze kao posljedice ishemijske (17,22,27,37).

Iako je jasno da je nastanak sindroma u svojoj osnovi različit od ostalih ishemijskih bolesti srca, točna patofiziologija sindroma još nije razjašnjena, ali je vjerojatno multifaktorijalna, te uključuje vaskularne (abnormalna vazoreaktivnost, endotelna disfunkcija) endokrinološke (snižene razine estrogena) te neurološke (abnormalni centralni odgovori na stresne događaje) čimbenike (51). Međutim, unatoč tome što je sindrom po svojim karakteristikama prepoznat kao jedinstveni klinički entitet, to ne znači i da u svim slučajevima TTS ima istu patofiziološku osnovu u podlozi. Upravo velika heterogenost u kliničkoj prezentaciji pacijenata sugerira da u različitim pacijenata, čak i sa sličnom kliničkom slikom, u podlozi nastalog poremećaja može postojati sasvim drugačiji mehanizam (41).

Predloženo je nekoliko različitih teorija kojima bi se mogao objasniti nastanak „omamljenosti“ miokarda: višezilni koronarni spazam, direktni kardiotoksični učinak kateholamina, miokarditis, opstrukcija izlaznog trakta LV (2,12,20,22,39). Zbog svega toga smatra se da je za nastanak sindroma bitna njegova etiološka pozadina te da patofiziološke razlike između pojedinih entiteta unutar sindroma mogu imati utjecaj na sasvim drugačiji tijek razvoja bolesti.

#### **3.2.1. Vazospazam i mikrocirkulatorna disfunkcija**

Jedna od prvih predloženih teorija bila je teorija simultanog višezilnog spazma koronarnih arterija, prema kojoj se nastanak omamljenosti miokarda objašnjavai kratkotrajnom i reverzibilnom ishemijom uslijed povišenja tonusa simpatikusa i rezultatnom vazokonstrikcijom kod izloženosti stresu i bez podležeće koronarne bolesti (3,17). Kako poremećaj motiliteta kojeg nalazimo u sklopu sindroma u većine pacijenata zahvaća područja zida LV izvan granica opskrbnog područja prednje lijeve descedentne arterije (LAD) šireći se u područja prednje i stražnje regije - takve promjene mogle bi se objasniti tek višezilnim

koronarnim vazospazmom. Međutim, to znači da bi vazospazam takvog tipa morao praktički u istom trenutku, i to na približno istom nivou, zahvatiti sve epikardijalne krvne žile. Ali u više studija angiografijom se nije uspjelo dokazati postojanje takvog spazma. U slučajevima kad je spazam i bio uspješno isprovociran, istovremeno nisu zabilježene elektrokardiografske promjene koje bi odgovarale onima nađenih u pacijenata s TTS, a ni histološki nalaz tipičan za TTS ne bi se mogao objasniti ishemijskom „omamljenosti miokarda. S obzirom na to, malo je vjerojatno da je to osnovni mehanizam nastanka takotsubo kardiomiopatije, iako je moguće da u pojedinim slučajevima doprinosi njegovom nastanku (7,22,30,31).

S druge pak strane, sve je više dokaza da bi mikrovaskularna disfunkcija mogla imati značajnu ulogu u nastanku sindroma. Njome bi se mogli objasniti poremećaji u motilitetu ventrikula u različitim regijama miokarda. Korištenjem SPECT ili PET tehnike utvrđeno je značajno usporenje protoka kontrasta u koronarnim arterijama koje govori u prilog difuznoj mikrocirkulatornoj disfunkciji uslijed navale katekolaminske sekrecije (7,22,31,35). Aktivacijom  $\beta$ 1-adrenoreceptora uslijed velike količine oslobođenih kateholamina dolazi do mikrovaskularnih oštećenja endotela. Međutim, unatoč očiglednoj povezanosti, postoji mogućnost da je mikrovaskularna disfunkcija samo sekundarni epifenomen uslijed mehaničkih promjena u zidu ventrikula kod apikalnog baloniranja i porasta teledijastoličkog tlaka u LV ili pak kod nekih drugih intramiokardnih poremećaja (tkivnog edema, celularnog infiltrata) nastalih zbog katekolaminske oluje (31,35).

### **3.2.2. Kateholaminska kardiotoksičnost**

Budući da u većine pacijenata pojavi simptoma prethodi teški fizički ili emocionalni stres, pretpostavka je da u nastanku sindroma važnu ulogu ima i oslobađanje kateholamina, odnosno povišena simpatička aktivnost. Pri tome, „omamljenost miokarda“ može biti posljedica koronarnog vazospazma ili mikrocirkulatorne disfunkcije posredovanog kateholaminima, ali i direktnog kateholaminskog oštećenja miocita (40).

Ta teorija o ključnoj ulozi kateholamina u nastanku sindroma potvrđena je u više različitih kliničkih studija (14,22,39). Usporedbom plazmatskih koncentracija kateholamina u pacijenata s TTS-om i AKS-om nađeno je da su početne serumske vrijednosti u pacijenata s TTS-om bile i 2-3 puta veće nego u pacijenata s AKS-om i da su povišenima ostale 7-9 dana od pojave prvih simptoma kada su vrijednosti počele padati usporedno s oporavkom srčane funkcije. Nađene suprafiziološke plazmatske vrijednosti kateholamina (adrenalina i noradrenalina) i stres-neuropeptida u pacijenata s TTS-om upućuju na aktivaciju adrenomedularne hormonske osi kao i na povišenu neuralnu simpatičku aktivnost te govore u prilog tome da je povišena

razina kateholamina mogući glavni patogenetski faktor odgovoran za direktni kardiotoksični efekt. Naime, poznato je da povišene razine kateholamina posredovanjem cAMP-a i povećanjem koncentracije slobodnih kisikovih radikala mogu dovesti do oštećenja miocita. Interferencijom slobodnih radikala s natrijevim i kalijevim kanala dolazi do disfunkcije sarkolemalnih transportera i posljedičnog influksa kalcijevih iona u stanice. Povećana intracelularna koncentracija kalcijevih iona aktivira proteolitičke enzime i tako dolazi do degradacije miofibrila (22). Naglašena receptorska osjetljivost apeksa miokarda na simpatičku stimulaciju čini apeks vulnerabilnijim na nagle promjene u plazmatskoj koncentraciji kateholamina od ostalih dijelova miokarda zbog čega su promjene u smislu baloniranja najizrazitije upravo u području apeksa. Histološki nalaz u pacijenata s TTS-om kod kojih je napravljena endomiokardijalna biopsija tipičnih je karakteristika, sa intersticijskim mononuklearnim infiltratom, hiperkontraktilnim sarkomerama te gustim kontraktilnim vrpčama, što sve ukazuje na kateholaminski učinak (27,37), a takav nalaz vidi se i u drugim kliničkim stanjima koje karakterizira ekscesivna produkcija kateholamina, kao što su feokromocitom, subarahnoidalno krvarenje ili akutna tireotoksikoza, ali i kod tzv. nagle srčane smrti (SUD) (13,22,24,29,31). Zbog toga je prihvaćeno da bi snažno otpuštanje kateholamina uslijed naglašenog simpatičkog djelovanja moglo dovesti do pokretanja kaskade uz posljedično direktno oštećenje srčanih stanica i nastalo stanje omamljenosti miokarda (4).

Postoje jasni dokazi da srčane lezije mogu nastati kao posljedica bolesti CNS-a. U odgovoru na iznenadne, neočekivane teške emotivne događaje uz aktivaciju neurona centralne autonomne neuronske mreže koji eksprimiraju estrogenske receptore, dolazi do znatnog povećanja simpatičke neuralne i adrenomedularne hormonalne aktivnosti s posljedičnim povećanim otpuštanjem adrenalina i noradrenalina. Visoke cirkulirajuće razine adrenalina i noradrenalina vezanjem na odgovarajuće adrenergičke receptore kardiovaskularnog sustava dovode do toksičnog efekta na kardiomiocitima – pri čemu je učinak kateholamina otpuštenih direktno u srčane stanice preko neuralnih veza toksičniji nego kateholamina koji do srca dolaze cirkulacijom, zbog čega i obrazac nastalih poremećaja više korelira s neuralnom nego s vaskularnom distribucijom. Čak ni nakon adrenalektomije nije izostao nastanak lezija srčanih stanica, što isto tako govori u prilog tome da kateholamini koji dovode do promjena na srčanim stanicama, naglašeniji učinak ostvaraju direktnim intrakardijalnim otpuštanjem (24).

Poznata je važnost uloge spolnih hormona, posebice estrogena, u regulaciji srčane funkcije (kontraktiliteta). Naime, estrogenski receptori eksprimirani na miocitima mogu imati i vrlo izraženi učinak na neurohumoralnu aktivnost simpatikusa kao i na tonus koronarnih krvnih žila. Estrogeni, smanjujući inotropni i kronotropni kateholaminski učinak, smanjuju radno opterećenje miokarda, a promjenom unosa kalcija u stanicu mijenjaju vaskularnu reaktivnost i

smanjuju periferni otpor, pa se stoga manjkom estrogena u muškaraca može dijelom objasniti viša bazalna razina simpatičke aktivnosti u muškaraca nego u žena, kao i povećana produkcija kateholamina u odgovoru na stres, iako je točan razlog spolnih razlika u metaboliziranju kateholamina kao i receptorskim odgovorima kompleksan i nije do kraja razjašnjen (14,22,31). Isto tako, gubitak simpatolitičkog učinka estrogena u žena u postmenopauzi povezuje se s pretjeranim odgovorom centralnih neurona i kardiomiocita na stresom induciranu navalu kateholamina i sa smanjenjem učinka kardioprotektivnih tvari (28).

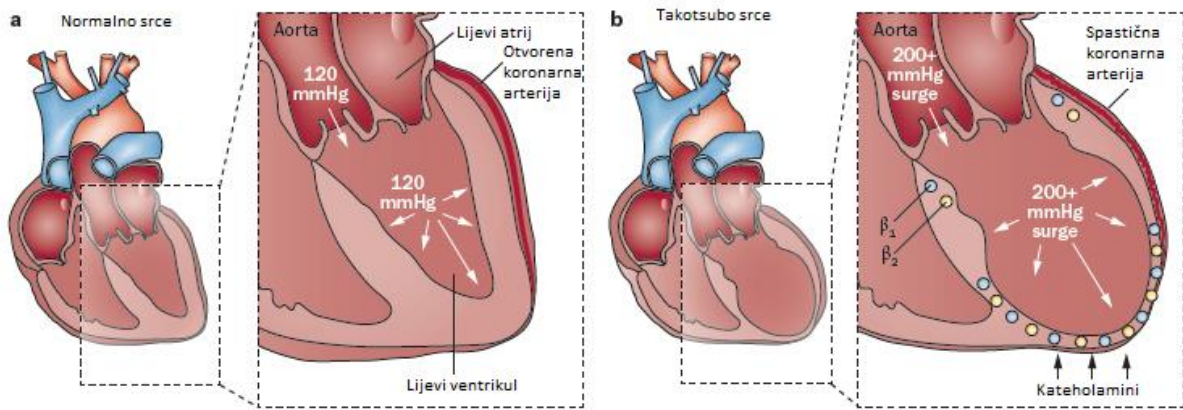
Abnormalna dinamika kateholamina povezana s emocionalnim distresom čini se da ima značajnu ulogu u patogenezi stresne kardiomiopatije, a iako je patofiziološki put TTS-a još uvijek nejasan, sigurno je da preopterećenje kateholaminima zajednički faktor u nastanku neurokardiogenih sindroma (varijantama TTS-a) – sindroma slomljenog srca i sindroma sretnog srca.

### **3.2.3. Opstrukcija izlaznog trakta lijevog ventrikula (LVOT)**

Poznato je da je sindrom karakteriziran ne samo sa smanjenim apikalnim motilitetom zida LV, već i hiperkontraktilnošću baze LV, te da takva kombinacija povećanjem intraventrikularnog gradijenta može pogodovati nastanku opstrukcije u izlaznom traktu (28,36,38,43). Ehokardiografski nalaz dinamičke intrakavitarnе opstrukcije LV opisana je već u ranijim studijama kao posljedica kompenzatorne hiperkontraktilnosti baze srca (38). U tom slučaju u bolesnika uočeno je postojanje poremećene arhitektonike lijevog ventrikula u vidu nalaza sigmoidnog intraventrikularnog septuma, „oslabljenog mitralnog aparata“ s abnormalnom orijentacijom korda tendineja, odnosno hipertrofije miokarda u središnjem dijelu septuma s posljedičnim smanjenim volumenom LV (42).

Prema toj hipotezi, takve anatomske predispozicije (sigmoidni interventrikularni septum, mali LVOT, reducirani volumen LV) mogu pogodovati nastanku dinamičke LVOT opstrukcije, a koja bi bar u nekih pacijenata (posebica starijih žena kod kojih postoji veća tendencija razvoja hipertrofije bazalnog dijela prednjeg septuma) mogla prethoditi ishemijskom događaju koji će dovesti do karakterističnih morfoloških promjena LV, ali koje će se klinički manifestirati tek u uvjetima adrenergičke stimulacije ili hipovolemije (36,38,41,42,43), iako čak i u normalnom srcu, izlaganje većim količinama egzogenih kateholamina, može precipitirati nastanak dinamičke opstrukcije LVOT. Opstrukcijom LVOT, dolazi do povećanja napetosti u apikalnom i prednjem zidu ventrikula te tlaka punjenja LV, odnosno tlačnog opterećenja LV uz smanjenje sistemskog perfuzijskog tlak. Povećanje potreba za kisikom i smanjenje tlaka koronarne perfuzije mogu kombinirano dovesti do subendokardijalne ishemije miokarda i poremećaja regionalne pokretljivosti zida ventrikula uz povezane promjene T – vala. Iako se LVOT

opstrukcija u početku smatrala jedinstvenim patogenetskim mehanizmom u razvoju apikalnog baloniranja, danas se, s obzirom na nisku incidenciju LVOT opstrukcije opisane tek u 15-25% bolesnika u početnoj fazi sindroma, ne smatra da je veoma vjerojatno da ona ima značajniju ulogu u nastanku, već da je prije posljedica nego uzrok stres-kardiomiopatije. Pa iako, LVOT opstrukcija nije preduvjet za nastanak sindroma, ona ima značajnu ulogu u pogoršanju kliničkog tijeka takotsubo kardiomiopatije (38,39,41,43)



**Slika 3.2.** Integrirani patofiziološki model akutnog baloniranja u Takotsubo sindromu (Prema: Akashi YJ, Nef HM, Lyon AR. Epidemiology and pathophysiology of Takotsubo syndrome. Nat. Rev. Cardiol.)

## 4. KLINIČKA PREZENTACIJA

TTS se u bolesnika može pojaviti u izvanbolničkim uvjetima, ali također i kod bolničkih pacijenata, sekundarno – tijekom obrade ili liječenja neke druge bolesti. Izvanbolnički pacijenti tipično se prezentiraju s akutnom, naglo nastalom boli u prsištu (80-90%) ili dispnejom – simptomima, koje se jednako tako javljaju i u pacijenata s AKS. Međutim, zbog toga što su ti simptomi kod TTS blažeg karaktera nego kod AKS, često im se ne pridaje dovoljna pažnja kod pojave prvih simptoma te se dijagnoza postavlja tek u kasnijoj fazi (54). Osim toga, simptomi su nespecifični, a fizikalni nalaz često je i sasvim uredan. S druge pak strane, u bolničkih pacijenata TTS se obično pojavljuje tijekom kirurških zahvata, kod akutnih hitnih stanja (sepe, moždanog udara, akutne respiratorne insuficijencije) ili kratkih ambulantnih procedura (endoskopije, biopsije, kemoterapije). U takvim situacijama, TTS se najčešće manifestira pojavom aritmija, hipotenzije, akutnog plućnog edema, abnormalnim nalazom u EKG-u ili porastom razine troponina koji su češće povezani s lošijim ishodom (13,27).

Najčešći simptom TTS-a, bez obzira o kojem se tipu TTS-a (morfološkom ili etiološkom) radi, jest akutna bol u prsištu. Simptom je to koji je bio opisan u 60-100% pacijenata. Osim boli u kod prezentacije u pacijenata se često nalazi i dispneja, dok su palpitacije, mučnina, povraćanje, sinkopa ili nesvjestica, kao drugi mogući simptomi rjeđe opisani (4,27,36). Simptomi poput boli u prsištu i dispneja, kao i neke elektrokardiografske karakteristike te laboratorijski nalazi slični su u pacijenata sa sindromom slomljenog srca kao i u pacijenata sa sindromom sretnog srca (9).

Iako se sindrom uglavnom manifestira reverzibilnim i benignim kliničkim tijekom s povoljnom dugoročnom prognozom, u akutnoj fazi se, zbog razvoja hemodinamske nestabilnosti, kao i u slučaju akutnog infarkta miokarda, može komplicirati kardiogenim šokom, opstrukcijom izlaznog trakta lijevog ventrikula (LVOT), teškom mitralnom regurgitacijom, embolizacijom ventrikularnih tromba ili životno ugrožavajućim ventrikularnim aritmijama i posljedničnim SUD-om, pri čemu su LVEF, reverzibilna srednja do teška mitralna regurgitacija te dob >75 godina neovisni prediktori težih komplikacija (46). Uzrok pojave mitralne regurgitacije kod bolesnika s TTS-om nije do kraja razjašnjen, a najčešće se javlja kod klasične apikalne forme TTS-a s hiperdinamskom kontraktilnosti bazalnih segmenata i sistoličkim anteriornim pomakom prednjeg kuspisa mitralne valvule te se povezuje s dinamičkom opstrukcijom LVOT. Osim toga, LVOT opstrukcija srednje do teškog stupnja može dovesti do nastanka životno ugrožavajućih aritmija kao i fatalne rupture LV (1,12,49). Najčešće opisane komplikacije u

pacijenata s TTS-om jesu plućni edem i srčano zatajenje, a sistemska embolizacija i kardiogeni šok, iako rijetke, bile su najčešće komplikacije sa smrtnim ishodom (1,4,21,46).

Incidencija i tip aritmija, koje se mogu naći kod pacijenata s TTS-om variraju, ali do njihove rezolucije obično dolazi vrlo brzo nakon prolaska akutne faze. Najčešće zabilježena tahiaritmija je paroksizmalna fibrilacija atriya, a češće su također i sinus bradikardija te različiti stupnjevi AV bloka, dok ventrikularne aritmije poput ventrikularne tahikardije (VT) ili ventrikularne fibrilacije (VF) nisu čest nalaz u akutnoj fazi TTS-a (2,12,39).

**Tablica 4.1.** Različite komplikacije koje se mogu pojaviti u sklopu sindroma TTS.

(prema: Schlossbauer SA, Ghadri JR, Scherff F, Templin C. The challenge of Takotsubo syndrome: heterogeneity of clinical features. Swiss Med Wkly.)

<b>FUNKCIONALNE I SRČANO ZATAJENJE</b>	<b>MEHANIČKE</b>	<b>ARITMIČKE</b>	<b>TROMBOEMBOLIČKE</b>
mitralna regurgitacija akutni plućni edem kardiogeni šok LVOT opstrukcija	ruptura septuma ruptura vanjskog zida LV	bradiaritmije 1. kompletni AV blok 2. asistolija QT prolongacija tahiaritmije (sa SUD) 1.fibrilacija atriya 2. VF 3.torsades de pointes	ventrikularni tromb sistemska embolizacija



## 5. DIJAGNOSTIČKA OBRADA

Dok se dijagnoza TTS-a u početku postavljala isključenjem, danas se zna da je riječ o sindromu sa specifičnim nalazom i na slikovnim dijagnostičkim pretragama. Međutim, unatoč tome, diferencijacija TTS-a od akutnog koronarnog sindroma, može biti izrazito teška, budući da simptomi, klinički znakovi, ali i EKG te UZV nalazi (kao što su ST-elevacija ili pak regionalni poremećaji kontraktiliteta) mogu u oba sindroma biti veoma slični (14). Zato je za postavljanje definitivne dijagnoze TTS-a potrebno isključiti druge uzroke takvih kardijalnih simptoma, prvenstveno akutni infarkt prednje stijenke miokarda (AMI) – u čemu je koronarografija zlatni standard – kako bi se na vrijeme, a pogotovo u akutnoj fazi, odabrala prikladna terapija (47). Naime, dok je trombolitička terapija poželjna da bi se postigla rana reperfuzija u pacijenata s AMI, primjena trombolitika može biti štetna u TTS-u (54). Razlikovanje vjerojatnosti nastanka TTS-a, odnosno STEMI od posebne je važnosti u nestabilnih (tj. visokorizičnih) pacijenata kod kojih kateterizacija srca nosi visoki rizik te je u tih pacijenata od velike važnosti procjena neinvazivnih parametara (57).

### 5.1. SRČANI BIOMARKERI

Unatoč tome što kod TTS-a dolazi do opsežnih promjena u motalitetu ventrikula, plazmatske razine srčanih biomarkera, kao što su kreatin kinaza (CK), MB-kreatin kinaza i troponin I (TnI) su iznenađujuće samo neznatno povišene ili čak normalne. S time da su u većine (90%) pacijenta razine TnI povišene, dok su razine CK ili CK-MB normalne ili tek neznatno povišene (36). Međutim, s druge pak strane, zbog istezanja stijenke LV, dolazi do značajnijeg povišenja plazmatskih koncentracija BNP-a (markera ventrikularne disfunkcije i srčanog zatajenja) – daleko izraženije nego kod AKS (1,36). Plazmatske vrijednosti BNP rastu s povećanjem koncentracija kateholamina i tako koreliraju s težinom sistoličke disfunkcije LV, a maksimalnu vrijednost obično dosežu 48 h nakon akutnog zbivanja, te takvima mogu ostati i do 3 mjeseca nakon toga (14). Međutim, visoke vrijednosti BNP-a nisu povezane s lošijim ishodom (54). Iako očito postoje različiti plazmatski profili biomarkera kod sindroma TTS i AKS, zbog čega omjer BNP-a i troponina T u ranoj akutnoj fazi TTS-a može olakšati diferencijaciju prema AMI, jasne „cut off“ granične vrijednosti za njih nisu definirane, pa stoga kao takvo nije siguran nalaz (14).

## 5.2. ELEKTROKARDIOGRAFIJA

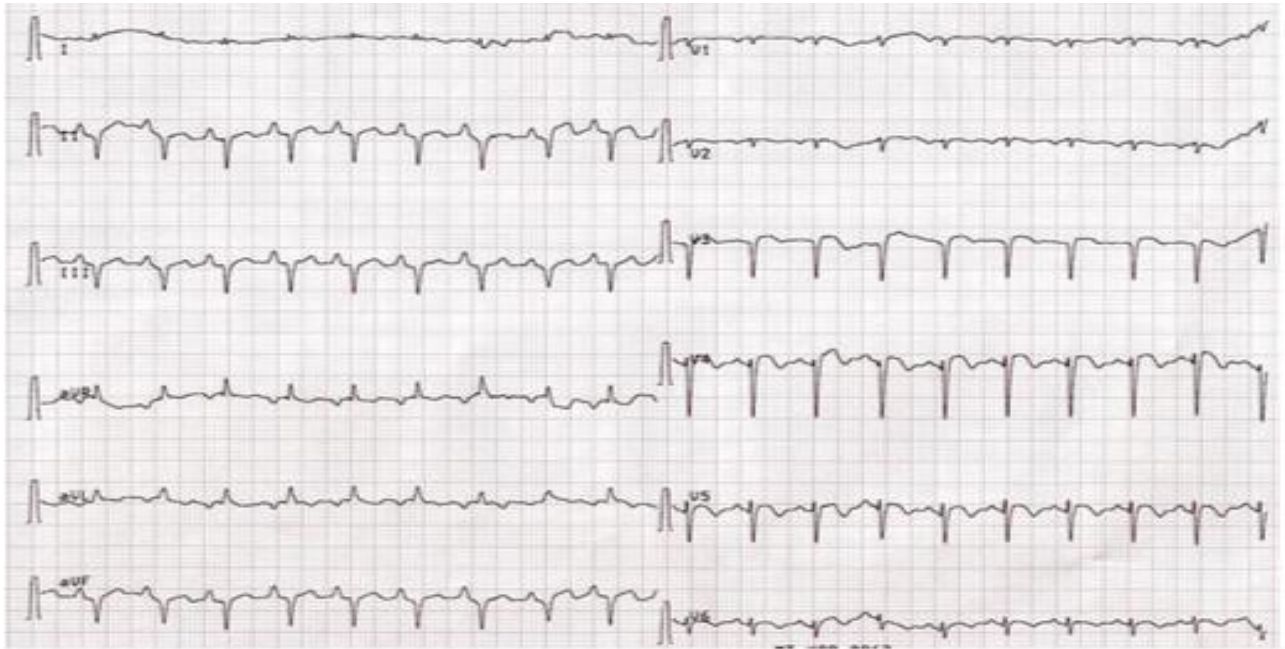
S obzirom na veliku heterogenost u kliničkoj prezentaciji pacijenata s TTS, ne iznenađuje da i u nalazu EKG-a stoga postoji velika varijabilnost. Tako se pacijenti početno mogu prezentirati sa ST-elevacijom, inverzijom T-vala, ST-denivelacijom, ali i s drugim nespecifičnim promjenama u EKG-u, kao i sa sasvim urednim nalazom (manje od 2% slučajeva) (22).

Pri inicijalnom nalazu EKG-a kod pacijenata u akutnoj fazi TTS-a uglavnom se nalazi inverzija T-vala, prolongacija QT-intervalu. Inverzija T-vala je zapravo najčešća elektrokardiografska karakteristika kod TTS (nađena u više od 90% pacijenata) u nekoj fazi razvoja. Iako se često nalazi od inicijalne prezentacije, bilo kao samostalni nalaz, bilo s promjenama ST-spojnice, do inverzije T-vala tipično dolazi istovremeno s normalizacijom ST-spojnice. U usporedbi s infarktom prednje stijenke ventrikula, negativni T-valovi u TTS-u su dublji, širi i difuzniji, te zahvaćaju veći broj odvoda. S druge pak strane, u pacijenata koji se inicijalno prezentiraju s prisutnim negativnim T-valovima; odsutnost negativnih T-valova na  $V_1$  odvodu kao i nalaz pozitivnih T-valova na aVR odvodu indikativni su za TTS. Za razliku od tipične forme TTS-a, inverzija T valova daleko je rjeđi nalaz kod atipičnih oblika TTS-a (22). ST-elevacija, drugi je najčešći elektrokardiografski nalaz (40-60%) u pacijenata s TTS-om, a prisutna je i u prednjim odvodima kao i kod AMI, što dodatno otežava razlikovanje TTS-a od STEMI. Distribucija ST-elevacije u TTS-u, iako varijabilna, najizraženija je u prekordijalnim odvodima  $V_3$ - $V_6$ , za razliku od nalaza kod prednjeg ili donjeg infarkta miokarda (1,2,14,17,48,49). ST-elevacija u pacijenata s TTS-om nastalim nakon paničnog napadaja bila je izraženija nego u ostalih TTS-pacijenata. (49)

Promjene u EKG-u su evolutivne te prolaze kroz nekoliko faza razvoja, iako one kao takve nisu univerzalno prisutne. U prvoj (akutnoj) fazi nalazimo tipičnu elevaciju ST-spojnice; u drugoj fazi (1-3 dan) dolazi do pojave inverzije T-vala; u trećoj fazi (2-6 dan) dolazi do regresije T-vala; dok u četvrtoj fazi, kroz 60 dana od pojave simptoma, dolazi do pojave divovskih negativnih T-valova. Repolarizacijske promjene kod TTS-a sličnog su tijeka kao i kod STEMI, međutim normalizacija ST-spojnice i inverzija T-valova, brže su kod TTS-a. Zbog toga se kod pacijenata koji se prezentiraju s negativnim T-valovima u inicijalnom EKG-nalazu, ne može isključiti mogućnost prethodne vrlo kratke neprimijećene faze s elevacijom ST-spojnice. (2) S obzirom na tipičan tijek elektrokardiografskih promjena u TTS-u, za pacijente koji se prezentiraju s inverzijom T-vala na inicijalnom EKG-u smatra se da su već u subakutnoj fazi sindroma. U toj fazi, kroz 48 i više sati od početka simptoma, također je uočena i prolongacija QTc intervala, posebno u pacijenata bez ST-elevacije, vjerojatno kao posljedica „omamljenosti miokarda“. Budući da se ona povezuje s pojavom aritmija poput torsades de pointes, iako je pojava takvih

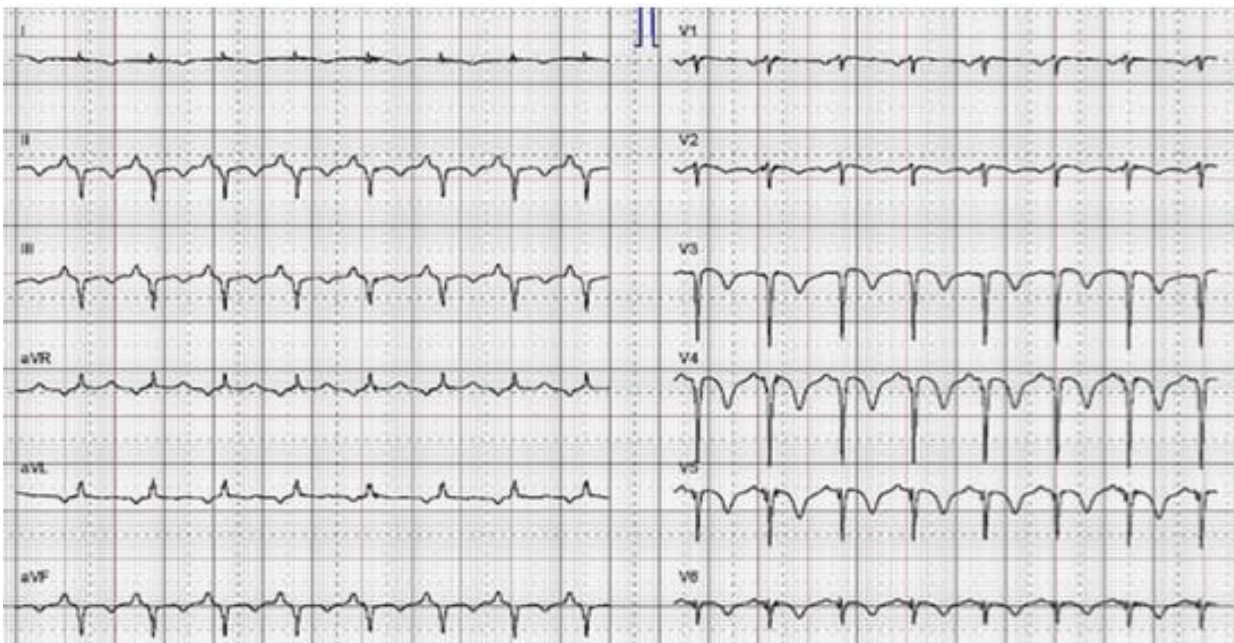
aritmija vrlo rijetka, potrebno je, u tom slučaju, izbjegavati primjenu lijekova ili nastanak stanja (poput hipokalijemije) koji bi mogli dalje doprinijeti prolongaciji QTc intervala. U najvećem broju pacijenata, do normalizacije QTc intervala došlo je unutar 1-2 dana, dok je u slučaju inverzije T-vala normalizacija bila nešto sporija (kroz nekoliko tjedana, ali i mjeseci) i to tek djelomično. Zanimljivo je da se EKG abnormalnosti normaliziraju kasnije nego poremećaji motiliteta lijevog ventrikula (1,2, 22,48).

Kako se promjene koje nalazimo u sklopu sindroma TTS-a, mogu naći i u pacijenata s AMI, diferencijalna dijagnoza temeljena samo na nalazu EKG-a i bez hitne koronarografije još uvijek nije moguća, iako postoje određeni znakovi u EKG-u koji mogu razlikovati AMI od TTS-a, sa specifičnošću od 95% (1,49). U usporedbi s AMI, kod TTS-a elevacija ST-segmenta u nalazu EKG-a bila je manja i obično bez patoloških Q-zubaca, sugerirajući na manje oštećenje miokarda. Iako i u trećine pacijenta s TTS-om može doći do pojave prolaznih anteroseptalnih Q-zubaca (21). Međutim, ST-elevacija kod TTS-a je ekstenzivnija, ne zahvaća samo dijelove prednjeg ventrikula kao što je to slučaj s AMI kod kojeg u EKG-u zbog teške ishemijske anteroseptalne regije, nalazimo ST-elevaciju V<sub>1</sub>- V<sub>4</sub>. Osim toga, recipročna denivelacija ST-spojnice u suprotnim (donjim) odvodima nije uobičajen nalaz kod TTS-a za razliku od prednjeg infarkta miokarda (2.) U TTS-u, elevacija ST-spojnice najčešće je prisutna u -aVR (+30°) odvodu (odnosno ST-depresija u aVR), koji premoštava područje između I (0°) i II (60°) odvoda, pokrivajući apikalno i inferolateralno područje koje niti jedan od standardnih odvoda ne prikazuje direktno (48,49). Budući da LAD koronarna krvna žila obično ne obuhvaća niti ne perfundira ta područja, u akutnom infarktu miokarda kod okluzije LAD apikalno i inferolateralno područje nisu zahvaćeni, pa je i prevalencija ST-elevacije u -aVR mala. Smatra se da difuzna ST-elevacija (najizraženija u odvodu -aVR) u TTS-u, reflektira opsežne promjene u motilitetu LV, počevši od apeksa, dok je za razliku od toga, ST-elevacija u odvodu V<sub>1</sub> i inferiornim odvodima u TTS-u rijetko prisutna, i to stoga, što je područje desnog ventrikula obično pošteđeno (48,49).



**Slika 5.1.** EKG Takotsubo kardiomiopatije s difuznom ST-elevacijom

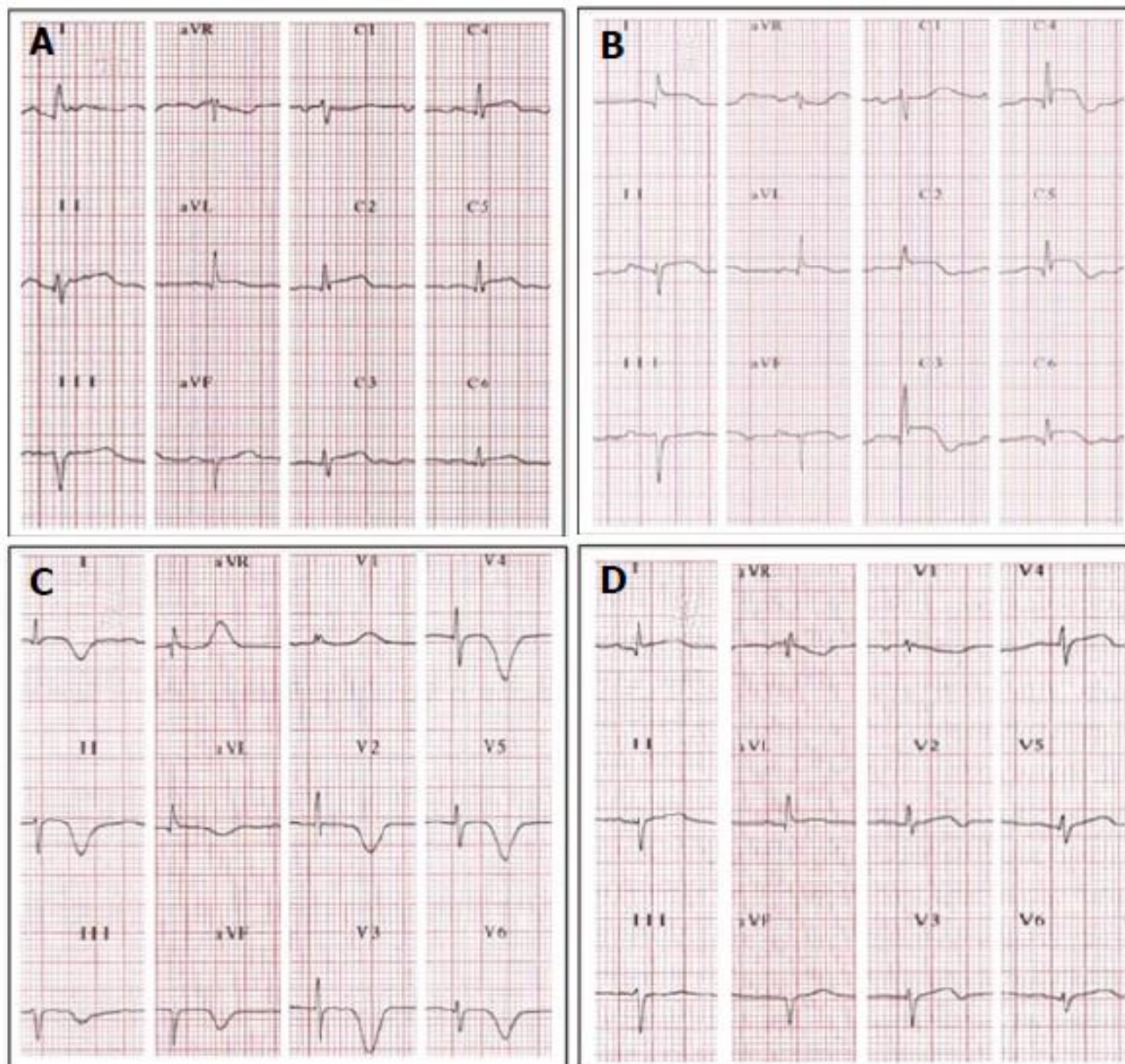
(prema: Schlossbauer SA, Ghadri JR, Scherff F, Templin C. The challenge of Takotsubo syndrome: heterogeneity of clinical features)



**Slika 5.2.** EKG Takotsubo kardiomiopatije u drugoj fazi s nalazom T-inverzije.

(prema: Schlossbauer SA, Ghadri JR, Scherff F, Templin C. The challenge of Takotsubo syndrome: heterogeneity of clinical features)





**Slika 5.3.** Prikaz razvoja elektrokardiografskih promjena kod TTS.

A. Inicijalni nalaz 3h od prvih simptoma: difuzna ST-elevacija (u svim odvodima, osim u C1)

B. Nalaz nakon 24h: Izraženija ST-elevacija u svim odvodima ( ST-depresija u aVR)

C. Treći dan: Normalizacija ST-spojnice i inverzija T-valova (invertirani, duboki, široki i simetrični T-valovi, osim u odvodima aVR i V1). Prolongacija QTc intervala.

D. Treći tjedan, po oporavku, nakon otpuštanja: Regresija svih EKG-promjena. Skoro normalan nalaz T-valova i nema prolongiranog QT-intervalu.

(prema: Mejía-Rentería HD, Núñez-Gil IJ. Takotsubo syndrome: Advances in the understanding and management of an enigmatic stress cardiomyopathy)

### 5.3. EHOKARDIOGRAFIJA

Pravovremena vizualizacija funkcije ventrikula jedna je od ključnih stavki u dijagnosticiranju sindroma TTS. Zahvaljujući svojoj raširenoj uporabi u intenzivnoj medicini, ehokardiografija je postala početnom metodom izbora u neinvazivnoj slikovnoj dijagnostici TTS-a. Standardna transtorakalna ehokardiografija (TTE) tako ima važnu ulogu u dijagnostici sindroma, ali i komplikacija TTS-a, odnosno u evaluaciji kliničkog tijeka sindroma budući da omogućuje procjenu morfoloških promjena ventrikula, kao i promjenu funkcionalnih te hemodinamskih parametara bez ikakvog rizika za samog pacijenta (1,2,47,50). Iako je koronarografija zlatni standard u dijagnostici TTS-a, kod pacijenata u kojih se sumnja na postojanje TTS-a, a koronarografija je kontraindicirana ili nedostupna, metoda izbora je ehokardiografija. Osim toga, ehokardiografija obavezna je i u praćenju do potpuna spontana oporavka funkcije LV u svih pacijenata s poremećajima motiliteta (45).

Ehokardiografski izmjereni parametri daju dodatne informacije u usporedbi s drugim rutinski mjerenim varijablama u kliničkoj praksi kako bi se identificirali pacijenti s većim rizikom od razvoja hemodinamske nestabilnosti i sa slabim ishodom. Glavna prednost TTE u dijagnostici TTS-a jest da procjenom obrasca poremećaja kontraktiliteta zida lijevog ventrikula omogućuje razlikovanje pojedinih varijantnih forma TTS-a (apikalna, midventrikularna ili bazalna). Promijenjeni motilitet ventrikula u TTS-u cirkumferencijalno, izvan distribucijskog područja samo jedne koronarne krvne žile, zahvaća apikalni i midventrikularni segment miokarda, za razliku od lokaliziranih promjena kod AMI gdje regionalne ispade kontraktiliteta obično nalazimo u opskrbnom području stenozirane koronarne krvne žile. Ipak, u rijetkim slučajevima, poremećaj u motilitetu LV može biti lokaliziran na irigacijskom području samo jedne epikardijalne krvne žile, kojeg se naziva fokalnim oblikom TTS-a i takav je posebno težak za dijagnosticiranje (1,22,51).

Ehokardiografski nalaz dijagnostičan za TTS pokazuje područje apikalne akinezije ili hipokinezije lijevog ventrikula, s očuvanom ejectiveskom frakcijom i bez značajnijih valvularnih abnormalnosti. U akutnoj fazi, ejectiveska frakcija LV smanjena je u pacijenata s TTS-om, ali se isto tako brzo oporavlja s rezolucijom miokardijalne omamljenosti. LEVF se akutno smanjuje na vrijednosti manje od 30–35%, koje su značajno niže nego kod AMI, budući da je kod TTS-a zahvaćeno veliko područje miokarda. Stupanj redukcije EF varira s obzirom na težinu oštećenja miokarda, komorbiditete, dob (49). Udarni rad smanjen na 50% normalne vrijednosti te značajno povišeni end-sistolički tlak odražavaju teško oštećenje sistoličke funkcije LV s posljedičnim smanjenjem udarnog volumena. Također dolazi i do oštećenja dijastoličke funkcije LV uz povišenje end-dijastoličkog tlaka, a za čiji je oporavak potrebno više vremena u

usporedbi s brzim oporavkom sistoličke funkcije nakon akutne faze (2,13,49,50). U većini slučajeva, opisan je sličan obrazac poremećaja kontraktiliteta, sa srednje do umjerenom midventrikularnom disfunkcijom i apikalnom akinezijom ili diskinezijom, uz obično hiperkontraktilne bazalne segmente miokarda (22,50).

TTE omogućava i dijagnosticiranje potencijalnih komplikacija. Ehokardiografski se tako može naći: značajna reverzibilna mitralna regurgitacija, opstrukcija LVOT, sistolički anteriorni pomak prednjeg kuspisa mitralne valvule, a nešto rjeđe i zahvaćenost desnog ventrikula i nalaz tromba u LV ili pak ruptura miokarda (45,49). Zbog težine komplikacija, njihova identifikacija TTE, jedan je od ključnih zadataka dijagnostike TTS, nužna je kako bi se na vrijeme provela odgovarajuća terapija. U pacijenata kod kojih dolazi do pogoršanja srčanog zatajenja i razvoja hipotenzije, potrebna je evaluacija hemodinamskih parametara i procjena intraventrikularnog tlačnog gradijenta (21).

Ekstenzivna disfunkcija miokarda i smanjeni intraventrikularni sistolički protok krvi faktori su koji pogoduju nastanku tromba. Muralni ili pedunkularni trombi unutar apeksa LV mogu se vizualizirati u 1-2% pacijenata s TTS-om unutar prvih dva dana, s rizikom za nastanak moždanog udara ili sistemske embolizacije (49). Osim toga, veća pažnja trebala bi se usmjeriti i na pacijente s TTS-om i izrazitom opstrukcijom LVOT zbog njezine povezanosti s nastankom životno ugrožavajućih aritmija te fatalne ruptуре LV. (1,12,49) Stupanj reverzibilnosti LVOT opstrukcije je varijabilan i ovisi o podležućoj bolesti, a zbog povezanosti sa sistoličkim anteriornim pomakom mitralnog zalistka može dovesti do mitralne regurgitacije. Stoga je opstrukcija LVOT češći nalaz u pacijenata s lošijim ishodom (49).

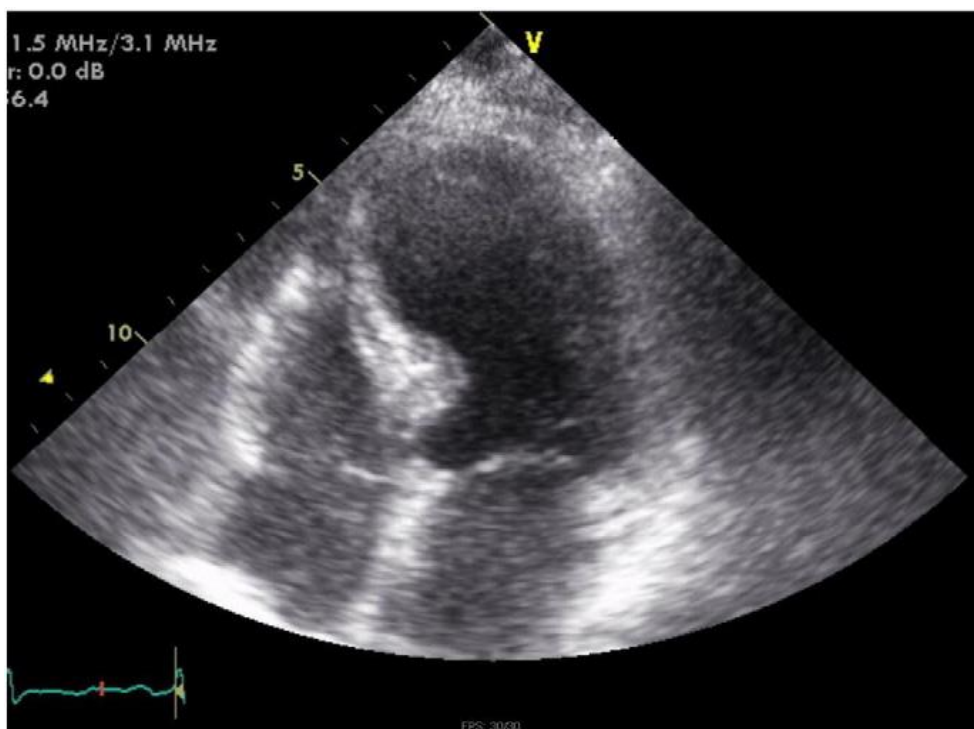
Prije otpuštanja iz bolnice, svakako je potrebno napraviti ehokardiografiju kako bi se točno procijenio stupanj oporavka sistoličke funkcije LV. „Follow-up“ ehokardiografijom se već prvog dana od nastupa simptoma može uočiti postepeni oporavak funkcije LV, pri čemu najprije dolazi do oporavka motiliteta u anterolateralnim dijelovima apeksa. Međutim, potpuni oporavak motiliteta ventrikula većinom je nešto sporiji te u prosjeku traje 4-8 tjedana; iako rijetko, oporavak može potrajati i znatno dulje (15,21,49). Međutim, treba uzeti u obzir, da može doći i do vrlo brzog oporavka poremećaja kontraktiliteta, pa je tako opisan oporavak LV u manje od 48 sati, zbog čega je poželjno da se prvi pregled i ehokardiografska procjena naprave što ranije, optimalno unutar 6h od inicijalne prezentacije i prije koronarne angiografije (2). Preporuča se da se zbog dinamičkog razvoja sindroma u daljnjem praćenju provode sistematizirane serijske ehokardiografske pretrage (49).

**Tablica 5.1.** Uloga ehokardiografije u dijagnostici TTS-a

(prema: Citro R, Lyon AR, Meimoun P i sur. Standard and advanced echocardiography in takotsubo (stress) cardiomyopathy)

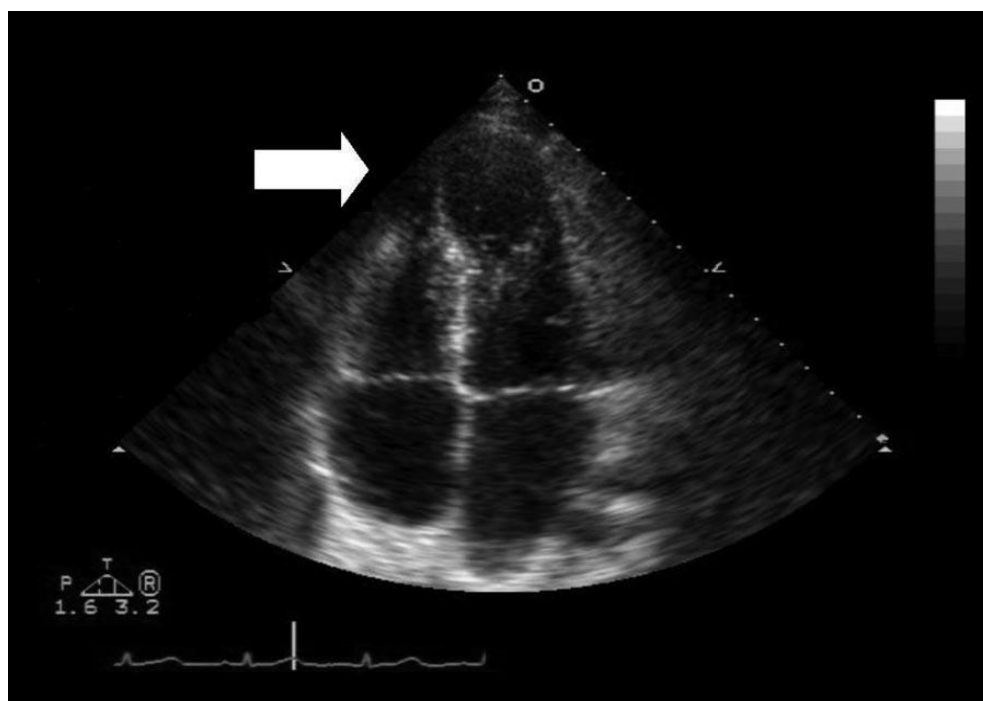
<b>Dijagnostički nalazi</b>
Morfologija LV
Apikalno baloniranje Midventikularne promjene Invertirane varijante Poštedni apikalni oblik Reverzni „bazalni“ oblik
Poremećaji motiliteta LV
Cirkumferencijalni obrazac
Protok krvi u distalnoj LAD
Zahvaćenost desnog ventrikula
Biventrikularno baloniranje
<b>Komplikacije</b>
LVOT opstrukcija
Umjerena do teška mitralna regurgitacija
Nalaz intraventrikularnog tromba
Ruptura miokarda





**Slika 5.4.** Transtorakalni ehokardiogram (4-komorni prikaz). Baloniranje apeksa s očuvanim kontraktilitetom baze.

(prema: Wittstein IS, Thiemann DR, Lima JAC i sur. Neurohumoral Features of Myocardial Stunning Due to Sudden Emotional Stress)



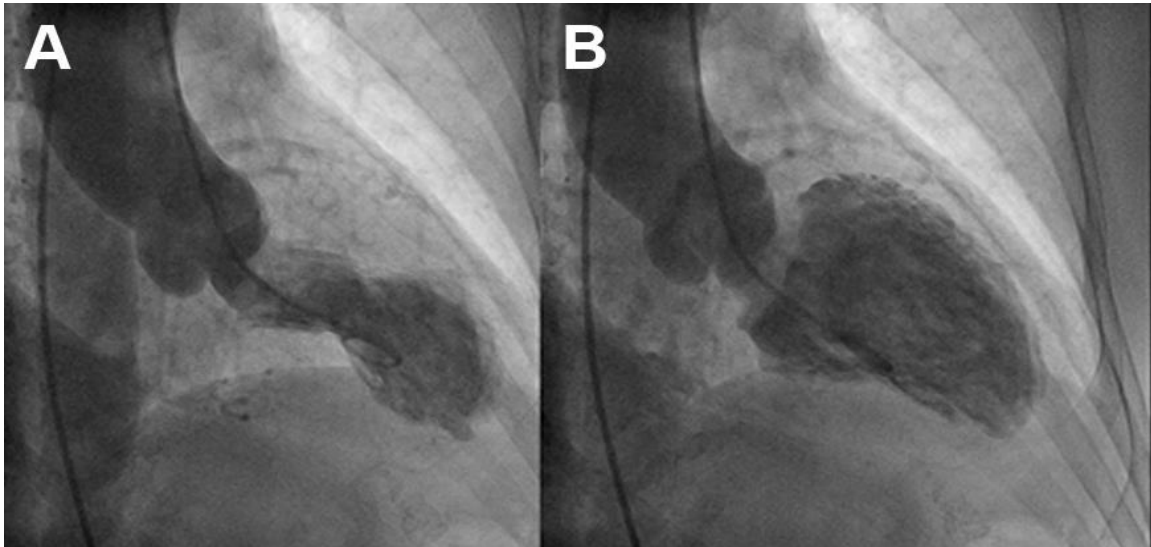
**Slika 5.5.** Ehokardiogram lijevog ventrikula u sistoli. Strjelicom označeno područje hipokinezije (prema: Brezina P, Isler CM. Takotsubo cardiomyopathy in pregnancy. )

#### 5.4. KORONARNA ANGIOGRAFIJA

Da bi se pravovremeno isključio akutni infarkt miokarda, odnosno ishemijski incident uslijed akutne ruptуре plaka ili kritične opstrukcije koronarne krvne žile, budući da se u ranoj fazi većina pacijenata tipično prezentira s kliničkim obilježjima sličnim onima kod AMI neophodno je što ranije provesti koronarnu angiografiju za postavljanje definitivne dijagnoze TTS (1,2,14,22,36).

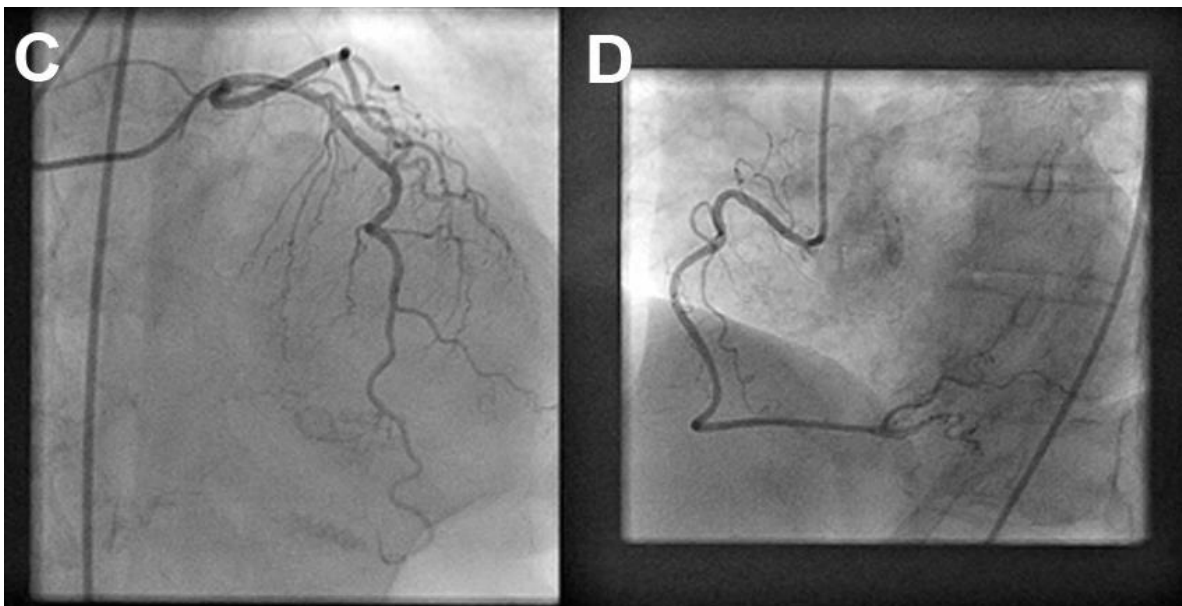
Postojanje regionalnih abnormalnosti u motilitetu LV više je indikativno za nalaz TTS, nego za stenozu koronarnih arterija, iako do 15% (10-35%) pacijenata s TTS-om može istovremeno imati i opstruktivnu koronarnu bolest, budući da je obično riječ o starijim pacijentima – premda je, prema kriterijima Mayo klinike, negativan nalaz koronarne angiografije (dakle, odsutnost opstruktivne koronarne bolesti, ili znaka ruptуре plaka) neophodan za postavljanje dijagnoze (4). Iako se određene razlike između AKS i TTS nalaze i neinvazivnim testovima, samo koronarografijom s angiogramom LV moguće je točno razlikovanje AKS od TTS-a, koji je zato i zlatni standard u dijagnostici TTS-a. (45,54) Tipičan ventrikulogram LV pokazuje akineziju apikalnih i midventrikularnih dijelova ventrikula, s bazalnim hiperkontraktilitetom. Veličina područja akinezije varira u ranoj fazi sindroma, a nepoznato je što to regulira njezinu veličinu (54).

Poseban dijagnostički izazov predstavlja razlikovanje fokalnog oblika TTS od AKS uzrokovanog trombotskom okluzijom koronarne krvne žile, te za razlikovanje tih entiteta, nije dovoljna koronarografija već je indicirana kardijalna MRI (45).



**Slika 5.6.** Lijevo ventrikulogram u desnoj anteriornoj kosoj projekciji s prikazom apikalne akinezije i bazalnih hiperdinamičkih segmenata u sistoli (A) i dijastoli (B)

(prema: Allen D, Parmar G, Ravandi A i sur. Happiness can break your heart: a rare case of Takotsubo cardiomyopathy after good news)



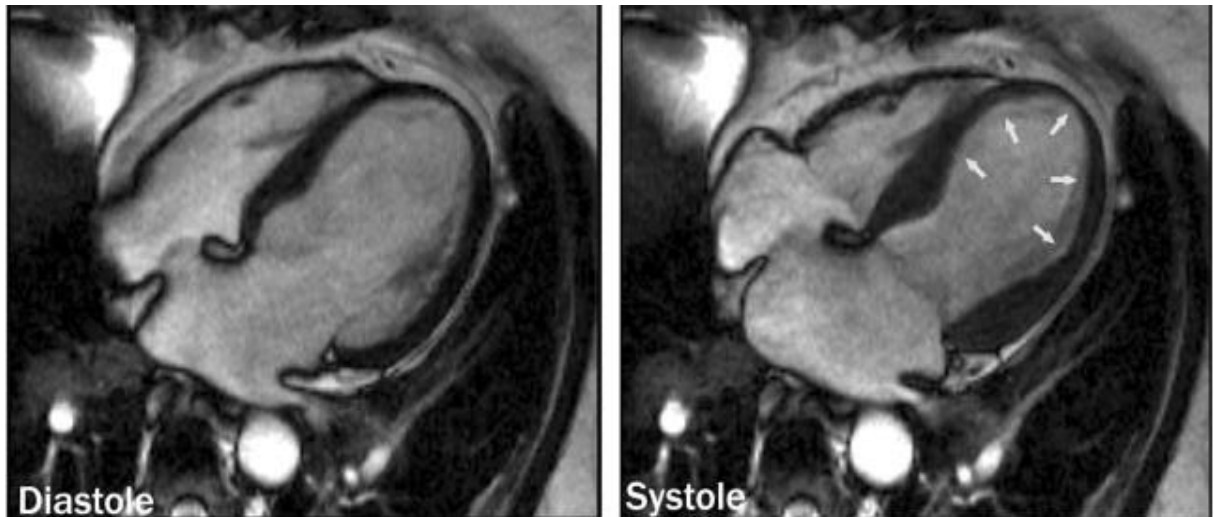
**Slika 5.7.** Uredni angiogram bez nalaza opstuktivne koronarne bolesti u LAD (C) i RCA (D).  
(prema: Allen D, Parmar G, Ravandi A i sur. Happiness can break your heart: a rare case of Takotsubo cardiomyopathy after good news)

## 5.5. MAGNETSKA REZONANCIJA SRCA

Magnetska rezonancija srca također sve više dobiva na značenju u dijagnostici TTS, a nalaz MR također je doprinio i razumijevanju patofizioloških mehanizama uključenih u razvoj TTS-a (2). CMR-om ne samo da se mogu identificirati difuzne abnormalnosti u motilitetu zida LV, nego on omogućava i detaljnu vizualizaciju te analizu funkcije obaju ventrikula, karakterizaciju tkiva miokarda te detekciju prisutnosti i distribucije reverzibilnih, ili pak ireverzibilnih promjena (miokardijalnog edema, hiperemije, nekroze/fibroze), ali i pratećih promjena poput tromba, perikardijalnog ili pleuralnog izljeva. Posebno je važna detekcija prolaznog edema miokarda, uglavnom u području apeksa, koji je povezan sa stupnjem ventrikularne disfunkcije, pa čak i poremećajima repolarizacije u EKG-u (1,2,8,51).

Osim toga, primjenom CMR-a, na temelju izostanka kasnog Gd [gadolinijskog] – pojačanja signala potvrđuje se vijabilnost miokarda, odnosno moguće je isključiti postojanje transmuralnog ili subendokardijalnog ožiljka. To omogućava razlikovanje TTS od infarkta miokarda u slučaju perzistentnih poremećaja motiliteta LV tijekom „follow-up“ ehokardiografije ili pak od miokarditisa. Velika korist CMR-a u dijagnostici je to što pomaže u identificiranju rijetkog fokalnog oblika TTS-a, kojeg nije moguće razlikovati od AMI prema nalazu angiograma, kao i otkrivanju zahvaćenosti desnog ventrikula te postojanja tromba u LV (8,51). CMR-om je također otkrivena i diastolička disfunkcija LV koja može biti i značajnije oštećena nego sama sistolička funkcija (2).

Međutim, s obzirom na njegovu ograničenu dostupnost kao i na duljinu trajanja pretrage (pogotovo u hitnosti), CMR ne može zamijeniti ehokardiografiju, već je prvenstveno dopuna ehokardiografskog nalaza (50).



**Slika 5.8.** MRI prikaz srca u dijastoli i sistoli akutne faze TTS-a s akinetičkim distalnim dijelom LV uz nedostatak sistoličkog zadebljanja zida ventrikula (prema: Sharkey SW, Lesser JR, Zenovich AG, Maron MS, i sur. Acute and reversible cardiomyopathy provoked by stress in women from the United States)

## 5.6. KRITERIJI ZA POSTAVLJANJE DIJAGNOZE

Budući da prezentacijom TTS oponaša akutni infarkt miokarda, u svakog pacijenta s bolovima u prsištu i sa smanjenom LVEF bez značajnije stenoze koronarnih arterija, TTS treba razmotriti u diferencijalnoj dijagnozi. Kako ne postoji specifičan i osjetljiv test za razlikovanje TTS-a od AMI, za postavljanje dijagnoze najčešće se koriste revidirani kriteriji Mayo klinike (4).

Oni uključuju neke od najznačajnijih kliničkih obilježja sindroma: 1) prolaznu hipokineziju, akineziju ili diskineziju midventrikularnih segmenata LV, s ili bez apikalnog zahvaćanja; gdje regionalni poremećaji motiliteta nadilaze distribucijsko područje jedne koronarne arterije; a stresni trigger često, iako ne uvijek, prethodi pojavi simptoma, 2) odsutnost angiografskog nalaza opstruktivne koronarne bolesti ili akutne ruptуре plaka (iako je moguće da pacijenti sa opstruktivnom koronarnom bolesti također razviju TTS) 3) novi elektrokardiografski poremećaji (ST-elevacija i/ili inverzija T-vala) ili umjereno povišene razine troponina, 4) u odsutnosti: feokromocitoma, miokarditisa.

Za postavljanje dijagnoze TTS-a, moraju biti zadovoljena sva 4 kriterija. Iako je tipično za TTS da se daleko češće javlja u postmenopauzalnih žena, i u prisutnosti triggerajućeg faktora – budući da se može javiti i kod mlađih žena, te muškaraca, kao i u odsutnosti stresnog čimbenika: dob, spol i postojanje stresnog faktora, iako karakteristična obilježja, nisu uključeni u dijagnostičke kriterije (4).

## 6. LIJEČENJE I PREVENCIJA REKURENCIJA

Budući da patofiziološki mehanizmi nastanka sindroma još uvijek nisu razjašnjeni, etiološko liječenje nije moguće, pa stoga ni točne smjernice za specifično liječenje TTS-a nisu postavljene. Provođi se suportivno liječenje koje uključuje akutnu terapiju, a koja dovodi do spontanog oporavka te kroničnu terapiju za sprječavanje pojave rekurentnih simptoma (2,12), lako su simptomi u inicijalnoj prezentaciji slični onima kod AMI, liječenje, a tako i prognoza, različiti su. Precizna dijagnoza posebno je bitna u ranoj fazi bolesti. Naime, dok je trombolitička terapija poželjna da bi se postigla rana reperfuzija u pacijenata s AMI, primjena trombolitika u TTS-u može biti štetna za pacijenta (2,45,54).

Međutim, u inicijalnom pristupu u liječenju pacijenata koji se prezentiraju sa simptomima kardijalne ishemije – do postavljanja definitivne dijagnoze TTS-a, najprije se provodi terapija kao i kod akutne ishemije miokarda, a koja uključuje davanje aspirina, intravenskog heparina i  $\beta$ -blokatora. Nakon postavljanja definitivne dijagnoze TTS-a, može se prekinuti s davanjem aspirina u terapiji, osim u slučaju da postoji i ko-nalaz koronarne ateroskleroze. Provođi se kontinuirani EKG-monitoring pri čemu treba paziti na pojavu komplikacija poput srčanog zatajenja, aritmija, ili eventualnih mehaničkih komplikacija. Kasnije se još i ehokardiografski ili putem MRI treba procijeniti funkcionalne i hemodinamske srčane parametre (uključujući i dinamičku opstrukciju LVOT) u pacijenata sa novonastalim sistoličkim šumom, hipotenzijom i/ili mitralnom regurgitacijom (21,45).

Kongestivno srčano zatajenje najčešća je komplikacija sindroma, a nalazi se u gotovo 20% pacijenata i vjerojatnija je kod biventrikularnog oblika, odnosno zahvaćanja DV. U tih pacijenata ili pak u pacijenata s izrazitom hipotenzijom, potrebno je ehokardiografijom isključiti dinamičku LVOT opstrukciju budući da se u petine pacijenata može naći asimptomatski intrakardijalni gradijent tlaka, a njegov nalaz može utjecati na odabir terapije (12,39,55). Standardna terapija kongestivnog srčanog zatajenja s plućnim edemom – uključuje primjenu diuretika, inotropnih lijekova i vazodilatatora, a kod kompliciranog tijeka bolesti s razvojem šoka, odnosno teškog hemodinamskog kolapsa, indicirana je primjena intraaortne balonske pumpe (IABP) ili nekog drugog oblika mehaničke cirkulatorne potpore. U slučaju razvoja dinamičke LVOT opstrukcije, koja bi mogla dovesti do daljnje hemodinamske nestabilnosti, provodi se terapija koja uključuje intravensko davanje tekućina, primjenu  $\beta$ -blokatora što može pomoći smanjenjem bazalnog hiperkontraktiliteta, srčane frekvencije te povećanjem srčanog punjenja. Alternativno, u pacijenata u kojih je primjena tekućine i  $\beta$ -blokatora kontraindicirana, infuzija fenilefrina također može biti učinkovita (12,39,55). Primjena levosimendana, senzitivatora kalcijevih kanala, također može biti od velike koristi i dovesti do potpune

rezolucije epizode TTS-a (1,45). Budući da se smatra da je nastanak TTS posredovan kateholaminima, davanje inotropnih lijekova (dobutamin, adrenalin, noradrenalin) u bolesnika s hipotenzijom ili srčanim zatajenjem može biti štetno, zbog čega ih treba primjenjivati s oprezom te je primjena IABP poželjnija opcija kod težeg oblika cirkulatornog kolapsa (11,12,17). Osobiti oprez potreban je kod pacijenata s uznapredovalim sistoličkim zatajenjem i značajnom opstrukcijom LVOT (uz intrakardijalni tlačni gradijenta  $>25$  mmHg) kod kojih primjena inotropnih lijekova može dovesti do pojačanog bazalnog kontraktiliteta, a diureticima uzrokovana deplecija volumena može rezultirati povećanjem intrakardijalnog gradijenta tlaka uz posljedični razvoj kardiogenog šoka. Stoga u tih pacijenata treba izbjegavati primjenu inotropa te ekscesivnu dehidraciju (39).

Kod pacijenata s TTS-om s apikalnim zahvaćanjem i teškom sistoličkom disfunkcijom LV u inicijalnoj prezentaciji, da bi se spriječila formacija muralnog tromba u LV i tromboembolizacija, preporuča se započeti s antikoagulantnom terapijom heparinom, koja se zatim nastavlja kroz nekoliko tjedana, a u pacijenata s perzistentnom sistoličkom disfunkcijom LV (sa značajno reduciranim LVEF) kod otpuštanja iz bolnice preporuča se nastavak antikoagulantne terapije varfarinom. Rijetko (1-2%), tromb se u LV može naći već u akutnoj fazi TTS-a kada je antikoagulantna terapija definitivno indicirana, budući da je kod preformiranog tromba, embolizacija vrlo vjerojatna kada nakon faze akinezije dođe do poboljšanja funkcije ventrikula (12,21,27,39). Iako nema specifičnih smjernica za dugoročnu terapiju u TTS-u, budući da aktivacija simpatikusa doprinosi nastanku TTS-a, primjena  $\beta$ -blokatora, čak i nakon normalizacije EF, može biti uspješna u prevenciji rekurencija, a jednako tako i primjena lijekova s  $\alpha$ -adrenergičkim antagonističkim učinkom, dok je primjena inotropa kontraindicirana. Do normalizacije funkcije LV (do koje dolazi kroz nekoliko tjedana) u terapiji se, zbog njihova pozitivna učinka na remodeliranje srca, preporuča koristiti ACE inhibitore ili blokatore angiotenzinskih receptora, nakon čega se mogu ukinuti (12,17,21,45). Po potrebi treba primijeniti diuretike da bi se smanjilo nakupljanje tekućine na periferiji zbog zatajenja učinkovitosti rada srca kao pumpe.

Protektivni učinak estrogena na kardiovaskularni sustav u žena ostvaruje se atenuacijom kateholaminskog i glukokortikoidnog odgovora na mentalni stres (koji uključuje različite snažne emocije) i vazokonstrikcije uzrokovane noradrenalinom. Osim toga, već je dokazan pozitivan učinak estrogena u prevenciji TTS-a u animalnih modela, pa se smatra da bi supstitucijska terapija estrogenom u starijih žena mogla imati protektivni učinak (7).



Konačno, optimalni terapijski pristup možda niti ne može biti isti za sve pacijente koji se prezentiraju sa stres-kardiomiopatijom, budući da različiti patofiziološki mehanizmi mogu biti u pozadini TTS-a. Također, terapija izbora u mnogome ovisi i o fazi sindroma u kojem se nalaze pacijenti kao i o pratećim komplikacijama. Tako su neki pacijenti bili uspješno liječeni primjenom  $\beta$ -blokatora,  $\alpha$ -agonista ili nadoknadom volumena, dok su drugi zahtijevali i primjenu inotropnih lijekova, kao i intraaortne balonske crpke (41).

## 7. PROGNOZA I OPORAVAK

Iako se prvobitno smatralo da je TTS reverzibilni poremećaj, s niskim stopom bolničkog mortaliteta (1 – 3%) i, unatoč tome što je smanjenje LEVF često izraženije nego u AMI, s generalno povoljnijim ishodom; prema rezultatima novijih studija pokazano je da je akutna faza sindroma povezana sa znatnim mortalitetom i morbiditetom. Iako kod TTS-a dolazi do spontanog oporavka funkcije LV s krajnje dobrim ishodom u tom slučaju, to je vrijedi samo za pacijente koji prežive akutnu fazu (1,45).

Kod razvoja komplikacija, prognoza je lošija s ukupnim bolničkim mortalitetom od 4.1% (4-5%), što odgovara mortalitetu bolesnika sa STEMI – iako je takav ishod prije posljedica podležeće bolesti, nego same takotsubo kardiomiopatije. Pri tome je ishod bio lošiji (s mortalitetom od 6.3%) u pacijenata starijih od 75 godina s akutnim srčanim zatajenjem uslijed nastalih komplikacija koje nalazimo u 50% pacijenata starijih od 75 godina, ali samo u 25% mlađih od 75 godina (1,12,14,18,19,21,28). Prognoza je velikim dijelom određena pratećim nekardijalnim bolestima, budući da u velikog broja pacijenata do pojave TTS-a dolazi sekundarno zbog drugih bolesti (malignitet, infektivna stanja). Mortalitet u muškaraca je viši nego u žena; budući da su i komplikacije, kao što su kardiogeni šok ili srčani arrest češće u muškaracac. Iako aritmije nisu glavni uzrok smrtnosti u bolesnika s TTS-om, pojava ventrikularnih tahiaritmija u akutnoj fazi TTS-a, može dovesti do nagle srčane smrti (14).

Budući da u velikoj većini slučajeva dolazi do brzog spontanog oporavka, suportivna terapija dovoljna je za kliničku stabilizaciju pacijenata. Do potpunog oporavka funkcije LV obično dolazi kroz 4 – 8 tjedana od pojave simptoma, iako je oporavak moguć već i do trenutka otpuštanja, dok u manjeg postotka pacijenata do normalizacije EF dolazi i tek za 12 mjeseci, zbog čega je serijska ehokardiografija ključna u praćenju pacijenata (12,21,39,45,50). Osim toga, u 5-10% slučajeva pacijenata, zabilježena je pojava rekurentnih simptoma. Tijekom prve godine do rekurencije sindroma dolazi u oko 1.5% pacijenata, dok je u kroz narednih šest mjeseci praćenja do rekurentnih simptoma došlo u njih 1.2%, odnosno 5% u 6.godina. Do rekurencija TTS-a najčešće dolazi u žena mlađih od 50 godina, stoga što je TTS u mlađih pacijenata uglavnom sekundaran, pa je zbog veće vjerojatnosti ponovne pojave uzročnog čimbenika, veća i rekurencija kardijalnih simptoma (14). Bez obzira na to što ne postoje sigurni dokazi o stvarnoj učinkovitosti terapije koja bi spriječila pojavu rekurencija, u dugoročnoj terapiji obično se koriste  $\beta$ -blokatori (1,20,45). Međutim, činjenica da je uočeno da je veliki postotak pacijenata (50%) s rekurentnim TTS-om pri prijemu bio na terapiji beta blokatorima, sve snažnije govori u prilog tome da oni nisu doista učinkoviti u prevenciji (56).

## 8. ZAKLJUČAK

Takotsubo kardiomiopatija, prezentira se tipično sa simptomima i drugim kliničkim znakovima koje možemo naći i kod akutnog infarkta miokarda. TTS je važna diferencijalna dijagnoza AMI, a budući da je pristup, pogotovo u akutnoj fazi, u osnovi drugačiji kod svakog, potrebno ih je pravovremeno razlikovati. Nastanak Takotsubo kardiomiopatije, s karakterističnim reverzibilnim promjenama u morfologiji i funkciji srca, posljedica je pretjeranog djelovanja simpatičkog tonusa uslijed izloženosti intenzivnom akutnom ili kroničnom distresu i nije povezan s koronarnom bolesti srca. Iako mehanizam nastanka nije još sasvim razjašnjen, nastala „omamljenost miokarda“ rezultat je akutne promjene autonomnog živčanog sustava s nizom mikrovaskularnih i neuroendokrinih poremećaja te posljedičnog kratkotrajnog koronarnog spazma uz određeni stupanj ishemije miokarda. Promjenama AŽS može pogodovati genetska predispozicija: genetski polimorfizam, odnosna osobita raspodjela  $\beta$ -adrenegičkih receptora (povećana receptorska gustoća AR u apikalnim regijama) te anatomske specifičnosti (poput sigmoidnog intraventrikularnog septuma, „oslabljenog mitralnog aparata“ s abnormalnom orijentacijom korda tendineja i sl.) koje mogu dovesti do poremećaja u opskrbi apeksa LV krvlju – čineći tako LV posebno osjetljivim. Iako je prognoza TTS-a uglavnom povoljna, s ukupno boljim ishodom i potpunim oporavkom, u akutnoj fazi – kod izrazitog smanjenja LVEF, kompliciranog tijekom s pojavom aritmija i ruptur miokarda, smrtnost je veća te se TTS može manifestirati naglom srčanom smrću bez evidentne srčane bolesti. Uz to, potrebno je razjasniti kako to da, unatoč ponavljanoj izloženosti stresnim događajima, tek ponekad dolazi do rekurentnih epizoda TTS-a. Stoga je za potpuno razumijevanje sindroma, ali i za definitivno određivanje terapijskih smjernica potrebno razmatrati zajednički učinak centralnog nervnog, autonomnog, endokrinog i krvožilnog sustava u emocionalnom distresu.

## 9. ZAHVALE

Od srca zahvaljujem mentorici prof. dr. sc. Martini Lovrić-Benčić na savjetima, angažmanu i svoj bezrezervnoj pomoći pri izradi ovog rada.

Najveće hvala mojoj obitelji, posebno majci Ani – koja je najzaslužnija za ovo što sam danas postigla. Hvala joj na bezuvjetnoj podršci, ljubavi, toplini, posvećenosti i što je uvijek vjerovala u mene i bila uz mene kad mi je bilo najteže. Hvala joj na tome što mi je pokazala da se isplati boriti i truditi za ono što voliš. Njezina ljubav i žrtva pravo su mi nadahnuće i motivacija. Hvala i mojoj sestri, Tijani, što mi je uvijek bila bezuvjetna podrška, što me hrabrila u svemu i uvijek štitila.

Hvala i svim mojim dragim kolegama, prijateljima uz koje mi je ovo studiranje bilo lakše i ljepše; hvala na svemu što sam naučila od vas. Posebno hvala, mojoj dragoj prijateljici Ani, s kojom sam prolazila sve prepreke, slavila sve uspjehe i veselila se malim i velikim pobjedama. Nije uvijek bilo jednostavno, ali uz tebe sve je bilo lakše. Hvala na svim zajedničkim trenucima i na svoj potpori, iskrenosti i bezuvjetnom prijateljstvu.

*Ovaj rad posvećujem baki Apoloniji, koja nažalost nije doživjela moj završetak studija, ali koja se tijekom svih ovih godina veselila i ponosila mojim uspjesima.*

## 10. LITERATURA

1. Schlossbauer SA, Ghadri JR, Scherff F, Templin C. The challenge of Takotsubo syndrome: heterogeneity of clinical features. *Swiss Med Wkly.* 2017;147:1-8.
2. Mejía-Rentería HD, Núñez-Gil IJ. Takotsubo syndrome: Advances in the understanding and management of an enigmatic stress cardiomyopathy. *World J Cardiol* 2016 26; 8(7):413-24.
3. Dote K, Sato H, Tateishi H, Uchida T, Ishihara M [Myocardial stunning due to simultaneous multivessel coronary spasms: a review of 5 cases] *J Cardiol* 1991;21:203-14.
4. Madhavan M, Prasad A. Proposed Mayo Clinic criteria for the diagnosis of Tako-Tsubo cardiomyopathy and long-term prognosis. *Herz* 2010;35(4):240-4.
5. Yoshikawa T, Takotsubo cardiomyopathy, a new concept of cardiomyopathy: clinical features and pathophysiology. *Int J Cardiol.* 2015;182:297-303.
6. Sharkey SW, Lesser JR, Maron MS, Maron BJ. Why not just call it tako-tsubo cardiomyopathy a discussion of nomenclature? *J Am Coll Cardiol* 2011;57:1496-7.
7. Akashi YJ, Goldstein DS, Barbaro G, Ueyama T. Takotsubo cardiomyopathy: A new form of acute, reversible heart failure. *Circulation.* 2008;118(25):2754-62.
8. Sharkey SW, Lesser JR, Zenovich AG, Maron MS, Lindberg J, Longe TF, i sur. Acute and reversible cardiomyopathy provoked by stress in women from the United States. *Circulation.* 2005; 111(4):472-9.
9. Ghadri JR, Sarcon A, Diekmann J, Bataiosu DR, Cammann VVL, Jurisic S, i sur. Happy heart syndrome: role of positive emotional stress in takotsubo syndrome. *Eur Heart J* 2016;118(25):56-64.
10. Katsanos A, Filippatou A, Ruschitzka F, Filippatos G. Positive emotions and Takotsubo syndrome: „Happy heart “ or „Diagoras“ syndrome? *Eur Hear J* 2016;37(37):2821-2.
11. Parodi G, Del Pace S, Carrabba N, Salvadori C, Memisha G, Simonetti I, i sur. Incidence, clinical findings and outcome of women with left ventricular apical ballooning syndrome. *Am J Cardiol* 2007; 99(2):182-5.
12. Prasad A, Lerman A, Rihal CS. Apical ballooning syndrome (Tako-Tsubo or stress cardiomyopathy): A mimic of acute myocardial infarction, *Am Heart J* 2008; 155(3): 408-17.
13. Sharkey SW, Windenburg DC, Lesser JR, Maron MS, Hauser RG, Lesser JN, i sur. Natural history and expansive clinical profile of stress (tako-tsubo) cardiomyopathy. *J Am Coll Cardiol* 2010;55(4):333-41.
14. Akashi YJ, Nef HM, Lyon AR. Epidemiology and pathophysiology of Takotsubo syndrome. *Nat. Rev. Cardiol.* 2015; 12(7): 387-97.

15. Sharkey SW, Maron BJ. Epidemiology and Clinical Profile of Takotsubo Cardiomyopathy. *Circ J* 2014;78(9):2119-28.
16. Maekawa Y. Direct comparison of Takotsubo cardiomyopathy between Japan and USA: 3-year follow-up study. *Intern Med* 2012;51:257-62.
17. Kurisu S, Sato H, Kawagoe T, Ishihara M, Shimatani Y, Nishioka K, i sur. Tako-tsubo – like left ventricular dysfunction with ST-segment elevation: A novel cardiac syndrome mimicking acute myocardial infarction. *Am Heart J* 2002;143(3):448-55.
18. Nagata T, Mohri M. The clinical features and outcomes of patients with Takotsubo Syndrome: the experience at an emergency general hospital. *Intern Med* 2018;57(5):641-45.
19. Templin C, Ghadri JR, Diekmann J, Napp LC, Bataiosu DR, Jaguszewski M, i sur. Clinical features and outcomes of Takotsubo (Stress) Cardiomyopathy *N Eng J Med* 2015;373(10):929-38.
20. Vidi V, Rajesh V, Singh PP, Mukherjee JT, Lago RM, Venesy DM, i sur. Clinical characteristics of Tako-tsubo Cardiomyopathy. *Am J Cardiol* 2009;104(4):578-82.
21. Bybee KA, Prasad A. Stress related cardiomyopathy syndromes. *Circulation* 2008;118(4):397- 409.
22. Wittstein IS, Thiemann DR, Lima JA, Baughman KL, Schulman SP, Gerstenblith G, i sur. Neurohumoral features of myocardial stunning due to sudden emotional stress, *N Engl J Med* 2005;352(6):539-48.
23. Qin D, Patel SM, Champion HC. “Happiness” and stress cardiomyopathy (apical ballooning syndrome/takotsubo syndrome). *Int J Cardiol* 2014;172(1):e182-3. Dostupno na: <http://dx.doi.org/10.1016/j.ijcard.2013.12.140>
24. Samuels MA. The Brain-Heart Connection. *Circulation*. 2007;116(1):77-84.
25. Suzuki H, Matsumoto Y, Kaneta T, Sugimura K, Takahashi J, Fukumoto Y, i sur. Evidence for brain activation in patients with Takotsubo cardiomyopathy. *Circ J* 2014;78:256-8.
26. Esslen M, Pascual-Marqui RD, Hell D, Kochi K, Lehmann D. Brain areas and time course of emotional processing. *NeuroImage*. 2004;21(4):1189-203.
27. Pilgrim TM, Wyss TR. Takotsubo cardiomyopathy or transient left ventricular apical ballooning syndrome: A systematic review. *Int J Cardiol*. 2008;124(3):283-92.
28. Donohue D, Movahed MR. Clinical characteristics, demographics and prognosis of transient left ventricular apical ballooning syndrome. *Heart Fail Rev*.2005;10(4):311-6.
29. Agarwal V, Kant G, Hans N, Messerli FH. Takotsubo-like cardiomyopathy in pheochromocytoma. *Int J Cardiol* 2011;153(3):241-8.
30. Madias JE. Coronary vasospasm is an unlikely cause of Takotsubo syndrome although we should keep an open mind, *Int J Cardiol*. 2014;176(1):1-5.

31. Nef, HM, Möllmann H, Akashi YJ, Hamm CW. Mechanisms of stress (Takotsubo) cardiomyopathy Nat. Rev. Cardiol. 2010; 7(4):187-93.
32. Schneider B, Sechtem U. Influence of age and gender in Takotsubo syndrome. Heart Fail Clin. 2016; 12(4):521-30.
33. Schoof S, Bertram H, Hohmann D, Jack T, Wessel A, Yelbuz TM. Takotsubo Cardiomyopathy in a 2-year-old girl. 3 – Dimensional Visualization of Reversible Left Ventricular Dysfunction. J Am Coll Cardiol. 2010;55(3):e5. Dostupno na: <http://dx.doi.org/10.1016/j.jacc.2009.08.050>.
34. Brezina P, Isler CM. Takotsubo cardiomyopathy in pregnancy. Obstet Gynecol 2008;112:450-2.
35. Yoshida T, Hibino T, Kako N, Murai S, Oguri M, Kato K, i sur. A pathophysiologic study of tako-tsubo cardiomyopathy with F-18 fluorodeoxyglucose positron emission tomography. Eur Heart J. 2007;28(21):2598–604.
36. Mlinarevic D, Roguljic H, Juric I, Mihic PZ, Ivandic M, Stupin M. Pathophysiological mechanisms of Takotsubo cardiomyopathy - a systematic Review. SEEMEDJ 2017;1(1):27-39.
37. Nef HM, Möllmann H, Kostin S i sur. Tako-tsubo cardiomyopathy: intraindividual structural analysis in the acute phase and after functional recovery. Eur Heart J. 2007;28(20):2456-64.
38. El Mahmoud R, Mansencal N, Pilliere R, Leyer F, Abbou N, Michaud P, i sur. Prevalence and characteristics of left ventricular outflow tract obstruction in Tako-Tsubo syndrome. Am Heart J. 2008;156(3):543-8.
39. Tsuchihashi K, Ueshima K, Uchida T, Oh-mura N, Kimura K, Owa M, i sur. Transient left ventricular apical ballooning without coronary artery stenosis: a novel heart syndrome mimicking acute myocardial infarction. J Am Coll Cardiol 2001;38(1):11– 8.
40. Penas-Lado M, Barriales-Villa R, Goicolea J, Abe Y. Transient left ventricular apical ballooning and outflow tract obstruction. J Am Coll Cardiol 2003;42(6):1143-4.
41. Desmet W. Dynamic LV obstruction in apical ballooning syndrome: The chicken or the egg. Eur J Echocardiography 2006;7(1):1-4.
42. Merli E, Sutcliffe S, Gori M, Sutherland GGR. Takotsubo cardiomyopathy: New insights into the possible underlying pathophysiology. Eur J Echocardiogr. 2006;7(1):53-61.
43. Kawaji T, Shiomi H, Morimoto T i sur. Clinical impact of left ventricular outflow tract obstruction in takotsubo cardiomyopathy. Circ J. 2015;79:839-46.
44. Shimzu M, Kato Y, Masai H, Shirna T, Miwa Y. Recurrent episodes of takotsubo-like transient left ventricular ballooning occurring in different regions:a case report. J Cardiol 2006;48(2):101-7.

45. Ghadri JR, Ruschitzka F, Lüscher TF, Templin C. Takotsubo cardiomyopathy: Still much more to learn. *Heart* 2014;100(22):1804-12.
46. Citro R, Rigo F, D'Andrea A, Ciampi Q, Parodi G, Provenza G, i sur. Echocardiographic correlates of acute heart failure, cardiogenic shock and in-hospital mortality in Takotsubo cardiomyopathy. *JACC Cardiovasc Imaging* 2014;7(2): 119 -29.
47. Kosuge M, Ebina T, Hibi K, Morita S, Okuda J, Iwahashi N, i sur. Simple and accurate electrocardiographic criteria to differentiate Takotsubo cardiomyopathy from anterior acute myocardial infarction. *J Am Coll Cardiol.* 2010;55(22): 2514-7.
48. Frangieh AH, Obeid S, Ghadri JR, Imori Y, D'Ascenzo F, Kovac M, i sur. ECG criteria to differentiate between Takotsubo (stress) cardiomyopathy and myocardial infarction. *J Am Heart Assoc.* 2016;5:e003418.  
Dostupno na: <https://www.ncbi.nlm.nih.gov/pmc/articles/PMC4937281/?report=reader>.
49. Templin C, Ghadri JR, Napp LC. Takotsubo (stress) cardiomyopathy. *N Eng J Med* 2015;373(27):2688-91.
50. Citro R, Lyon AR, Meimoun P, Omerovic E, Redfors B, Buck T, i sur. Standard and advanced echocardiography in takotsubo (stress) cardiomyopathy. *J Am Soc Echocardiogr* 2015;28(1):57-74.
51. Eitel I, Knobelsdorff-Brenkenhoff F, Bernhardt P i sur. Clinical characteristics and cardiovascular magnetic resonance findings in stress (Takotsubo) cardiomyopathy. *JAMA* 2011;306(3):277-86.
52. Chen KC, Chen CY, Chen YP, Chang RY. Comparison of clinical features between typical and atypical Takotsubo cardiomyopathy: a single center, retrospective, case-controlled study. *Acta Cardiol Sin* 2013;29(1):88-93.
53. Song BG, Hahn JY, Cho SJ, Park YH, Choi SM, Park JH, i sur. Clinical characteristics, ballooning pattern and long-term prognosis of transient left ventricular ballooning syndrome. *Heart Lung J Acute Crit Care.* 2010;39(3):188-95.
54. Bybee KA, Kara T, Prasad A. Systematic review: Transient left ventricular apical ballooning: a syndrome that mimics ST-segment elevation myocardial infarction. *Ann Intern Med.* 2004;141(11):858-865.
55. Sarapultsev PA, Sarapultsev AP. Stress cardiomyopathy: Is it limited to Takotsubo syndrome? Problems of definition. *Int J of Cardiol* 2016;221:698-718.
56. Templin C, Napp LC, Ghadri JR. Takotsubo Syndrome Underdiagnosed, Underestimated, but Understood? *J Am Coll Cardiol.* 2016.;67(16):1937–40.
57. Nascimento FO, Yang S, Larrauri-Reyes M, Pineda AM, Cornielle V, Santana O i sur. Usefulness of the troponin-ejection fraction product to differentiate stress cardiomyopathy from ST-segment elevation myocardial infarction. *Am J Cardiol* 2014;113:429-33.



## 11. ŽIVOTOPIS

Rođena sam 13.6.1993. u Varaždinu. Osnovnu i srednju školu pohađala sam u Varaždinu. Polazila sam i Osnovnu glazbenu školu u Varaždin, smjer klavir. Tijekom osnovnoškolskog i srednjoškolskog obrazovanja redovito sam sudjelovala u izvannastavnim aktivnostima, brojnim županijskim te državnim natjecanjima. Srednjoškolsko obrazovanje u Prvoj gimnaziji Varaždin završavam kao najbolja maturantica generacije 2011./2012. Iste 2012. godine upisala sam studij medicine na Medicinskom fakultetu Sveučilišta u Zagrebu kojeg polazim redovito s odličnim uspjehom, prosječne ocjene 4.9. Dobitnica sam Dekanove nagrade za izvrsnost kao najbolja studentica akademske godine 2015/2016. Također sam dobitnica i Sveučilišne stipendije za izvrsnost Sveučilišta u Zagrebu.

Tijekom studija aktivno sam djelovala kao demonstrator na kolegijima: Anatomija 2012./2013., Medicinska biologija 2012./2013., Patofiziologija 2015./2016. te 2016./2017., Klinička propedeutika 2016./2017. te 2017./2018., Pedijatrija 2017./2018. Sudjelovala sam u različitim aktivnostima studentskih sekcija za neuroznanost, kardiologiju i pedijatriju, kao i studentske organizacije CroMSIC (Croatian Medical Student's International Committee). Pohađala sam i tečaj edukacije iz reanimacije i traume u organizaciji StEPP-a. Kao aktivni član EMSA-e (European Medical Student Association) bila sam u organizacijskom odboru Zagreb International Medical Summit 17 (ZIMS 17), a sudjelovala sam i u EMSA-inom projektu „Bolnica za medvjediće“. Volontirala sam i u Specijalnoj bolnici za kronične bolesti dječje dobi Gornja Bistra. Sudjelovala sam i na studentskim kongresima, a s prikazom kliničkog slučaja „*Systemic lupus erythematosus associated with acute transverse myelitis*“ aktivno sam participirala na CROSS 14 (International Biomedical Croatian Student Summit). Aktivna sam u kliničko-znanstvenom radu, te sam sudjelovala i u izradi kongresnog sažetka „*Učestalost NAFLD-a u pretilo djece*“, KBC Sestre milosrdnice objavljenog u Paediatrica Croatica. Kao suradnica „Medicinara“, časopisa studenata Medicinskog fakulteta pisala sam i različite znanstvene članke. U sklopu programa međufakultetskih studentskih razmjena u akademskoj godini 2016./2017. kao jedna od stipendistica Medicinskog fakulteta sudjelovala sam na jednomjesečnoj ljetnoj kliničkoj praksi na Sveučilišnoj klinici Hamburg-Eppendorf. Aktivno, u govoru i pismu, služim se engleskim jezikom na C1 razini, a njemačkim jezikom na B2 razini. Poznajem osnove esperanta.