

# Anesteziološki postupci kod budne kraniotomije

---

Sedinić, Petra

Master's thesis / Diplomski rad

2018

Degree Grantor / Ustanova koja je dodijelila akademski / stručni stupanj: **University of Zagreb, School of Medicine / Sveučilište u Zagrebu, Medicinski fakultet**

Permanent link / Trajna poveznica: <https://um.nsk.hr/um:nbn:hr:105:787601>

Rights / Prava: [In copyright](#)/[Zaštićeno autorskim pravom.](#)

Download date / Datum preuzimanja: **2024-12-26**



Repository / Repozitorij:

[Dr Med - University of Zagreb School of Medicine Digital Repository](#)



**SVEUČILIŠTE U ZAGREBU  
MEDICINSKI FAKULTET**

**Petra Sedičić**

**Anesteziološki postupci kod budne  
kraniotomije**

**DIPLOMSKI RAD**



**Zagreb, 2018.**

Ovaj diplomski rad izrađen je na Katedri za anesteziologiju i reanimatologiju, Medicinskog fakulteta Sveučilišta u Zagrebu i u Klinici za anesteziologiju, reanimatologiju i intenzivno liječenje Kliničkog bolničkog centra Zagreb pod vodstvom doc. dr. sc. Ante Sekulića i predan je na ocjenu u akademskoj godini 2017./2018.

## **Popis kratica:**

AAA – awake-awake-awake anestezija

BIS – bisprektralni indeks

COPA – eng. cuffed oropharyngeal airway

CVC – centralni venski kateter

ECOG – elektrokortikografija

EKG – elektrokardiografija

GA – generalna anestezija

LMA – laringeala maska

LR – omjer vjerojatnosti

MAC – monitored anesthesia care

MR – magnetska rezonanca

OR – omjer izgleda

PAV – proporcionalno asistirana ventilacija

PSV – tlačno potpomognuta ventilacija

RSNB – eng. retronasal stimulation and nasal breathing

SAS – asleep-awake-asleep anestezija

# Sadržaj

1. Sažetak.....	i
2. Summary .....	ii
3. Kraniotomija.....	1
3.1. Indikacije .....	1
3.2. Kontraindikacije .....	2
3.3. Komplikacije.....	2
4. Budna kraniotomija .....	4
4.1. Preoperativna skrb .....	6
4.1.1. Premedikacija.....	7
4.2. Intraoperativna njega .....	10
4.2.1. Monitoriranje pacijenta.....	10
4.2.2. Ocjenjivanje svjesnosti pacijenta.....	11
4.2.3. Pozicioniranje pacijenta .....	13
4.2.4. Pozicioniranje glave .....	16
4.2.5. Farmakološki pristup anesteziji.....	18
4.2.5.1. Asleep-awake-asleep tehnika (SAS) .....	18
4.2.5.2. Monitored anesthesia care (MAC) .....	21
4.2.5.3. Awake-awake-awake tehnika (AAA).....	24
5. Usporedba anestezioloških tehnika.....	26
6. Zaključak .....	32
7. Zahvala.....	33
8. Literatura .....	34
9. Životopis.....	43

# **1. Sažetak**

## **Anesteziološki postupci kod budne kraniotomije**

**Petra Sedinić**

Budna kraniotomija je operacijski zahvat pri kojem se na početku operacijskog zahvata uklanja dio lubanje s ciljem osiguravanja dostupnosti intrakraniju te se pri završetku on vraća na svoje originalno mjesto (1), a pacijent je budan tijekom dijela ili cijelog operacijskog zahvata. Danas je ovaj pristup populariziran zbog njegovih beneficija u operacijskim zahvatima "elokventnih" regija mozga. Kada govorimo o premedikaciji u budnoj kraniotomiji, tu nema konsenzusa i jasnih smjernica je li ju potrebno davati, te ukoliko je potrebno koje lijekove u tu svrhu koristiti.

Također nije postignut konsenzus između stručnjaka koji je najbolji farmakološki pristup ovome zahvatu. Danas poznajemo 3 farmakološka pristupa budnoj kraniotomiji; SAS pristup koji kombinira GA i budnost prilikom mapiranja, MAC pristup tijekom kojeg je pacijent sediran i AAA pristup koji kombinira lokalne anestetike i analgetike.

Usporedbom sva 3 anesteziološka postupka dolazimo do zaključka kako su SAS i MAC pristup podjednako sigurni i povoljni za pacijenta, te koja će se od ovih dviju tehnika koristiti ovisi isključivo o operateru i anesteziologu. Za AAA tehniku je potrebno provesti dodatna istraživanja.

Ključne riječi: budna kraniotomija, asleep-awake-asleep, monitored anaesthesia care, awake-awake-awake, mapiranje

## **2. Summary**

### **Anesthesiological procedures in awake craniotomy**

**Petra Sedičić**

An awake craniotomy is a surgical procedure during which we remove a section of the skull in order to access the intracranial compartment. At the end of the procedure, the section of the skull is returned to its previous place (1) while the patient is awake during the entire or part of procedure. Today, this approach is widely used because of its benefits in the surgical procedures of eloquent regions in the brain. In terms of premedication for the awake craniotomy, a general consensus on whether its administration to the patient is necessary or which medication should be administered has not been reached yet.

Furthermore, the consensus on which pharmacological technique is the best for this procedure has also not been reached. Today, we have the knowledge of three different techniques for the awake craniotomy: the SAS technique, which combines GA and the awake period during mapping; the MAC technique, during which the patient is under sedation; and AAA technique which combines the local anesthetics and analgesics.

When comparing these three anesthesiological techniques, we can conclude that the SAS and MAC techniques are equally safe and favorable for the patient, but which of these techniques will be used depends only on the surgeon and the anesthesiologist. However, the AAA technique requires further research.

Keywords: awake craniotomy, asleep-awake-asleep, monitored anesthesia care, awake-awake-awake, mapping

### 3. Kraniotomija

Kraniotomija (grč. cranium + -tomy) je operacijski zahvat pri kojem se na početku operacijskog zahvata uklanja dio lubanje s ciljem osiguravanja dostupnosti intrakranijumu te se pri završetku on vraća na svoje originalno mjesto (1). Kako bi se u budućnosti spriječilo pomicanje fragmenta koji smo vratili, on se osigurava sa titanskim vijcima i pločicama.

S obzirom na područje na kojem se izvodi, kraniotomija može biti frontalna, parijetalna, okcipitalna i subokcipitalna, a najčešće se izvodi pterionalna, odnosno frontookcipitalna.

Ukoliko se prilikom izvođenja operacijskog zahvata koristi navigacijski sustav temeljen na MR-u, govorimo o stereotaktičkoj kraniotomiji.

#### 3.1. Indikacije

Kraniotomija se koristi za liječenje patologije intrakranijuma. Pod time smatramo patološka stanja koja uključuju parenhim mozga, njegovu vaskularizaciju, moždane ovojnice i patologiju same kosti lubanje.

Neke od indikacija za kraniotomiju su:

- postavljanje klipa na aneurizme (rupturirane i nerupturirane)
- biopsija abnormalnih tkiva u intrakranijumu
- evakuacija hematoma i apscesa
- postavljanje ventrikulo-peritonealnog shunta
- duboka mozgovna stimulacija.
- resekcija:
  - arterio-venskih malformacija (AVM)
  - benignih i malignih tumora
  - resekcija epileptogenih područja



### **3.2. Kontraindikacije**

S druge strane, kod određenih skupina pacijenata, kranitotomija je uslijed visoke rizičnosti postupka kontraindicirana. Kontraindikacije možemo podijeliti na relativne i apsolutne (2).

#### 1. RELATIVNE KONTRAIKACIJE;

O relativnoj kontraindikaciji radi se kod pacijenata starije životne dobi, lošeg funkcionalnog stanja, s uznapredovalom kardiopulmonalnom bolešću te pacijentima s mogućim ili već prisutnim otkazivanjem organa.

#### 2. APSOLUTNE KONTRAIKACIJE;

Odbijanje postupka od strane pacijenta, jedina je apsolutna kontraindikacija.

Prije donošenja konačne odluke o samom postupku nužno je sagledati pacijenta u cjelini ne zanemarujući komorbiditete, te pažljivo analizirati indikacije i pripadajuće kontraindikacije, imajući na umu krajnju korist za pacijenta.

### **3.3. Komplikacije**

Komplikacije kraniotomije ne ovise o samom zahvatu kao takvom, već se mijenjaju u ovisnosti o duljini boravka pacijenta pod anestezijom, tipu anestezije, opsegu zahvata te rezu i fragmentu lubanje koji se morao uklanjati.

Komplikacije su podijeljene na rane i kasne, od kojih i jedne i druge dovode do promjena u neurološkom statusu i zahtijevaju hitni pregled kao i dijagnostičku obradu (3).

#### 1. RANE KOMPLIKACIJE;

- Krvarenje/Hematom;

Hematom se može pojaviti zbog loše hematostaze tijekom operacije, lošeg kontroliranja postoperativnog krvnog tlaka ili rezidualnog tumora

- Napadaji;

Prilikom operacije dolazi do oštećenja tkiva mozga što može rezultirati postoperativnim napadajima. Ti napadaji mogu varirati od klasične kliničke slike napadaja po tipu epileptičnog napadaja do smanjene razine svijesti.

- Curenje cerebrospinalne tekućine;

Ukoliko je prilikom završetka operacije došlo do pogreške prilikom zatvaranja moždanih ovojnica ili same lubanje te ukoliko je došlo do oštećenja mastoidnih ćelija ili infekcije, može doći do curenja cerebrospinalne tekućine

- Cerebrovaskularni incident;

Tijekom operacijskog zahvata može doći do oštećenja krvnih žila koje opskrbljuju mozak, što može rezultirati poremećajima opskrbe mozga.

- Pneumocefalus;

Ukoliko nismo oprezni, pri završetku operacije može ostati zrak unutar kranija na području na kojem se izvodila kraniotomija.

## 2. KASNE KOMPLIKACIJE

- Infekcija;

Tijekom operacije može doći do kontaminacije područja te samim time i posljedične infekcije.

- Napadaji;

Nakon što područje, na kojem se izvodio operacijski zahvat, zaraste u obliku glija stanica, na tom području ožiljkastog tkiva može doći do fokalnih žarišta za epileptične napadaje.

## 4. Budna kraniotomija

Budna kraniotomija je oblik kraniotomije u sklopu kojeg je pacijent budan tijekom cijelog ili dijela operacijskog zahvata. Ovaj oblik zahvata omogućava operateru da kontinuirano nadzire neurološku funkciju pacijenta tijekom operacije.

Prvi operacijski zahvat ovog tipa izveo je Victor Horsley u Londonu 1886. godine, uklonivši epileptogene lezije iz mozga 22-godišnjeg muškarca (4).

Danas je ovaj pristup populariziran zbog njegovih beneficija u operacijskim zahvatima "elokventnih" regija mozga. To su senzorna područja u mozgu koja su zadužena za primanje vidnih, slušnih, mirisnih i okusnih podražaja sa periferije, a tu spadaju i motorna područja koja su odgovorna za upravljanje motornim pokretima kao i za planiranje i izvršavanje određene motoričke aktivnosti. Naposljetku u ove regije spadaju i Broccino i Wernickovo područje, koja su odgovorna za govor. Važno je osvijestiti kako ova područja nisu univerzalna po svojem položaju, već se kod svakog pacijenta trebaju utvrditi granice određenog područja.

Granice je moguće utvrditi kirurškim putem za vrijeme operacije i nekirurškim putem pomoću funkcionalnog MR-a.

Ukoliko dođe do oštećenja ovih regija u mozgu, dolazi do drastične promjene kvalitete života ovih pacijenata. Upravo iz tih razloga, ukoliko se patološki proces odvija u tim regijama, zbog mogućnosti intraoperativnog mapiranja, terapija prvog izbora će nam biti budna kraniotomija.

Tehnika izvođenja budne kraniotomije kompliciranija je nego kraniotomija koja se izvodi pod GA. To je postupak koji uvelike ovisi o mnogo čimbenika, a veliki udio uspješnosti nosi i iskustvo operatera. Osim samog operatera, s velikim izazovima u budnoj kraniotomiji susreću se i anesteziolozi. Usprkos dobroj podnošljivosti anestezije od strane pacijenata, ona zahtjeva

opširno znanje o neuroanesteziji i intervencijama poput lokalne anestezije u obliku skalp blokade i naprednog održavanja dišnih puteva (5).

Tijekom operacije potrebno je postići sedaciju i analgeziju s istovremeno osiguranom adekvatnom hemodinamikom i respiratornim statusom. Pacijent mora biti kooperativan i spreman za odgovaranje na zadatke koji će se postaviti ispred njega tijekom operacije (6).

Indikacije i kontraindikacije budne kraniotomije su jednake kao i kod one pod GA. Međutim nekoliko je uspješnih slučajeva budne kraniotomije u pacijenata, kod kojih su bile prisutne relativne kontraindikacije prikazano u literaturi.

Meng et al. prikazuju uspješnu budnu kraniotomiju u pacijenta sa kroničnim zatajenjem srca, čija je procijenjena ejekcijska frakcija u trenutku izvođenja operacije iznosila 10% (7). U drugom prikazu slučaja prikazuju slučaj uspješne budne kraniotomije na trudnici u trećem tromjesečju blizanačke trudnoće (8). U retrospektivnoj studiji koju su objavili University of California, San Francisco, raspon godina pacijenata podvrgnutih budnoj kraniotomiji bio je između 13 i 84 godine (n=611 pacijenata) (9), dok je u Toronto Western Hospital isti raspon bio između 12 i 90 godina (n=610 pacijenata) (10).

Neki komorbiditeti nisu kontraindikacija za budnu kraniotomiju, no moramo biti oprezni prilikom operacijskog zahvata. To su komorbiditeti poput (11):

- apneja za vrijeme spavanja
- mentalne poteškoće i poremećaji osobnosti
- od prije poznata paraliza
- oticanje mozga
- duboka disfazija

#### **4.1. Preoperativna skrb**

Prilikom odlučivanja koji tip operacije će se izvoditi važno je sagledati sve čimbenike. Naime, čak i ako je potrebno operirati u elokventnoj regiji, ne znači nužno da je kod tog pacijenta indicirana budna kraniotomija. Procjena pacijenta prije operacijskog zahvata je izrazito važan korak u samom operacijskom zahvatu. Ukoliko primarna procjena nije napravljena adekvatno, riskiramo neuspjeh operacije, odnosno javljanje komplikacija koje su posljedica nepotpune procjene pacijenta.

Pacijenta prije nego se odlučimo za operacijski zahvat budne kraniotomije trebaju pregledati neurolog, neurokirurg i anesteziolog, kako bi isključili kontraindikacije. Odnosno kako bi se napravila potpuna pre-evaluacija pacijenta (11).

Zbog načina izvođenja i same činjenice da je pacijent u ključnom dijelu operacijskog zahvata budan, nužna je adekvatna informiranost pacijenta. Pod tim pojmom smatram predstavljanje operatera, anesteziologa, sestre, odnosno svih sudionika koje će pacijent tijekom zahvata vidjeti u sali. Potrebno je objasniti cijeli proces, što je potrebno napraviti realno, bez uljepšavanja, navesti što se točno može očekivati, koje su moguće komplikacije i potencijalni rizici, te objašnjavanje zvukova koje će tokom operacijskog zahvata pacijent čuti. Također je važno objasniti pacijentu što će se od njega očekivati u operacijskog sali u trenutku kada će se raditi mapiranje zahvaćenih dijelova mozga, te ukoliko je moguće demonstrirati pacijentu i isprobati navedene aktivnosti s njime. Na taj način približavamo pacijentu operacijski zahvat, osiguravamo mu osjećaj sigurnosti, a samim time smanjujemo i osjećaj anksioznosti, te posljedično i opsežnost premedikacije (12).

Prema smjernicama Američkog društva anesteziologa (ASA) pacijent prije operativnog zahvata treba biti 8 i više sat bez obroka bogatih mastima, a 6 i više sati bez ostale lako probavljive

hrane, a dojenčad 6 i više sati bez humanog mlijeka. Tekućina se ne bi smjela konzumirati najmanje 2 sata prije operacije (13).

Khandelwal et al. prikazali su slučajeve u kojima su se pacijenti prilikom mapinga žalili na žeđ, te su pacijentima dali 2 puta po 10 mL vode oralno kako bi postigli zadovoljavajuću razinu suradnje od strane pacijenata. Prema njihovim rezultatima oralno davanje vode kod pacijenata nije imalo negativne posljedice za pacijenta. Pojava snažne žeđi za vrijeme operacije može se javljati zbog ne konzumiranja tekućine 2 sata prije operacijskog zahvata dok se istovremeno koriste lijekovi koji dovode povećanog izbacivanja tekućine poput diuretika u svrhu smanjenja volumena mozga, ili anestetika koji kao nuspojavu imaju osjećaj suhih usta (14).

#### **4.1.1. Premedikacija**

Premedikacija je dio pripreme pacijenta za operativni zahvat koji podrazumijeva primjenu lijeka do 2 sata prije anestezije. Ciljevi premedikacije su sedacija, analgezija, anksioliza, antisalivatorni učinak, antiemetički učinak, prevencija refleksnog odgovora autonomnog živčanog sustava, profilaksa alergijskih reakcija, prevencija infekcije i prevencija duboke venske tromboze. Odluka o izboru i količini premedikacije se temelji na anesteziološkoj procjeni te se razlikuje kod svakog pojedinog pacijenta, ovisno o utvrđenoj potrebi.

Važno je da premedikacija ne pogoršava dosadašnje bolesnikovo stanje, a da su izbor lijeka, doza, vrijeme i način davanja prilagođeni pacijentu.

Kada govorimo o premedikaciji u budnoj kraniotomiji, tu nema konsenzusa i jasnih smjernica je li ju potrebno davati, te ukoliko je potrebno koje lijekove u tu svrhu koristiti.

Danas se premedikacija razlikuje od bolnice do bolnice, ovisno o načinu rada te uobičajenim postupcima i premedikaciji kod ostalih operacijskih zahvata. Tako se u nekim bolnicama rutinski

ne daje premedikacija za operacijske zahvate budne kraniotomije. Dok druge daju antikonvulzive i kortikosteroide, sa ciljem smanjenja mogućnosti perioperativnih napadaja i smanjenja perioperativnog edema. Također se u nekim institucijama daje profilaksa za refluks želučane kiseline kao i pacijentova svakodnevna terapija poput kortikosteroida, antiepileptika ili antihipertenziva (15).

Mučnina i povraćanje javljaju se kao jedna od najčešćih nuspojava anestezije te tako Leslie et al. prijavljuje ovu nuspojavu kod čak 64% svojih ispitanika (16). U slučaju pojave mučnine i povraćanja u trenutku buđenja tijekom izvođenja operacijskog zahvata budne kraniotomije posljedice mogu biti ozbiljne, poput aspiracije želučanog sadržaja, komplikacija respiratornog sustava i oticanja mozga, ali i negativnog utjecaja na psihu pacijenta. Sve navedeno može rezultirati prekidanjem operacije (17).

Iz tih razloga danas je u premedikaciju uključena i antiemetička terapija (18,19)

Tijekom godina korištenja budne kraniotomije kao načina liječenja, profiliralo se nekoliko lijekova koji se danas najčešće koriste u premedikaciji budne kraniotomije (Tablica 1).

Lijekovi koji imaju potencijalno negativan utjecaj na neurokognitivnu funkciju ili potiču konfuziju tijekom budnog dijela operativnog zahvata, trebaju se davati oprezno. Odluka o njihovom korištenju u anesteziološkom postupku uvelike ovisi o pacijentovom psihičkom stanju, kao i njegovim komorbiditetima. Ukoliko pacijent pati od teške anksioznosti (benzodiazepini) ili osjeća snažnu bol (opiodi) mogu se koristiti. Također valja imati na umu kako se u nekim bolnicama daje midazolam mlađim pacijentima koji pokazuju visoke razine anksioznosti, a prethodno su imali dobre rezultate u neurološkim testovima (13).

Također u nekim bolnicama neće dati antikonvulzive pacijentu u slučaju da je indikacija za budnu kraniotomiju epilepsija i cilj samog zahvata je resekcija žarišta epilepsije. Cilj takvog postupka je omogućiti bolje kortikalno mapiranje tijekom operacijskog zahvata (21).

Tablica 1. Premedikacija budne kraniotomije (20)

<b>Indikacija</b>	<b>Lijek</b>
<b>Profilaksa aspiracije želučanog sadržaja</b>	<ul style="list-style-type: none"> <li>• Anatgonisti H2 receptora</li> <li>• Inhibitori protonske pumpe</li> <li>• Natrijev citrat</li> </ul>
<b>Antiemetička profilaksa</b>	<ul style="list-style-type: none"> <li>• Ondansetron (4 - 8 mg)</li> <li>• Metoclopramid (10 mg)</li> <li>• Droperidol (0.625 – 2.5 mg)</li> </ul>
<b>Hipertenzija</b>	<ul style="list-style-type: none"> <li>• Klonidin (4 µg/kg)</li> <li>• Atenolol (25 mg)</li> <li>• Esmolol (0.5 - 1 µg/kg)</li> </ul>
<b>Antisalivatorna sredstva</b>	<ul style="list-style-type: none"> <li>• Glikopirolat</li> <li>• Atropin</li> </ul>
<b>Anskiolitici</b>	<ul style="list-style-type: none"> <li>• Midazolam (maks. 0.02 mg/kg iv)</li> <li>• Fentanil 50 – 100 mcg/iv</li> <li>• Alprazolam</li> <li>• Klonidin (2 – 3 mcg/kg 1 h prije)</li> </ul>



## **4.2. Intraoperativna njega**

### **4.2.1. Monitoriranje pacijenta**

Kod operativnog zahvata budne kraniotomije kao i kod ostalih operativnih zahvata potrebno je vršiti standardno operativno monitoriranje pacijenta. Standardno monitoriranje sadržava monitoriranje EKG-a, krvnog tlaka, temperature, pulsnu oksimetriju i kapnografiju (22). Spomenuto monitoriranje se može vršiti na različite načine.

Neke institucije preferiraju uvođenje intra-arterijskog katetera u svrhu mjerenja krvnog tlaka, dok će neke odabrati neinvazivne načine mjerenja. Važno je imati na umu kako treba stavljati manšetu i intraarterijalne/intravenozne katetere na ruku koja se neće koristiti u svrhu mapiranja moždanih regija. To znači da je potrebno stavljati manšetu na ipsilateralnu ruku od strane mozga na kojoj operiramo pošto se moždani putevi koji prenose senzomotoričke impulse križaju i opskrbljuju kontralateralnu stranu tijela u odnosu na hemisferu mozga (13).

Na jednaki način potrebno je razmišljati i prilikom postavljanja pulsno oksimetra koji jer pokreti ruke kod mapiranja mozga mogu uzrokovati krive rezultate.

Ukoliko koristimo kontralateralnu ruku, potrebno je osigurati proziran pokrov za tu ruku, koji će osigurati da se tijekom mapiranja vide potrebni pomaci ruke kao i spriječiti instrumente od pomicanja.

Kapnografija se također može vršiti na nekoliko načina, koji ovise o preferencama institucije i o vrsti anestezije koja se rabi, odnosno vrsti ventilacije koja je potrebna za tu anesteziju.

Jedna od mogućnosti je detektiranje količine izdahnutog CO<sub>2</sub> (etCO<sub>2</sub>) pomoću endotrahealne intubacije ili tubusa.

Pacijenti iz MAC skupine imaju održanu spontanu ventilaciju te se mogu putem nazofaringealnog tubusa opskrbljivati s dodatnih 2-6 L/min kisika. Ovaj način ventilacije omogućava i monitoriranje etCO<sub>2</sub>.

Pacijenti iz SAS skupine nemaju održanu spontanu ventilaciju, već je to potrebno osigurati pomoću ventilacije pozitivnim tlakom putem LMA (23).

Ukoliko očekujemo da bi tijekom operativnog zahvata moglo doći do povećanog gubitka krvi potrebno je postaviti široke kanile za venski put, kao i centralni venski kateter (CVC).

#### **4.2.2. Ocjenjivanje svjesnosti pacijenta**

U sklopu premedikacije možemo davati lijekove koji mogu utjecati na neurokognitivne sposobnosti i dovesti do konfuzije pacijenta (benzodiazepini i opiodi) (13). Također možemo koristiti anesteziološke postupke u kojima je pacijent na početku zahvata pod GA ili je sediran.

U svrhu mapiranja mozga, kako bismo mogli locirati točne granice određenih elokventnih područja, potrebno je da pacijent bude pri punoj svijesti. Kako bismo provjerili svjesnost pacijenta tijekom zahvata možemo koristiti nekoliko načina ocjenjivanja svjesnosti pacijenta:

1. Bispektralni indeks (BIS) (24);

BIS je mjera kojom se prate učinci anestezije i sedacije na mozak, kroz analiziranje elektroencefalografskih (EEG) valova. Naime u budnog čovjeka sa zatvorenim očima prevladavaju alfa valovi, u plitkoj anesteziji beta valovi. Što je anestezija dublja to je manje beta valova i počinju prevladavati delta i theta valovi. Ukoliko dođe do odsutnosti moždanog djelovanja javlja se električna izolacija. BIS se izražava numeričkom vrijednosti između 0 (duboko sediran) i 100 (budan). Prema rasponu vrijednosti BIS-a možemo procijeniti koja je dubina sedacije (Tablica 2).

Tablica 2. BIS i njihova klinička korelacija (25)

<b>BIS</b>	<b>Stupanj sedacije</b>
<b>90 – 100</b>	Budan
<b>70 – 90</b>	Blaga do srednja sedacija
<b>60 – 70</b>	Plitka anestezija
<b>45 – 65</b>	Umjerena anestezija
<b>0 – 45</b>	Duboka anestezija

## 2. Ramsay skala;

Neki autori koriste Ramsay skalu koja vrednuje pacijentove odgovore na naše podražaje u svrhu procjenjivanja dubine anestezije (Tablica 3). Zbog svoje jednostavnosti ta skala ima široko područje korištenja. Osim pri operacijskim zahvatima može se koristiti i u jedinicama intenzivne skrbi (JIL), kao i u svim slučajevima u kojima su korišteni lijekovi za sedaciju i narkotici (26). Nedostatak ove skale je što ovisi o odgovoru pacijenta, te se kod pacijenta koji je primio neuromuskularnu blokadu ne možemo u potpunosti osloniti na ovu skalu. Nadalje nema mogućnosti za detaljnije označavanje nivoa sedacije 1 i 6. Naime, u nekim slučajevima je važno razlikovati kakva je agitiranost i u kojim okolnostima se javlja. Također nema mogućnosti da se razlikuje dubina anestezije, kao i anestezija od duboke kome, pri nivou sedacije 6 po Ramsay skali (27).

Tablica 3. Ramsay skala sedacije (26)

<b>Nivo sedacije</b>	<b>Opis</b>
<b>1</b>	Anksiozan, agitiran ili uznemiren ili oboje
<b>2</b>	Kooperativan, orijentiran i miran
<b>3</b>	Miran, odgovara samo na naredbu
<b>4</b>	Brz odgovor na zvučni podražaj ili lagano kuckanje po čelu
<b>5</b>	Spori odgovor na zvučni podražaj ili lagano kuckanje po čelu
<b>6</b>	Bez odgovora na podražaj

#### **4.2.3. Pozicioniranje pacijenta**

Tijekom kraniotomije važno je osigurati nepomičnost glave, a to se može napraviti na nekoliko različitih načina. Kod postavljanja pacijenta važno je glavu postaviti u blago povišeni položaj kako bi se spriječila kompresija jugularne vene, kao i lakše održavanje dišnog puta.

Kod uvođenja uretralnog katetera treba koristiti lokalni anestetik. kako bi se smanjila iritacija i intraoperativna neugoda

Postoji nekoliko različitih položaja, ovisno o regiji koju operiramo i preferencama institucije (1):

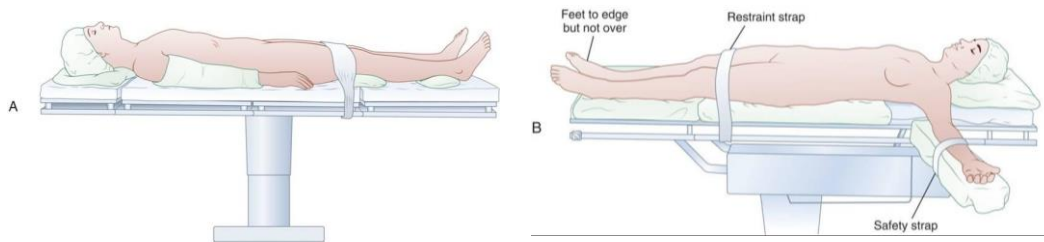
##### **1. Supinacijski položaj:**

Supinacijski položaj je položaj u kojem pacijent leži ravno na podlozi sa lopaticama oslonjenim na podlogu (Slika 1). Zbog različitih prominentnih mjesta na kojima se vrši pritisak treba se osigurati adekvatna podloga za pacijenta.

Kako bi se spriječilo moguće oštećenje ulnarnog živca potrebno je staviti mekanu podlogu ispod laktova pacijenta. Također, ukoliko pacijent ima bolove u leđima potrebno je staviti podlogu ispod koljena kako bi se kut lumbalne lordoze smanjio, te na taj način smanjio pritisak na ishijadični živac.

Ovo je najčešće korišten položaj prilikom izvođenja operacijskih zahvata, što također vrijedi i za kraniotomije.

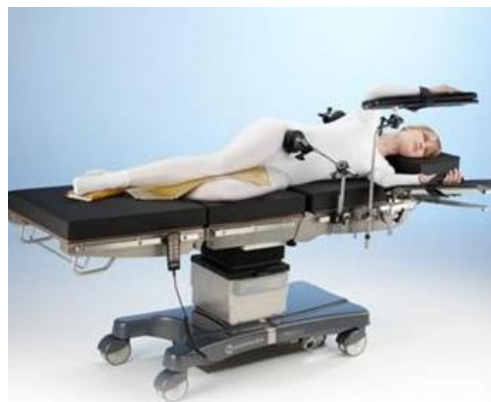Ovaj položaj osigurava pristup frontalnom, parijetalnom i temporalnom režnju. Također smanjuje rizik od zračne embolije tijekom operacije.



Slika 1. Supinacijski položaj (28)

## 2. Lateralni položaj;

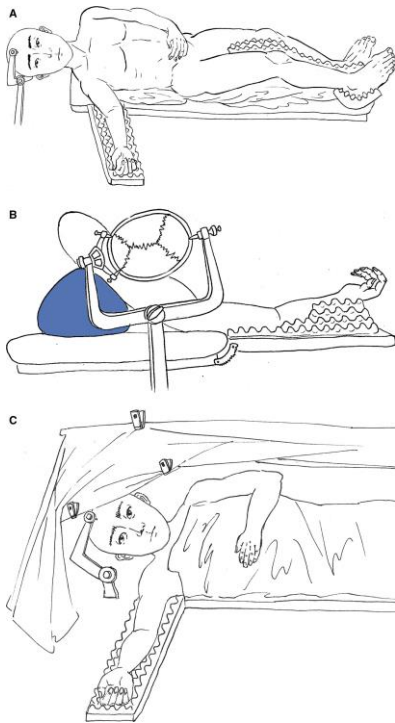
Lateralni položaj je položaj u kojem pacijent leži na boku (Slika 3). Koristi se aksilarni jastučić kako bi se spriječilo oštećenje plexusa brachialis. Potrebno je osigurati podloške za ruke, te jastučić između koljena. Ruku na strani na kojoj pacijent leži je potrebno lagano pomaknuti prema naprijed, dok je gornja ruka oslonjena na podložak. Nogu na strani na kojoj pacijent leži potrebno je flektirati u koljenu. Ovaj položaj pogodan je za pristup subokcipitalnom području, retrosigmoidnom sinusu i području fossae posterior.



Slika 3. Lateralni položaj (28)

### 3. Semilateralni položaj:

U semilateralnom položaju pacijentu je ispod leđa na ipsilateralnoj strani lezije postavljen longitudinalni jastuk, koji se proteže od ramena do stražnjice pacijenta (Slika 4). Ispod noge koja se nalazi na ipsilateralnoj strani lezije se postavlja podloga kako bi se noga podigla. Kontralateralna noga se može flektirati u koljenu i kuku, kako bismo povećali udobnost pacijenta, a kontralateralna ruka je ispružena prema anesteziologu pod kutom koji odgovara pacijentu. Ovaj položaj omogućava dugotrajnu udobnost pacijenta, omogućuje šire područje za kirurški pristup i omogućava da su pacijent i anesteziolog okrenuti jedan prema drugome licem u lice. Također olakšava spontano disanje u pretilih pacijenata jer smanjuje pritisak na toraks.



Slika 4. (13)

- A) Semilateralni položaj pacijenta
- B) Pogled neurokirurga
- C) Pogled anesteziologa

#### 4.2.4. Pozicioniranje glave

Kada govorimo o samom pozicioniranju glave, razlikujemo dva pristupa: fiksirani i nefiksirani (1).

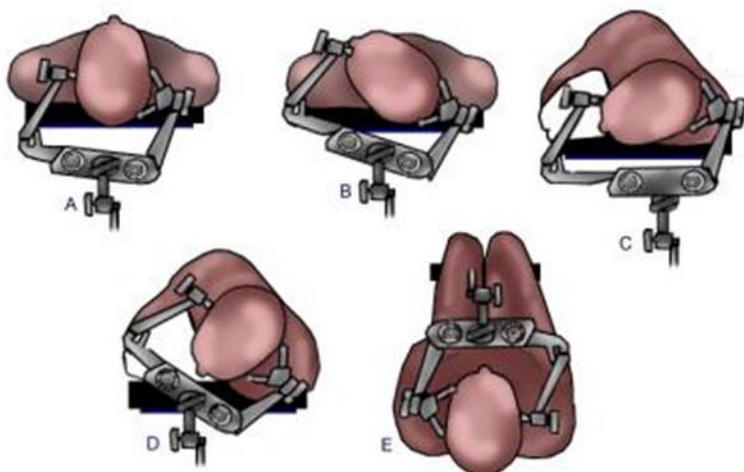
##### 1. Nefiksirani pristup

Nefiksirani pristup se koristi u slučajevima kada je potrebna hitna operacija ili stabilizacija glave nije potrebna. U tim slučajevima se glava naslanja na uređaje za držanje glave koji mogu biti u obliku kruga ili potkove, te se nazivaju "horseshoe" i "doughnut". Ovaj pristup se također koristi kod djece mlađe od 3 godine, kod kojih se ne preporuča korištenje igala za pričvršćenje glave zbog nerazvijenosti njihovog koštanog sustava, pošto može doći do depresije i frakture lubanju.

Nefiksirani pristup je bolji ukoliko dođe do potrebe za hitnim osiguravanjem dišnog sustava.

##### 2. Fiksirani pristup

Kada govorimo o pozicioniranju glave tijekom kraniotomije, te sprječavanju glave od pomicanja tijekom operacije, to se danas najčešće radi pomoću Mayfield držača glave (Slika 5). To je držač glave koji koristi vijke zavrtnute u glavu. Naime na početku operacije ovisno o poziciji kraniotomije pozicioniramo Mayfield držač te ga uglavimo u skalp. Prilikom traženja pozicija za uglavljenje treba izbjegavati područja s tankom kosti. Kod djece između 3 i 10 godina koriste se posebni instrumenti za fiksirano pozicioniranje glave.



Slika 5. Pozicioniranje glave pomoću Mayfield držača glave i pozicije tijela (1,29)

- A) Supinacijski položaj s glavom u neutralnoj poziciji, unilateralna ili bilateralna frontalna kraniotomija
- B) Supinacijski položaj s glavom okrenutom, pterionalna ili frontotemporalna kraniotomija
- C) Lateralna pozicija, glava fiksirana za subokcipitalnu kraniotomiju
- D) Lateralni položaj, glava fiksirana za medijalnu subokcipitalnu kraniotomiju
- E) Polu-sjedeći položaj, glava fiksirana za medijalnu subokcipitalnu kraniotomiju



#### **4.2.5. Farmakološki pristup anesteziji**

Glavni cilj anesteziologa prilikom budne kraniotomije je osigurati sigurnost i ugodu pacijenta tijekom operacije. U modernim vremenima, uz mnoštvo lijekova i različitih pristupa, fokus operacijskih zahvata više nije samo na uspješnom izvršavanju, već se puno pažnje pridaje i trajanju zahvata, potrebama za postoperativnom hospitalizacijom, suzbijanju boli te naravno ugodi samog pacijenta.

Usprkos dugogodišnjoj prisutnosti budne kraniotomije kao operacijskog zahvata, još nije postignut konsenzus između stručnjaka koji je najbolji farmakološki pristup ovome zahvatu. Iako danas imamo mnoštvo mogućnosti, trebamo biti svjesni kako niti jedan pristup nije apsolutno dobar, već svi imaju mana, nuspojava, te rizika s kojima dolaze.

Danas poznajemo tri različite anesteziološke tehnike pri budnoj kraniotomiji (4,6)

##### **4.2.5.1. Asleep-awake-asleep tehnika (SAS)**

SAS tehnika je najstarija tehnika u budnoj kraniotomiji. Ovom tehnikom pacijent je na početku operacije i na kraju operaciju pod generalnom anestezijom, a u sredini prilikom mapiranja je budan kako bi se mapiranje moglo izvršiti. Drugim riječima, pacijent je pod generalnom anestezijom do trenutka kada se otvara dura i pristupa mozgu, u tom trenutku se prekida sa anestezijom i budi se pacijenta.

Zbog smanjenja potrošnje kisika, sniženja kranijalnog tlaka, antiepileptogenog djelovanja te lakog doziranja i brzog djelovanja, često se koristi kombinacija propofola i remifentanila (30). Danas se često koristi i deksmedetomidin koji zbog svojeg centralnog djelovanja kao  $\alpha_2$  agonist ne djeluje na respiratornu funkciju dok istovremeno djeluje kao anksiolitik i analgetik.

Shen et al. su usporedili slučajeve u kojima se koristila kombinacija propofola i ramifentanila sa slučajevima u kojim se koristio deksmedetomidin. Njihovi rezultati ukazuju kako pacijenti kod kojih je korišten deksmedetomidin imaju kraće vrijeme buđenja nakon prve faze pod generalnom anestezijom te veći postotak zadovoljstva nakon operacije (31).

U usporedbi sa kraniotomijom izvedenom u potpunosti pod GA, studije su pokazale da u slučajevima korištenja propofola i deksmedetomidina kombiniranih sa lokalnom anestezijom, pacijenti prijavljuju manju bol vezanu za hemodinamske reakcije povezane sa rezovima i pomicanjem mozga. To može biti posljedica korištenja deksmedetomidina koji djeluje kao simpatički blokator i analgetik. Također je potreba za antiemeticima i opioidima bila smanjena u SAS grupe naspram GA grupe pacijenata (32).

Prilikom osiguravanja dišnih puteva pri korištenju SAS tehnike, također nije postignut konsenzus oko najbolje metode.

1950-ih kada se ovaj anesteziološki pristup počeo koristiti, nije bilo moguće mapiranje govornih regija, pošto je govor bio onemogućen u svrhu osiguravanja dišnog puta. Huncke 1998, opisuje 10 slučajeva gdje je osiguravanje dišnog puta provedeno pomoću fiberoptičke intubacije (FOI). Pomoću FOI-ja je intubirano 8 pacijenata nazotrahealnim i 2 orotrahealnim tubusom, koji su sadržavali rupice pomoću kojih je primjenjivan topikalni anestetik (33). FOI je pristup koji koristimo kod intubiranja teško prohodnih dišnih puteva, na način da se fiberoptički nadzire prolaz tubusa (34).

Zadnjih godina se kod pacijenata koji su pod SAS anestezijom i spontano dišu, koristi LMA (35,36,37,38,39, 40). Kod tih pacijenata mehaničku ventilaciju provodimo samo u slučaju potrebe zbog pogoršanja pacijentova stanja. Neke studije opisuju slučajeve u kojima laringealna maska nije izvađena prilikom mapiranja, i usprkos tome fonacija je bila bez

poteškoća (41). U ostalim slučajevima LMA se postavlja na početku operacijskog zahvata i pri završetku mapiranja.

Također postoje studije koje opisuju korištenje orofaringealnog tubusa sa cuffom (COPA) (42), kao i nazalnih maski sa BiPAP<sup>®</sup>-om, te proporcionalno asistiranje ventilacije (PAV) (43). Opisuju se i korištenje endotrahealnog tubusa (31) i ezofagealno-nazofaringealnog tubusa (44). U nekoliko studija je korištena kontrolirana ventilacija (31,35,37,44), dok su u ostalima održavali spontano disanje.

Gonzales et al. opisuju korištenje tlačno potpomognute ventilacije (PSV) u pretilih pacijenata (45).

Korištenje LMA ima prednosti naspram korištenja različitih tipova trahealnih intubacija. Naime, prilikom korištenja LMA nema potrebe za korištenjem laringoskopa, zabacivanjem glave, te se lakše postavlja. Zbog svojeg položaja dovodi do rjeđeg pojavljivanja kašlja i refleksa na povraćanje u hitnim situacijama (11).

Prilikom buđenja pacijenta u trenutku kada se smanjuju doze remifentanila i deksmedetomidina, važno je i osloboditi dišne puteve, odnosno izvaditi instrumente za održavanje dišnih puteva. U slučaju korištenja nazofaringealnog tubusa, potrebno je ispuhati cuff u nazalnoj i orofaringealnoj šupljini, kako bismo pacijentu omogućili vokalizaciju (44).

Nakon što je operacijski zahvat izveden i patološki promijenjeno područje resecirano, pacijent se iznova uvodi u generalnu anesteziju. Pacijenta budimo nakon što je operacijski zahvat završen, te su dura, lubanja i skalp vraćeni u prvotnu poziciju.

U analizi koju su proveli Stevanovic et al. od 1313 SA(S) operacijskih zahvata koje su pronašli pregledom literature, 13 ih je bilo neuspješno, te su meta-analizom izračunali proporciju neuspjeha od 2% [95% CI: 1–4] (46).

#### **4.2.5.2. Monitored anesthesia care (MAC)**

MAC , drugim imenom "conscious sedation", odnosno svjesna sedacija blagi je oblik sedacije u kojem kontroliramo anksioznost i bol u pacijenta u budnom stanju bez invazivnog odražavanja dišnih puteva. Ova tehnika koristi lokalnu infiltracijsku anesteziju sa sedativima (47).

Nakon otkrića neuroleptoanalgezije ovaj tip anestezije se počeo sve više i više primjenjivati. Neuroleptoanalgezija je polusvjesno nereaktivno stanje, prouzročeno kombinacijom lijekova, najčešće fentanil i droperidol. Nakon studije koju su objavili Herrick et al. u kojoj su pokazali prednosti korištenja propofola u usporedbi sa neuroleptoanalgezijom, neuroleptoanalgezija se počinje sve manje koristiti (48). Zbog produžene sedacije, pojave napadaja i produženja QT intervala neurleptoanalgezija se prestaje koristiti. Zamjenjuju je moderniji pristupi, koji su se pokazali primjerenijima za ovaj tip operacijskog zahvata.

Prema Američkom udruženju anesteziologa prilikom korištenja MAC anestezije potrebno je pripremiti i sve instrumente za prebacivanje pacijenta u generalnu anesteziju (49).

U ovoj tehnici u područje grananja živčanih ogranaka koji inerviraju kožu i skalp unosimo anestetik, a pacijent je tijekom cijelog operacijskog zahvata budan.

Također se može koristi infiltracijska anestezija U obliku lidokaina i bupivakaina u kombinaciji sa epinefrinom za područje incizije uz dodatak kratkodjelujućih sedacijskih lijekova poput midazolama, propofola, fentanila, remifentanila ili deksmedetomidina.

Pri operacijskim zahvatima danas se najčešće koristi buvipakain, iako su neka istraživanja pokazala kako su ropivakain i levobupivakain sigurniji prilikom budnih kraniotomija (50). Korištenjem epinefrina osiguravamo duže djelovanje lokalnog anestetika. Zbog mogućnosti korištenja prevelike koncentracije lokalnog anestetika, potrebno je unositi anestetik za svaki blok živca posebno. Naime, ukoliko unosimo anestetik za cijelu regiju odjednom, zbog dobro vaskulariziranog područja skalpa, apsorpcija anestetika može u tom slučaju biti toksična, te prouzročiti sistemske komplikacije poput dezorijentacije, hipotenzije, palpitacija i dispneje.

Kod korištenja kratkodjelujućih sedacijskih lijekova propofol se često koristi zbog svog sedacijskog učinka koji se lako titrira te brzog oporavka pacijenta do potpune svjesnosti (24). Također propofol smanjuje potrošnju kisika u mozgu, smanjuje intrakranijalni tlak, potentan je antikonvulziv, te ima antiemetički učinak (51). On neće utjecati na nalaz elektrokortikografije (ECoG) ukoliko se apliciranje zaustavi 15 min prije (42), odnosno 20 min prije u slučaju pedijatrijske budne kraniotomije (52).

Propofol se zbog svojih pozitivnih značajki često kombinira sa drugim lijekovima u svrhu postizanja željene anestezije. Primjerice Abdou et al. su koristili "ketofol", mješavinu ketamina i propofola 1:1 (53), dok su Wrede et al. zamijenili propofol piritramidom u kombinaciji sa midalozamom u svrhu sedacije (54).

Kod kombiniranja propofola s različitim opioidima treba razmišljati o značajkama pojedinih predstavnika iz skupine. Trebamo biti svjesni kako su prijavljeni slučajevi u kojima je alfentanil doveo do epiletogenih pražnjenja u hipokampalnoj regiji, te se treba koristiti oprezno u pacijenata sa parcijalnim napadajima. Iz te skupine, u svrhu intravenozne analgezije i sedacije, u budnih pacijenata se koristi remifentanil. On je zbog svojih povoljnih farmakokinetičkih obilježja minimalno ovisan o godinama pacijenta, kao i hepatalnim i

renalnim disfunkcijama. Remifentanil ima kratko vrijeme polu-života što omogućuje bolju kontrolu nad njegovim djelovanjem, te istraživanja pokazuju da ne interferira sa ECoG (55).

Kada govorimo o razdoblju mapiranja, lijekove odgovorne za sedaciju pacijenta potrebno je isključiti neposredno prije mapiranja (56,57,58).

U dvije studije se nastavilo s apliciranjem propofola i za vrijeme mapiranja (59,60), dok se u tri nastavilo s apliciranjem deksmedetomidina u koncentraciji od 0.1–0.7 µg/kg h (61,62,63).

Jedna studija navodi kako deksmedetomidin ima minimalno djelovanje na elektrokortikografiju (ECoG) ukoliko se koristi u dozi od 0.2–0.5 µg/kg h (63). Također Peruzzi et al. su koristili sevofluran dok nije otvorena dura, kako bi smanjili količinu korištenog propofola (61).

Grossman et al. su u studiju uključili 90 pacijenata starije životne dobi, sa prosjekom godina 71.7±5.1, od ukupno 424 pacijenata (64). Uspoređivali su neurološki status, mortalitet i postoperativni morbiditet, te su došli do zaključka kako nema statistički značajne razlike između pacijenata starije životne dobi i mlađih pacijenata. Također se njihovo preživljenje znatno povećalo u usporedbi sa prijašnjim restriktivnim operacijskim zahvatima kojima bi bili izloženi.

MAC anesteziološka tehnika se također pokazala efikasnom u studiji sa 5 pacijenata iznad 60 godina, s brojnim komorbiditetima (65).

Većina studija navodi korištenje RSNB-a na početku operativnog zahvata, te je dišni put bio osiguran maskom za kisik, nazalnom kanilom ili nazofaringealnim tubusom pri održanom spontanom disanju. U nekoliko studija je navedena intraoperativna hipoksija, no u svim slučajevima je hipoksija brzo riješena uz smanjenje doze lijekova apliciranih u tom trenutku, te uz apliciranje kisika (58).

Kada u operacijskom zahvatu dođemo do lubanje, anestezija kao sredstvo za uklanjanje boli više nije potrebna pošto kost nije inervirana te samim time ne boli. No, prilikom bušenja i otvaranja, glasnoća kojoj je pri tome izložen pacijent mu može smetati, te mu je potrebno savjetovati da otvori usta kako bi se smanjio subjektivni doživljaj buke. Nakon lubanje kod pristupa duri potrebno je izvršiti blokadu grana nervusa trigeminusa i nervusa vagusa koji ju senzorno inerviraju.

U analizi koju su proveli Stevanovic et al. od 2700 pacijenata podvrgnutih MAC-u, zahvat nije bio uspješan kod 81 pacijenta, što daje proporciju neuspjeha od 2% [95%CI: 1–4] (46).

#### **4.2.5.3. Awake-awake-awake tehnika (AAA)**

AAA anestezija omogućava pacijentu da je tijekom cijelog operacijskog zahvata budan. Ova tehnika koristi samo lokalnu i regionalnu anesteziju kombiniranu sa intravenoznim analgezijama, no uz izbjegavanje bilo kakvih sedativnih lijekova.

Hansen et al. su prvi objavili studiju u kojoj su opisali 50 slučajeva u kojima su koristili AAA tehniku (66). Oni su smatrali kako čak i privremena anestezija dovodi do mnogih rizika poput hemodinamske nestabilnosti, opstrukcije dišnog puta, hipoventilacije, mučnine, povraćanja i agitacije, koji utječu na ishod mapiranja, te nisu koristili premedikaciju u obliku lijekova poput anksiolitika, već su koristili metode poput gradnja snažnog povjerenja od strane pacijenta prema liječnicima, postignutih kroz česte posjete pacijentu od strane anesteziologa. Također je intraoperativno, anesteziolog kontinuirano izvještavao pacijenta što se događa te ga smirivao razgovorom i terapijskim dodirima. Kod nekih pacijenata su se koristile i

pozitivne sugestije u obliku hipnoze sa ciljem isključivanja pozadinskih zvukova iz operacijske sale, te disocijacije pacijenta na njegovo "sigurno mjesto".

1/3 pacijenata nije zahtijevala dodatnu upotrebu lijekova, dok je kod ostalih 2/3 apliciran remifentanil u prosječnoj dozi od 156µg. Intraoperativni test budnosti je pokazao jednake i više rezultate u usporedbi sa preoperativnim testom. U 22 slučaja je proveden postoperativni intervju koji je pokazao da 73% pacijenata nije osjećalo nikakvu neugodu tijekom operacijskog zahvata. 95% pacijenata se osjećalo adekvatno pripremljeno, dok njih 82% nije osjetilo nikakav strah tokom zahvata. BIS monitoriranje je provedeno kod svih pacijenata. Neuspjeh je prijavljen kod 1 pacijenta od njih 50. Kod tog pacijenta tijekom zahvata je došlo do generalnih napada koji se nisu uspjeli staviti pod kontrolu pomoću hladne fiziološke otopine i minimalnih doza propofola, te je operacija nastavljena pod GA.

Druga istraživanja su pokazala kako selektivno blokiranje senzornih grana trigeminusa dovodi do boljeg hemodinamskog odgovora i sprječava izlučivanje hormona povezanih sa stresom (67), u usporedbi sa skalp blokadom. Prednost korištenja skalp blokade je postojanje postoperativne analgezije (68).



## 5. Usporedba anestezioloških tehnika

Tehnike koje su se razvile tijekom godina u svrhu osiguravanja anestezije za operacijski zahvat budne kraniotomije, se uvelike razlikuju. Danas su se iskristalizirale 3 metode koje se razlikuju u periodima budnosti pacijenta, lijekovima koje koriste, te osiguravanju prohodnosti dišnog puta (Tablica 4.).

Tablica 4. Usporedba anestezioloških tehnika

	<b>SAS</b>	<b>MAC</b>	<b>AAA</b>
<b>GA</b>	<ul style="list-style-type: none"> <li>• Na početku zahvata</li> <li>• Nakon mapiranja do završetka zahvata</li> </ul>	<ul style="list-style-type: none"> <li>• Ne</li> </ul>	<ul style="list-style-type: none"> <li>• Ne</li> </ul>
<b>Budan period</b>	<ul style="list-style-type: none"> <li>• Samo za vrijeme mapiranja</li> </ul>	<ul style="list-style-type: none"> <li>• Sediran za vrijeme cijelog zahvata</li> </ul>	<ul style="list-style-type: none"> <li>• Za vrijeme cijelog zahvata</li> </ul>
<b>Lijekovi</b>	<ul style="list-style-type: none"> <li>• Propofol + ramifentanil</li> <li>• Dekmedetomidin</li> </ul>	<ul style="list-style-type: none"> <li>• Lidokain/bupivakain + epinefrin</li> <li>• Midazolam</li> <li>• Propofol</li> <li>• Remifentanil</li> <li>• Dekmedetomidin</li> </ul>	<ul style="list-style-type: none"> <li>• Bupivakain</li> </ul>
<b>Osiguravanje dišnog puta</b>	<ul style="list-style-type: none"> <li>• LMA</li> <li>• COPA</li> <li>• Nazalna maska s BiPAP®-om</li> <li>• PAV</li> <li>• Endotrahelani tubus</li> <li>• Ezofagealno – nazofaringealni tubus</li> </ul>	<ul style="list-style-type: none"> <li>• RSNB</li> <li>• Maska za kisik</li> <li>• Nazalna kanila</li> <li>• Nazofaringealni tubus</li> </ul>	<ul style="list-style-type: none"> <li>• Spontano</li> </ul>

Analiza koju su proveli Ghazanwy et al. pokazala je razlike u komplikacijama pojedinih anestezioloških tehnika (Tablica 5.). Usporedili su ishode u 24 studije sa 1 230 pacijenata podvrnutih SAS tehnicima, 1 477 MAC tehnicima i 50 AAA tehnicima (11).

Tablica 5. Usporedba komplikacija prema anesteziološkim tehnikama (11)

Komplikacija	SAS		MAC		AAA	
	N	%	N	%	n	%
Opstrukcija dišnog puta	10/373	2.7	21/731	2.9	0/50	0
Hipoksija	47/254	18.5	23/452	5.1	3/50	6
Hipertenzija	51/343	14.9	76/673	11.3	22/50	44
Hipotenzija	100/343	29.2	188/746	25.2	3/50	6
Tahikardija	0/244	0	50/492	10.2	30/50	60
Bradikardija	4/244	1.7	1/357	0.3	3/50	6
Napadaji	48/963	5	114/1370	8.3	8/50	16
Mučnina	1/254	0.4	75/1431	5.2	0/50	0
Nesuradljivost	9/309	2.9	50/1071	4.7	0/50	0
Oticanje mozga	7/820	0.9	12/1205	1	0/50	0
Toksičnost lokalnih anestetika	0/299	0	7/784	0.9	0/50	0
Prebacivanje na GA	5/983	0.5	5/1108	0.4	1/50	2

Nakon uvida koje su najčešće komplikacije, proveli su daljnje istraživanje u svrhu detaljnije analize.

#### 1. Poteškoće sa dišnim sustavom

Zbog minimalnog osiguravanja dišnog puta, pacijenti koji su operirani pod MAC anestezijom izloženiji su opstrukciji dišnog puta i posljedično tome češće su izloženi hipoksiji i desaturaciji, a do toga obično dolazi zbog predoziranja pacijenta anestetima. Problem opstrukcije dišnog sustava se javlja i kod 15% pacijenata koji su operirani pod SAS anestezijom, a za osiguravanje dišnog puta se koristio orofaringealni tubus sa cufom (42).

#### 2. Napadaji

Kod korištenja neuroleptičke analgezije, zabilježena je povećana incidencija napadaja (48). U usporedbi sa ostalim opioidima prilikom korištenja remifentanila zabilježena je niža incidencija napadaja. Korištenje propofola također dovodi do smanjene incidencije napadaja, no mora se davati u kontinuiranoj infuziji i prekinuti 15 min prije kortikalne stimulacije kako ne bi došlo do interferencije sa EcoG-om. Također je dokazano kako pacijenti koji boluju od simptomatske epilepsije nemaju veću incidenciju intraoperativnih napadaja povezanih sa stimulacijom, u usporedbi sa pacijentima koji nemaju povijest epileptičkih napadaja (69).

Napadaji se najčešće javljaju kao posljedica stimulacije korteksa. Mioklonus jednog ili dva ekstremiteta koji se može pojaviti, najčešće završava nakon prestanka stimulacije. Ukoliko su mioklonusi i nakon prestanka stimulacije još uvijek prisutni, može ih se zaustaviti aplikacijom hladne Ringerove otopine na mozak ili primjenom benzodiazepina (midazolam 2-5 mg i.v.) (70).

Generalizirani toničko-klonički napadaji se rjeđe događaju, ali se teže liječe. Za liječenje generaliziranih napadaja potrebno je aplicirati hladnu Ringerovu otopinu na mozak i dati infuziju benzodiazepina ili natrijevog pentotala (25-50 mg).

Prilikom pojavljivanja napadaja preporučljivo je koristiti hladnu Ringerovu otopinu.

Korištenje propofola, benzodiazepina i barbiturata može promijeniti ekscitabilnost korteksta i interferirati sa EcoG.

Neposredno nakon napadaja treba nadzirati ventilaciju.

### 3. Mučnina

Komplikacija koja se javlja često prilikom budne kraniotomije, a lako se može prevenirati je mučnina. Ukoliko dođe do mučnine to može rezultirati nemirnošću i nesuradnjom pacijenta, stoga je potrebno u premedikaciji primijeniti antiemetike.

Ukoliko je riječ o mučnini kao posljedici pomicanja dure mater ili krvnih žila, antiemetici ne djeluju kao preventiva.

### 4. Hemodinamske komplikacije

Najčešće korišteni lijekovi za podizanje arterijskog tlaka su labetalol i esmolol (26).

Ukoliko dođe do hipertenzije tijekom operacije Urapidil je lijek izbora zbog svoje dobre titratibilnosti (71). Hipotenzija se regulira intravenskom nadoknadom tekućine, epinefrinom i infuzijom fenilefrina.

Opsežni gubitci krvi se ne događaju često, a njihova regulacija ovisi o pacijentu i situaciji.

Treba spriječiti pothlađivanje pacijenata pokrivanjem pacijenta i nadoknadom toplih tekućina. Klonidin, dekmedetomidin, meperidin, tramadol, nefopan ili ondasetron se mogu koristiti kako bi se spriječilo drhtanje pacijenta (72).

U slučaju korištenja  $\beta$  blokatora moramo biti svjesni kako oni mogu sakriti tremor koji se javlja na početku konvulzivnih napadaja.

U radu koji su objavili Stevanovic et al. usporedili su SAS i MAC tehnike po nekoliko kategorija (46):

1. Neuspjeh završetka AC-a

U slučajeve neuspjeha završetka AC-a ubrajaju se svi slučajevi gdje nije postignuto u potpunosti budno stanje pacijenta prilikom resekcije tumora. Neuspjeh završetka AC-a nije ograničen isključivo na konverziju u GA. Drugi razlozi koji su dovodili do neuspjeha završetka AC-a su popuštanje LMA, respiratorna insuficijencija, intraoperativno krvarenje, napadaj, žaljenje na bol od strane pacijenta, akutni edem mozga, snažna disfazija, somnolencija, ispad motorike, zračna embolija, te nemir i agitacija pacijenta. Proporcija neuspjeha završetka AC je bila 2% [95%CI 1-3], te studije pokazuju znatnu heterogenost ( $I^2 = 61\%$ ). Dok je OR usporedbe SAS sa MAC-om iznosio 0.98 [CI95%: 0.36–2.69].

2. Konverzija u GA

Stevanovic et al. su analizirali 42 studije u kojima opisano 47 neplaniranih konverzija u GA od ukupno 4971 AC slučajeva.

Meta-analizom su dobili proporciju konverzija u GA od 2% [95%CI 1–3].

OR uspoređujući SAS sa MAC-om je bio 2.17 [95%CI 1.22-3.85], dok je LR test pokazao značajnu p vrijednost od 0.03.

No, prediktivne proporcije konverzije u GA kod svake metode zasebno, nisu bile bitno različite (MAC: 2% [95%CI: 1–2], SAS: 3% [95%CI: 2–5]).

3. Napadaji

Većina napadaja koji su se javili u promatranim studijama su bili samo-limitirajući i potaknuti elektro-stimulacijom korteksa, te su nakon prestanka stimulacije i napadaji prestali. Napadaji koji su perzistirali i nakon prestanka stimulacije su se mogli liječiti

hladnom fiziološkom otopinom, antikonvulzivima ili niskim dozama propofola, tiopentala ili benzodiazepina. Prekidanje AC-a je bilo rijetko potrebno kao posljedica napadaja. U 4942 slučaja u kojima je izvedena AC, u 7,1% zabilježena je pojava napadaja za vrijeme zahvata. U 0.5% napadaj je doveo i do neuspjeha AC-a, no to je rezultiralo uspješnom konverzijom u GA. Zanimljivo je kako je pri korištenju AAA tehnike navedeno 8 napadaja od ukupno 50 pacijenata podvrgnutih toj tehnici, no samo je 1 slučaj doveo do neuspjeha AC te posljedičnom intubacijom. Napadaji su učestaliji kod mlađih pacijenata i pacijenata koju imaju napadaje u povijesti bolesti.

Meta-analiza provedena od strane Stevanovic et al. pokazuje proporciju napadaja od 8% [95%CI: 6–11] sa bitnom heterogenosti između studija ( $I^2 = 75\%$ ).

OR koji uspoređuje SAS i MAC je 1.01 [CI95%: 0.52–1.88].

#### 4. Nove postoperativne neurološke disfunkcije

Prilikom analiziranja štetnih posljedica u obliku neuroloških disfunkcija važno je isključiti pacijente sa već postojećim neurološkim bolestima.

Nakon što su oni isključeni, u analizi koju su proveli Stevanovic et al. pronađeno je 565 (14.0%) novih neuroloških disfunkcija kod ukupno 4029 pacijenata.

Nakon 6 mjeseci provedeno je praćenje 279 pacijenata od 565 kod kojih su prijavljene nove neurološke disfunkcije. Pronađena je perzistentna neurološka disfunkcija u 64 pacijenta.

Meta-analiza je pokazala proporciju novih neuroloških disfunkcija od 17% [95%CI: 12–23], sa visokom heterogenošću ( $I^2 = 90\%$ ). OR između SAS i MAC tehnika je od f 1.66 [95%CI: 1.35–3.70].

## 6. Zaključak

Budna kraniotomija je kompleksan operacijski zahvat, koji omogućava intraoperativno mapiranje elokventnih regija u mozgu.

Ovaj operacijski zahvat zahtjeva od svih sudionika potpunu angažiranost, u okviru psihološke potpore pacijenta, konstantnog informiranja tijekom i prije samog zahvata, te temeljite pre-evaluacije pacijenta. Premedikacija, položaj tijela i glave, kao i monitoriranje ponajviše ovise o tipu operacijskog zahvata, iskustvu operatera i anesteziologa, te preferenciji institucije u kojoj se zahvat izvršava.

U moderno vrijeme zbog većih farmakoloških i tehnoloških mogućnosti postoji više različitih pristupa anesteziji pri budnoj kraniotomiji, a one se međusobno razlikuju u razdobljima budnosti pacijenta tijekom operacijskog zahvata. Najstarija tehnika je asleep-awake-asleep (SAS). To je tehnika u kojoj je kombinirana generalna anestezija sa razdobljem budnosti. Naime, na početku zahvata do otvaranja dure i pristupa mozgu, pacijent je pod GA. Tijekom mapiranja je budan u svrhu izvršavanja zadataka, nakon čega se opet vraća u GA do završetka operacijskog zahvata. Druga tehnika je MAC ili svjesna sedacija, u kojoj kontroliramo anksioznost i bol u pacijenta u budnom stanju. Pomoću lokalne infiltracijske anestezije i sedativa držimo pacijenta sediranim, no dovoljno prisebnim kako bi mogao izvršavati zadatke koje stavimo pred njega. Najnovija tehnika je awake-awake-awake (AAA) u kojoj je pacijent budan bez davanja sedativa. Ova tehnika koristi lokalne i regionalne anestetike u kombinaciji sa intravenoznim analgeticima. Svaka od ovih tehnika ima prednosti, mane i komplikacije s kojima dolazi, stoga izbor koja će se tehnika koristiti pri operacijskom zahvatu ovisi o tehnološkim mogućnostima institucije, te iskustvu i preferencijama operatera i neuroanesteziologa.

## 7. Zahvala

Zahvaljujem se mentoru, doc. dr.sc. Anti Sekuliću, na usmjeravanju i pomoći u pisanju ovog rada.

Najveće hvala mojoj obitelji koja mi je bila najveća podrška tijekom svih godina studija. Hvala im na svom strpljenju i pomoći, na trpljenju mojih "žutih minuta" i uskakanju kad god je trebalo. No najviše im hvala što su uvijek vjerovali u mene.

Hvala od srca mojim prijateljima na svojoj pozitivnoj energiji i svim trenucima koji su mi omogućili da pobjegnem od briga i obveza. Hvala im na slušanju

Hvala CroMSIC-ovcima što su mi pokazali kako je medicina puno više od čistog studija, otvorili mi jedan novi svijet. Hvala im što su mi omogućili da naučim organizirati događaje i ponajviše svoje vrijeme, i što su mi pokazali što se sve može kad se male ruke slože.



## 8. Literatura

1. Simon Hanft, MD, MPhil.(Dec 21, 2017). Craniotomy. Medscape
2. Reponen E; Korja M; Niemi T; Silvasti-Lundell M; Hernesniemi J; Tuominen H.  
Preoperative identification of neurosurgery patients with a high risk of in-hospital complications: a prospective cohort of 418 consecutive elective craniotomy patients. J Neurosurg. 2015; 123(3):594-604
3. Rengachary, Setti S, Ellenbogen, Richard G. *Principles of Neurosurgery*. 2nd Ed. New York: Elsevier Mosby; 2005.
4. Suero Molina, Eric & Schipmann, Stephanie & Mueller, Isabelle & Wölfer, Johannes & Ewelt, Christian & Maas, Matthias & Brokinkel, Benjamin & Stummer, Walter. (2018). Conscious sedation with dexmedetomidine compared with asleep-awake-asleep craniotomies in glioma surgery: an analysis of 180 patients. Journal of Neurosurgery. 1-8. 10.3171/2017.7.JNS171312.
5. Bilotta F, Rosa G. 'Anesthesia' for awake neurosurgery. Curr Opin Anaesthesiol. 2009; 22: 560–565 doi: 10.1097/ACO.0b013e3283302339 PMID: 19623055
6. Eseonu CI, ReFaey K, Garcia O, John A, Quinones-Hinojosa A, Tripathi P, Awake craniotomy anesthesia: A comparison between the monitored anesthesia care versus the asleepawake-asleep technique, *World Neurosurgery* (2017), doi: 10.1016/j.wneu.2017.05.053.
7. Meng L, Weston SD, Chang EF, Gelb AW. Awake craniotomy in a patient with ejection fraction of 10%: considerations of cerebrovascular and cardiovascular physiology. J Clin Anesth 2015; 27: 256-61.
8. Meng L, Han SJ, Rollins MD, Gelb AW, Chang EF. Awake brain tumor resection during pregnancy: decision making and technical nuances. J Clin Neurosci 2016; 24: 160-2

9. Hervey-Jumper SL, Li J, Lau D, et al. Awake craniotomy to maximize glioma resection: methods and technical nuances over a 27-year period. *J Neurosurg* 2015; 123: 325-39.
10. Serletis D, Bernstein M. Prospective study of awake craniotomy used routinely and nonselectively for supratentorial tumors. *J Neurosurg* 2007; 107: 1-6.
11. Ghazanwy M, Chakrabarti R, Tewari A, Sinha A. Awake craniotomy: A qualitative review and future challenges. *Saudi Journal of Anaesthesia*. 2014;8(4):529-539. doi:10.4103/1658-354X.140890.
12. Meng L, McDonagh DL, Berger MS, Gelb AW. Anesthesia for awake craniotomy: a how-to guide for the occasional practitioner. *Can J Anaesth*. 2017 May;64(5):517-529. doi: 10.1007/s12630-017-0840-1. Epub 2017 Feb 8.
13. American Society of Anesthesiologists Committee. Practice guidelines for preoperative fasting and the use of pharmacologic agents to reduce the risk of pulmonary aspiration: application to healthy patients undergoing elective procedures: an updated report by the American Society of Anesthesiologists Committee on Standards and Practice Parameters. *Anesthesiology*. 2011;114:495–511.
14. Ankur Khandelwal, MD Rudrashish Haldar, MD, PDCC Shashi Srivastava, MD Prabhat K. Singh, MD. Intense Intraoperative Thirst: A Neglected Concern during Awake Craniotomy Surgeries. *J Neurosurg Anesthesiol* \_ Volume 29, Number 3, July 2017
15. Cally Burnand, Joseph Sebastian; Anaesthesia for awake craniotomy, *Continuing Education in Anaesthesia Critical Care & Pain*, Volume 14, Issue 1, 1 February 2014, Pages 6–11, <https://doi.org/10.1093/bjaceaccp/mkt024>
16. Leslie KM, Troedel S, Irwin K, Pearce F, Ugoni A, Gillies R, Pemberton E, Dharmage S. Quality of recovery from anesthesia in neurosurgical patients. *Anesthesiology*. 2003;99:1158–65.
17. Kotoe Kamata, Nobutada Morioka, Takashi Maruyama, Noriaki Komayama, Masayuki Nitta, Yoshihiro Muragaki, Takakazu Kawamata, Makoto Ozaki. The effect of single

low- dose dexamethasone on vomiting during awake craniotomy. J Anesth DOI  
10.1007/s00540-016-2243-9

18. Koht A, Neuloh G, Childers SJ. Anesthesia for awake neurosurgery. In: Koht A, Sloan TB, Toleikis JR, editors. Monitoring the nervous system for anesthesiologists and other health care professionals. New York: Springer; 2011. p. 295–318.
19. Dinsmore J. Challenges during anaesthesia for awake craniotomy. In: Brambrink AM, Kirsch JR, editors. Essentials of neurosurgical anesthesia & critical care. New York: Springer; 2011. p. 197–206.
20. Ture H. et al, Anesthetic management of awake craniotomy : Our Standardised protocol and Review of the literature, Yeditepe Medical Journal 2014;8(31-32): 794-806
21. Sarang A, Dinsmore J. Anaesthesia for awake craniotomy– evolution of a technique that facilitates awake neurological testing. Br J Anaesth 2003; 90: 161-5.
22. Merchant RN, Dobson G. Special announcement: guidelines to the practice of anesthesia - revised edition 2016. Can J Anesth 2016; 63: 12-5.
23. Dilmen OK et al. Comparison of Conscious Sedation and Asleep-Awake Asleep Techniques for Awake Craniotomy. J Clin Neurosci (2016),  
<http://dx.doi.org/10.1016/j.jocn.2016.10.007>
24. Hans P, Bonhomme V, Born JD, Maertens de Noordhoudt A, Brichant JF, Dewandre PY. Target-controlled infusion of propofol and remifentanyl combined with bispectral index monitoring for awake craniotomy. Anesthesia. 2000;55:255–9.
25. Nunes, Rogean Rodrigues, Chave, Itagyba Martins Miranda, Alencar, Júlio César Garcia de, Franco, Suyane Benevides, Oliveira, Yohana Gurgel Barbosa Reis de, & Menezes, David Guabiraba Abitbol de. (2012). Bispectral index and other processed parameters of electroencephalogram: an update. *Revista Brasileira de Anestesiologia*, 62(1), 111-117. <https://dx.doi.org/10.1590/S0034-70942012000100014>

26. Tijero T, Ingelmo I, García-Trapero J, Puig A. Usefulness of monitoring brain tissue oxygen pressure during awake craniotomy for tumor resection. *J Neurosurg Anesthesiol.* 2002;14:149–52.
27. De Deyne C, Struys M, Decruyenaere J, Creupelandt J, Hoste E & Colardyn F. Use of continuous bispectral EEG monitoring to assess depth of sedation in ICU patients. *Intensive Care Medicine* 1998; 24: 1294 – 1298
28. Introduction to surgical patient positioning., Alaska Perioperative Nursing Consortium, 2016 Oct 20
29. Sekhar, Atlas of Neurosurgical Techniques: Brain
30. Holly Jones, Martin Smith Awake craniotomy *Contin Educ Anaesth Crit Care Pain* (2004) 4 (6): 189-192
31. Shen S-L, Zheng J-Y, Zhang J, Wang W-Y, Jin T, Zhu J, et al. Comparison of dexmedetomidine and propofol for conscious sedation in awake craniotomy: a prospective, double-blind, randomized, and controlled clinical trial. *Ann Pharmacother.* 2013; 47: 1391–1399 doi: 10.1177/1060028013504082 PMID: 24259599
32. Rajan S, Cata JP, Nada E, Weil R, Pal R, Avitsian R. Asleep-awake-asleep craniotomy: a comparison with general anesthesia for resection of supratentorial tumors. *J Clin Neurosci.* 2013; 20: 1068–1073 doi: 10.1016/j.jocn.2012.09.031 PMID: 23453156
33. Huncke K, Van de Wiele B, Fried I, Rubinstein EH. The asleep-awake-asleep anesthetic technique for intraoperative language mapping. *Neurosurgery.* 1998;42:1312–6.
34. Stephen R Collins and Randal S Blank. Fiberoptic Intubation: An Overview and Update *Respiratory Care* June 2014, 59 (6) 865-880; DOI: <https://doi.org/10.4187/respcare.03012>
35. Beez T, Boge K, Wager M, Whittle I, Fontaine D, Spena G, et al. Tolerance of awake surgery for glioma: a prospective European Low Grade Glioma Network multicenter study. *Acta Neurochir (Wien).* 2013; 155: 1301–1308

36. Chaki T, Sugino S, Janicki PK, Ishioka Y, Hatakeyama Y, Hayase T, et al. Efficacy and Safety of a Lidocaine and Ropivacaine Mixture for Scalp Nerve Block and Local Infiltration Anesthesia in Patients Undergoing Awake Craniotomy. *J Neurosurg Anesthesiol.* 2014;
37. Conte V, L'Acqua C, Rotelli S, Stocchetti N. Bispectral index during asleep-awake craniotomies. *J Neurosurg Anesthesiol.* 2013; 25: 279–284 doi: 10.1097/ANA.0b013e3182913afd PMID: 23603886
38. Li T, Bai H, Wang G, Wang W, Lin J, Gao H, et al. Glioma localization and excision using direct electrical stimulation for language mapping during awake surgery. *Exp Ther Med.* 2015; 9: 1962–1966 PMID: 26136923
39. Ouyang MW, McDonagh DL, Phillips-Bute B, James ML, Friedman AH, Gan TJ. Does midline shift predict postoperative nausea in brain tumor patients undergoing awake craniotomy? A retrospective analysis. *Curr Med Res Opin.* 2013; 29: 1033–1038 doi: 10.1185/03007995.2013.811071 PMID: 23731200
40. Ouyang MW, McDonagh DL, Phillips-Bute B, James ML, Friedman AH, Gan TJ. Comparison of postoperative nausea between benign and malignant brain tumor patients undergoing awake craniotomy: a retrospective analysis. *Curr Med Res Opin.* 2013; 29: 1039–1044 doi: 10.1185/03007995.2013.811070 PMID: 23731201
41. Shinokuma T, Shono S, Iwakiri S, Shigematsu K, Higa K. Awake craniotomy with propofol sedation and laryngeal mask airway: A case report. (Abstract) *Masui.* 2002;51:529–31.
42. Audu PB, Loomba N. Use of cuffed oropharyngeal airway (COPA) for awake intracranial surgery. *J Neurosurg Anesthesiol.* 2004;16:144–6.
43. Yamamoto F, Kato R, Sato J, Nishino T. Anesthesia for awake craniotomy with non-invasive positive pressure ventilation. *Br J Anaesth.* 2003;90:382–5.

44. Cai T, Gao P, Shen Q, di Zhang Z, Yao Y, Ji Q. Oesophageal naso-pharyngeal catheter use for airway management in patients for awake craniotomy. *Br J Neurosurg.* 2013; 27: 396–397 doi: 10.3109/ 02688697.2012.743969 PMID: 23171147
45. Gonzales J, Lombard FW, Borel CO. Pressure support mode improves ventilation in asleep-awake-asleep craniotomy. *J Neurosurg Anesthesiol.* 2006;18:88
46. Stevanovic A, Rossaint R, Veldeman M, Bilotta F, Coburn M (2016) Anaesthesia Management for Awake Craniotomy: Systematic Review and MetaAnalysis. *PLoS ONE* 11(5): e0156448. doi:10.1371/ journal.pone.0156448
47. Ghisi D, Fanelli A, Tosi M, Nuzzi M, Fanelli G. Monitored anesthesia care. *Minerva Anesthesiol.* 2005; 71: 533–538 PMID: 16166913
48. Herrick IA, Craen RA, McLacklan RS, Girvin JP, Parrent AG, Eliasziw M, et al. Propofol sedation during awake craniotomy for seizures: Patient controlled administration versus neurolept analgesia.
49. American Society of Anesthesiology House of Delegates. Position on Monitored Anesthesia Care. *ASA Standards, guidelines and statements.* 2005. [Last accessed on September 2, 2008]. Available from: <http://www.asahq.org/publicationAndServices>
50. Scott DB, Lee A, Fagan D, Bowler GM, Bloofield P, Lundh R. Acute toxicity of ropivacaine compared with that of bupivacaine. *Anesth Analg.* 1989;69:563–9.
51. Marik PE. Propofol: Therapeutic indications and side-effects. *Curr Pharm Des.* 2001;10:3639–49.
52. Soriano SG, Eldredge EA, Wang FK, Kull L, Madsen JR, Black PM, et al. The effect of propofol on intraoperative electrocorticography and cortical stimulation during awake craniotomies in children. *Paediatr Anaesth.* 2000;10:29–34.
53. Abdou SA, Shehab HA, Samir EM, Eissa EM. Preliminary evaluation of ketofol-based sedation for awake craniotomy procedures. *Egyptian Journal of Anaesthesia.* 2010; 26: 293–297

54. Wrede KH, Stieglitz LH, Fiferna A, Karst M, Gerganov VM, Samii M, et al. Patient acceptance of awake craniotomy. *Clin Neurol Neurosurg.* 2011; 113: 880–884 doi: 10.1016/j.clineuro.2011.06.010 PMID: 21782320
55. Beers R, Camporesi E. Remifentanil update: Clinical science and utility. *CNS Drugs.* 2004;18:1085–104.
56. Mahmood Ghazanwy, Rajkalyan Chakrabarti, Anurag Tewari, Ashish Sinha Awake craniotomy: A qualitative review and future challenges *Saudi J Anaesth.* 2014 Oct-Dec; 8(4): 529–539.
57. Dreier JD<sup>1</sup>, Williams B, Mangar D, Camporesi EM. Patients selection for awake neurosurgery *HSR Proc Intensive Care Cardiovasc Anesth.* 2009; 1(4): 19–27
58. Jadavji-Mithani, R., Venkatraghavan, L., & Bernstein, M. (2015). Music is Beneficial for Awake Craniotomy Patients: A Qualitative Study. *Canadian Journal of Neurological Sciences / Journal Canadien Des Sciences Neurologiques*, 42(1), 7-16.  
doi:10.1017/cjn.2014.127
59. Ali MZ, Fadel NA, Abouldahab HA. Awake craniotomy versus general anesthesia for managing eloquent cortex low-grade gliomas. *Neurosciences (Riyadh).* 2009; 14: 263–272
60. Gupta DK, Chandra PS, Ojha BK, Sharma BS, Mahapatra AK, Mehta VS. Awake craniotomy versus surgery under general anesthesia for resection of intrinsic lesions of eloquent cortex—a prospective randomised study. *Clin Neurol Neurosurg.* 2007; 109: 335–343 PMID: 17303322
61. Peruzzi P, Bergese SD, Vilorio A, Puente EG, Abdel-Rasoul M, Chiocca EA. A retrospective cohort matched comparison of conscious sedation versus general anesthesia for supratentorial glioma resection. *Clinical article. J Neurosurg.* 2011; 114: 633–639 doi: 10.3171/2010.5.JNS1041 PMID: 20560720

62. Sokhal N, Rath GP, Chaturvedi A, Dash HH, Bithal PK, Chandra PS. Anaesthesia for awake craniotomy: A retrospective study of 54 cases. *Indian J Anaesth.* 2015; 59: 300–305 doi: 10.4103/0019-5049.156878 PMID: 26019355
63. Souter MJ, Rozet I, Ojemann JG, Souter KJ, Holmes MD, Lee L, et al. Dexmedetomidine sedation during awake craniotomy for seizure resection: effects on electrocorticography. *J Neurosurg Anesthesiol.* 2007; 19: 38–44 PMID: 17198099
64. Grossman R, Nossek E, Sitt R, Hayat D, Shahar T, Barzilai O, et al. Outcome of elderly patients undergoing awake-craniotomy for tumor resection. *Ann Surg Oncol.* 2013; 20: 1722–1728 doi: 10.1245/s10434-012-2748-x PMID: 23212761
65. Garavaglia MM, Das S, Cusimano MD, Crescini C, Mazer CD, Hare GMT, et al. Anesthetic approach to high-risk patients and prolonged awake craniotomy using dexmedetomidine and scalp block. *J Neurosurg Anesthesiol.* 2014; 26: 226–233 doi: 10.1097/ANA.0b013e3182a58aba PMID: 24064713
66. Hansen E, Seemann M, Zech N, Doenitz C, Luerding R, Brawanski A. Awake craniotomies without any sedation: the awake-awake-awake technique. *Acta Neurochir (Wien).* 2013; 155: 1417–1424
67. Geze S, Yilmaz AA, Tutuner F. The effect of scalp block and local infiltration on the hemodynamic and stress response to skull pin placement for craniotomy. *Eur J Anaesthesiol.* 2009;26:298–303.
68. See JJ, Lew TW, Kwek TK, Chin KJ, Wong MF, Liew QY, et al. Anaesthetic management of awake craniotomy for tumour resection. *Ann Acad Med Singap.* 2007;36:319–25.
69. Szelényi A, Joksimoviã B, Seifert V. Intraoperative risk of seizures associated with transient direct cortical stimulation in patients with symptomatic epilepsy. *J Clin Neurophysiol.* 2007;24:39–43



70. Sartorius CJ, Berger MS. Rapid termination of intraoperative stimulation-evoked seizures with application of cold Ringer's lactate to the cortex. Technical note. *J Neurosurg.* 1998;88:349–51.
71. Saltarini M. Tecnica anestesiológica durante la awake craniotomy. In: Skrap M, editor. *Mappaggio corticale e craniotomie a paziente sveglio.* Trento: New Magazine Edizioni; 2004. pp. 73–6.
72. Alfonsi P. Postanaesthetic shivering. Epidemiology, pathophysiology and approaches to prevention and management. *Drugs.* 2001;61:2193–205.

## 9. Životopis

Rođena sam 4. listopada 1993. godine u Zagrebu, gdje sam završila II. opću gimnaziju s odličnim uspjehom. 2012. godine sam upisala Medicinski fakultet Sveučilišta u Zagrebu.

Završila sam osnovnu glazbenu školu Zlatka Grgoševića, smjer flautu.

Tijekom srednje škole bavila sam se debatiranjem, te sam 2011, osvojila 3. ekipno mjesto na državnom natjecanju.

Od početka studiranja aktivni sam član više studentskih udruga. Aktivno sam se uključila u rad Međunarodne udruge studenata medicine (CroMSIC), gdje sam 2 godine obnašala dužnost lokalnog dužnosnika za spolno i reproduktivno zdravlje, uključujući AIDS, te sam sljedeće 2 godine obnašala dužnost nadzornog odbora lokalne podružnice Zagreb.

U sklopu profesionalne studentske razmjene imala sam prilike raditi mjesec dana u Estoniji i Gani. Godine 2016. u Tartu University Hospital u Tartu, Estonija, te 2017. u Korle-Bu Teaching Hospital u Accri, Gana.

Bila sam članicom hrvatske delegacije na Generalnim skupštinama Međunarodne federacije udruga studenata medicine na Malti i u Egiptu, te sam također predstavljala Hrvatsku na Međunarodnom sastanku studenata medicine Europe u Danskoj.

Također sam tijekom fakulteta radila u medicinskom timu Uniqa osiguranja, kao studentski posao.

Tijekom fakulteta sudjelovala sam u nekoliko studentskih i biomedicinskih kongresa (CROSS, Zagreb 2014., 2015., Global Students's Conference of Biomedical Sciences, Beograd 2015., Simpozij o ljudskim pravima, Zagreb 2014.-2018.)

Od stranih jezika koristim se engleskim (C1), njemačkim (B2) i španjolskim (A2) jezikom.