

Čvor u štitnjači kao prognostički čimbenik u papilarnom karcinomu štitnjače

Zrilić, Anamarija

Master's thesis / Diplomski rad

2018

Degree Grantor / Ustanova koja je dodijelila akademski / stručni stupanj: **University of Zagreb, School of Medicine / Sveučilište u Zagrebu, Medicinski fakultet**

Permanent link / Trajna poveznica: <https://um.nsk.hr/um:nbn:hr:105:592321>

Rights / Prava: [In copyright](#) / [Zaštićeno autorskim pravom.](#)

Download date / Datum preuzimanja: **2024-11-05**



Repository / Repozitorij:

[Dr Med - University of Zagreb School of Medicine Digital Repository](#)



**SVEUČILIŠTE U ZAGREBU
MEDICINSKI FAKULTET**

Anamarija Zrilić

**Čvor u štitnjači kao prognostički čimbenik u
papilarnom karcinomu štitnjače**

DIPLOMSKI RAD



Zagreb, 2018

Ovaj diplomski rad izrađen je u Zavodu za endokrinologiju, dijabetes i bolesti metabolizma „Mladen Sekso“ Kliničkog bolničkog centra „Sestre milosrdnice“ pod vodstvom prof. dr. sc. Milana Vrkljana i predan je na ocjenu u akademskoj godini 2017./2018.

POPIS I OBJAŠNJENJA KORIŠTENIH KRATICA

AGES - dob, stupanj diferencijacije, širenje izvan štitnjače, veličina (prema eng. Age, Grade, Extrathyroid spread, Size); klasifikacijski sustav stadija karcinoma štitnjače

AMES - dob, metastaze, proširenost, veličina (prema eng. Age, Metastases, Extent, Size); klasifikacijski sustav stadija karcinoma štitnjače

ATA - Američko udruženje za štitnjaču (prema eng. American Thyroid Association)

EFVPTC - kapsulirani folikularni podtip papilarnog karcinoma (prema eng. encapsulated follicular variant of papillary thyroid cancer)

EORTC - Europsko udruženje za istraživanje i liječenje karcinoma (prema eng. European Organization for Research and Treatment of Cancer)

ETA – Europsko udruženje za štitnjaču (prema eng. European Thyroid Association)

Ki-67 – proliferacijski indeks

MACIS - metastaze, dob, obujam resekcije, invazija, veličina (prema eng. Metastases, Age, Completeness of Resection, Invasion, Size); klasifikacijski sustav stadija karcinoma štitnjače

MEN2 – multipla endokrina neoplazija tip 2

MR – magnetna rezonancija

MSCT – višeslojna kompjutorizirana tomografija (prema eng. Multislice Computed Tomography)

NIFTP - neinvazivna folikularnu neoplaziju štitnjače s osobinama jezgre sličnim papilarnom karcinomu (prema eng. noninvasive follicular thyroid neoplasm with papillary-like nuclear features)

T₃- trijodtironin

T₄ – tiroksin

Tg - tireoglobulin

TGA – antitireoglobulinska protutijela

TNM – tumor, limfni čvor, metastaza (prema eng. Tumor, Node, Metastasis); klasifikacijski sustav stadija karcinoma

TRH – hipotalamični hormon koji oslobađa tireotropin

TSH – tireotropni hormon

UICC/ AJCC - Međunarodno udruženje za kontrolu zloćudnih tumora/
Američko udruženje protiv zloćudnih tumora (prema eng. The Union for International Cancer Control / American Joint Committee on Cancer)

SADRŽAJ

Sažetak

Summary

1. UVOD.....	1
1.1. ŠTITNJAČA.....	1
1.2. KARCINOM ŠTITNJAČE.....	3
1.3. PATOHISTOLOŠKA KLASIFIKACIJA TUMORA ŠTITNJAČE	4
1.4. PAPILARNI KARCINOM ŠTITNJAČE	14
2. DIJAGNOSTIKA.....	17
3. PROGNOŠTIČKI ČIMBENICI PAPILARNOG KARCINOMA ŠTITNJAČE.....	22
3.1. VELIČINA TUMORA.....	25
3.2. ISTOVREMENO POSTOJANJE TUMORA NA VIŠE MJESTA UNUTAR ŠTITNJAČE (MULTIFOKALNOST).....	29
4. ZAKLJUČAK	30
5. ZAHVALE	33
6. LITERATURA	34
7. ŽIVOTOPIS	43

SAŽETAK

ČVOR U ŠTITNJAČI KAO PROGNOСТИČKI ČIMBENIK U PAPILARNOM KARCINOMU ŠTITNJAČE

Anamarija Zrilić

Papilarni karcinom štitnjače predstavlja najčešću zloćudnu novotvorinu endokrinološkog sustava. Može se pojaviti u bilo kojoj životnoj dobi, najčešće između 20. i 50. godine života, tri do četiri puta češće u žena. Klinički se očituje kao bezbolni palpabilni čvor u štitnjači, a sklon je širenju na susjedne strukture i metastaziranju u regionalne limfne čvorove. Unatoč tomu, njegova prognoza je vrlo dobra. Najčešće se radi o dobro diferenciranim karcinomima sa sporim rastom i povoljnim tijekom bolesti kod kojih je izlječenje moguće postići u čak 90% bolesnika. Prognoza u pojedinačnim slučajevima ovisi o dobi, spolu, veličini i diferenciranosti tumora, invaziji u okolne strukture, prisustvu metastaza u regionalnim limfnim čvorovima i udaljenim metastazama. Različite kombinacije ovih prognostičkih čimbenika korištene su u nekoliko klasifikacijskih sustava kojima se određuje stadij i prognoza papilarnih karcinoma. U svakome od njih uzeta je obzir veličina tumora. Ona se pokazala značajnim prognostičkim pokazateljem proširenosti i ishoda bolesti; kod tumora većih od 2 cm u velikom postotku slučajeva mogu se očekivati metastaze u vratnim limfnim čvorovima, a kod onih većih od 4 cm često već postoji lokalna invazija tumora i udaljene metastaze. Veći tumori imaju lošiju prognozu, povezani su s većom proširenošću bolesti zbog čega je i vjerojatnost povrata bolesti i smrtnost veća.

KLJUČNE RIJEČI: štitnjača, čvor u štitnjači, papilarni karcinom štitnjače, prognostički čimbenici, veličina tumora

SUMMARY

THYROID NODULES AS PROGNOSTIC FACTORS IN PAPILLARY THYROID CARCINOMA

Anamarija Zrilić

Papillary thyroid carcinoma is the most common endocrine malignant tumor. It occurs 3- 4 times more frequently in females than in males and usually presents in the 20–50 year age group as an asymptomatic thyroid nodule. Although it often invades extrathyroid tissue and causes cervical lymph node metastasis, the prognosis is good. In most cases papillary thyroid carcinoma is a well-differentiated and slow-growing tumor with a favorable course and almost 90% of the patients can be cured. For a more specific prognosis in individual cases there are several prognostic factors: age, gender, tumor size, tumor grade, extrathyroid invasion, lymph node metastasis, and distant metastasis. Different combinations of these prognostic factors are used in several scoring systems which determine tumor stage and predict the clinical outcome. Tumor size is used in all of these scoring systems. It is considered to be a significant prognostic factor, since in tumors measuring 2 cm or more microscopic lymph node metastasis can be expected, and in those larger than 4 cm extrathyroid invasion and distant metastasis are more commonly present. Larger tumors have a worse prognosis, as they are associated with wider spread of the disease, lower disease-free survival, and higher mortality.

KEYWORDS: thyroid, thyroid nodule, papillary thyroid carcinoma, prognostic factors, tumor size

1. UVOD

1.1. ŠTITNJAČA

Štitnjača je endokrina žlijezda smještena u prednjem dijelu vrata, neposredno ispod grkljana. Sastoji se od dva postranična režnja povezana središnjim suženjem, isthmusom. Histološki, tkivo štitnjače građeno je od folikula. To su mjehurići nepravilna oblika obloženi jednoslojnim folikularnim epitelom, a ispunjeni želatinoznom tvari koloidom. Stanice folikularnog epitela leže na bazalnoj membrani i mogu biti različitog oblika (kubične, cilindrične, pločaste), ovisno o njihovom funkcionalnom stanju. Kubične stanice su pretežno sekretorne, cilindrične resorptivne, a pločaste se smatraju neaktivnima. Posebna vrsta stanica su parafolikularne C-stanice koje su veće i slabije obojene od folikularnih stanica na histološkim preparatima. One mogu biti uključene u folikularni epitel ili činiti odvojene nakupine između folikula. Cijela žlijezda je obavijena čahurom od rahlog vezivnog tkiva koja u unutrašnjost parenhima šalje pregrade, one se stanjuju i dopiru do svih folikula. Folikuli su obavijeni nježnim, neformiranim vezivnim tkivom, pretežno od retikulinskih vlakana između kojih se nalazi gusta mreža krvnih i limfnih kapilara.

Osnovna funkcija štitnjače je sinteza i lučenje tiroksina (T_4) i trijodtironina (T_3), peptidnih hormona koji utječu na brojne metaboličke procese u tijelu. Njihovo lučenje nadzire i kontrolira tireotropin (TSH) kojega luči adenohipofiza, a lučenje TSH je pod nadzorom hipotalamičnog hormona koji oslobađa tireotropin (TRH).

U folikulima štitnjače odvijaju se procesi sinteze, pohrane i sekrecije hormona.

Za sintezu hormona neophodan je jod koji se u unosi hranom. Pomoću sunosača natrija i joda prenosi se u folikularne stanice štitnjače preko bazalne membrane gdje se i oksidira. U isto vrijeme u folikularnim se stanicama sintetiziraju veliki glikoproteini tireoglobulini. Oni sadržavaju oko 70 aminokiselina tirozina koje su glavni supstrat za stvaranje hormona štitnjače. Oksidirani jod veže se za tirozin unutar tireoglobulina te dolazi do njegove organifikacije. Tirozin se najprije jodira u monojodtirozin, a zatim u dijodtirozin. Udruživanjem tih molekula nastaju hormoni T3 i T4 koji ostaju pohranjeni u tireoglobulinu unutar folikula. Sekrecija hormona započinje endocitozom tireoglobulina u folikularne stanice. Tamo se pod utjecajem proteaza iz njega oslobađaju tiroksin i trijodtironin koji zatim kroz bazalni dio stanice difundiraju u okolne kapilare. Hormoni se prenose krvlju vezani za proteine, a u ciljnim stanicama djeluju vežući se za unutarstanične receptore čime potiču transkripciju različitih gena.

Učinak hormona štitnjače je raznolik. Oni povećavaju staničnu metaboličku aktivnost, povećavaju intenzitet bazalnog metabolizma, pospješuju metabolizam ugljikohidrata i masti, imaju opće i specifične učinke na rast, imaju podražajni učinak na središnji živčani sustav, djeluju na krvožilni sustav, pojačavaju disanje i potrošnju kisika, potiču peristaltiku i potiču lučenje hormona iz drugih endokrinih žlijezda .

Štitnjača izlučuje i kalcitonin, hormon važan u metabolizmu kalcija. Njega sintetiziraju i izlučuju parafolikularne C-stanice, a djeluje na smanjenje plazmatske koncentracije kalcija.

1.2. KARCINOM ŠTITNJAČE

Karcinom štitnjače najčešći je zloćudni tumoru čovjekovog endokrinog sustava. Češće se pojavljuje u žena te je kod njih na 8. mjestu po učestalosti. Kod muškaraca se pojavljuje 3-4 puta rjeđe. U zadnjih nekoliko desetljeća njegova incidencija je znatno porasla, a mortalitet stagnira ili je u blagom padu. Smatra se da je porast incidencije većim dijelom posljedica unaprjeđenja dijagnostičkih postupaka, postupaka probira, ali i pretjeranog dijagnosticiranja. U SAD-u se tako incidencija karcinoma štitnjače od 1975. (4.9/100 000) do 2009. (14.3/100 000) gotovo utrostručila (1). Sličan trend pokazale su i europske zemlje kao što su Njemačka i Francuska (2). U Hrvatskoj je incidencija 2013. bila 13.4/100 000 (3). Smrtnost kao posljedica karcinoma štitnjače je relativno mala no to ovisi o tipu tumora. Najčešće se radi o diferenciranim karcinomima koje karakterizira spori rast i povoljan tijek.

Poznato je nekoliko rizičnih čimbenika koji mogu imati ulogu u nastanku karcinoma štitnjače. Osim ženskog spola i dobi između 40 i 50 godina, glavni čimbenik rizika za razvoj karcinoma je izlaganje ionizirajućem zračenju. Ono je osobito opasno u dječjoj dobi pa sva djeca ozračena u području vrata zahtijevaju dugogodišnje praćenje. Primijećeno je i da se karcinomi štitnjače češće pojavljuju u područjima s nedostatnim unosom joda. Također, važan čimbenik rizika su mutacije u određenim genima. One su povezane s nastankom tumora iz folikularnog epitela. U papilarnom karcinomu najčešće su radi o mutacijama gena BRAF, NTRK1 i kromosomskoj translokaciji kojom nastaje fuzijski gen RET/PTC. U folikularnim

karcinomima mogu se pronaći mutacije gena RAS te spojeni gen PAX8-PPAR (4). Za neke karcinome postoji obiteljska predispozicija. Jedan od takvih je medularni karcinom koji se može pojaviti u sklopu sindroma multiple endokrine neoplazije tip 2 (MEN2).

1.1. PATOHISTOLOŠKA KLASIFIKACIJA TUMORA ŠTITNJAČE

Većina tumora u štitnjači je primarna, epitelnog podrijetla, a više od 95% čine tumori podrijetla folikularnog epitela. Ovi tumori prema biološkom ponašanju mogu biti dobroćudni ili zloćudni, a prema podrijetlu se dijele na tumore podrijetla stanica folikula, tumore podrijetla C-stanica i tumore koji pokazuju diferencijaciju obiju skupina stanica.

Najčešći dobroćudni tumor štitnjače je folikularni adenom, a od zloćudnih tumora, koji u razvijenim zemljama čine 1% svih zloćudnih tumora, najčešći je papilarni karcinom (70- 80%). Slijede ga folikularni karcinom (10-15%), medularni karcinom (5-10%) i anaplastični karcinom (<5%). Svi tumori štitnjače učestaliji su u žena, a prikazuju se kao bezbolni čvor u žlijezdi koji je u slučaju zloćudnih tumora tipično „hladan“ pri scintigrafskom snimanju radioaktivnim jodom.(5-8)

Najčešća novotvorina štitnjače je folikularni adenom. To je dobroćudni tumor štitnjače folikularne građe, obavijen vezivnom čahurom. Adenom je najčešće solitaran, potpuno okružen čahurom i ne nalikuje okolnom parenhimu štitnjače. Građen je od manjih folikula u odnosu na zdravo tkivo žlijezde koje opisani čvor potiskuje. Adenomi mogu pokazivati različite histološke slike, pojedinačne ili u kombinaciji, pa razlikujemo normofolikularne (jednostavne), makrofolikularne

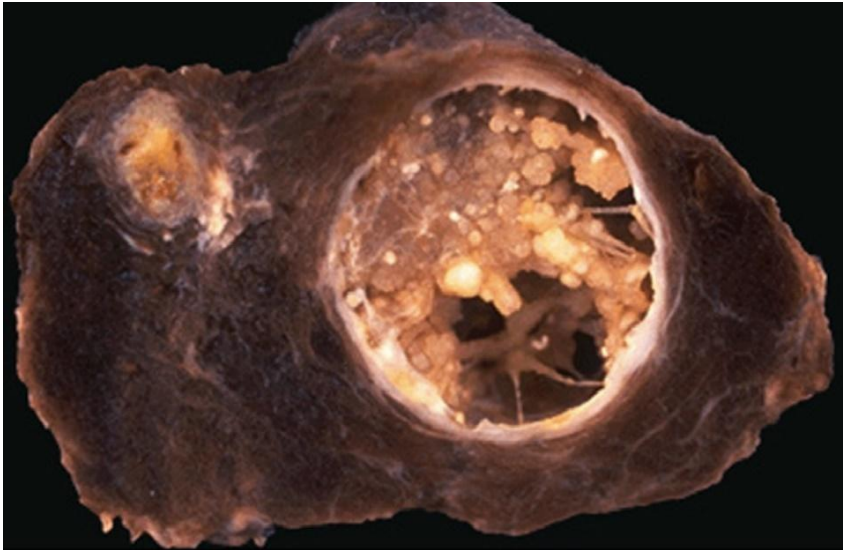
(koloidne), mikrofolikularne (fetalne) i trabekularne/solidne (embrionalne) adenome. Iako morfološke razlike mogu biti upadljive, biološko ponašanje je uvijek dobroćudno, mitotska aktivnost niska, dok su sekundarne degenerativne promjene (krvarenje, edem, fibroza, kalcifikacije, stvaranje kosti i cistične degeneracije) česte.(5)

Papilarne i folikularne karcinome nazivamo diferenciranim karcinomima štitnjače jer njihove stanice mogu nakupljati i metabolizirati jod kao i normalni tireociti. To njihovo svojstvo važno je kod dijagnostike i liječenja, a buduću da ovi karcinomi imaju slična biološka i klinička svojstva, liječe se istovjetno.

Papilarni karcinom štitnjače je tumor podrijetla folikularnog epitela. Može se pojaviti u bilo kojoj životnoj dobi, najčešći je između 20. i 50. godine života, a kod žena je tri do četiri puta učestaliji. Etiologija nastanka papilarnog karcinoma štitnjače nije u potpunosti razjašnjena, ali se povezuje s izloženošću zračenju. Brojna istraživanja nakon eksplozije nuklearne elektrane u Černobilu pokazala su karcinogeni učinak radioaktivnog zračenja na štitnjaču. Od nuklearne katastrofe u Fukushimi 2011.god. nije prošlo mnogo vremena no već postoje brojne studije o povećanju incidencije karcinoma štitnjače na tom području. Dok neke od njih porast incidencije izravno povezuju s utjecajem zračenja, druge tvrde da porast incidencije još uvijek nije tako drastičan te da je dijelom posljedica provođenja probira i prekomjerne dijagnostike (9,10).

Papilarni karcinom makroskopski se prezentira kao solidna, bjelkasto-siva tumorska masa koja je samo prividno oštro ograničena od okolnog tkiva, uz ponekad prisutne cistične promjene i žarišna ovapnjenja (*Slika 1.*). U okolnom

se parenhimu često nalaze i multipla žarišta tkiva tumora koja su u većine oboljelih samo mikroskopski vidljiva. U uznapredovalim slučajevima tumor probija čahuru žlijezde i širi se u okolne strukture.

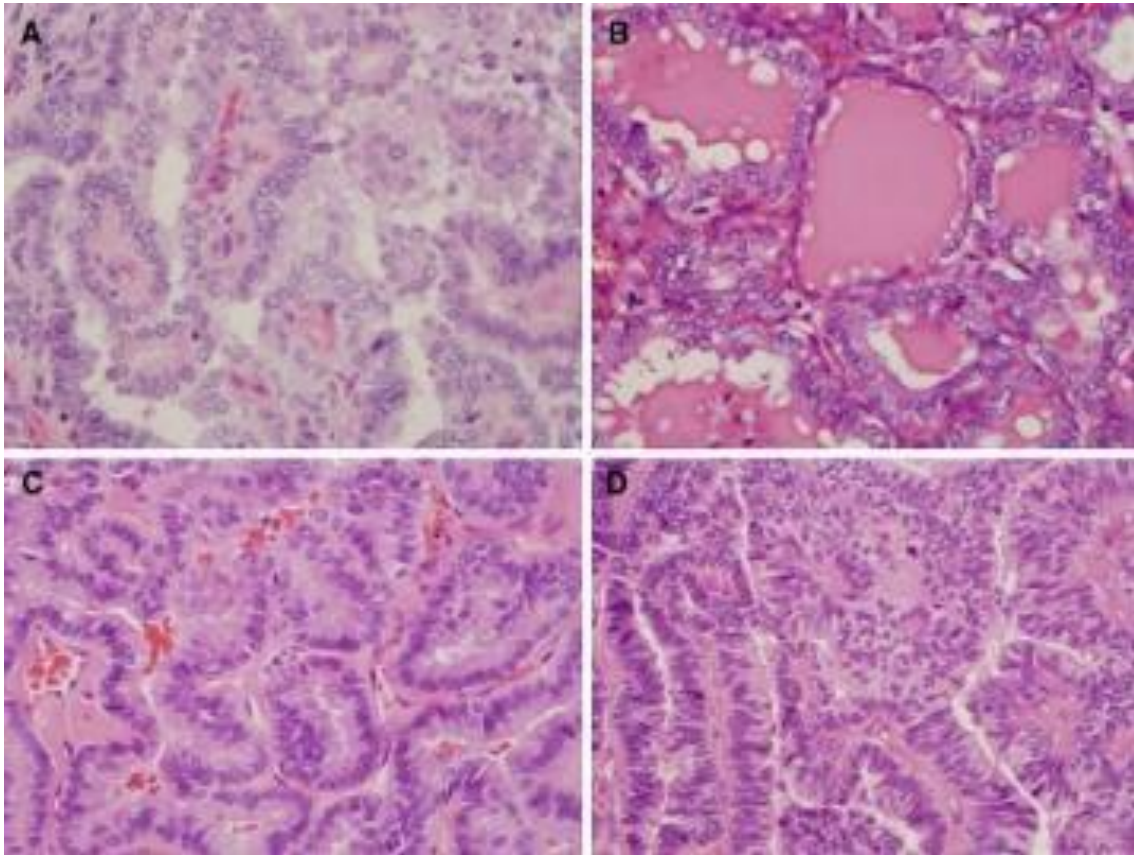


Slika 1. Makroskopski prikaz štitnjača i multiplih žarišta papilarnog karcinoma. Preuzeto: Wick MR. Pathology Outlines [slika s interneta]. [Pristupljeno 09.05.2018.]. Dostupno na: <http://www.pathologyoutlines.com/topic/thyroidpapillary.html>

Histološki, tumor je građen od razgranatih resica koje su građene od fibrovaskularne strome i na površini prekrivene jednorednim ili višerednim kubičnim do cilindričnim stanicama karakterističnog izgleda jezgara. Kromatin je fino raspršen, izgleda „mliječnog stakla“, a u jezgri se nalaze inkluzije koje označuju invaginaciju citoplazme, koja je oskudnija u odnosu na normalne folikularne stanice pa se vidi preklapanje jezgara susjednih stanica. Pločasta metaplazija je učestala, kao i kalcisferiti („psamomska tjelešca“), koji mogu biti prisutni uz stanice tumora, ili u njegovoj stromi. Stroma tumora može biti proširena umnoženim vezivnim tkivom i infiltrirana limfocitima, uz mjestimično

stvaranje limfatičnih folikula. (8)

S obzirom na histološku sliku tumora, uz njegov klasični podtip, postoji još i: folikularni, makrofolikularni, onkocitni, tumor svijetlih stanica, visokih stanica („tall cell“), cilindričnih stanica, difuzno-sklerozirajući i solidni podtip, a koji se od klasičnog podtipa razlikuju histološkom građom ili izgledom citoplazmi stanica tumora, dok je za sve podtipove karakterističan jednak izgled jezgara (*Slika 2.*). Od navedenih podtipova, difuzno- sklerozirajući podtip i podtip visokih stanica češće se agresivnije ponašaju.



Slika 2. Histološki podtipovi papilarnog karcinoma štitnjače. A) Klasičan podtip građen od resica s fibrovaskularnom stromom. B) Folikularni podtip. Folikuli su građeni od stanica s povećanim jezgrama i citološkim svojstvima papilarnog karcinoma. C) Podtip visokih stanica. Stanice tumora imaju 2-3 puta veću visinu nego širinu. D) Podtip cilindričnih stanica. Pseudostratificirane stanice tumora imaju uvećane jezgre koje se preklapaju. Preuzeto: Lloyd R V., Buehler D, Khanafshar E. Papillary Thyroid Carcinoma Variants. *Head Neck Pathol.* 2011;5(1):51–6.

Folikularna varijanta papilarnog karcinoma štitnjače dijelila se na invazivni i kapsulirani podtip. Incidencija kapsuliranog podtipa povećala se 2-3 puta zadnja 2 desetljeća i trenutno čini 10-20% svih karcinoma štitnjače u Europi i Sjevernoj Americi (11). Unatoč tomu što je njegovo ponašanje dobroćudno i što se genetski razlikuje od invazivnih tipova papilarnog karcinoma, do nedavno se liječio jednako kao i drugi papilarni karcinomi. Nakon analize patoloških i kliničkih osobitosti toga tumora, 2015. je promijenjena klasifikacija. Kapsulirani folikularni podtip papilarnog karcinoma (EFVPTC, prema eng. encapsulated follicular variant of papillary thyroid cancer) preimenovan je u neinvazivnu folikularnu neoplaziju štitnjače s osobinama jezgre sličnim papilarnom karcinomu (NIFTP, prema eng. noninvasive follicular thyroid neoplasm with papillary-like nuclear features). NIFTP se ne smatra karcinomom. Ne pokazuje mutacije karakteristične za papilarne karcinome, nije invazivan, ima povoljan tijek bolesti, a recidivi se očekuju u manje od 1% bolesnika u razdoblju od 15 godina. Dijagnoza se postavlja tek nakon tireoidektomije ili lobektomije i patohistološke analize pa daljnje liječenje nije potrebno. Procjenjuje se da će ova promjena klasifikacija izravno utjecati na 45 000 bolesnika godišnje. Trebala bi dovesti do smanjenja pretjeranog i nepotrebnog liječenja ovih neinvazivnih lezija te smanjiti psihološki teret bolesnika koji je vezan uz dijagnozu karcinoma.(11,12)

Poseban oblik papilarnog karcinoma je papilarni mikrokarcinom, odnosno karcinom promjera manjeg ili jednakog jednom centimetru, a koji se najčešće slučajno otkriju. Histološki, ovaj tumor ima karakterističnu sliku papilarnog karcinoma, a najčešće je smješten uz čahuru štitnjače, te neoštro ograničen, s

izraženom sklerozacijom strome. Ovaj se podtip papilarnog karcinoma rijetko očituje metastazama u limfne čvorove vrata.(8)

Papilarni karcinom štitnjače je sklon širenju unutar same žlijezde, u obliku malih žarišta, kao i lokalnoj invaziji vena i metastaziranju u regionalne limfne čvorove. Prognoza u pojedinačnim slučajevima ovisi o dobi, spolu te o veličini i diferenciranosti tumora, invaziji u okolne strukture, prisustvu metastaza u regionalne limfne čvorove i udaljenim metastazama. Izlječenje se može postići u više od 90% operiranih bolesnika.(8, 13)

Folikularni karcinom je tumor podrijetla folikularnog epitela koji histološki ne pokazuje promjene jezgara karakteristične za papilarni karcinom. Najučestaliji je u žena dobi između 50 i 60 godina, a etiološki se povezuje s nedostatnim unosom joda i povećanom izloženosti radioaktivnom zračenju. Makroskopski je najčešće očajuren, okrugao do ovalan, žućkasto-sive do smeđe boje. Uobičajeno je većeg promjera od jedanog centimetra, a prema histološkom izgledu tumorskih stanica razlikuju se, uz klasični podtip, i onkocitni podtip (oksifilni, Hürtle cell) i podtip svijetlih stanica (5,8). Klinički se najčešće prezentira kao bezbolni čvor u štitnjači. Učestalost metastaziranja u istostrane limfne čvorove vrata nalazi se u manje od 5% bolesnika, dok su udaljene metastaze prisutne u 20% oboljelih, najčešće u plućima i kostima. Prognoza ovisi o stupnju invazivnosti tumora: smrtnost bolesnika u skupini s minimalno invazivnim oblikom iznosi 3-5%, a u skupini sa široko invazivnim 50%.(8)

Medularni karcinom je tumor podrijetla C-stanica štitnjače. Približno 25% medularnih karcinoma pripada nasljednom obliku tumora s mutacijom protoonkogena RET. Pojavljuju se sporadično i u sklopu MEN2 sindroma. Sporadični oblik tumora učestao je u petom desetljeću života. Klinički se najčešće prikazuje kao bezbolan čvor, a u trenutku dijagnosticiranja približno 50% bolesnika ima metastaze u limfnim čvorovima, dok se udaljene metastaze nalaze u oko 15% bolesnika. Makroskopski se najčešće radi o oštro ograničenoj, neočahurenoj tvorbi bijelo-sive do žućkaste boje. Histološki, tumor je građen od tračaka, gnijezda ili trabekula poligonalnih, okruglih ili vretenastih stanica između kojih se vide različito široki tračci fibrovaskularne strome i nakupine amiloida. Stanice sintetiziraju kalcitonin koji služi i kao tumorski biljeg u praćenju bolesnika. Ukupno 5-godišnje preživljenje bolesnika s medularnim karcinomom iznosi približno 80%.⁽⁸⁾

Anaplastični karcinom je izrazito zloćudan tumor štitnjače koji se najčešće javlja u starijoj životnoj dobi. Klinički se očituje kao brzorastuća tvorba povezana s promuklošću, poremećajima gutanja, paralizom glasnica, bolovima u vratu i otežanim disanjem. Prilikom dijagnosticiranja, često je prisutna lokalna invazija u anatomske bliske strukture, dok su metastaze u regionalnim limfnim čvorovima i udaljene metastaze prisutne u više od 40% bolesnika. Makroskopski se najčešće radi o većoj bjelkasto-smečkastoj tvorbi infiltrativnog rasta u samoj žlijezdi i prema okolnim strukturama unutar koje se vide područja nekroze i krvarenja. Histološki je tumor građen od nakupina vretenastih, pleomorfnih orijaških i epiteloidnih stanica. Prognoza bolesnika s opisanim tumorom ovisi o veličini tumora i

zahvaćenosti okolnih struktura, a medijan preživljenja iznosi 2,5 do 6 mjeseci.(8)

Za ocjenu stadija svih karcinoma štitnjače danas se najčešće koristi TNM (tumor, limfni čvor, metastaze prema eng. tumor, node, metastasis) klasifikacija (*Tablica 1., Tablica 2.*)

U štitnjači se mogu pronaći i tumori neepitelnog podrijetla. U njih spadaju limfomi, plazmocitomi i sarkomi (14).

Tablica 1. TNM klasifikacija karcinoma štitnjače

PRIMARNI TUMOR (T)	
Tx	primarni tumor se ne može opisati
T0	nema primarnog tumora
T1	tumor <2 cm, ograničen na štitnjaču
T1a	tumor <1 cm, ograničen na štitnjaču
T1b	tumor >1 cm i <2 cm, ograničen na štitnjaču
T2	tumor >2 cm i <4 cm, ograničen na štitnjaču
T3	tumor >4 cm ili bilo koji tumor s minimalnim širenjem izvan štitnjače
T4a	umjereno uznapredovala bolest; tumor prodire kroz kapsulu štitnjače i zahvaća potkožno meko tkivo, grkljan, dušnik, jednjak ili rekurenti laringealni živac
T4b	jako uznapredovala bolest; tumor zahvaća prevertebralnu fasciju, karotidnu arteriju ili medijastinalne krvne žile
LIMFNI ČVOROVI (N)	
Nx	zahvaćanje regionalnih limfni čvorovi se ne može opisati
N0	nema metastaza u regionalnim limfnim čvorovima
N1	metastaze u regionalnim limfnim čvorovima
N1a	metastaze u VI. skupinu limfnih čvorova
N1b	metastaze u istostranim, obostranim i nasuprotnim limfnim čvorovima (skupine I., II., III., IV. ili V.) ili u retrofaringealnim ili gornjim medijastinalnim limfnim čvorovima
UDALJENE METASTAZE (M)	
M0	nema udaljenih metastaza
M1	postoje udaljene metastaze

Tablica 2. Klinički stadiji diferenciranih karcinoma štitnjače

	Bolesnik <45 godina	Bolesnik >45 godina
Stadij 1	Bilo koji T, N, M0	T1, N0, M0
Stadij 2	Bilo koji T, N, M1	T2, N0, M0
Stadij 3		T3, N0, M0
Stadij 4A		T1-3, N1a, M0
		T4a, N0, M0
		T4a, N1a, M0
		T1, N1b, M0
		T2, N1b, M0
		T3, N1b, M0
		T4a, N1b, M0
Stadij 4B		T4b, bilo koji N, M0
Stadij 4C		Bilo koji T, N, M1

1.2. PAPILARNI KARCINOM ŠTITNJAČE

Papilarni karcinom najčešći je karcinom štitnjače u odraslih i u djece. Sporo raste, ima povoljan tijek i dobru prognozu, a 10-godišnje preživljenje iznosi 90% (15). Klinički se očituje kao bezbolni palpabilni čvor u štitnjači, nekad prvi znak mogu biti povećani regionalni limfni čvorovi radi metastaza. Papilarni karcinom rano metastazira u limfne čvorove no to ne utječe bitno na prognozu bolesti. Može se širiti i u lokalne strukture vrata i imati udaljene metastaze, najčešće u plućima i kostima. U današnje vrijeme sve se više karcinoma otkiva ultrazvukom, prije nego dosegnu veličinu koja bi se mogla palpirati. Incidencija papilarnog mikrokarcinoma štitnjače (manjeg od 1 cm) neprestano raste i on čini gotovo 50% novodijagnosticiranih papilarnih karcinoma. Trenutno ne postoji jedinstveni stav stručnjak o njegovoj važnosti i o pristupu liječenju.

Dijagnoza papilarnog karcinoma štitnjače postavlja se na temelju ultrazvuka i citološke punkcije. Svaki čvor veći od 1 cm potrebno je punktirati i napraviti citološku analizu punktata. Čvorovi manji od 1 cm u pravilu se ne punktiraju osim ako nemaju više ultrazvučno suspektnih obilježja. Potrebno je ultrazvukom pregledati i limfne čvorove vrata radi otkrivanja metastaza, a ukoliko se nađe suspektan limfni čvor i on se punkтира. Nalaz tumorskog biljega tireoglobulina u punktatu limfnog čvora potvrđuje dijagnozu metastaze karcinoma štitnjače. Od ostalih dijagnostičkih metoda koriste se višeslojna kompjuterizirana tomografija (MSCT, prema eng. multislice computed tomography) i magnetna rezonancija (MR). One se prvenstveno upotrebljavaju kod većih invazivnih karcinoma koji zahvaćaju okolne strukture vrata.

Osnova liječenja papilarnog karcinoma štitnjače je kirurško liječenje i radiojodna ablacija. Postoje polemike oko opsega kirurškog zahvata kojeg je potrebno napraviti. Većina stručnjaka se slaže da je kod tumora većih od 1 cm potrebno napraviti totalnu tireoidektomiju. Međutim, kod pacijenata sa solitarnim tumorima manjim od 1 cm bez lokalnih metastaza i metastaza u limfnim čvorovima moguće je napraviti i samo lobektomiju štitnjače no takav postupak čini praćenje bolesnika zahtjevnijim. Nakon totalne tireoidektomije manja je incidencija recidiva bolesti, a olakšava i postoperativno praćenje pacijenata i otkrivanje recidiva scintigrafijom i razinom serumskog tireoglobulina. Ukoliko postoje metastaza u limfnim čvorovima vrata potrebno je u istom aktu napraviti disekciju vrata. Najčešće se radi disekcija lateralnih regija vrata II-V. Različita su mišljenja o profilaktičkoj disekciji centralnih čvorova u vratu no ona se, zbog velikog rizika oštećenja okolnih struktura, za sada ne radi (16). Nakon kirurškog zahvata slijedi radiojodna ablacija ostatnog tkiva štitnjače. Radioaktivan jod uništava zaostalo tkivo štitnjače kao i stanice dobro diferenciranog papilarnog karcinoma koje nakupljaju jod. Radiojodna ablacija je indicirana u svih pacijenata s papilarnim karcinomom osim u onih s niskim rizikom recidiva. Primjenjuje se obično 4 tjedna nakon totalne tireoidektomije, u stanju jatrogene hipotireoze ($TSH > 30 \text{ mU/l}$). Tako visok TSH stimulira nakupljanje joda-131 u stanicama ostatnog tkiva štitnjače ili u eventualnim metastazama. Radioaktivni jod se po potrebi primjenjuje i više puta nakon ablacije za liječenje lokalnih i udaljenih metastaza. (4)

Bolesnicima se nakon totalne tireoidektomije i radiojodne ablacije uvodi supresijska terapija levotiroksinom. Njome se razina TSH održava niskom i time

smanjuje rizik od recidiva bolesti. Praćenje bolesnika potrebno je provoditi redovitim kliničkim pregledima svakih 6-12 mjeseci. Oni uključuju određivanje tumorskih biljega tireoglobulina (Tg) i antitireoglobulinskih protutijela (TgA), ultrazvuk vrata i dijagnostičku scintigrafiju jodom-131. Prema potrebi koriste se i druge radiološke i nuklearno-medicinske pretrage. (4)

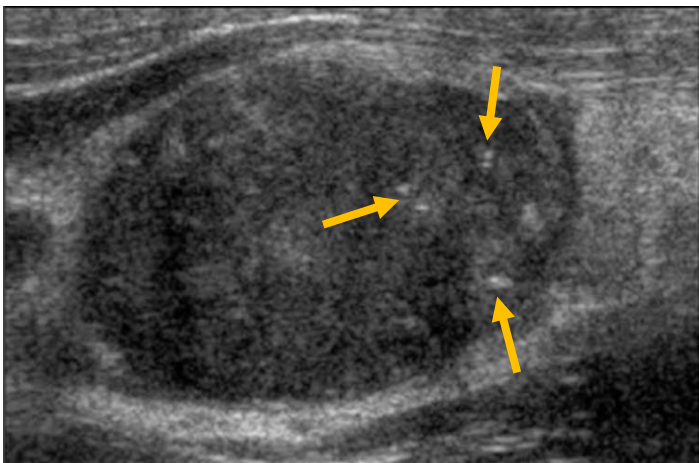
Zadnja dva desetljeća razvijeno je nekoliko klasifikacija kojima se može odrediti stadij bolesti i prognoza diferenciranih karcinoma štitnjače. Za sada se niti jedna od klasifikacija njih pokazala boljom od drugih. Najčešće se koriste UICC/AJCC TNM (Međunarodno udruženje za kontrolu zloćudnih tumora/ Američko udruženje protiv zloćudnih tumora, prema eng. The Union for International Cancer Control/ American Joint Committee on Cancer TNM), AMES (dob, metastaze, proširenost, veličina, prema eng. Age, Metastases, Extent, Size), MACIS (metastaze, dob, obujam resekcije, invazija, veličina, prema eng. Metastases, Age, Completeness of Resection, Invasion, Size) , AGES (dob, stupanj diferencijacije, širenje izvan štitnjače, veličina, prema eng. Age, Grade, Extrathyroid spread, Size) i EORTC (Europsko udruženje za istraživanje i liječenje karcinoma, prema eng. European Organization for Research and Treatment of Cancer). Sve one koriste slične prognostičke parametre, a to su, između ostalih, spol, dob, veličina tumora, lokalna invazija, metastaze u regionalne limfne čvorove i udaljene metastaze. Na temelju njih bolesnici se svrstavaju u skupine niskorizičnih ili visokorizičnih za povratak bolesti. (17)

2. DIJAGNOSTIKA

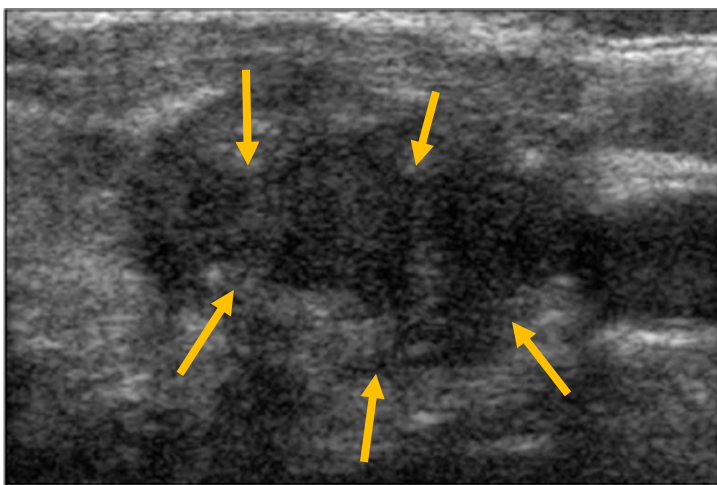
Dijagnoza papilarnog karcinoma štitnjače najčešće se postavlja na temelju ultrazvučnog nalaza i nalaza citološke punkcije čvora u štitnjači, a posumnjati se može već na temelju anamnestičkih podataka i fizikalnog pregleda. Anamnestički podaci koji govore o postojanju riziku za nastanak papilarnog karcinoma su: izlaganje ionizirajućem zračenju u području vrata, prethodna hemitireoidektomija radi karcinoma štitnjače, postojanje bilo kojega karcinoma štitnjače u obiteljskoj anamnezi te disfonija, disfagija i dispneja. Fizikalnim pregledom ponekad je moguće ispalpirati čvor u štitnjači. Čvorovi čvršće konzistencije i fiksirani čvorovi imaju lošiju prognostičku vrijednost. Osim njih, mogu se pronaći i uvećani vratni limfni čvorovi radi metastaza. Povećani limfni čvorovi nekada mogu biti i prvi znak bolesti.(18, 19)

Dijagnoza papilarnog karcinoma štitnjače sve češće se postavlja bez postojanja fizikalnog nalaza, slučajnim nalazom na ultrazvuku. Ultrazvuk je najbolja i najpristupačnija dijagnostička metoda za ispitivanje morfologije štitnjače. Njome se čvor u štitnjači može pronaći u velikom postotku opće populacije. Čvor se pronalazi kod 10% 25-godišnjaka, a taj postotak raste do gotovo 55% kod žena starijih od 70 godina (20). Postojalo je uvriježeno mišljenje da je samo 5% čvorova u štitnjači zloćudno, ali nova istraživanja pokazuju da je taj broj gotovo trostruko veći (14,9%). Moguće objašnjenje ovog porasta je uporaba citološke punkcije kojom se testiraju nepalabilni čvorovi otkriveni ultrazvukom koji se ranije možda nikada ne bi klinički očitovali niti bi imali ikakvu kliničku važnost (21).

Ultrazvukom nije moguće pouzdano dokazati da se radi o malignom čvoru u štitnjači, ali postoje ultrazvučna obilježja koja mogu na to upućivati. Suspektna obilježja čvorova su hipoehogenost, nepravilni rubovi, mikrokalcifikacije i pojačana prokrvljenost čvora na obojenom dopleru (*Slika 3.*, *Slika 4.*). Također, čvorovi čija je visina veća od širine imaju veću vjerojatnost biti maligni (20). Veličina čvora nema prediktivnu vrijednost, veći čvorovi nisu češće zloćudni od manjih. Ipak, smjernice Europskog udruženje za štitnjaču (ETA, prema eng. European Thyroid Association) i Američkog udruženje za štitnjaču (ATA, prema eng. American Thyroid Association) preporučuju punkciju i citološku analizu punktata čvorova većih od 1 cm. Čvorove koji su manji od 1 cm potrebno je punktirati ako imaju 2 ili više ultrazvučno suspektnih obilježja, ako postoji znakovi ekstrakapsularnog širenja tumora ili metastaza u limfnim čvorovima vrata, ili ako u bolesnikovoj anamnezi postoje rizični čimbenici za karcinom štitnjače (18,19). Kod pacijenata koji imaju multiple čvorove u štitnjači preporučuje se napraviti punkciju samo onih koji imaju najviše ultrazvučno suspektnih obilježja. Ranije se smatrala da se s povećanjem broja čvorova u štitnjači smanjuje rizik za njihovu malignost, no nova istraživanja su pokazala drugačije. Bolesnici s multiplim čvorovima imaju jednaku vjerojatnost imati karcinom štitnjače kao i oni sa solitarnim čvorom (22, 23). U otkrivanju malignih limfnih čvorova pomaže i nova ultrazvučna dijagnostička metoda – elastografija. Njome se procjenjuje konzistencija čvora, a čvorovi čvršće konzistencije imaju veću vjerojatnost biti maligni. Ova metoda ima visoku osjetljivost i specifičnost za otkrivanje malignih čvorova, no ima svoja ograničenja. Ne može se koristiti kod čvorova manjih od 8 mm, čvorova s grubljim calcifikacijama i cističnih čvorova (20).



Slika 3. Ultrazvučni nalaz hipoehogenog čvora u štitnjači s mikrokalcifikacijama (označene strelicama), tipično za papilarni karcinom štitnjače. Modificirano prema: Chan BK, Desser TS, McDougall IR, Weigel RJ, Jeffrey RB. Common and uncommon sonographic features of papillary thyroid carcinoma. J Ultrasound Med. 2003;22(10):1083–90.



Slika 4. Ultrazvučni nalaz hipoehogenog čvora u štitnjači (papilarnog karcinoma) s tipično nepravilnim rubovima (označeni strelicama). Modificirano prema: Chan BK, Desser TS, McDougall IR, Weigel RJ, Jeffrey RB. Common and uncommon sonographic features of papillary thyroid carcinoma. J Ultrasound Med. 2003;22(10):1083–90.

U trenutku postavljanja dijagnoze, u 20-50% pacijenata s papilarnim karcinomom štitnjače ultrazvučno se mogu pronaći metastaze u vratnim limfnim čvorovima. Ultrazvučna obilježja metastatskih limfnih čvorova su: gubitak hilusa, hipoehogenost, okrugao oblik, cistične promjene, kalcifikacije i periferna vaskularizacija na obojenom dopleru. U obzir treba uzeti i lokalizaciju suspektnih limfnih čvorova. Metastaze se češće nalaze u regijama vrata III, IV i VI, nego u regijama II i V. Elastografija kao ultrazvučna metoda za procjenu tvrdoće, može se koristiti i kod procjene limfnih čvorova. Niti jedno od navedenih obilježja nema adekvatnu senzitivnost da bi se sa sigurnošću moglo potvrditi postojanje metastaza. Za potvrdu malignosti limfnog čvora potrebno je napraviti citološku punkciju pod kontrolom ultrazvuka i u punktatu odrediti razinu tumorskog biljega tireoglobulina.

Njegova prisutnost potvrđuje nalaz metastaza u limfnom čvoru. (19, 20)

U citološkom nalazu punkcije papilarnog karcinoma štitnjače nalaze se pločaste, sincicijalne, vrtložaste i papilarne nakupine atipičnih stanica s mjestimice izraženim intranuklearnim citoplazmatskim inkluzijama. Mogu biti prisutne i multinuklearne orijaške stanice, nešto makrofaga ili atipični koloid u obliku tračaka nejednake debljine. U folikularnoj varijanti papilarnog karcinoma pronalaze se pločaste ili acinarne nakupine atipičnih stanica prozračnog kromatina i zadebljelih nuklearnih membrana, a kod varijante „tall cell“ papilarnog karcinoma nalaze se izdužene atipične stanice s oštro ograničenom oksifilnom citoplazmom i intranuklearnim citoplazmatskim inkluzijama (24). Iako su intranuklearne

citoplazmatske inkluzije bitne za postavljanje dijagnoze papilarnog karcinoma, one nisu specifične. Mogu se pronaći i kod niza drugih entiteta kao što su karcinom Hurthleovih stanica, medularni ili anaplastični karcinom, folikularni tumor, hijalinizirajući trabekularni adenom ili Hashimotov tireoiditis. Citološka svojstva papilarnog karcinoma štitnjače preklapaju se s brojnim drugim dobroćudnim i zloćudnim promjenama u štitnjači. To često dovodi do lažno pozitivne citološke dijagnoze pa se konačna dijagnoza postavlja tek patohistološkom analizom uzorka tumora nakon operativnog zahvata. (24)

Scintigrafija štitnjače se ne koristi rutinski za procjenu čvorova u štitnjači, osim u slučaju pacijenata s niskim ili nemjerljivim TSH-om i onih s multinodularnom strumom ili ektopičnim tkivom štitnjače. Može se izvoditi uz primjenu Tc-99m pertehnetata ili joda-123. Funkcionalni („topli“ ili „vrući“) čvorovi na scintigrafiji vrlo su rijetko maligni i ne zahtijevaju citološku punkciju, nefunkcionalni („hladni“) čvorovi imaju rizik 3-15% biti zloćudni. (18)

MR i MSCT se, također, ne rabe rutinski u procjeni čvorova u štitnjači. Oni se koriste u slučaju velikih, invazivnih karcinoma, koji zahvaćaju okolne strukture vrata, kako bi se utvrdila njihova proširenost. (18)

3. PROGNOŠTIČKI ČIMBENICI PAPILARNOG KARCINOMA ŠTITNJAČE

Prognoštički čimbenici u papilarnom karcinomu štitnjače mogu biti pokazatelji ukupnog preživljenja i pokazatelji vjerojatnosti recidiva bolesti. Dijelimo ih u 4 skupine: osobitosti bolesnika, prognoštički faktori temeljeni na prijeoperacijskoj, intraoperacijskoj i postoperacijskoj procjeni (25). Osobitosti bolesnika koje se smatraju prognoštičkim faktorima su dob i spol; osobe koje su u trenutku dijagnoze starije od 45 godina ili su muškog spola imaju lošiju prognozu jer se kod njih češće pojavljuju agresivniji tipovi karcinoma (26, 27). Veličina tumora, istovremena prisutnost tumora na više mjesta unutar štitnjače (multifokalnost), postojanje metastaza u vratnim limfnim čvorovima i udaljene metastaze su prognoštički čimbenici temeljeni na prijeoperacijskoj obradi, a najbolje se ocjenjuju ultrazvukom, MSCT-om i MR-om. Veličina tumora može ukazivati na postojanje drugih čimbenika rizika. S porastom veličine tumora raste učestalost lokalne invazije karcinoma kao i regionalnih i udaljeni metastaza. Metastaze u vratnim limfnim čvorovima i udaljene metastaze sugeriraju veći stupanj proširenosti bolesti, a time i nepovoljniji ishod (25). Prognoštički čimbenici temeljeni na intraoperacijskoj procjeni su širenje tumora izvan štitnjače i širenje tumora izvan limfnih čvorova na susjedne organe. Ukoliko se tijekom operacije procjeni da je tumor zahvatio kapsulu i proširio se izvan štitnjače ili izvan limfnog čvora, bolesnikova prognoza je lošija; lokalna invazija govori u prilog većoj agresivnosti tumora (28, 29). Postoperativna procjena uključuje patološka i molekularna ispitivanja, a prognoštički čimbenici su histološki podtip karcinoma i indeks stanične proliferacije (Ki-67). Podtip visokih stanica i difuzno-

sklerozirajući podtip papilarnog karcinoma agresivnijeg su ponašaju (30), a viši proliferacijski indeks povezuje se sa slabijom prognozom jer označuje veću mitotsku aktivnost stanica karcinoma, a time i njihov viši maligni potencijal (31).

Na temelju prognostičkih čimbenika razvijeno je nekoliko klasifikacijskih sustava kojima se može odrediti stadij bolesti i prognoza za svakog pojedinog bolesnika s papilarnih karcinoma štitnjače. Najčešće korišten je TNM, no postoje i drugi kao što su MACIS, AMES i EORTC klasifikacija. Svi oni koriste slične kombinacije prognostičkih faktora (*Tablica 3.*). TNM klasifikacija koristi veličinu i proširenost primarnog tumora, zahvaćanje regionalnih limfnih čvorova i postojanje udaljenih metastaza u kombinaciji s dobi bolesnika. Na temelju tih pokazatelja svrstava bolesnike u jedan od 4 stadija bolesti. MACIS klasifikacija dijeli bolesnike u 4 rizične skupine na temelju udaljenih metastaza, dobi, lokalne invazije, veličine tumora i vrste operacije. EORTC koristi dob, invaziju kapsule i postojanje udaljenih metastaza i svrstava bolesnike u 5 rizičnih skupina. AMES klasifikacija dijeli bolesnike u skupinu nisko-rizičnih i visoko-rizičnih pacijenata koristeći se dobi, postojanjem udaljenih metastaza, lokalnom invazijom i veličinom tumora. Postoji studija koja je evaluirala ova 4 klasifikacija sustava. TNM, MACIS i EORTC pokazali su se značajni u predviđanju ishoda bolesti i među njima nije postojala bitna razlika dok je AMES klasifikacija imala nešto slabiji rezultat, vjerojatno iz razloga što bolesnike dijeli u samo dvije rizične skupine.(32)

Tablica 3. Usporedba prognostičkih čimbenika korištenih u tri klasifikacijska sustava.

	TNM	MACIS	AMES
HISTOLOŠKI TIP TUMORA	papilarni folikularni medularni anaplastični	papilarni	papilarni folikularni
DOB	<45 godina >45 godina	kontinuirana	<40 godina/ >40 godina žene <50 godina/ >50 godina muškarci
SPOL	ne	ne	da
VELIČINA TUMORA	<1 cm 1-4 cm >4 cm	kontinuirana	ne
LOKALNO ŠIRENJE	da	da	da
KOMPLETNOST RESEKCIJE	ne	da	ne
METASTAZE U LIMFNIM ČVOROVIMA	da	ne	ne
UDALJENE METASTAZE	da	da	da

Ultrazvuk je, zbog svoje široke dostupnosti, neinvazivnosti, pouzdanosti i povoljnosti, najpogodnija metoda za ispitivanje morfologije štitnjače i čvorova u njoj. Ako se nalazom citološke punkcije potvrdi da je čvor u štitnjači papilarni karcinom, ultrazvukom se mogu ispitati karakteristike tumora koje ukazuju na razinu njegovog malignog potencijala. Te karakteristike su veličina tumora, istovremeno postojanje tumora na više mjesta, udaljenost tumora od kapsule štitnjače i oblik čvora (33). Najznačajniji prediktivni čimbenik među njima i jedini koji je svrstan u neovisne prognostičke faktore je veličina čvora. Istovremeno postojanje tumora na više mjesta unutar štitnjače je kao prognostički čimbenik sporno, a ostalima se, za sada, ne pridaje važnost.

3.1. VELIČINA TUMORA

Veličina čvora u štitnjači, tj. tumora koristi se kao prognostički pokazatelj u većini klasifikacijskih sustava. U TNM klasifikaciji postoje 2 granične vrijednosti, 2 cm i 4 cm (T1 su manji od 2 cm, T2 od 2 do 4 cm, a T3 veći od 4 cm). U AMES klasifikaciji granična vrijednosti između pacijenata s niskim i visokim rizikom je 5 cm, a u većini pojedinačnih istraživanja 4 cm se uzima kao granica iznad koje bolesnici imaju značajnije lošiju prognozu (25, 34, 35).

Veličina tumora u papilarnom karcinomu štitnjače pokazatelj je vjerojatnosti povrata bolesti i ukupnog preživljenja, no sva istraživanja ne pokazuju tako. Ito i suradnici (2007.god.) (34) su istraživali i ocjenjivali prediktivnu vrijednost TNM klasifikacijskog sustava. U istraživanje je bilo uključeno 1740 bolesnika koji su operirani radi papilarnog karcinoma, a srednje vrijeme praćenja iznosilo je 12.1 godina. Rezultati su pokazali da je veličina tumora veća od 4 cm značajni samostalni prognostički čimbenik za recidiv bolesti, ali ne i za ukupno preživljenje. Cheem i suradnici (2006.god.) (36) su u svojoj studiji podijelili 174 bolesnika u 5 skupina prema veličini tumora, a njihovo srednje vrijeme praćenja bilo je 130 mjeseci. Analizom rezultata nije pronađena korelacija između veličine tumora i vjerojatnosti recidiva bolesti. Broj recidiva i smrtnost pokazala se sličnom za sve skupine veličina tumora.

Većina studija ipak govori suprotno. Jukkola i sur. (2004.god.) (17) proveli su istraživanje na 499 bolesnika s diferenciranim karcinomima štitnjače koji su praćeni u prosjeku 8.7 godina. 73% sudionika imalo je papilarni karcinom, a

rezultati su pokazali da veći tumori imaju veću vjerojatnost recidiva i lošije ukupno preživljenje (17). Isto potvrđuje i studija Londera i sur. (2015.god.) (32) u koju je uključeno 1350 pacijenata s papilarnim karcinomom štitnjače srednjeg vremena praćenja 7.9 godina. Među drugim prognostičkim čimbenicima, veličina tumora pokazala se kao značajan pokazatelj i vjerojatnosti recidiva i smrtnosti. U prilog govori i manja retrospektivna studija Gulcelika i suradnika (2012.god.)(37). U njoj je 101 bolesnik s diferenciranim karcinomom štitnjače praćen srednjim vremenom od 10.2 godine. Veličina tumora pokazala se kao relevantni pokazatelj i recidiva i ukupnog preživljenja. Lang i suradnici (2007.god.)(38) su u svojem istraživanju analizirali 766 pacijenata s diferenciranim karcinomima štitnjače koje su pratili u prosjeku 118 mjeseci. 589 sudionika imalo je papilarni, a 171 folikularni karcinom. Analizom rezultata dobivena su 4 neovisna prognostička čimbenika za ukupno preživljenje pacijenata s papilarnim karcinomom: dob, veličina tumora, lokalno širenje tumora i obujam operacije. 3.5 cm smatrana je graničnom veličinom tumora iznad koje se preživljenje značajnije smanjuje (38). Veličina tumora pokazala se kao važan pokazatelj vjerojatnosti povrat bolesti i u metaanalizi Guoa i Wanga (2014.god.) (39) kojom je obuhvaćeno 7048 pacijenata s papilarnim karcinomom. Iako recidiv bolesti ne utječe bitno na ukupno preživljenje, a prognoza nakon reoperacija je i dalje dobra, postupci ponovnog liječenja nesumnjivo smanjuju kvalitetu života bolesnika i čine teret i njemu i zdravstvenom sustavu zbog čega je važno voditi računa o smanjenju recidiva i pažljivo pratiti bolesnika (39).

Svaka veličina čvora nosi određenu prognostičku vrijednost i pomaže pri odluci o

terapijskom postupku. Tumori manji od 1 cm (mikrokarcinomi) imaju vrlo dobru prognozu. Yu i suradnici (2011.god.) objavili su veliku retrospektivnu studiju (40) u kojoj je analizirano 18 455 slučajeva papilarnih mikrokarcinoma štitnjače. Dobiveno 10- godišnje i 15-godišnje je preživljenje 99.5% i 99.3%, a među umrlima od papilarnog mikrokarcinoma 92% njih je imalo 2 ili više rizičnih čimbenika. To je dovelo do zaključka da papilarni mikrokarcinomi imaju izvrsno preživljenje, ali da treba voditi računa o pridruženim rizičnim čimbenicima te, kod slučajeva u kojima oni postoje, birati agresivnije liječenje. Ito i suradnici (2010.god) (41) su u svom istraživanju usporedili tijek bolesti pacijenata s mikrokarcinomima koji su bili podvrgnuti totalnoj tireoidektomiji (1055 pacijenata) i onih koji su u početku bili samo praćeni (340 pacijenata). Prosječno vrijeme praćenja bilo je 74 mjeseca. U skupini praćenih, rast od 3 mm ili više zabilježen je u 6.4% sudionika unutar 5 godina, te 15.9% unutar 10 godina. Metastaze u regionalnim limfnim čvorovima pojavile su se u 1.4% pacijenata unutar 5 i 3.4% pacijenata unutar 10 godina (41). Budući da je prognoza nakon operacije dobra i za one mikrokarcinome koji su narasli i kod kojih su se pojavile metastaze u regionalnim limfnim čvorovima, tumori manji od 1 cm ne zahtijevaju neposredno liječenje ako nemaju dodatnih rizičnih čimbenika. Potrebno ih je samo redovito pratiti, a 1 cm uzima se kao granična vrijednosti iznad koje se izvodi operativni zahvat. (42)

Veličina tumora veća od 2 cm pokazala se kao najvažniji prediktor postojanja mikroskopskih metastaza u regionalnim limfnim čvorovima u osoba kod kojih one nisu klinički i ultrazvučno dokazane. U istraživanju Itoa i suradnika (2013.god.)

(43) analizirano je 3219 pacijenata s papilarnim karcinomom štitnjače bez klinički uočljivih metastaza. Njih čak 73% s tumorom većim od 2 cm imalo je metastaze u centralnim, a 69% u lateralnim vratnim limfnim čvorovima. Ispitanici su praćeni u prosjeku 139 mjeseci što je pokazalo kako tumori veći od 2 cm imaju i veću vjerojatnosti recidiva bolesti u vratne limfne čvorove dok povezanost s recidivima u udaljene organe nije dokazana. Slično su dobili Noda i suradnici (2015.god.) (44) u svom retrospektivnom istraživanju na 246 pacijenata s papilarnim karcinomom kojima preoperativno nisu dokazane metastaze u vratnim limfnim čvorovima. Kod tumora većih od 2 cm pronađene su mikroskopske metastaze u regionalnim limfnim čvorovima u 74% pacijenata te je pokazano kako su one bitan prognostički pokazatelj za recidive i preživljenje kod pacijenata starijih od 45 godina.

Granična vrijednost veličine tumora od 4 cm najznačajniji je prognostički pokazatelj koji utječe na vjerojatnost recidiva bolesti i na smrtnost. Tumori veći od 4 cm imaju znatno lošiju prognozu nego oni manji od 4 cm. Vrlo često kod tako velikih tumora već postoji invazija kapsule štitnjače i lokalno širenje bolesti što se prijeoperacijskom obradom ne može dokazati. Također, kod njih se češće mogu naći i udaljene metastaze. Zbog sklonosti lokalnoj invaziji i udaljenim metastazama za tumore veće od 4 cm preporučena opsežan operativni zahvat i pažljivo postoperativno praćenje, čak i ako nema drugih rizičnih čimbenika.(32, 36)

3.1. ISTOVREMENO POSTOJANJE TUMORA NA VIŠE MJESTA UNUTAR ŠTITNJAČE (MULTIFOKALNOST)

Tumor može biti multifokalan po svome karakteru, a može biti riječ o metastazama primarnog karcinoma unutar same štitnjače (45). Različita su stajališta stručnjaka o multifokalnosti lezije kao prognostičkom čimbeniku u papilarnom karcinomu. Jedni smatraju da multifokalni tumori imaju agresivnije ponašanje i lošiju prognozu od solitarnih, dok ih drugih uopće ne svrstavaju među prognostičke pokazatelje. Kim i suradnici (2013.god.) (46) su u svoje retrospektivno istraživanje uključili 2095 pacijenata kojima je napravljena totalna tireoidektomija radi papilarnog karcinoma štitnjače, od toga je 672 (32%) bolesnika imalo multifokalni tumor. Analizom kliničko-patoloških svojstava tumora i ishoda bolesti dobiveno je da broj tumorskih lezija korelira s rizikom za recidiv bolesti te da je multifokalnost neovisni prognostički čimbenik papilarnog karcinoma. Bolesnici s multifokalnim lezijama u prosjeku su bili stariji, češće je postojala lokalna invazija karcinoma i regionalne metastaze u limfnim čvorovima (46). Također u retrospektivnoj studiji, Zeng i suradnici (2012.god.) (47) su analizirali 512 pacijenata s papilarnim karcinomom, od čega je 27% njih imalo multifokalni tumor. Multifokalnost je povezan s povećanim rizikom za regionalne metastaze i za povrat bolesti, no 10- godišnje preživljenje i rizik za udaljene metastaze nije se razlikovalo između multifokalnih i solitarnih tumora. Postoji i istraživanje Kima i suradnika (2015.god.) (48) u kojemu je ocijenjena prognostička vrijednost multifokalnosti kod papilarnih karcinoma većih od 1 cm i onih manjih od 1 cm. 2309 pacijenata (648 pacijenata s primarnim tumorom

većim od 1 cm i 1661 pacijenata i mikrokarcinomom) praćeno je 5.6 godina.

Analizom je dobiveno da je multifokalnost neovisni prediktor recidiva bolesti kod pacijenata s tumorom većim od 1 cm, ali ne i kod mikrokarcinoma.

Ipak, veći dio novijih studija isključuje multifokalnost iz prognostičkih čimbenika i za recidiv bolesti i za ukupno preživljenje (17, 25, 34,). Isto je i stajalište Američkog udruženja za štitnjaču (ATA, prema eng. American Thyroid Association) i Europskog udruženja za štitnjaču (ETA, prema eng. European Thyroid Association) koji multifokalnost ne povezuju sa slabijom prognozom pacijenata, niti ona prema smjernicama utječe na odabir terapijskog postupka (49, 50). Postoje ograničenja za njenu dijagnostiku. Osjetljivost ultrazvuk za multifokalne lezije je svega 53%, a specifičnost 85% zbog čega se one često previde (25). Ta osjetljivost je još i manja ako se uzmu u obzir samo mikrokarcinomi pa se multifokalnost, za sada, ne može smatrati relevantnim prognostičkim čimbenikom te ostaje predmet diskusije (45).

4. ZAKLJUČAK

Papilarni karcinom najčešći je maligni tumor štitnjače. Sklon je širenju unutar same žlijezde, u obliku malih žarišta, lokalnoj invaziji i metastaziranju u regionalne limfne čvorove. Unatoč tomu, tijek bolesti je povoljan; tumor sporo napreduje i ima dobru prognozu. Preživljenje je veće od 90% u 10-godišnjem razdoblju. Razvijeno je nekoliko klasifikacijski sustava kojima se svakom pojedinom bolesniku može odrediti stadij karcinoma i predvidjeti njegov ishod (TNM, AMES, MACIS, AGES i EORTC). Svi oni koriste se sličnim kombinacijama prognostičkih čimbenika: dob, spol, veličina tumora, lokalno širenje, metastaze u

regionalnim limfnim čvorovima, udaljene metastaze i kompletnost resekcije tijekom operativnog zahvata. Uz njih, korelaciju s ishodom bolesti pokazala je i istovremena prisutnost čvora na više mjesta unutar žlijezde, histološki podtip tumora i proliferacijski indeks.

Karakteristike čvora u štitnjači tj. tumora koje se vežu uz bolju ili lošiju prognozu bolesti su veličina tumora i istovremena prisutnost tumora na više mjesta unutar štitnjače. Ultrazvuk je, zbog svoje široke dostupnosti, neinvazivnosti i pouzdanosti, najbolja metoda za njihovo ispitivanje. Veličina tumora dokazano je značajan prognostički čimbenik; s njenim porastom raste i vjerojatnost recidiva bolesti i smrtnost. Također, svaka veličina čvora, za koji se pokaže da je malignan, ima određeno prognostičko značenje, govori o proširenosti bolesti i pomaže pri odluci o terapijskom postupku. Tako se tumori manji od 1 cm smatraju latentnima, u vrlo malom postotku rastu i imaju izvrsnu prognozu. Ukoliko uz njih ne postoje drugi čimbenici rizika, potrebno ih je samo pratiti. U velikom postotku tumora većih od 2 cm pronađene su mikroskopske metastaze u vratnim limfnim čvorovima pa je veličina tumora veća od 2 cm uzeta kao najvažniji prediktor postojanja mikroskopskih metastaza u regionalnim limfnim čvorovima u osoba kod kojih one nisu klinički i ultrazvučno dokazane tj. kod tumora većih od 2 cm možemo očekivati postojanje proširene bolesti. 4 cm je granična vrijednost veličine tumora iznad koje tumori imaju bitnije lošiju prognozu. Bolesnici s tako velikim tumorima imaju veću vjerojatnost recidiva i veću smrtnost uzrokovanu papilarnim karcinomom te je kod njih preporučena agresivniji postupak liječenja. Istovremena prisutnost tumora na više mjesta

unutar štitnjače nije se, za sada, pokazala kao relevantan prognostički čimbenik. Pronađena je korelacija između nje i slabije prognoze za bolesnika no osjetljivost ultrazvuka je premala i ona nema utjecaj na odabir terapijskog postupka.

Unatoč dobroj prognozi papilarnog karcinoma štitnjače, kod izrade plana liječenja treba biti oprezan i uzeti u obzir sve prije navedene prognostičke pokazatelje. Pravilnim izborom terapijskog postupka ishod liječenja će biti bolji, a bolesnik neće biti podvrgnut višestrukim zahvatima radi povrata bolesti koji dodatno opterećuje i njega i cijeli zdravstveni sustav.

5. ZAHVALE

Zahvaljujem svome mentoru prof. dr. sc. Milanu Vrkljanu na pristupačnosti, brizi i svesrdnoj pomoći.

Posebnu zahvalnost dugujem dr. sc. Kristini Blaslov na prenesenom znanju, pomoći, usmjeravanju, savjetima, razumijevanju i strpljivosti prilikom pisanja ovog diplomskog rada.

Hvala mojoj obitelji na bezuvjetnoj podršci tijekom cijelog mog školovanja.

6. LITERATURA

1. Davies L, Welch HG. Current Thyroid Cancer Trends in the United States. *JAMA Otolaryngol Head Neck Surg.* 2014;140(4):317-22.
2. Gharib H, Papini E, Paschke R. Thyroid nodules: a review of current guidelines, practices, and prospects. *Eur J Endocrinol.* 2008;159(5):493–505.
3. Hrvatski zavod za javno zdravstvo, Registar za rak Republike Hrvatske. Incidencija raka u Hrvatskoj 2013., Bilten 38, Zagreb, 2015.
4. Cabanillas ME, McFadden DG, Durante C. Thyroid cancer. *Lancet.* 2016;388(10061):2783–95.
5. Rosai J. Kirurška patologija. Prijevod 9. američkog izdanja. Zagreb: Školska knjiga, 2010.
6. Schwaegerle SM, Bauer TW, Esselstyn CB. Riedel's thyroiditis. *Am J Clin Pathol.* 1988;90(6):715-22.
7. Comings DE, Skubi KB, Van Eyes J, Motulsky AG. Familial multifocal fibrosclerosis. *Ann Intern Med.* 1967;66(5):884-92.
8. Lever EG, Medeiros-Neto GA, De Groot LJ. Inherited disorders of thyroid metabolism. *Endocr Rev.* 1983;4(3):213-39.
9. Katanoda K, Kamo KI, Tsugane S. Quantification of the increase in thyroid cancer prevalence in Fukushima after the nuclear disaster in 2011-a potential

overdiagnosis? *Jpn J Clin Oncol*. 2016;46(3):284–6.

10. Tsuda T, Tokinobu A, Yamamoto E, Suzuki E. Thyroid cancer detection by ultrasound among residents ages 18 years and younger in Fukushima, Japan: 2011 to 2014. *Epidemiology*. 2016;27(3):316–22.

11. Nikiforov YE, Seethala RR, Tallini G, Baloch ZW, Basolo F, Thompson LDR, et al. Nomenclature Revision for Encapsulated Follicular Variant of Papillary Thyroid Carcinoma. *JAMA Oncol*. 2016;2(8):1023-9.

12. Scharpf J, Kamani D, Sadow PM, Randolph GW. The follicular variant of papillary thyroid cancer and noninvasive follicular thyroid neoplasm with papillary-like nuclear features (NIFTP). *Curr Opin Oncol*. 2017;29(1):20–4.

13. DeLellis RA, Lloyd RV, Heitz PU, Eng C. World Health Organization classifications of tumours: pathology and genetics of tumours of endocrine organs. Lyon (FR): IARC Press; 2004. str. 50-66.

14. Kato H, Yamashita K, Enomoto T, Watanabe M. Annals of clinical pathology classification and general considerations of thyroid cancer. *Ann Clin Pathol*. 2015;3(1):1–9.

15. Malterling RR, Andersson RE, Falkmer S, Falkmer U, Niléhn E, Jrhult J. Differentiated thyroid cancer in a Swedish county--long-term results and quality of life. *Acta Oncol*. 2010;49(4):454–9.

16. Callender GG, Carling T, Christison-Lagay E, Udelsman R. Surgery for

thyroid cancer. *Endocrinol Metab Clin North Am.* 2014;43(2):443–58.

17. Jukkola A, Bloigu R, Ebeling T, Salmela P, Blanco G. Prognostic factors in differentiated thyroid carcinomas and their implications for current staging classifications. *Endocr Relat Cancer.* 2004;11(3):571–9.

18. Gharib H, Papini E, Paschke R, Duick DS, Valcavi R, Hegedus L, i sur. American Association of Clinical Endocrinologists, Associazione Medici Endocrinologi, and European Thyroid Association medical guidelines for clinical practice for the diagnosis and management of thyroid nodules. *J Endocrinol Invest.* 2010;33(5):1–50.

19. American Thyroid Association (ATA) Guidelines Taskforce on Thyroid Nodules and Differentiated Thyroid Cancer, Cooper DS, Doherty GM, Haugen BR, Hauger BR, Kloos RT, i sur. Revised American Thyroid Association management guidelines for patients with thyroid nodules and differentiated thyroid cancer. *Thyroid.* 2009;19(11):1167–214.

20. Sipos JA. Advances in ultrasound for the diagnosis and management of thyroid cancer. *Thyroid.* 2009;19(12):1363–72.

21. Yassa L, Cibas ES, Benson CB, Frates MC, Doubilet PM, Gawande AA, i sur. Long-term assessment of a multidisciplinary approach to thyroid nodule diagnostic evaluation. *Cancer.* 2007;111(6):508–16.

22. Frates MC, Benson CB, Doubilet PM, Kunreuther E, Contreras M, Cibas ES, i sur. Prevalence and distribution of carcinoma in patients with solitary and

multiple thyroid nodules on sonography. *J Clin Endocrinol Metab.* 2006;91(9):3411–17.

23. Papini E, Guglielmi R, Bianchini A, Crescenzi A, Taccogna S, Nardi F, i sur. Risk of malignancy in nonpalpable thyroid nodules: predictive value of ultrasound and color-Doppler features. *J Clin Endocrinol Metab.* 2002;87(5):1941–6.

24. Mateša N, Knežević- Obad A, Trutin Ostović K, Kardum-Skelin I, Moslavac S, Vasilj A, i sur. Smjernice u citološkoj dijagnostici štitnjače Hrvatskog društva za kliničku citologiju. *Liječ Vjesn.* 2012;134:203-7.

25. Ito Y, Miyauchi A. Prognostic factors of papillary and follicular carcinomas in Japan based on data of Kuma Hospital. *J Thyroid Res.* 2012;2012:1-18.

26. Siironen P, Louhimo J, Nordling S, Ristimäki A, Maenpää H, Haapiainen R, i sur. Prognostic factors in papillary thyroid cancer: an evaluation of 601 consecutive patients. *Tumor Biol.* 2005;26(2):57–64.

27. Ito Y, Kudo T, Takamura Y, Kobayashi K, Miya A, Miyauchi A. Prognostic factors of papillary thyroid carcinoma vary according to sex and patient age. *World J Surg.* 2011;35(12):2684–90.

28. Ito Y, Tomoda C, Uruno T, Takamura Y, Miya A, Kobayashi K, i sur. Prognostic significance of extrathyroid extension of papillary thyroid carcinoma: massive but not minimal extension affects the relapse-free survival. *World J Surg.* 2006;30(5):780–6.

29. Ito Y, Hirokawa M, Jikuzono T, Higashiyama T, Takamura Y, Miya A, i sur. Extranodal tumor extension to adjacent organs predicts a worse cause-specific survival in patients with papillary thyroid carcinoma. *World J Surg.* 2007;31(6):1194–201.
30. Lin J-D, Hsueh C, Huang B-Y. Papillary thyroid carcinoma with different histological patterns. *Chang Gung Med J.* 2010;34(1):23–34.
31. Miyauchi A, Kudo T, Hirokawa M, Ito Y, Kihara M, Higashiyama T, i sur. Ki-67 labeling index is a predictor of postoperative persistent disease and cancer growth and a prognostic indicator in papillary thyroid carcinoma. *Eur Thyroid J.* 2013;2(1):57–64.
32. Londero SC, Kroghdahl A, Bastholt L, Overgaard J, Pedersen HB, Hahn CH, i sur. Papillary thyroid carcinoma in Denmark, 1996–2008: outcome and evaluation of established prognostic scoring systems in a prospective national cohort. *Thyroid.* 2015;25(1):78–84.
33. Wang QC, Cheng W, Wen X, Li JB, Jing H, Nie CL. Shorter distance between the nodule and capsule has greater risk of cervical lymph node metastasis in papillary thyroid carcinoma. *Asian Pac J Cancer Prev.* 2014;15(2):855–60.
34. Ito Y, Miyauchi A, Jikuzono T, Higashiyama T, Takamura Y, Miya A, i sur. Risk factors contributing to a poor prognosis of papillary thyroid carcinoma: validity of UICC/AJCC TNM classification and stage grouping. *World J Surg.*

2007;31(4):838–48.

35. Sugitani I, Kasai N, Fujimoto Y, Yanagisawa A. A novel classification system for patients with PTC: addition of the new variables of large (3 cm or greater) nodal metastases and reclassification during the follow-up period. *Surgery*. 2004;135(2):139–48.

36. Cheema Y, Repplinger D, Elson D, Chen H. Is tumor size the best predictor of outcome for papillary thyroid cancer? *Ann Surg Oncol*. 2006;13(11):1524–8.

37. Gulcelik MA, Ozdemir Y, Kadri Colakoglu M, Camlibel M, Alagol H. Prognostic factors determining survival in patients with node positive differentiated thyroid cancer: a retrospective cross-sectional study. *Clin Otolaryngol*. 2012;37(6):460–7.

38. Lang BH, Lo CY, Chan WF, Lam KY, Wan KY. Prognostic factors in papillary and follicular thyroid carcinoma: their implications for cancer staging. *Ann Surg Oncol*. 2007;14(2):730–8.

39. Guo K, Wang Z. Risk factors influencing the recurrence of papillary thyroid carcinoma: a systematic review and meta-analysis. *Int J Clin Exp Pathol*. 2014;7(9):5393–403.

40. Yu XM, Wan Y, Sippel RS, Chen H. Should all papillary thyroid microcarcinomas be aggressively treated?: An analysis of 18,445 cases. *Ann Surg*. 2011;254(4):653–60.

41. Ito Y, Miyauchi A, Inoue H, Fukushima M, Kihara M, Higashiyama T, i sur. An observational trial for papillary thyroid microcarcinoma in Japanese patients. *World J Surg.* 2010;34(1):28–35.
42. Wang TS, Goffredo P, Sosa JA, Roman SA. Papillary thyroid microcarcinoma: an over-treated malignancy? *World J Surg.* 2014;38(9):297–303.
43. Ito Y, Fukushima M, Higashiyama T, Kihara M, Takamura Y, Kobayashi K, i sur. Tumor size is the strongest predictor of microscopic lymph node metastasis and lymph node recurrence of N0 papillary thyroid carcinoma. *Endocr J.* 2013;60(1):113–7.
44. Noda S, Onoda N, Morisaki T, Kashiwagi S, Takashima T, Hirakawa K. The significance and the predictive factors of microscopic lymph node metastasis in patients with clinically node negative papillary thyroid cancer: a retrospective cohort study. *Int J Surg.* 2015;20:52–7
45. Iacobone M, Jansson S, Barczyński M, Goretzki P. Multifocal papillary thyroid carcinoma -- a consensus report of the European Society of Endocrine Surgeons (ESES). *Langenbeck's Arch Surg.* 2014;399(2):141–54.
46. Kim HJ, Sohn SY, Jang HW, Kim SW, Chung JH. Multifocality, but not bilaterality, is a predictor of disease recurrence/persistence of papillary thyroid carcinoma. *World J Surg.* 2013;37(2):376–84.
47. Zheng X, Xia T, Lin L, Gao S, Lee Y, Yu Y, i sur. BRAFV600E status and

clinical characteristics in solitary and multiple papillary thyroid carcinoma: experience of 512 cases at a clinical center in China. *World J Surg Oncol.* 2012;10:1–7.

48. Kim KJ, Kim SM, Lee YS, Chung WY, Chang HS, Park CS. Prognostic significance of tumor multifocality in papillary thyroid carcinoma and its relationship with primary tumor size: a retrospective study of 2,309 consecutive patients. *Ann Surg Oncol.* 2015;22(1):125–31.

49. Haugen BR, Alexander EK, Bible KC, Doherty GM, Mandel SJ, Nikiforov YE, et al. 2015 American Thyroid Association management guidelines for adult patients with thyroid nodules and differentiated thyroid cancer: the American Thyroid Association guidelines task force on thyroid nodules and differentiated thyroid cancer. *Thyroid.* 2016;26(1):1-133.

50. Pacini F, Schlumberger M, Dralle H, Elisei R, Smit JWA, Wiersinga W. European consensus for the management of patients with differentiated thyroid carcinoma of the follicular epithelium. *Eur J Endocrinol.* 2006;154(6):787–803.

SLIKE:

Slika 1. Wick MR. Pathology Outlines [slika s interneta]. [Pristupljeno 09.05.2018.]. Dostupno na:

<http://www.pathologyoutlines.com/topic/thyroidpapillary.html>

Slika 2. Lloyd R V., Buehler D, Khanafshar E. Papillary Thyroid Carcinoma Variants. Head Neck Pathol. 2011;5(1):51–6.

Slika 3. Chan BK, Desser TS, McDougall IR, Weigel RJ, Jeffrey RB. Common and uncommon sonographic features of papillary thyroid carcinoma. J Ultrasound Med. 2003;22(10):1083–90.

Slika 4. Chan BK, Desser TS, McDougall IR, Weigel RJ, Jeffrey RB. Common and uncommon sonographic features of papillary thyroid carcinoma. J Ultrasound Med. 2003;22(10):1083–90.

7. ŽIVOTOPIS

Zovem se Anamarija Zrilić, rođena sam 27. rujna 1993. u Zagrebu. Tamo sam 2000.- 2008. godine pohađala Osnovnu školu Antuna Mihanovića i 2008.-2012. godine XV. gimnaziju. 2012. sam položila državnu maturu i iste godine upisala Medicinski fakultet u Zagrebu. Tijekom studija radila sam kao demonstratorica na Katedri za anatomiju (2013./2014.) te sudjelovala u nekoliko studentskih projekata kao članica udruge CroMSIC. 2016. sam pohađala StEPP trauma edukaciju "Zbrinjavanje teško ozlijeđene osobe", a 2018. tečaj „Zagrebačka škola endokrinološke onkologije“. Aktivno se služim engleskim jezikom u govoru i pismu, a poznajem i njemački.

2000.-2015. godine aktivno sam se bavila plesom. U svojoj plesnoj karijeri ostvarila sam brojne uspjehe na državnim i međunarodnim natjecanjima. Kao predstavnica Hrvatske, više sam puta osvojila odličja na europskim i svjetskim prvenstvima.