

Melanomi kože

Valdman, Ante

Master's thesis / Diplomski rad

2018

Degree Grantor / Ustanova koja je dodijelila akademski / stručni stupanj: **University of Zagreb, School of Medicine / Sveučilište u Zagrebu, Medicinski fakultet**

Permanent link / Trajna poveznica: <https://um.nsk.hr/um:nbn:hr:105:408559>

Rights / Prava: [In copyright](#)/[Zaštićeno autorskim pravom.](#)

Download date / Datum preuzimanja: **2024-08-27**



Repository / Repozitorij:

[Dr Med - University of Zagreb School of Medicine Digital Repository](#)



SVEUČILIŠTE U ZAGREBU
MEDICINSKI FAKULTET

Ante Valdman

Melanomi kože

DIPLOMSKI RAD



Zagreb, 2018.

Ovaj diplomski rad izrađen je na Zavodu za patologiju Medicinskog fakulteta Sveučilišta u Zagrebu pod vodstvom doc. dr. sc. Davora Tomasa i predan je na ocjenu u akademskoj godini 2017./2018.

POPIS KRATICA:

AAPC – eng. average annual percent change

AJCC – eng. American Joint Committee on Cancer

ALM – akralni lentiginozni melanom

CNS – eng. Central Nervous System – središnji živčani sustav

DALY – eng. Disability – adjusted life year

FDA – eng. Food and Drug Administration

LM – lentigo melanom

LMM – lentigo maligni melanom

NM – nodularni melanom

PET/CT – pozitronska emisijska tomografija / kompjuterizirana tomografija

PHD – patohistološka dijagnoza

SAD – Sjedinjene Američke Države

SLN – sentinel lymph node

SMM – eng. Superficial Malignant Melanoma – površinski šireći melanom

SPECT/CT – eng. single photon emission computed tomography/computed tomography

SADRŽAJ:

SAŽETAK

SUMMARY

1. Uvod.....	1
2. Epidemiologija.....	2
3. Etiologija	5
4. Klinička slika	7
5. Dijagnostika	11
6. Patohistološka slika	15
7. Klasifikacija i prognoza	20
8. Liječenje	27
9. Zahvale.....	31
10. Literatura	32
11. Životopis	36

SAŽETAK

Melanomi kože

Ante Valdman

Melanom kože je maligni tumor koji nastaje zloćudnom preobrazbom epidermalnih melanocita, s tendencijom agresivnog metastaziranja, kroz limfni i krvožilni sustav. Može nastati iz prethodno prisutnih nevusa ili de novo, a očituje se kao promjene boje, oblika, veličine i oblika rubova lezija na koži, uz moguću prisutnost krvarenja, erozija, ulceracija i kliničkih znakova upale.

Klinički izgled melanoma kože varira ovisno o načinu rasta i dijelu tijela na kojem nastaje.

Ključni čimbenik u smanjenju rizika od smrtnog ishoda kod bolesnika s melanomom je njegovo rano otkrivanje, budući da je dubina neoplazme, koja se s vremenom povećava, izravno povezana s prognozom ishoda bolesti. Uz klinički pregled, anamnezu, dermatoskopiju i analizu melanomskih biljega, te imunološka testiranja, sve je važnije informiranje i obučavanje javnosti o koristima i metodama ranog otkrivanja melanoma samopregledom kože.

Način liječenja kao i prognoza ishoda bolesti vezani su tijesno, osim uz obilježja pacijenta i tip melanoma i sa stadijem bolesti koja se određuje prema 8. AJCC klasifikaciji iz 2018. Opcije liječenja mogu biti kirurško odstranjenje, kemoterapija, radioterapija, fotodinamička terapija (PDT), imunoterapija, ili genetski ciljana terapija.

Ključne riječi: melanom, incidencija, klasifikacija, dijagnostika

SUMMARY

Skin melanomas

Ante Valdman

Cutaneous melanoma is a malignant tumor originating from malignant mutation of epidermal melanocytes, with the tendency of aggressive metastasizing both through lymphatic and vascular system. It can occur from previously present nevus or de novo and is manifested as changes in color, shape, dimension and borders of the skin lesions, potentially accompanied with bleeding, erosions, ulcerations and clinical signs of inflammation.

Clinical manifestation of cutaneous melanoma varies, dependent on growth pattern and body part where it originates.

Early diagnosis is the key factor in decreasing the risk of fatal outcome for melanoma patients, because the thickness of the neoplasm that grows with time is directly correlated with prognosis of the disease outcome. Along with clinical examination, patient history, dermatoscopy, analysis of melanoma markers and immunological testing, there is a growing importance of information and education of the public regarding benefits and methods for early melanoma detection by skin self-examination.

Treatment approach, as well as prognosis of the disease outcome are closely related to disease stage which is determined according to 8th AJCC melanoma classification from 2018, as well as personal attributes of the patient and melanoma type. Therapeutic approaches can be surgical excision, chemotherapy, radiotherapy, photodynamic therapy (PDT), immunotherapy and genetically targeted therapy.

Key words: melanoma, incidence, classification, diagnostics

1. Uvod

Svake godine između 2 i 3 milijuna ljudi u svijetu obolijeva od raka kože, dok samo od melanoma oboli 132 000 ljudi godišnje. Incidencija mu je u kontinuiranom porastu, pa se primjerice u SAD-u od 1973. do 2002. povisila za 270% (1). On sve više postaje značajan socioekonomski problem. Melanom je među vodećim bolestima od kojih obolijevaju mladi i koje u većoj mjeri uzrokuju smrtnost u mladim dobnim skupinama (1). Samo u Europi se procjenjuje da će u 2018. biti dijagnosticirano 144 904 novih slučajeva melanoma te da će melanomom biti prouzročeno 27 147 smrti (2).

Premda melanom čini samo 1% svih malignih tumora kože, jedan je od najagresivnijih i najsmrtonosnijih oblika tumora kože (3).

O melanomu je bitno govoriti i pisati jer on pripada među najsmrtonosnije maligne tumore, širi se epidemijskom progresijom, a poznati su mu glavni faktori rizika pa se njihovim izbjegavanjem može značajno smanjiti rizik od obolijevanja i smrti. Stoga je uz ranu dijagnostiku i liječenje, ključna uloga prevencije i njome značajnog smanjenja pojave bolesti. Prevencija u prvom redu znači široko informiranje i osvješćivanje stanovništva o opasnostima izlaganja UV zračenju, kako prirodnom tako još više umjetnom u salonima za umjetno tamnjenje.

2. Epidemiologija

a. Melanom u svijetu

Incidencija melanoma u svijetu je u značajnom porastu. Premda se u mnogim slučajevima otkriva i kirurški odstranjuje u ranoj, lokaliziranoj fazi, kod mnogih pacijenata ipak dolazi do pojave metastaza i fatalnog ishoda. Melanom je postao jedna od najčešćih malignih bolesti kod osoba svijetle kože (4).

Na globalnoj razini melanom je u 2015. bio dijagnosticiran u 351 880 slučajeva po dobno standardiziranoj stopi od 5 slučajeva na 100 000 osoba. Melanom je uzrokovao 1 596 262 godina izgubljenog zdravog života u svijetu (DALY) – po dobno standardiziranoj stopi od 23 DALY na 100 000 osoba. Na godišnjoj razini melanomom je bilo uzrokovano 59 782 smrti u svijetu po dobno standardiziranoj stopi od jedne smrti na 100 000 osoba. Ako 100% predstavlja ukupno opterećenje od svih bolesti i stanja, prema podacima za 2015. melanom je uzrokovao 0,065% svih DALY. Pojavnost melanoma je najviša u regiji Australazije, te Sjeverne Amerike i Europe. (4).

Dobno standardizirana pojavnost melanoma globalno je viša kod muškaraca nego kod žena (3,3 prema 2,8 na 100 000), pa tako i smrtnost (0,9 prema 0,6 na 100 000). Melanom je međutim kod žena u adolescentskoj i mlađoj dobi češći nego kod muškaraca, dok je nakon 40. godine incidencija kod muškaraca značajno viša (5).

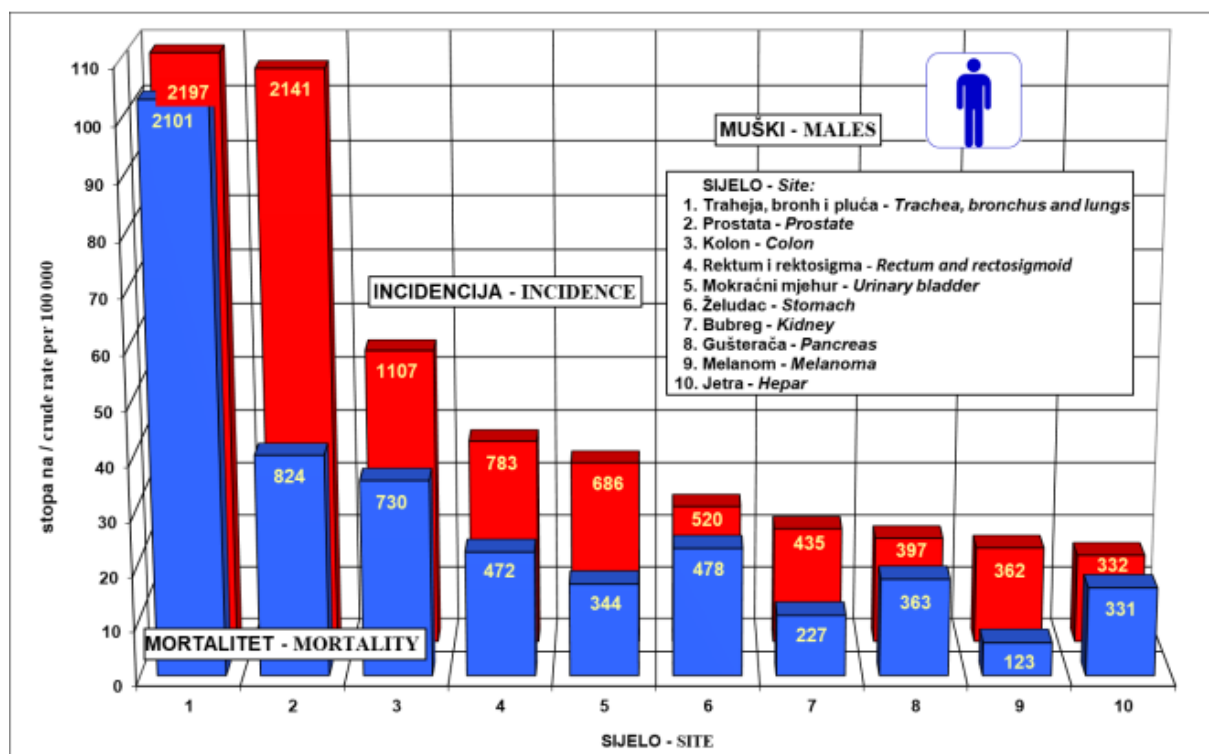
b. Melanom u Europi

U europskim državama je i pojavnost melanoma i smrtnost od melanoma u porastu. Procijenjena standardna stopa pojavnosti melanoma za 2018. je među europskim državama najviša za Norvešku – 55,1 po standardiziranoj stopi, 2692 nova slučaja, za njom slijede Nizozemska 45,9, pa Danska 45,2, Švedska 43,8 te Švicarska 36,6.

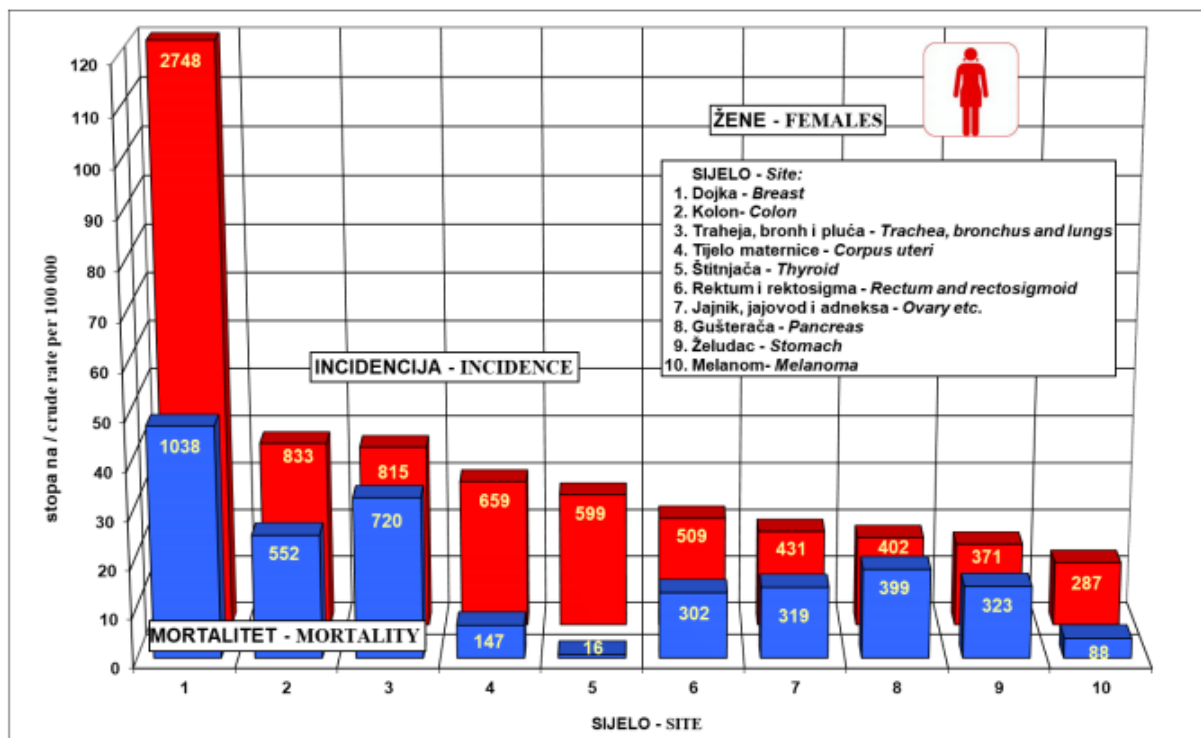
Incidencija melanoma u europskim državama raste (6). U razdoblju od 1995. do 2012. godine utvrđen je statistički značajan porast pojavnosti slučajeva invazivnih melanoma (prosječni godišnji porast u postotku - *average annual percent change (AAPC)*: 4% za muškarce: 3% za žene), kao i za melanome in-situ (AAPC 7,7% za muškarce; 6,2% za žene) (6).

c. Melanom u Hrvatskoj

U publikaciji Hrvatskog zavoda za javno zdravstvo Incidencija raka u Hrvatskoj 2015. malignih tumora.(7) vidljiva je pojavnost i broj novooboljelih od melanoma u usporedbi s drugim sijelima malignih tumora. Po broju novooboljelih melanom je na 9. mjestu kod muškaraca, te s 362 nova slučaja čini 3% svih novih oboljenja od malignih tumora. Kod žena, melanom je po broju novooboljelih na 10. mjestu, te s 287 novih slučajeva čini isto 3% novih oboljenja (7). U donjim je dijagramima prikazana pojavnost i smrtnost u 2015. godini za najčešća sijela raka kod muškaraca i žena (slika 1 i 2).



Slika 1: NAJČEŠĆA SIJELA RAKA U HRVATSKOJ 2015. GODINE – MUŠKARCI (7)



Slika 2: NAJČEŠĆA SIJELA RAKA U HRVATSKOJ 2015. GODINE – ŽENE (7)

3. Etiologija

Melanomi kože nastaju zloćudnom preobrazbom epidermalnih melanocita, iz prethodno prisutnih nevusa ili de novo. Rizični čimbenici za razvoj melanoma mogu se podijeliti na okolišne čimbenike i čimbenike domaćina. Čimbenici domaćina koji povisuju rizik za razvoj melanoma su: tip i broj nevusa, tip kože, prethodno dijagnosticiran melanom ili drugi tip zloćudnog tumora kože, pozitivna obiteljska anamneza, različite genske mutacije te imunosupresija. Najvažniji okolišni čimbenik za nastanak većine melanoma kože je izloženost UV zračenju (8).

Rizik za razvoj melanoma kože direktno je povezan s razinama i uzorkom izloženosti UV zračenju (UV-A i UV-B spektra). Intermitentna, intenzivna izloženost dijelova tijela koji obično nisu izloženi djelovanju UV zračenja, a koja često rezultira opeklinama, značajno povisuje rizik za razvoj najvećeg broja melanoma kože. Zapaženo je da osobe koje su u djetinjstvu zadobile više od 5 epizoda težih opeklinama imaju dvostruko veći rizik za razvoj melanoma. Izlaganje umjetnim izvorima UV zraka kao što su solariji ili fototerapija također povisuje rizik (9).

Približno 25% slučajeva melanoma kože nastaje iz kongenitalnih ili stečenih nevusa. Uočeno je da osobe koje imaju više od 100 nevusa imaju 7 puta veći rizik za razvoj melanoma. Također, rizik se povisuje u osoba s jednim ili više atipičnih (displastičnih) nevusa, pa primjerice ako osoba ima pet atipičnih nevusa, rizik raste šesterostruko. Veličina nevusa također ima bitnu ulogu u nastanku melanoma. Prisutnost većih kongenitalnih nevusa (> 5 mm) i divovskih (> 20 cm) nevusa povećava sklonost nastanku melanoma (5).

Osobe svijetle puti, crvene ili svijetle kose, pjegave kože, plavih očiju, a koje pokazuju sklonost zadobivanju opeklinama i težem tamnjenju pri izlaganju UV zračenju su pod značajno većim rizikom za razvoj melanoma kože (5).

Približno 7 – 15% bolesnika s melanomom kože ima pozitivnu obiteljsku anamnezu. Veći dio se objašnjava zajedničkim nasljednim čimbenicima kao što su tip kože ili broj nevusa. U manjem broju slučajeva riječ je o obiteljskom, nasljednom melanomu, u kojem postoji autosomno-dominantni uzorak nasljeđivanja. U takvih bolesnika dva ili više člana obitelji imaju pozitivnu anamnezu na melanom, češće se uočava prisutnost multiplih primarnih melanoma te displastičnih nevusa, a bolest obično nastupa u ranijoj životnoj dobi. Dvije najčešće uočene mutacije u takvim obiteljima su mutacije CDKN2A (inhibitor o ciklinu ovisne kinaze) i CDK4 (o ciklinu ovisna kinaza) (1,5,8,10).

Melanom kože je izrazito heterogena neoplazija što se očituje i kroz veliki broj različitih gena koji mogu biti promijenjeni kao što su: BRAF, NRAS, TP53, APAF-1, PTEN, i dr. (8,10).

4. Klinička slika

Sumnju na melanom kože pobuđuje svaka novonastala ili prethodno postojeća pigmentirana lezija, koja se mijenja kroz određeni period. Zapažene promjene se očituju kao promjene boje, oblika, veličine i oblika rubova lezije, uz moguću prisutnost krvarenja, erozija, ulceracija i kliničkih znakova upale (11).

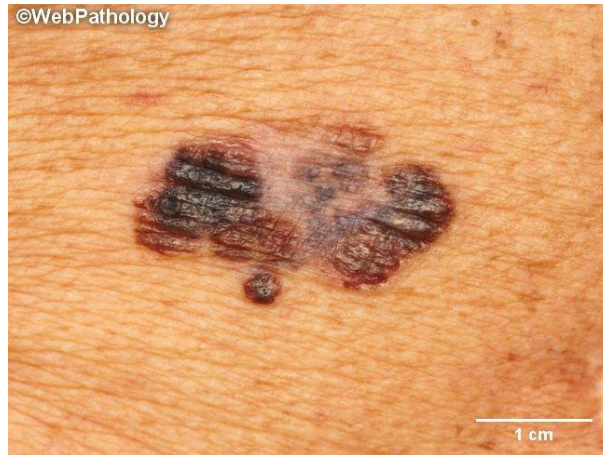Radi lakšeg pamćenja i praćenja navedenih promjena kliničari u praksi, ali i laici prilikom samopregleda, služe se ABCDEFG pravilom. A (eng. asymmetry) se odnosi na nepravilnost oblika, B (eng. border) na nepravilne, nazubljene ili neoštro ograničene rubove, C (eng. color) na varijacije u pigmentaciji i njezinoj homogenosti, D (eng. diameter) na promjer veći od 6 mm, E (eng. elevation) na uzdignuće lezije u odnosu na okolnu kožu, F (eng. feeling) na osjećanje boli, svrbeža ili peckanja, te G (eng. growth) na rast lezije (11,12).

Osim navedenog pravila u praksi se primjenjuje i znak „ružnog pačeta“, a on se odnosi na pigmentiranu leziju koja svojim karakteristikama pokazuje odstupanje od prevladavajućeg tipa nevusa svojstvenog pregledavanoj osobi (11).

Klinički izgled melanoma kože varira ovisno o načinu rasta i dijelu tijela na kojem nastaje. Četiri glavna tipa su: površinski šireći (SSM), nodularni (NM), lentigo maligni (LMM) i akralni lentiginozni melanom (ALM) (11-13).

a. Površinsko šireći melanom (SSM)

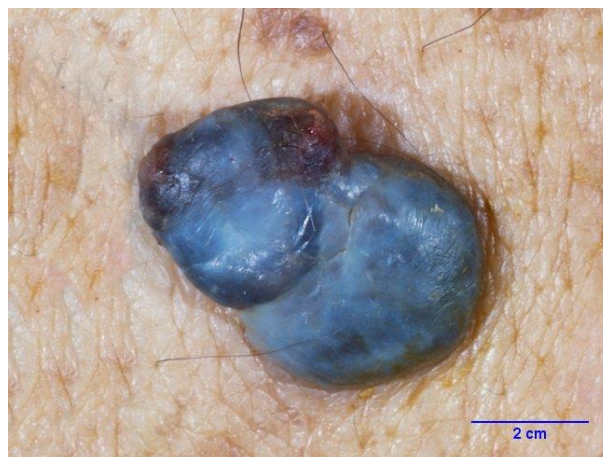Najčešći je tip i čini oko 70% svih melanoma. Češće se pojavljuje u žena i to ponajprije na donjim udovima, a u muškaraca na trupu. U početnoj radijalnoj fazi rasta očituje se kao tamna makula nepravilnog oblika, na kojoj se mogu uočiti i područja regresije (depigmentirani dijelovi) (slika 3). Kasnije u vertikalnoj fazi rasta lezija je obično promjera većeg od 1 cm, papuloznog oblika, a mogu biti prisutne i ulceracije (11,12).



Slika 3: Površinsko šireći melanom, preuzeto s <http://www.webpathology.com>

b. Nodularni melanom (NM)

Čini oko 15% svih melanoma, najveću incidenciju ima u 5. desetljeću života, podjednako u oba spola, a ponajprije se pojavljuje na trupu, glavi i vratu. Karakteriziran je ranom vertikalnom fazom rasta i brzom progresijom, horizontalna faza rasta je kratka ili izostaje u potpunosti, što znatno otežava postavljanje dijagnoze u ranom stadiju. Izgledom je čvorast ili polipoidan, ravnomjerne pigmentacije, a često su prisutne ulceracije i krvarenja (11,12) (slika 4).

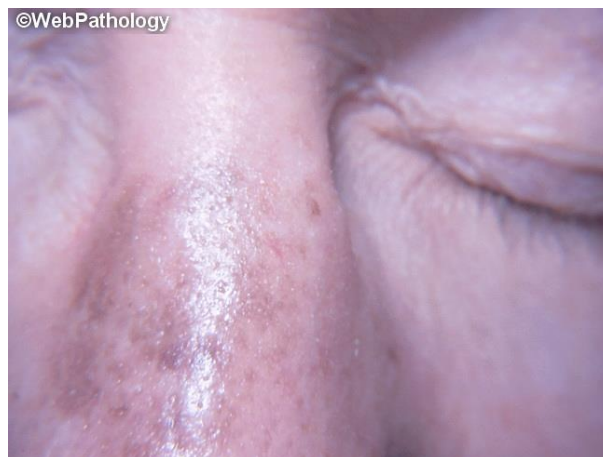

Slika 4: Nodularni melanom, preuzeto s <http://www.webpathology.com>

c. Lentigo maligni melanom (LMM)

Pojavljuje se u kasnijoj životnoj dobi, pretežno u 7. desetljeću, a čini oko 10% svih melanoma. Za nastanak je presudna kronična izloženost UV zračenju, pa se poglavito pojavljuje na lokalizacijama kao što su nos, obrazi i uške. Razvija se iz prekursorne lezije, lentigo maligna, koji označava LMM *in situ* (11).

Radijalna faza rasta je izrazito duga i do više desetaka godina, u kojoj se očituje kao smeđa makula varijabilnog oblika i veličine (slika 5). Vertikalna faza rasta i prelazak u invazivni oblik prezentira se pojavom malih čvorova na površini primarne lezije, što se dogodi u 5 – 50% slučajeva (11-12).

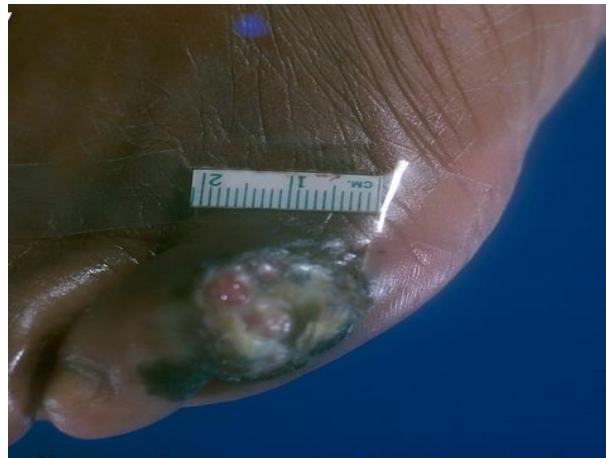


Slika 5: Lentigo maligni melanom, preuzeto s <http://www.webpathology.com>

d. Akralni lentiginozni melanom (ALM)

Čini oko 5% svih melanoma ljudi bijele rase, a u rasa pigmentiranije kože je najučestaliji tip melanoma. Češći je u muškaraca, a pojavljuje se između 50. i 70. godine života. Lokaliziran je uglavnom na tabanima, dlanovima i ispod noktiju. U radijalnoj fazi rasta očituje se kao makula crne ili smeđe boje, dok u vertikalnoj fazi može biti i amelanotičan uz često prisutne ulceracije (slika 6). Subungvalni tip je klinički

moguće potvrditi u velikom broju slučajeva Hutchinsonovim znakom, a označava pigmentaciju nokta i okolne kože (11-13).



Slika 6: Akralni lentiginozni melanom, preuzeto s <http://www.webpathology.com>

5. Dijagnostika

Ključni čimbenik u smanjenju rizika od smrtnog ishoda kod bolesnika s melanomom je njegovo rano otkrivanje, budući da je dubina neoplazme, koja se s vremenom povećava, izravno povezana s prognozom ishoda bolesti (14).

Premda površinska lokacija melanoma omogućuje njegovo rano otkrivanje korištenjem ne-invazivnih postupaka, detaljna osobna i obiteljska anamneza kao i patohistološka dijagnostika ostaju ključni standardi kod postavljanja dijagnoze. Kliničkim pregledom pod jakim izvorom svjetla obuhvaća se cijela osunčana i neosunčana koža kao i vidljive sluznice. Kod atipičnih pigmentnih tvorbi bitno je obratiti pozornost na prirodene nevuse, osobito one divovske koji pripadaju prekursorskim lezijama za razvoj melanoma (14).

Važni neinvazivni elementi dijagnostike melanoma su (5):

a. Samopregled kože

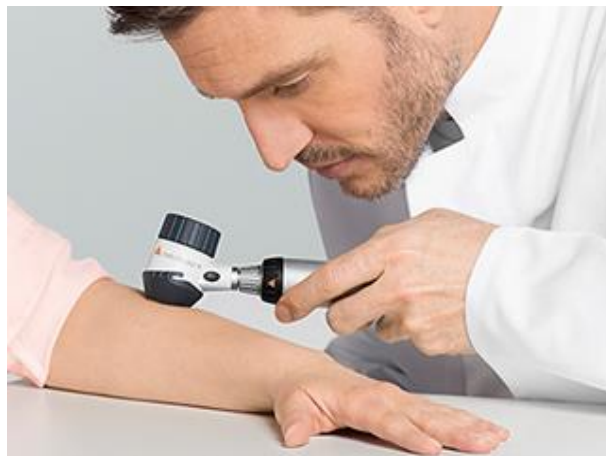Samopregled kože je jednostavan i dostupan postupak kojim povremenim pregledom kože, po mogućnosti jednom mjesečno, osoba stječe sposobnost boljeg uočavanja promjena koje bi mogle ukazivati na zloćudne pojave i moguće preobrazbe postojećih madeža na koži (15).

Rano otkrivanje melanoma postaje sve važnijim prioritetom za javno zdravstvo. Važna je stoga i obuka javnosti i liječnika o važnosti samopregleda, ali i načina da se što točnije otkriju i prepoznaju lezije koje realno mogu ukazivati na melanom. Kao pomagalo kod takve obuke liječnika i javnosti za prepoznavanje melanoma 1985. razvijeni su i koriste se "ABCD" kriteriji, kasnije dopunjeni na „ABCDEFG“⁴, a ovdje detaljnije opisani u poglavlju 4 Klinička slika.

b. Dermatoskopija

Dermatoskopija je ne-invazivna dijagnostička metoda. Dermatoskopija koristi različite pomoćne uređaje i optičkim uvećavanjem omogućuje vizualizaciju morfoloških struktura koje pregledom golim okom ne bi bile uočljive. Ova je metoda povećala točnost detekcije melanoma jer omogućuje uočavanje ranih stadija bolesti koji prethode kliničkim promjenama (5).

Kod dijagnostike melanoma koriste se dermatoskopski kriteriji specifični za dijagnostiku melanoma, kao što su: atipična pigmentna mreža, nepravilne točke i kvržice, nepravilne pruge, nepravilna pigmentacija, struktura regresije, plavo-bjelkasta prevlaka i spletovi krvnih žila. Fotografske slike cijelog tijela koje se u digitalnom obliku spremaju omogućuju analize i usporedbe, kao i praćenje stanja lezija (5).



Slika 7: Pregled dermatoskopom, preuzeto s https://www.heine.com/en_US/specialties/dermatology/all-about-dermatoscopy/

Pri kliničkoj sumnji na melanom preporučuje se učiniti početnu eksciziju tvorbe pune debljine kože, do potkožnoga masnog tkiva, s lateralnim resekcijskim rubovima ne

većim od 2 mm, kako bi se očuvali limfni drenažni putevi i mogućnost biopsije sentinel čvorova. Takozvane *shave i punch* biopsije preporučuju se isključivo u posebnim slučajevima kad je riječ o velikom tumoru lokaliziranom na licu ili akralnim dijelovima tijela, a potpuna ekscizija tvorbe u danom trenutku nije moguća (14).

Kod sumnje na metastatski melanom rade se analize melanomskih biljega u serumu, najčešće LDH, S100, MIA i TH90-XC (16).

Za bolesnike u stadiju IV bolesti, dodatna molekularna analiza melanoma uključuje testiranje mutacije BRAF V600. U nekim slučajevima uputno je učiniti i analizu NRAS, a kod akralnog melanoma i melanoma sluznica analizu mutacije c-KIT (12).

Biopsija limfnog čvora čuvara (eng. sentinel lymph node - SLN) je minimalno invazivni postupak koji se koristi kad treba provjeriti postojanje nepalpabilnih metastaza u regionalnim limfnim čvorovima. Njome se omogućuje rana detekcija mikrometastaza, ranija primjena adjuvantne terapije, manji opseg kirurškog zahvata, pa time i niža stopa komorbiditeta i postoperativnih komplikacija. Bitna je točna identifikacija limfnog čvora čuvara, što se može postići limfoscintigrafskim snimanjem gama kamerom uz primjenu limfotropne boje. Vizualizaciju i točnu lokalizaciju čvorova moguće je poboljšati primjenom SPECT-CT metode (17).

U kliničkoj diferencijalnoj dijagnozi melanoma najčešće se navode: bazeocelularni i planocelularni karcinomi, seboroične keratoze, displastični nevusi, plavi nevusi, dermatofibromi, hematomi (osobito na rukama ili stopalima), proširene vene, piogeni granulomi i bradavice sa žarišnim trombozama (18).

Sažetak smjernica za pregled i preuzimanje uzoraka bolesnika s melanomom kože je pregledno prikazan u Tablici 1 (19).

Tablica 1: Smjernice za pregled i preuzimanje uzoraka bolesnika s melanomom kože (19)

Vrsta materijala	Koža, limfni čvorovi
Kirurški postupak	biopsija: <i>shave</i> , <i>punch</i> , incizija, ekscizija, reekscizija, limfadenektomija: čvorovi stražari (sentinel), regionalni čvorovi
Veličina uzorka	Veličina uzorka kože u 3 dimenzije, promjer masnog tkiva i limfnih čvorova
Dob i klasifikacija tumora	
Veličina i makroskopski opis tumora	- veličina tumora ili najveći promjer u cm - makroskopski opis pigmentacije, ruba, satelitskih čvorova i ulceracije
Patohistološka dijagnostika	- histološki podtip - maksimalna debljina primarnog tumora; specificirati u mm - razine prema Breslowu i Clarku - mitotički indeks; u vertikalnoj fazi rasta; specificirati broj mitoza/mm ² - tumor-infiltrirajući limfociti; specificirati - mikrosatelitoze; odrediti prisutnost - ulceracija; odrediti prisutnost - tumorska regresija; specificirati - faza rasta; horizontalna ili vertikalna - limfovaskularna i perineuralna invazija; odrediti prisutnost
Rubovi, brojnost	Odrediti udaljenost od najbližeg ruba u mm
Limfni čvorovi	Ukupni broj čvorova, promjer i broj pozitivnih
pTNM	
Dodatni opis i komentar	

6. Patohistološka slika

Melanomi kože nastaju kao posljedica maligne transformacije i umnažanja epidermalnih melanocita. Njihov je razvitak okarakteriziran dvjema fazama rasta: radijalnom i vertikalnom. Rast u radijalnoj fazi je ograničen na epidermis i ako stanice melanoma nisu probile bazalnu membranu dermoepidermalnog spoja, riječ je o melanomu *in situ* (19,20).

Melanom je histološki obilježen umnažanjem atipičnih melanocita u bazalnom sloju epidermisa, koji s vremenom različito prodiru u više epidermalne slojeve lezije (pagetoidno širenje) te formiraju junkcionalna gnijezda, koja se mogu razlikovati od istih u nevusima prema svojoj nepravilnoj građi i smještaju. Melanociti pokazuju varijabilan stupanj atipije, čije su značajke: povećana ili retrahirana citoplazma, pleomorfna i hiperkromna jezgra, lako uočljiva jezgrica, a često je omjer veličine jezgre i citoplazme uvećan. Izrazito atipični melanociti imaju vretenasti ili epiteloidni izgled (19).

Ako pojedinačni atipični melanociti ili manja gnijezda prodru u sloj papilarnog dermisa, govorimo o mikroinvazivnom melanomu. Melanomi *in situ* i mikroinvazivni melanomi u kojih nije prisutna regresija ne posjeduju potencijal za stvaranje metastaza. Mikroinvazivni melanomi u kojih je prisutna regresija su nejasnijeg biološkog potencijala, te se stoga ne može isključiti mogućnost stvaranja metastaza (21).

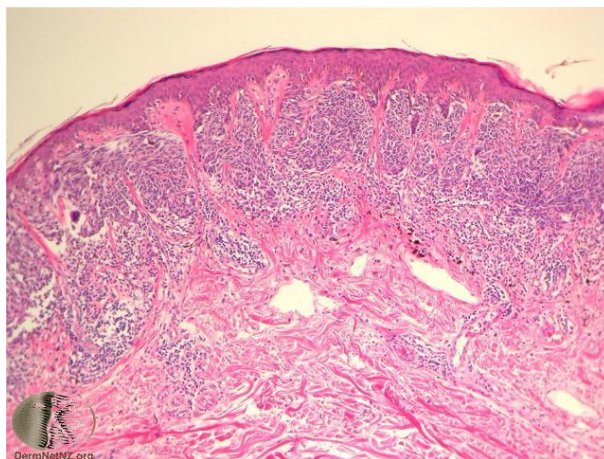
Vertikalna faza rasta označava invaziju dermisa i stvaranje tumorske mase. Dva glavna histološka obilježja invazije dermisa su: dermalna gnijezda koja su veća od najvećih epidermalnih i/ili prisutna mitotska aktivnost u dermalnoj komponenti. U ovoj fazi melanom posjeduje metastatski potencijal (19,21).

Klasična patohistološka klasifikacija melanoma kože, iako nema prognostičkog značaja, upotrebljava se i danas, a prema njoj dijelimo ih na četiri glavna histološka podtipa (19,20):

c. Površinsko šireći melanom (SSM)

Makroskopski lezija je uzdignuta u odnosu na okolnu kožu, s nepravilnim projekcijama. Histološki je epidermis nepravilne debljine, a epidermalni produljci često zaravnjeni. Uočava se pagetoidni uzorak intraepidermalne komponente, s prisutnom citološkom unimorfnom atipijom melanocita. Dermalna komponenta građena je od većih nepravilnih gnijezda, atipičnih melanocita epiteloidnog oblika, a uz stromalne promjene uočava se i limfocitna infiltracija te dermalni melanofagi (slika 8).

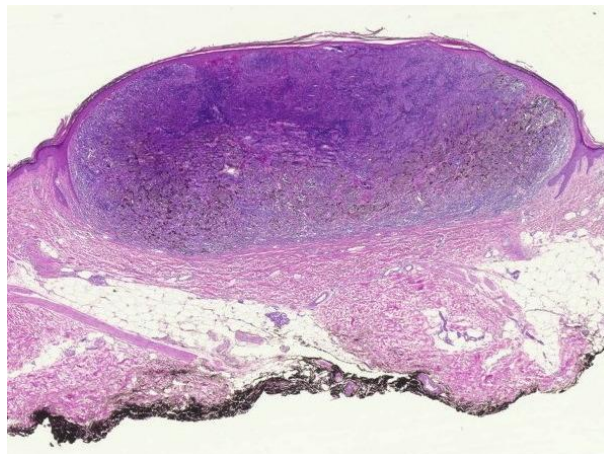
Za razliku od NM u SSM intraepidermalna komponenta zahvaća tri ili više epidermalnih produljaka lateralno od glavne tumorske mase (19,20).



Slika 8: Površinsko šireći melanom, preuzeto s <https://www.dermnetnz.org/topics/melanoma-pathology/>

d. Nodularni melanom (NM)

Makroskopski nalikuje na čvor nepravilnog oblika, a tamniji je od SSM-a. Histološki je obilježen oskudnom intraepidermalnom komponentom, koja ne prelazi rubove dermalne komponente, a često i izostaje. Dermalna tumorska masa pokazuje ekspanzivni tip rasta u kojoj se uočavaju atipični melanociti koji su zbijeni u nakupinama ili gnijezdima, epiteloidnog ili vretenastog izgleda. Osim toga vide se i stromalne promjene, limfocitni infiltrat te dermalni melanofagi (slika 9). Razlikovanje primarnog NM-a od metastatskog melanoma ili razvijene nodularne komponente melanoma drugog histološkog podtipa može predstavljati dijagnostički izazov (19,20).

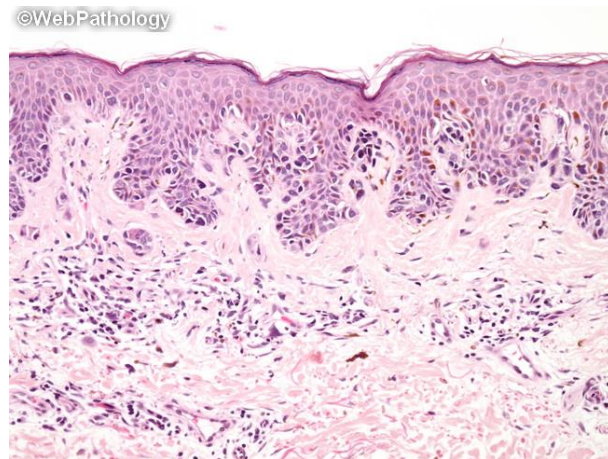


Slika 9: Nodularni melanom, preuzeto s <https://www.dermnetz.org/topics/melanoma-pathology/>

e. Lentigo maligni melanom (LMM)

Makroskopski izgleda kao makula smeđe boje, nejednoličnih rubova i pigmentacije. Histološki je epidermis jednolično stanjen, često atrofičan, a na bazi epidermisa uočava se proliferacija melanocita. Atipični melanociti su vretenastog izgleda, pagetoidnog uzorka širenja, a na dermoepidermalnoj granici formiraju se

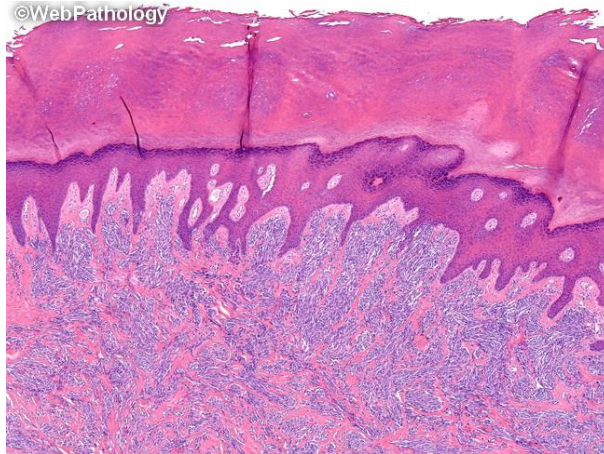
manja gnijezda, sa zahvaćanjem adneksa. U dermisu se nađe solarna elastoza (histološko obilježje teškog kroničnog oštećenja UV zračenjem sunca), dezmoplazija strome, te limfocitna infiltracija i melanofagi (slika 10). Radi razlikovanja lentigo melanoma *in situ* od LMM-a ponekad je potreban pregled više rezova pregledavanog uzorka (19,20).



Slika 10: Lentigo maligni melanom, preuzeto s <http://www.webpathology.com>

f. Akralni lentiginozni melanom (ALM)

Makroskopski se očituje kao tamno pigmentirana makula ili čvor nejasnih granica, a ako je lokaliziran na noktu uočava se kao pigmentirani tračak ležišta nokta i/ili okolne kože. Histološki se u epidermisu u ranijim fazama nađu citološki atipični vretenasti melanociti s izraženim dendritima, koji nastupom vertikalne faze rasta formiraju gnijezda na vrhovima dermalnih papila. Epitel je obično hiperplastičan, a u sredini lezije vidljiv je pagetoidni uzorak širenja. Dermalna tumorska masa je građena od vretenastih ili ovalnih atipičnih melanocita, različito velikih i polimorfnih jezgri, te citoplazme s različitom količinom melanina (slika 11). Najčešće se dijagnosticira u razvijenom stadiju u kojem je već prisutna infiltracija potkožnog masnog tkiva, mišićja ili kosti (19,20).



Slika 11: Akralni lentiginozni melanom, preuzeto s <http://www.webpathology.com>

Diferencijalno-dijagnostički treba uzeti u obzir postojanje i drugih rjeđih histoloških podtipova melanoma kao što su: dezmoplastični, neurotropni, polipoidni, verukozni, spitzoidni, melanom s baloniziranim stanicama, melanom sa stanicama izgleda prstena pečatnjaka, te mikroidnu varijantu melanoma (19).

Osim malignih lezija postoji i niz dobroćudnih koje klinički i histološki mogu biti zamijenjeni za melanom kao što su: *lentigo simplex* lezije u dječjoj i adolescentskoj dobi, rekurentni nevus, traumatizirani nevus, regredirajući nevus, gusto celularni nevus, akralni nevus, displastični nevus, ekcematoidni nevus, Spitz nevus i varijante, Reed nevus, dezmoplastični nevus, plavi nevus sa svojim varijantama, itd. (22).

7. Klasifikacija i prognoza

Klasifikacija – stadiji bolesti

Melanomi se po stadijima mogu svrstati u lokalnu, regionalnu ili udaljenu bolest. Stadij bolesti blisko je povezan s očekivanim preživljenjem. Određivanje stadija obično izvodi tim u kojem se nalaze dermatolozi, opći kirurzi, kirurzi plastičari i dermatopatolozi (23).

Klasifikacija se provodi prema 3 ključna kriterija: obilježja primarnog tumora (T), metastaze u regionalne limfne čvorove (N) i udaljene metastaze (M). Trenutno važeća klasifikacija je 8. revidirano izdanje AJCC sistema za određivanje stadija melanoma koje se primjenjuje od 1. siječnja 2018. godine (24).

U Tablici 2 prikazana je klasifikacija melanoma prema obilježjima primarnog tumora (24).

Tablica 2: Klasifikacija prema obilježjima primarnog tumora (T) (24)

TX	Primarni tumor nije moguće procijeniti
T0	Nema dokaza o primarnom tumoru ili sijelo pt nepoznato
Tis	Melanom <i>in situ</i>
T1	Melanomi debljine $d < 1,0$ mm a $d < 0,8$ mm, bez ulceracija b $d < 0,8$ mm s ulceracijom, $d = 0,8-1,0$ mm s ili bez ulceracije
T2	Melanomi debljine $d > 1.0 - 2.0$ mm a bez ulceracija b s ulceracijom
T3	Melanomi debljine $d > 2.0 - 4.0$ mm a bez ulceracija b s ulceracijom
T4	Melanomi debljine $d > 4.0$ mm a bez ulceracija b s ulceracijom ili mitozama $\geq 1/\text{mm}^2$

U Tablica 3 prikazana je klasifikacija prema metastazama u regionalne limfne čvorove (24).

Tablica 3: Klasifikacija prema metastazama u regionalne limfne čvorove (N) (24)

	LIMFNI ČVOROVI POVEZANI S TUMOROM	POSTOJANJE <i>IN-TRANSIT</i> i/ili MIKROSATELITSKIH METASTAZA
NX	Ne može se utvrditi stanje regionalnih limfnih čvorova	-
N0	Nisu utvrđene regionalne metastaze	-
N1	Utvrđene regionalne metastaze - 1 čvor	-
	a 1 klinički okultna metastaza, npr. otkrivena biopsijom sentinel l.č.	-
	b 1 klinički otkrivena metastaza	-
	c Bez metastatskih regionalnih limfnih čvorova	+
N2	Utvrđene regionalne metastaze - 2-3 čvora ili 1 čvor uz <i>in-transit</i> i mikrosatelitskih metastaza	
	2-3 klinički okultne metastaze, npr. otkrivena biopsijom sentinel l.č.	-
	a l.č.	-
	b 2-3 metastaze od kojih najmanje 1 klinički utvrđena	-
	c 1 klinički okultna ili klinički utvrđena metastaza	+
N3	Utvrđene regionalne metastaze >4 čvora ili bilo koji broj <i>in-transit</i> /satelitskih metastaza s 2 ili više s tumorom povezanih čvorova ili bilo koji broj konglomerata čvorova s ili bez <i>in-transit</i> i mikrosatelitskih metastaza	+
	4 ili više klinički okultnih metastaza, npr. otkrivenih biopsijom sentinel l.č.	-
	a sentinel l.č.	-
	b 4 ili više metastaza od kojih najmanje 1 klinički utvrđena ili postojanje bilo kojeg broja konglomerata čvorova	-
	c 2 ili više klinički okultnih ili aparentnih metastaza i/ili postojanje bilo kojeg broja konglomerata čvorova	+

U Tablica 4 prikazana je klasifikacija prema udaljenim metastazama (24).

Tablica 4: Klasifikacija prema udaljenim metastazama (M) (24)

Anatomska lokacija		razina LDH
M0	Nema dokaza o udaljenim metastazama	ne povišena
M1	Postoje dokazi o udaljenim metastazama	
M1a	Udaljene metastaze na koži, mekim tkivima uključujući mišiće, i/ili neregionalne limfne čvorove	
M1 a (0)		ne povišena
M1 a (1)		povišena
M1b	Udaljene metastaze u pluća s ili bez M1a sijela	
M1 b (0)		ne povišena
M1 b (1)		povišena
M1c	Udaljene metastaze u druga sijela osim CNS-a s ili bez M1a ili M1b sijela	
M1 c (0)		ne povišena
M1 c (1)		povišena
M1d	Udaljene metastaze u CNS s ili bez M1a, M1b, ili M1c sijela	
M1 d (0)		ne povišena
M1 d (1)		povišena

Korištenjem pokazatelja dobivenih TNM klasifikacijom određuju se grupe stadija kliničke prognostike i grupe stadija patološke prognostike tumora koji su od vitalne važnosti za pouzdanu prognozu bolesti, racionalno planiranje liječenja i smislenog odabira i stratifikacije pacijenata koji sudjeluju u kliničkim ispitivanjima.

Grupe stadija kliničke prognostike prikazane su u Tablica 5 (24).

Tablica 5: Grupe stadija kliničke prognostike (24)

Ako je T...	uz N	i uz M	Klinički stupanj je u grupi
Tis	N0	M0	0
T1a	N0	M0	IA
T1b	N0	M0	IB
T2a	N0	M0	IB
T2b	N0	M0	IIA
T3a	N0	M0	IIA
T3b	N0	M0	IIB
T4a	N0	M0	IIB
T4b	N0	M0	IIC
bilo koji T, Tis	$\geq N1$	M1	III
bilo koji T, Tis	bilo koji N	M1	IV

Grupe stadija patološke prognostike prikazane su u Tablici 6 (24).

Tablica 6: Grupe stadija patološke prognostike (24)

Ako je T...	uz N	i uz M	Patološki stupanj je u grupi
Tis	N0	M0	0
t1a	N0	M0	IA
T1b	N0	M0	IA
T2a	N0	M0	IB
T2b	N0	M0	IIA
T3a	N0	M0	IIA
T3b	N0	M0	IIB
T4a	N0	M0	IIB
T4b	N0	M0	IIC
T0	N1b, N1c	M0	IIIB
T0	N2b, N2c, N3b ili N3c	M0	IIIC
T1a/b-T2a	N1a ili N2a	M0	IIIA
T1a/b-T2a	N1b/c ili N2b	M0	IIIB
T2b/T3a	N1a-N2b	M0	IIIB
T1a-T3a	N2c ili N3a/b/c	M0	IIIC
T3b/T4a	bilo koji N \geq N1	M0	IIIC
T4b	N1a-N2c	M0	IIIC
T4b	N3a/b/c	M0	IIID
bilo koji T, Tis	bilo koji N	M1	IV

Prognoza bolesti

Prema 8. izdanju AJCC klasifikacije (24) debljina primarne lezije prema Breslow-ljevoj klasifikaciji i dalje ostaje najbolji prediktor prognoze bolesti te uz status sentinel limfnog čvora određuje širinu lokalne reekscizije.

Broj mitozna vertikalne faze tumora te prisutnost ulceracije, iako se više ne koriste kao kriterij klasifikacije pT1 stadija, povezani su s povećanim metastatskim potencijalom, smanjenim petogodišnjim preživljenjem te utječu na odluku o biopsiji sentinel limfnog čvora. To je posebno značajno jer je prisutnost metastaza u regionalnim limfnim čvorovima važan prognostički čimbenik koji znatno smanjuje petogodišnje preživljenje (za T1 primarne lezije s 94% na 69%) (24,25).

Prisutnost mikrosatelitoza (tumorska gnijezda veća od 0.05 mm u promjeru koja su od primarne invazivne lezije odvojena najmanje s 0.3 mm normalnog tkiva), satelitoza (tumorske nakupine u normalnoj koži unutar 2 cm od primarne lezije) i/ili in-transit metastaza (intralimfatični tumor udaljen više od 2 cm od primarne lezije koji je unutar najbližeg regionalnog bazena limfnih čvorova) značajno utječe na prognozu i status sentinel limfnog čvora (19,25).

Oprečna su mišljenja o limfovaskularnoj invaziji kao nepovoljnom prognostičkom čimbeniku, ali nedavne analize su pokazale da bi mogla biti neovisni čimbenik za lošiju prognozu i nalaz pozitivnih sentinel limfnih čvorova (19,25).

Neurotropizam (prisutnost atipičnih melanocita u endoneuriju i perineuriju živaca kože) povećava šansu za pojavu lokalnih recidiva i nepovoljno utječu na preživljenje (19,25).

Regresija (djelomični ili potpuni spontani nestanak) tumora, prisutnost limfocitnog infiltrata unutar tumora, anatomska lokalizacija, te dob i spol bolesnika također se uzimaju u obzir kao pozitivni ili negativni prognostički čimbenici (19).

Stopa 5-godišnjeg preživljenja prema stadijima bolesti prikazana je u Tablici 7 (26).

Tablica 7: Stopa 5-godišnjeg preživljenja prema stadijima bolesti (26)

Stadij	Klasifikacija	Stopa 5-godišnjeg preživljenja
0	Tis: Melanom <i>in situ</i>	> 98%
I (A/B)	T1a: <0,8 mm i bez ulceracija	97 – 92%
	T1b: ≥0,8 mm ili <0,8 mm s ulceracijom	
	T2a: >1,0 – 2,0 mm bez ulceracije	
II (A, B, C)	T2b: >1,0 – 2,0 mm s ulceracijom	81 – 53%
	T3a: >2,0 – 4,0 mm bez ulceracije	
	T3b: >2,0 – 4,0 mm s ulceracijom	
	T4a: >4,0 mm bez ulceracije	
	T4b: >4,0 mm s ulceracijom	
III (A, B, C, D)	N1a: 1 klinički okultni (u biopsiji SLČ/SLN)	78 – 40%
	N1b: 1 klinički pronađen	
	N1c: Postojanje in-transit, satelitskih, i/ili mikrosatelitskih mets	
	N2a: 2 – 3 klinički okultna (u biopsiji SLČ/SLN)	
	N2b: 2 – 3, najmanje 1 klinički pronađen	
	N2c: 1 klinički okultan ili pronađen uz in-transit, satelitske, i/ili mikrosatelitske mets	
	N3a: 4 ili više klinički okultnih (u biopsiji SLČ/SLN)	
	N3b: 4 ili više, od kojih najmanje 1 klinički pronađen, ili prisutnost bilo kojeg broja konglomerata čvorova	
	N3c: 2 ili više klinički okultnih ili klinički pronađenih uz in-transit, satelitske, i/ili mikrosatelitske mets	
IV	M1a: udaljene metastaze u kožu, meka tkiva, uključujući mišiće, i/ili ne-regionalne limfne čvorove, LDH neubilježen ili nespecificiran	20 – 15%
	M1a(0): LDH nije povišen	
	M1a(1): LDH povišen	
	M1b: Udaljene metastaze u pluća s ili bez M1a sijela bolesti, LDH neubilježen ili nespecificiran	
	M1b(0): LDH nije povišen	
	M1b(1): LDH povišen	
	M1c: Udaljene metastaze u druga sijela osim CNS-a s ili bez M1a ili M1b sijela bolesti, LDH LDH neubilježen ili nespecificiran	
	M1c(0): LDH nije povišen	
	M1c(1): LDH povišen	
	M1d: Udaljene metastaze u CNS s ili bez M1a, M1b, ili M1c sijela bolesti, LDH neubilježen ili nespecificiran	
	M1d(0): LDH nije povišen	
	M1d(1) LDH povišen	

U istraživanju provedenom temeljem podataka o pacijentima s dijagnozom melanoma upisanim u program SAD National Cancer Institute Surveillance, Epidemiology, and End Results (SEER) između 1. siječnja 1992. i 31. prosinca 2011., koje je obuhvaćalo 106 511 bolesnika, od kojih 45% žena, prikazano je preživljenje od melanoma ovisno o spolu, dobi i stadiju bolesti (27).

Dobiveni rezultati pokazuju da žene očekuje dulje preživljavanje u slučaju lokalizirane i regionalne bolesti, dok se te razlike gube u slučaju bolesti s udaljenim metastazama (27).

U Tablica 8 prikazan je sažeti pregled rezultata nalaza studije (27).

Tablica 8: Preživljavanje pacijenata od melanoma prema spolu (27)

		Žene	Muškarci
Ukupno pacijenata		47.687	58.824
Umrlo uslijed melanoma			
	broj	3.638	7.411
	postotak	7,6%	12,6%
Umrlo uslijed drugih uzroka			
	broj	5.787	10.246
	postotak	12,1%	17,4%
Preživjeli do zadnje provjere			
	broj	38.262	41.167
	postotak	80,2%	70,0%

Vjeruje se kako bi razumijevanje osnova za te razlike moglo dovesti do pronalaska načina za poboljšanje ishoda bolesti za oboljele od melanoma kože.

8. Liječenje

Ovisno o značajkama tumora (lokacija, stadij, genetski profil), terapijske opcije liječenja mogu biti kirurško odstranjenje, kemoterapija, radioterapija, fotodinamička terapija (PDT), imunoterapija ili genetski ciljana terapija (14,28-30).

Kod ranih stadija melanoma često je dovoljno samo kirurško odstranjenje, za razliku od uznapredovalih stadija melanoma koji često zahtijevaju kombinaciju više različitih terapija.

Kirurško odstranjenje

Kirurško odstranjenje je primarna opcija za pacijente s melanomom u stadiju I–IIIB. Kirurška terapija može biti različita ovisno o kliničko-patološkim svojstvima tumora. Resekcijski rubovi kod zahvata trebaju biti 0,5 cm za melanome *in situ*, 1 cm kod melanoma debljine do 2 mm, a 2 cm za melanome 2 mm debljine i više (14,28).

- Za poboljšanje preživljavanja preporučuju se adjuvantne terapije, kao što su ciljana terapija i imunoterapija.
- Kod pacijenata sa solitarnom metastazom metastazektomija se standardno provodi, dok se u nekim slučajevima metastatskog melanoma može razmotriti i primjena kemoterapije.
- Radioterapija se rijetko preporučuje za liječenje primarnog tumora, ali može biti korisna za liječenje metastaza na koži, kostima i mozgu.
- Kod razmatranja opcija za liječenje melanoma razmatraju se 2 ograničavajuća čimbenika:
 - Negativne nuspojave koje mogu dovesti do oštećenja kože i gastrointestinalnog trakta
 - Smanjenje u djelotvornosti terapija (28).

Kemoterapija

Kemoterapija je prva od opcija za liječenje uznapredovalog melanoma. Usprkos unapređenjima i poboljšanjima, nisu bila utvrđena poboljšanja u ukupnim stopama preživljavanja. Premda su kemoterapiju uglavnom zamijenile druge opcije liječenja, ona i dalje ostaje opcija u palijativnom liječenju nekih tipova progresivnih i ponovljenih melanoma (28).

Opcije koje se mogu koristiti za kemoterapiju su:

- Dakarbazin – odobren od FDA 1974., koristi se kao standardni lijek za metastatski melanom premda je studijama utvrđen uspjeh <5%, a 5-godišnja stopa preživljavanja pacijenata je 2 – 6%.
- Temozolomid (TMZ) – ishodi liječenja nisu značajno bolji od Dakarbazina.
- Elektrokemoterapija (ECT) – kombinira upotrebu citotoksičnih lijekova, bleomicina i cisplatina, s električnim impulsima visokog intenziteta i tako olakšava ulaz lijekova u stanice. Uočen je dobar odgovor na ECT, bez većih nuspojava te je vidljiva niska stopa ponovne pojave čvorova u liječenim područjima. Za evaluaciju ovog načina liječenja potrebna su međutim dodatna istraživanja (28,29).

Fotodinamička terapija (PDT)

Fotodinamička terapija (PDT), kao minimalno invazivna terapija, može biti potencijalno dobra adjuvantna terapija za palijativno liječenje pacijenata koji su u III./IV. stadiju bolesti (28).

Terapija samo PDT-om pokazala se nedovoljno učinkovitom. Ispituju se mogućnosti kombiniranja PDT-a s nekim sredstvima za kemoterapiju i imunostimulirajuću terapiju (28).

Imunoterapija

Učestala pojava tumora na mjestima kroničnih upala, kao i prisutnost imunoloških stanica u tumorskim tkivima ukazali su na povezanost tumora i imunološkog sustava.

U protutumorskom odgovoru T-stanica prepoznaje, aktivira se i dobiva sposobnost uništavanja stanica koje izražavaju antigene specifične za tumore (28).

Premda imunoterapija ima pozitivnih rezultata, oni variraju kod raznih tipova tumora, ali ni ponovne pojave tumora nakon terapije nisu rijetke (28).

U posljednje vrijeme, više saznanja o patofiziologiji kao i bolje razumijevanje uloge imunološkog sustava u razvoju tumora doveli su do razvoja i odobrenja nekoliko vrsta imunoterapija.

U SAD-u su interferon α -2b/peginterferon α -2b, interleukin-2, denileukin diftotox, ipilimumab, nivolumab, pembrolizumab, i talimogene laherparepvec odobreni od FDA, dok su durvalumab, CK-301, avelumab, atezolizumab, gp100 cjepivo, resiquimod i CAR-T stanice još u fazi ispitivanja za liječenje melanoma (28-30).

Genetski ciljana terapija

Kod velikog udjela pacijenata s melanomom (oko 70%) mogu se pronaći genetske mutacije ključnih signalnih puteva. Te onkogene mutacije mogu biti povezane s proliferacijom malignih stanica i malignim fenotipom. Ciljane terapije koriste male inhibitore molekula ili protutijela koja utječu na te mutirane proteine koji su bitni u napredovanju bolesti (28,29).

U SAD-u su odobrene: vemurafenib, dabrafenib, trametinib i cobimetinib kao opcije genetski ciljane terapije, dok su u fazi ispitivanja imatinib, sunitinib, dasatinib, nilotinib,

bevacizumab, PI-103, BKM120, GSK2636771, INCB050465, IPI-549, MK2206,
everolimus, temsirolimus, ribociklib, abemaciclib, palbociklib, SHR6390, i ASN003

9. Zahvale

Zahvaljujem svome mentoru doc. dr. sc. Davoru Tomasu na stručnom vođenju i pomoći u izradi ovog diplomskog rada.

Zahvaljujem svojoj obitelji na neizmjerne, cjeloživotnoj podršci, ljubavi i strpljenju.

Zahvaljujem svima koji su mi bili potpora tijekom studija, a posebice teti Jasni, koja je uvijek znala naći pravu riječ u pravom trenutku.

10. Literatura

1. Key Statistics for Melanoma Skin Cancer. *American Cancer Society*. [Mrežno] 2018. [Citirano: 1. 8 2018.] <https://www.cancer.org/cancer/melanoma-skin-cancer/about/key-statistics.html>.
2. Estimates of cancer incidence and mortality 2018. *ECIS - European Cancer Information System: Data Explorer*. [Mrežno] European Union, 2018. [Citirano: 16. 8 2018.] <https://ecis.jrc.ec.europa.eu>.
3. Melanoma: Statistics. *Cancer.net*. [Mrežno] ASCO.org, 7 2016. [Citirano: 18. 8 2018.] <https://www.cancer.net/cancer-types/melanoma/statistics>.
4. Karimkhani C, Green AC, Nijsten T, Weinstock MA, Dellavalle RP, Naghavi M i sur. The global burden of melanoma: results from the Global Burden of Disease Study 2015. *Br J Dermatol* 2017;177:134-40.
5. Rastrelli M, Tropea S, Rossi CR, Alaibac M. Melanoma: epidemiology, risk factors, pathogenesis, diagnosis and clasification. *In Vivo* 2014;34:5251-62.
6. Sacchetto L, Zanetti R, Comber H, Bouchardy C, Brewster DH, Broganelli P i sur. Trends in incidence of thick, thin and in situ melanoma in Europe. *Eur J Cancer* 2018;92:108-18.
7. Šekerija M, Bubanović Lj, Novak P, Šelendić Đ, Lončar J, Čukelj P. Incidencija raka u Hrvatskoj 2015. 2018, Svez. Bilten 40.
8. Špoljar Š, Šitum M, Buljan M. Etiopatogeneza melanoma. U Šitum M. i sur. *Melanom*. Medicinska naklada, Zagreb 2016. str.11-14.

9. Leonardi GC, Falzone L, Salemi R, Zanghi A, Spandidos DA, Mccubrey JA i sur. Cutaneous melanoma: From pathogenesis to therapy (Review). *Int J Oncol* 2018;52:1071-80.
10. Coricovac D, Dehelean C, Moaca EA, Pinzaru I, Bratu T, Navolan D i sur. Cutaneous melanoma - A long road from experimental models to clinical outcome: A review. *Int J Mol Sci* 2018;24:19.
11. Šitum M, Dediol I, Buljan M. Klinička slika melanoma. U Šitum M. i sur. *Melanom. Medicinska naklada, Zagreb* 2016. str. 39-47.
12. Križanac Š, Jukić D, Damjanov I. Bolesti kože. U Damjanov I, Jukić S, Nola M. *Patologija, treće, dorađeno i nadopunjeno izdanje. Medicinska naklada, Zagreb* 2011. str. 839.-73.
13. Ascierto PA, Caraco C, Gershenwald JE, Hamid O, Ross M, Sullivan RJ i sur. The great debate at „Melanoma bridge“, Napoli, December 2nd, 2017. *J Transl Med* 2018;16:101.
14. Herceg D, Štulhofer Buzina D, Čeović R, Dotlić S, Ilić I, Smuđ Orehovec S i sur. Kliničke preporuke Hrvatskog društva za internističku onkologiju HLZ-a za dijagnozu, liječenje i praćenje bolesnika/ca oboljelih od melanoma kože. *Liječ Vjesn* 2016;138:22–9.
15. Mašanović M. Melanom kože i samopregled. *Zavod za javno zdravstvo Dubrovačko-neretvanske županije*. [Mrežno] [Citirano: 29. 07 2018.] <http://www.zzjzdnz.hr/hr/zdravlje/prevencija-raka/324>.
16. Vidranski V, Šamija I, Kusić Z. Tumorski biljezi melanoma. U Šitum M. i sur. *Melanom. Medicinska naklada, Zagreb* 2016. str. 238-45.

17. Punda M, Kovačić K, Kusić Z. Limfoscintigrafija i biopsija limfnog čvora stražara u bolesnika s melanomom. U Šitum M. i sur. Melanom. Medicinska naklada, Zagreb 2016. str. 249-62.
18. Melanom. *MSD priručnik dijagnostike i terapije*. [Mrežno] Hrvatski liječnički zbor, 2014. <http://www.msd-prirucnici.placebo.hr/msd-prirucnik/dermatologija/rak-koze/melanom>.
19. Vučić M, Tomas D, Krušlin B. Patohistološka slika melanoma kože. U Šitum M. i sur. Melanom. Medicinska naklada, Zagreb 2016. str. 167-79.
20. Ferrara G, Improta G. The histopathological diagnosis and reporting of melanoma: A new look at an old challenge. *Austin J Dermatolog* 2016;3:1044.
21. Roncati L, Pisciolli F, Pusioli T, Maiorana A. Microinvasive radial growth phase of cutaneous melanoma: a histopathological and immunohistochemical study with diagnostic implications. *Acta Dermatovenerol Croat* 2017;25:39-45.
22. Tomas D, Vučić M, Krušlin B. Patohistološka diferencijalna dijagnoza melanoma. U Šitum M. i sur. Melanom. Medicinska naklada, Zagreb 2016. str. 180-98.
23. Melanom stadiji. *Onkologija,hr*. [Mrežno] KUZ. [Citirano: 20. 7 2018.] <http://www.onkologija.hr/melanom/melanom-stadiji/>.
24. Gershenwald JE, Scolyer RA, Hess KR, Sondak VK, Long GV, Merrick I i sur. Melanoma staging: Evidence-based changes in the American Joint Committee on Cancer (AJCC) eighth edition cancer staging manual. *CA Cancer J Clin* 2017;67:472-92.

25. Nurdjaja V, Yozu M, Mathy JA. Essential components of melanoma histopathological reporting: The surgical oncologist's perspective. *J Skin Cancer* 2018;2:9838410.
26. Ward WH, Lambreton F, Goel N, Yu JQ, Farma JM. Clinical presentation and staging of melanoma. U Ward WH, Farma JM. *Cutaneous melanoma: etiology and therapy*. Codon Publications, Brisbane, str. 69-92.
27. Enninga EAL, Moser J, Weaver A, Markovic SN, Brewer JD, Leontovich AA i sur. Survival of cutaneous melanoma based on sex, age, and stage in the United States, 1992.–2011. *Cancer Med* 2017;6:2203-12.
28. Domingues B, Lopes JM, Soares P, Pópulo H. Melanoma treatment in review. *Immunotargets Ther* 2018;7:35-49.
29. Maverakis E, Cornelius LA, Bowen GM, Phan T, Patel FB, Fitzmaurice S i sur. Metastatic melanoma – a review of current and future treatment options. *Acta Derm Venereol* 2015;95:516-24.
30. Hogan SA, Levesque MP, Cheng PF. Melanoma immutherapy. *Front Oncol* 2018;8:178.

11. Životopis

OSOBNI PODACI

Ime i prezime: Ante Valdman

Datum i mjesto rođenja: 2. listopada 1988., Požega

Adresa: Josipa Andrića 20, 34 000 Požega

Osnovnu školu (OŠ Julija Kempfa) i srednju školu (Matematička gimnazija Požega) završio sam u Požegi.

Na Medicinski fakultet Sveučilišta u Zagrebu upisao sam se 2007. godine.

Aktivno govorim, čitam i pišem engleski jezik.