

Kraniocerebralne ozljede

Dragić, Marko

Master's thesis / Diplomski rad

2014

Degree Grantor / Ustanova koja je dodijelila akademski / stručni stupanj: **University of Zagreb, School of Medicine / Sveučilište u Zagrebu, Medicinski fakultet**

Permanent link / Trajna poveznica: <https://um.nsk.hr/um:nbn:hr:105:282391>

Rights / Prava: [In copyright](#)/[Zaštićeno autorskim pravom.](#)

Download date / Datum preuzimanja: **2024-11-14**



Repository / Repozitorij:

[Dr Med - University of Zagreb School of Medicine Digital Repository](#)



**SVEUČILIŠTE U ZAGREBU
MEDICINSKI FAKULTET**

Marko Dragić

Kraniocerebralne ozljede

DIPLOMSKI RAD



Zagreb, 2014.

**SVEUČILIŠTE U ZAGREBU
MEDICINSKI FAKULTET**

Marko Dragić

Kraniocerebralne ozljede

DIPLOMSKI RAD



Zagreb, 2014.

Ovaj diplomski rad izrađen je u klinici za neurokirurgiju KBC Sestre Milosrdnice pod vodstvom doc.dr.sc. Krešimira Rotima dr.med i predan je na ocjenu u akademskoj godini 2013/2014.

Popis i objašnjenje kratica korištenih u radu

CT – computed tomography, kompjuterizirana tomografija

GCS – Glasgow coma score, Glasgowska ljestvica koma

MRI – magnetic resonance imaging, magnetna rezonancija

RTG – rentgenska pretraga u tekstu se odnosi na kranioogram

Sadržaj

1. Sažetak

2. Summary

3. Uvod1

3.1. Definicija1

3.2. Epidemiologija1

3.3. Klasifikacija2

4. Prvi pregled bolesnika4

5. Potres mozga.....5

6. Prijelom lubanje.....7

7. Nagnječenje mozga.....10

8. Epiduralni hematom.....13

9. Subduralni hematom.....17

10. Strjelne ozljede glave.....21

11. Zahvale23

12. Literatura24

13. Životopis26

1. Sažetak

Naslov rada: Kraniocerebralne ozljede

Ime i prezime autora: Marko Dragić

Kraniocerebralne ozljede su zanimljiv i dinamičan dio medicine i neurokirurgije.

Unatoč svakodnevnom napretku u prevenciji i samom razumijevanju bolesti i liječenju kraniocerebralne ozljede će do 2020. godine biti najčešći uzrok smrti i invaliditeta u svijetu. Posebno zabrinjava što su ove ozljede puno češće kod mladog radno aktivnog stanovništva. To su brojke koje bi trebale zabrinuti vlade svih država u svijetu. Ono što brine liječnike je klinički aspekt u kojem nailazimo na nekoliko problema. Prvi problem je prvi pregled takvoga bolesnika koji mu često i odredi sudbinu, a pacijent može imati vrlo blage simptome, a vrlo tešku ozljedu. Dodatni problem je što većinu tih pregleda rade najmlađi i često neiskusni liječnici. Drugi problem je dijagnostika, danas se preporuča koristiti CT koji u većini slučajeva daje točnu dijagnozu ali postoje problemi u vidu dostupnosti te pretrage. Treći problem je terapija. Iako su indikacije za kirurško liječenje prilično jasne medikamentozno liječenje je predmet brojnih rasprava i radova. Četvrti problem u kliničkom radu je preživljenje i prognoza tih bolesnika. Ono varira ovisno o tipu ozljede i može biti od 100% kod potresa mozga do 8% kod strijelnih ozljeda glave. Prognoza što se tiče kvalitete života je isto tako različita. Rehabilitacija je vrlo bitan korak do oporavka i bolje kvalitete života. Najvažniji korak je svakako pravodobna dijagnoza i hitno liječenje.

Ključne riječi: kraniocerebralne ozljede, ozljede glave, neurotrauma

2. Summary

Title: Head Injuries

Name and surname: Marko Dragić

Head injuries are interesting and dynamic part of medicine and neurosurgery. Despite everyday progress in prevention and understanding and treating disease traumatic brain injury will by 2020. year be first cause of death and disability worldwide. The fact that most people suffering from head injuries are young and active population is additional burden. These numbers should concern all governments worldwide. There is number issues with traumatic brain injuries. First one is that clinical presentation of those patients can be asymptomatic and patients can have serious life threatening disease. Additional problem is that those patients are often examined by young unexperienced physicians. Second issue is diagnostics. Usually CT is very good tool for diagnosis, but sometimes is unavailable because of expenses. Third issue is therapy. Most conditions have very well defined indications for surgery, but medication is subject of many debates and science papers. Fourth problem is mortality rate and prognosis. Mortality rate ranges from 0% in brain concussion to 92% in gunshot wounds. Prognosis and quality of life depends of which type of head injury patient had. Rehabilitation is very important part of therapy. The most important is right diagnosis in the right time and prompt surgical intervention.

Key words: head injury, neurotrauma, traumatic brain injury, TBI

3. Uvod

Kraniocerebralne ozljede spadaju među vodeće medicinske probleme današnjice. Spadaju među najčešće ozljede što ima za posljedicu velike troškove liječenja, primjerice SAD potroši otprilike jedan godišnji proračun Republike Hrvatske na liječenje kraniocerebralnih ozljeda (Šimunović 2008). U kliničkom pogledu kraniocerebralne ozljede mogu varirati od potpuno bezazlenih do fatalnih što predstavlja veliki izazov liječnicima.

3.1. Definicija

Kraniocerebralne ozljede ili neurotrauma su ozljede lubanje i mozga. Ozljede lubanje se u pravilu javljaju s ozljedama mozga dok u većine ozljeda mozga nemamo lom lubanjskih kostiju.

3.2. Epidemiologija

U modernim zemljama prijelomi lubanje i intrakranijske ozljede čine otprilike četvrtinu ukupnih ozljeda glave, a incidencija svih nesmrtonosnih kranijalnih i intrakranijskih ozljeda iznosi oko 1% (Rotim 2006). U razvijenim zemljama kraniocerebralne ozljede su vodeći ili jedan od vodećih uzroka smrti u mlađoj populaciji. Predviđa se da će do 2020. godine biti najčešći urok smrti i invaliditeta (Winn 2011.). Upravo iz navedenih razloga govorimo o tihom pandemiji koja je u konstantnom porastu zbog sve raširenije upotrebe motornih vozila, a razlog zbog kojeg se naziva tihom je manjak opće svjesnosti o veličini problema i težini posljedica koje nose kraniocerebralne ozljede.

Uz ove prije iznešene općeprihvaćene i dokazane tvrdnje mora se spomenuti nekoliko problema kod epidemiologije kraniocerebralnih ozljeda koje treba uzeti u obzir prilikom evaluacije znanstvenih radova. Varijacije u incidenciji su velike. U SAD-u imamo 102 kraniocerebralne ozljede na 100000 stanovnika u godini dana. Zanimljiv

primjer varijacija incidencije je Švedska. Švedska ima 354 ozljede na 100000 stanovnika u godini dana na sjeveru, a na jugu 546 na 100000 stanovnika (Winn 2011.).

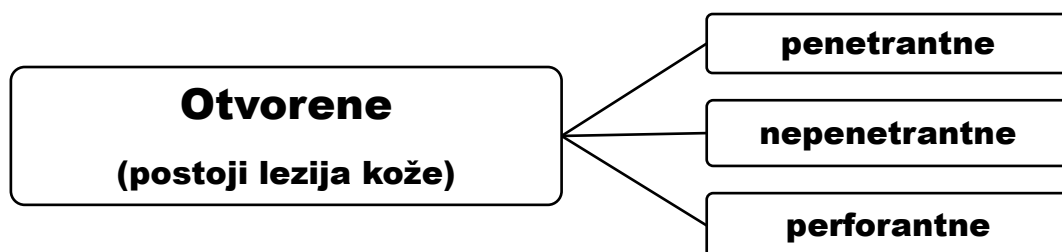
Dio studija nije kvalitetan jer nisu sveobuhvatne primjerice uzeti su u obzir samo pacijenti koji su došli neurokirurgu, drugi dio ima loše izvore podataka i ne koristi standardnu podjelu ozljeda po GCS-u pa nije moguće s njima uspoređivati podatke. Utvrđeno je da razlike postoje kada su u pitanju ruralne i gradske sredine sa većom incidencijom u ruralnim područjima. Omjer muškaraca i žena je 3:1 u mlađoj dobi dok se iznad 65 godine taj omjer izjednačava (Winn 2011.) .

Stopa mortaliteta se kreće od 9.5 na 100000 u Švedskoj do 39.3 u Brazilu s tim da su kraniocerebralne ozljede prvi uzrok smrtnosti u osoba mlađih od 45 godina.

Najčeći uzroci kraniocerebralnih ozljeda su prometne nesreće, padovi i strijelne ozljede (Winn 2011.).

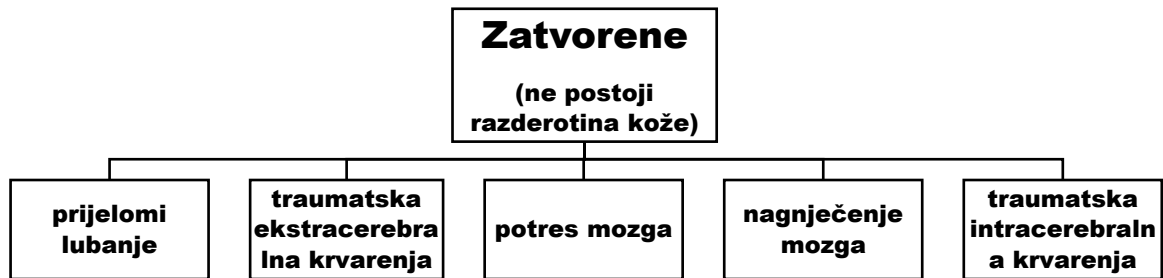3.4. Klasifikacija

Prema integritetu kože imamo otvorene i zatvorene ozljede. Otvorene ozljede se dijele po integritetu tvrde moždane ovojnice. Penetrantna ozljeda je ako imamo leziju tvrde moždane ovojnice, a perforantna ako uz to imamo i ozljedu moždanog korteksa što se u praksi susreće u strijelnih ozljeda (Rotim 2006.).



Dijagram 1. podjela otvorenih kraniocerebralnih ozljeda

Zatvorene kraniocerebralne ozljede su obilježene ozljedom mozga i prijelomom kosti ali bez razderotine kože.



Dijagram 2. podjela zatvorenih kraniocerebralnih ozljeda

Kraniocerebralne ozljede dijelimo na primarne i sekundarne. U primarne spadaju: prijelomi lubanje, fokalne i difuzne ozljede mozga. U sekundarne spadaju: hipoksija i hipotenzija, postraumatski intrakranijski hematomi, otekline mozga, pomak mozga i upalne komplikacije (Rotim 2006.).

Prema opsegu ili težini ozljede imamo dvije klasifikacije koje se razlikuju u jednoj podgrupi. Od autora (Rotim 2006.) imamo podjelu na lake i teške kraniocerebralne ozljede gdje je GCS (Glasgow coma score) manji od 8 teška ozljeda. Prema (Zollman 2011.) imamo lake kraniocerebralne ozljede gdje je GCS od 13 do 15, umjerene gdje je GCS od 9 do 12 i teške gdje je GCS manji od 8. U biti su podjele iste samo po Zollmanu imamo još jednu grupu lakih ozljeda, a to su umjerene.

4. Prvi pregled bolesnika

Prvi pregled izdvajam kao posebnu cjelinu zbog njegove velike važnosti za sudbinu pacijenta. Kao što je već prije navedeno kranio cerebralne ozljede mogu varirati od blagih i beznačajnih do ozbiljnih i fatalnih i zbog toga je prvi pregled koji je ujedno i klasifikacijski vrlo bitan. Kao prvo pitanje se nameće ima li pacijent kranio cerebralnu ozljedu. Odgovor je većinom očit ali veliki problem stvaraju stanja koja imitiraju duboku komu. Najčešće stanje koje imitira duboku komu je stanje duboke alkoholiziranosti. Uz alkohol potrebno je misliti i na otrovanje barbituratima i morfijem koji mogu dati kliničku sliku sličnu kranio cerebralnim ozljedama (Šimunović 2008.). Kod pacijenata možemo imati male ulazne rane koje mogu uzrokovati veliku traumu pa je pacijenta uvijek potrebno detaljno pregledati. Svaku ranu na glavi potrebno je dobro pregledati zatim okolicu rane ošišati i primarno obraditi po Friedrichu (Šimunović 2008.).

Tijekom obrade rane radimo inspekciju kojom možemo utvrditi o kojoj se ozljedi radi. U daljnjoj obradi moramo pacijenta detaljno neurološki pregledati jer ispadi ponekada mogu biti vrlo diskretni. Posebno se treba obratiti pozornost na GCS, amneziju, govor i svijest. Ponekada pacijenti mogu biti pri svijesti i imati uredan govor, a da zbog sekundarnih komplikacija naglo nastupi smrt. Nakon detaljnog pregleda slijedi jedna od neuroradioloških metoda.

5. Potres mozga

Potres mozga ili commotio cerebri spada među lake zatvorene kranio-cerebralne ozljede. Kod potresa mozga nemamo morfoloških oštećenja već imamo reverzibilnu disfunkciju moždane kore (Rotim 2006). Klinički potres mozga se prezentira sa više simptoma: nesvjestica, amnezija, vegetativni znakovi i vestibularni podražaj. Podatak o gubitku svijesti je esencijalan (Šimunović 2008.). Nažalost pacijenti često ne znaju što je nesvjestica pa kada imaju vrtoglavice, zbunjenost ili dezorjentiranost oni to tumače kao gubitak svijesti što može neiskusna liječnika odvesti na krivi put. Upravo tu je vrlo bitno ciljanim pitanjima uzeti dobru anamnezu kako bi mogli uspješno dijagnosticirati i liječiti pacijenta. Na primjer ako je pacijent u stanju potpuno rekonstruirati događaj i sa brojnim detaljima malo je vjerojatno da je gubio svijest. Uz gubitak svijesti ključni simptom je i amnezija. Amnezija može biti retrogradna i posttraumatska. Retrogradna amnezija ima i prognostičku važnost jer težina ozljede je proporcionalna trajanju retrogradne amnezije (Šimunović 2008.). Uz dva ključna simptoma nesvjestice i amnezije mogu se javiti i sljedeći simptomi: glavobolja, smušenost, nistagmus, mučnina, povraćanje, fotofobija, omaglica i vrtoglavica. Potres mozga je tranzitoran i reverzibilan poremećaj te upravo zbog toga kod potresa mozga nikada nema neuroloških ispada (Rotim 2006).

Inicijalna dijagnostika je nativni kranioogram u dva smjera i RTG vratne kralježnice osim u slučaju klinički jasnog komocijskog sindroma gdje se preporučuje napraviti hitni CT. Preporuča se pacijenta zadržati 24 sata na promatranju kako bi se mogle uočiti komplikacije i eventualna pogoršanja. Ako je CT nalaz uredan nije potrebno zadržati pacijenta na promatranju (Rotim 2006).

Liječenje je u načelu simptomatsko. Preporuča se mirovanje i analgetici po potrebi. Pacijentu i njegovoj pratnji se mora naglasiti da se u slučaju bilo kojeg pogoršanja

moraju hitno javiti u bolnicu. Osim toga preporuka je da pacijent izbjegava čitanje, gledanje televizije i slično (Rotim 2006).

Prognoza je vrlo dobra. Kod prognoze korisno je sagledati nakon koliko tjedana se pacijenti vrte na posao. Prema studiji autora (Wäljas M1 2013.) od svih ispitanika sa potresom mozga njih se 46,8% vratilo na posao nakon jednog tjedna. Nakon dva tjedna 59,2% od svih ispitanika se vratilo na posao. Nakon dva mjeseca 91,7% bolesnika od svih bolenika praćenih u studiji se vratilo na posao. Komplikacije nisu česte i u literaturi se spominju pod nazivom postkomocijski sindrom.

U budućnosti nas očekuje razvoj biomarkera koji će nam moći reći težinu ozljede, većina ih je sada u eksperimentalnoj fazi i očekuje se da će i ovaj dio medicine pridonijeti boljem razumijevanju patofiziologije i patologije, a u konačnici bi trebao smanjiti cijenu i povećati efikasnost dijagnostičkog procesa (Battista et al. 2013.).

6. Prijelomi lubanje

U jedne trećine svih kraniocerebralnih ozljeda imamo prijelom lubanje (Zollman 2011.). Najčešći uzrok prijeloma lubanje je tupa trauma.

Prijelome lubanje ili *fractura cranii* dijelimo na prijelome kalvarije i prijelome baze lubanje. Prijelome kalvarije dijelimo na impresijske i linearne (Rotim 2006.).

Linearni prijelomi lubanje mogu u više pogleda izazvati teškoće u kliničkom radu.

Najčešće su takvi prijelomi asimptomatski što otežava njihovu dijagnozu (Zollman 2011.). Vrlo često se krivo dijagnosticira linearni prijelom jer se zamijeni sa žilnim žlijebom ili koštanim suturama. Zbog toga je važno spomenuti da linearni prijelomi najčešće izgledaju kao oštre uske crne linije najčešće ravnocrtnog tijeka (Rotim

2006.). Dijagnostički slijed kod tih bolesnika treba ovako izgledati; ukoliko imamo

pacijenta sa značajnim udarcem i pratećim vegetativnim simptomima ordinirat ćemo

nativni kraniogram u dvije projekcije, ukoliko se potvrdi nalaz linearne frakture na

kraniogramu sljedeće što moramo je napraviti hitni CT (Rotim 2006.). Neki autori

preporučuju umjesto kraniograma odmah učiniti CT (Zollman 2011.). Pitanje napraviti

ili ne kraniogram je delikatno i prakse se razlikuju od ustanove do ustanove. Opće

pravilo za kraniogram je ako nije moguće napraviti tehnički zadovoljavajući

kraniogram (nemirna djeca, alkoholizirani odrasli i slično) ne treba inzistirati

(Šimunović 2008.). Linearne prijelome možemo logično očekivati na mjestu gdje je

lubanja najtanja, a to je skvama sljepoočne kosti. (Rotim 2006.). Linearni prijelom

sam po sebi nije indikacija za operaciju i liječi se simptomatski (Zollman 2011.).

Impresijski prijelom lubanje je karakteriziran utisnućem prelomljene kosti u

endokranij (Rotim 2006.). Dijagnoza se najsigurnije postavlja CT-om.

Liječenje ovisi o tome koliko je koštani ulomak utisnut u endokranij, ako je utisnut više od debljine kosti to je indikacija za kirurško liječenje. Ostale indikacije su: kompresija, epileptični napadi, kompresivni hematomi i komplikacije (Šoša et al. 2007.). Pri odluci o kirurškom zahvatu treba uzeti u obzir poziciju venskih sinusa prema ulomku jer uklanjanjem ulomka možemo prouzročiti vensko krvarenje koje može biti fatalno. Kirurški tretman uključuje uklanjanje utisnutog dijela kosti, hemostazu i vodonepropusno šivanje tvrde moždane ovojnice (Rotim 2006.). Prijelomi lubanjske osnovice ili baze lubanje predstavljaju dijagnostički izazov. Najčešće nastaju indirektno, djelovanjem mehaničke sile. Ako imamo prijelom etmoida frontalnog ili sfenoidnog sinusa imat ćemo rinolikvoreju, u slučaju loma piramide imat ćemo otolikvoreju (Rotim 2006.). Kliničkim pregledom možemo naći: rinolikvoreju, otolikvoreju, lezije I, II, VII i VIII kranijalnog živca, krvne podljeve u području mastoida (Battleov znak) i periorbitalni hematomi (Raccoon eyes) (Rotim 2006.). Raccoon eyes je prisutan u 48% slučajeva (Herbella FA1 2001.). U kliničkom radu se često hematomi oko očiju nastao udarcem krivo pripise frakturi baze lubanje. Razlika je u tome što raccoon eyes nastaju kasnije, simetrični su i dugo prisutni, te zahvaćaju uglavnom medijalne dijelove periorbitalne regije (Šimunović 2008.). Rinolikvoreja je nedvojbena znak frakture baze lubanje. Često pacijenti rinolikvoreju pripisuju hladnici ili prehladi ali kod sumnje na frakturu baze moramo pacijenta sagnuti prema naprijed i provocirati rinolikvoreju i bilo kakav uzorak ako nismo sigurni možemo poslati na analizu koja temeljem sadržaja šećera može pouzdano utvrditi radi li se o likvoru ili ipak o običnoj prehladi (Rotim 2006.). Dijagnosticiranje prijeloma baze lubanje teško postavljamo kranioграмom. Uputno je ordinirati CT koji može imati nekoliko indirektnih znakova koji nas mogu upućivati na frakturu baze, a to su: pneumocephalus i razina tekućine u paranazalnim sinusima (Rotim 2006.). Za

dijagnostiku možemo još koristiti i MRI cisternografiju. MRI cisternografija je najbolja metoda za otkrivanje frakture baze (Wang et al. 2011). S tim da autor zaključuje kako bi upotreba i MRI cisterografije i CT povećala dijagnostičku učinkovitost (Wang et al. 2011).

Postoji općenito pravilo prema kojem otolikovoreje obično spontano prestanu, a rinolikovoreje je potrebno kirurški zatvoriti (Rotim 2006.). Pitanje profilaktičke primjene antibiotika kod fraktura baze lubanje je kontroverzno. Velik broj studija tvrdi kako nije potrebno dati antibiotike kod frakture baze lubanje bez curenja cerebrospinalne tekućine dok za frakture baze sa curenjem cerebrospinalne tekućine možemo reći da ne treba dati antibiotike ali uz dozu opreza jer na tu temu ima manje istraživanja i ta se tvrdnja još treba potvrditi (Nellis et al. 2013.). Pitanje je kontroverzno jer se unatoč prije iznesenim tvrdnjama u praksi često propisuju profilaktički antibiotici.

Svrha liječenja je prevencija meningitisa. Rinolikovoreja zahtjeva kirurško liječenje. Cilj kirurškog liječenja je zatvoriti duru i spriječiti ekstraduralno otjecanje likvora. Najčešće se počinje bifrontalnim kraniotomijskim pristupom na lubanjsku osnovicu. Kada se prikaže mjesto curenja ono se plastificira sa periostom ili sintetičkim materijalom ili rjeđe fascia lata uzeta sa bedra te se potom zašije za okolnu zdravu duru ili se zalijepi fibrinskim ljepilom (Rotim 2006.).

7. Nagnjećenje mozga

Kontuzija mozga teška je kranioocerebralna ozljeda. Oštećenja moždanog tkiva nalaze se kortikalno i subkortikalno i praćena su edemom, nekrozom i ekstravazacijom krvi (Rotim 2006.). Kontuzija mozga čini oko 60% svih intrakranijskih ozljeda (Rotim 2006.).

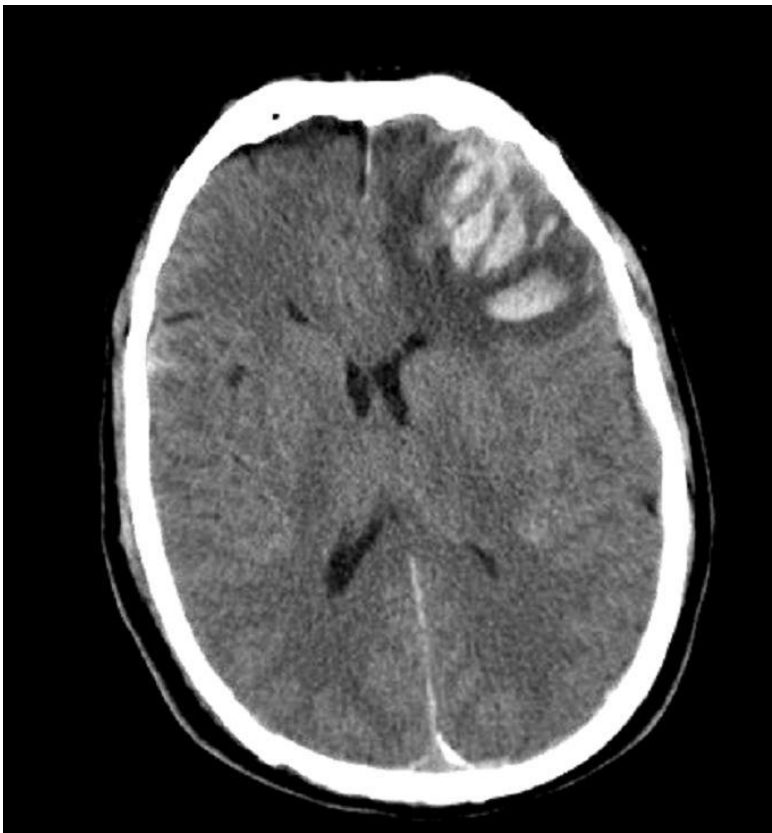Kontuzija se najčešće vidi na frontalnim i temporalnim režnjevima, razlog tome su nepravilne protuberancije baze lubanje. Kontuzije se češće javljaju bez frakture lubanje i pri tome su i pia mater i arachnoidea neozljeđene. U većine pacijenata lezije su male i multiple, lezije se pojavljuju na mjestu udarca (coup lezije) i na suprotnom polu lubanje (contrecoup lezije). Lezije se većinom javljaju unutar prvih 24 sata u kojima mogu i rasti, no mogu se javiti i nakon 24 sata osobito ako imamo koagulopatiju (Brust 2007.).

Anamnestički je važno nekoliko podataka: mehanizam ozljeđivanja, konzumacija alkohola, lijekova ili droge te retrogradna amnezija. Prije bilo kakvog pregleda i manipulacije s bolesnikom potrebno je isključiti povredu vratne kralježnice (Rotim 2006.).

Klinička slika je tipično netipična. Naime pacijenti mogu imati potpuno uredan status, a mogu biti i duboko komatozni. Žarišni ispadi ovise o lokalizaciji i mogu biti poremećaji motorike, senzorijski, epileptički napadi te poremećaji govora i ravnoteže. Pogoršanje stanja kod kontuzije mozga možemo očekivati nakon šest sati od traume dok kod ekstracerebralnih krvarenja možemo očekivati pogoršanje unutar prvih šest sati (Rotim 2006.).

Dijagnostika je u današnje vrijeme CT mozga (slika 1). Najčešće imamo ograničeno područje s hiperdenznim područjima krvarenja između koji se nalaze hipodenzna područja edema i nekroze moždanog tkiva ali moramo uzeti u obzir da CT u slučaju

kontuzije može imati vrlo šarolike slike i u pitanju je dinamično stanje. Bitno je naglasiti da na temelju CT-a ne možemo precizno odrediti stupanj oštećenja mozga (Rotim 2006.). Osim CT-a možemo koristiti MRI u dijagnostici. U akutno ozljeđenog bolesnika MRI ima mnoge zasada nepremostive zaostatke, a to su skupoća opreme koja je potrebna i vrijeme snimanja koje je dugotrajno, a u pitanju su često teško ozlijeđeni pacijenti (Rotim 2006.). Preporuča se u praćenju bolesnika i dopunskoj obradi koristiti MRI jer može detektirati oštećenja koja se ne mogu vidjeti na CT-u.



Slika 1. CT glave: kontuzija mozga (Klinika za neurokirurgiju KBC Sestre Milosrdnice)

Liječenje kontuzije ima za cilj održavanje adekvatnog moždanog perfuzijskog tlaka (CPP) čime možemo prevenirati daljnje oštećenje mozga. Većina kontuzija se spontano resorbira. Pacijent treba primati izotonične tekućine i od medikamenta se često daju sedativi, analgetici i antiepileptici. U posebnim indikacijama možemo dati i barbiturate i manitol (Rotim 2006.).

Kirurško liječenje je indicirano u velikih kontuzijskih kompleksa s kompresijskim učinkom i intracerebralnih traumatskih hematoma s prijetećim uklještenjem (Rotim 2006.). Kirurško liječenje se poduzima s ciljem da se smanji kompresijski efekt hematoma, a to se čini tako da se hematom ukloni.

Prognoza uvelike ovisi o stanju bolesnika pri prijemu u bolnicu. Prognoza može varirati od potpunog oporavka do teškog neurološkog deficita. Prevencija sekundarne ozljede, liječenje i rehabilitacija su ključni u pacijentovom povratku u svakodnevni život (Rotim 2006.).

8. Epiduralni hematom

Epiduralni hematom je hematom koji nastaje krvarenjem u prostor između tvrde moždane ovojnice i interne tabule kranija (Šimunović 2008.).

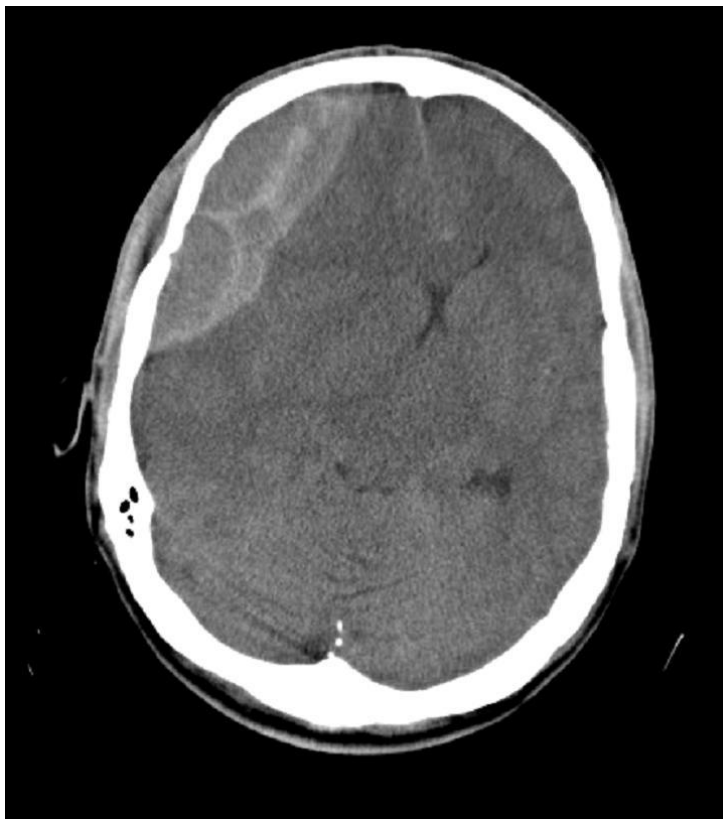Epiduralni hematom se javlja u 1 do 2% pacijenata sa kranocerebralnim ozljedama koji su primljeni u bolnicu, najčešće se javlja u pacijenata mlađih od 50 godina ali je ipak moguć u svim dobnim grupama (Winn 2012.). U zanimljivoj grupi pacijenata koje u literaturi možemo naći pod nazivom *talk and die patients* epiduralni hematom ima incidenciju od 17%, naime to je grupa pacijenata koja se na prvom pregledu doima dobro, a stanje se naglo pogorša i završi fatalno (Šimunović 2008.). Visok postotak u toj grupi nam govori da je važnost prvog pregleda velika i da pri svakoj i najmanjoj sumnji pacijenta treba opservirati.

Najčešće epiduralni hematom nastaje nakon ozljede, vrlo rijetko nastaje spontano (Šimunović 2008.). Najčešći oblik je akutni koji nastaje zbog prijeloma skvame temporalne kosti koja je najtanje mjesto lubanje i oštećenja priležeće srednje meningealne arterije (Rotim 2006.). Subakutni i kronični oblici su rijetki i nastaju krvarenjem iz: meningealnih vena, duralnih sinusa i diploičnih krvnih žila (Rotim 2006.).

Pri opisu kliničke slike ne postoji literatura u kojoj ne piše nešto o lucidnom intervalu kojeg sljedi nurološko pogoršanje te kao najteža slika Cushingov sindrom. Sigurno treba poznavati kako izgledaju ta dva klinička fenomena ali još bolje treba znati da se lucidni interval pokaže u 10 do 15% slučajeva, a Cushingov sindrom je zapravo uznapredovala slika epiduralnog hematoma koju je naravno bolje prevenirati pravodobnom akcijom. Važno je naglasiti kako je epiduralni hematom jedno od najhitnijih stanja u medicini uopće te da je hitna dijagnostika i liječenje vitalno i da je pogreška čekati da se razvije klinička slika u vidu Cushingova sindroma i tek onda

početi s terapijom (Šimunović 2008.). Nakon traume pacijenti obično imaju kraće razdoblje nesvijesti na koje se ponekad nadoveže prije spomenuti lucidni interval. Budući da je glavni patofiziološki mehanizam povišenje intrakranijalnog tlaka možemo imati prisutne sve znakove povišenog intrakranijalnog tlaka: glavobolja, mučnina, povraćanja, pospanost, psihomotorička uznemirenost te kontralateralna hemipareza i ipsilateralno proširenje zjenice. Takav nalaz je vrlo ozbiljan i mora se najhitnije kirurški liječiti (Rotim 2006.). Kod procjene kliničkog stanja bitno je na umu imati pojedine brojke; 60% pacijenata ima proširenu zjenicu od čega 85% ipsilateralno, gubitak svijesti neposredno nakon ozljede nije prisutan u 60% slučajeva (Greenberg 2006.).

Kod sumnje na epiduralni hematoma indiciran je hitni CT mozga. Klasični nalaz imamo u 85% slučajeva i on se sastoji od: hiperdenznog bikonveksnog izljeva lokalizirana temporo-parijetalno neposredno ispod lubanje (slika 2). Imamo i dvije rjeđe prezentacije a to su u 11% slučajeva imamo konveksni izgled usmjeren prema lubanji i u 5% slučajeva polumjesečasti izgled (Greenberg 2006.).



Slika 2. CT glave: epiduralni

hematom (Klinika za neurokirurgiju KBC Sestre Milosrdnice)

Liječenje je kirurško, a pacijenta treba što prije uputiti u neurokiruršku operacijsku dvoranu. Čak i ako je pacijent politraumatiziran ne odgađa se operacija. Hitna kraniotomija se izvodi da bi se postigla dekompresija kranija. Srednja meningealna arterija se koagulira, a manja krvarenja se zatvaraju voskom. Epiduralni hematom se evakuiru ispiranjem vodom i aspiratorom. Dura mater se suspenzijskim šavovima priljubi za kost kako bi spriječili mogućnost ponovnog nastanka hematoma. Za hemostazu koristimo oksicelulozu. Kost se fiksira, a potkoža i koža se zašiju u slojevima. Postavlja se vakumska drenaža kroz 48 sati (Rotim 2006.). Postoje situacije u kojima se ne mora pristupiti kirurškom liječenju, a to je hematom koji je uži od jednog centimetra, s tim da takav hematom moramo svaki dan pratiti sa CT-om i za napomenuti je da su takve situacije vrlo rijetke i često se mogu naglo dekompenzirati te su onda indikacija za hitnu operaciju (Rotim 2006.). Prognoza za pravodobno operirane bolesnike je dobra. Mortalitet je oko 10%, a dobar neurološki oporavak

imamo u 80% bolesnika. Nažalost brojke mortaliteta mogu biti i niže jer je nepovoljan ishod često uvjetovan ljudskom pogreškom. Dakle postoji dosta mogućnosti napretka i to poglavito u educiranju mladih liječnika (Šimunović 2008.).

9. Subduralni hematom

Subduralni hematom nastaje krvarenjem između površine mozga i tvrde moždane ovojnice. Klasificiramo ga po danima nastanka nakon ozljede, akutni subduralni hematom nastaje prva četiri dana, subakutni od četvrtog do dvadesetiprvog i kronični subduralni hematom koji nastaje nakon dvadesetjednog dana. Kako subakutni nema neku kliničku važnost najčešće koristimo samo podjelu na akutni i kronični subduralni hematom (Rotim 2006.).

Akutni subduralni hematom se javlja u 50 do 60% svih subduralnih hematoma. Većina akutnih subduralnih hematoma njih 78% je uzrokovana padom ili napadom (Winn 2011.). Incidencija kroničnog subduralnog hematoma je 20.6/100000 godišnje ali u obzir treba uzeti da je studija rađena u Japanu gdje ima više starije populacije koja je i najčešće pogođena kroničnim subduralnim hematomom (Karibe H. et al. 2011.).

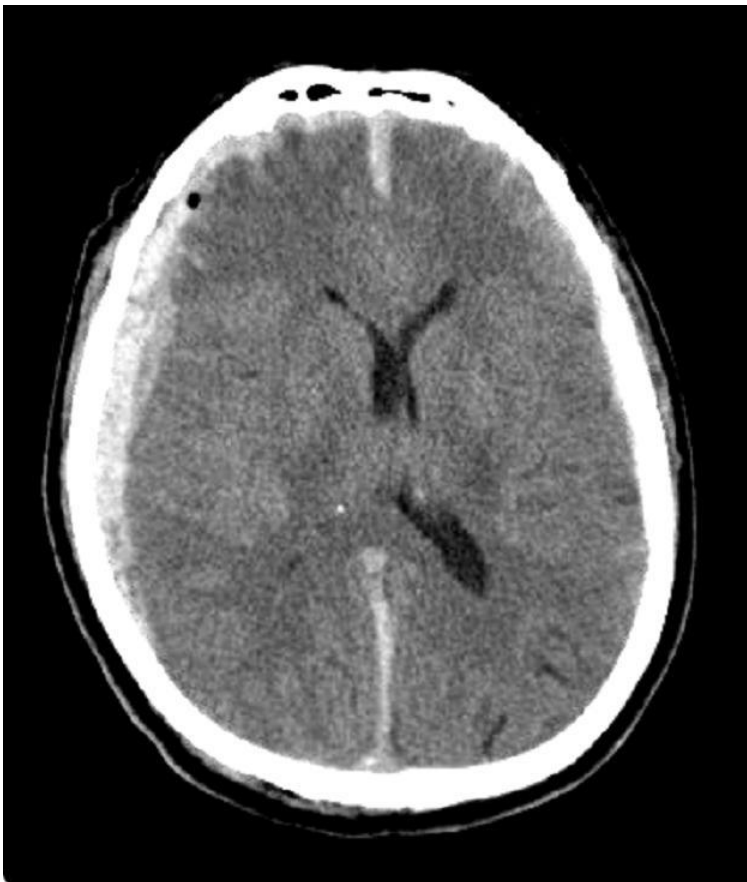Akutni subduralni hematom nastaje pri težim ozljedama glave (Rotim 2006.).

Etiologija kroničnog subduralnog hematoma je složenija, te on nastaje u nekoliko različitih stanja: kod starijih osoba, kroničnih alkoholičara, bolesnika na antikoagulantnoj terapiji te kod bolesnika sa ugrađenim sustavom za drenažu likvora (Rotim 2006.).

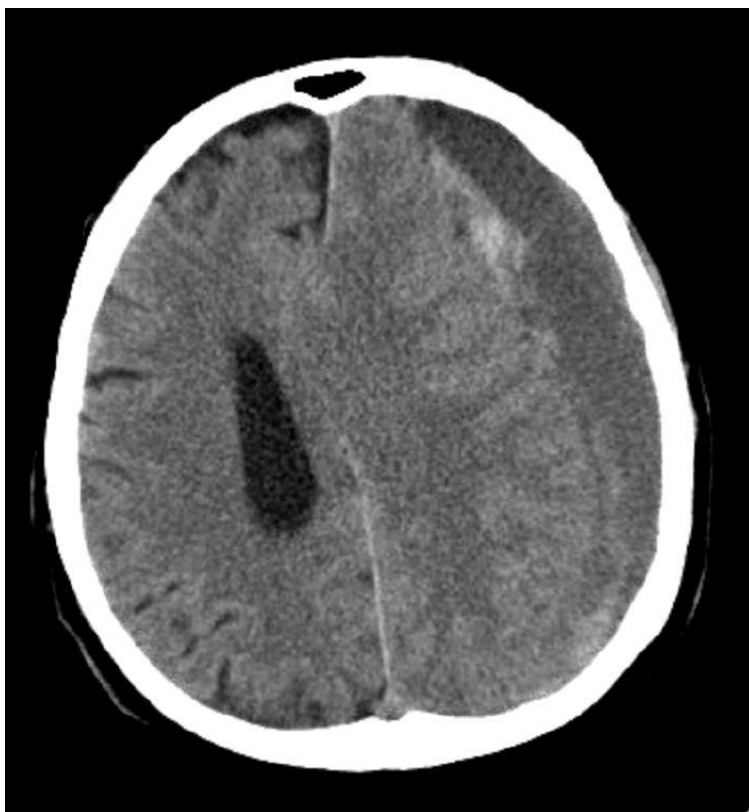Klinički akutni subduralni hematom se prezentira inicijalnim gubitkom svijesti kojeg slijede brzo pogoršanje te žarišni neurološki ispadi te znakovi kompresije mozga (Rotim 2006.)

Klinička slika kroničnog subduralnog hematoma je nespecifična i često daje samo blage simptome s postupnim pogoršanjem. Od simptoma zamjećujemo: slabost ekstremiteta, promjene u ponašanju, umor, hod na širokoj osnovi, glavobolje, mučnine i pospanost (Rotim 2006.).

Dijagnozu postavljamo CT-om. Pri tome treba imati na umu da se akutni, subakutni i kronični hematomi različito prezentiraju. Sličnost je što pokazuju konkvavni hematomi koji prate površinu mozga s kontuzijskim promjenama i edemom te pomak moždanih struktura na kontralateralnu stranu (Rotim 2006.). Akutni hematomi su zgrušana krv te se oni prikazuju hiperdenzno (slika 3), subakutni hematomi su kombinacija zgrušane i tekuće krvi te se oni prikazuju izodenzno. Kronični hematomi (slika 4) su hemolizirana tekućina koja se pokazuje hipodenzno (Winn 2011.).



Slika 3. CT glave: akutni subduralni hematomi (Klinika za neurokirurgiju KBC Sestre Milosrdnice)



Slika 4. CT glave: kronični subduralni hematom (Klinika za neurokirurgiju KBC Sestre Milosrdnice)

Liječenje akutnog subduralnog hematoma je hitna neurokirurška operacija. Osim u slučajevima kada imamo hematom manji od jednog centimetra i ako je kliničko stanje bolesnika zadovoljavajuće kada se možemo odlučiti za konzervativno liječenje. Nakon kraniotomije hematom se evakuira te ukoliko ima krvarenja slijedi hemostaza koja se osim bipolarnom pincetom provodi i oblaganjem sa mrežicama oksiceluloze. Kada smo sigurni da smo učinili dobru hemostazu šivamo duru te fiksiramo koštani ulomak titanskim mikropločicama. Meka tkiva se zašiju po slojevima (Rotim 2006.).

Kronični subduralni hematom se liječi minimalno invazivnom tehnikom uvođenja katetera u subduralni prostor. Više je razloga zašto je ta opcija najbolja. Prvo ti pacijenti su obično starije dobi i sa puno komorbiditeta te teže podnose velike operativne zahvate, a drugo je da je taj zahvat puno jednostavniji i tehnički manje zahtjevan. Veliko istraživanje na gotovo 35000 pacijenata je došlo do zaključka da je

minimalno invazivna tehnika uvođenja katetera u subduralni prostor metoda izbora u liječenju s tim da se u usporedbi sa kraniotomijom i klasičnom evakuacijom hematoma ipak češće javljaju ponovna krvarenja ali uz rjeđe ostale nuspojave (Almenawer et al. 2014.).

Prognoza ovisi o vremenu koje je prošlo do zahvata i neurološkom statusu pri dolasku u bolnicu. Smrtnost akutnog subduralnog hematoma se kreće od 50 do 90% (Rotim 2006.). Zadovoljavajući neurološki oporavak se postiže tek u 5 do 10% pacijenata (Šimunović 2008.).

10. Strijelne ozljede glave

Strijelne ozljede glave dijelimo na nepenetrantne gdje je riječ o okružujućim lubanjama i penetrantne kod kojih imamo ustrijelne i prostrijelne rane. Prostrijelne rane imaju i izlaznu ranu koja je često veća od ulazne (Rotim 2006.).

U mlađih od 45 godina strijelne ozljede glave su odgovorne za 35% smrti od svih ozljeda glave. To su najletalnije ozljede glave kod kojih dvije trećine umire na mjestu događaja, a ukupno od tih ozljeda umire 90% pacijenata (Greenberg 2006.).

Većina žrtava su muškarci 87% dok je omjer homicida i suicida otprilike pola pola uz mali postotak nesretnih slučajeva (Winn 2011.).

Klinička slika kod onih koji su došli u bolnicu je veoma raznolika i određena i ostalim ozljedama. Klinička slika je ovisna i o tipu oružja i načinu ranjavanja. Ozljede mekih tkiva su ponekad jedva zamjetne dok u nekim slučajevima mogu zbog količine krvarenja izazvati hemoragijski šok. Kostni kranij su najčešće opsežno oštećene i prijelomi su kominutivni. Koštani fragmenti se mogu naći u strijelnom kanalu. Većina bolesnika uz rijetke iznimke ima poremećaj svijesti. Postoje i žarišni neurološki ispadi koji mogu biti uzrokovani samom ozljedom tkiva ali i krvarenjem zbog ozljede.

Poseban problem su projektili koji se odbijaju od tabule interne lubanje i po različitim smjerovima vraćaju u lubanju i time čine i težu kliničku sliku. Bitno je naglasiti da se tako ozljeđenog pacijenta mora kompletno pregledati jer često postoje multiple ozljede (Rotim 2006.).

CT je metoda izbora u dijagnosticiranju i kirurškom planiranju zahvata te može služiti i za prognozu same ozljede (Winn 2011.). U slučaju da sumnjamo na vaskularna oštećenja možemo napraviti cerebralnu panangiografiju (Rotim 2006.).

Prehospitalna skrb je izrazito važna kod ovih pacijenata. Uz sve standardne mjere prehospitalne skrbi tim pacijentima valja dati i antibiotike širokog spektra te antikonvulzive (Winn 2011.). Uz to obavezna je i profilaksa tetanusa (Rotim 2006.). Potrebno je nakon debridmana svih struktura i primarno zatvoriti ranu. Kirurški bi se trebali ukloniti svi fragmenti ako je to moguće, a da se ne napravi još veći neurološki deficit. Oštećena tkiva treba ukloniti po principu do zdravih slojeva. Kao i uvijek dobra hemostaza je vrlo bitna te vodonepropusno šivanje dure. Ostali slojevi rane se šivaju po slojevima (Rotim 2006.).

Prognoza je kako je već i prije spomenuto vrlo teška, ovisi o GCS pri prijemu u bolnicu, nalazu CT-a i o tome da li je projektil prošao srednjom linijom glave (Greenberg 2006.). Bolesnici sa GCS od 3 do 5 imaju smrtnost od 91% s oporavkom kao iznimkom. GCS od 6 do 8 imaju smrtnost oko 50% do oni sa GCS 9 do 15 imaju nisku smrtnost i u 75% slučajeva dobar oporavak (Rotim 2006.).

11. Zahvale

Veliko hvala mom mentoru doc.dr.sc. Krešimiru Rotimu i cijelom osoblju klinike za neurokirurgiju KBC-a Sestre Milosrdnice što su mi dali priliku da se upoznam sa neurokirurgijom i što su bili pomoć pri izradi ovoga rada.

Mojoj zaručnici i mojoj obitelji hvala na svemu.

12. Literatura

Almenawer SA, Farrokhyar F, Hong C, Alhazzani W, Manoranjan B, Yarascavitch B, Arjmand P, Baronia B, Reddy K, Murty N, Singh S (2014), Chronic subdural hematoma management: a systematic review and meta-analysis of 34,829 patients. *Ann Surg.* 259(3):449-57.

A.P. Di Battista, S. G. Rhind and A. J. Bake (2013) Application of blood-based biomarkers in human mild traumatic brain injury, *Frontiers in Neurology*, doi: 10.3389/fneur.2013.00044.

Brust John C.M. i sur (2007) *Current diagnosis & treatment in neurology*, New York, Lange Medical Books.

Greenberg Mark S. (2006) *Handbook of neurosurgery* 6th edition, Ontario, Thieme.

Herbella FA1, Mudo M, Delmonti C, Braga FM, Del Grande JC (2001), 'Raccoon eyes' (periorbital haematoma) as a sign of skull base fracture Injury. 32(10):745-7.

Karibe H, Kameyama M, Kawase M, Hirano T, Kawaguchi T, Tominaga T. (2011) Epidemiology of chronic subdural hematomas, *No Shinkei Geka.* 39(12):1149-53.

Jason C. Nellis; Bradley W. Kesser; Stephen S. Park, (2013), What is the Efficacy of Prophylactic Antibiotics in Basilar Skull Fractures? *The Laryngoscope*, DOI: 10.1002/lary.2393

Rotim Krešimir i sur. (2006) Neurotraumatologija, Zagreb, Medicinska naklada.

Singla A, Jacobsen WP, Yusupov IR, Carter DA (2013), Subdural evacuating port system (SEPS)--minimally invasive approach to the management of chronic/subacute subdural hematomas. Clin Neurol Neurosurg;115(4):425-31.

Šimunović Vladimir J. (2008) Neurokirurgija, Zagreb, Medicinska naklada.

Šoša Tomislav i sur (2007) Kirurgija, Zagreb, Naklada Ljevak.

F. Zollman (2011) Manual of Traumatic Brain Injury Management, New York, Demos.

Wäljas M1, Iverson GL, Lange RT, Liimatainen S, Hartikainen KM, Dastidar P, Soimakallio S Ohman J. (2013) Return to Work Following Mild Traumatic Brain Injury. J Head Trauma Rehabil. doi: 10.1097/HTR.0000000000000002

X. Wang, M. Xu, H. Liang, L. Xu (2011), Comparison of CT and MRI in diagnosis of cerebrospinal leak induced by multiple fractures of skull base Radiol Oncol 2011; 45(2): 91-96.

Winn R i sur (2011) Youmans Neurological Surgery 6th ed, Philadelphia, Elsevier Saunders.

13. Životopis

Rođen sam u Zadru 11.8.1988. U istom gradu sam završio osnovnu školu i matematičku gimnaziju Franje Petrića. Kao učenik bio sam nagrađivan na natjecanjima iz matematike. Bavio sam se sportom, igrao sam rukomet u RK Zadar. Radio sam razne sezonske poslove. Završio gimnaziju i 2007. godine upisao Medicinski fakultet u Zagrebu. Nastavio sam sa sportom na fakultetu. Radim kao demonstrator na katedri za pedijatriju. Od stranih jezika govorim engleski.