

Liječenje varikokele u djece i adolescenata

Čizmić, Lucija

Master's thesis / Diplomski rad

2018

Degree Grantor / Ustanova koja je dodijelila akademski / stručni stupanj: **University of Zagreb, School of Medicine / Sveučilište u Zagrebu, Medicinski fakultet**

Permanent link / Trajna poveznica: <https://um.nsk.hr/um:nbn:hr:105:413585>

Rights / Prava: [In copyright](#)/[Zaštićeno autorskim pravom.](#)

Download date / Datum preuzimanja: **2024-09-01**



Repository / Repozitorij:

[Dr Med - University of Zagreb School of Medicine Digital Repository](#)



**SVEUČILIŠTE U ZAGREBU
MEDICINSKI FAKULTET**

Lucija Čizmić

Liječenje varikokele u djece i adolescenata

DIPLOMSKI RAD



Zagreb, 2018.

**SVEUČILIŠTE U ZAGREBU
MEDICINSKI FAKULTET**

Lucija Čizmić

Liječenje varikokele u djece i adolescenata

DIPLOMSKI RAD

Zagreb, 2018

Ovaj diplomski rad izrađen je na Klinici za dječju kirurgiju Klinike za dječje bolesti Zagreb pod vodstvom prof. dr. sc. Božidara Župančića, dr. med. i predan je na ocjenu u akademskoj godini 2017. / 2018.

SADRŽAJ

1. SAŽETAK.....	iii
2. SUMMARY.....	iv
3. UVOD.....	1
4. TESTIKULARNA CIRKULACIJA.....	2
5. ETIOLOGIJA I PODJELA.....	3
6. PATOFIZIOLOGIJA.....	5
7. HISTOLOGIJA.....	8
8. KLINIČKA SLIKA I DIJAGNOSTIKA.....	9
8.1. Ultrasonografija.....	12
8.2. Venografija.....	14
9. INDIKACIJE ZA ZAHVAT.....	15
9.1. Testikularna disproporcija.....	15
9.2. Veličina varikokele.....	15
9.3. Analiza sjemena.....	16
9.4. Simptomatske varikokele.....	16
9.5. Bilateralna varikokela.....	16
9.6. Vršni retrogradni protok na color Doppler ultrazvuku spermatične vrpce.....	17
9.7. Preporuke.....	17
10. LIJEČENJE.....	19
10.1. Neoperativne metode.....	19
10.2. Operativni pristup liječenju.....	20
10.2.1. Otvoreni transingvinalni pristup.....	22
10.2.2. Otvoreni pristup s visokim retroperitonealnim prikazom.....	23
10.2.3. Transperitonealna laparoscopska operacija.....	24
10.2.4. Preperitonealna laparoscopska operacija.....	27
10.2.5. Angiografski postupak.....	27
10.2.6. Mikrokirurški postupak.....	29
11. ZAKLJUČAK.....	30
12. ZAHVALE.....	31
13. LITERATURA.....	32
14. ŽIVOTOPIS.....	37

1. SAŽETAK

Naslov rada: Liječenje varikokele u djece i adolescenata

Autor: Lucija Čizmić

Ovaj rad je pregled epidemiologije, etiologije, histologije, patofiziologije, kliničke slike i dijagnostike, indikacija za operativni zahvat te prisutpa liječenju varikokele.

Pod pojmom varikokele podrazumijevamo varikoznu dilataciju vena pampiniformnog spleta. Kod djece mlađe od 10 godina ovakav nalaz je rijedak, dok se u adolescenata javlja s učestalošću od oko 15%. Nalaz varikokele može biti lijevostran, desnostran i obostran. U kliničkoj praksi najčešće nalazimo varikokele lijeve strane što objašnjavamo retroperitonealnim anatomskim odnosima. Varikokela u adolescenata obično je asimptomatska, no može biti praćena bolovima u skrotumu. Za postavljanje dijagnoze najčešće su dovoljni klinički pregled i ultrazvuk. Budući da ovo stanje može uzrokovati dugoročnu subfertilnost pacijenta, ključno je pravovremeno donijeti odluku o operativnom zahvatu. Postoji više kirurških tehnika za rješavanje ove patologije. Do nedavno, operacije su se vršile isključivo tehnikom otvorenog transingvinalnog ili supraingvinalnog pristupa. Upotreba ostalih, manje invazivnih, metoda sve je češća. Laparoskopske metode su danas metode izbora.

Ključne riječi: varikokela, adolescenti, kirurško liječenje

2. SUMMARY

Title: Treatment of varicocele in children and adolescents

Author: Lucija Čizmić

This paper is an overview of the epidemiology, etiology, histology, pathophysiology, clinical presentation and diagnostics, as well as of the indications for operating procedures and the approach to varicocele treatment.

Under the term varicocele, we assume the varicose dilatation of the pampiniform plexus. In children under the age of 10, this is a rare finding, while it can be found in approximately 15% of adolescents. Varicocele findings can be left-sided, right-sided and both-sided. In clinical practise, we mostly find left-sided varicoceles which can be explained by retroperitoneal anatomy. In adolescents, varicocele is usually asymptomatic, however it can also be accompanied by scrotal pain. For setting a diagnosis, a clinical examination paired with an ultrasound is mostly sufficient. Seeing as how this condition can cause long-term patient subfertility, it is of the utmost importance to make timely decisions on operating procedures. There are a number of surgical techniques that can be used to resolve the pathology. Until recently, operations have been conducted exclusively using the open transinguinal or suprainguinal technique. The use of other, less invasive methods is, however, becoming more often. Nowadays, laparoscopic methods are the methods of choice.

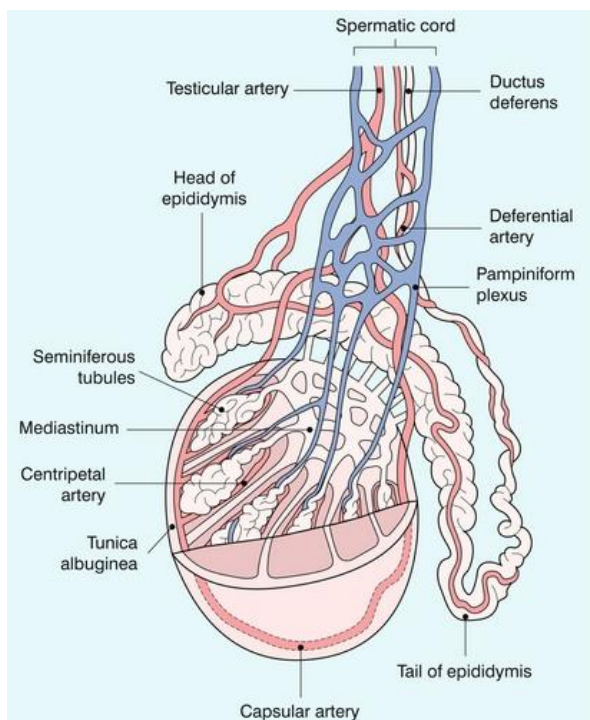
Key words: varicocele, adolescents, surgical treatment

3. UVOD

Varikokelu definiramo kao abnormalnu varikoznu dilataciju testikularnih vena u pampiniformnom spletu povezanu s venskim refluksom. Učestalost javljanja iznosi približno 15% u adolescenata te preko 30% kod muškaraca koji imaju probleme s plodnošću, dok je kod djece mlađe od 10 godina ovakav nalaz rijedak. Prevalencija je značajno viša kod najbližih krvnih srodnika. Varikokela, iz više razloga, može biti jedan od reverzibilnih uzroka neplodnosti kod muškaraca. Dijagnozu postavljamo temeljem kliničkog pregleda, ultrazvučnog nalaza i venografije. Indikacije za operativni zahvat su testikularna hipotrofija, neplodnost i skrotalna bol. Liječenje se provodi konzervativno, kirurški ili perkutanom putem (angiografski). Jedna od najčešćih postoperativnih komplikacija je recidiv varikokele. Vjerojatnost ponovnog postoperativnog javljanja varikokele razlikuje se ovisno o dobi, indikacijama za prvotni operacijski zahvat, stupnju inicijalne varikokele, operativnoj tehnici, definiranju rekurentne varikokele i periodu praćenja. (1 – 4)

4. TESTIKULARNA CIRKULACIJA

Žile i živci dolaze do testisa prolazom kroz preponski kanal i sjemeni snop. Glavna arterija za prehranu tkiva testisa je testikularna arterija koja potječe od abdominalne aorte. *A. ductus deferentis* i *a. cremasterica* anastomoziraju s njom. Venska drenaža odvija se pomoću vena koje tvore pampiniformni splet iz kojeg se u području *anulus inguinalis profundus* odvajaju testikularne vene. Desna testikularna vena ulijeva se u donju šuplju venu, a lijeva u bubrežnu venu. Distalni dio pampiniformnog spleta drenira se putem prednje skrotalne vene u femoralnu venu. Vena ductus deferensa se drenira u hipogastričnu venu, a kremasterična vena se putem donje epigastrične vene ulijeva u vanjsku ilijačnu venu. Limfa testisa sjemenim snopom oteče u lumbalne limfne čvorove, a limfa zaštitne ovojnice testisa odlazi prema ingvinalnim limfnim čvorovima. (5 – 6)



Slika 1. Testikularna cirkulacija. Prema Myronu A. Pozniaku i Paulu L. Allanu, Clinical Doppler Ultrasound 3rd ed. (2014)

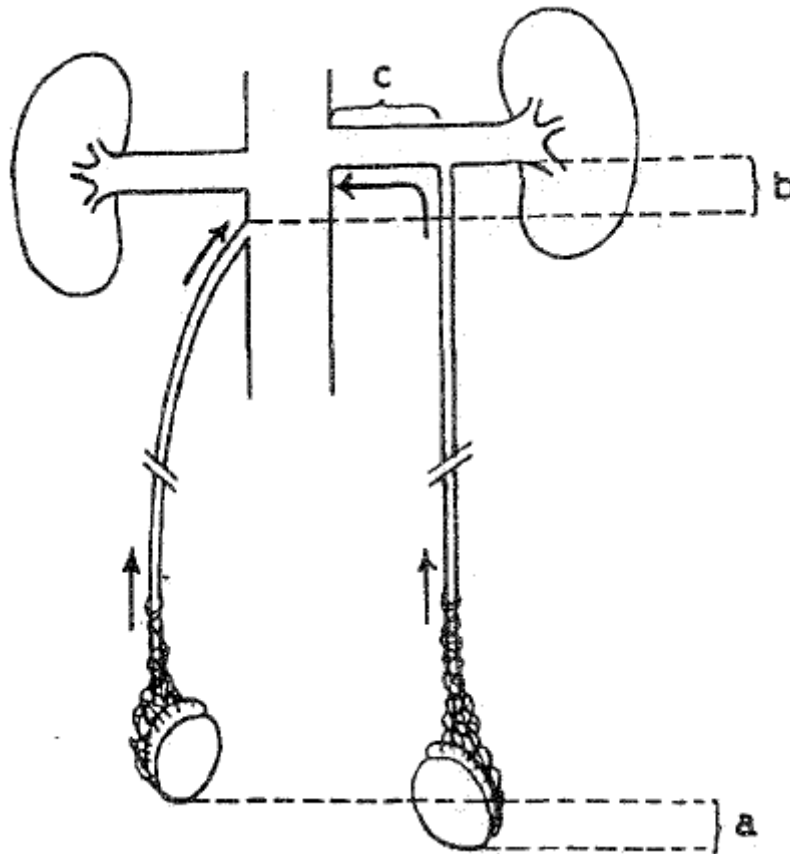
5. ETIOLOGIJA I PODJELA

Razlikujemo idiopatsku i simptomatsku varikokelu.

Idiopatsku varikokelu najčešće nalazimo na lijevoj strani, učestalost bilateralnog nalaza varira u rasponu od 30% do 80%, a iznimno rijetko nalazimo izoliranu desnostranu varikokelu. Razlog češće pojavnosti izolirane lijeve varikokele objašnjavamo retroperitonealnim anatomskim odnosima: razlikom u dužini tijeka, smještaju te kutevima ulijevanja. Tijek lijeve testikularne vene duži je od tijeka desne za 8 - 10 cm. Ova činjenica, zajedno s uspravnim držanjem, doprinosi povećanju hidrostatskog tlaka koji tada može nadvladati valvularni mehanizam i posljedično rezultirati dilatacijom i tortuoznošću vene. Nadalje, lijeva testikularna vena smještena je ispod sigme pa je, zadržavanjem fecesa i plinova u sigmi, moguće kompromitiranje cirkulacije što za posljedicu ima povratak krvi prema testisima. Sljedeća anatomska činjenica koja doprinosi većoj prevalenciji lijevostrane varikokele je da se lijeva testikularna vena ulijeva u lijevu bubrežnu venu pod pravim kutom, za razliku od desne koja se ulijeva u šuplju venu pod oštrim kutom. Okomiti utok ima za posljedicu izlaganje povišenom tlaku lijeve bubrežne vene što otežava protok krvi. „*The nutcracker effect*“ događa se kompresijom lijeve bubrežne vene između gornje mezenterične arterije i aorte, proksimalno od mjesta utoka lijeve testikularne vene, što povećava hidrostatski tlak i uzrokuje nastanak varikokele. Oštar kut utoka desne testikularne vene u donju šuplju venu štiti je od viših vrijednosti tlakova koje nalazimo unutar šuplje vene. Desnostranu idiopatsku varikokelu nalazimo kod *situs viscerus inversus* ili manjka zalistaka u testikularnoj veni.

Simptomatsku varikokelu mogu uzrokovati vanjski ili unutarnji čimbenici u sustavu testikularne vene koji uzrokuju poremećaj protoka krvi: novotvorine bubrega,

novotvorine u retroperitoneju, upalne promjene u retroperitoneumu, tromboza testikularne ili bubrežne vene i slično.(1, 8, 9)



Slika 2. Tok lijeve testikularne vene duži je od toka desne za zbroj a, b, i c. Oštar kut utoka desne testikularne vene, okomiti utok lijeve testikularne vene. Prema Shafiku, Mofthahu, Olfatu i suradnicima, Testicular veins anatomy and role in varicocelogenesis and other pathologic conditions (1990)

6. PATOFIZIOLOGIJA

Nekoliko hipoteza pokušava objasniti povezanost varikokele i testikularne disfunkcije. Najšire priznat patofiziološki mehanizam se temelji na zagrijavanju tkiva testisa, testikularnoj hipertermiji. Temperatura tkiva testisa je za oko 1-2 °C niža od normalne temperature tijela. Ovakva skrotalna termoregulacija održava se pomoću tanke kože skrotuma kojoj nedostaje supkutano masno tkivo te sustava hlađenja arterijske krvi pomoću pampiniformnog spleta koji su prvi puta opisali Dahl i Herrick. U većine muškaraca temperatura skrotuma najniža je u stojećem položaju, no ovaj položaj može doprinijeti i pojačanju varikokele koja tada sprječava redukciju temperature. Zorgniotti i Macleod 1973. godine opisuju da pacijenti sa varikokelom i oligozoospermijom imaju značajno više (za 0.6-0.7 °C) bilateralne intraskrotalne temperature u odnosu na kontrole. Prema Lewisu i Harrisonu muškarci s varikokelom i abnormalnom spermatogenezom imaju više skrotalne temperature u odnosu na muškarce s varikokelom i normalnim rezultatima analiza sjemena. Mieusset i suradnici utvrdili su više skrotalne temperature neplodnih muškaraca u odnosu na plodne, no ne i povezanost sa varikokelom. Drugim riječima, skrotalne temperature neplodnih muškaraca s varikokelom bile su više od onih muškaraca bez problema s plodnošću, no ne i više od skrotalnih temperatura neplodnih muškaraca bez varikokele. Postojanje skrotalne hipertermije i abnormalnih nalaza sjemena samo u nekih muškaraca s postojećom varikokelom nije još do kraja razjašnjeno. Brojne studije bavile su se ovom problematikom i pokušavale utvrditi zašto dilatirane tortuozne vene imaju štetan učinak na spermatogenezu samo u nekih muškaraca. Postoji teorija da proteini toplinskog šoka (HSPs) i čimbenici toplinskog šoka (HSFs) koji se aktiviraju zbog povišenja temperature i stresa djeluju protektivno umanjujući

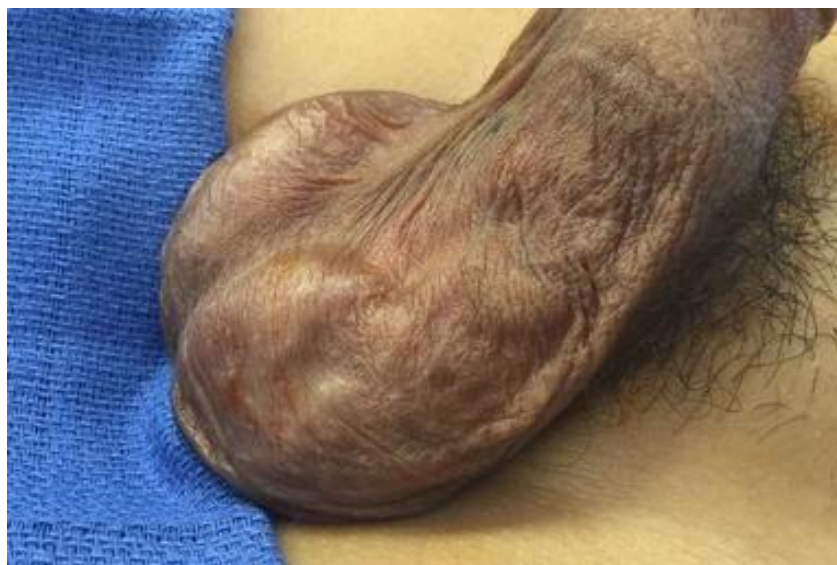denaturaciju staničnih proteina omogućavajući stanici preživljenje potencijalno letalnih uvjeta. Lima i suradnici su utvrdili smanjenu ekspresiju jednog od proteina toplinskog šoka, HSPA2, kod adolescenata s varikokelom i oligozoospermijom u odnosu na adolescente bez varikokele i adolescente s varikokelom, no normalnom koncentracijom sperme. Yesili i suradnici opisali su niže razine HSPA2 u pacijenata s varikokelom i abnormalnim nalazima analize sjemena te da se njegova ekspresija značajno povećava nakon varikokelektomije. Ove studije sugeriraju ekspresiju HSPA2 kao potencijalni marker termalne tolerancije muškaraca s varikokelama. U patofiziologiju varikokele također su uključeni hipoksija i oksidativni stres koji mogu doprinijeti testikularnoj disfunkciji. Hendin i suradnici ukazali su na veće razine ROS (reactive oxygen species) kod pacijenata s varikokelom u odnosu na kontrolu, bez razlika u razini ROS kod neplodnih muškaraca s varikokelom u odnosu na muškarce s varikokelom bez problema s plodnošću. Proizvodnja ROS u sjemenu povezana je sa smanjenom pokretljivošću spermata, otežanom fuzijom oocite i spermija te gubitkom plodnosti. Ukupne razine antioksidansa značajno su niže kod muškaraca s varikokelom u odnosu na one bez te patologije. Kirurškom korekcijom varikokele smanjujemo oksidativan stres. Sljedeći patofiziološki mehanizam o kojem se raspravlja u kontekstu varikokele je refluks bubrežnih i nadbubrežnih metabolita, toksičnih za testikularnu funkciju, iz bubrežne vene u testikularnu venu. Nadalje, identificirane su povišene razine prostaglandina E i F, koji koče spermatogenezu kod animalnih modela, u testikularnoj veni pacijenata s varikokelom. Hormonalna disfunkcija također doprinosi patofiziologiji varikokele. Comhaire i Vermeulen su pokazali da su plazmatske koncentracije testosterona kod muškaraca s varikokelom snižene. (8, 11 – 17)

Testikularna hiperfuzija također može utjecati na spermatogenezu. Ispitivane su i razine serumskog inhibina B koje upućuju na negativnu povezanost s prisutnošću varikokele, no rezultati ovih studija su kontroverzni. Varikokela nedvojbeno nepovoljno utječe na rast testisa dječaka, a prema Paduchu i Niedzielskom, kako navode Waalkes, Manea i Nijman, njeni negativni utjecaji na funkciju testisa najviše se očituju na spermatogenezi. (4)

7. HISTOLOGIJA

U adolescenata s varikokelom nalazimo na iregularnu lokalizaciju laminina na razini bazalne lamine koja oblaže stanice germinativnog epitela. Ovakav nalaz potencijalno je znak distresa bazalne lamine čija je uloga regulirati polarnost stanica, stanični metabolizam te sudjelovati u procesima stanične migracije i diferencijacije. Na kolagenu tipa 4 možemo vidjeti prstenasta zadebljanja nastala zbog imunoreakcije. Kod promatranja peritubularne bazalne lamine transmisijskim elektronskim mikroskopom nalazimo na duboke invaginacije koje su moguće posljedica povećanog taloženja komponenti izvanstaničnog matriksa. Povećano odlaganje kolagenih fibrila rezultira ukupnim zadebljanjem lamine proprije, no za razliku od slučaja kod odraslih muškaraca s varikokelom, bez znakova skleroze. Temeljem ultrastrukturnih i imunohistokemijskih zapažanja možemo zaključiti o postojanju fokalnih oštećenja na razini peritubularne bazalne lamine, no ova oštećenja nisu tako opsežna kao ona opisana u odraslih s ovom patologijom. Varikokelu moramo promatrati kao dinamičnu leziju koja ne nestaje spontano te biti spremni na progresiju inicijalnih histoloških promjena. (18) Prema navodima Massona i Brannigana, Sirvent i suradnici su opisali povećanu vakuolizaciju citoplazme, atrofiju te smanjenje ukupnog broja Leydigovih stanica u tkivu oba testisa kod muškaraca s unilateralnom varikokelom. (8)

8. KLINIČKA SLIKA I DIJAGNOSTIKA



Slika 3. Dilatirane vene pampiniformnog spleta. Varikokela 3. stupnja kod anesteziranog pacijenta u ležećem položaju. Prema Garciji- Roigu i Kirschu, The dilemma of adolescent varicocele (2015)

Varikokela u adolescenata obično je asimptomatska, no moguća je popratna bolnost u skrotumu koja se pojačava pri hodanju i naporu. (1, 4)

Najčešće je primijeti pacijent sam ili pedijatar za vrijeme rutinskog fizikalnog pregleda. (4) Cilj pregleda je otkriti pacijente koji bi, kao posljedicu ovog stanja, mogli ostati dugoročno subfertilni. Ključno je procijeniti stupanj varikokele, volumen testisa (diferencijalni ili ukupni), napraviti ultrazvuk, endokrinološku procjenu i analizu sjemena. (20) Idealni uvjeti za pregled podrazumijevaju toplu prostoriju, opuštenog i suradljivog pacijenta te iskusnog kliničara. Hladna temperatura prostorije u kojoj se vrši pregled ili pacijentova uznemirenost mogu rezultirati skupljanjem i stezanjem

skrotuma te posljedično otežanom palpacijom varikokele. Neki kliničari čak preporučaju obavljanje pregleda na grijačim podlogama kako bi se osigurala točnost pregleda. (8) Pacijenta treba pregledati prvo u stojećem, a potom u ležećem položaju. (4) Nalaz tortuozno dilatiranih vena, koji Dubin i Amelar opisuju kao „vreću punu crva“, može biti značajno teže uočiti u ležećem položaju zbog kolabiranja dilatiranih vena. Kod sumnje na varikokelu koja nije jasno palpabilna, pacijent bi trebao izvesti Valsalvin manevar u stojećem položaju te tako povećati abdominalni tlak. Ovo bi trebalo osigurati veće bubrenje dilatiranih vena i omogućiti kliničaru palpaciju diskretnog pulsa prilikom pregleda spermatične vrpce. Očekivan nalaz podrazumijeva dilatirane vene unutar spermatične vrpce (pozitivan znak Ivanišević), znatno češće na lijevoj strani, uz istostranu ili obostranu atrofiju testisa. Vrlo rijetko možemo naići na nalaz izolirane desnostrane varikokele nakon kojeg moramo isključiti sumnju na podležeci retroperitonealni proces (npr. limfadenopatiju, retroperitonealni tumor, tumor bubrega). Iz sličnih razloga, na daljnje pretrage uputit ćemo i sve pacijente kojima se nalaz varikokele nimalo ne smanjuje u ležećem položaju. (1, 4, 6, 8, 21)

Tablica 1. Klasifikacija prema Dubinu i Amelaru, Varicocele size and results of varicocelectomy in selected subfertile men with varicocele (1970)

Stupanj varikokele:	Otkrivanje pregledom:
1	+ Valsalva
2	klinički palpabilna
3	klinički vidljiva
0 (supklinički)	+ Color Doppler

0. stupanj, supkliničke varikokele (neuočljive fizikalnim pregledom, otkrivamo ih ultrazvukom ili venografijom); 1. stupanj, male varikokele (palpabilne jedino u stojećem položaju dok pacijent izvodi Valsalvin manevar); 2. stupanj, umjereno velike varikokele (palpabilne u stojećem položaju i bez izvođenja Valsalvinog manevra); 3. stupanj, velike varikokele (vidljive kroz kožu skrotuma, palpabilne u stojećem položaju). Kliničke varikokele definiramo kao varikokele palpabilne fizikalnim pregledom i samo su one povezane sa neplodnošću. Rutinska slikovna dijagnostika se ne preporuča za otkrivanje supkliničkih varikokela u pacijenata bez palpabilnih abnormalnosti. (1, 4, 6, 8, 21)

Pri kliničkom pregledu nužno je utvrditi obujam i konzistenciju testisa na temelju kojih ćemo zaključiti utječe li varikokela negativno na rast ipsilateralnog testisa. Normalna veličina testisa iznosi 1 - 2 cm³ u dječaka prije puberteta. Veličinu testisa možemo mjeriti na nekoliko načina: komparativnim ovoidima (Praderov orhidometar), prstenastim orhidometrom (Takahara, Rochester) i ultrazvukom (najpreciznije).

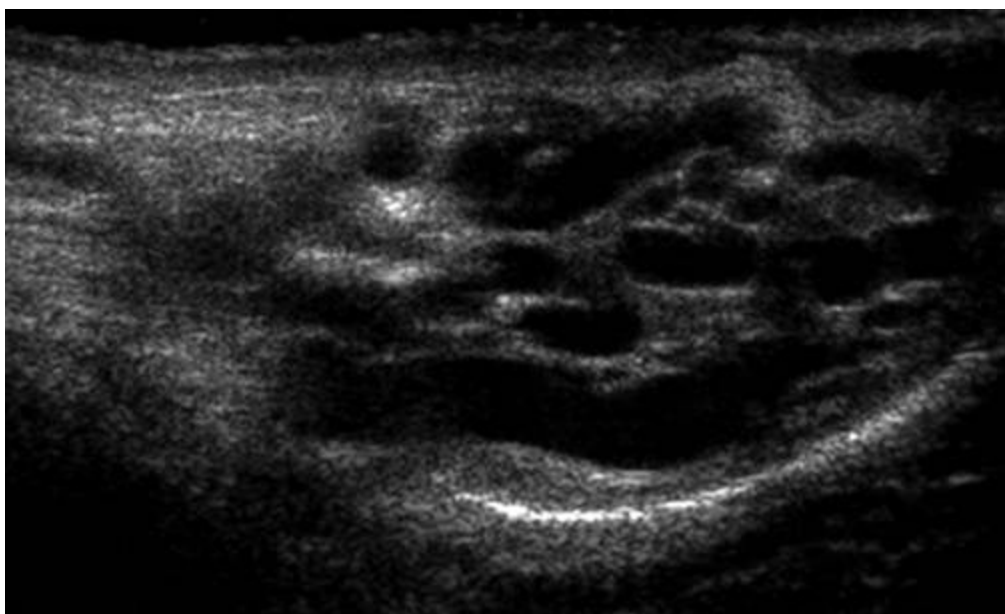
Stanje u kojem je veličina testisa smanjena za više od dvije standardne devijacije u odnosu na normalnu krivulju rasta nazivamo hipotrofijom testisa. S obzirom na postojanje individualnih razlika u rastu i razvoju, neki autori smatraju da je bolje promatrati veličinu testisa u korelaciji s Tannerovim stadijem nego kronološkom dobi pacijenta. U svakodnevnoj kliničkoj praksi lijevi testis uspoređuje se s desnim pomoću formule: $(\text{obujam desnog testisa} - \text{obujam lijevog testisa}) / \text{obujam desnog testisa} \times 100\%$. U adolescenata, testis koji je više od 2 ml ili 10-20% manji u odnosu na kontralateralni testis smatra se hipotrofičnim. (4) Mnogi autori koriste veličinu testisa kao mjeru za ocjenu razvoja spermatogenog potencijala u adolescenata s varikokelom. (20) Osim obujma, moramo obratiti pozornost i na konzistenciju tkiva testisa. Mekša konzistencija testisa na palpaciju može upućivati na smanjenje

volumena. Budući da je nalaz abnormalne konzistencije subjektivan, nije još temeljito istražen i nije utvrđena reverzibilnost nakon operacije. (22) Pretrage kao što su venografija, termografija i endokrinološke pretrage nisu preporučene za rutinsku procjenu adolescenata s varikokelom. (9) Analiza sjemena, koja je sastavni dio kliničke procjene varikokele kod odraslih, rijetko se koristi kao dio kliničke obrade adolescenata zbog mogućeg javljanja tjeskobe vezane uz pitanja koja se tiču plodnosti i masturbacije te zbog ne postojanja definiranih normativnih vrijednosti za procjenu sjemenih parametara u doba ranog puberteta. Stoga se odluka o liječenju adolescenata donosi uglavnom isključivo na temelju fizikalnog pregleda i ultrazvuka. (6)

8.1. Ultrasonografija

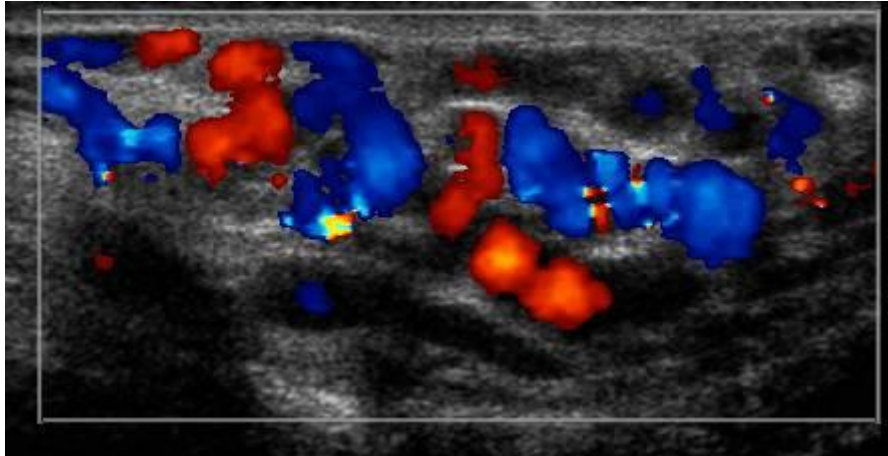
Ne koristi se kod rutinske obrade pacijenata s varikokelom, nego je indicirana kod nejasnog nalaza fizikalnog pregleda (razlozi otežanog provođenja fizikalnog pregleda mogu biti razni, npr. zbog veličine skrotuma ili debljine kože skrotuma) kao dopuna obradi. (8) Chiou i suradnici dokazali su osjetljivost od 93% i specifičnost od 85% za pretragu color Doppler ultrazvukom (CDU) u odnosu na fizikalni pregled. (23) Sve srednje velike i velike varikokele moguće je detektirati pomoću CDU. Posebno oprezno treba pristupiti otkrivanju supkliničkih varikokela i njihovu daljnjem kliničkom zbrinjavanju koje je do danas predmet rasprave. Budući da nije dokazan pozitivan učinak na plodnost muškaraca podvrgnutih korekcijama supkliničkih varikokela, široka upotreba CDU kao screeninga za otkrivanje dilatiranih testikularnih vena ne smatra se medicinski opravdanom. CDU skrotuma koristit ćemo kod operiranih pacijenata kod kojih se sumnja na perzistentnu ili rekurentnu varikokelu. Nadalje,

budući da je CDU precizniji za procjenu veličine testisa od fizikalnog pregleda i orhidometra, koristimo ga kod sumnje na progresivnu testikularnu atrofiju. (8) Odluka o operativnom zahvatu ne temelji se na jednom mjerenju nego se preporuča više mjerenja kroz određeni vremenski period kako bi se utvrdila klinički značajna asimetrija. (20)



Slika 4. Ultrazvuk lijevostrane varikokele.

(Preuzeto s <http://www.pediatricurologybook.com/varicocele.html>)



Slika 5. Sagitalna color Doppler slika lijevostrane varikokele.

(Preuzeto s <http://www.pediatricurologybook.com/varicocele.html>)

8.2. Venografija

Retrogradna venografija smatra se najosjetljivijim testom za otkrivanje varikokele. Ipak, budući da je invazivna, obično se koristi isključivo zajedno s terapijskom okluzijom. Pristupa se kroz desnu femoralnu venu ili desnu unutarnju jugularnu venu, kateter se uvodi u spermatičnu venu i injicira se kontrastni agens. Razni autori navode različite podatke o tome u kolikom se postotku pacijenata javlja venski refluks. Intraoperativna venografija se ne provodi rutinski već ju koristimo postoperativno kako bi stekli precizniji uvid u vensku anatomiju pacijenata s perzistentnim ili rekurentnim varikokelama. (8)

9. INDIKACIJE ZA ZAHVAT

Iznimno zahtjevan aspekt liječenja varikokele je odabir kriterija na temelju kojih se odlučuje koje pacijente podvrgnuti operativnom zahvatu. Većina odraslih muškaraca s varikokelom bit će plodna (80%). Kriteriji za odabir adolescenata kojima se preporuča operacija mijenjali su se kroz vrijeme.

9.1. Testikularna disproporcija

U prošlosti i u nemogućnosti rutinske analize sjemena pacijenata ove dobi, disproporcija je smatrana najznačajnijim znakom oštećenja testisa. Adolescenti s razlikom u obujmu lijevog zahvaćenog testisa i desnog normalnog testisa od 10-20% u 11% slučajeva imaju manji broj spermalnih stanica u ejakulatu. Kod razlika u obujmu većih od 20% nalazimo abnormalnu pokretljivost spermalnih stanica u 59% pacijenata. Temeljem niza studija, danas se zastupa mišljenje da je najbolje pratiti pacijenta te nizom ultrazvučnih utvrđivanja volumena testisa kroz godinu dana otkriti one koji imaju perzistentnu disproporciju volumena ili one kod kojih se razlika volumena dvaju testisa povećava. Studije opisuju spontano nadoknađivanje rasta u prve dvije godine od postavljanja dijagnoze kod 71% pacijenata. Operacija je indicirana ako nakon 12 mjeseci nalazimo razliku u obujmu dvaju testisa veću od 20%.

9.2. Veličina varikokele

Značaj veličine, kao kriterija za operaciju, je dvojben. Kod odraslih muškaraca abnormalni nalazi analize sjemena ili neplodnost nisu u korelaciji sa stupnjem varikokele. U adolescenata imamo nekoliko autora čija se mišljenja razilaze. Dok jedni ne nalaze povezanost između stupnja varikokele i kvalitete uzorka sjemena te

prisutnosti i opsežnosti testikularne disproporcije; drugi prijavljuju značajno veći rizik za zaostajanje u rastu testisa kod varikokele 3. stupnja u odnosu na onu 2. stupnja. Budući da su podatci studija ovako varijabilni, smatra se da veličina ne bi smijela biti jedina indikacija za operaciju.

9.3. Analiza sjemena

Iako postoje neke studije koje nalaze povezanost nalaza analize sjemena i zaostajanja testisa u rastu, ova pretraga nije uobičajena prilikom obrade adolescenata zbog psiholoških i etičkih razloga. Također, standardizirane norme za procjenu nalaza analize sjemena u ovoj populaciji još ne postoje i potrebna su daljnja istraživanja.

9.4. Simptomatske varikokele

Bol je rijetko simptom varikokele u adolescenata. Klinički je dokazano da je popuštanje boli usko povezano s kirurškim liječenjem kod većine pacijenata, stoga se bol smatra indikacijom za operativni zahvat.

9.5. Bilateralna varikokela

U slučaju granične lijeve varikokele, postojanje desne varikokele, doprinijeti će odluci za operativni zahvat. U ovom slučaju moramo biti posebno oprezni da ne podcijenimo asimetriju uzrokovanu zaostajanjem u rastu lijevog testisa zbog zaostajanja u rastu i desnog testisa.

9.6. Vršni retrogradni protok na color Doppler ultrazvuku spermatične vrpce

Kozakowski i suradnici otkrili su da pacijenti koji imaju vršni retrogradni protok, *peak retrograde flow* (PRF), od 38 cm/s ili veći, a uz to asimetriju u obujmu testisa u iznosu 20% ili više, imaju još veću razliku u obujmu na 'follow-up' pregledu. Zbog toga se PRF \geq 38 cm/s zajedno s asimetrijom većom ili jednakom iznosu od 20% smatra indikacijom za operaciju. Kod PRF \geq 30 potrebno je pomno praćenje zbog velike vjerojatnosti perzistencije ili progresije asimetrije. Pacijentima kod kojih je PRF $<$ 30 cm/s vrlo vjerojatno neće trebati operacija i možemo ih pratiti ultrazvučnim pregledima svakih godinu do dvije. Poon i suradnici su temeljem retrospektivne studije koja je uključivala 181 pacijenta zaključili da je kod pacijenata s PRF \geq 38 cm/s i asimetrijom 20% ili većom, malo vjerojatno da će testis zaostao u rastu nadoknaditi taj zaostatak. Korets i suradnici savjetuju upotrebu vršnog retrogradnog protoka kao sredstva identifikacije dječaka koji imaju testikularnu asimetriju manju od 15%, a povećani rizik za progresiju te asimetrije. Pokazali su da je PRF \geq 30 kod dječaka s početnom asimetrijom manjom od 15% rizičan faktor za pogoršanje asimetrije te da se ona pogoršala u čak 77% slučajeva. Progresija se obično zbiva unutar dvije godine. Za dječake čiji je PRF iznosio manje od 30 cm/s manje je vjerojatna progresija asimetrije (pogoršanje u 32% slučajeva), a ako do pogoršanja ipak dođe, ono se obično zbiva nakon dvije godine. Autori stoga naglašavaju važnost dugoročnog praćenja.

9.7. Preporuke

Adolescente s varikokelom preporučeno je pratiti kroz dulji vremenski period što uključuje fizikalni pregled i ultrazvučna mjerenja testisa. Pacijente koji imaju perzistentnu asimetriju lijevog i desnog testisa veću od 20% kroz period dulji od 12

mjeseci i one koje boli treba operirati bez obzira na dob pacijenta ili Tannerov stadij. PRF je dobra neinvazivna metoda praćenja i korisna za odabir pacijenata za operacijski zahvat. PRF veći ili jednak 38 cm/s udružen s asimetrijom većom ili jednakom 20% je indikacija za operaciju bez obzira na dob pacijenta, Tannerov stadij ili veličinu varikokele. Pacijente kojima je nalaz PRF manji od 30 cm/s udružen s asimetrijom manjom od 20% treba se pregledati jednom godišnje. U slučaju progresije asimetrije ili pogoršanja nalaza PRF potrebno je operirati pacijenta. Pacijente koji ostanu stabilni i pogodni za liječenje konzervativnim metodama treba pratiti dok ne postane moguće obaviti analizu sjemena. Loša kvaliteta sjemena je vodeća indikacija za operativni zahvat kod asimptomatskih pacijenata. (4, 24 – 27)

Tablica 2. Preporuke za operativni zahvat prema smjernicama europskog društva za pedijatrijsku urologiju, Guidelines on paediatric urology (2015)

Operacija se preporuča kod:
➤ razlike zahvaćenog i normalnog testisa veće od 2 ml ili 20%
➤ priležećeg stanja koje utječe na plodnost
➤ patološkog nalaza sjemene tekućine (kod starijih adolescenata)
➤ bilateralne palpabilne varikokele
➤ simptomatske varikokele

10. LIJEČENJE

Liječiti možemo operativno i neoperativno, a prilikom donošenja odluke o načinu liječenja važno je odvagati prednosti i nedostatke pojedinog načina liječenja. (6)

10.1. Neoperativne metode

Podatci upućuju na povezanost neoperativnog (opservacijskog) načina liječenja s progresivnim zaostajanjem u rastu zahvaćenog testisa u odnosu na normalan u razdoblju puberteta. Daljnje sazrijevanje u tijeku puberteta povezano je s povećanjem postotka varikokela većeg stupnja, a negativna povezanost utvrđena je između veličine testisa i veličine varikokele. Neke studije pokazuju da dio adolescenata liječenih ovim pristupom ima pogoršane sjemene parametre. Podatke o progresivnoj deterioraciji sjemenih parametara nalazimo i u odraslih koji, unatoč prvotnoj plodnosti, mogu postati neplodni. Temeljem ovoga možemo zaključiti da neoperativni pristup izlaže pacijente s varikokelom potrebi za doživotnim praćenjem i potencijalnoj progresivnoj subfertilnosti čak i nakon prvotnog normalnog fertiliteta. Nadalje, poznato je da reparacija varikokele ne doprinosi uvijek poboljšanju plodnosti pacijenta. Sve ovo upućuje na zaključak kako je bolje operirati varikokelu u doba adolescencije, posebno ako je prisutno zaostajanje u rastu. Prednosti opservativnog pristupa je činjenica da dio adolescenata koji imaju varikokelu ne pati od zaostajanja u rastu ipsilateralnog testisa niti su zbog nje subfertilni. Mnogi muškarci s neliječenom varikokelom su plodni, barem na početku. U nekim slučajevima je bolje izbjeći operaciju, no nažalost ne postoji način kako predvidjeti koji adolescenti će imati problema s plodnošću kao odrasli ili zaostajanjem testisa u rastu. (6)

10.2. Operativni pristup liječenju

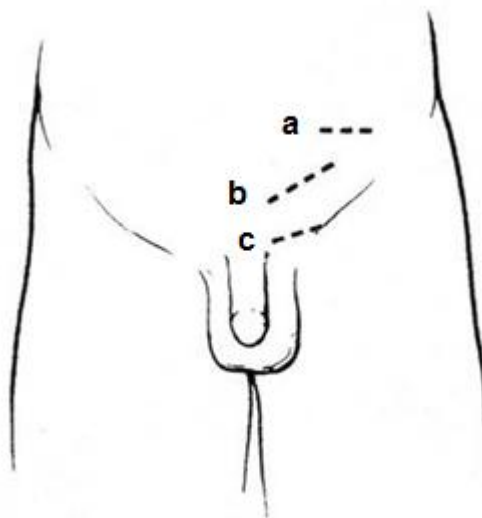
Iako se varikokelektomija u djetinjstvu uglavnom izvodi s minimalnim posljedičnim morbiditetima ipak su, bez obzira na primijenjenu kiruršku tehniku, moguće potencijalne komplikacije. Dvije najčešće komplikacije su formiranje hidrokele i perzistentna (ili rekurentna) varikokela. Ostale komplikacije u koje spadaju funikulitis, kratkotrajan epididimitis te testikularna atrofija su iznimno rijetke. Hidrokela nastaje kao posljedica prekida limfatične cirkulacije za vrijeme venske ligacije. Ukoliko se hidrokela nastala na ovaj način progresivno povećava, zahtijevat će kiruršku reparaciju. Jednako se učestalo javljaju kod otvorenog i laparoskopskog pristupa, a utvrđeno je da se znatno češće javljaju kod opsežnih ligacija arterija i vena. Poštedne tehnike mogu minimalizirati rizik, ali ne i potpuno ga ukloniti. Rekurentna varikokela nastaje kao posljedica ne rješavanja prvotnog problema te kao takva uvijek zahtijeva reoperaciju. Iskustvo je pokazalo da je najčešći uzrok nastanka rekurentne varikokele postojanje neprepoznatih vena koje adheriraju na stijenku unutarnje testikularne arterije. S obzirom da se rekurentne varikokele javljaju vrlo brzo nakon operacije, vjerojatnije je da se radi o nepotpuno ligiranim venama nego o stvarnoj kasnijoj rekanalizaciji. Ova komplikacija javlja se češće kod adolescenata nego kod odraslih. Kod otvorenog zahvata, visoka retroperitonealna ligacija povoljnija je od ingvinalne. Masivna ligacija spermatičnih žila i intraoperativna venografija smanjuju pojavnost ove komplikacije. Potencijalno poboljšanje rezultata možemo očekivati i primjenom laparoskopskih tehnika zbog bolje vizualizacije kirurškog polja. Prilikom odluke o operativnom zahvatu, uz ove komplikacije moramo uzeti u obzir i prednosti kirurškog liječenja. Normaliziranje rasta testisa javlja se kod 50-75% adolescenata kod kojih je operacija bila uspješna. Nekoliko studija opisuje poboljšanje kvalitete sjemena. Također kod operiranih adolescenata prijavljeni su pozitivni učinci na psihičko

zdravlje za razliku od neliječenih pacijenata koji mogu patiti od depresije ili anksioznosti povezanih sa pitanjima seksualnosti, plodnosti i slike o vlastitom tijelu.

(6)

Kirurške tehnike

Mnoge tehnike opisane u kirurgiji varikokele u odraslih, koriste se i kod djece. Retrogradna kateterizacija femoralne vene s embolizacijom ili skleroterapijom u dječjoj urologiji ima vrlo ograničenu primjenu. Do nedavno, korištena je isključivo standardna tehnika otvorenog transingvinalnog ili supraingvinalnog pristupa. Mikrokirurška i laparoskopjska varikokelektomija sve se češće upotrebljavaju u kirurgiji varikokele adolescenata. (6)

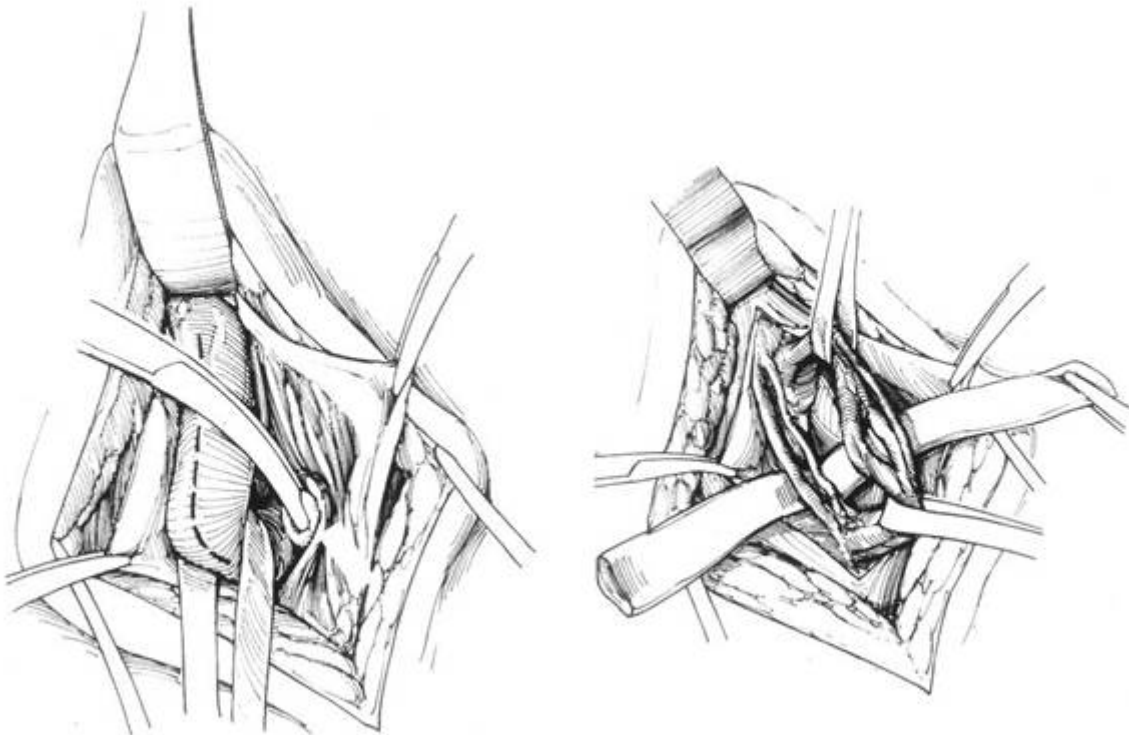


Slika 6. Incizije kod operativnih postupaka po Palomi (a), Ivaniševiću (b) i subingvinalnom (c) pristupu.

(Preuzeto s <http://www.pediatricurologybook.com/varicocele.html>)

10.2.1. Otvoreni transingvinalni pristup

Otvoreni transingvinalni pristup (operacija po Ivaniševiću) sastoji se od otvaranja ingvinalnog kanala, mobiliziranja čitave spermatične vrpce i pažljivom podvezivanju varikoziteta koji su na ingvinalnoj razini obično multipli. Pacijent se nalazi u inverznom Trendelenburgovom položaju, uz pomoć optičkih instrumenata za povećanje identificiramo dilatirane vene. Arteriju sačuvamo, iako neki kirurzi vrše masivnu ligaciju. Poseban oprez pridaje se očuvanju ilioingvinalnog živca i ductus deferensa i njegovih žila koje vrše vensku drenažu testisa nakon ligacije. Upotrebom intraoperativne venografije možemo izbjeći previđanje premošćujućih kolaterala te tako smanjiti postoperativni rizik nastanka rekurentne varikokele. (6)



Slika 7. Operacija po Ivaniševiću. Po otvaranju fascije vanjskog kosog trbušnog mišića, izolira se sjemenski snop (lijevo). Potom slijedi odvajanje sjemenovoda i

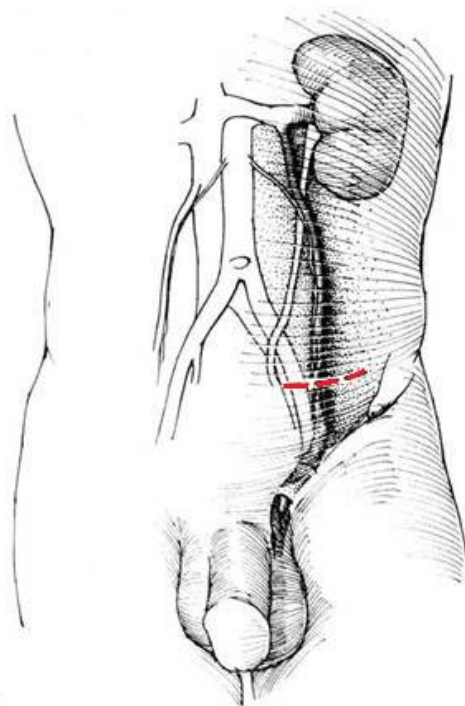
arterije sjemenovoda od testikularne arterije i vena (desno). Ligiranje testikularnih vena uz prezervaciju testikularne arterije.

(Preuzeto s <http://www.pediatricurologybook.com/varicocele.html>)

10.2.2. Otvoreni pristup s visokim retroperitonealnim prikazom

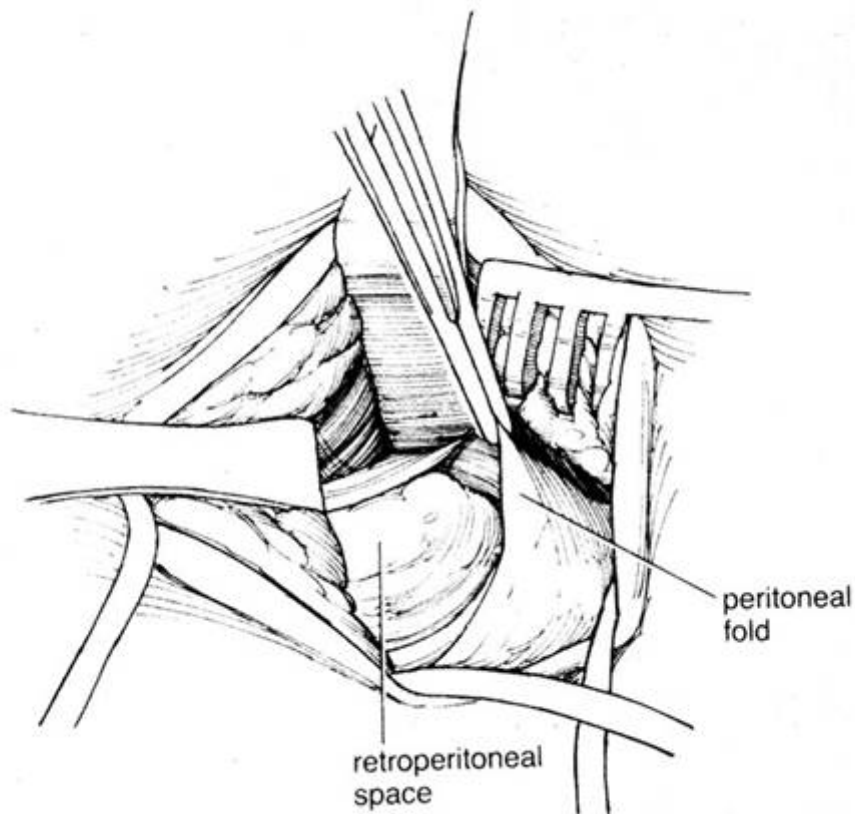
Ova tehnika poznata je i kao Palomo tehnika, a ima određene prednosti u odnosu na transingvinalni pristup, pristupamo iznad ductus deferensa i njegovih pratećih žila te ga na taj način jasno prikazujemo s manjom mogućnošću lezije. Otvaramo abdomen tranzverzalom incizijom i tehnikom razdvajanja mišića ulazimo u retroperitoneum. Cilj operacije je prezervacija spermatične arterije uz podvezivanje spermatičnih vena.

(6)



Slika 8. Pristup kod Palomo operacije.

(Preuzeto s <http://www.pediatricurologybook.com/varicocele.html>)



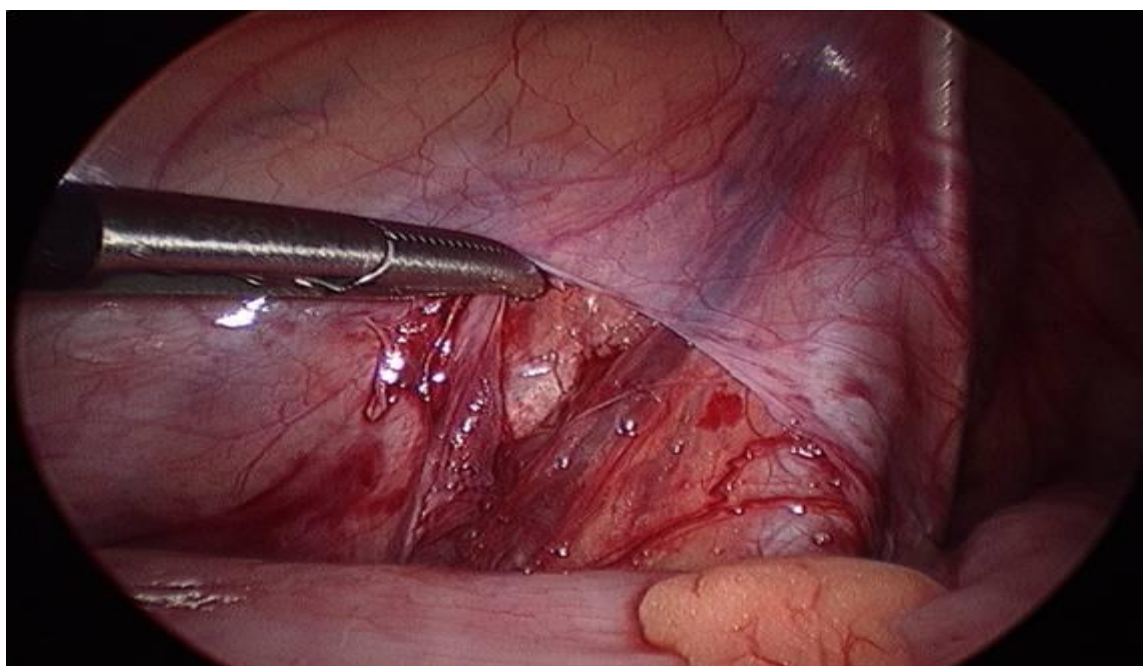
Slika 9. Palomin pristup. Pristup u retroperitoneum razdvajanjem trbušne muskulature. Identifikacija spermatičnih krvnih žila.

(Preuzeto s <http://www.pediatricurologybook.com/varicocele.html>)

10.2.3. Transperitonealna laparoscopska operacija

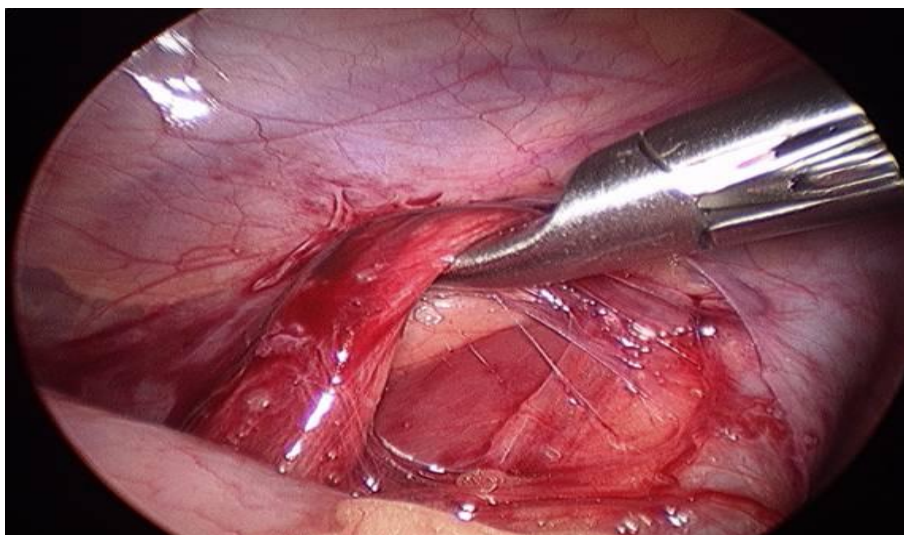Prednosti transperitonealnog laparoscopskog pristupa su: brz oporavak i mobilizacija bolesnika, minimalni operacijski morbiditet i bol te mogućnost brzog povratka svakodnevnim aktivnostima. Tehnika omogućava dobru vizualizaciju (povećanje) spermatičnih krvnih žila i kolaterala. Metoda je posebno dobra u slučajevima obostranih varikokela. Nedostaci metode su veći troškovi kao i povećana mogućnost ozljede abdominalnih organa i žila. Bolesnik se postavi u Trendelenburgov položaj, s blagim nagibom u desno. Nakon lučne incizije uz gornji rub pupka, trbušna stijenka

se elevira uz pomoć hvataljki nakon čega se u peritonealnu šupljinu uvodi Veressova igla, čiji se položaj provjerava testom aspiracije i uviranja fiziološke otopine pomoću štrcaljke. Pomoću Veressove igle insuflira se u peritonealnu šupljinu plin, odnosno postiže pneumoperitoneum do tlaka od 12cm H₂O. Nakon toga slijedi postavljanje 5 milimetarskog troakara kroz koji se uvodi optika. Druga dva troakara (3mm) se postavljaju u području desnog abdominalnog kvadranta. Slijedi incizija parijetalnog peritoneuma iznad spermatičnih krvnih žila, koje se po prepariranju od okolnog tkiva klemaju postavljanjem klipsi, a nakon toga presijecaju. (6)



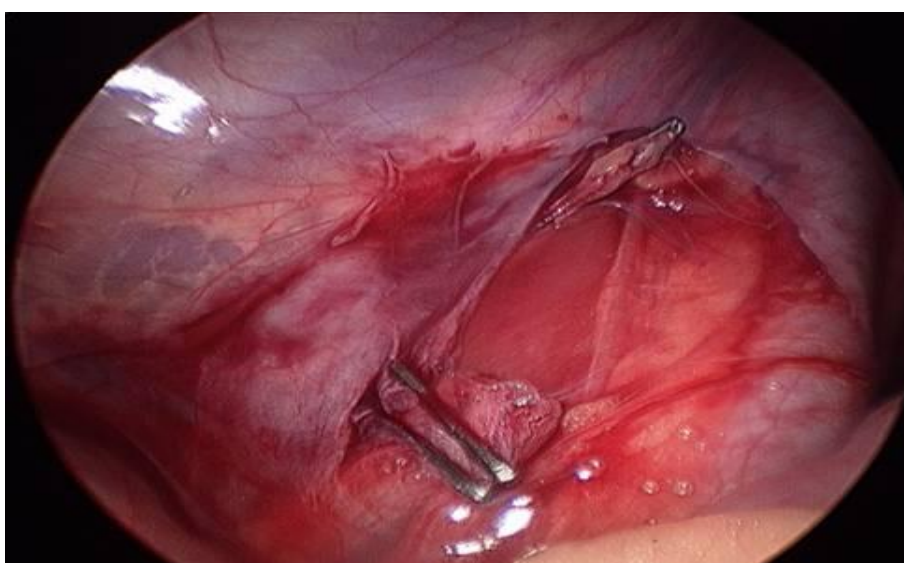Slika 10. Laparoskopski pristup. Prikaz spermatične vene ispod peritonealnog nabora.

(Preuzeto s <http://www.pediatricurologybook.com/varicocele.html>)



Slika 11. Laparoscopska operacija. Mobilizacija spermatične vene.

(Preuzeto s <http://www.pediatricurologybook.com/varicocele.html>)



Slika 12. Laparoscopska operacija. Presijecanje spermatične vene uz prethodno klemanje kopčama.

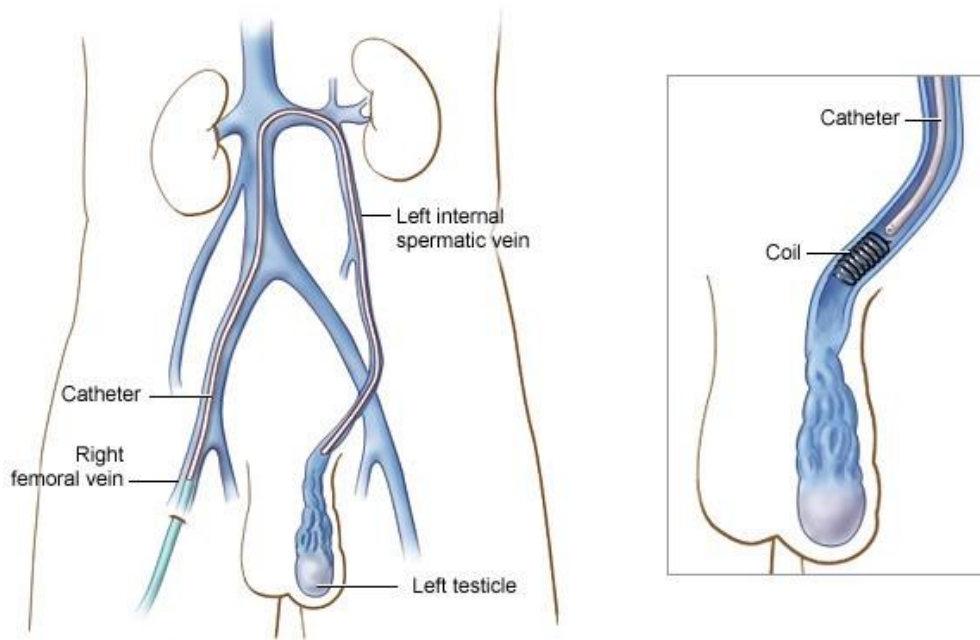
(Preuzeto s <http://www.pediatricurologybook.com/varicocele.html>)

10.2.4. Preperitonealna laparoscopska operacija

Nakon infraumbilikalne incizije, uz pomoć preperitonealnog balon disektora formira se iza lijevog m. rectusa preperitonealni prostor, koji seže do preponske kosti te se insuflacijom plina uspostavlja pneumopreperitoneum. Potom se postavljaju 2 porta s postupkom kao kod transperitonealnog pristupa. Kod preperitonealnog laparoskopkog pristupa manja je mogućnost ozljede intraabdominalnih organa (crijeva, žila) i postoperacijske kile jer se ne otvara peritoneum. Također je u većini slučajeva moguće identificirati i sačuvati testikularnu arteriju. (6, 29)

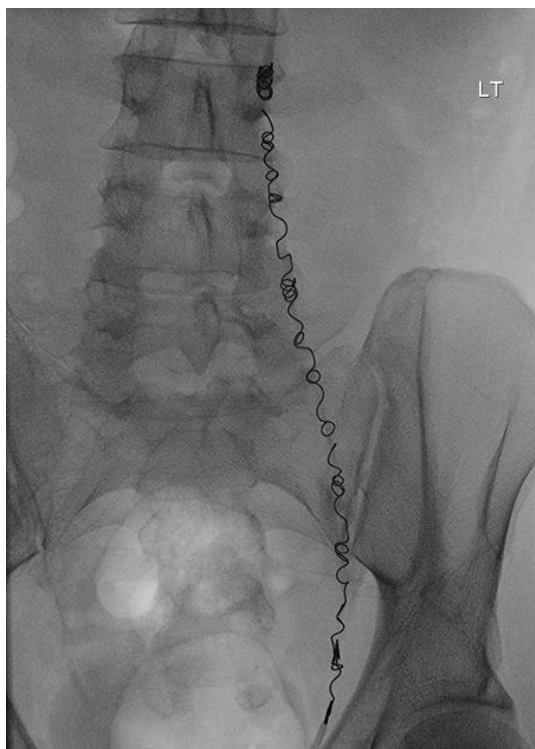10.2.5. Angiografski postupak

Angiografska varikokelektomija je metoda koju izvode interventni radiolozi. Kod adolescenata se izvodi u lokalnoj anesteziji dok je kod djece potrebna opća anestezija. Pristupa se kroz jugularnu ili femoralnu venu. Tromboza spermatične vene se potiče pomoću injekcije sklerozantnog sredstva, angiografskih spiralnih zavojnica ili balona. Zbog otežena kateterizacije spermatične vene te komplikacija u vidu ekstravazacije kontrasta, migracije spiralnih zavojnica i značajne stope perzistencije varikokele, metoda se rijeđe primarno izvodi u dječjoj dobi. Međutim, može biti korisna kao sekundarni zahvat u slučajevima neuspjele prethodne operacije jer se perzistentne vene mogu radiološki jasno prikazati i potom u istom aktu obliterirati. (6, 31)



Slika 13. Prikaz angiografske kateterizacije spermatične vene.

(Preuzeto s <http://interventionsinradiology.com/complications-of-untreated-varicocele/>)



Slika 14. Okluzija spermatičnih vena spiralnim zavojnicama

(Preuzeto s <https://radiopaedia.org/articles/varicocoele-embolisation>)

10.2.6. Mikrokirurški postupak

Mikrokirurška varikokelektomija ima prednosti u odnosu na ostale kirurške metode i široko je prihvaćena kao metoda liječenja u adolescenata. Subingvinalnim ili niskim ingvinalnim poprečnim pristupom izolira se sjemenski snop. Testis se mobilizira iz skrotuma te se prikažu spermatične i skrotalne vene koje se podvežu. Testis se potom vraća u skrotum. Povećanje mikroskopa od (6x - 25x) omogućava bolju vizualizaciju struktura uz očuvanje sjemenovoda i njegove arterije kao i testikularne arterije i limfnih žila. Evidentirana je manja incidencija postoperacijskih hidrokela, atrofije testisa i recidiva varikokele. (6, 30)

11. ZAKLJUČAK

Varikokela je najčešće slučajan nalaz rutinskog fizikalnog pregleda ili ju, samopregledom, primijeti sam pacijent. Najčešće ju dijagnosticiramo kliničkim pregledom i ultrazvukom. Varikokela tijekom puberteta najčešće progredira te može uzrokovati brojne probleme: psihičke, u vidu anksioznosti i negativne slike o vlastitom tijelu, hipotrofiju testisa, testikularnu disproporciju te progresivnu subfertilnost.

Varikokelu možemo liječiti neoperativnim metodama ili operativnim tehnikama. Neoperativni pristup ima brojne nedostatke: progresivno zaostajanje testisa u rastu tijekom puberteta, progresivan razvoj varikokele, progresivno pogoršanje nalaza sjemenih parametara što može rezultirati gubitkom plodnosti. Prednost ovog pristupa je, budući da varikokela ne rezultira gubitkom plodnosti u svih pacijenata, poštediti od operativnog zahvata onih pacijenata kojima on nije potreban za očuvanje fertiliteta.

Indikacije za operativni zahvat uključuju bolni skrotum, asimetriju lijevog i desnog testisa veću od 20% kroz period dulji od 12 mjeseci, neko drugo stanje koje utječe na fertilitet, nalaz bilateralne varikokele te simptomatsku varikokelu. Od operativnih tehnika najčešće je korištena tehnika otvorenog pristupa, iako se sve više koriste laparoskopske i mikrokirurške metode zbog određenih prednosti kao što je bolja vizualizacija operativnog polja zbog povećanja te time omogućeno preciznije i potpunije podvezivanje kolaterala. Rezultati operativnog zahvata su uglavnom dobri, morbiditet zaostao nakon operacije je minimalan, a učinak na plodnost i hipotrofiju testisa u većine pacijenata je reverzibilan. Najčešća komplikacija, rekurentna varikokela, uzrok je nepotpune sanacije prvotnog stanja i liječi se obaveznom operacijom.

12. ZAHVALE

Zahvaljujem svom mentoru prof. dr. sc. Božidaru Župančiću, bez čijeg strpljenja, pomoći i savjeta ovaj rad ne bi mogao nastati.

Također, zahvaljujem Klinici za dječju kirurgiju Klinike za dječje bolesti Zagreb na suradnji.

Posebno zahvaljujem svojem ocu i uzoru, dječjem kirurgu, koji je svojim znanjem i prijedlozima pridonio poboljšanju ovog rada, a čija su me predanost struci, duhovna snaga i ljubav prema čovjeku nadahnjivale da ustrajem u marljivom učenju.

Hvala mojoj majci, koja mi je uvijek bila dom, za nesebičnu ljubav, potrebnu utjehu i bezbrojne molitve.

Hvala mojem bratu i mojoj sestri na uvijek otvorenim srcima, podijelili smo sav smijeh i sve suze.

Također, od srca hvala ostatku moje obitelji te dragim prijateljima i kolegama na potpori tijekom studija.

Zahvaljujem svim pacijentima, koji su me tako puno naučili.

I hvala dragom Bogu, Svjetlosti u tami!

„ Odvaži se i budi hrabar. Ne boj se i ne strahuj, jer kuda god pođeš, s tobom je Jahve, Bog tvoj.“ (Jš 1,9)

13. LITERATURA

1. Šitum M, Gotovac J, Sur I. Urologija. 2nd ed. Zagreb: Medicinska naklada; 2011. 171-172 p.
2. Giannotti P, Marconi A, Murzi P, Morelli G, Fratta M. [Recurrent varicocele]. *Minerva Urol Nefrol* [Internet]. 1987;39(2):113–5. Available from: <https://www.ncbi.nlm.nih.gov/pubmed/3629406>
3. Roque M, Esteves SC, M. R. A systematic review of clinical practice guidelines and best practice statements for the diagnosis and management of varicocele in children and adolescents. *Asian J Androl* [Internet]. 2016;18(2):262–8. Available from: <http://www.ajandrology.com/backissues.asp%0Ahttp://ovidsp.ovid.com/ovidweb.cgi?T=JS&PAGE=reference&D=emex&NEWS=N&AN=608324840%0Ahttp://ovidsp.ovid.com/ovidweb.cgi?T=JS&PAGE=reference&D=emed18&NEWS=N&AN=608324840%0Ahttp://ovidsp.ovid.com/ovidweb.cgi?T=JS&P>
4. Waalkes R, Manea IF, Nijman JM. Varicocele in adolescents: a review and guideline for the daily practice. *Arch Esp Urol*. 2012;65(10):859–71.
5. Fanghanel J, Pera F, Anderhuber F, Nitsch R. *Waldeyerova anatomija čovjeka*. 1st ed. VintFanghanel, J., et al. *Waldeyerova Anatomija Čovjeka*. Edited by Ivan Vinter, Golden marketing- Tehnička knjiga, 2009. er I, editor. Zagreb: Golden marketing- Tehnička knjiga; 2009. 1084-1088 p.
6. Zelkovic P, Kogan SJ. The Pediatric Varicocele. In: *Pediatric Urology*. 2010. p. 585–94.

7. Pozniak MA, Allan PL. Clinical Doppler Ultrasound. 3rd ed. Churchill Livingstone/ Elsevier; 2014. 273-295 p.
8. Masson P, Brannigan RE. The varicocele. *Urol Clin North Am.* 2014;41(1):129–44.
9. Bogaert G, van den Heijkant M, Albersen M. Varicocele in Children and Adolescents: A Challenge for Diagnosis and Treatment Indications [Figure presented]. *Eur Urol Suppl [Internet].* 2017;16(8):171–6. Available from: <http://dx.doi.org/10.1016/j.eursup.2017.08.006>
10. Moftah A. Testicular veins: anatomy and role in varicocelogenesis and other pathologic conditions. - PubMed - NCBI. 1990;(February). Available from: <https://www.ncbi.nlm.nih.gov/m/pubmed/2106185/>
11. Zorngiotti AW, Macleod J, Agger P, Brasfield RD, Barnes RBB, Badenoch AW, et al. Studies in Temperature, Human Semen Quality, and Varicocele**Supported by the Alumni Research Fund of the New York Infirmary and by Grant 3R01 HD00481, National Institutes of Health, and by The Population Council. *Fertil Steril [Internet].* 1973;24(11):854–63. Available from: <http://linkinghub.elsevier.com/retrieve/pii/S0015028216400324>
12. Lewis RW, Harrison RM. Contact scrotal thermography: application to problems of infertility. *J Urol [Internet].* 1979;122(1):40–2. Available from: [http://dx.doi.org/10.1016/S0022-5347\(17\)56241-2](http://dx.doi.org/10.1016/S0022-5347(17)56241-2)
13. Mieusset R, Mansat A, Bujan L, Pontonnier F, Mondinat C, Grandjean H. Association of scrotal hyperthermia with impaired spermatogenesis in infertile men. *Fertil Steril [Internet].* 1987;48(6):1006–11. Available from:

[http://dx.doi.org/10.1016/S0015-0282\(16\)59600-9](http://dx.doi.org/10.1016/S0015-0282(16)59600-9)

14. Lima SB, Cenedeze MA, Bertolla RP, Filho PAH, Oehninger S, Cedenho AP. Expression of the HSPA2 gene in ejaculated spermatozoa from adolescents with and without varicocele. *Fertil Steril*. 2006;86(6):1659–63.
15. Yeşilli Ç, Mungan G, Seçkiner I, Akduman B, Açikgöz Ş, Altan K, et al. Effect of varicocelectomy on sperm creatine kinase, HspA2 chaperone protein (creatine kinase-M type), LDH, LDH-X, and lipid peroxidation product levels in infertile men with varicocele. *Urology*. 2005;66(3):610–5.
16. Hendin BN, Kolettis PN, Sharma RK, Thomas a J, Agarwal a. Varicocele is associated with elevated spermatozoal reactive oxygen species production and diminished seminal plasma antioxidant capacity. *J Urol* [Internet]. 1999;161(6):1831–4. Available from: <http://www.ncbi.nlm.nih.gov/pubmed/10332447>
17. Comhaire F, Vermeulen A. Varicocele sterility: cortisol and catecholamines. *Fertil Steril* [Internet]. 1974;25(1):88–95. Available from: [http://dx.doi.org/10.1016/S0015-0282\(16\)40159-7](http://dx.doi.org/10.1016/S0015-0282(16)40159-7)
18. Santoro G, Romeo C, Impellizzeri P, Gentile C, Anastasi G, Santoro A. Ultrastructural and immunohistochemical study of basal lamina of the testis in adolescent varicocele. *Fertil Steril*. 2000;73(4):699–705.
19. Garcia-Roig ML, Kirsch AJ. The dilemma of adolescent varicocele. *Pediatr Surg Int* [Internet]. 2015;31(7):617–25. Available from: <http://dx.doi.org/10.1007/s00383-015-3698-8>
20. Kolon TF. Evaluation and Management of the Adolescent Varicocele. *J Urol*

- [Internet]. 2015;194(5):1194–201. Available from:
<http://dx.doi.org/10.1016/j.juro.2015.06.079>
21. Dubin L, Amelar RD. Varicocele size and results of varicocelectomy in selected subfertile men with varicocele. *Fertil Steril* [Internet]. 1970;21(8):606–9. Available from: [http://dx.doi.org/10.1016/S0015-0282\(16\)37684-1](http://dx.doi.org/10.1016/S0015-0282(16)37684-1)
 22. Diamond DA, Gargollo PC, Caldamone AA. Current management principles for adolescent varicocele. *Fertil Steril* [Internet]. 2011;96(6):1294–8. Available from: <http://dx.doi.org/10.1016/j.fertnstert.2011.10.034>
 23. Chiou RK, Anderson JC, Wobig RK, Rosinsky DE, Matamoros A, Chen WS, et al. Color doppler ultrasound criteria to diagnose varicoceles: Correlation of a new scoring system with physical examination. *Urology*. 1997;50(6):953–6.
 24. Korets R, Woldu SL, Nees SN, Spencer BA, Glassberg KI. Testicular symmetry and adolescent varicocele does it need followup? *J Urol* [Internet]. 2011;186(4 SUPPL.):1614–8. Available from: <http://dx.doi.org/10.1016/j.juro.2011.03.068>
 25. Poon SA, Gjertson CK, Mercado MA, Raimondi PM, Kozakowski KA, Glassberg KI. Testicular Asymmetry and Adolescent Varicoceles Managed Expectantly. *J Urol* [Internet]. 2010;183(2):731–4. Available from: <http://dx.doi.org/10.1016/j.juro.2009.10.028>
 26. Kozakowski KA, Gjertson CK, Decastro GJ, Poon S, Gasalberti A, Glassberg KI. Peak Retrograde Flow: A Novel Predictor of Persistent, Progressive and New Onset Asymmetry in Adolescent Varicocele. *J Urol* [Internet]. 2009;181(6):2717–23. Available from:
<http://dx.doi.org/10.1016/j.juro.2009.02.038>

27. Van Batavia JP, Woldu SL, Raimondi PM, Spencer BA, Insel BJ, Poon SA, et al. Adolescent varicocele: Influence of Tanner stage at presentation on the presence, development, worsening and/or improvement of testicular hypotrophy without surgical intervention. *J Urol* [Internet]. 2010;184(4 SUPPL.):1727–32. Available from: <http://dx.doi.org/10.1016/j.juro.2010.05.053>
28. Tekgul S, Riedmiller H, Dogan HS, Hoebeke P, Kocvara R, Nijman R, Radmayr C SR. Guidelines on paediatric urology. Netherlands Eur Assoc Urol Eur Soc Paediatr Urol. 2015;
29. Agarwal BB, Manish K. Endoscopic varicocelectomy by extraperitoneal route: A novel technique. *Int J Surg* [Internet]. 2009;7(4):377–81. Available from: <http://dx.doi.org/10.1016/j.ijisu.2009.06.006>
30. Mirilas P, Mentessidou A. Microsurgical subinguinal varicocelectomy in children, adolescents, and adults: Surgical anatomy and anatomically justified technique. *J Androl*. 2012;33(3):338–49.
31. Thon, W.F. et al. Percutaneous sclerotherapy of idiopathic varicocele in childhood: a preliminary report. *J Urol*, 1989. 141:913

14. ŽIVOTOPIS

Rođena sam 22. studenoga 1992. u Zagrebu. Nakon završene osnovne škole i VII. gimnazije u Zagrebu, upisujem Medicinski fakultet Sveučilišta u Zagrebu. Za vrijeme studija aktivan sam član studentske organizacije Croomsic. Do sada sam koautor četiri stručna rada. Služim se engleskim jezikom te osnovama njemačkog jezika.