

Kirurško liječenje tumora nosa i paranasalnih sinusa

Kolarić, Gracia

Master's thesis / Diplomski rad

2014

Degree Grantor / Ustanova koja je dodijelila akademski / stručni stupanj: **University of Zagreb, School of Medicine / Sveučilište u Zagrebu, Medicinski fakultet**

Permanent link / Trajna poveznica: <https://um.nsk.hr/um:nbn:hr:105:806044>

Rights / Prava: [In copyright](#)

Download date / Datum preuzimanja: **2022-01-19**



Repository / Repozitorij:

[Dr Med - University of Zagreb School of Medicine
Digital Repository](#)



SVEUČILIŠTE U ZAGREBU

MEDICINSKI FAKULTET

Gracia Kolarić

**Kirurško liječenje tumora nosa i
paranasalnih sinusa**

DIPLOMSKI RAD



Zagreb, 2014.

SVEUČILIŠTE U ZAGREBU

MEDICINSKI FAKULTET

Gracia Kolarić

**Kirurško liječenje tumora nosa i
paranasalnih sinusa**

DIPLOMSKI RAD



Zagreb, 2014.

Ovaj diplomski rad izrađen je u Klinici za ORL i kirurgiju glave i vrata KBC Sestre milosrdnice pod vodstvom prof.dr.sc. Tomislava Baudoina i predan je na ocjenu u akademskoj godini 2013./2014.

SADRŽAJ:

1.SAŽETAK

2.SUMMARY

3.UVOD.....	1
3.1. Incidencija i Epidemiologija.....	2
3.2. Dijagnostika.....	5
3.3. Liječenje.....	9
4.CILJ RADA.....	15
5.METODE I ISPITANICI.....	15
6.REZULTATI.....	16
7.RASPRAVA.....	20
8.ZAKLJUČAK.....	22
9.ZAHVALA.....	23
10.LITERATURA.....	24
11.ŽIVOTOPIS.....	29

1. SAŽETAK

Kirurško liječenje tumora nosa i paranazalnih sinusa

Gracia Kolarić

Iako su rijetki, tumori nosa i paranazalnih sinusa, predstavljaju velik problem zbog kasnih simptoma i blizine važnih anatomskih struktura kao što su oko i mozak. Nakon detaljno napravljenog otorinolaringološkog pregleda, specijalist indicira daljnje pretrage, što su po modernim protokolima radiološke pretrage i biopsija radi histološke analize. Liječe se primarno kirurški, moguće ih je liječiti i kemoterapijom i radioterapijom ili kombinacijom toga. Osim klasičnih kirurških postupaka koristi se i endonazalna endoskopska kirurgija koja je sve više u porastu i čije granice još nisu dostignute. Tijekom prošla dva desetljeća endoskopska endonazalna kirurgija je postala ostvarljiva i iznimno popularna opcija za liječenje lezija ovog područja.

U našem radu prikazano je kako je u razdoblju od 2004. do 2012. god. u Klinici za ORL i kirurgiju glave i vrata KBC Sestre milosrdnice operirano ukupno 1067 pacijenata pod dijagnozom tumora nosa i paranazalnih sinusa. Od ukupnog broja operacija, većinu čine ekscizije kožnih tumora na nosu, njih 493, odmah nakon ekscizija po broju zahvata slijedi sinusoskopija

Sveukupno postoji trend porasta kirurškog liječenja, a pogotovo endoskopske endonazalne kirurgije, koja se sve više koristi, kako u svijetu tako i na Klinici za ORL i kirurgiju glave i vrata KBC Sestre milosrdnice.

Ključne riječi: tumori nosa, tumori paranazalnih sinusa, klasični kirurški postupci, ekscizija, sinusoskopija, endoskopska endonazalna kirurgija

2. SUMMARY

Surgical treatment of tumours of nose and paranasal sinuses

Gracia Kolarić

Although rare , tumors of the nose and paranasal sinuses are a big problem because of the late symptoms and proximity to important anatomical structures such as the eye and brain . After thoroughly made otorhynolaryngological examination , specialist indicates further investigation, imaging and biopsy . Treated primarily surgically ,they can be treated with chemotherapy and radiotherapy or a combination of that two . In addition to the classical surgical procedures, endonasal endoscopic surgery is used,that kind of surgery is increasingly on the rise and its boundaries have not yet been reached . Over the past two decades, endoscopic endonasal surgery has become extremely popular and viable option for the treatment of lesions in this area .

Our study shows that in the period of 2004-2012 in the Department of Otolaryngology and Head and Neck Surgery in University Hospital Sisters of Mercy a total of 1067 patients diagnosed with tumors of the nose and paranasal sinuses were operated. Of the total number of operations, most of them were excisions of skin tumors of nose (493) , after excision in the number of procedures follows sinusoscopy.

Overall, there is an increasing trend of surgical treatment, and endoscopic endonasal surgery is increasingly used both worldwide and in the Department of Otolaryngology and Head and Neck Surgery in University Hospital Sisters of Mercy .

Keywords : tumours of the nose , paranasal sinus tumours , classic surgical procedures, excision, sinusoscopy, endoscopic endonasal surgery

3. UVOD

Tumori u području nosa i paranazalnih sinusa su rijetki. Prema podacima Hrvatskog Zavoda za javno zdravstvo, učestalost pojave tumora nosa i sinusa u Republici Hrvatskoj je 0.4 novooboljela na 100 000 stanovnika. Iako su rijetki predstavljaju velik problem zbog kasnih simptoma i blizine važnih anatomskih struktura kao što su oko i mozak. Tumori ove regije mogu biti dobroćudni (papilomi, adenomi, osteomi, hondromi, hemangiomi, tumori živčanih ovojnica) i zloćudni (karcinom pločastih stanica, adenokarcinom, adenoid cistični karcinom, mukoidermoidni karcinom, sarkomi, teratom, limfomi itd.).

Tumori nosa i paranazalnih sinusa češće se javljaju kod osoba koje su profesionalno izložene određenim štetnim tvarima (piljevina, nikal, krom) i kod pušača, a pretpostavlja se da ulogu u pojavi ovih tumora ima i onečišćenje okoliša.

Tumori ove regije rijetko se otkrivaju u ranijim fazama bolesti i tada se najčešće manifestiraju nespecifičnim simptomima poput osjećaja otežanog nosnog disanja i nosne sekrecije.

Simptomi u kasnijim fazama bolesti su za bolesnika alarmantniji: ponavljajuće krvarenje iz nosa (epistaksa), oticanje ili bol u području nosa, sinusa, lica ili u području nepca i usta, nemogućnost otvaranja usta i neurološki ispadi.

Prvi korak u dijagnostici tumora nosa i sinusa je otorinolaringološki pregled, specijalist indicira daljnje pretrage, što su po modernim protokolima CT ili MR sinusa.

Liječe se primarno kirurški, moguće ih je liječiti i kemoterapijom i radioterapijom ili kombinacijom toga.

3.1. Incidencija i Epidemiologija

3.1.1 Benigni tumori

Osteomi su najčešći benigni sinonazalni tumori, pronađeni su u 1% rutinskih radiografa sinusa, najčešće su lokalizirani u frontalnom sinusu (1). Uglavnom se prezentiraju između drugog i šestog desetljeća života, s predilekcijom u petom i šestom desetljeću (2). Odnos pojavljivanja između muškaraca i žena je 1.3-2:1.

Od *vezivno koštanih lezija* u sinonazalnom traktu najčešći su osificirajući fibrom i fibrozna displazija. Oboje su češći u žena nego u muškaraca (3,4). Fibrozna displazija se uglavnom prezentira u prva dva desetljeća života (5) i ima malu stopu maligna pretvorbe (6,7). Osificirajući fibrom se prezentira u trećem i četvrtom desetljeću života i zahvaća kosti, najviše mandibulu (75%) i maksilu (10-20%) (3).

Manje od 5% *aneurizmatičkih cista kostiju* se pojavljuju u kraniofacijalnim kostima (3). Mandibula je zahvaćena u 66% slučajeva, dok je maksila zahvaćena samo u 33%. Aneurizmatičke ciste kostiju se znatno češće uočavaju kod žena, u 90% pacijenata se pojavljuju u prvih 20 godina života (8,9).

Invertirani papilom pronađen je u 0.5% do 4% kirurški odstranjenih tumora nosa sa incidencijom od 0.6 do 1.5 slučajeva na 100,000 stanovnika na godinu (10). Početak simptoma varira od 15-95 godina, međutim najčešći je u 50tim i 60tim godinama života (11). Omjer muškaraca prema ženama je 2 do 5:1 (12,13). Najčešće se nalazi u etmoidnoj regiji, lateralnom zidu nosne šupljine i maksilarnom sinusu (14).

Juvenilni angiofibrom je rijedak benigni vaskularni tumor s pojavnošću od 0.5% svih tumora glave i vrata, te mu je incidencija oko 1:150,000 (15,16). Medijan pojavljivanja je 15 godina (17). U većoj seriji od 299 slučajeva juvenilnog angiofibroma u 6 studija nije bilo ženskih pacijenata (18,19,20,21).

Od svih *schwannoma* glave i vrata, 4% čine oni nosa i paranazalnih sinusa (22). U paranazalnim sinusima uglavnom se nalaze u nazoetmoidnom odjeljku (23). Većina slučajeva je zabilježena između drugog i petog desetljeća života (24).

Lobularni kapilarni hemangiom većinom zahvaća žensku populaciju, s vrškom incidencije u trećem desetljeću života (25). Sinonazalna lokalizacija nalazi se u 7%-29% slučajeva (26).

Pleomorfni adenom je treći najčešći benigni tumor sinonazalnog trakta odmah nakon osteoma i invertiranog papiloma (27). Obično zahvaća ljude u 50tim godinama sa neznatnom predominacijom u ženskom spolu. Uglavnom se nalazi u nosnom septumu, a odmah iza njega po učestalosti se nalazi u maksilarnom sinusu(28).

3.1.2 Maligni tumori

Sinonazalne naoplazme nisu česte, čine svega 1% od svih maligniteta (29) i samo 3% do 5% svih maligniteta glave i vrata (30). Omjer muškaraca prema ženama je 1.2-2.7:1 (31). 75% svih malignih tumora pojavljuje se u osoba starijih od 50 godina (31).

Najčešći sinonazalni maligni tumori su primarni epitelni tumori koje prate neepitelni maligni tumori. Od epitelnih najučestaliji su karcinomi skvamoznih stanica, a u neepitelnim maligni limfom. Prevalencija raznih malignih tumora u literaturi je jako varijabilna. Incidencija epitelnih tumora je između 52.9% do 91% (31,32). Od svih tumora nosa i paranazalnih sinusa, primarno tumori nosa čine 25%, sinusa 75%, a od svih sinusnih neoplazmi 60% do 80% potječu iz maksilarnog sinusa (31).

Planocelularni karcinom najčešći je maligni tumor sinonazalnog područja. Oko 60% do 73% potječe iz maksilarnog sinusa, 20% do 30% iz nosne šupljine a 10% do 15% iz etmoidnog sinusa (27,31). Od karcinoma nosa i paranazalnih sinusa, karcinom sinonazalnih žlijezda je drugi po učestalosti od malignih epitelnih tumora i najčešće se pojavljuje u paranazalnim sinusima (33,34,35,36).

Adenokarcinom je treći po učestalosti od malignih epitelnih tumora u ovoj regiji. Javlja se pretežno u muškaraca između 60 i 65 godina (37). Najučestalije se javlja u etmoidnom sinusu(85%) (37).

Relativni rizik za pojavu sinonazalnih epitelnih malignih tumora povezan je sa nekoliko kemijskih sredstava (kromom, niklom, izopropilnim alkoholom i iperitom) i sa nekoliko zanimanja (radnici u kožnoj industriji, naftnim rafinerijama, tvornicama brodova i cipela, pekari..) čak i u očitj odsutnosti uzročnih sredstava (38). Među ženama, izlaganje tekstilnoj prašini je povezano sa povećanim rizikom od karcinoma skvamoznih stanica i adenokarcinoma. Što se tiče karcinom skvamoznih stanica, rizik je povećan sa duljinom izlaganja (39).

Pušenje je povezano sa povećanim rizikom karcinoma nosa, posebno karcinoma skvamoznih stanica i onog u antrumu maksile (31,40). Iako postoje i istraživanja koja ne pronalaze povećan rizik za karcinome sinonazalnog trakta povezanih sa duhanom i alkoholom tako da su potrebna daljnja istraživanja.

Primarni mukozni maligni melanomi su rijetki u sinonazalnom traktu, čine 0.3% do 2% svih malignih melanoma i oko 4% melanoma glave i vrata (41,42,43). Letalniji su ako se pojave nakon 60te godine života (44).

Sarkomi glave i vrata su rijetki i čine 1% svih malignih tumora glave i vrata (45).

Osteosakromi se pojavljuju u 6-13% u regiji glave i vrata (46). Najčešće se pojavljuju u trećem desetljeću života (47).

Mezenhimalni rabdomiosarkom je rijedak i najučestalije se javlja u regiji glave i vrata(37%) (48), a 1% svih malignih tumora sinonazalnog trakta čine rabdomiosarkomi (49).

Hondrosarkom se u 5-10% slučajeva javlja u području glave i vrata i najčešće se nalazi u maksilarnom sinusu (50,51).

Sinonazalni limfomi, većinom non-Hodgkin su druga po učestalosti vrsta malignih tumora nakon karcinoma (28,52) i čine 0.2-2% svih non-Hodgkin limfoma (52) u zapadnim zemljama.

Metastaze su rijetke i u 50% ih čine one renalnih karcinoma (53). Najčešće se nalaze u maksilarnom sinusu(50%), zatim u etmoidnom sinusu(18%) i nosnoj šupljini(15%) (53,54,55,56).

3.2. Dijagnostika

3.2.1 Klinička slika

Tumori koji zahvaćaju sinonazalno područje se obično prezentiraju kasno, njihovi simptomi su često banalni i zbog toga ih pacijenti i liječnici znaju predvidjeti. Nedavni nastup unilateralnih nosnih simptoma, koji se ne popravljaju kratkom medicinskom terapijom trebaju promptno biti upućeni kod specijalista na obradu.

Tablica 3.2.1 (prema Lund V et al. 2010)

<i>Primarno sijelo</i>	<i>Simptomi</i>
<u><i>Nosna šupljina:</i></u> <ul style="list-style-type: none">-inferiorno prema nepcu-posteriorno prema nazofarinksu i eustahijevom otvoru, kompresija eustahijeve tube-anterosuperiorno prema nosnoj kosti-eksterno prema koži-superiorno prema prednjoj kranijalnoj fosi	nosna blokada, krvarenje, začepljenje, hiposmija masa, ulceracije, fistula efuzija u srednjem uhu/gluhoća glaberalna masa masa/ulceracija minimalni, promjena osobnosti?, glavobolja, neurološki deficit, curenje cerebrospinalne tekućine, meningitis
<u><i>Maksilarni sinus:</i></u> <ul style="list-style-type: none">-medijalno prema nosnoj šupljini-ateriorno prema obrazu-posteriorno prema pterigoidnoj regiji i infratemporalnoj fosi-inferiorno prema nepčanom ili alveolarnom grebenu-superiorno prema orbiti	<i>kao gore</i> masa, ulceracija kože, parestezija trizmus i bol masa, ispadanje zuba, maligna oro-antralna fistula proptoza, diplopija
<u><i>Etmoidni sinus:</i></u> <ul style="list-style-type: none">-medijalno prema nosnoj šupljini-inferolateralno prema maksili-medijalno prema orbiti-superiorno prema prednjoj kranijalnoj fosi	<i>kao gore</i> , može prijeći na kontralateralnu stranu retencija sluzi proptoza, diplopija, gubitak vida, epifora minimalni, promjena osobnosti?, glavobolja, neurološki deficit, curenje cerebrospinalne tekućine, meningitis
<u><i>Frontalni sinus:</i></u> <ul style="list-style-type: none">-anteriorno-posteriorno prema prednjoj kranijalnoj fosi-inferiorno prema nosnoj šupljini, orbiti-medijalno prema kontralateralnoj strani	masa na čelu ili glabeli <i>kao gore</i> <i>kao gore</i> nema dok ne prodre izvan sinusa

3.2.2 Slikovne pretrage

Slikovne pretrage imaju ključnu ulogu u procjeni prije početka liječenja i u preoperativnom planiranju kod benignih i malignih lezija koje zahvaćaju sinonazalni trakt. Kompjutorska tomografija(CT) i magnetska rezonanca(MRI) se koriste kao dodatna pretraga kod karakteriziranja tumora u ovoj regiji da bi točno procijenili njihovu lokoregionalnu mjeru uključujući svako koštano i neurovaskularno proširenje i zahvaćanje limfnih čvorova. Također su od mjerodavne važnosti za introperativno navođenje i postoperativno motrenje.

Prijeoperacijska evaluacija

Svrha slikovnih pretraga je da razlikuje tumor od upalnih reakcija i sekrecija, rasvijetli prirodu tumora (benigan vs. malignan), i mapira njegov obujam(57). Ovi ciljevi su najbolje postignuti sa MR-om. Međutim, CT je prva pretraga koja se uobičajeno radi kod pacijenata sa simptomima koji upućuju na bolest koja zahvaća sinonazalni trakt. Izdvojeni su pacijenti sa vezivno koštanim lezijama, gdje CT može valjano odrediti prirodu lezije te njene granice, druge lezije zahtjevaju MR sa gadolinijem (58).

Kao što je već rečeno benigni tumori sinonazalnog trakta su rijetki. Ostemi su najčešći ali mnogi su dijagnosticirani slučajno i ne zahtijevaju operaciju. Papilomi (invertirani , fungiformni, onkocitični) su najučestalija indikacija za operaciju. CT obično pokazuje prostorno okupirajuće lezije sa niskom/srednjom resorpcijom kosti uključujući etmoidno nazalni kompleks i/ili maksilarni sinus. Dok je mogućnost karakteriziranja lezije bazirana na CT-u poprilično niska, endoskopski prikaz može biti visoko sugestivan. MR ima dobro poznatu prednost nad CT-om pri diferenciranju upalnih promjena od lezija i za identificiranje takozvanog ``cerebriformnog`` ili ``kolumnarnog`` uzorka, koje je evidentno na T2 i kontrastnom T1 prikazu. Gubitak cerebriformnog uzorka može biti znak konkomitantnom tumoru, koji je obično povezan s opsežnijom erozijom kosti (59,60).

Juvenilni angiofibrom se, kada započne sa submukoznim rastom i invazijom kosti, lako identificira pomoću CT-a ili MR-a (61). ``Projekcije nalik na prste`` sa oštrim rubovima su oznaka prodiranja JA u meka tkiva i duž kanale i foramine baze lubanje. Intradiploično širenje lezije može biti bolje diferencirano od normalnog medularnog sadržaja na MR-u kombiniranjem običnog T1 sa postkontrastnim T1 (62). Nadalje, prisutnost nekoliko signalnih šupljina sa lezijama i na T1 i T2 sekvencijama, ukazujući na velike intralezije žile, potvrđuje dijagnozu juvenilnog angiofibroma. Kod JA srednjih ili velikih dimenzija,

preoperativna obrada uključuje i angiografiju, što osigurava detaljnu mapu krvne opskrbe lezije, pokazujući povezanost s vanjskom i ponekad unutarnjom karotidnom arterijom, vertebralnim arterijama i ograncima kontralateralnog karotidnog sistema.

Glavni problem kod slikovnog prikaza pacijenata s malignim tumorom sinonazalnog trakta je mapiranje zahvaćenosti prednje baze lubanje i orbite te procjena perineuralnog širenja. Svi ti ciljevi se lakše postižu MR-om nego CT-om. Invazija mozga očituje se postojanjem edema (62).

Pomak i distorcija zidova orbite se često nalaze kod etmoidnih i maksilarnih zloćudnih tumora. Prisutnost ovih nalaza ne mora nužno implicirati da pacijentu treba odstraniti orbitu, taj zahvat je opsežan i radi se samo kada tumor probija kroz periorbitu. Definitivni način procjene pristupa ovoj strukturi radi se pomoću MR-a (62).

Perineuralno širenje je tipično za adenoidni cistični karcinom i nešto rjeđe karcinom skvamoznih stanica, limfom i melanom. MR može točno predvidjeti prisutnost perineuralnog širenja sa 95% osjetljivosti ali može locirati cijeli opseg širenja samo u 60% slučajeva (63).

Osim ovih slikovnih pretraga od ključne je važnosti i histopatološki nalaz dobiven prijeoperacijskom ili intraoperacijskom biopsijom na temelju kojeg se odlučujemo o ekstenzivnosti zahvata. Sinonazalno područje je regija tijela u kojem postoji najveća histološka raznolikost i to se reflektira u opsežnoj klasifikaciji Svjetske zdravstvene organizacije(328).

Patohistološki izvještaj mora sadržavati podatke o veličini i debljini tumora, obliku rasta, perineuralnoj i limfo-vaskularnoj invaziji, stupnju diferencijacije i stanju linija resekcije, što uključuje i udaljenost tumora od linija resekcije.

Kao što je već prije spomenuto, planocelularni karcinom je najčešći u sinonazalnoj regiji te se isto tako i najčešće viđa pri histopatološkoj analizi (28,31).

Planocelularni karcinom se karakterizira bilo stvaranjem keratina, bilo postojanjem međucelijskih mostova, bilo da ima obje ove karakteristike. Postoji osam patohistoloških varijanti ovog tumora: konvencionalni, verukozni, vretenasto-ćelijski, papilarni, bazaloidni, adenoskvamozni, adenoidni i limfoepitelni planocelularni karcinom.

Postoperacijska evaulucija

Postoperacijsko nadgledanje MR-om većinom je usmjereno na detektiranje rezidualnih/rekurentnih lezija i mogućih komplikacija. Prijeoperacijske pretrage trebaju biti dostupne za usporedbu i radiolog bi trebao imati informacije o točnom opsegu resekcije, rezidualnoj mikroskopskoj i makroskopskoj prisutnosti bolesti, rezultatima patološke analize uzorka te postoperativne upotrebe adjuvantne terapije. MR praćenje važno je za razlikovanje lezija od upalnih tkiva, kao što su granulacijska tkiva, koja se i dalje mogu predvidjeti (58). U takvim slučajevima PET/CT pretraga može pružiti dodatne informacije. Do sada, iskustvo vezano s PET/CT bilo je povezano s korištenjem florodeoksiglukoze (FDG). Nažalost, FDG se akumulira i u tumoru i u upalnim stanicama i samim time nije sigurno da li područje s nakupljenim FDG-m nužno predstavlja tumor. Uvođenje novih sredstava kao što je florodeoksitimidin, koji se akumulira samo u stanicama koje se aktivno repliciraju, može pomoći u diferenciranju tumora i upalnih lezija.

Postoperacijske slikovne pretrage su obavezne kod svih maligniteta koji zahvaćaju sinonazalni trakt, kao i kod nekig benignih lezija kao što su osteomi i juvenilni angiofibromi, koji zbog svoje duboke lokacije ili submukoznog rasta, nisu lako endoskopski dostupni. Rekurentne maligne lezije, ako su otkrivene u ranom stupnju, mogu biti podvrgnute terapiji. Stoga je važno pratiti pacijente periodičnim MR-om. Prihvaćen raspored uključuje pregled u 4-mjesečnim razmacima prvih 1-2 godine nakon zahvata i zatim svakih 6 mjeseci (63,64).

Osim slikovnih pretraga i u postoperacijskoj evaluaciji se koristi histopatološka analiza dobivena biopsijom na temelju koje se onda odlučuje o daljnjoj kemoterapiji, radioterapiji ili kombinaciji tih dviju terapija.

3.3. Liječenje

Liječenje sinonazalnih tumora je otežano zbog blizine vitalnih struktura poput baze lubanje, mozga, orbite i karotidne arterije, zbog čega su kirurške mogućnosti zahtjevne i ograničene te često iziskuju multidisciplinarni pristup (otorinolaringologa, neurokirurga, maksilofacijalnog kirurga). Liječenje tumora nosa i sinusa može biti kirurško, zračenje (radioterapija) ili kemoterapija.

Postoji nekoliko načina kirurškog liječenja. Endoskopski pristup, prednost ovakvog liječenja je u tome što se zahvat izvodi bez rezova na licu, minimalno invazivno. Pacijenta ipak treba upozoriti na mogućnost prelaska iz endoskopske tehnike u neku od otvorenih tehnika tijekom same operacije, ukoliko odstranjivanje tumora endoskopski nije moguće.

Otvorene kirurške tehnike: „degloving“ tehnikom odižu se strukture nosa rezovima u središnjoj liniji lica i omogućuje pristup na tumore nosa, maksilarnih sinusa i nazofarinksa; tehnikom lateralne rinotomije, pristupom kroz kožu postranične strane nosa moguć je pristup na tumore gornjeg dijela etmoida, frontalnog sinusa, tumore koje se šire na orbitu i prema bazi lubanje. Ovaj pristup omogućuje i egzenteraciju orbite (odstranjivanje očne jabučice) ukoliko je to indicirano. Pristup na frontalni sinus može biti kroz rez u obje obrve ili rez u vlasištu. Za opsežnije tumore u obzir dolaze i različite vrste kraniotomijskih pristupa (pristupa kroz lubanju).

Liječenje radioterapijom može biti jedina vrsta liječenja ukoliko se pokaže da je tumor inoperabilan, a najčešće radioterapija predstavlja nastavak liječenja nakon operacije. Radioterapija se primjenjuje u punoj dozi i primjenjuje se na sve sinuse iste strane, uz zaštitu sadržaja orbit. Elektivna disekcija vrata nije indicirana zbog niske učestalosti cervikalnih metastaza, ali se disekcija vrata vrši kod pozitivnih metastaza vrata. Zbog značajne učestalosti hipotireoidizma poslije radioterapije potrebno je ispitivanje funkcije štitne žlijezde prije i poslije radioterapije.

Kemoterapija kao metoda liječenja tumora nosa i sinusa radi izbjegavanja velikog operativnog zahvata za sada je još predmet diskusije.

3.3.1. Endonazalni endoskopski kirurški pristupi

Tijekom prošla dva desetljeća endoskopska endonazalna kirurgija do baze lubanje je postala ostvarljiva i iznimno popularna opcija za liječenje lezija ovog područja. Trenutačni prošireni endonazalni pristupi (EEA- extended endoscopic approach) omogućuju dostupnost prednjoj, srednjoj i stražnjoj kranijalnoj fosi (65,66).

Prednosti EEA u usporedbi sa tradicionalnim transkranijalnim pristupima uključuju uvid u duboko smještene lezije, direktniju srednjelinijsku ekspoziciju, smanjenje ozljeda parenhima mozga, nedostatak manipulacija neurovaskularnim strukturama, brzu dekompresiju vizualnih aparata kada je to indicirano i ranu devaskularizaciju tumora (67,68). Sa stajališta pacijenata, skraćeno vrijeme operacije, ostanka u bolnici te povećana udobnost i nedostatak vanjske incizije, su velike prednosti EEA.

Do danas EEA nije još dosegla svoje granice. Tip tumora, veličina, oblik, fibrozitet, vaskularizacija, ekstraduralna lokalna proširenost, duralna invazija i intraduralna proširenost nisu kontraindikacije za endoskopske endonazalne pristupe. Dva kritična faktora su važna za izbor EEA nad tradicionalnom operacijom(69). Prvo, mora se uzeti u obzir veza lezije sa kritičnim neurovaskularnim strukturama. EEA su idealni za lezije kod kojih su neurovaskularne strukture locirane na perimetru tumora, dopuštajući pristup leziji s minimalnom manipulacijom normalnih neurovaskularnih struktura. Drugo, mora se uzeti u obzir i iskustvo kirurškog tima. Mogućnost održavanja dobre vizualizacije, postizanje homeostaze (70), način nošenja s vaskularnim komplikacijama i izvođenje odgovarajuće rekonstrukcije (71,72) je esencijalno za optimalne kirurške rezultate.

Tablica 3.3.1 Klasifikacija endonazalnih pristupa ventralnoj bazi lubanje (prema Lund V et al. 2010)

SAGITALNA RAVNINA

- Transfrontalna
 - Transkribriformna
 - Transtuberkulum/Transplanum
 - Transselar
 - Transclival
 - Transodontoidna i foramen magnum/ kraniovertebralni pristup
-

FRONTALNA RAVNINA

- Prednja frontalna ravnina
 - Supraorbitalni
 - Transorbitalni
 - Srednja frontalna ravnina
 - Medijalni petrozni apeks
 - Petroclivalni pristup
 - Donji kavernozi sinus
 - Gornji kavernozi sinus
 - Infratemporalni pristup
 - Stražnja frontalna ravnina
 - Infrapetrozni
 - Transkondilarni
 - Transhipoglosalni
 - Parafaringealni prostor
-

Opća načela

Endoneurokirurgija zahtijeva binauralni pristup da dozvoli za dva kirurga, tro ili četveroručnu tehniku. Bimanualna disekcija je olakšana bilateralnim nazalnim pristupom pošto on omogućuje potreban prostor za manipulaciju instrumentima, dinamične pokrete i poboljšava

kut za disekciju. Endoskopska resekcija tumora koristi istu tehniku kao kod korištenja mikroskopa za vizualizaciju.

Komplikacije

Tablica 3.3.2 Intraoperacijske komplikacije nakon proširenih endonazalnih operacija kod 800 pacijenata. (prema Lund V et al. 2010)

Kategorija	Posljedica	Tip lezije i/ili deficit
Vaskularne (0.9%)	Smrt(0%)	
	Prolazan deficit(0.1%)	P1 perforator
	Trajan deficit(0.4%)	Pontino krvarenje(kvadriplegija) Imax laceracija(hemiplagija) Frontopolarna avulzija(D donja pareza udova)
	Bez deficita(0.4%)	1 Oftalmička (već slijep) 2 ICA laceracije
Nuralne Ozljede (2.0%)	Trajan deficit(0.5%)	IX,X,XII (1 slučaj)
	Prolazan deficit(1.5%)	IX,X (1 slučaj) VI(2 slučaja) III živac (2 slučaja) V3 motorički(1 slučaj) VI živac (4 slučaja) IX,X (1 slučaj) Hemipareza (4 slučaja)

D=desni; ICA= unutarnja karotidna arterija; Imax=unutarnja maksilarna arterija

Čimbenici koji utječu na pojavu komplikacija u kirurgiji sinusa su varijabilnost anatomije tog područja, neposredna blizina mozga i orbite te sposobnost operatera u orijentaciji (73). Komplikacije kod endoskopskih pristupa su rjeđe nego kod klasičnih operacija ali ipak se ponekad javljaju. Najčešće se javljaju bol nakon zahvata te krvarenje iz nosa ili u ždrijelo. Tablice 3.3.2 te 3.3.3 prikazuju učestalost intraoperacijskih i postoperacijskih komplikacija.

Tablica 3.3.3 Postoperacijske komplikacije nakon proširenih endonazalnih operacija kod 800 pacijenata. (prema Lund V et al. 2010)

Kategorija	Posljedica	Tip komplikacije
Infekcija (1.4%)	Smrt(0.1%)	Meningitis + Epileptični status(1 slučaj)
		Intraduralni apsces(1 slučaj)
	Uspješno liječeni(1.1%)	Ekstraduralni apsces(1 slučaj) Meningitis(7 slučajeva)
	Deficit(0.1%)	Intraduralni apsces-onesposobljen(1 slučaj)
Sistemska (2.8%)	Smrt(0.7%)	PE<30 d (2 slučaja) PE>30 d (2 slučaja) Upala pluća + IM<30d (1 slučaj) Multiorgansko zatajenje>30 d (1 slučaj)
	Uspješno liječeni(2.1%)	Transfuzija akutnog zatajenja bubrega(1 slučaj) Respiratorno zatajenje(7 slučajeva) PE<30 d (5 slučajeva) MI (3 slučaja) Neposredna postoperacijska asistola(1 slučaj)

Kategorija	Posljedica	Tip komplikacije
Odgođeni deficit* (1.9%)	Trajni deficit(0.6%)	Vizualni deficit(perfuzija) 2 slučaja
		Vizualni deficit(kasna hipotenzija) 1 slučaj
		Vizualni deficit(hematom) 1 slučaj
		Hemiplegija(postoperativna apopleksija)1slučaj
Odgođeni deficit* (1.9%)	Prolazan deficit(1.3%)	Vizualni deficit(encefalokela) 1 slučaj
		Vizualni deficit(hematom) 4 slučaja
		Vizualni deficit(nosni balon) 2 slučaja
		III živac (hematom) 1 slučaj
Odgođeni deficit* (1.9%)	Prolazan deficit(1.3%)	Proptoza(retrobulbarni hematom) 1 slučaj
		Ataksija 1 slučaj

PE=plućna embolija; IM= infarkt miokarda; d=dani.

*Bilo je 5 pacijenata koji su imali napadaje bez posljedica u postoperativnom periodu .

4. CILJ RADA

Cilj ovog diplomskog rada je prikazati učestalost i vrstu kirurških zahvata u pacijenata s dijagnozom tumora nosa i paranazalnih sinusa u desetogodišnjom razdoblju u Klinici za ORL i kirurgiju glave i vrata KBC Sestre milosrdnice.

5. METODE I ISPITANICI

Rađena je retrospektivna studija u Klinici za ORL i kirurgiju glave i vrata KBC Sestre milosrdnice u kojoj se analizirao broj bolesnika koji su bili operacijski liječeni pod dijagnozom tumora nosa, paranazalnih sinusa i kožnih tumora u području nosa u razdoblju od 1. siječnja 2004. g. do 31. prosinca 2013. godine.

Ukupan broj ispitanika iznosi 1067.

Ispitanici su muškarci i žene u dobi od 18 do 88 godina i djeca od 7 do 18 godina.

6. REZULTATI

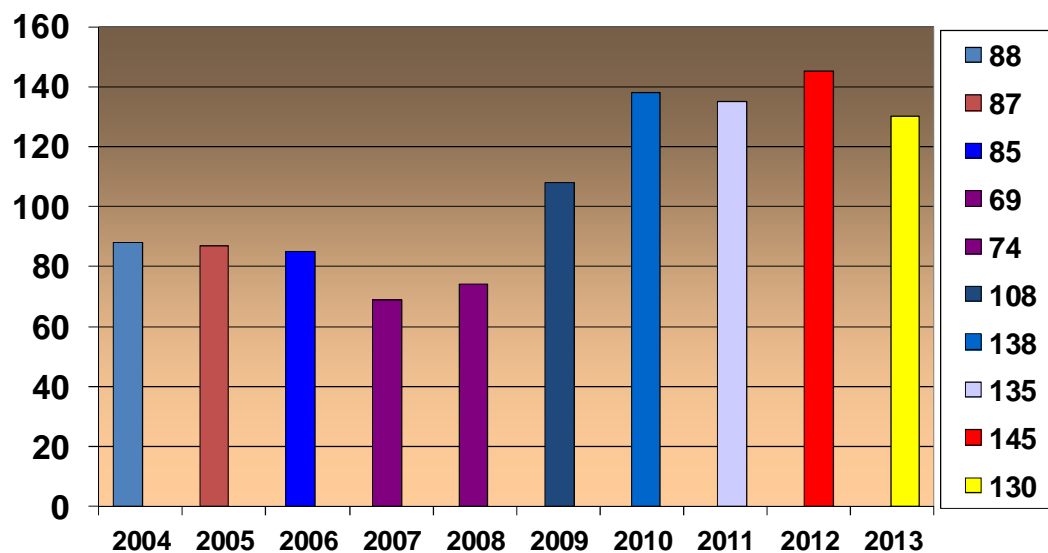
Sveukupan broj pacijenata operiranih zbog tumora nosa i paranazalnih sinusa u razdoblju od 1. siječnja 2004. do 31. prosinca 2013. godine u Klinici za ORL i kirurgiju glave i vrata KBC Sestre milosrdnice iznosi 1067 (Slika 1). Od toga je 412 u žena i 654 u muškaraca .

Najčešće izvođeni oblici operacija bili su

-ekscizija (Slika 3)

-sinusoskopija (Slika 4)

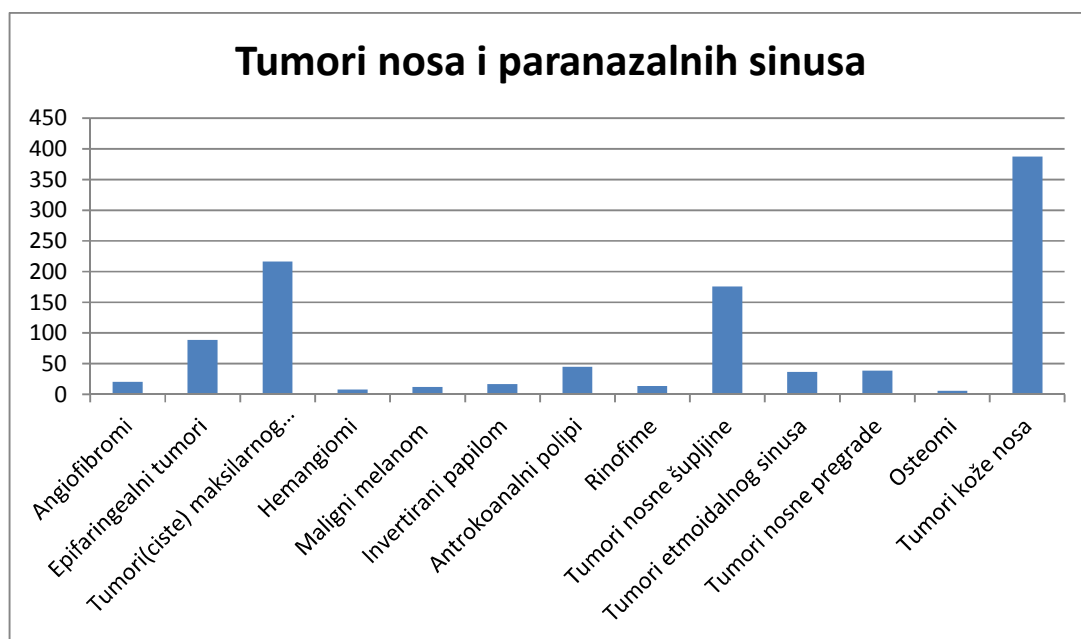
Od ostalih zahvata rađene su etmoidektomija, Caldwell-Luc operacije te kombinacije ovih oblika operacija kao što su etmoidektomija + sfenoidektomija + sinusoskopija, polipektomija + etmoidektomija ili etmoidektomija + sinusoskopija.



Slika 1. Broj operiranih pod dijagnozom tumora nosa i paranazalnih sinusa

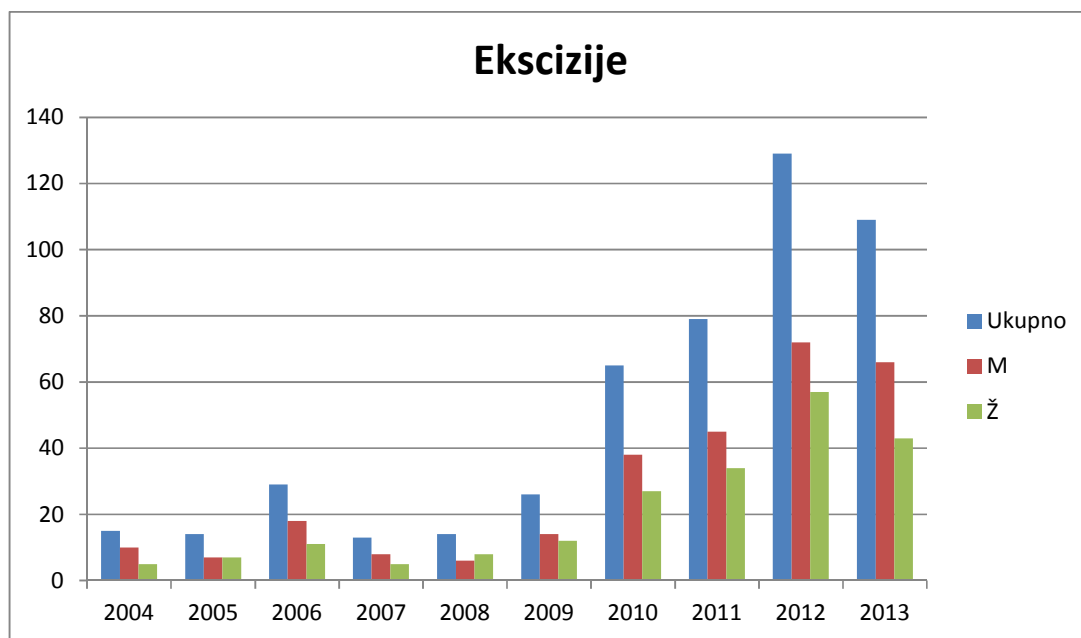
Broj operiranih tumora nosa i paranazalnih sinusa prema vrsti tumora od 2004. do 2008. godine:

Angiofibromi	21
Epifaringealni tumori	89
Tumori(ciste) maksilarnog sinusa	216
Hemangiomi	8
Maligni melanom	12
Invertirani papilom	17
Antrokoanalni polipi	45
Rinofime	14
Tumori nosne šupljine	176
Tumori etmoidalnog sinusa	37
Tumori nosne pregrade	39
Osteomi	6
Tumori kože nosa	387
Ukupno	1067



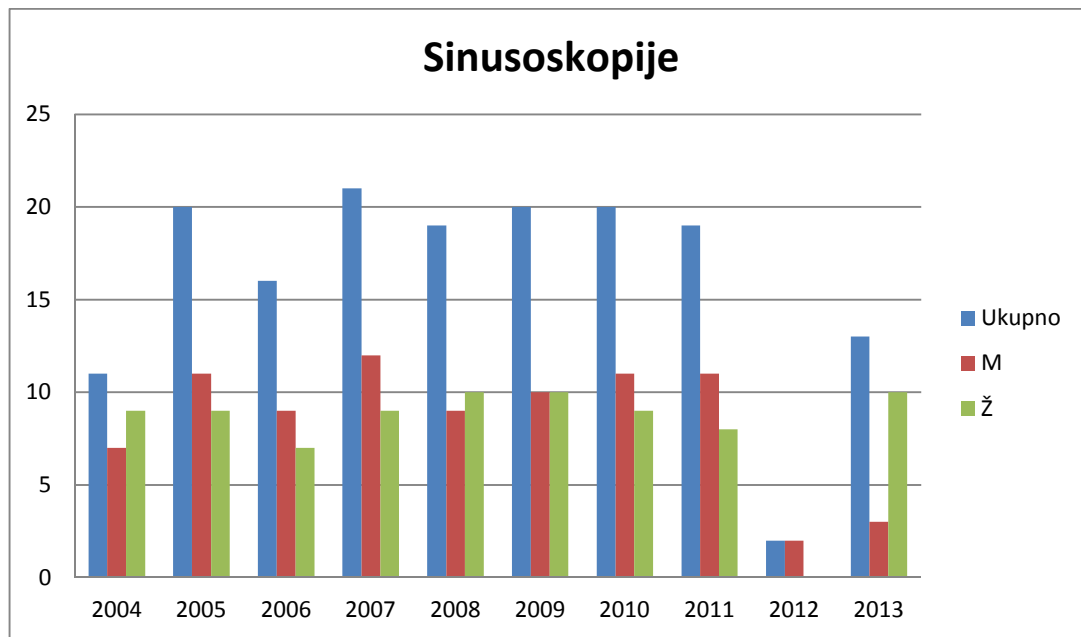
Slika 2. Broj operiranih tumora prema vrsti tumora u desetogodišnjem razdoblju.

Broj operacija od 2004. do 2013. u kojima je učinjena ekscizija iznosi 493. Od toga 284 učinjeno ih je u muškaraca, a 209 u žena.



Slika 3. Broj izvedenih ekscizija u desetogodišnjem razdoblju

Broj operacija od 2004. do 2013. u kojima je učinjena sinusoskopija iznosi 161. Od toga 85 učinjeno ih je u muškaraca, a 76 u žena.



Slika 4. Broj izvedenih sinusoskopija u desetogodišnjem razdoblju

7. RASPRAVA

Tumori nosa i paranazalnih sinusa relativno su rijetki, međutim stvaraju velik problem zbog prepoznavanja simptoma u odmakloj fazi bolesti.

Maligni tumori respiratornog trakta naročito gornjeg dijela nosa i paranazalnih šupljina, povezani su sa egzogenim faktorima naročito u razvijenoj industriji nikla, kože i drveta. Oni se međutim mogu javiti i kada nema jasnog egzogenog faktora.

Češće se javljaju kod muškaraca, pa je tako i u našoj klinici omjer muškaraca prema ženama bio 654:412.

Maligni tumori nosa i paranazalnih sinusa dominantno su prisutni u petom i šestom desetljeću života.

Prema lokalizaciji najčešće je zahvaćen maksilarni sinus. Kao što se može vidjeti prema ovom radu čak 216 od 1067 pacijenata sa tumorima nosa i paranazalnih sinusa, uključujući i tumore kože nosa, je bilo operirano zbog tumora maksilarnog sinusa.

U dijagnostici tumora nosa i paranazalnih šupljina anamneza ima izuzetan značaj. Simptomi i znaci, kada se pojavljuju, spadaju u nekoliko većih kategorija; oralni, nazalni, okularni, facijalni, auditorni. Oralna simptomatologija podrazumijeva bol u predijelu zuba u projekciji maksilarnog sinusa, trizmus, bol alveolarnog i palatalnog grebena. Nazalni simptomi su – začepljenost nosa, izbacivanje obilnog sekreta, zadržavanje iz nosa i epistaksa. Okularni simptomi nastaju uglavnom nakon ekstenzije tumora u orbitu pa nastaje egzoftalmus i epifora, naročito kod malignoma maksilarnog sinusa, kao i diplopija i bol predijela oka. Facijalni simptomi uključuju hipesteziiju infraorbitalnog živca, edem obraza, bol i asimetriju lica. Auditorni simptomi su – pad sluha, uglavnom zbog posljedičnog sekretornog začepljenja uha, izazvanog ekstenzijom tumora.

Radiografija paranazalnih šupljina je neophodna da bi se neoplazma pokazala u potpunosti, što je nemoguće vidjeti endoskopskim tehnikama. Klasična posteroanteriorna (PA) radiografija, i njene modifikacije za prikazivanje pojedinih paranazalnih sinusa, sve manje se koriste. Umjesto njih sve češće je u upotrebi kompjuterizirana tomografija - CT koja treba, prije svega, pokazati zahvaćenost koštanih struktura ove kompleksne regije. Magnetno rezonantna- MR dijagnostika pokazuje zahvaćenost mekih tkiva, inflamatornu reakciju okoline i sekreciju unutar paranazalnih šupljina. CT i MR dijagnostiku treba provesti kod svih

bolesnika da bi se procijenila ekstenzivnost malignog procesa, bez obzira da li je patohistološki potvrđen ili ne, kao i kada je tumor nediferenciran a treba ga razlikovati od melanoma ili drugih malignoma.

Liječenje tumora nosa i paranazalnih tumora je prijesvega kirurško, na što se onda može nadovezati radioterapija ili kemoterapija.

Osim klasičnih kirurških postupaka koristi se i endonazalna endoskopska kirurgija koja je sve više u porastu i čije granice još nisu dostignute.

Sveukupan broj pacijenata operiranih zbog tumora nosa i paranazalnih sinusa u razdoblju od 1. siječnja 2004. do 31. prosinca 2013. godine u Klinici za ORL i kirurgiju glave i vrata KBC Sestre milosrdnice iznosio je 1067.

U tom razdoblju najviše je bilo pacijenata operiranih zbog tumora kože nosa, njih 387 (36%), pa je tako i u najvećem broju zahvata od 2004. do 2013. izvedena ekscizija. Ona je izvedena u ukupno 493(46.2%). Od toga 284 učinjeno ih je u muškaraca, a 209 u žena. U posljednjih 10 godina može se primjetiti trend porasta ekscizija u Klinici za ORL i kirurgiju glave i vrata KBC Sestre milosrdnice, pogotovo od 2010. godine kada je broj ekscizija rapidno porastao.

Odmah nakon ekscizija po broju zahvata slijedi sinusoskopija. Broj operacija od 2004. do 2013. u kojima je učinjena sinusoskopija iznosi 161(15%). Od toga 85 učinjeno ih je u muškaraca, a 76 u žena, dakle razlike između spolova nema (M 52%, Ž 47.2%).

Od ostalih zahvata rađene su etmoidektomija, Caldwell-Luc operacije te kombinacije ovih oblika operacija kao što su etmoidektomija + sfenoidektomija + sinusoskopija, polipektomija + etmoidektomija ili etmoidektomija + sinusoskopija.

Analiza podataka općenito upućuje na to da osim što je broj kirurških operacija u porastu da se prati svjetski trend u sve većem korištenju endonazalne endoskopske kirurgije.

8. ZAKLJUČAK

Tijekom prošla dva desetljeća endoskopska endonazalna kirurgija je postala ostvarljiva i iznimno popularna opcija za liječenje lezija ovog područja. Zbog toga u svijetu a tako i u klinici za ORL i kirurgiju glave i vrata Sestre milordnice postoji trend porasta zahvata endonazalnom endoskopskom kirurgijom

9. ZAHVALA

Zahvaljujem svom mentoru, prof. dr.sc. Tomislavu Baudoinu na pomoći, savjetima, dostupnosti i strpljenju.

10.LITERATURA

1. Mehta B, Grewal G (1963) Osteoma of paranasal sinuses along with a case report of an orbito-ethmoidal osteoma. *Journal of Laryngology and Otology* 77:601-10.
2. Earwaker J (1993) Paranasal sinus osteomas: a review of 46 cases. *Skeletal Radiology* 22(6):417-23.
3. Mehta D, Clifton N, McClland L, Jones NS (2006) Paediatric fibroosseous lesions of the nose and paranasal sinuses. *International Journal of Paediatric Otorhinolaryngology* 70(2):193-9.
4. Eller R, Sillers M (2006) Common fibro-osseous lesions of the paranasal sinuses. *Otolaryngologic Clinics of North America* 39(3):585-600.
5. Eversole LR, Sabes WR, Rovin S (1972) Fibrous dysplasia: a nosologic problem in the diagnosis of fibro-osseous lesions of the jaws. *Journal of Oral Pathology* 1(5):189-220.
6. MacDonald-Jankowski DS (2004) Fibro-osseous lesions of the face and jaws. *Clinical Radiology* 59(1):11-25.
7. Tsai TL, Ho CY, Guo YC, Chen W, Lin CZ (2003) Fibrous dysplasia of the ethmoid sinus. *Journal of the Chinese Medical Association: JCMA*;66(2):131-3
8. Jaffe H, Lichtenstein L (1942) Solitary unicameral bone cyst: with emphasis on the roentgen picture, the pathologic appearance and the pathogenesis. *Archives of Surgery* 44(6):1004-25.
9. Roels H, Caemaert J (1985) Aneurysmal bone cysts in the cranial vault and base of skull. *Surgical Neurology* 23(2):193-8.
10. Outzen KE, Grontveld A, Jorgensen K, Clausen PP, Ladefoged C (1996) Inverted papilloma: incidence and late results of surgical treatment. *Rhinology* 34(2):114-8.
11. Bhandary S, Singh RK, Sinha AK, Badhu BP, Karki P (2006) Sinonasal inverted papilloma in eastern part of Nepal. *Kathmandu University Medical Journal* 4(4):431-5.
12. Bielamowicz S, Calcaterra TC, Watson D (1993) Inverting papilloma of the head and neck: the UCLA update. *Otolaryngology – Head & Neck Surgery* 109(1):71-6.
13. Phillips PP, Gustafson RO, Facer GW (1990) The clinical behavior of inverting papilloma of the nose and paranasal sinuses: report of 112 cases and review of the literature. *Laryngoscope* 100(5):463-9.
14. Garavello W, Gaini RM (2006) Incidence of inverted papilloma in recurrent nasal polyposis. *Laryngoscope* 116(2):221-3.
15. Antonelli AR, Cappiello J, Di Lorenzo D, Donajo CA, Nicolai P, Orlandini A (1987) Diagnosis, staging, and treatment of juvenile nasopharyngeal angiofibroma (JNA). *Laryngoscope* 97(11):1319-25.
16. Ungkanont K, Byers RM, Weber RS, Callender DL, Wolf PF, Goepfert H (1996) Juvenile nasopharyngeal angiofibroma: an update of therapeutic management. *Head & Neck* 18(1):60-6.
17. Glad H, Vainer B, Buchwald C, Petersen BL, Theilgaard SA, Bonvin P (2007) Juvenile nasopharyngeal angiofibromas in Denmark 1981-2003: diagnosis, incidence, and treatment. *Acta Oto-laryngologica* 127(3):292-9.

18. Apostol J, Frazell E (1965) Juvenile nasopharyngeal angiofibroma. A clinical study. *Cancer* 18:869-78.
19. Hubbard E (1958) Nasopharyngeal angiofibromas. *A M A Archives of Pathology* 65(2):192-204.
20. McGavran MH, Sessions DG, Dorfman RF, Davis DO, Ogura JH (1969) Nasopharyngeal angiofibroma. *Archives of Otolaryngology* 90(1):68-78.
21. Neel HB, III, Whicker JH, Devine KD, Weiland LH (1973) Juvenile angiofibroma. Review of 120 cases. *American Journal of Surgery* 126(4):547-56.
22. Younis RT, Gross CW, Lazar RH (1991) Schwannomas of the paranasal sinuses. Case report and clinicopathologic analysis. *Archives of Otolaryngology - Head & Neck Surgery* 117(6):677-80.
23. Berlucchi M, Piazza C, Blanzuoli L, Battaglia G, Nicolai P (2000) Schwannoma of the nasal septum: a case report with review of the literature. *European Archives of Oto-Rhino-Laryngology* 257(7):402-5.
24. Higo R, Yamasoba T, Kikuchi S (1993) Nasal neurinoma: case report and review of literature. *Auris, Nasus, Larynx* 20(4):297-301.
25. Leyden JJ, Master GH (1973) Oral cavity pyogenic granuloma. *Archives of Dermatology* 108(2):226-8.
26. Jafek BW, Wood RP, Dion M (1977) Granuloma pyogenicum. *Ear, Nose, & Throat Journal* 56(5):228-33.
27. Maroldi R, Lombardi D, Farina D, Nicolai P, Moraschi I (2005) Malignant neoplasms. Imaging in treatment planning for sinonasal diseases 159-220.
28. Wakami S, Muraoka M, Nakai Y (1996) Two cases of pleomorphic adenoma of the nasal cavity. *Journal of the Oto-Rhino-Laryngological Society of Japan* 99(1):38-45.
29. Tufano RP, Mokadam NA, Montone KT, Weinstein GS, Chalian AA, Wolf PF (1999) Malignant tumours of the nose and paranasal sinuses: hospital of the University of Pennsylvania experience 1990-1997. *American Journal of Rhinology* 13(2):117-23.
30. Tiwari R, Hardillo JA, Mehta D, Slotman B, Tobi H, Croonenburg E (2000) Squamous cell carcinoma of maxillary sinus. *Head & Neck* 22(2):164-9.
31. Olsen KD. Nose and sinus tumours. In: McCaffrey T (1997) *Rhinologic diagnosis and treatment*. New York .334-59.
32. Fasunla AJ, Lasisi AO (2007) Sinonasal malignancies: a 10-year review in a tertiary health institution. *Journal of the National Medical Association* 99(12):1407-10.
33. Dulguerov P, Jacobsen MS, Allal AS, Lehmann W, Calcaterra T (2001) Nasal and paranasal sinus carcinoma: are we making progress? A series of 220 patients and a systematic review. *Cancer* 92(12):3012-29.
34. Katz TS, Mendenhall WM, Morris CG, Amdur RJ, Hinerman RW, Villaret DB (2002) Malignant tumours of the nasal cavity and paranasal sinuses. *Head & Neck* 24(9):821-9.
35. Myers LL, Nussenbaum B, Bradford CR, Teknos TN, Esclamado RM, Wolf GT (2002) Paranasal sinus malignancies: an 18- year single institution experience. *Laryngoscope* 112(11):1964-9.
36. Rhee CS, Won TB, Lee CH, Min YG, Sung MW, Kim KH (2006) Adenoid cystic carcinoma of the sinonasal tract: treatment results. *Laryngoscope* 116(6):982-6.

37. Kleinsasser O, Schroeder HG (1988) Adenocarcinomas of the inner nose after exposure to wood dust. Morphological findings and relationships between histopathology and clinical behavior in 79 cases. *Archives of Oto-Rhino-Laryngology* 245(1):1-15.
38. Comba P, Belli S (1992) Etiological epidemiology of tumours of the nasal cavities and the paranasal sinuse. *Annali Dell'Istituto Superiore di Sanita* 28(1):121-32.
39. Luce D, Leclerc A, Morcet JF, Casal-Lareo A, Gerin M, Brugere J (1992) Occupational risk factors for sinonasal cancer: a case-control study in France. *American Journal of Industrial Medicine* 21(2):163-75.
40. Zhu K, Levine RS, Brann EA, Hall HI, Caplan LS, Gnepp DR (2002) Case-control study evaluating the homogeneity and heterogeneity of risk factors between sinonasal and nasopharyngeal cancers. *International Journal of Cancer* 99(1):119-23.
41. Chiu NT, Weinstock MA (1996) Melanoma of oronasal mucosa. Population-based analysis of occurrence and mortality. *Archives of Otolaryngology -- Head & Neck Surgery* 122(9):985-8.
42. Freedman HM, DeSanto LW, Devine KD, Weiland LH (1973) Malignant melanoma of the nasal cavity and paranasal sinuses. *Archives of Otolaryngology* 97(4):322-5.
43. Thompson AC, Morgan DA, Bradley PJ (1993) Malignant melanoma of the nasal cavity and paranasal sinuses. *Clinical Otolaryngology & Allied Sciences* 18(1):34-6.
44. Thompson LD, Wieneke JA, Miettinen M (2003) Sinonasal tract and nasopharyngeal melanomas: a clinicopathologic study of 115 cases with a proposed staging system. *American Journal of Surgical Pathology* 27(5):594-611.
45. Gorsky M, Epstein JB (1998) Head and neck and intra-oral soft tissue sarcomas. *Oral Oncology* 34(4):292-6.
46. Ha PK, Eisele DW, Frassica FJ, Zahurak ML, McCarthy EF (1999) Osteosarcoma of the head and neck: a review of the Johns Hopkins experience. *Laryngoscope* 109(6):964-9.
47. Gadwal SR, Gannon FH, Fanburg-Smith JC, Becoskie EM, Thompson LD (2001) Primary osteosarcoma of the head and neck in paediatric patients: a clinicopathologic study of 22 cases with a review of the literature. *Cancer* 91(3):598-605.
48. Callender TA, Weber RS, Janjan N, Benjamin R, Zaher M, Wolf P (1995) Rhabdomyosarcoma of the nose and paranasal sinuses in adults and children. *Otolaryngology - Head & Neck Surgery* 112(2):252-7.
49. Hicks J, Flaitz C (2002) Rhabdomyosarcoma of the head and neck in children. *Oral Oncology* 38(5):450-9.
50. Gadwal SR, Fanburg-Smith JC, Gannon FH, Thompson LD (2000) Primary chondrosarcoma of the head and neck in paediatric patients: a clinicopathologic study of 14 cases with a review of the literature. *Cancer* 88(9):2181-8.
51. Downey TJ, Clark SK, Moore DW (2001) Chondrosarcoma of the nasal septum. *Otolaryngology - Head & Neck Surgery* 125(1):98-100.
52. Vidal RW, Devaney K, Ferlito A, Rinaldo A, Carbone A (1999) Sinonasal malignant lymphomas: a distinct clinicopathological category. *Annals of Otolaryngology & Laryngology* 108(4):411-9.

53. Simo R, Sykes AJ, Hargreaves SP, Axon PR, Birzgalis AR, Slevin NJ, et al. (2000) Metastatic renal cell carcinoma to the nose and paranasal sinuses. *Head & Neck* 22(7):722-7.
54. Bernstein JM, Montgomery WW, Balogh K (1966) Metastatic tumours to the maxilla, nose, and paranasal sinuses. *Laryngoscope* 76(4):621-50.
55. Pignataro L, Peri A, Ottaviani F (2001) Breast carcinoma metastatic to the ethmoid sinus: a case report. *Tumori* 87(6):455-7.
56. Friedmann I, Osborn D (1965) Metastatic tumours in the ear, nose and throat region. *Journal of Laryngology & Otology* 79(576):591.
57. Madani G, Beale TJ, Lund VJ (2009) Imaging of sinonasal tumours. *Seminars in Ultrasound, CT & MRI* 30(1):25-38.
58. Fatterpekar GM, Delman BN, Som PM (2008) Imaging the paranasal sinuses: where we are and where we are going. *Anatomical Record (Hoboken, N J)* 291(11):1564-72.
59. Lee DK, Chung SK, Dhong HJ, Kim HY, Kim HJ, Bok KH (2007) Focal hyperostosis on CT of sinonasal inverted papilloma as a predictor of tumour origin. *Ajnr: American Journal of Neuroradiology* 28(4):618-21.
60. Yousuf K, Wright ED (2007) Site of attachment of inverted papilloma predicted by CT findings of osteitis. *American Journal of Rhinology* 21(1):32-6.
61. Howard DJ, Lloyd G, Lund V (2001) Recurrence and its avoidance in juvenile angiofibroma. *Laryngoscope* 111(9):1509-1.
62. Maroldi R, Ravanelli M, Borghesi A, Farina D (2008) Paranasal sinus imaging. *European Journal of Radiology* 66(3):372-86.
63. Nemzek WR, Hecht S, Gandour-Edwards R, Donald P, McKennan K (1998) Perineural spread of head and neck tumours: how accurate is MR imaging? *Ajnr: American Journal of Neuroradiology* 19(4):701-6.
64. Nicolai P, Battaglia P, Bignami M, Bolzoni VA, Delu G, Khrais T, et al. (2008) Endoscopic surgery for malignant tumours of the sinonasal tract and adjacent skull base: a 10-year experience. *American Journal of Rhinology* 22(3):308-16.
65. Kassam A, Snyderman CH, Mintz A, Gardner P, Carrau RL (2005) Expanded endonasal approach: the rostrocaudal axis. Part I. Crista galli to the sella turcica. *Neurosurgical Focus* 19(1):E3.
66. Kassam AB, Gardner P, Snyderman C, Mintz A, Carrau R. (2005) Expanded endonasal approach: fully endoscopic, completely transnasal approach to the middle third of the clivus, petrous bone, middle cranial fossa, and infratemporal fossa. *Neurosurgical Focus* 19(1):E6.
67. Dehdashti AR, Ganna A, Witterick I, Gentili F (2009) Expanded endoscopic endonasal approach for anterior cranial base and suprasellar lesions: indications and limitations. *Neurosurgery* 64(4):677-89.
68. O'Malley BW, Jr., Grady MS, Gabel BC, Cohen MA, Heuer GG, Pisapia J, et al. (2008) Comparison of endoscopic and microscopic removal of pituitary adenomas: single-surgeon experience and the learning curve. *Neurosurgical Focus* 25(6):E10.
69. Kassam AB, Gardner P, Snyderman C, Mintz A, Carrau R (2005) Expanded endonasal approach: fully endoscopic, completely transnasal approach to the middle third of the

- clivus, petrous bone, middle cranial fossa, and infratemporal fossa. *Neurosurgical Focus* 19(1):E6.
70. Kassam A, Snyderman CH, Carrau RL, Gardner P, Mintz A (2005) Endoneurosurgical hemostasis techniques: lessons learned from 400 cases. *Neurosurgical Focus* 19(1):E7.
 71. Kassam A, Carrau RL, Snyderman CH, Gardner P, Mintz A (2005) Evolution of reconstructive techniques following endoscopic expanded endonasal approaches. *Neurosurgical Focus* 19(1):E8.
 72. Kassam AB, Thomas A, Carrau RL, Snyderman CH, Vescan A, Prevedello D, et al. (2008) Endoscopic reconstruction of the cranial base using a pedicled nasoseptal flap. *Neurosurgery* 63(1 Suppl 1):ONS 44-ONS 53.
 73. Fokkens WJ, van Drunen C, Georgalas C, Ebbens F (2011) Role of fungi in pathogenesis of chronic rhinosinusitis: the hypothesis rejected. *Curr Opin Otolaryngol Head Neck Surg*. Source Department of Otorhinolaryngology, Academic Medical Centre, Amsterdam, The Netherlands.
 74. Lund VJ et al (2010) European position paper on endoscopic management of tumours of the nose, paranasal sinuses and skull base. *Rhinology Supplement* 22:2-52.

11. ŽIVOTOPIS

OSOBNI PODACI

Ime i prezime: Gracia Kolarić

Datum i mjesto rođenja: 11.08.1989., Zagreb, Hrvatska

Državljanstvo: Hrvatsko

Adresa: Kustošijanska 127, 10 000 Zagreb

OBRAZOVANJE

1996. – 2004. OŠ Kustošija, Zagreb

2004. – 2008. V. Gimnazija, Zagreb

2008. – danas Medicinski fakultet Sveučilišta u Zagrebu

IZVANNASTAVNE AKTIVNOSTI PRI MEDICINSKOM FAKULTETU

2010.- 2014. Aktivni član studentske organizacije `CroMSIC`

2012. Studentska razmjena, Sveučilišna bolnica Siriraj,

Odjel opće kirurgije, Bangkok, Tajland

2014. Studentska razmjena, Sveučilišna bolnica Monterrey,

Odjel plastične kirurgije, Monterrey, Meksiko

POSEBNA ZNANJA I VJEŠTINE

Strani jezici: Engleski

Poznavanje programa Microsoft Office

Vozačka dozvola; B kategorija

