

# Kirurški pristup u liječenju Crohnove bolesti

---

**Antolić, Nikola**

**Master's thesis / Diplomski rad**

**2018**

*Degree Grantor / Ustanova koja je dodijelila akademski / stručni stupanj:* **University of Zagreb, School of Medicine / Sveučilište u Zagrebu, Medicinski fakultet**

*Permanent link / Trajna poveznica:* <https://um.nsk.hr/um:nbn:hr:105:453551>

*Rights / Prava:* [In copyright](#)/[Zaštićeno autorskim pravom.](#)

*Download date / Datum preuzimanja:* **2024-11-30**



*Repository / Repozitorij:*

[Dr Med - University of Zagreb School of Medicine Digital Repository](#)



**SVEUČILIŠTE U ZAGREBU  
MEDICINSKI FAKULTET**

Nikola Antolić

**Kirurški pristup u liječenju Crohnove bolesti**

DIPLOMSKI RAD

**Zagreb, 2018.**

Ovaj diplomski rad izrađen je u Kliničkoj bolnici Sveti Duh, Klinika za kirurgiju, pod vodstvom dr.sc. Marka Severa, dr.med. i predan je na ocjenu u akademskoj godini 2017./2018.

Mentor rada: dr. sc. Marko Sever, dr.med.

## Popis i objašnjenje korištenih kratica:

dr. doktor (medicine)

engl. engleski

lat. latinski

IBD od engl. inflammatory bowel disease

SAD Sjedinjene Američke Države

USA United States of America

CARD15 od engl. caspase activation and recruitment domain 15

IL interleukin

INF interferon

TNF od engl. tumor necrosis factor; faktor tumorske nekroze

m. od lat. musculus; mišić

CDAI od engl. Crohn disease activity index; indeks aktivnosti Crohnove bolesti

itd. i tako dalje

pANCA od engl. perinuclear anti-neutrophil cytoplasmic antibodies; perinuklearna antineutrofilna citoplazmatska antitijela

ASCA od engl. anti-Sacharomyces cerevisiae antibodies; antitijela na *Sacharomyces cerevisiae*

CT od engl. computed tomography; kompjuterizirana tomografija

MR od engl. magnetic resonance; magnetska rezonancija

CRP C-reaktivni protein

SE sedimentacija

5-ASA 5-aminosalicilna kiselina

mm milimetar

cm centimetar

tj. to jest

# SADRŽAJ

<b>SAŽETAK</b> .....	I
<b>SUMMARY</b> .....	II
<b>UVOD I DEFINICIJA CROHNOVE BOLESTI</b> .....	1
<b>EPIDEMIOLOGIJA</b> .....	2
<b>ETIOLOGIJA I PATOGENEZA</b> .....	4
<b>PATOLOGIJA</b> .....	6
<b>KLINIČKA SLIKA</b> .....	8
<b>DIJAGNOSTIKA</b> .....	13
<b>LIJEČENJE</b> .....	16
<b>Medikamentno liječenje</b> .....	16
<b>Kirurško liječenje</b> .....	19
Kirurški zahvati na tankom crijevu.....	23
Kirurški zahvati na debelom crijevu.....	41
Kirurško liječenje perianalne bolesti.....	55
Laparoskopska kirurgija u liječenju Crohnove bolesti .....	62
<b>ZAHVALA</b> .....	64
<b>LITERATURA</b> .....	65
<b>ŽIVOTOPIS</b> .....	66

# Sažetak

## Kirurški pristup u liječenju Crohnove bolesti

Crohnova bolest je sistemna, kronična, upalna bolest probavnog sustava nepoznate etiologije koja zahvaća sve slojeve crijevne stijenke na bilo kojem dijelu probavnog trakta uz brojne ekstraintestinalne manifestacije. Pripada skupini upalnih bolesti crijeva (engl. *inflammatory bowel disease*- IBD). Ove bolesti treba uvijek promatrati zajedno te ih uzeti u obzir u diferencijalnoj dijagnostici. Crohnova bolest je najučestalija u SAD-u, Kanadi i Europi, a značajno rjeđa u Aziji, Južnoj Americi i Japanu. Prema dosadašnjim istraživanjima incidencija u Hrvatskoj je 7/100 000 stanovnika godišnje.

Crohnova bolest ima kompleksnu kliničku sliku jer može zahvatiti bilo koji dio probavne cijevi i uz to imati brojne ekstraintestinalne manifestacije. Simptomi ovise o dijelu crijeva zahvaćenog upalom i intenzitetu upale, a najčešće se pojavljuju bol u truhu, proljev, vrućica, umor te gubitak težine. Dijagnoza Crohnove bolesti se postavlja na temelju kliničke slike i sumarnih rezultata laboratorijskih, endoskopskih, radioloških i nuklearnomedicinskih pretraga kao i patohistološke analize bioptata.

Liječenje započinje konzervativnom terapijom s ciljem ublažavanja simptoma i postizanja remisije bolesti kao i njezina održavanja. Kirurško liječenje primjenjuje se prvenstveno kada se konzervativnim liječenjem ne ostvari adekvatan učinak i kada se pojave komplikacije bolesti. Većina bolesnika s Crohnovom bolešću će tijekom života biti operirana što ovisi o progresiji bolesti. Bolest nije kirurški izlječiva pa je neke bolesnike potrebno višestruko operirati zbog relapsa bolesti. Temeljno pravilo kirurškog liječenja Crohnove bolesti je odgađanje operacije dok god se konzervativnim liječenjem uspijevaju ublažiti simptomi i odgoditi komplikacije bolesti. Ako operaciju nije moguće izbjeći, tada je potrebno koristiti kiruršku tehniku koja je u najvećoj mogućoj mjeri poštena. S obzirom na složenost kliničke slike u liječenju se primjenjuju brojni kirurški zahvati, najčešće resekcija crijeva s ili bez anastomoze, premoštenje, strikturoplastika, incizija i drenaža apscesa i ileostomija.

**KLJUČNE RIJEČI:** Crohnova bolest, komplikacije bolesti, kirurško liječenje, poštena kirurška tehnika

# Summary

## Surgical approach to Crohn disease treatment

Crohn disease is a systemic, chronic, idiopathic inflammatory gastrointestinal disease which affects all layers of the intestinal wall, including the entire gastrointestinal tract, with a lot of extraintestinal manifestations. Crohn disease is classified as one of the inflammatory bowel diseases (IBDs). All IBDs have to be observed together and be considered in differential diagnosis. Crohn disease is the most frequent in USA, Canada, and Europe but significantly less frequent in Asia, South America, and Japan. According to previous studies, the incidence in Croatia is 7/100 000 individuals per year.

The clinical features of Crohn disease are very complex because it affects the entire gastrointestinal system and can have many extraintestinal manifestations. Symptoms depend on the affected part of the intestine or inflammation intensity. The most common symptoms are pain, diarrhea, fever, fatigue, and weight loss. Crohn disease diagnosis is based on the clinical features and summary results of laboratory, endoscopic, radiological, and nuclear medicine investigations, as well as the pathohistological analysis.

Treatment begins with medicines to reduce symptoms and achieve and maintain disease remission. Surgical treatment is used when medicines give no effect or if complications occur. The probability of needing surgery is increasing with disease progression. Crohn disease is not surgically curable and relapses very often, so some patients undergo multiple surgeries. The surgical postulate related to Crohn disease treatment is to avoid surgery as long as conservative therapy manages to reduce symptoms and postpone disease complications. If it is impossible to avoid surgery, intestine-sparing surgical technique should be used. The type of surgical procedure depends on the severity of the clinical features. The most common surgical procedures are intestine resection with or without anastomosis, bypass, strictureplasty, incision, and drainage of the abscess and ileostomy.

**KEYWORDS:** Crohn disease, complicated disease, surgical treatment, intestine-sparing technique

# Uvod i definicija Crohnove bolesti

Izvorni opis bolesti iz 1932. godine potječe od Crohna, Ginzberga i Oppenheimera koji su je opisali kao bolest ileuma.

Crohnova bolest se ubraja u skupinu upalnih bolesti crijeva (engl. *inflammatory bowel disease*- IBD). Upalne bolesti crijeva su opći naziv za grupu kroničnih, upalnih, idiopatskih poremećaja koje zahvaćaju gastrointestinalni sustav. Uz upalu probavnog trakta, tu skupinu bolesti karakteriziraju i ekstraintestinalne manifestacije na koži, jetri, očima i zglobovima. Unutar skupine IBD razlikujemo četiri entiteta: Crohnovu bolest, ulcerozni kolitis, nedeterminirani kolitis i mikroskopski kolitis. Ova podjela je privremena budući da je riječ o heterogenoj skupini bolesti, a ove bolesti uvijek treba promatrati zajedno te ih uzeti u obzir u diferencijalnoj dijagnostici. U ovom radu će biti riječi o Crohnoj bolesti.

Crohnova bolest je kronična, upalna, granulomatozna bolest probavnog sustava nepoznate etiologije koja može zahvatiti bilo koji dio probavne cijevi od usta do anusa. U dvije trećine oboljelih zahvaćen je terminalni ileum zbog čega se Crohnova bolest nekad nazivala terminalni ileitis ili regionalni enteritis.

Pojavnost bolesti najčešće u ranoj mladosti, njezina dugotrajnost uz mnoštvo tegoba i komplikacija kao i posljedičnih operacija koje su nerijetko višestruke, predstavljaju velik teret za bolesnike. Bolest se ne može izliječiti, ali se medikamentnom terapijom nastoje ublažiti simptomi bolesti i spriječiti komplikacije. Kirurško liječenje primjenjuje se kod neuspjeha konzervativne terapije i kod nastanka komplikacija koje su veoma česte u ovoj bolesti. U ovom radu će detaljnije biti opisan upravo kirurški pristup u liječenju Crohnove bolesti.

Unatoč mnoštvu publicirane literature i istraživanjima koja su u tijeku, Crohnova bolest i dalje ostaje neizlječiva bolest nepoznate etiologije. Za sada liječenje bolesti ostaje na multidisciplinarnom pristupu internista, radiologa i kirurga.



# Epidemiologija

Nakon što je bolest opisana 1932. godine, broj zabilježenih slučajeva se dramatično povećao. Primijećen je veliki porast u incidenciji bolesti od 1950-ih do 1970-ih, a od 1980-ih godišnje stope incidencije su stabilne dok je prevalencija u porastu zbog kroničnog tijeka bolesti. Također su primijećene regionalne razlike u incidenciji s najvišim zabilježenim stopama incidencije u sjevernijim geografskim širinama kao i u visokorazvijenim zemljama Europe i Skandinavije. To može biti posljedica razlika u dijagnostičkim kriterijima, razlika u prijavljivanju bolesti ili stvarnih razlika u genetskim i okolišnim čimbenicima među geografski različitim populacijama. Prevalencija Crohnove bolesti u svijetu je 10-70/100 000 stanovnika. (1) Najveća incidencija bolesti je u SAD-u, Kanadi i Europi, a značajno manja u Aziji, Južnoj Americi i Japanu. Smatra se da je rijetka u Africi, ali odgovarajući podaci o incidenciji nedostaju. (2) Učestalost bolesti također varira i između različitih etničkih skupina unutar iste geografske regije, npr. Židovska populacija u Istočnoj Europi ima 2-4 puta veći rizik za obolijevanje od ostale populacije koja živi na tom području. Procjenjuje se da je godišnja incidencija Crohnove bolesti u SAD-u 3.6-8.8/100 000 stanovnika, a prevalencija oko 200/100 000 stanovnika. U zemljama poput Kine incidencija Crohnove bolesti se procjenjuje 1.38/100 000 stanovnika godišnje, što je značajno manje nego na zapadu. (3) Dosadašnja istraživanja u Hrvatskoj pokazuju da je incidencija 7/100 000 stanovnika godišnje. (4)

Većina istraživanja pokazuje da žene obolijevaju neznatno češće od muškaraca s udjelom od 50-60% od ukupnog broja oboljelih. (5) Češća je u bijelaca nego u crnaca i orijentalnih rasa. (4) Crohnova bolest se može pojaviti u bilo kojoj životnoj dobi, od ranog djetinjstva do starosti, ali najčešće se dijagnosticira u drugom i trećem desetljeću života te pokazuje bimodalni način pojavljivanja s dva pika, jedan od 15. – 35. godine života, a drugi od 55. – 80. godine života. (3,6) Drugi pik bolesti može biti posljedica razlike u okolišnim čimbenicima i posljedično kasnije ekspresije bolesti, kasnije dijagnostike ili relapsa bolesti. Bolest je jako rijetka u djece mlađe od 6 godina. (2)

I genetski i okolišni čimbenici utječu na razvoj Crohnove bolesti. Relativni rizik za razvoj bolesti rođaka u prvom koljenu, posebno braće i sestara, je 14 do 15 puta veći nego u općoj populaciji, a 20% oboljelih ima pozitivnu obiteljsku anamnezu. Studije blizanaca su potvrdile važnost genetičke komponente bolesti tako da je relativni rizik za oboljenje kod monozigotnih blizanaca oko 67%, a dizigotnih samo 8%. Ipak Crohnova bolest se ne nasljeđuje po jednostavnom mendelskom obrascu nasljeđivanja. Također pojava Crohnove bolesti i ulceroznog kolitisa u predisponiranim obiteljima govori u prilog zajedničkoj genetskoj podlozi za obje bolesti. (3)

Od okolišnih rizičnih čimbenika sa povećanom incidencijom Crohnove bolesti se povezuje viši ekonomski status i pušenje, dok je većina studija pokazala manju incidenciju bolesti u dojene djece. (4) Ostali rizični čimbenici prikazani su u tablici 1.

Tablica 1. Čimbenici okoliša povezani s nastankom upalne bolesti crijeva (IBD). *Prema: Vrhovac B, Jakšić B, Reiner Ž, Vucelić B. Interna medicina. Zagreb: Naklada Ljevak; 2008.*

---

### **Pušenje**

### **Oralni kontraceptivi**

### **Čimbenici iz ranog djetinjstva**

- rani prekid dojenja
- pasivno pušenje
- higijena
- infekcije

### **Infekcije**

- *Mycobacterium paratuberculosis*
- virus ospica
- cjepivo protiv ospica
- virus rubeole

### **Operacija slijepog crijeva**

### **Prehrana**

- rafinirani šećeri
  - margarin
  - kvasac
  - čokolada
  - coca-cola
-

## Etiologija i patogeneza

Uzrok upalnih bolesti još nije u potpunosti razjašnjen, ali se smatra da upala nastaje kao posljedica kombinacije različitih čimbenika te da je rezultat poremećena imunološkog odgovora na specifične infektivne agense u genetski predisponiranih bolesnika ili adekvatna imunološkog odgovora na do sad nepoznati patogen. Epidemiološke studije su prve pokazale povezanost između genetskih promjena i pojave upalnih bolesti crijeva. Te promjene su veoma kompleksne jer uključuju multiple lokuse, nepotpunu penetrantnost i interakciju između gena i čimbenika okoliša. Već je dugo poznato da postoji obiteljska sklonost pojavi IBD-a, a dodatni argument da genetska predispozicija igra važnu ulogu u razvoju bolesti je spoznaja da je relativni rizik za nastanak bolesti višestruko veći u monozigotnih blizanaca nego u dizigotnih (44% : 3.8%). (5) Nedavnim istraživanjima u kojima je korištena DNA analiza u oboljelih članova obitelji s IBD-om otkriveno je devet lokusa u genomu za upalnu bolest crijeva koji su imenovani *IBD1* – *IBD9*. Pronalazak IBD lokusa omogućio je identifikaciju gena koji povećavaju rizik za nastanak Crohnove bolesti. Prvi identificirani gen za nastanak Crohnove bolesti je NOD2 koji se nalazi na lokusu IBD1 (16q12) koji je kasnije preimenovan u CARD15 (caspase activation and recruitment domain) čiji genski produkt se intenzivno istražuje. Nakon stimulacije lipopolisaharidima i proinflamatornim citokinima CARD15 gen se eksprimira u monocitima, makrofazima, dendritičkim stanicama i Panethovim stanicama te nastaje proteinski citoplazmatski produkt koji sudjeluje u prepoznavanju bakterijskog muramildipeptida koji je komponenta stanične stijenke gram pozitivnih i gram negativnih bakterija. (5) Pogrešno prepoznavanje normalne crijevne flore u oboljelih s mutiranim NOD2 genom dovodi do neadekvatnog imunog odgovora i posljedično upalnih promjena u probavnom traktu. Identificirani su i mnogi drugi geni od kojih su važniji NOD1, OCTN1 i 2, DLG5, HLA i TLR4. Ulogu u nastanku Crohnove bolesti imaju i promjene u HLA sustavu, a u novije vrijeme poznato je sve više regija humanog genoma povezano s nastankom IBD-a. (4)

Abnormalna crijevna permeabilnost olakšava pristup luminalnih antigena (mikoroorganizmi, hrana, toksini) do antigen prezentirajućih stanica što dovodi do prezentacije antigena i aktivacije limfocita T. U zdravih osoba imunološki odgovor

završava imunom tolerancijom tj. kontroliranom upalom. U oboljelih nalazimo poremećaj imunotolerancije i gubitak supresorskih limfocita T što dovodi do prolongiranog i nekontroliranog imunog odgovora. Imunološki odgovor je stanično posredovan Th1 odgovor citokinima IL-2, IL-8, IL-12, INF-gama i TNF-alfa koji induciraju transmuralnu granulomatoznu upalu.

Kao mogući uzročnici istraživani su i brojni virusi, klamidije, atipične bakterije i mikobakterije, ali nije identificiran niti jedan specifični uzročnik. (7)

# Patologija

Crohnova bolest je sistemna, kronična granulomatozna bolest koja zahvaća sve slojeve crijevne stijenke na bilo kojem dijelu probavnog trakta od usta do anusa. U dvije trećine oboljelih zahvaćeno je tanko crijevo gdje je u 90% slučajeva zahvaćen terminalni ileum zbog čega se Crohnova bolest nekad nazivala terminalni ileitis ili regionalni enteritis. Patološke promjene se mogu pojaviti samo na tankom, samo na debelom ili najčešće i tankom i debelom crijevu. Bolešću može biti zahvaćen i samo rektum, a jednjak, želudac i duodenum zahvaćeni su rijetko iako nedavna istraživanja pokazuju da se bolest u gornjim dijelovima probavnog trakta može histološki dokazati u čak 30-50% bolesnika s distalnom bolešću iako se ona u gornjem dijelu probavnog trakta klinički ne manifestira. (5) Učestalost patoloških promjena u pojedinim dijelovima probavnog sustava prikazana je u tablici 2.

Tablica 2. Učestalost Crohnove bolesti u pojedinim dijelovima probavnog sustava. *Prema: Šoša T, Sutlić Ž, Stanec Z, Tonković I. Kirurgija. Zagreb: Naklada Ljevak; 2007.*

jednjak, želudac, duodenum	2-5%
samo tanko crijevo	30-35%
tanko i debelo crijevo istovremeno	40-55%
samo debelo crijevo	20-30%
rektum	10-20%
perianalna bolest (fistule, apscesi, fisure)	30-40%

Patološke promjene na crijevu možemo podijeliti na makroskopske i mikroskopske ovisno o stadiju bolesti. U ranoj fazi promjene su lokalizirane samo na sluznici, dok u kasnijoj fazi upala zahvaća cijelu debljinu stijenke tj. upala je transmuralna što doprinosi zadebljanju i rigidnosti crijeva. Važno obilježje Crohnove bolesti je diskontinuiranost, segmentalnost upalnih promjena koje nazivamo *preskačuće lezije* (engl. skip lesions) između kojih nalazimo nepromijenjenu sluznicu, a prijelazi iz zahvaćenog u nezahvaćeni dio crijeva su oštri. Na sluznici se u najranijoj fazi vide samo *točkasta krvarenja*, a *aftozni ulkusi* su najranija makroskopska manifestacija

bolesti. To su defekti tj. erozije sluznice promjera 1-2 mm s hemoragičnim rubovima i žućkasto-bjelkastom bazom. Napredovanjem bolesti aftozni ulkusi međusobno konfluiraju te nastaju *linearne fisure* koje su često usporedne s tenijama kolona, a s transverzalnim ulceracijama daju sluznici karakteristični izgled raspucane zemlje (engl. cobble stone). Produbljivanjem ulkusa mogu nastati *apscesi, fistule* ili u rijetkim slučajevima *slobodna perforacija*. (5) Kao posljedica edema, upale, fibroze i hipertrofije mišićnih vlakana nastaje *zadebljanje crijevne stijenke* i *suženje lumena crijeva*. Upala se širi transmuralno pa *seroza postaje crvena, zamučena i granulirana, a masno tkivo iz mezenterija se navlači preko seroze crijeva* tako da ono izgleda kao da je djelomično omotano masnim tkivom (engl. fat wrapping). *Mezenterij je edematozan, zadebljan, skraćen i ponekad fibrozan*, a u njemu se nalaze *povećani limfni čvorovi* koji su mekani, ali bez kazeozne nekroze. Zbog širenja upale s zahvaćenog dijela crijeva na susjedne organe mogu nastati *fistule i sinusi*. (7)

Od mikroskopskih značajki najranija je nakupljanje granulocita u sluznici. Napredovanjem upale neutrofilni infiltriraju epitel kripti i razaraju ga stvarajući kriptalne apscese što dovodi do destrukcije kripti. Nakupljanjem upalnih stanica nastaju granulomi bez kazeozne nekroze u kojima se nalaze orijaške stanice. Granulomi mogu nastati u bilo kojem sloju crijevne stijenke i u nezahvaćenom dijelu crijeva od usta do anusa i mezenteričnim limfnim čvorovima, a makroskopski se vide kao čvorići. Granulomi se nalaze u 50-60% slučajeva tako da njihova odsutnost ne isključuje dijagnozu bolesti. (6) Cijelom debljinom stijenke se nalaze i limfoidni agregati. Pri duljem trajanju bolesti sluznica atrofira, a resice u tankom crijevu se skraćuju i proširuju. (7)

Uz intestinalne manifestacije bolesti u bolesnika s Crohnovom bolešću pojavljuju se i brojne ekstraintestinalne manifestacije koje su detaljnije opisane u poglavlju o kliničkoj slici bolesti.

## Klinička slika

Klinička slika varira među oboljelima i ovisi o proširenosti bolesti, intenzitetu bolesti i prisutnosti specifičnih komplikacija koje se pojavljuju pri dugotrajnoj bolesti.

Crohnova bolest ima kompleksnu kliničku sliku jer može zahvatiti bilo koji dio probavnog trakta i uz to imati brojne ekstraintestinalne manifestacije. Simptomi ovise o anatomskom dijelu crijeva zahvaćenog upalom, a isto vrijedi i za komplikacije bolesti kao što su stenoze, fistule i apsces. Može se očitovati kao gastroduodenitis, jejunoileitis, ileokolitis, kolitis, proktitis ili samo u obliku perianalne fistule. Učestalost zahvaćanja pojedinih dijelova probavnog trakta navedena je u tablici 2. Glavni simptomi Crohnove bolesti su trbušna bol, proljev često bez krvi, vrućica i umor. Također može biti pridružen gubitak težine. (6)

Kod zahvaćenog tankog crijeva bolest se najčešće pojavljuje u ranoj mladosti. Od simptoma prevladavaju nelagoda i bol u desnom donjem kvadrantu, proljev, gubitak težine i umor. Mogu se javiti i mučnina i povraćanje, anoreksija i supfebrilitet.

*Bol* se pojavljuje kao početni simptom u 60-70% bolesnika bez bitne razlike među spolovima i dobnim skupinama. (5) Može biti stalna ili u obliku kolika, ovisno o stadiju bolesti. Lokalizirana je u središnjem i donjem dijelu trbuha i umjerene je jačine. Često se javlja nakon uzimanja hrane, a smiruje se nakon defekacije. Smatra se da je posljedica kroničnog suženja crijeva upalnim procesom, najčešće ileuma. (6) Ako rektum nije zahvaćen bolešću nema pojave tenezama. Akutni ileitis se može pojaviti naglo uz vrućicu i bol u desnom donjem kvadrantu i oponašati kliničku sliku akutnog apendicitisa. Dijagnoza Crohnove bolesti u tom slučaju se može potvrditi tek nakon laparoskopije.

*Kronični ili povremeni proljev* se javlja u oko 90% oboljelih. (6) Kao početni simptom zajedno sa abdominalnom boli javlja se u 60-70% bolesnika. (5) Može biti uzrokovan smanjenom apsorpcijom u upaljenim segmentima crijeva. Kao posljedica smanjene apsorpcije žučnih kiselina u terminalnom ileumu može nastati i steatoreja. Uzrok proljeva može biti i resekcija terminalnog ileuma ili ileocekalne valvule u kirurški liječenih pacijenata. Proljevi su umjereni, a stolice tekuće ili kašaste i najčešće bez primjesa krvi ako bolešću nije zahvaćen kolon. Krvavi proljev ne pojavljuje se konstantno, ali se može pojaviti u značajnom udjelu bolesnika, 23.5% prema jednoj većoj studiji. Krvarenje je češće u bolesnika s zahvaćenim kolonom. Može biti u

rasponu od okultnog do teškog krvarenja koje je rijetko i pojavljuje se u 0,9-6 % pacijenata. (5) Kod Crohnovog kolitisa krvarenje je manje izraženo u odnosu na ulcerozni kolitis. (6,7,8)

Iako su proljev i bol karakteristični simptomi Crohnove bolesti, ostali simptomi također mogu dominirati kliničkom slikom. *Gubitak tjelesne težine* posljedica je malapsorpcije. Početni je simptom u 25-30% odraslih, a dvostruko češće u djece. (5) *Povišena tjelesna temperatura i noćno znojenje* posljedica je upale, disregulacije imunološkog sustava ili sekundarne infekcije u penetrantnoj bolesti. Zbog istog razloga pojavljuje se i *umor* u 10-15% bolesnika. *Sideropenična i makrocitna anemija* su također posljedica nedostatne apsorpcije željeza i vitamina B12. *Anorektalne patološke promjene* su vrlo česte i nalaze se u 30% bolesnika s lokalizacijom bolesti u tankome crijevu i u više od polovice bolesnika s zahvaćenim kolonom. Perianalne manifestacije se pojavljuju u obliku fisura, fistula i apscesa, a mogu se pojaviti i nekoliko godina prije crijevne upale.

Periodi aktivne bolesti se izmjenjuju s asimptomatskim periodima u trajanju od nekoliko tjedana ili mjeseci. Rjeđe počinje kao difuzna bolest s teškim proljevima i gubitkom tekućine i elektrolita te gubitkom tjelesne težine i progresivnim tijekom uz stalnu aktivnost.

Dugotrajni tijek bolesti praćen je brojnim komplikacijama, a neke od njih kao što su opstrukcije, apsces, fistule i anorektalne lezije toliko su česte da se ponekad promatraju kao sastavni dio kliničke slike. (6) Mnoge od tih komplikacija su zajedničke bolesnicima s ulceroznim kolitisom, ali su kod Crohnove bolesti češće i učestalije se javljaju kod Crohnovog kolitisa nego kod upale tankog crijeva. Komplikacije se mogu s obzirom na smještaj podijeliti na intestinalne i ekstraintestinalne. Komplikacije Crohnove bolesti opisane su u nastavku.

Od intestinalnih komplikacija najznačajnije su opstrukcija crijeva, fistule, apscesi, perforacija crijeva te karcinom. *Intestinalna opstrukcija* se pojavljuje u 20-30% bolesnika. U ranim fazama bolesti javlja se zbog upalnog edema i spazma i intermitentnog je tipa, a obično se javlja u terminalnom ileumu. U kasnijim fazama opstrukcija je posljedica fibroze crijevne stijenke i posljedične stenoze koje mogu dovesti do kroničnog subileusa ili do potpunog prekida prolaska crijevnog sadržaja.



Klinički se manifestira proljevom koji prelazi u konstipaciju, a na kraju se razvije opstipacija. (8)

Fistulacija je stvaranje neprirodnih spojeva između organa trbušne šupljine zbog progresije transmuralne upale prema okolnim strukturama. *Fistule* mogu nastati između pojedinih dijelova crijeva (enteroenteralne ili enterokolične), crijeva i trbušne stijenke (enterokutane), crijeva i mokraćnog mjehura (enterovezikalne) i crijeva i rodnice (enterovaginalne). (6) Enteroenteralne fistule su spoj između dvaju dijelova tankog crijeva i često su asimptomatske. Kod enterokoličnih fistula javlja se malapsorpcija zbog kolonizacije bakterijama i pojave sindroma slijepe vijuge te toka hrane u kolon poprječnim putem. Gastrokolične i duodenokolične fistule mogu uzrokovati mizerere. Enterovezikalne fistule su praćene dizurijom, stalnim uroinfekcijama, fekalurijom i pneumaturijom. Enterovaginalne i rektovaginalne fistule očituju se fekalnim vaginalnim iscjetkom i dispareunijom. Enterokutane fistule su rijetke i obično se nalaze u području kirurških ožiljaka. U značajnog broja bolesnika, prvi znak bolesti je postojanje perzistentne analne fisure, perirektalnog apscesa ili fistule. (4,6,8)

*Intraabdominalni apscesi* praćeni su pojavom abdominalne boli, septičnim temperaturama i palpatornom bolnom rezistencijom. Apsces u području ileuma može penetrirati u retroperitoneum i uzrokovati opstrukciju uretera s posljedičnom hidronefrozom, a može prodrijeti i u m. psoas uzrokujući psoasni apsces koji je praćen bolovima u kuku, bedru i koljenu. Pozitivan je znak psoasa- šepanje i pojačana bol kod ekstenzije kuka.(4,6)

*Perforacija crijeva* ne javlja se često iako u nekih bolesnika može biti prva manifestacija bolesti koja se otkrije prilikom laparotomije zbog kliničke slike akutnog abdomena. (8)

*Karcinom tankog i debelog crijeva* može se razviti na sijelu dugotrajne bolesti. Rizik za razvoj bolesti je povećan, ali ova komplikacija nije česta kao u ulceroznom kolitisu. Karcinom tankog crijeva se obično ne pojavljuje ako je trajanje bolesti kraće od 20 godina. (8)

Procjenjuje se da jedna četvrtina, po nekim autorima čak preko 50% bolesnika ima ekstraintestinalne komplikacije, a četvrtina ima više od jedne komplikacije. (3) *Jetra* je često zahvaćena ekstraintestinalnim manifestacijama Crohnove bolesti.

Abnormalnost u bioptatu jetre nalazimo u 50-90%, a aktivnu bolest u 1-3% bolesnika. Obično se nađu masna promjena jetre, perikolangitis, a rijetko i kronični aktivni hepatitis i postnektotična ciroza. Masna promjena jetre je prisutna u 40-50% bolesnika, a u 2-5% bolesnika dolazi do stadija ciroze. (3) U više od 50% pacijenata nalazimo i primarni sklerozirajući kolangitis. Primarni sklerozirajući kolangitis je progresivna bolest karakterizirana strikturom intrahepatičnih i ekstrahepatičnih žučnih vodova. Kolektomijom se ne može izliječiti, već samo transplantacijom jetre. Perikolangitis se također povezuje s upalnim bolestima crijeva i može se dijagnosticirati biopsijom jetre. Karcinom žučnih vodova je rijetka komplikacija dugotrajne bolesti, a u bolesnika s Crohnovom bolešću se javlja u prosjeku dvadeset godina ranije nego u ostalih bolesnika. Češća je i pojava kolelitijaze. Ona se pojavljuje u više od 30% bolesnika s izraženom bolesti ileuma zbog smanjene apsorpcije žučnih soli i povećane litogenosti žuči. Uz očuvan kolon dolazi do porasta apsorpcije oksalata i hiperoksalurije s razvojem oksalatnih kamenaca u urinu. Dehidracija zbog proljeva dodatno pridonosi razvoju bubrežnih kamenaca. (3,4,6,8)

*Hematološki sustav.* Obično se javljaju sideropenična anemija zbog kroničnog gubitka krvi, megaloblastična anemija zbog smanjene apsorpcije vitamina B12 te autoimuna hemolitička anemija. U oboljelih se pojavljuje i leukocitoza i trombocitoza. Tromboembolijska bolest javlja se zbog trombocitoze i povišenja faktora V i faktora VIII te fibrinogena uz sniženje antitrombina III. Razvijaju se duboke venske tromboze i postoji opasnost od plućne tromboembolije. (8)

*Lokomotorni sustav.* Česta je pojava artralgija, a mogu se javiti i nedestruktivni artritis, sakroileitis, ankilozantni spondilitis, batićasti prsti te osteomijelitis zdjelice. Incidencija artritisa u bolesnika s Crohnovom bolešću je 20 puta veća nego u općoj populaciji. Simptomi artritisa se poboljšavaju s terapijom osnovne bolesti, dok se simptomi ankilozantnog spondilitisa i sakroileitisa ne poboljšavaju na terapiju. (3) Više od 10% bolesnika s IBD-om će razviti *očne promjene*. Javljaju se kao iritis (uveitis), episkleritis i konjunktivitis. Obično se javljaju tijekom akutne egzacerbacije bolesti i dobro reagiraju na lokalnu terapiju kortikosteroidima. (8)

*Kožne promjene.* Erythema nodosum nalazimo u 5-15% bolesnika. Najčešće se nađe u mladih žena s akutnim napadajem bolesti. Žene su zahvaćene 3-4 puta češće od muškaraca. Lezije su uzdignute, crvene i nalaze se prvenstveno na donjim udovima.

Pyoderma gangrenosum rijetka je, ali ozbiljna komplikacija koja se gotovo isključivo pojavljuje u bolesnika s IBD-om. To je gnojna ulcerirajuća kožna lezija koja se najčešće nalazi na pretibijalnoj regiji i gležnju. Lezije progrediraju i ulceriraju dovodeći do bolnih nekrotičnih rana. U nekih bolesnika može odgovoriti na resekciju zahvaćenog dijela crijeva. Kao reakcija na lijekove javljaju se makulopapulozni osip, urtikarija i erythema multiforme. (3)

*Usna šupljina.* Aftozni stomatitis se najčešće javlja tijekom akutnih napadaja bolesti i često se komplicira kandidijazom. Bolan jezik i angularni stomatitis nađe se kod onih sa sideropeničnom anemijom.

*Mokraćni sustav.* Javlja se pijelonefritis i urolitijaza koja je posljedica dehidracije i povećane mobilizacija kalcija.

*Malnutricija.* Kao posljedica malnutricije javi se gubitak tjelesne težine. Uslijed upale crijeva javi se deficit disaharidaza i malapsorpcija ugljikohidrata. Preko ulceracija gube se proteini. Upala limfnih putova dovodi do malapsorpcije masti. Upala terminalnog ileuma rezultira malapsorpcijom vitamina B12 i žučnih soli. Malapsorpcija vitamina D i kalcija dovodi do demineralizacije kostiju, a malapsorpcija vitamina K do hipoprotrombinemije i hemoragijske dijateze. U dječjoj dobi i adolescenciji dolazi do zaostajanja u rastu. (4)

Varijacije u prirodnom tijeku bolesti i kliničkim manifestacijama među bolesnicima dovele su do potrebe svrstavanja bolesnika u podgrupe i stvaranja kriterija po kojima bi se lakše odredio način liječenja i određivanje prognoze bolesti. Tako je nastala Bečka klasifikacija Crohnove bolesti koja grupira bolesnike na temelju dobi, lokalizacije i tijeka bolesti. (5) Za procjenu aktivnosti bolesti se koristi niz kliničkih indeksa kao što su CDAI ( Crohn disease activity index), pedijatrijski CDAI, indeks Harvey Bradshaw, indeks Oxford, indeks Cape Town itd. (4)

## Dijagnostika

Dijagnoza Crohnove bolesti se postavlja na temelju kliničke slike i ukupnih rezultata dijagnostičkih pretraga jer ne postoji specifičan test za potvrdu bolesti. Do dijagnoze se dolazi teže u bolesnika s atipičnim simptomima poput vrućice nepoznatog uzroka, odsustva crijevnih simptoma ili ekstraintestinalnih manifestacija. (8) Ipak, dijagnoza se može postaviti na temelju sumarnih rezultata *laboratorijskih, endoskopskih, radioloških, nuklearnomedicinskih pretraga* kao i *patohistološke analize bioptata*. (4)

*Laboratorijske pretrage* radimo kako bismo procijenili upalnu aktivnost bolesti. Nalaz je najčešće nespecifičan osobito u inicijalnoj fazi. Unatoč nespecifičnosti, rezultati parametara laboratorijskih pretraga su u skladu s težinom upalne reakcije. (5) Različiti oblici anemije su odraz okultnog krvarenja ili utjecaja kronične upale na koštanu srž kao i malapsorpcije folata i vitamina B12. Nalazimo leukocitozu i trombocitozu. C-reaktivni protein, sedimentacija i fibrinogen su povišeni. Od biokemijskih parametara na aktivnu bolest upućuju hipoalbuminemija i povišeni jetreni enzimi. Hipoalbuminemija je posljedica malapsorpcije aminokiselina kao i gubitka proteina preko patološki promijenjene stijenke crijeva (protein losing enteropatija). Porast vrijednosti jetrenih enzima mogu biti odraz razvoja masne promjene jetre zbog pothranjenosti ili posljedica ranog stadija sklerozirajućeg kolangitisa. U bolesnika s jakim proljevima javljaju se poremećaji elektrolita osobito hiponatrijemija, hipokalijemija i hipokalcijemija. (8) U 5-20% bolesnika se mogu naći pozitivna perinuklearna antineutrofilna citoplazmatska antitijela (pANCA), a antitijela na *Sacharomyces cerevisiae* (ASCA) su pozitivna u 48-69% bolesnika. Kombinacijom seroloških testova na pANCA i ASCA postiže se specifičnost od 95% i osjetljivost od 50%. (5) Jedinostveni serološki test kojim bi se razlikovali bolesnici s upalnom bolesti crijeva od onih koji ju nemaju, kao i bolesnici s Crohnovom bolesti od onih s ulceroznim kolitisom, za sada još nije pronađen.

Stolica se *mikrobiološki* pregledava kako bi se isključili infektivni uzročnici bolesti koji mogu imati sličnu kliničku sliku. To se odnosi na isključivanje tuberkuloze i infekciju bakterijama *Campylobacter* i *Yersinia*. (4)

*Endoskopske i radiološke pretrage* su najznačajnije za postavljanje dijagnoze bolesti. (8) Svrha tih pretraga je potvrditi dijagnozu, lokalizirati lezije i identificirati ekstraintestinalne manifestacije bolesti. (5) Od *endoskopskih* pretraga potrebno je učiniti ezofagogastroduodenoskopiju i kolonoskopiju s ileoskopijom. U evaluaciji bolesti tankog crijeva koristi se i pregled videokapsulom. Prilikom kolonoskopije potrebno je pregledati kolon u potpunosti i terminalni ileum u najvećoj mogućoj mjeri. Kolonoskopijom se na temelju promjena sluznice, distribucije bolesti i bioptičkog materijala može razlikovati Crohnov kolitis od ulceroznog kolitisa. Biopsija terminalnog ileuma je od veće vrijednosti iako se i u bioptičkim uzorcima uzetim iz kolona granulomi mogu naći u 30-50% slučajeva. Biopsijom rektuma mikroskopske karakteristike granulomatozne upale moguće je naći u 5-15% bolesnika. (8) U diferencijaciji Crohnove bolesti od ulceroznog kolitisa najvažniji kolonoskopski nalazi su ulceracije, uzdužne fisure ili „kaldrasto“ promijenjena stijenka crijeva te preskačuće lezije. U prilog Crohnove bolesti govori zahvaćenost terminalnog ileuma uz pošteđen rektum. Zahvaćen terminalni ileum nalazimo i kod „backwash ileitisa“ u bolesnika s ulcerozom kolitisom, ali je u tom slučaju zahvaćen cijeli kolon uključujući rektum. (5) Tanko crijevo može se pregledati enteroskopijom pomoću videokapsule. Detalji o makroskopskim karakteristikama bolesti koje je moguće vizualizirati kolonoskopijom su opisani u sklopu poglavlja o samoj patologiji bolesti. (4)

*Radiološke pretrage* se često koriste za dijagnostiku teških oblika bolesti prvenstveno ileusa, perforacije crijeva i toksičnog megakolona koje potvrđujemo ili isključujemo nativnom slikom abdomena. (4) Kontrastne pretrage poput pasaže tankog crijeva i enteroklize se koriste za evaluaciju bolesti tankog crijeva u cijelosti. Iako se enteroklizom ne prikazuje gastroduodenalna bolest, jako se često koristi jer detaljnije prikazuje mukozu tankog crijeva. U dijagnostici Crohnove bolesti enterokliza ima visoku senzitivnost (93-100%) i specifičnost (97-98%). (5) Radiološki nalaz je heterogen i uključuje ulceracije, fisure, kaldrasto promijenjenu sluznicu, zadebljenje i gubitak nabora stijenke crijeva, fistule, uvećanje ilaocekalne valvule, suženje crijeva i prestenotičke dilatacije i preskačuće lezije. Pasaža tankog crijeva i enterokliza su važne pretrage za dijagnostiku stenoze i fistula tankog crijeva jer je ipak veći dio tankog crijeva slabije dostupan endoskopskim pretragama.

Striktura i karcinom debelog crijeva možemo otkriti pomoću irigografije koja je osobito korisna za prikaz dijela crijeva oralno od stenoze koji nije moguće vizualizirati

endoskopskim instrumentom. Refluks barija u terminalni ileum pokazuje karakteristične radiološke značajke za bolest u tom dijelu crijeva. (8)

Endoskopske i kontrastne radiološke pretrage su pogodne za dijagnostiku mukoznih lezija u početnoj fazi bolesti, dok je za transmuralnu i ekstramuralnu bolest kao i za ekstraintestinalne komplikacije bolesti potrebno koristiti neke druge metode oslikavanja poput CT-a i MR-a. CT i MR u usporedbi s enteroklizom imaju manju osjetljivost i specifičnost u ranoj fazi bolesti. U oslikavanju crijeva CT-om i MR-om koriste se intravenski kontrast i intraluminalni kontrast kako bi se postigla distenzija crijeva. Na presjecima dobivenim takvim oslikavanjem može se analizirati duljina lezija, početne ulceracije, zadebljanje stijenke crijeva, stenoza i prestenotička dilatacija, apsces i fistula, zadebljanje mezenterija i mezenterična limfadenopatija, povećana vaskularizacija crijeva, a intravenskim kontrastom se može prikazati aktivnost upale. (5) CT-om je moguće dijagnosticirati abdominalni apsces, a za fistule u području male zdjelice korisnija je magnetska rezonancija. (4)

Kao CT i MR ni ultrazvuk nije dovoljno osjetljiv za detekciju početnih lezija crijeva. Ultrazvukom je otežana vizualizacija kada je bolest lokalizirana u anorektumu kao i u pretilih bolesnika i kod meteorizma. (5) Ultrazvuk se ipak koristi za dijagnostiku eventualnih komplikacija bilijarnog i urinarnog trakta. (4) Osjetljivost ultrazvuka je 76-88%, a specifičnost 98-100%. (5)

*Scintigrafijom crijeva* procjenjuje se upalna aktivnost bolesti. (4)

# Liječenje

## Medikamentna terapija

Cilj terapije u Crohnovoj bolesti je ublažavanje simptoma uz održanje ili unaprjeđenje kvalitete života. Bolest se dijagnosticira u aktivnoj fazi pa je stoga najprije potrebno postići remisiju te ju održavati. S obzirom na polagani tijek, bolest teži pogoršanju unatoč prividnoj kliničkoj inaktivnosti. Odgovor na lijekove je u početnim fazama bolesti najčešće zadovoljavajući, ali ipak velik broj bolesnika razvija trajno aktivnu bolest. (8)

Terapiju je potrebno individualizirati s obzirom na aktivnost, lokalizaciju, tip i dosadašnji tijek bolesti kao i prisutnost ekstraintestinalnih manifestacija. Prije početka terapije potrebno je laboratorijskim pretragama (CRP, SE, fibrinogen, broj trombocita) ocijeniti upalnu aktivnost bolesti. (4) U liječenju Crohnove bolesti koriste se aminosalicilati, kortikosteroidi, imunomodulatori, antibiotici i biološki lijekovi.

Za indukciju remisije se mogu koristiti *aminosalicilati*. Aktivna tvar je 5-aminosalicilna kiselina (5-ASA) koja djeluje protuupalno inhibicijom proizvodnje citokina i inflamatornih medijatora. Lijekovi koji sadržavaju 5-ASA su sulfasalazin, olasalazin i balsalazid. (4) Aminosalicilati djeluju topički na stijenku crijeva. Proizvode se u više formulacija što omogućuje učinak na određeni dio probavnog trakta. Lijek može biti u obliku u kojem intaktan dolazi u debelo crijevo, kontinuirano se otapa prolazeći kroz probavni sustav ili se daje lokalno u obliku supozitorija ili klizme. (3,4) Sulfasalazin se pokazao učinkovitim u bolesnika s ileokolitisom i kolitisom blage ili umjerene aktivnosti. Ne koristi se za održavanje remisije. (5) Aminosalicilati se mogu koristiti u terapiji održavanja nakon kirurškog liječenja. (4) U mnogim centrima se koriste kao prva linija terapije. Aminosalicilati nisu djelotvorni kao terapija održavanja nakon lijekovima inducirane remisije. (5)

Za indukciju remisije su se dulji niz godina koristili *kortikosteroidi*. Kortikosteroidi inhibiraju više inflamatornih puteva. Mogu se primjenjivati sustavno ili topički. Od sustavnih kortikosteroida koji se primjenjuju oralno su prednison, prednisolon, metilprednisolon, a intravenski hidrokortizon i metilprednizolon. Topički pripravci

moгу biti u obliku supozitorija, pjene ili klizme. (4) Oralni kortikosteroidi se primjenjuju u liječenju bolesti blage do umjerene aktivnosti koji ne odgovaraju na aminosalicilate. Bolesnici s teškom aktivnom bolešću zahtijevaju intravensku primjenu kortikosteroida. (3) Njihov povoljan učinak je dokazan, ali ipak u dijela bolesnika učinak je izostajao ili je bio minimalan. Također u dijela bolesnika pojavile su se nuspojave koje su nadilazile inicijalni povoljan učinak. (5) Kako bi se izbjegle nuspojave razvijen je nesistemni kortikosteroid- budesonid. Budesonid se primjenjuje oralno u posebnoj formulaciji s izraženim metabolizmom prvog prolaska, malom sistemskom koncentracijom i samim time manje izraženim negativnim učincima. Djelotvoran je u bolesnika s lokalizacijom bolesti u ileumu i desnom kolonu, ali ne i kod bolesnika s lokalizacijom bolesti u lijevom kolonu. (4) Unatoč njegovom povoljnom djelovanju, u 30-40% bolesnika neće davati očekivani učinak. (5) Sustavni kortikosteroidi se koriste u liječenju aktivne bolesti i relapsa. (4) U održavanju remisije kortikosteroidi nisu korisni. (5)

Terapija *imunomodulatorima* koristi se u liječenju Crohnove bolesti blage do umjerene aktivnosti koja ne odgovara na terapiju sulfasalazinom i kortikosteroidima ili kod teže bolesti. Primjenjuju se u indukciji remisije kao i njenom održavanju. Učinak je vidljiv nakon 3 do 6 mjeseci. Ta skupina lijekova je relativno sigurna iako može uzrokovati supresiju koštane srži i infektivne komplikacije. (3) U liječenju se koriste azatioprin, 6-merkaptopurin, metotreksat i ciklosporin. Azatioprin se primjenjuje u bolesnika ovisnih o kortikosteroidima, rezistentnih na kortikosteroide i u bolesnika s ekstenzivnom bolešću tankog crijeva. (4) Učinkovit je i u odgađanju relapsa nakon resekcije crijeva. (3) Metotreksat se primjenjuje u istim indikacijama u bolesnika koji ne podnose ili su refrakterni na azatioprin i 6-merkaptopurin. Najprije se primjeni intarmuskularno, a nastavlja se oralnom primjenom. Ciklosporin se upotrebljava u bolesnika refrakternih na kortikosteroide. (4)

Za liječenje septičkih komplikacija, enterokutanih fistula i perianalne bolesti od *antibiotika* se primjenjuju metronidazol i ciprofloksacin.

Razumijevanje upalne kaskade u Crohnovoj bolesti dovelo je do mogućnosti primjene *biološke terapije*. Najvažniji među lijekovima je infliksimab. Primjenjuje se u bolesnika koji ne odgovaraju na standardnu terapiju. (3) Infliksimab je kimerično monoklonsko anti-TNF antitijelo i primjenjuje se kod aktivne, refrakterne i fistulirajuće



bolesti kao i ekstraintestinalnih manifestacija. Učinak infliksimaba je bolji ako se primjenjuje s imunosupresivima. (4) Adalimumab je noviji lijek i u potpunosti je humano antitijelo. Antitijela čiji su cilj djelovanja neki drugi dijelovi upalne kaskade su također razvijeni, ali su u različitim fazama istraživanja. Nedavne studije pokazale su da su biološki lijekovi učinkoviti i nakon resekcije crijeva. (3)

Za održavanje remisije koriste se azatioprin i 6-merkaptopurin. Azatioprin može spriječiti relaps bolesti i nakon kirurškog zahvata. Tjedna primjena metotreksata nakon indukcije remisije može održati remisiju 3-4 godine. (5) Infuzije infliksimaba svakih 8 tjedana su se pokazale učinkovitim u bolesnika koji odgovore na inicijalnu primjenu u indukciji remisije. Kortikosteroidi nisu učinkoviti u održavanju remisije iako budesonid može odgoditi relaps u bolesnika s zahvaćenim terminalnim ileumom ili desnim kolonom.

## Kirurško liječenje

Kirurško liječenje primjenjuje se prvenstveno za komplikacije Crohnove bolesti i u specifičnim indikacijama kada se konzervativnim liječenjem ne ostvari željeni učinak. Kirurško liječenje se koristi i kada se pojave komplikacije inducirane lijekovima kao i kod zastoja rasta u djece. Kirurško liječenje u Crohnoj bolesti je palijativno. Za razliku od oboljelih od ulceroznog kolitisa, mnogo više bolesnika s Crohnovom bolešću zahtijeva kirurško liječenje. Većina bolesnika s Crohnovom bolešću će tijekom života biti operirana ovisno o trajanju i progresiji bolesti. Više od 50% bolesnika s bolešću tankog crijeva će biti operirano unutar 5 godina od dijagnoze bolesti, a više od 70% bolesnika će zahtijevati barem jednu operaciju tijekom života. (5, 6) Bolest nije kirurški izlječiva pa je neke bolesnike potrebno operirati dva ili više puta zbog relapsa bolesti. Kod Crohnove bolesti, za razliku od ulceroznog kolitisa, kirurško liječenje je praćeno visokom stopom recidiva. Kod resekcije tankog crijeva ona iznosi od 50-75% tijekom pet godina. Kod bolesti kolona, bez zahvaćanja tankog crijeva, stopa recidiva nakon učinjene totalne kolektomije i ileostome je znatno manja i iznosi od 10-30%. (8) S obzirom na navedene činjenice, temeljno pravilo kirurškog liječenja Crohnove bolesti je odgađanje operacije dok god se konzervativnim liječenjem uspijevaju ublažiti simptomi i odgoditi komplikacije bolesti. Unatoč opetovanim operacijama, sindrom kratkog crijeva razvija se vrlo rijetko. Vrsta kirurškog zahvata koja će se primijeniti u pojedinog bolesnika ovisi o lokalizaciji bolesti u probavnom traktu, vrsti komplikacije i težini bolesti.

Iako bolešću može biti zahvaćen bilo koji dio probavne cijevi, većina bolesnika ima zahvaćeno tanko crijevo, a manji dio bolesnika debelo crijevo pa će u daljnjem tekstu biti opisani kirurški postupci liječenja Crohnove bolesti na tim lokalizacijama.

Od kirurških zahvata na tankom crijevu koriste se resekcija crijeva s ili bez anastomoze, strikturoplastika, premoštenja (bypass), incizija i drenaža apscesa i ileostomija. Najčešći kirurški zahvati na debelom crijevu su segmentalna resekcija, hemikolektomija, totalna proktokolektomija i kolostomija.

## Indikacije za kirurško liječenje

Kirurško liječenje može se primjenjivati samo kada se pojave komplikacije koje ne odgovaraju na medikamentnu terapiju. Svi zahvati koji se izvode moraju biti u najvećoj mogućoj mjeri usmjereni na očuvanje duljine crijeva. U obzir treba uzeti i mogućnost relapsa bolesti i potrebe za reoperacijom. Indikacije za operaciju su navedene u tablici 3, a neke od njih će biti detaljnije opisane u tekstu koji slijedi.

Tablica 3. Indikacije za kirurško liječenje bolesnika s Crohnovom bolešću. *Prema: Schwartz's principles of surgery (2015.) i Shackelford's surgery of the alimentary tract (2013.)*

- 
- **Neuspjeh medikamentne terapije**
    - perzistentni simptomi unatoč dugotrajnoj kortikosteroidnoj terapiji dulje od 6 mj.
    - rekurentni simptomi unatoč maksimalnoj postignutoj dozi kortikosteroida
    - pogoršanje simptoma ili pojava novih komplikacija uz maksimalne doze lijekova
    - lijekovima inducirane komplikacije (Cushingova bolest, katarakta, glaukom, hipertenzija, aseptična nekroza glave femura, miopatija, fraktura kralješka)
  - **Razvoj komplikacija bolesti**
    - opstrukcija
    - slobodna perforacija
    - apsces (intraabdominalni, pelvični, perinealni)
    - penetrantna bolest
    - komplicirane fistule
    - fisura
    - krvarenje
    - maligna alteracija
  - **Akutni nastup teške bolesti**
    - Crohnov kolitis +/- toksični megakolon
- 

## Preoperativna priprema

Prije samog kirurškog zahvata potrebno je učiniti cjelokupni pregled probavnog trakta kako bi se utvrdila proširenost bolesti kao i eventualne komplikacije. Dijagnostičke pretrage su opisane u poglavlju o dijagnostici bolesti. (2)

Kao i kod pripreme za svaku drugu operaciju potrebno je korigirati elektrolitni disbalans, anemiju i koagulopatiju. Bolesnici s kardiopulmonalnom bolešću moraju biti stabilizirani. Većina bolesnika s Crohnovom bolešću ne zahtijeva preoperativnu parenteralnu prehranu osim u rijetkim slučajevima kada je nutritivski status teže poremećen. (2)

Potreba mehaničkog čišćenja crijeva je dvojbena. Antibiotici širokog spektra daju se preoperativno. Ako postoji potreba za stomom, mjesto formiranja je potrebno preoperativno odrediti. Do sada se smatralo da je prije elektivne operacije doze lijekova potrebno sniziti ili terapiju ukinuti, iako novije studije pokazuju da preoperativna primjena kortikosteroida i antimetabolita nema značajnijeg učinka na perioperativni morbiditet. Metotreksat je potrebno ukinuti najmanje 2 tjedna prije operacije jer usporava cijeljenje rane. (2)

### **Abdominalna incizija**

Odabir i pozicioniranje mjesta incizije je od izuzetne važnosti u bolesnika s Crohnovom bolešću jer će mnogi od njih zahtijevati multiple operacije. Smještaj incizije mora se planirati dugoročno gledano jer će nekim bolesnicima biti formirana stoma. Transverzalne incizije treba izbjegavati kako bi se na to mjesto mogla postaviti stoma ukoliko to bude potrebno u daljnjem tijeku bolesti. Osim toga neki će bolesnici biti podvrgnuti operaciji na nekom drugom segmentu crijeva što će iziskivati drugačiji pristup od inicijalnog što može u kombinaciji s inicijalnom transverzalnom incizijom dovesti do nastanka hernija trbušnog zida. (5) Najčešći pristup je medijana laparotomija, a na tanko crijevo se najčešće pristupa donjom medijanom laparotomijom. (9) Takva incizija najmanje interferira s kasnijom ileostomijom. (10) Dobre rezultate daje i pozicioniranje incizije po Pfannenstielu. Incizija po Pfannenstielu je niska transverzalna incizija. Taj pristup se koristi za operacije na tankom crijevu i u zdjelici, a pomoću retraktora i adekvatnih svjetala se može pristupiti i na gornji abdomen. Tim pristupom se postiže dobar estetski učinak, a postotak postoperativnih hernija je beznačajan. (5)

Tijekom operacije potrebno je napraviti eksploraciju crijeva. Zahvaćeni dio crijeva se prepoznaje po zadebljanju crijevne stijenke, granuliranoj serozi i masnom omotavanju crijeva mezenterijem (engl. fat wrapping). Priraslice između pojedinih dijelova crijeva treba razriješiti pažljivo. (10)

Kirurški zahvati koji se izvode kod Crohnove bolesti mogu se ugrubo podijeliti na resekcijske i neresekcijske. Najznačajniji kirurški zahvati tankog i debelog crijeva navedeni su u tablici 4. U nastavku će biti opisana kirurška tehnika navedenih

zahvata na pojedinom dijelu crijeva otvorenim pristupom, a nakon toga će biti opisan značaj laparoskopske kirurgije u liječenju Crohnove bolesti.

Tablica 4. Najčešći kirurški zahvati u liječenju Crohnove bolesti. *Modificirano prema: Šoša T, Sutlić Ž, Stanec Z, Tonković I. Kirurgija. Zagreb: Naklada Ljevak; 2007. i Štulhofer M. Kirurgija probavnog sustava. Zagreb: Medicinska naklada; 1999.*

<b>RESEKCIJE</b>
<ul style="list-style-type: none"><li>• resekcija jejunuma</li><li>• resekcija ileuma</li><li>• ileocekalna resekcija</li><li>• desna hemikolektomija</li><li>• resekcija transverzalnog kolona</li><li>• resekcija lijevog kolona</li><li>• resekcija sigme</li><li>• subtotalna kolektomija</li><li>• totalna kolektomija</li><li>• proktokolektomija</li></ul>
<b>ENTEROTOMIJE BEZ RESEKCIJE</b>
<ul style="list-style-type: none"><li>• strikturoplastika</li><li>• duodenojejunostomija</li><li>• ileostomija</li><li>• kolostomija</li><li>• premoštenje (bypass) zahvaćenog dijela crijeva</li><li>• prešivanje crijevne fistule</li></ul>
<b>OSTALI ZAHVATI</b>
<ul style="list-style-type: none"><li>• incizija i drenaža apscesa</li><li>• fistulotomija</li></ul>

# Kirurški zahvati na tankom crijevu

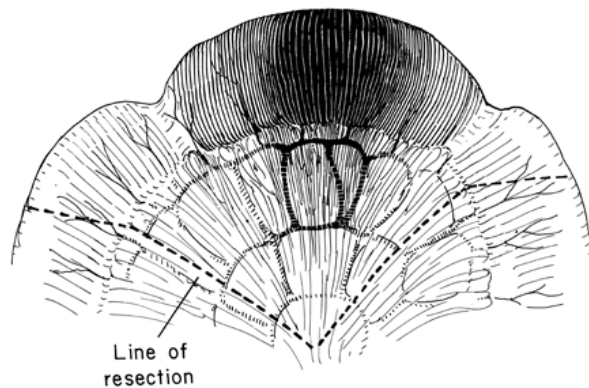
## Resekcija tankog crijeva

Resekcija crijeva je obično najčešći zahvat i zahvat izbora u bolesnika koji se prvi put podvrgavaju kirurškom zahvatu. Prije same operacije nužno je utvrditi lokalizaciju i proširenost upalom zahvaćenog dijela crijeva pa je stoga potrebno učiniti radiološke i endoskopske pretrage cijelog probavnog sustava. Nužna je i preoperativna korekcija metaboličkih deficita (anemije, elektrolita, koagulacije, hidracije), a preporučuje se i prekidanje imunosupresivne terapije 3-4 tjedna prije elektivne operacije. (6)

Bolest se kirurški ne može izliječiti pa je fokus kirurškog zahvata na otklanjanju simptoma uz minimalnu reseciranu dužinu crijeva (engl. bowel-sparing approach). U jednoj randomiziranoj prospektivnoj studiji je uspoređivana razlika u pojavi rekurentne bolesti na anastomozi među bolesnicima kod kojih je resekcijski rub bio 2 cm i onih s 12 cm resekcijskog ruba. Nije bilo značajne razlike između te dvije skupine bolesnika, kako u pojavi rekurentne anastomotske bolesti, tako i klinički rekurentne bolesti. Isto tako stope relapsa bolesti bile su slične u bolesnika u kojih na resekcijskim rubovima nije dokazana Crohnova bolest kao i u onih s prisutnim mikroskopskim značajkama bolesti. Nije bilo razlike među bolesnicima u kojih je korištena end-to-end anastomoza i onih gdje je korištena side-to-side anastomoza učinjena staplerom. (3) Praktični zaključak ovih studija je da je optimalna udaljenost resekcijskog ruba od makroskopskih promjena oko 2 cm iako duž cijelog probavnog sustava postoje mikroskopske promjene, a kontinuitet crijeva se uspostavlja termino-terminalnom anastomozom. Veća udaljenost resekcijskog ruba ne utječe na smanjenje recidiva bolesti, a značajno skraćuje duljinu crijeva što nakon multiplih operacija može dovesti do sindroma kratkog crijeva. Sindrom kratkog crijeva u modernim centrima je jako rijedak. (5) Osim toga bowel-sparing pristup je doveo do učestalijeg korištenja kirurških tehnika liječenja koje ne uključuju resekciju crijeva kao što je strikturoplastika.

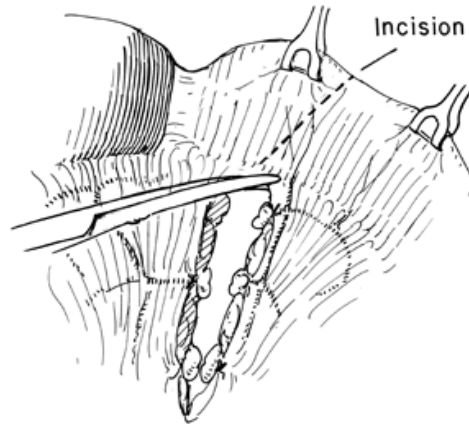
U planiranju opsega resekcije tankog crijeva treba voditi računa o naravi bolesti, proširenosti patološkog procesa kao i o vaskularizaciji preostalog dijela crijeva. Najprije se eksplorira cijela probavna cijev inspekcijom i palpacijom. Nakon što se utvrdi koji i koliki segment tankog crijeva je potrebno resecirati, zahvaćeni dio crijeva

se anteponira u operacijskom polju i odvoji od ostalih organa trbušne šupljine kompresama natopljenim fiziološkom otopinom kako bi se izbjegla kontaminacija peritonealne šupljine crijevnim sadržajem. (10) Ostatak crijeva se reponira u trbušnu šupljinu. Zahvaćeni segment crijeva potrebno je devaskularizirati nakon čega se pripadajući mezenterij klinasto resekira. Zamišljena linija resekcije prikazana je na slici 1.



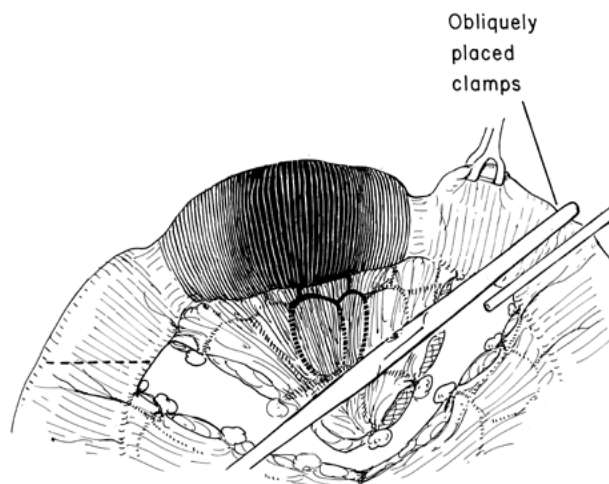
Slika1. Zamišljena linija resekcije zahvaćenog dijela crijeva. *Prema: Zollinger's Atlas of Surgical Operations, 8th Edition*

Najprije se na krvne žile postavljaju ligature, a presijecanje mezenterija se radi postupno, između ligatura. Ako je mezenterij masno infiltriran ili zadebljan, kao što je to slučaj kod Crohnove bolesti, ligaturom se ne smije uhvatiti veći dio mezenterija kako ligatura ne bi skliznula. Ukoliko ligatura sklizne sa prevelikog dijela mezenterija s pripadajućom većom krvnom žilom, može dovesti do krvarenja i stvaranja hematoma između listova mezenterijalnog peritoneuma. Presijecanje mezenterija može se učiniti tako da se list mezenterijalnog peritoneuma oprezno incidira skalpelom ili škarama duž zamišljene linije resekcije kako bi se bolje prikazale krvne žile i olakšalo njihovo ligiranje i presijecanje. Krvne žile se mogu ligirati ligaturama ili klipsama odgovarajuće veličine. Mezenterij između ligiranih krvnih žila može se resekirati škarama ili elektrokauterizacijom kako je prikazano na slici 2.



Slika 2. Presijecanje mezenterija između ligiranih krvnih žila. *Prema: Zollinger's Atlas of Surgical Operations, 8th Edition*

Nakon što su krvne žile ligirane, a pripadajući mezenterij reseciran, dio crijeva predviđen za resekciju se isključuje postavljanjem čvrstih stezaljki. U toj fazi moguće je jasno vidjeti granicu između normalno vaskulariziranog i devaskulariziranog dijela crijeva. Nakon toga se preostali crijevni sadržaj istisne oralno i aboralno od planirane linije resekcije kako bi se smanjila mogućnost kontaminacije peritonealne šupljine. Zatim se oralno i aboralno od planirane resekcijske linije postave atraumatske crijevne stezaljke koje moraju biti postavljene na način da ne kompromitiraju krvne žile mezenterija kako je prikazano na slici 3.



Slika 3. Postavljanje atraumatskih crijevnih stezaljki pri resekciji crijeva. *Prema: Zollinger's Atlas of Surgical Operations, 8th Edition*



Resekcija crijeva izvodi se između dviju postavljenih stezaljki. Disekcija krajeva crijeva ne bi smjela biti veća od 0.5 cm. Može se učiniti skalpelom, škarama ili elektrokoagulatorom. Krvarenje iz resekcijskih ploha kontrolira se elektrokoagulacijom. Izostanak krvarenja iz resekcijske plohe znak je moguće nedovoljne prokrvljenosti resekcijskog ruba, dok je lividna boja resekcijskog ruba alarmantan znak. Ako rubovi reseciranog crijeva ne pokazuju navedene karakteristike, može se kreirati anastomoza. (10)

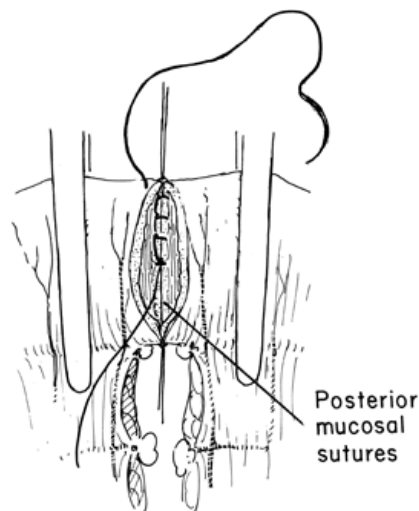
Najčešće se izvode termino-terminalne anastomoze. Termino-lateralne i latero-lateralne anastomoze treba izbjegavati kako bi se izbjegao sindrom slijepe vijuge. Ukoliko postoji nesukladnost veličine između resekcijskih ploha zbog različitog promjera oralnog i aboralnog dijela crijeva, kongruencija se može postići određenim tehnikama šivanja. Na taj način se mogu izbjeći velike razlike u širini lumena crijeva. Inkongruencija se može izbjeći prilikom izvođenja resekcije tanjeg dijela crijeva. Tom tehnikom lumen užeg dijela crijeva se može proširiti postavljanjem resekcijske linije koso u odnosu na uzdužnu os crijeva, a ne okomito kao što je to slučaj kad su promjeri oralnog i aboralnog crijeva jednaki. Početak resekcijske linije na mezenteričnom rubu crijeva nalazi se na uobičajenom mjestu dok se kraj resekcijske linije nalazi distalno u odnosu na početak resekcijske linije na mezenteričnom rubu. Tom tehnikom resekcije dobivamo kosu resekcijsku liniju što rezultira proširenim elipsoidnim otvorom crijeva. Drugi način je da se na dijelu crijeva manjeg promjera učini longitudinalna incizija stijenke na antimezenteričnom rubu kako bi se proširio otvor. (10)

Anastomoza se može kreirati u jednom ili dva sloja. Najprije se postavljaju podržni šavovi ekstramukozno na mezenteričnom i antimezenteričnom rubu reseciranih krajeva crijeva. Promjenom smjera povlačenja podržnih šavova mijenja se položaj crijeva što olakšava šivanje prednje i stražnje šavne linije. Za jednoslojnu i dvoslojnu anastomozu primjenjuje se atraumatski spororesorbirajući konac dok se kod dvoslojne za vanjsku šavnu liniju može upotrijebiti i neresorbirajući konac. Najčešće se koristi konac tenzilne snage 3-0, a igla mora biti atraumatska okrugla presjeka. (10)

Kod jednoslojne tehnike pojedinačni šavovi se postavljaju s razmakom od 3-5 mm i ne smiju biti pod tenzijom kako ne bi nastala ishemija crijeva. Šavovi su seromuskularni tj. prolaze samo kroz serozni i mišićni sloj crijevnog stijenke

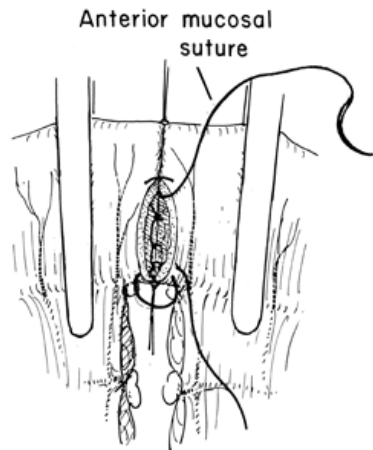
(ekstramukozni). Širina seroznog ruba koji čini anastomozu mora biti najmanje 3 mm. Najprije se šiva prednja šavna linija. Po završetku prednje šavne linije promjenom smjera povlačenja podržnih šavova crijevo se postavlja u položaj za kreiranje stražnje šavne linije. (10)

U šivanju anastomoze može se primijeniti i dvoslojna tehnika. U kliničkoj praksi nije pokazala prednosti pred jednoslojnom šavnom tehnikom. Može se koristiti u odraslih bolesnika jer nema opasnosti za nastanak suženja lumena crijeva. Kod te tehnike prvi se šiva unutarnji sloj koji obuhvaća sva tri sloja stijenke (Albertov šav) i šiva se spororesorbirajućim koncem. Može se šivati pojedinačnim šavovima ili produžnim šavom koji se može prekinuti na polovici šavne linije čvorom ili se nastavlja bez prekida (Schmiedenova tehnika). Najprije se šiva unutarnji sloj stražnje šavne linije kao na slici 4.



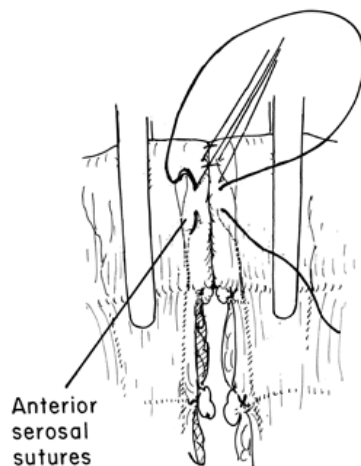
Slika 4. Šivanje unutarnjeg sloja stražnje šavne linije. *Prema: Zollinger's Atlas of Surgical Operations, 8th Edition*

Nakon toga se šiva unutarnji sloj prednje šavne linije kao na slici 5.



Slika 5. Šivanje unutarnjeg sloja prednje šavne linije. *Prema: Zollinger's Atlas of Surgical Operations, 8th Edition*

Vanjski sloj se šiva pojedinačnim šavovima spororesorbirajućim ili neresorbirajućim koncem. Razmak među šavovima također treba biti 3-5 mm. Šivanje vanjske šavne linije prikazano je na slici 6.



Slika 6. Šivanje vanjskog sloja šavne linije. *Prema: Zollinger's Atlas of Surgical Operations, 8th Edition*

Nakon šivanja anastomoze odstrane se stezaljke i kontrolira se čvrstoća šavne linije te se po potrebi postave dodatni pojedinačni šavovi. Potom se sašije mezenterij pri čemu treba biti oprezan kako se ne bi povrijedila neka od mezenteričnih krvnih žila. Oštećenje krvne žile prilikom šivanja mezenterija može dovesti do krvarenja ili ishemije dijela crijevne stijenke. (9,10)

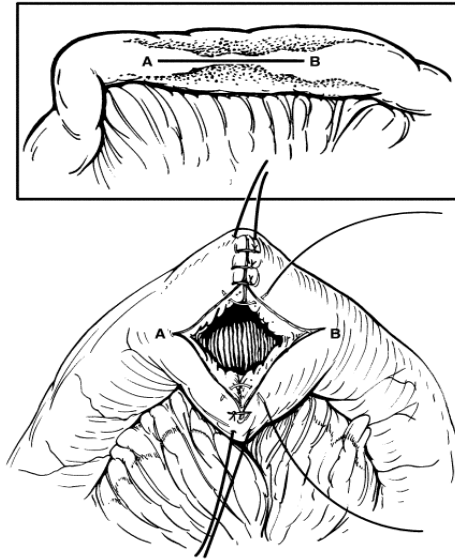
## Strikturoplastika

Strikturoplastika je relativno nova metoda koja je prvi put publicirana 1982. godine.(5,11) Počela se koristiti u liječenju Crohnove bolesti nakon što je otkriveno da pozitivni resekcijski rubovi ne utječu na pojavu recidiva bolesti kao i zbog pojave sindroma kratkog crijeva u bolesnika u kojih je reseciran duži segment. Od tada su brojne studije pokazale da je to efikasna i sigurna metoda bez povećanog broja recidiva bolesti. (5) Strikturoplastika je indicirana kod pojedinačnih ili multiplih fibroznih striktura, prethodne ekstenzivne resekcije tankog crijeva (>100 cm), recidiva bolesti unutar 12 mjeseci s opstrukcijom, sindroma kratkog crijeva, duodenalnih striktura i striktura na prijašnjim anastomozama. Može se raditi samo kod fibroznih striktura dok je u aktivnoj upalnoj strikturi kontraindicirana. Perforacija s ili bez peritonitisa, flegmonozna upala, apsces, fistula, mogućnost šivanja pod tenzijom te smještaj lezije blizu segmenta crijeva kojeg je potrebno resecirati su također kontraindikacije za strikturoplastiku. (5) Iako je strikturoplastika sve izvođeniji zahvat, resekcija još uvijek ima važno mjesto u liječenju Crohnove bolesti. Osim kod navedenih kontraindikacija za strikturoplastiku, resekcija se radi kod septičkih komplikacija, penetrantne bolesti, krvarenja i karcinoma.

Postoji nekoliko metoda strikturoplastike koje se odabiru prvenstveno na temelju duljine zahvaćenog segmenta crijeva. Za striktore kraće od 10 cm se koristi *Heineke-Mikuliczeva tehnika*. Duže striktore od 10 do 15 cm ili više manjih koje su blizu jedna drugoj zahtijevaju *Finneyevu tehniku* strikturoplastike. *Michelassijeva tehnika* se koristi za duže strikturirane segmente crijeva.

*Heineke-Mikuliczeva strikturoplastika* se izvodi na način da se učini longitudinalna enterotomija na antimezenteričnom rubu strikturiranog segmenta kroz sve slojeve crijevnih stijenki. Incizija se mora učiniti duž cijelog strikturiranog segmenta, a krajevi incizije moraju završavati 1-2cm u zdravim dijelovima crijeva kao što je prikazano na gornjem dijelu slike 7. Na incizijskim rubovima se učini hemostaza elektrokoagulacijom. U toj fazi operacije na otvorenom crijevu pregleda se strikturirani dio, a ukoliko postoji sumnja na malignitet mora se učiniti biopsija *ex tempore* na smrznutim rezovima. Može se pregledati postoje li dodatne striktore koje nisu pronađene inspekcijom i palpacijom. To se može učiniti kateterom od 30 F s balonom na kraju. Dva podržna šava se postave na polovici duljine incizije s obje

strane. Povlačenjem podržnih šavova u smjeru transverzalno na liniju enterotomije ona se zatvara transverzalno čime se vretenasto proširuje lumen na mjestu prijašnje strikture. Enterotomijska rana se zatvara pojedinačnim seromuskularnim šavovima spororesorbirajućim materijalom (*Vcryl*). Tehnika strikturoplastike prikazana je na slici 7.



Slika 7. Tehnika strikturoplastike po Heineke-Mikuliczu. *Prema: Zinner (2007). Maignot's Abdominal operations, 11th edition.*

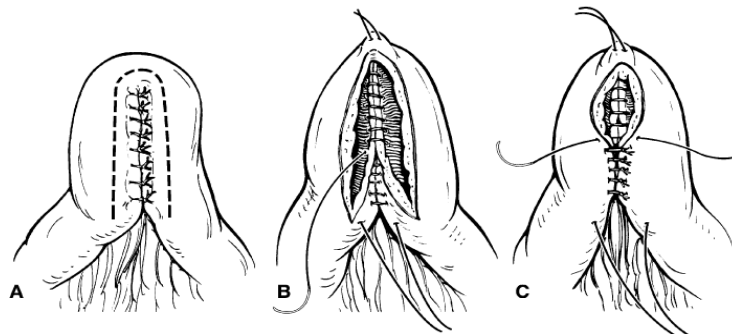
Šavna linija može završiti u jednom sloju ili se može šivati u dva sloja pojedinačnim ili produžnim šavom što ponekad nije moguće zbog uznapredovale fibroze crijeva. (11) Na kraju treba provjeriti čvrstoću šavne linije. Trbušna šupljina se ispire fiziološkom otopinom prije zatvaranja. Varijacije opisane tehnike su opisane u nastavku. (5)

*Juddova strikturoplastika* se koristi kad je stijenka crijeva na strikturiranom segmentu perforirana ili oštećena na neki drugi način. Perforirani dio stijenke eliptično se ekscidira u sklopu uzdužne enterotomije crijeva nakon čega slijedi transverzalno zatvaranje. (5)

Kod *Moskel-Walske-Neumayerove strikturoplastike* radi se enterotomija u obliku slova Y. Ta tehnika se koristi kad se strikturoplastika radi na segmentu crijeva na kojem postoji razlika u promjeru kao npr. kod prestenotičke dilatacije. (5)

Za dulje strikture koriste se tehnike strikturoplastike u kojima upotrebljavamo latero-lateralne (engl. side-to-side) anastomoze.

*Finneyeva strikturoplastika* je funkcionalno kratka latero-lateralna anastomoza. (5,11) Izvodi se longitudinalnom enterotomijom na antimezenteričnom rubu crijeva. Incizija se mora produžiti 3-4 cm u zdravo sa svake strane strikture. Hemostaza se kontrolira elektrokoagulacijom. Postave se tri podržna šava. Dva na krajevima incizije, a jedan na polovici udaljenosti između njih na stijenci crijeva koja će činiti prednju šavnu liniju. Povlačenjem podržnih šavova pozicioniranih na krajevima incizije u suprotnom smjeru od podržnog šava na stijenci crijeva koja će činiti prednju šavnu liniju dobivamo latero-lateralnu anastomozu s crijevom savijenim u obliku slova U. Nakon toga se najprije šiva vanjski sloj stražnje šavne linije postavljanjem pojedinačnih seromuskularnih šavova među unutarnjim krakovima stijenke presavijenog crijeva kao na slici 8-A. Potom se, počevši od vrha stražnje šavne linije, postavi produžni šav kroz sve slojeve stijenke (slika 8-B) i nastavi na prednju šavnu liniju (slika 8-C). Tako dobijemo unutarnji sloj stražnje i prednje šavne linije. Vanjski sloj prednje šavne linije završava se redom pojedinačnih seromuskularnih (Lambertovih) šavova. (2) Šiva se *Vicrylom* koristeći pojedinačni ili produžni šav. Tehnika strikturoplastike po Finneyu je prikazana na slici 8. (3)

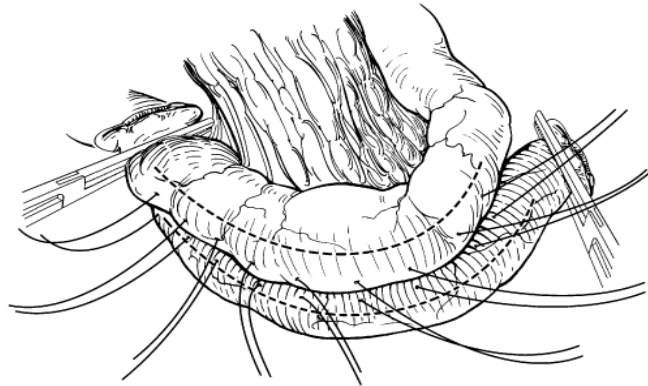


Slika 8. Tehnika strikturoplastike po Finneyu. A- vanjski sloj stražnje šavne linije i enterotomija B- unutarnji sloj stražnje šavne linije C- unutarnji sloj prednje šavne linije *Prema: Zinner (2007). Maignot's Abdominal operations, 11th edition.*

Razmak između segmenata crijeva liječenih bilo Heineke-Mikuliczevom bilo Finneyevom tehnikom mora biti najmanje 5 cm kako ne bi došlo do stvaranja kvrgavog i rigidnog segmenta.

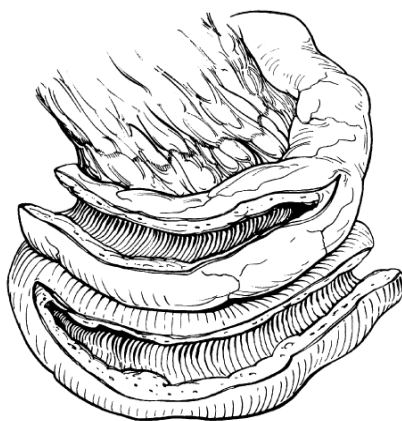*Jaboulayeva* strikturoplastika slična je Finneyevoj tehnici. Kod Jaboulayeve strikturoplastike učine se dvije enterotomije sa svake strane strikturiranog segmenta crijeva s ostavljenim većim dijelom strikture neotvorenim. Postave se podržni šavovi i formira crijevo u obliku slova U. Najprije se šiva stražnja šavna linija, potom prednja šavna linija čime dobivamo latero-lateralnu enterostomu. Strikturirani segment crijeva je i dalje prisutan, ali ga većina crijevnog sadržaja zaobilazi. (5)

*Michelassijeva* latero-lateralna izoperistaltička strikturoplastika počinje poprečnim rezom crijeva i mezenetrija. Rez počinje na sredini zahvaćenog dijela crijeva između pozicioniranih atraumatskih stezaljki. Potom se proksimalna vijuga preklopi preko distalne i sašije stražnja šavna linija kako je prikazano na slici 9.



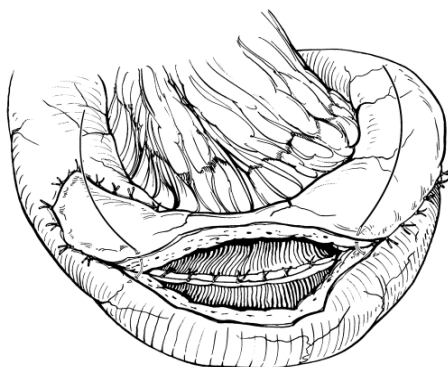
Slika 9. Tehnika latero-lateralne izoperistaltičke strikturoplastike po Michelassiju- šivanje stražnje šavne linije. Prema: Zinner (2007). *Maignot's Abdominal operations, 11th edition.*

Učine se enterotomije na antimezenteričnoj strani duž zahvaćenog segmenta na obje vijuge kao na slici 10, a krajevi crijeva se iskroje kako ne bi došlo do preklapanja crijeva ili stvaranja slijepih džepova.



Slika 10. Tehnika latero-lateralne izoperistaltičke strikturoplastike po Michelassiju- uzdužne enterotomije crijeva. *Prema: Zinner (2007). Maignot's Abdominal operations, 11th edition.*

Zatim se sašije prednja šavna linija. Time se dobiva longitudinalna enterostoma kao na slici 11. (2,3,5)



Slika 11. Tehnika latero-lateralne izoperistaltičke strikturoplastike po Michelassiju- prednja šavna linija. *Prema: Zinner (2007). Maignot's Abdominal operations, 11th edition.*

## Ileostoma

Enterostoma je kirurški kreiran otvor lumena tankog crijeva na trbušnoj stijenci. Ako se stoma kreira u području jejunuma naziva se jejunostomom, a u području ileuma ileostomom. Jejunostomija je tip enterostomije koji se primjenjuje za parenteralnu prehranu, a ileostomija za evakuaciju sadržaja tankog crijeva. Ileostomija je indicirana u bolesnika u kojih opće stanje ne dopušta opsežniji kirurški zahvat, nakon perforacije crijeva i u bolesnika u kojih je učinjena proktokolektomija. (10) Svi pacijenti s Crohnovom bolešću koji podliježu operaciji trebaju se unaprijed upozoriti da postoji mogućnost da će se crijevo morati izvesti na stomu. Kad se planira



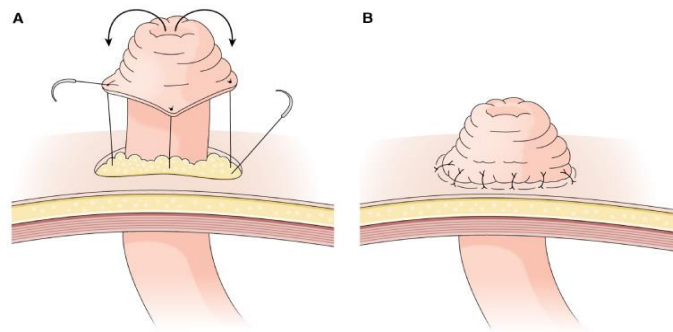
elektivna ileostomija potrebno je prije same operacije odrediti podobno mjesto za stomu i prema tome planirati mjesto reza trbušne stijenke za pristup na određeni dio probavne cijevi. (5) Stoma se može postaviti iznad ili ispod razine umbilikusa, a površina mora biti glatka s širokim rubom oko stome kako bi se ona mogla adekvatno održavati. Treba izbjegavati postavljanje stome u razini pojasa kako bi bolesnik mogao normalno ustati i sjesti. Pravila za postavljanje stome navedena su u tablici 5. Stoma može biti terminalna (engl. end stoma) ili lateralna (engl. loop stoma).

*Tablica 5. Pravila za postavljanje stome. Modificirano prema: Šoša T, Sutlić Ž, Stanec Z, Tonković I. Kirurgija. Zagreb: Naklada Ljevak; 2007.*

- 
1. mjesto mora biti dobro vidljivo bolesniku
  2. okolna koža mora biti barem 5 cm bez ožiljka, incizije, pupka i sl.
  3. stoma mora biti udaljena od koštanih izbočina, ožiljaka i udubljenja kože
  4. stomu je dobro postaviti kroz m. rectus abdominis
  5. mjesto stome je najbolje formirati infraumbilikalno na izbočenju masnog tkiva trbuha
- 

### **Klasična ileostoma po Brooku**

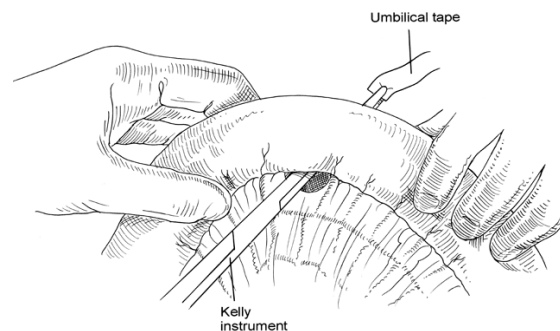
Klasična terminalna ileostoma se kreira tehnikom po Brooku. Ileum se resekira oko 20 cm oralno od ileocekalne valvule ovisno o vaskularizaciji. Terminalni segment reseciranog ileuma se izravna kratkim incizijama pripadajućeg mezenterija te se prije definitivnog kreiranja ileostome provjeri vitalnost crijeva. Stoma se izvodi na trbušnu stijenkicu oko 3 cm desno i 5-6 cm ispod umbilikusa kroz m. rectus abdominis. Najprije se ekscidira disk kože s potkožnim tkivom promjera 2.5-3 cm. Prednji i stražnji list vagine m. rectusa se križno incidiraju, dok se mišićne snopove odvoji uzdužno s dva prsta pazeći pritom da se ne ošteti donja epigastrična arterija koja prolazi središtem mišića. Kroz formirani otvor na prednjoj trbušnoj stijenci se izvuče resecirani ileum 3-3.5 cm iznad razine kože. Stijenka crijeva se sporesorbirajućim koncem šiva za parijetalni peritoneum i stražnju vaginu rektusa. Dio ileuma iznad razine trbušne stijenke se evertira pomoću 4 šava koji su pričvršćeni uz rub kože (slika 12-A) tako da je konačna visina prominirajućeg dijela stome oko 1.5 cm (slika 12-B). Prominirajući dio je bitan za provođenje njege i zaštite stome. (10)



Slika12. Kreiranje terminalne ileostome. A- everzija stijenke ileuma B- formirana ileostoma. Prema: Zinner (2007). *Maignot's Abdominal operations, 11th edition.*

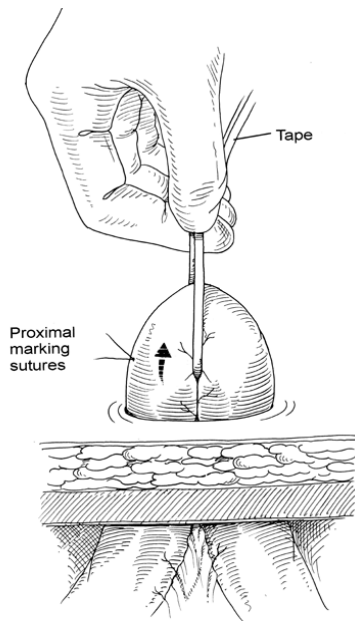
### Lateralna ileostoma

Lateralna ileostoma se kreira kada je potrebno zaštititi aboralno kreiranu anastomozu ili nakon perforacije crijeva. Oralni krak crijeva izvučenog na stomu služi za derivaciju crijevnog sadržaja. Otvor na prednjoj trbušnoj stijenci kreira se kao i kod terminalne ileostome. Potom se odabere dio ileuma tridesetak centimetara oralno od ilocekalne valvule s adekvatnom mobilnošću kako bi se petlja mogla izvući kroz trbušnu stijenk u bez tenzije. Kelijem se napravi otvor u mezenteriju neposredno uz mezenterični rub crijeva pazeći da se ne ošteti mezenterijalna krvna žila kako je prikazano na slici 13.



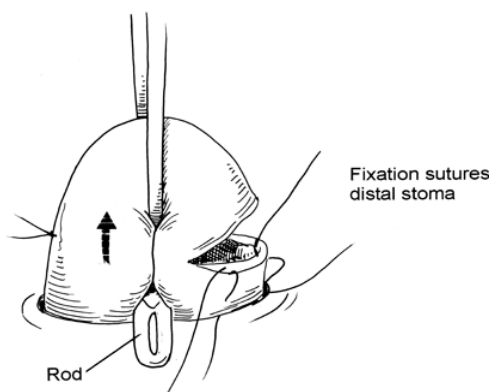
Slika13. Tehnika zaomčavanja crijeva gumenom vrpcom. Prema: *Zollinger's Atlas of Surgical Operations, 8th Edition*

Crijevo se zaomči kroz mezenterijalni otvor pomoću gumene vrpce te se izvuče kroz priređeni otvor na trbušnoj stijenci (slika 14).



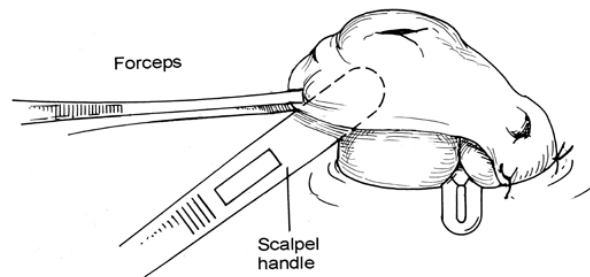
Slika 14. Izvlačenje ileuma na trbušnu stijenku. *Prema: Zollinger's Atlas of Surgical Operations, 8th Edition*

Na mjesto gumene vrpce postavi se plastični štapić kako bi se izvučenu krajevi crijeva učvrstili iznad razine kože. Plastični štapić se odstranjuje 14 dana nakon operacije. Dovodna vijuga orijentira se u otvoru na trbušnoj stijenci kranijalno u odnosu na odvodnu, tj. na 12 sati. Stijenka crijeva se poprečno incidira do manje od polovice cirkumferencije kako je prikazano na slici 15. Učini se hemostaza na reznoj plohi elektrokoagulacijom.



Slika15. Postavljanje plastičnog štapića za lateralnu ileostomu. *Prema: Zollinger's Atlas of Surgical Operations, 8th Edition*

Stijenka crijeva na mjestu incizije sada se evertira i prišije za kožu koja čini rub otvora na trbušnoj stijenci (slika 16).



Slika16. Formiranje lateralne ileostome everzijom stijenke crijeva. *Prema: Zollinger's Atlas of Surgical Operations, 8th Edition*

Nakon kreiranja stome prati se vijabilnost crijeva . Nakon što pacijent počne s oralnim unosom hrane potrebno je pažljivo pratiti balans tekućine i elektrolita osobito kada se dobije više od 2l sadržaja na stomu. Stoma se zatvara kada opće stanje bolesnika bude zadovoljavajuće. (9)

## **Premoštenje**

Premoštenje (engl. bypass) rijetko je indicirano u Crohnovoj bolesti i koristi se uglavnom kada je zahvaćen duodenum. Tada se rade uglavnom gastrojejunostoma ili duodenojejunostoma. (10)

Gastrojejunostoma se formira na najnižoj točki velike krivine želuca. Najčešće se radi donja izoperistaltička gastrojejunostoma i kreira se antekolično ili retrokolično. Najprije se devaskularizira dio velike krivine želuca presijecanjem gastrokoličnog ligamenta. Jejunalna vijuga se fiksira za stijenku želuca pojedinačnim seromuskularnim šavovima u duljini od 8 cm. Lumen želuca i jejunuma se otvore paralelno s šavnom linijom te se učini hemostaza elektrokoagulacijom. Unutarnji sloj šavne linije šiva se produžnim šavom kroz sve slojeve stijenke. Potom se kreira unutarnji sloj prednje šavne linije, a nakon toga vanjski sloj seromuskularnim šavovima. Anastomoza se može kreirati i GIA mehaničkim šivačem. Na kraju se 10-15 cm ispod gastrojejunalne anastomoze kreira latero-lateralna enteroenteralna

anastomoza kako ne bi došlo do sindroma slijepe vijuge. Anastomoza se može kreirati šavovima ili GIA mehaničkim šivačem. (10)

## **Fistula**

Fistule se javljaju u 35% bolesnika s Crohnovom bolešću, a 20% fistula je perianalno. Najčešće nastaju u bolesnika s penetrantnim oblikom bolesti. Fistule mogu nastati između različitih dijelova crijeva ili crijeva i drugih trbušnih organa na mjestima gdje su inflamirani dijelovi u bliskom kontaktu. Transmuralna upala je preduvjet za nastanak fistule, dok aboralna stenoza ili striktura crijeva može pospješiti nastanak fistule ili njeno usporeno cijeljenje. Fistule koje uključuju tanko crijevo mogu biti enteroenteralne, enterokolične, enteroureterične, enterovezikalne, enterovaginalne i enterokutane.(4,5)

Jednostavne *enteroenteralne* fistule koje premošćuju kratak segment crijeva i otkrivene su slučajno radiološki ili prilikom eksploracije abdomena nije potrebno kirurški liječiti. Ako je fistulom premošten dugi segment crijeva i ako postoje simptomi, potrebno je kirurško liječenje. Fistule kratkog segmenta koje su u blizini resekiraju se *en bloc*. Fistule dugog segmenta u kojima bi se *en bloc* resekcijom odstranio predugi segment crijeva zahtijevaju odvajanje fistulirajućih vijuga, resekciju mjesta fistule i primarnu uspostavu kontinuiteta crijeva. Većina *ileocekalnih* fistula se klinički manifestiraju i liječe kao i enteroenteralne. (5)

*Ileosigmoidne* fistule se nalaze u 16-26% bolesnika s unutarnjim fistulama. Sigmoid u ovom obliku bolesti najčešće nije primarno zahvaćen već upala napreduje od inflamiranog ileuma. Najčešće su asimptomatske, ali se mogu manifestirati i bolovima u truhu, proljevom i malapsorpcijom. Mogu se liječiti bez resekcije, a kolon se nakon debridmana može primarno zatvoriti. Resekcija sigmoidnog kolona se može učiniti kad je bolešću zahvaćen i sam kolon ili kada kolon nije tehnički moguće primarno zatvoriti. Ako je potrebna resekcija, sigmoid je moguće primarno anastomozirati. Bolesnici koji su dugo na kortikosteroidnoj terapiji ili kod kojih je upala proširena ponekad zahtijevaju kreiranje privremene stome s proksimalnom odvodnjom crijevnog sadržaja. (5)

*Enteroureteralna i enterovezikalna* fistula nalazi se u 1-8% bolesnika s Crohnovom bolešću. Najčešće nastaju zbog bolesti lokalizirane u ileumu, kolonu i rektumu ili

nakon dehiscencije anastomoze nakon prethodne operacije. Manifestiraju se dizurijom, urgencijom, polakisurijom, pneumaturijom, fekalurijom i suprapubičnim bolovima. Kronična ili rekurentna infekcija urinarnog ili urogenitalnog trakta dovodi do povišene temperature i hematurije. Fistule se rijetko zatvaraju spontano pa je potrebno kirurško liječenje. Prvi korak u kirurškom liječenju je odvajanje vijuge crijeva i dijela urinarnog trakta koji čini fistulu. Fistulirajući dio crijeva se resecira, a na stijenci mjehura se učini debridman i primarno zatvori. Mokraćni mjehur se postoperativno drenira Folejevom kateterom.(4,5)

*Rektovaginalne* fistule su česte u bolesnika s Crohnovom bolešću. Čine 9% od ukupnog broja bolesnika s fistulom. Enterovaginalne, enterosalpingealne i enterouterine fistule su rjeđe. *Enterovaginalne* fistule se manifestiraju se smrdljivim vaginalnim iscjetkom i prolaskom plinova iz crijeva kroz vaginu. *Enterosalpingealne* i *enterouterine* fistule se manifestiraju nespecifičnim simptomima pa se često otkrivaju tek prilikom eksploracije abdomena. Kirurški se najprije razdvoji fistulozno mjesto, a zahvaćeni dio crijeva se resecira. Učini se debridman ostalih zahvaćenih organa reproduktivnog sustava i defekt se primarno zatvori kako bi se očuvala njegova funkcija osobito u žena generativne dobi.(3,4,5)

Većina *enterokutanih* fistula nastaje postoperativno na laparotomijskom ožiljku često kao posljedica dehiscencije anastomoze i curenja crijevnog sadržaja. Fistula nastaje i kao posljedica penetrantne bolesti na oboljelom segmentu, ali su takvi slučajevi rjeđi. Ovisno o zahvaćenosti fistulirajućeg dijela crijeva bolešću razlikovati će se i pristup liječenju. Fistula koja nije nastala na zahvaćenom segmentu i ponaša se kao duga low-output fistula ima veliku vjerojatnost spontanog zatvaranja bez kirurškog liječenja uz totalnu parenteralnu prehranu. Kratke high-output fistule češće zahtijevaju kirurško liječenje. Spontane fistule koje nastaju u penetrantnoj bolesti se izuzetno rijetko zatvaraju spontano. Sam tijek operacije je sličan kao i u prethodno navedenim tipovima fistula.(3,5)

## **Apsces**

U bolesnika s Crohnovom bolešću pojava apscesa je česta i pojavljuje se u 10-30% bolesnika u nekom stadiju bolesti. Apsces može biti posljedica loše kreirane anastomoze, penetrantne bolesti ili kao međustadij u formiranju fistule. Simptomi su najčešće oskudni ili izostaju jer se apscesne mase najčešće zadrže između vijuga

crijeva ili listova mezenterija, u retroperitoneumu, zdjelici ili se ograniče omentumom. Simptomi također mogu biti umanjeni terapijom koju bolesnici primaju kao što su kortikosteroidi i imunomodulatori. Ako su simptomi prisutni mogu varirati od povišene tjelesne temperature i abdominalnih bolova do simptoma opstrukcije i ileusa. U prošlosti apsces se liječio isključivo operativno. Apsces se drenira, a segment crijeva se resekira u drugoj fazi. Danas se apsces može perkutano drenirati pod kontrolom ultrazvuka uz standardnu terapiju za aktivnu bolest, sistemske antibiotike i adekvatnu nutritivnu potporu. Ako apscesna šupljina kolabira i ako je bolest pod kontrolom, daljnja terapija nije potrebna. Ako je kirurško liječenje potrebno unatoč perkutanoj drenaži onda operativni zahvat može biti manjeg opsega, sačuva se veća duljina crijeva, a kontinuitet crijeva se može primarno uspostaviti bez kreiranja stome. (5)

### **Perforacija**

Slobodna perforacija crijeva u bolesnika s Crohnovom bolešću je rijetka jer transmuralna upala dovodi do stvaranja adhezija među crijevima što sprječava daljnje izlivanje crijevnog sadržaja te najčešće nastaju apsces ili fistula. Najčešće nastaje kao posljedica toksičnog kolitisa, distalne opstrukcije, karcinoma ili nakon endoskopije ili kirurškog zahvata. Manifestira se pogoršanjem postojećih simptoma i razvojem akutnog abdomena, a klinička slika može biti ublažena djelovanjem kortikosteroida i imunomodulatora. Na rendgenogramu se vidi srp zraka pod dijafragmom, a u slučaju atipične kliničke slike i rendgenograma može se učiniti i CT abdomena. Slobodna perforacija zahtijeva hitno kirurško liječenje. Preoperativno pacijent treba primiti parenteralno antibiotike širokog spektra i kortikosteroide. Potrebno je odrediti mjesto stome. Najčešće je moguće učiniti debridman i primarno zatvoriti mjesto gastroduodenalne perforacije ili resekciju s anastomozom nakon jejunoilealne perforacije. Ako stanje pacijenta nije zadovoljavajuće može se učiniti terminalna stoma ili loop stoma s proksimalnom derivacijom crijevnog sadržaja. (3,4,5,10)

## Kirurški zahvati na debelom crijevu

U većine bolesnika zahvaćeni su i tanko i debelo crijevo, a u dijela bolesnika zahvaćeno je samo debelo crijevo. Komplikacije na debelom crijevu su: crijevna opstrukcija, fistule, stvaranje apscesa, jako krvarenje iz probavnog sustava, toksični megakolon, perforacija i peritonitis. Najčešća komplikacija koja dovodi do operacije je crijevna opstrukcija. Medikamentno liječenje je metoda izbora u liječenju Crohnove bolesti, ali neke bolesnike je unatoč tome potrebno operirati. Oko 80% bolesnika s Crohnovom bolešću debelog crijeva će biti podvrgnuto kirurškom liječenju u tijeku njihove bolesti. Odabir primjerene operacije ovisi o: lokalizaciji i proširenosti bolesti, prijašnjim resekcijama, zahvaćenosti rektuma, zahvaćenosti anusa i perineuma, dobi bolesnika kao i bolesnikovom prihvaćanju ili odbijanju trajne ileostome. (5,11) Primarni cilj je očuvati kontinuitet debelog crijeva. (5)

Crohnov kolitis je često segmentalan i u tom slučaju nastoji se očuvati rektum pa se u tih bolesnika najčešće radi segmentalna resekcija kolona. (3) Na seriji bolesnika sa segmentalnom distribucijom bolesti je dokazano da se kontinuitet crijeva može dugoročno održati segmentalnom resekcijom kolona. Na temelju tog zapažanja segmentalna resekcija bi se trebala uvijek prva razmotriti. (5) Kada je bolešću zahvaćen cekum, gotovo uvijek patološke promjene nalazimo i u terminalnom ileumu. U ovom slučaju resekcija mora obuhvaćati terminalni ileum i zahvaćeni cekum, a kontinuitet crijeva se uspostavlja između ostatnog terminalnog ileuma i proksimalnog dijela ascendentnog kolona. Relaps bolesti na mjestu anastomoze je čest, ali radikalnija operacija prema dijelu autora ne smanjuje učestalost relapsa u distalnijim dijelovima crijeva. (2) Ipak pojedini autori pri toj lokalizaciji bolesti predlažu desnu hemikolektomiju. (10) Zahvaćanje većih dijelova ascendentnog kolona je manje često od ileocekalne lokalizacije bolesti. (2) Desni kolon je češće zahvaćen od lijevog kolona, dok kod ulceroznog kolitisa bolest češće zahvaća lijevi kolon i to kontinuirano. Kad je bolešću zahvaćen desni kolon obično je zahvaćen i ileum što dovodi do opstruktivnih simptoma. Oko 90% bolesnika s tom lokalizacijom bolesti će biti operirano. (11) Najčešće korišten zahvat u bolesnika s ovom lokalizacijom bolesti je desna hemikolektomija s ileotransverzalnom anastomozom. Zbog blizine kreirane anastomoze duodenumu i opasnosti od rekurentne bolesti i nastanka fistule, prilikom



operacije se kao interpozitum koristi omentum. (2) Ako je zahvaćen transverzalni kolon ili fleksura lijenalis, a ileum i rektum nisu zahvaćeni, može se učiniti segmentalna resekcija kolona. Lijevi kolon je zahvaćen češće u starijih bolesnika, a kirurško liječenje zahtijeva oko 50% bolesnika. Kod Crohnove bolesti lijevog kolona, radi se lijeva hemikolektomija ili totalna kolektomija s ileorektalnom anastomozom. (10) Ako sigmoid nije zahvaćen moguće je učiniti subtotalnu kolektomiju s ileosigmoidnom anastomozom. (11) U 20% bolesnika javlja se ekstenzivni kolitis s očuvanim rektumom. U tom slučaju je potrebno preoperativno endoskopski pregledati rektum kako bi se isključila aktivna bolest. U tih bolesnika indicirana je totalna kolektomija s ileorektalnom anastomozom. 50% takvih bolesnika će naknadno zahtijevati proktolektomiju s trajnom ileostomom zbog rekurentne bolesti rektuma. (2) U bolesnika s zahvaćenim sigmoidnim kolonom zahvaćeni dio se može segmentalno resekirati uz uspostavu kontinuiteta tarminoterminalnom anastomozom. Zahvaćanje rektuma u Crohnovoj bolesti nije uobičajeno. Kirurški se liječi proktolektomijom s trajnom kolostomom. Abdominoperinealna resekcija sa sigmoidnom kolostomom je pokazala veću učestalost stomalnih komplikacija i pojave rekurentne bolesti u proksimalnijim dijelovima crijeva stoga se češće kod te lokalizacije bolesti radi totalna proktokolektomija s ileostomom. U bolesnika u kojih je prethodno resecirani ileum postoji mogućnost razvoja high-output ileostome pa je uputno izvesti proktolektomiju s trajnom kolostomom kako bi se sačuvala apsorpcijska funkcija debelog crijeva. (2) Rijetko je potrebno učiniti totalnu proktokolektomiju s ileostomom kao prvu operaciju u bolesnika u kojih je zahvaćen cijeli kolon. (10) U 50-60% bolesnika u kojih je učinjena segmentalna resekcija, subtotalna ili totalna kolektomija s ileorektalnom anastomozom će se pojaviti recidiv bolesti te će trebati učiniti totalnu proktokolektomiju s ileostomom po Brooku.

Operacije u bolesnika s Crohnovom bolešću mogu biti hitne ili elektivne. Hitna operacija je indicirana kod toksičnog megakolona, fulminantnog kolitisa, nekontroliranog krvarenja, ileusa zbog strikture te rijetko kod karcinoma kolona. Kod toksičnog megakolona i fulminantnog kolitisa operacija je indicirana nakon neuspjeha agresivne medikamentne terapije. U tom slučaju radi se totalna kolektomija s ileostomom. Može se učiniti naknadna proktolektomija ukoliko je zahvaćen rektum. Ako rektum nije zahvaćen nakon oporavka bolesnika uspostavlja se ileorektalna anastomoza. U većine bolesnika operacija je ipak elektivna. Elektivne operacije se

izvode kod vanjskih i unutarnjih fistula koje ne reagiraju na konzervativno liječenje, strikture kolona, intraabdominalnih apscesa, perinealnih manifestacija bolesti, karcinoma kolona i teških ekstraintestinalnih manifestacija bolesti. (10) Izolirane strikture kolona mogu se liječiti segmentalnom resekcijom kolona. Kod displazije i karcinoma kolona indicirana je proktokolektomija s ileostomijom. Ileoanalna anastomoza s formiranjem poucha nije indicirana jer je povećan rizik za recidiv bolesti na mjestu anastomoze kao i pojave komplikacija kao što su fistula, apsces, striktura i disfunkcija poucha. (3)

Incizija trbušne stijenke mora uvijek biti postavljena u medijalnoj liniji zbog potencijalne kasnije ileostomije, a iz istog razloga se sve češće koristi laparoskopija.

Resekcije debelog crijeva mogu biti tipične ili atipične (segmentalne). Kod tipičnih resekcija podvezuju se krvne žile na ishodištima te se resecira dio crijeva koji opskrbljuju i pripadajući mezokolon s limfnom drenažom. Tipične resekcije se primjenjuju kod proširene bolesti ili kod malignoma kao jedne od komplikacija. Kod atipičnih resekcija odstranjuje se samo odgovarajući dio crijeva, a rade se kada je zahvaćen samo manji segment crijeva. (6) U daljnjem tekstu će biti opisani kirurški zahvati koji se primjenjuju u liječenju Crohnove bolesti debelog crijeva.

### **Segmentalna resekcija kolona**

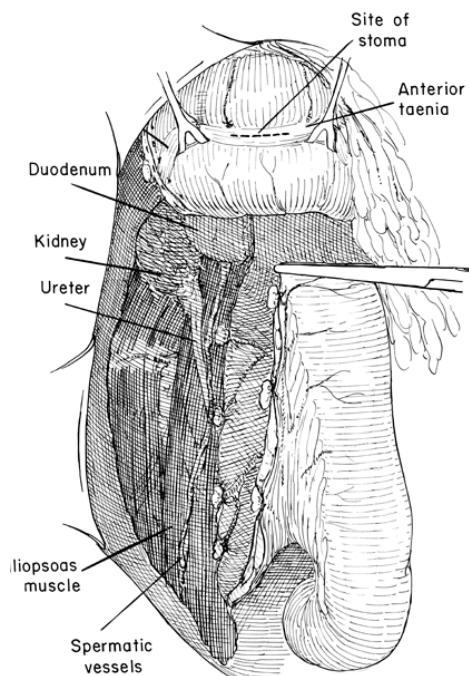
Segmentalna resekcija kolona je prvi zahvat kojim počinje liječenje segmentalne Crohnove bolesti. Pristupa se medijanom incizijom. Udaljenost resekcijskog ruba od zahvaćenog dijela crijeva može biti oko 2 cm. Resekcija kolona počinje presijecanjem vaskularne arkade koju čine odgovarajuća arterija i vena. One teku paralelno oko 3 mm od mezenteričnog ruba u duplikaturi mezokolona. Ligatura vaskularne arkade mora se učiniti između dva vaskularna ramusa koji teku okomito prema mezenteričnom rubu crijeva. Potom se krajeve crijeva okludira atraumatskom crijevnom stezaljkom kako bi se izbjegla kontaminacija peritonealne šupljine crijevnim sadržajem. Stezaljke moraju biti udaljene 8-10 mm od resekcijske linije, a njima mora biti uhvaćena samo stijenka crijeva kako se ne bi kompromitirale žile mezokolona. Stijenka crijeva presijeca se okomito na uzdužnu os crijeva. Iznimno resekcijska linija može biti položena do kuta od 45° u odnosu na okomitu liniju resekcije kako bi se očuvala vaskularizacija antimezenteričnog dijela stijenke. Devaskularizirani i

disecirani rub crijeva ne smije biti širi od 3-5 mm. Pri kreiranju anastomoze ponekad mogu smetati epiploični apendiksi te ih je potrebno ligirati i resecirati na način da se ne ošteti vaskularizacija ostalog dijela crijeva. Nakon resekcije potrebno je uspostaviti kontinuitet crijeva. Anastomoza bi u pravilu trebala biti uspostavljena na mobilnom dijelu crijeva zbog postojanja serozne ovojnice. Resekcijske površine koje ulaze u anastomozu moraju biti dobro vaskularizirane i vitalne. Ne smije se šivati pod napetošću. Prema načinu uspostavljanja kontinuiteta razlikujemo četiri tipa anastomoza: *terminoterminalni*, *terminolateralni*, *lateroterminalni*, *laterolateralni*. (10)

*Terminoterminalna anastomoza* je najčešći i najbolji tip anastomoze jer je opasnost za dehiscenciju manja i ne dovodi do formiranja slijepog džepa. (5) Ukoliko postoji inkongruentnost u širini lumena oralnog i aboralnog dijela crijeva ona se u najvećem broju slučajeva može korigirati. Kosim postavljanjem resekcijske linije na užem dijelu crijeva dobivamo željenu dužinu cirkumferencije resekcijskog ruba. Kao što je ranije navedeno ta resekcijska linija ne smije biti ukošena više od 45° u odnosu na okomicu. Na dijelu crijeva s širim lumenom se može dio cirkumferencije crijeva sašiti tako da formiramo resekcijsku plohu u obliku reketa. Na taj način suvišan dio ruba crijeva međusobno sašijemo čime dobijemo lumen odgovarajuće širine od ostatka ruba crijeva. Inkongruencija se može korigirati i na užem dijelu crijeva zasijecanjem antimezenteričnog ruba duž uzdužne osi crijeva čime povećavamo dužinu cirkumferencije ruba koji ulazi u anastomozu. Plikacija je postupak u kojem se šavovi na širem dijelu crijeva postavljaju u većim razmacima od onih na užem dijelu crijeva.

Tehnikom šivanja u jednom sloju nastojimo održati adekvatnu širinu lumena crijeva. Anastomoza se šiva atraumatskim i spororesorbirajućim materijalom ( *Dexon*, *Vicryl* 3-0) pojedinačnim šavovima. Najprije se postave dva šava, jedan na mezenterijalnom, a drugi na antimezenterijalnom rubu crijeva. To su seromuskularni šavovi koji se postavljaju 4 mm od seromuskularne granice. Šav na mezenteričnom rubu se pritegne pri čemu treba biti oprezan jer je stijenka kolona podložna kidanju što dovodi do popuštanja anastomoze. Šav na antimezenterijalnom rubu ostaje privremeno nepritegnut. Stražnja šavna linija anastomoze formira se postavljanjem pojedinačnih seromuskularnih šavova na međusobnom razmaku od 2-4 mm. Rub seroze koji ulazi u sastav anastomoze mora biti oko 4 mm. Nakon što se postave šavovi stražnje šavne linije, pritegne se i šav na antimezenterijalnom rubu crijeva. Prednja šavna linija šiva se na jednak način kao i stražnja. (10)

*Terminolateralna anastomoza* se radi samo kada nije moguće kreirati terminoterminalnu anastomozu. Obično se primjenjuje nakon desne hemikolektomije kada se radi ileotransverzostomija. U tom slučaju resekcijska ploha na kolonu se slijepo zatvori, a u području tenije libere se kreira anastomoza 2 cm aboralno od slijepo zatvorenog kraja crijeva kao na slici 17. Najprije se resekcijski rub ileuma dovede u kontakt s donjim rubom tenije libere te se šiva stražnja šavna linija pojedinačnim šavovima. Potom se u području tenije učini rez u dužini koja odgovara širini lumena ileuma (oko 4 cm) kako bi se otvorio lumen kolona (slika 17). Prednja šavna linija postavlja se između gornjeg ruba tenije i preostalog ruba ileuma. Širina seroznog ruba koji ulazi u anastomozu također treba biti oko 4 mm.(9,10)



Slika 17. Terminolateralna ileotransverzalna anastomoza nakon desne hemikolektomije.  
 Prema: *Zollinger's Atlas of Surgical Operations, 8th Edition*

*Lateroterminalna anastomoza* rijetko se koristi osim kod ileorektalne anastomoze nakon subtotalne kolektomije. (5,10)

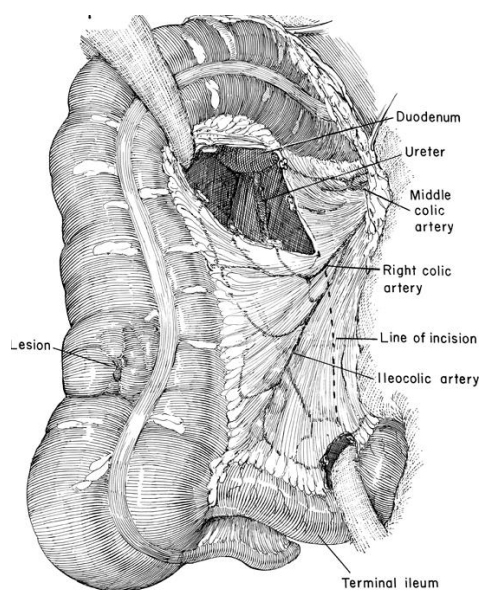
*Laterolateralna anastomoza* je najlošiji tip uspostavljanja kontinuiteta jer češće dolazi do dehiscencije šavne linije, ali i zbog formiranja dvostrukog slijepog džepa. Taj tip anastomoze se koristi kod premoštenja kao izoperistaltička laterolateralna ileotransverzostoma. (6,10)

## **Ileocekalna resekcija**

Ileocekalna resekcija je često početni zahvat u liječenju Crohnove bolesti. Sama kirurška tehnika je vrlo slična kao i kod desne hemikolektomije samo se u ovom slučaju podvezuje samo ileokolična arterija, resecirani dio kolona je kraći, a anastomoza između terminalnog ileuma i ascendentnog kolona se formira na njegovom proksimalnom dijelu.

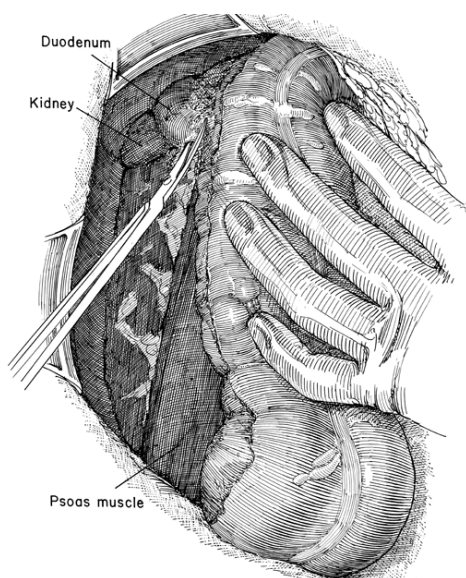
## **Desna hemikolektomija**

Desna hemikolektomija je operacija kojom se odstranjuje dio debelog crijeva koji irigira desna količna arterija, a kontinuitet crijeva se uspostavlja ileotransverzostomijom. Indicirana je kada je bolešću zahvaćen veći dio ascendentnog kolona kao i kod malignoma. Pristupi se gornjom medijanom laparotomijom koja se produži 5-10 cm ispod umbilikusa. Operacija počinje identifikacijom desne količne i ileokolične arterije na području trokutastog polja sekundarnog peritoneuma. Navedene arterije s pripadajućim venama se isprepariraju i ligiraju čim bliže njihovom polazištu od glavnog stabla gornje mezenterične arterije pri čemu treba biti oprezan jer se srednja količna arterija može odvajati i od početnog dijela desne količne arterije. Navedene žile se presijeku između ligatura. Ligira se i desna grana srednje količne arterije i Riolanov luk na željenom mjestu resekcije (slika 18). Izražene pulzacije vaskularne arkade koja opskrbljuje preostali dio crijeva znak su dobre prokrvljenosti.



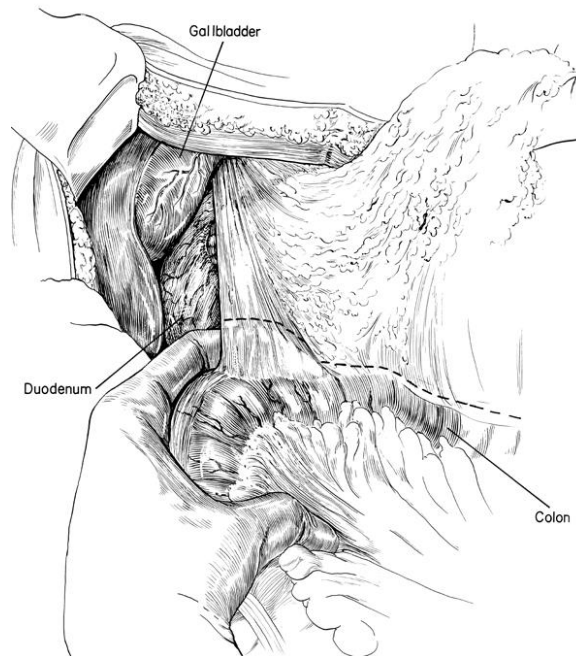
Slika 18. Trokutasto područje sekundarnog peritoneuma- prikazane su srednja, desna i ileokolična arterija te linija incizije peritoneuma. *Prema: Zollinger's Atlas of Surgical Operations, 8th Edition*

Slijedi mobilizacija cekuma s terminalnim ileumom i ascendentnog kolona. Avaskularni parijetalni peritonej se incidira od cekalne jame duž desnog parakoličnog prostora sve do visine hepatične fleksure kolona. Učini se mobilizacija desnog kolona od stražnjeg trbušnog zida u sloju rahlog vezivnog tkiva. Kod Crohnove bolesti mobilizacija može biti otežana fibrozom i sklerolipomatozom. Pri mobilizaciji treba biti oprezan jer kroz vezivno tkivo prolazi desni ureter, a u gornjem dijelu se nalazi duodenum (slika 19).



Slika 19. Mobilizacija cekuma, terminalnog ileuma i ascendentnog kolona. *Prema: Zollinger's Atlas of Surgical Operations, 8th Edition*

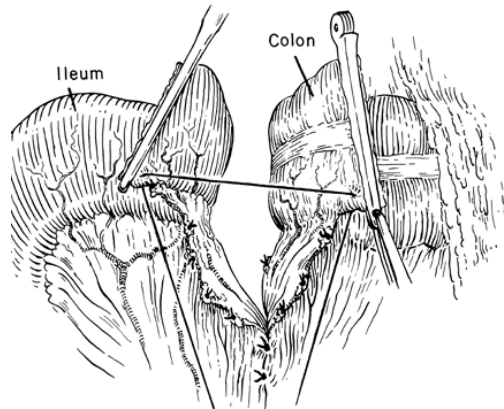
Potom se oslobađa hepatična fleksura koja je fiksirana za stražnji trbušni zid koloparijetalnim ligamentom koji je u pravilu avaskularan pa se može presjeći. Nakon oslobađanja hepatične fleksure incidira se gastrokolični ligament u njegovoj desnoj trećini, eventualno srednjoj, ovisno o rasporedu vaskularizacije kolona (slika 20).



Slika 20. Oslobađanje hepatične fleksure i incizija gastrokoličnog ligamenta. *Prema: Zollinger's Atlas of Surgical Operations, 8th Edition*

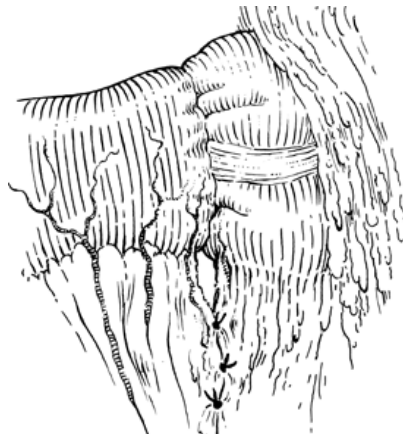
Slijedi devaskularizacija terminalnog ileuma u duljini od 10-15 cm. Postave se dvije crijevne stezaljke na devaskularizirani dio i na vaskularizirani dio. Elastična crijevna stezaljka ne smije kompromitirati krvne žile u mezenteriju. Terminalni ileum se resecira na prije opisan način na granici između vaskulariziranog i devaskulariziranog dijela crijeva. Nakon resekcije ileuma nastavlja se s presijecanjem mezokolona između ligatura, uz desni rub gornje mezenterične vene u smjeru planirane linije resekcije na transverzalnom kolonu kao na slici 18. Prije resekcije transverzalnog kolona potrebno je ispreparirati cijelu cirkumferenciju stijenke da se oslobode mezenterijalni i antimezenterijalni rub crijeva. Postave se podržni šavovi na rubove crijeva. Devaskularizirani dio crijeva je potrebno okludirati čvrstom crijevnom stezaljkom, a vaskularizirani elastičnom crijevnom stezaljkom aboralno od planiranog mjesta resekcije. Sada se resecira transverzalni kolon na način kako je prije opisano. Čitav desni kolon s dijelom terminalnog ileuma sada se može odstraniti. Kontinuitet

crijeva uspostavlja se anastomozom između terminalnog ileuma i ostatka transverzalnog kolona. Sada se terminalni ileum dovede u odnos prema ostatku transverzalnog kolona kako je prikazano na slici 21.



Slika 21. Kreiranje terminoterminalne ileotransverzalne anastomoze. *Prema: Zollinger's Atlas of Surgical Operations, 8th Edition*

Najbolji tip anastomoze u ovom slučaju je terminoterminalna ileotransverzalna anastomoza koja se šiva u jednom sloju kako je prije opisano. Kako postoji inkongruentnost u širini lumena između ileuma i kolona, najčešće se primjenjuje plikacijska tehnika šivanja koja je također već opisana, a prikazana je na slici 22.



Slika 22. Terminoterminalna ileotransverzalne anastomoze- plikacijska tehnika. *Prema: Zollinger's Atlas of Surgical Operations, 8th Edition*

Preostali mogući tipovi anastomoze su terminolateralni, lateroterminalni i laterolateralni, ali se primjenjuju samo kada terminoterminalnu anastomozu nije moguće izvesti. S nekoliko pojedinačnih šavova potrebno je zatvoriti procjep između



mezenterija ileuma i poprječnog mezokolona koji je zaostao nakon anastomoze kako ne bi došlo do inkarceracije mobilne vijuge tankog crijeva (slika 22). Peritonealizacija stražnjeg trbušnog zida može se djelomično izvesti na način da se terminalni ileum fiksira za rub parijetalnog peritoneja duž desnog parakoličnog prostora, ali i izostavljanje tog postupka nema nikakvih posljedica. Na kraju operacije postavlja se dren na deperitonealizirani dio stražnje trbušne stijenke i bočno izvodi na trbušnu stijenkku. (10)

### **Resekcija transverzalnog kolona**

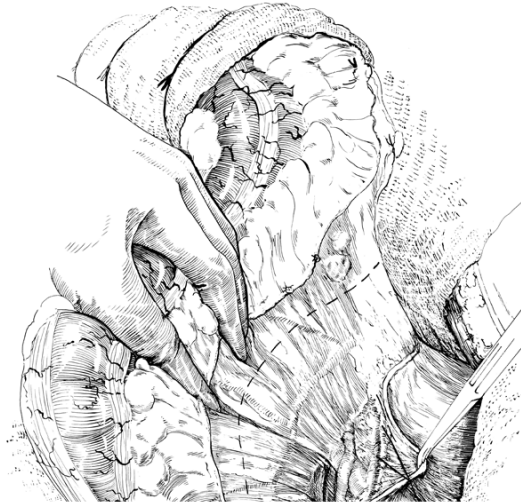
Tom operacijom se podrazumijeva resekcija srednje trećine transverzalnog kolona. Pristupi se gornjom medijanom laparotomijom. Operacija počinje identifikacijom srednje količne arterije i pripadajuće vene koja najčešće vaskularizira taj dio kolona. Arterija i vena se dvostruko ligiraju što bliže polazištu od gornjih mezenteričnih krvnih žila te se između ligatura presijeku. Mezokolon se resekira između ligatura. Pripadajući dio omentuma također treba ligirati i između ligatura resekitati. Obje fleksure kolona se mobiliziraju. Transverzalni kolon se resekira i uspostavi se terminoterminalna anastomoza kako je prije opisano. (10)

### **Lijeva hemikolektomija**

Lijeva hemikolektomija je operacija koja uključuje odstranjenje lijeve polovine transverzalnog kolona, descendentni kolon i oralni dio sigmoidnog kolona. Takva operacija naziva se *ograničena lijeva hemikolektomija* i indicirana je u bolesnika s benignom lezijom ili početnom malignom lezijom. *Tipična lijeva hemikolektomija* uključuje i cijeli sigmoidni kolon i indicirana je kod malignog tumora. (5,10)

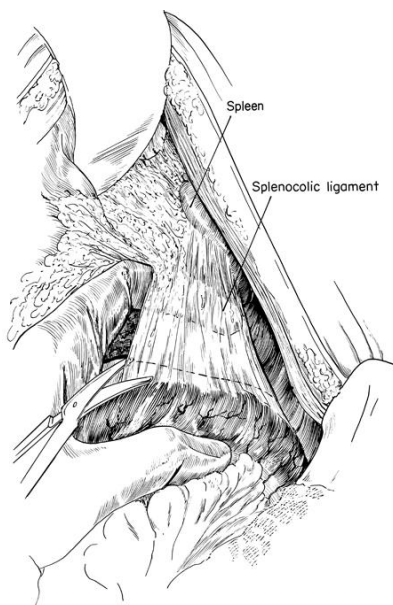
Pristupi se gornjom medijanom laparotomijom koja se produži 5-10cm ispod razine umbilikusa. Ograničena lijeva hemikolektomija počinje mobilizacijom sigmoidnog kolona. Sigmoidni kolon se povlači prema naprijed, a parijetalni peritonej se incidira. Presijeku se i avaskularne sekundarne priraslice koje povezuju mezosigmu i parijetalni peritonej. Potom se mobilizira descendentni kolon od stražnjeg trbušnog

zida pri čemu treba biti oprezan kako se ne bi ledirao ureter i prateće krvne žile koje su prikazane na slici 23.



Slika 23. Mobilizacija descendentnog kolona. *Prema: Zollinger's Atlas of Surgical Operations, 8th Edition*

Slijedi mobilizacija aboralnog dijela transverzalnog kolona. Najprije se u liniji planirane resekcije transverzalnog kolona resekira veliki omentum između prethodno ligiranih i presječenih krvnih žila. Gastrokolični ligament se presiječe od linije resekcije u smjeru lijenalne fleksure između ligatura uz očuvanje gastroepiploične arkade. Na taj način se transverzalni kolon mobilizira sve do lijenalne fleksure. Lijenalna fleksura je splenokoličnim ligamentom fiksirana pod lijevim rebrenim lukom pa se sada lijevom rukom obuhvati mobilizirani lijevi dio transverzalnog kolona i oralni dio descendentnog kolona i pažljivo povlači dolje i naprijed kako je prikazano na slici 24. Tako se omogućiti presijecanje splenokoličnog ligamenta.



Slika 24. Mobilizacija lijevalne fleksure kolona. *Prema: Zollinger's Atlas of Surgical Operations, 8th Edition*

Kapsula slezene je ponekad sraštena sa stijenkom kolona splenokoličnim priraslicama. Nakon mobiliziranja lijeve fleksure kolona slijedi presijecanje mezosigme između ligatura uz očuvanje srednje i donje sigmoidne arterije do lijevog ruba aorte. Presijecanje mezokolona slijedi liniju lijevo od aorte prema mjestu resekcije na transverzalnom kolonu. Nakon postavljanja crijevnih stezaljki slijedi presijecanje stijenke crijeva u području sigmoidnog i transverzalnog kolona. Anastomoza se kreira kao terminoterminalna u jednom sloju spororesorbirajućim materijalom (*Dexon, Vicryl 3-0*). Peritonealna šupljina se drenira drenom izvedenim na bočnu trbušnu stijenku. (10)

### **Resekcija sigmoidnog kolona**

Sam zahvat počinje postavljanjem ligatura na sigmoidne arterije i njihovom resekcijom. Gornja rektalna arterija se nastoji očuvati. Kontinuitet crijeva se uspostavlja terminoterminalnom anastomozom. Visina aboralne resekcijske plohe ovisi o cjelovitosti gornje rektalne arterije. Ako je zbog zahvaćenosti crijeva patološkim procesom potrebno žrtvovati gornju rektalnu arteriju onda je resekcijsku liniju potrebno smjestiti u visini rektosigmoidnog prijelaza. Anastomoza se u tom slučaju kreira između oralnog kraka sigme i intraperitonealnog dijela rektuma.

Anastomoza je terminoterminalnog tipa s pojedinačnim šavovima od spororesorbirajućeg materijala (*Dexon, Vicryl*). (10)

### **Totalna kolektomija**

U 20% bolesnika javlja se ekstenzivni kolitis s očuvanim rektumom. U tih bolesnika indicirana je totalna kolektomija s ileorektalnom anastomozom. Tipične resekcije određenih dijelova kolona opisane su prethodnom tekstu. 50% takvih bolesnika će naknadno zahtijevati proktektomiju s trajnom ileostomom zbog rekurentne bolesti rektuma. (5)

### **Totalna proktokolektomija**

Za totalnu proktokolektomiju je potrebno pripremiti crijevo ortogradnom lavažom 12 sati prije operacije uz profilaktičku primjenu antibiotika. Pacijent je u položaju za sinkronu abdomino-perinealnu ekstirpaciju rektuma. Pristupa se potpunom medijalnom laparotomijom. Disekciju rektuma je potrebno raditi što bliže stijenci crijeva kako bi se smanjila mogućnost ozljede autonomnog pelvičnog spleta i posljedična seksualna disfunkcija. Resekcija rektuma se radi 6-7 cm oralno od analnog ruba, a resekcija ileuma što bliže cekumu. Bataljak rektuma se slijepo zatvara pojedinačnim šavovima ili mehaničkim šivačem- staplerom (T.A. stapler). Kolon s većim dijelom rektuma se odstrani kako je ranije opisano. Terminalni ileum se izvede na trbušnu stijenku (10)

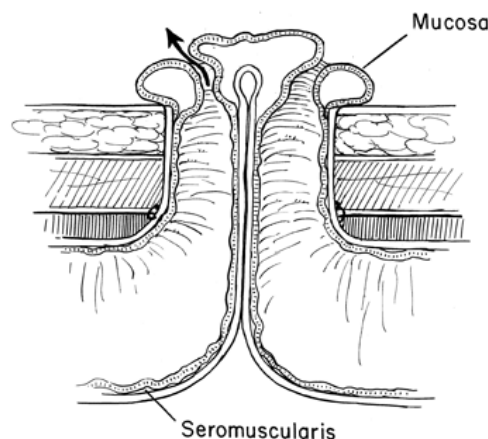
### **Kolostomija**

Kirurško liječenje Crohnove bolesti često zahtijeva kreiranje arteficialnog anusa (lat. *anus praeternaturalis*) tj. kolostomu. Kolostoma može biti definitivna ili privremena. Privremena kolostoma najčešće se primjenjuje kod resekcije opstrukcije lijevog kolona kada nije moguće učiniti primarnu anastomozu ili kad je kolostomu potrebno učiniti kako bi se zaštitila anastomoza na debelom crijevu. Definitivna kolostoma kreira se kada je nemoguće uspostaviti intestinalni kontinuitet ili kod opstruktivne lezije lijevog kolona koju nije moguće resecirati, a najčešće se radi o neresektabilnom

karcinomu. Definitivna kolostoma kreira se i kada je bolešću zahvaćen rektum pa je potrebno učiniti abdominoperinealnu ekstirpaciju rektuma, a sigmu izvesti na trbušnu stijenku. (9) S obzirom na tehniku kreiranja kolostomija može biti: *terminalna*, *lateralna*, *bitubularna* ili *s dva zasebna unipolarna anusa*. (10)

*Terminalnu kolostomiju* koristimo kada je crijevo distalno od stome potrebno ukloniti ili slijepo zatvoriti. Kod tog tipa postoji jedan terminalni otvor. Primjenjuje se nakon ekstirpacije rektuma ili Hartmanove operacije. Tehnika kreiranja terminalne kolostome je slična tehnici kreiranja ileostome, ali se kolostoma formira na lijevoj strani trbušne stijenke. Pravila za određivanje mjesta formiranja stome navedena su u tablici 5.

Kod *lateralnog tipa kolostomije* postoje dva otvora, proksimalni služi za evakuaciju sadržaja oralnog dijela crijeva tj. fekalnog sadržaja, a distalni za evakuaciju isključenog dijela crijeva (slika 25). Pri samom kreiranju stome koristi se jahač. (10)



Slika 24. Lateralni tip kolostome. *Prema: Zollinger's Atlas of Surgical Operations, 8th Edition*

Kod *bitubularnog tipa kolostome* crijevo je u potpunosti prerezano, a otvori crijeva mogu biti postavljeni jedan uz drugi ili odvojeni kožnim mostom. Distalni dio crijeva predstavlja mukoznu fistulu. (10)

Kod metode kolostomije *s dva zasebna unipolarna anusa* crijevo je izvedeno na trbušnu stijenku na dva udaljena mjesta. (10)

# Kirurško liječenje perianalne bolesti

## Anorektalni apsces

Anorektalni apsces je naziv za akutni, gnojni, apscedirajući proces u anorektalnom području ili neposrednoj okolini pa se naziva i perirektalni apsces. Uzrok nastanka je opstrukcija kanala analnih žlijezda i posljedična infekcija, a od specifičnih uzroka najčešći su Crohnova bolest i ulcerozni kolitis. (6) Infekcija je uzrokovana bakterijskom florom anorektuma šireći se iz analnih kripti na analne žlijezde što se najčešće komplicira nastajanjem anorektalnog apscesa. (10) Prema mjestu nastanka mogu se podijeliti na perianalne (subkutane), intersfinkterične, supralevatorne i ishioanalne (ishiorektalne). Najčešće nalazimo intersfinkterične apscese. (10) Klinički se manifestira boli u anorektalnom području koja se pojačava pri sjedenju i pri defekaciji uz oteklinu s crvenilom i povišenu tjelesnu temperaturu pri većim apscesima. (6) Dijagnoza se postavlja inspekcijom perianalne regije kao i digitorektalnim pregledom, a nalaz može biti različit ovisno o lokalizaciji i veličini apscesa.

Ako se apsces ne operira radikalno, u 50% slučajeva će nastati anorektalna fistula. (10) Fistula može nastati i kada se operacija kasno indicira pa apsces spontano prođe kroz kožu. Anorektalni apsces uvijek zahtijeva kirurško liječenje. U daljnjem tekstu će detaljnije biti opisani apscesi na pojedinim lokalizacijama, njihova klinička slika kao i kirurško liječenje.

*Intersfinkterični apsces* nastaje intersfinkternoj pukotini koja sadržava rahlo vezivno tkivo između mišićnih snopova unutarnjeg i vanjskog analnog sfinktera. Upala se počevši iz analne kripe širi prema dolje među mišićnim slojevima i može probiti u perianalno potkožno tkivo čineći perianalni apsces koji se manifestira crvenilom i oteklinom. (10) U slučaju da upalni proces nije dospio u potkožje u tih pacijenata ne nalazimo znakove apscesa perianalno, ali digitorektalnim pregledom nalazimo izuzetno bolnu oteklinu u analnom kanalu. (6) Uz bol, crvenilo i oteklinu nekad nalazimo temperaturu i zimicu. Ako se apsces ne liječi on spontano perforira te nastaje intersfinkterična fistula. Liječi se uvijek kirurški. Kod intersfinkteričnog apscesa inciziju treba učiniti na najizbočenijem mjestu otekline i ona mora biti tek nešto kraća od njena promjera i postavljena radijalno na anus. Nakon evakuacije

gnoja apscesna šupljina se oprezno ispere fiziološkom otopinom. Glavičastom sondom se pokušava pronaći komunikacija apscesne šupljine s kriptom. Ako se uspije ući u kriptu treba nastaviti s radikalnom operacijom. Presiječe se svo tkivo iznad sonde (fistulotomija), a u analni kanal se uvede traka vazelinske gaze na 24-48 sati. Ako se ne nađe komunikacija s kriptom apscesna šupljina se može isprati fiziološkom otopinom i drenirati 2-3 tjedna, iako u tom slučaju u 30-50 % operiranih bolesnika nastaje fistula. Najbolje rješenje je radikalniji pristup koji iziskuje veliko iskustvo. (10)

Kod *ishiorektalnog apscesa* upalni proces probija iz intersfinkteričnog prostora lateralno kroz vanjski analni sfinkter u vezivno tkivo ishiorektalne udubine. Može biti obostran, a nesaniran može probiti m. levator ani ili perforirati kroz kožu. (10) Postoje opći simptomi te duboka i tupu rektalna bol. Na koži nad ishiorektalnom udubinom može se naći crvenilo i oteklina. (6) Bidigitorektalnim pregledom između kažiprsta i palca izvana nalazimo bolnu palpabilnu unilateralnu masu. (10) Kirurški zahvat je neophodan. Incizija se se postavlja radijalno ili lučno na mjestu na kojem se pipa infiltrat. Nakon lokalizacije apscesa kažiprstom, u inciziju se prema apscesnoj šupljini oprezno prodire peanom potiskujući prstom apsces prema vrhu peana. Nakon otvaranja apscesne šupljine istisne se gnojni sadržaj te se eksplorira prstom. Ako se glavičastom sondom pronađe komunikacija s kriptom, potrebno je učiniti fistulotomiju. Ako se komunikacija ne pronađe može se učiniti drenaža apscesne šupljine, ali takav načina zbrinjavanja apscesa također u 30-50% slučajeva rezultira kasnijim razvojem fistule. (10)

Apsces u *supralevatornom* prostoru (*pelvirektalni apsces*) nastaje širenjem upalnog procesa iz intersfinkteričnog ili ishiorektalnog prostora. Najčešće se manifestira visokom temperaturom uz duboku i tupu bol, bez promjena na koži perianalne regije. Liječi se na sličan način kao i prethodno opisani apscesi, ali se peanom ulazi u supralevatorni prostor. S obzirom da postoji mogućnost lezije sfinkterskog mehanizma, zahvat najčešće završava drenažom apscesne šupljine pomoću drena kroz 2 ili 3 tjedna. Najbolje rješenje je fistulotomija, ali zahtijeva veliko iskustvo uz opasnost od nastanka inkontinencije. (10)

*Subkutani apscesi* nastaju kao posljedica infekcije analne fisure i lokalizirani su uz sam rub anusa. Liječe se incizijom i drenažom gumenom trakom ili drenom nakon sondiranja apscesne šupljine. *Submukozni apsces* se nalazi iznad nazubljene linije

pa je anus potrebno proširiti kako bi se apscesna šupljina mogla punktirati. Kad se dobije gnojni sadržaj na iglu, sluznica iznad igle se incidira i evakuira gnoj, a rubovi sluznice se opšiju. (6,10)

### **Fistule anorektalne regije**

Fistula je patološki spoj između epitelom pokrivenih struktura. Razlikujemo unutarnji (primarni) i vanjski (sekundarni) otvor fistule. Primarni počinje u analnoj kripti, a sekundarni se otvara na koži perianalne regije i može biti višestruk tako da fistulozni kanal može biti razgranat.

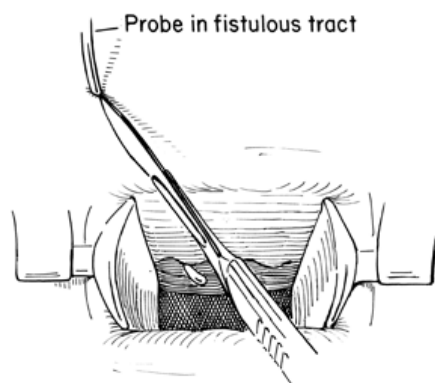
Fistule se pojavljuju u 17- 43% bolesnika s Crohnovom bolešću. Fistula u Crohnovoj bolesti se može pojaviti samostalno, ali je češća u bolesnika s zahvaćenim kolonom. Većina bolesnika s lokalizacijom bolesti u rektumu ima i fistule. (6) Fistula može nastati nakon spontane perforacije apscesa ili nakon incizije i drenaže apscesa. Klinički se manifestira purulentnim iscjetkom iz vanjskog otvora fistule te svrbežom i crvenilom iako može biti i asimptomatska. Mogu biti duboke i složene s razgranatim fistuloznim kanalima koji završavaju vanjskim otvorima okruženim kožnim naborima. Rubovi otvora fistule su granulirani i tvrdi, a fistulozni kanal se pipa kao čvrsti tračak. Vanjski otvor fistule ponekad epitelizira pa se prekida drenaža fistule i nakuplja se gnoj što dovodi do jakih bolova. (10) U dijagnostici je najvažnije sondirati fistulu glavičastom sondom kako bi se odredio smjer fistuloznog kanala i eventualno otkrio unutarnji otvor. Unutarnji otvor može se vizualizirati i anoskopijom uz korištenje boja. Od ostalih metoda koristi se fistulografija te magnetska rezonancija. Za određivanje tijeka fistuloznog kanala važno je znati Goodsallovo pravilo prema kojem, u odnosu na transverzalnu liniju na analni otvor, prednje fistule imaju direktan, a stražnje lučni tok. (6)

Od nekoliko klasifikacija fistula, klinički je najznačajnija Parksova klasifikacija. Prema toj klasifikaciji razlikujemo intersfinkterične, transsfinkterične, suprasfinkterične i ekstrasfinkterične fistule. (6)



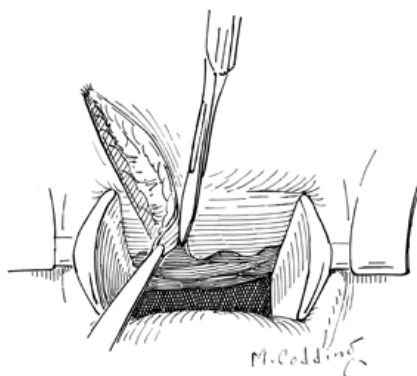
Anorektalna fistula se može izliječiti samo kirurškim zahvatom koji se naziva fistulotomija. Antibiotička terapija nema učinka jer se fistula zbog komunikacije s lumenom crijeva stalno inficira. Prije same operacije nužno je napraviti digitorektalni pregled i sondiranje fistuloznog kanala pomoću glavičaste sonde. Primarni otvor je nužno lokalizirati kako bi se mogla učiniti radikalna fistulotomija i ujedno očuvao sfinkterni aparat te spriječila analna inkontinencija. Ako se sondom ne može otkriti primarni otvor fistule tada je potrebno pomoću analnog retraktora dilatirati anus, a kroz sekundarni otvor injicirati boju kako bi se utvrdila lokalizacija primarnog otvora. (10) Kirurško liječenje pojedinih tipova fistule će detaljnije biti opisano u daljnjem tekstu.

*Intersfinkterična fistula* je najčešći oblik fistule i pojavljuje se u 55-70% bolesnika s fistulom. (6) Fistulozni kanal prolazi između unutarnjeg i vanjskog analnog sfinktera. Nastaje kao posljedica intersfinkteričnog apscesa. Vanjski otvor fistule nalazi se uz sam analni otvor, najčešće unutar 3 cm od ruba. Kirurški zahvat počinje uvođenjem glavičaste sonde u fistulozni kanal i dilatacijom anusa retraktorom. Tkivo iznad sonde se presiječe skalpelom ili elektrokauterom kako je prikazano na slici 25.



Slika 25. Fistulotomija-presijecanje tkiva iznad prethodno uvedene sonde u fistulozni kanal. *Prema: Zollinger's Atlas of Surgical Operations, 8th Edition*

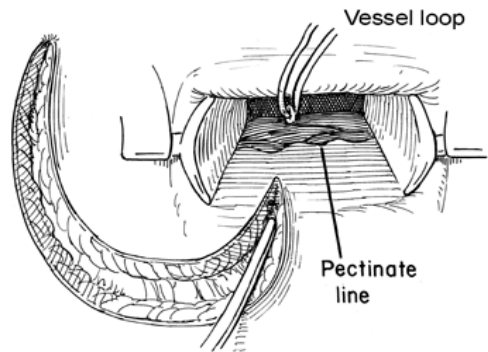
Rubovi rane se ekscidiraju (slika 26), a na ranu se stavi vazelinska gaza. Hospitalizacija traje 2-3 dana. (10)



Slika 26. Fistulotomija- ekscizija rubova rane. Prema: Zollinger's Atlas of Surgical Operations, 8th Edition

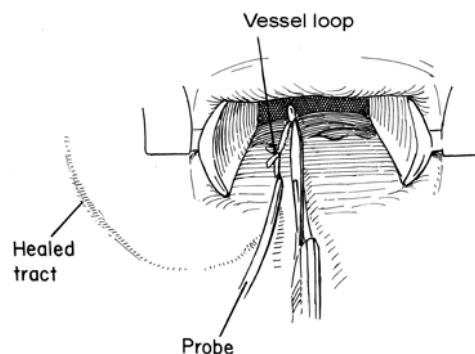
*Transsfinkterična fistula* nastaje kao posljedica ishiorektalnog apscesa. Vanjski otvor fistule se nalazi više od 5 cm od analnog ruba, a fistulozni kanal je zavijen u visini analnog levatora prema stijenci anusa. Tako zavijeni fistulozni kanal je teško sondirati glavičastom sondom jer ona zapinje u razini analnog levatora, stoga je potrebno koristiti unutarnji i vanjski pristup u kirurškom liječenju. Nakon dilatacije analnog kanala retraktorom, u vanjski otvor fistule injicira se metilensko modriko kako bi se vizualizirao unutarnji otvor. Potom se u vanjski otvor uvede glavičasta sonda, a koža i potkožno tkivo se od otvora fistule skalpelom presiječe do vrha sonde. Sada se kroz prethodno vizualizirani unutarnji otvor fistule uvede glavičasta sonda, a skalpelom se unutarnji otvor fistule prošiti prema analnom rubu. Cjelokupno tkivo aboralno od unutarnjeg otvora se može presijeći uključujući i dijelove vanjskog i unutarnjeg sfinktera. Apscesna šupljina u koju se uđe proširenjem unutarnjeg otvora sada se ekskoleira te se postavi vazelinska gaza. Vazelinska gaza se skida prvi ili drugi dan, a rana se ispiri fiziološkom otopinom uz previjanje sterilnom gazom. Hospitalizacija traje od 7 do 14 dana. (10)

Kod *suprasfinkterične fistule* fistulozni kanal od analne kripe prelazi preko puborektalnog mišića i probija m. levator ani. Radikalna fistulotomija u jednom aktu kod ovog tipa fistule je kontraindicirana. Sam tijek fistulotomije je sličan prethodno opisanom, ali se zaustavlja kada se vrhom skalpela fistulotomija učini do vrha glavičaste sonde. Kako bi se sačuvao puborektalni mišić, kroz unutarnji otvor se provede ligatura (*nylon*) koja izaziva vezivnu reakciju kojom se mišić sraštava s okolnim tkivom te se na taj način učvršćuje (slika 27). (6,10)



Slika 27. Fistulotomija kod suprasfinkterične fistule- provlačenje ligature. *Prema: Zollinger's Atlas of Surgical Operations, 8th Edition*

Nakon dva mjeseca počinje se sa stezanjem provučene ligature (slika 28) čime se postupno presijeca sfinkter. Kao posljedica tog zahvata može se pojaviti inkontinencija za vjetrove i tekuću stolicu. (10)



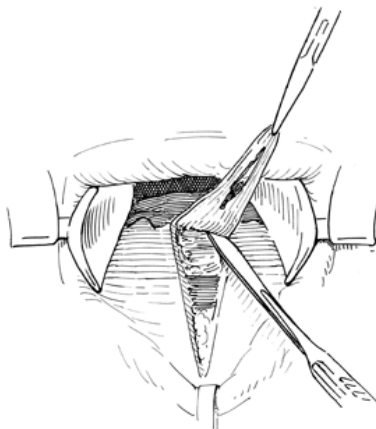
Slika 28. Fistulotomija kod suprasfinkterične fistule- stezanje ligature. *Prema: Zollinger's Atlas of Surgical Operations, 8th Edition*

*Ekstrasfinkterična fistula* javlja se rijetko. Fistulozni kanal polazi od stijenke rektuma, probija levator i prolazi kroz ishioanalnu udubinu cijelim tokom izvan vanjskog analnog sfinktera. U većine bolesnika radi se o inkompletnoj fistuli, a u liječenju se najčešće koristi postupak po Steltzneru. Kroz vanjski otvor fistule uvede se glavičasta sonda. Vanjski otvor fistule se incidira prema tuberu sjedne kosti i okomito na prethodnu inciziju. Incizije otvaraju fistulozni kanal sve do levatora. Otvor na levatoru se najprije proširi peanom pazeći da se ne lediraju mišićni snopovi. Potom se otvor pažljivo proširi prstom, a postojeće granulacije se ekskoleiraju. Nakon ekscizije

rubova rane postavlja se dren čiji vrh dopire u pelvirektalni prostor. Usporedno s cijeljenjem rane izvlači se i dren kako bi rana cijelila od dna. Dren ostaje u rani minimalno 14 dana. (6,10)

## **Analna fisura**

U sklopu perianalnih manifestacija Crohnove bolesti pojavljuje se i analna fisura. Analna fisura je defekt kože analnog kanala od nazubljene linije do analnog ruba. (6) Dno joj čine mišićna vlakna unutarnjeg analnog sfinktera. Na gornjem kraju u visini nazubljene linije ograničena je hipertrofičnom analnom papilom, a na donjem kraju hipertrofičnim naborom kože koji još nazivamo analni karunkul ili hemoroid čuvar. Rubovi fisure su zadebljani. Klinički se manifestira boli za vrijeme defekacije te oskudnim krvarenjem iz analnog kanala. Mogu se pojaviti i iscjedak iz anusa uz svrbež i vlaženje donjeg rublja. Dijagnosticira se digitorektalnim pregledom i anoskopijom. Kod akutne lezije indicirano je konzervativno liječenje održavanjem toalete anusa. Jedna od kirurških metoda liječenja kronične fisure je operacija po Lookwoodu. Tom se metodom, nakon dilatacije analnog kanala retraktorom, tkivo analne fisure ekscidira zajedno s analnom papilom, karunkulom, hipertrofičnim rubovima i fibrozim dnom kao na slici 29. Fibrozni dio unutarnjeg analnog sfinktera je potrebno presjeći čime se relaksira analni kanal, a vanjski sfinkter treba očuvati. U analni kanal se postavi vazelinska gaza kroz 24 sata. (10)



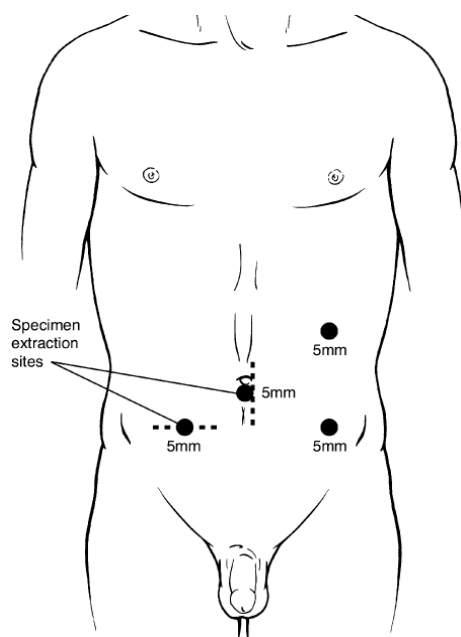
Slika 29. Ekscizija fisure- metoda po Lookwoodu. *Prema: Zollinger's Atlas of Surgical Operations, 8th Edition*

# Laparoskopska kirurgija u liječenju Crohnove bolesti

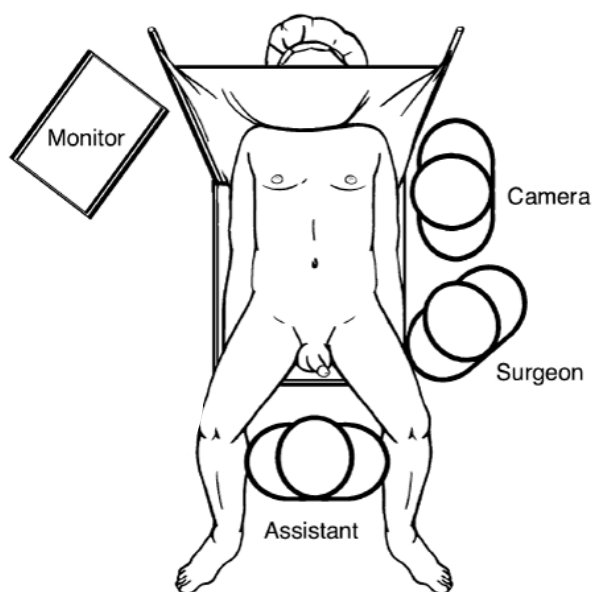
Laparoskopija je u posljednja dva desetljeća značajno promijenila sve aspekte gastrointestinalne kirurgije. U kolorektalnoj kirurgiji se prvenstveno koristi u liječenju benignih bolesti uključujući i upalne bolesti crijeva. U liječenju Crohnove bolesti laparoskopska kirurgija skraćuje trajanje hospitalizacije i vrijeme oporavka pacijenata te nema većih ožiljaka koji bi onemogućavali eventualno formiranje stome u daljnjem tijeku bolesti. Većina bolesnika je podobna za laparoskopsku operaciju prvenstveno zbog mlađe dobi i izostanka komorbiditeta. Unatoč svim prednostima, u liječenju Crohnove bolesti laparoskopska kirurgija zahtijeva mnogo vještine zbog specifičnosti same bolesti kao što su preskačuće lezije, intenzivna upala, zadebljani mezenterij, složene fistule i apscesi. (2)

Indikacije za laparoskopsku operaciju se ne razlikuju od ranije navedenih za otvoreni pristup. Laparoskopija je kontraindicirana u terminalnih bolesnika, bolesnika koji ne mogu podnijeti pneumoperitoneum, bolesnika sa sepsom zbog apscesa, perforacije ili složene fistule kao i u bolesnika s promijenjenom anatomijom zbog prethodne operacije, debljine ili adhezija. Većina operacija koje su prethodno opisane mogu se izvesti laparoskopski. (2)

Najčešće se laparoskopski u liječenju Crohnove bolesti izvodi ileokolična resekcija. Najčešće se koristi tehnika s 4 troakara s kamerom u razini umbilikusa. Raspored troakara je prikazan na slici 30. Operater s asistentom koji drži kameru stoji s bolesnikove lijeve strane. Drugi asistent stoji između bolesnikovih nogu. Položaj operatera i asistenata je prikazan na slici 31. Tehnika samog zahvata jednaka je kao i kod otvorene operacije, a opisana je u poglavlju o kirurškim zahvatima na debelom crijevu. (2)



Slika 30. Položaj troakara pri laparoskopskoj ileokoličnoj resekciji. *Prema: Zinner (2007). Maignot's Abdominal operations, 11th edition.*



Slika 31. Položaj operatera i asistenata pri laparoskopskoj ileokoličnoj resekciji. *Modificirano prema: Zinner (2007). Maignot's Abdominal operations, 11th edition.*

# Zahvala

Zahvaljujem se svom mentoru, dr. sc. Marku Severu, na vodstvu i pomoći pri izradi ovog diplomskog rada.

Također hvala mojoj obitelji i prijateljima na podršci i pomoći tijekom studija.

## Literatura

1. Lawrence PF. *Essentials of general surgery, 5th ed.* Philadelphia : Wolters Kluwer; 2013.
2. Zinner MJ, Ashley SW. *Maingot's Abdominal Operations. 11 ed.* : McGraw-Hill Professional; 2006.
3. Schwartz SI, Brunicki FC. *Schwartz's principles of surgery.* New York : McGraw-Hill Education LLC; 2015.
4. Vrhovac B, Jakšić B, Reiner Ž, Vucelić B. *Interna medicina.* Zagreb : Naklada Ljevak; 2007.
5. Yeo CJ, Matthews JB, McFadden DW, Pemberton JH, Peters JH. *Shackelford's surgery of the alimentary tract.* Philadelphia : Elsevier; 2013.
6. Šoša T, Sutlić Ž, Stanec Z, Tonković I. *Kirurgija.* Zagreb : Naklada Ljevak; 2007.
7. Damjanov I, Seiwerth S, Jukić S, Nola M. *Patologija.* Zagreb : Medicinska naklada; 2014.
8. Ivančević Ž. *Principi interne medicine : Harrison.* Split : Placebo; 2007.
9. Zollinger RM, Ellison EC. *Zollinger's Atlas of Surgical Operations, 10ed.* New York : McGraw-Hill Education; 2016.
10. Štulhofer M. *Kirurgija probavnog sustava.* Zagreb : Medicinska naklada; 1999.
11. Etala E. *Atlas of gastrointestinal surgery.* Philadelphia : Lippincott Williams & Wilkins Inc.; 1997.



## Životopis

Rođen sam 10.5.1993. godine. Živim u Donjem Škrniku, selu pokraj Kumrovca. Školovanje sam započeo 2000. godine u Osnovnoj školi Josipa Broza u Kumrovcu. Srednjoškolsko obrazovanje sam započeo 2008. godine u Gimnaziji Antuna Gustava Matoša u Zaboku. Opću gimnaziju sam završio 2012. godine. Iste godine sam upisao Medicinski fakultet u Zagrebu. Tijekom studija sam postao zainteresiran za kirurške grane medicine, osobito abdominalnu kirurgiju. Povremeno sam volontirao na klinici za kirurgiju u Kliničkoj bolnici Sveti Duh te Kliničkoj bolnici Merkur. Školovanje sam završio 2018. godine.