

# Klinička slika i liječenje lumboishijalgije

---

**Fras, Boris**

**Master's thesis / Diplomski rad**

**2018**

*Degree Grantor / Ustanova koja je dodijelila akademski / stručni stupanj:* **University of Zagreb, School of Medicine / Sveučilište u Zagrebu, Medicinski fakultet**

*Permanent link / Trajna poveznica:* <https://um.nsk.hr/um:nbn:hr:105:395659>

*Rights / Prava:* [In copyright](#)/[Zaštićeno autorskim pravom.](#)

*Download date / Datum preuzimanja:* **2025-02-18**



*Repository / Repozitorij:*

[Dr Med - University of Zagreb School of Medicine Digital Repository](#)



**SVEUČILIŠTE U ZAGREBU  
MEDICINSKI FAKULTET**

**BORIS FRAS**

**Klinička slika i liječenje lumboishijalgije**

**DIPLOMSKI RAD**



Zagreb, 2018.

Ovaj diplomski rad izrađen je u Klinici za reumatologiju, fizikalnu medicinu i rehabilitaciju Medicinskog fakulteta Sveučilišta u Zagrebu pod vodstvom doc.dr. sc. Porina Perića i predan je na ocjenu u akademskoj godini 2017/2018.

# Sadržaj

1. Kratki povijesni pregled i pojašnjenje pojmova .....	1
2. Uvod .....	1
3. Anatomija i biomehanika lumbosakralne kralježnice .....	3
4. Etiologija i patogeneza.....	4
5. Klinička slika i dijagnoza .....	8
5.1. Anamneza i fizikalni nalaz .....	9
5.2. Slikovne metode .....	12
5.3. Elektromiografija.....	14
5.4. Segmentalna blokada živaca.....	14
6. Liječenje .....	15
6.1. Fizikalna terapija .....	16
6.2. Spinalna manipulacija .....	17
6.3. Terapijske vježbe u križbolji.....	18
6.4. Medikamentozna terapija .....	20
6.5. Minimalno invazivne terapijske procedure.....	21
6.6. Kirurške metode .....	22
6.6.1. Klasična kirurgija .....	23
6.6.2. Minimalno invazivna kirurgija .....	23
7. Zahvale.....	25
8. Literatura .....	26
9. Životopis .....	30

## Sažetak

Bol u donjem dijelu leđa vrlo je učestala među populacijom i smatra se da čini trećinu svih reumatskih bolesti. Ishialgija se pojavljuje kod 1-3% opće odrasle populacije. Između trupova kralježaka se nalaze intervertebralni diskovi koji su građeni od središnjeg želatinoznog dijela, nucleus pulposus, okruženog fibrozim prstenom, anulus fibrosus. Poremećaji intervertebralnog diska smatraju se najčešćim uzrokom boli u donjem dijelu leđa i radikularne boli. Kod dijagnosticiranja ovog stanja možemo koristiti se anamnezu, fizikalni nalaz, slikovne prikaze, minimalno invazivne dijagnostičke postupke poput segmentalne blokade živaca i neurofiziološka ispitivanja. Postoji nekoliko provocirajućih testova na donjim ekstremitetima u kojima određeni položaji ekstremiteta mogu umanjiti ili povećati lumbosakralnu radikularnu bol, te tako ukazati na određenu patologiju. Magnetna rezonancija(MR) je metoda izbora za dijagnozu lumboishialgije zbog toga što dobro prikazuje meka tkiva. Za razlikovanje oštećenja perifernog živca od oštećenja spinalnog korijena koristimo elektrofiziološke metode, a kada želimo odredit na kojoj se razini u kralježnici nalazi patološki proces koji uzrokuje bol koristimo segmentalnu blokadu živaca. Liječenje je u akutnoj fazi bolesti uvijek konzervativno. Ukoliko se ono ne pokaže učinkovitim prelazi se na kirurško liječenje koje može biti klasično i minimalno invazivno.

## Summary

### Clinical features and treatment of lumboischialgia

Boris Fras

Low back pain is common among population and it makes up to one third of all rheumatic diseases. Sciatica appears in 1% -3% of the general adult population. There are intervertebral discs between the vertebral bodies that are made of the central gelatinous part, nucleus pulposus, surrounded by fibrous ring, anulus fibrosus. Intervertebral disc disorders are considered to be the most common cause of pain in the lower back and radicular pain. In diagnosing this condition we can use patient history, physical examination, imaging techniques and minimally invasive diagnostic procedures such as segmental nerve blockage and neurophysiological examination. There are several provocative tests at the lower extremities in which some extremity positions can reduce or increase lumbosacral radicular pain and point to a particular pathology. Magnetic Resonance (MR) is the method of choice for diagnosing lumbosacral radicular syndrome because the soft tissue is shown well. To differentiate the peripheral nerve pathology from spinal nerve root pathology, we use electrophysiological methods. When we want to determine at which level of the spine is pathological process, which causes pain, we use segmental nerve blockage. Treatment in the acute phase of the disease is always conservative. If it does not prove effective, it is recommended to start considering a surgical treatment. Surgical approach can be classical and minimal invasive.

## 1. Kratki povijesni pregled i pojašnjenje pojmova

Lumboishijalgija se spominje još u antici kao bol koja se pojavljuje oko kukova ili u nozi. Hipokrat je opisao ishialgiju kao bol koja pogađa muškarace u dobi između 40 i 60 godina. Uočio je i da se ta bol kod mladih ljudi spontano povlači nakon 40 dana. Isto tako je ustvrdio da bol koja se širi u nogu ima bolju prognozu od one koja je lokalizirana u području leđa. Talijanski anatom Domenico Cotugno napisao je prvu knjigu o ishialgiji 1764. godine, ali pravi uzrok se nije znao sve do početka 20. stoljeća kad se protruzija diska prvi put spominje kao mogući etiološki čimbenik(1).

Ishialgija ili radikularna bol je termin koji se koristi za bol koja se iz slabinske kralježnice širi u jednu ili obje noge i to ispod koljena. Ukoliko se uz takvu vrstu boli jave i ispadi osjeta ili motorike tada govorimo o radikulopatiji. Križobolja, bol u donjem djelu leđa ili lumbago se definira kao bol u području između rebara i gluteusa. Kada se radikularna bol pojavljuje zajedno s križoboljom govorimo o lumboishijalgiji. U anglosaksonskoj literaturi rijetko se koristi pojam lumboishijalgija. Umjesto njega koriste se pojmovi: bol u donjem dijelu leđa s bolom u nozi (low back pain with leg pain), bol u donjem dijelu leđa s ishialgijom (low back pain with sciatica) i lumbosakralni radikularni sindrom(lumbosacral radicular syndrome).

Kad se ishialgija pojavljuje zajedno s križoboljom, kao dominantan simptom se u većine pacijenata javlja bol u nozi. Zbog toga ću se u ovom radu usredotočiti na ishialgičnu(radikularnu) komponentu lumboishijalgije, te opisat za nju bitne etiološke faktore, kliničku sliku i liječenje.

## 2. Uvod

Bol u donjem dijelu leđa vrlo je učestala među populacijom i smatra se da čini trećinu svih reumatskih bolesti. Najčešće se javlja u dobi između 30 i 50 godina tj. kod stanovništva koje je radno aktivno te zato predstavlja kako medicinski tako i ekonomski problem. Ishialgija se prezentira bolom, slabošću, utrnulošću i trncima u nozi. Prema podacima Nacionalnih instituta za zdravlje (National Institutes of Health ) bolest se pojavljuje u 5% pacijenata koji se javljaju svom liječniku zbog boli u leđima i između 1% i 3% opće odrasle populacije(2). Mogući faktori rizika za ishialgiju su: muški spol,

dob između 30 i 50 godina, visina, pretilost i multiple trudnoće. Nedavna kohortna studija koja je provedena kroz godinu dana među Finskim radnicima pokazala je da starija dob, psihička napetost, dugotrajno pušenje i saginjanje na poslu povećavaju rizik za nastanak ishialgije, dok je meta analiza koja je objedinila četiri kohortne studije provedene u Finskoj pokazala da pušenje povećava rizik za hospitalizaciju za 33%, pretilost za 36%, a umjereni tjelesni aktivnost u vidu pješčenja ili vožnje bicikla smanjuje taj rizik za 33%(3). Bol u leđima udružena s boli u nozi koja može biti prenesena ili radikularna, pojavljuje se znatno češće i to kod 35% muškaraca i 45% žena. Pokazalo se da je ishialgija dugotrajnija bolest koja uzrokuje veći invaliditet od ostalih bolnih sindroma u donjem dijelu leđa(4). Bol se može podijeliti na akutnu, subakutnu i kroničnu. Akutna se javlja u trajanju kraćem od mjesec dana, subakutna između jedan i tri mjeseca i kronična dulje od tri mjeseca. Ovakva podjela često nije adekvatna jer je bol kod mnogih pacijenata rekurentna(5). Pokazalo se da u 85% pacijanata, uz adekvatnu analgetičku terapiju i poštenu od težih fizičkih aktivnosti, dolazi do oporavka nakon tjedan dana. Ostalih 15% osoba osjeća simptome mjesec dana i dulje(6). Kod ovog sindroma najčešće se radi o radikularnoj (korijenskoj) boli koja je uzrokovana procesima koji dovode do smanjenog krvnog optjecaja ili ishemije spinalnih živaca. Nastankom ishemije poremeti se metabolička aktivnost te se pojavi lokalna acidoza. Potom slijedi oslobađanje lizozimskih enzima, prostaglandina, vazoaktivnih amina i supstancije P. Dolazi do podražaja kemoreceptora te se nastali bolni impuls širi u stražnji rog ili dorzalnu kolumnu gdje se putem središnjeg leminiskusa i spinotalamičkog trakta prenosi do talamusa i senzomotornog korteksa. Ta bol ima probadajuću, pulsirajuću, goruću kvalitetu(7). Najčešći uzrok ishialgije je degenerativna bolest diska, iako treba napomenuti kako velik broj degenerativnih promjena diska ostaje asimptomatski. Tijekom života dolazi do promjena u konzistenciji i položaju pulpozne jezgre. Nukleus pulposus je smješten malo ekscentrično u stražnjem djelu intervertebralnog koluta, pa je stoga okružen suženim djelom fibroznog prstena. Ako je taj prsten manje otporan, krhak ili razderan, lako nastaje ruptura prema straga. Pri naglim pokretima i velikim opterećenjima kralježnice tkivo pulpozne jezgre može probiti fibrozni prsten ili obložnu hrskavicu na intervertebralnoj površini kralješka, pa nastaju prolapsi(hernijacije) diska. Ako je nukleus pulposus probio fibrozni prsten prema kralježničkom kanalu, pritišće kralježničku moždinu ili živčane korijene, što uzrokuje žestoke boli i druge živčane poremećaje(8).



### 3. Anatomija i biomehanika lumbosakralne kralježnice

Slabinska kralježnica sastavljena je od pet kralježaka koji su građeni od trupa, luka i sedam nastavaka. Kralješci zajedno u svom središnjem djelu čine verterbralni kanal koji je trokutasta oblika. Povećava se prema sakrumu, ali se lateralni kutovi smanjuju u razini L4 i L5. Križna kost sastavljena je od pet sraslih kralježaka i umetnuta između zdjeličnih kostiju. Kralježnički kanal se nastavlja u sakralni kanal. Trupovi kralježaka međusobno su povezani intervertebralnim diskovima te prednjom i stražnjom uzdužnom svezom. Intervertebralni disk građen je od središnjeg želatinoznog dijela, nucleus pulposus, okruženog fibrozim prstenom, anulus fibrosus. Prednja i stražnja uzdužna sveza široke su fibrozne sveze razapete na prednjoj i stražnjoj strani trupova kralježaka. Stražnja uzdužna sveza sužena je u području tijela kralješka, a lateralno se širi kad prelazi preko intervertebralnih ploča. Ta postranična produženja najslabije su točke. Dodatno ju oslabljuje i njezino postupno sužavanje od L1 do L5 te je na razini L5-S1 za polovicu uža nego na početku slabinske kralježnice. Važna uloga ligamentarnog aparata je ograničavanje kretnji i zaštita spinalnog kanala. Krvne žile slabinske kralježnice dolaze iz trbušne aorte kao četiri parne aa. lumbales , a peti par dolazi iz srednje sakralne arterije. Intervertebralni diskovi odraslih osoba nemaju krvnu opskrbu te se oni prehranjuju samo difuzijom tekućine iz hrskavičnih ploča vertebralnog platoa. Unutar kralježničkog kanal nalazi se medulla spinalis. Korijeni živaca izlaze iz kralježničkog kanala kroz intervertebralne otvore. Peti slabinski živac je najdeblji, a prolazi kroz najuži otvor pa često postaje uklješten pri suženju intervertebralnog otvora. Osjetna inervacija slabinske kralježnice dolazi od sinuvertebralnog živca.

Kralježnica ima statičku i dinamičku funkciju. Statičku funkciju preuzima prednji dio kralježnice koju čine dva susjedna tijela kralješka i intervertebralni disk te oni sudjeluju u prijenosu tjelesne težine na zdjelicu i održavanju uspravnog stava. Dinamička funkcijska jedinica građena je od dvaju lukova, dvaju poprečnih i dvaju rebrenih nastavaka, te parnih gornjih i donjih zglobnih nastavaka. U slabinskom području mogući su pokreti fleksije i ekstenzije, kretnje naginjanja u stranu i kretnje osovinske rotacije. Najčešće se radi o kombinaciji ovih kretnji i to rotacije uz fleksiju(saginjanje i podizanje predmeta s poda) (7).

Tipični spinalni živac počinje dvama korjenima iz kralježnične moždine – prednjim i stražnjim – radix anterior i posterior. Prednji korijen, radix anterior, sadržava motorička, eferentna vlakna. Tijela neurona čiji aksoni tvore ta vlakna nalaze se u prednjem i lateralnom rogu kralježnične moždine. Živčana vlakna u jednom korijenu spinalnog živca inerviraju skupinu poprečnoprugastih mišića koja je nastala iz istog segmenta kao i odgovarajući dio kralježnične moždine. Stražnji korijen, radix posterior, sadržava aferentna živčana vlakna koja donose impulse iz osjetnih receptora u tijelu. Jedan dio vlakana u stražnjem korijenu prenosi osjet iz kože dijela tijela koji se razvio iz iste osnove kao i odgovarajući segment kralježnične moždine. Takav se kožni segment naziva dermatomom.

Ishijadični živac, n.ischiadicus, najveći je živac u čovjekovom tijelu koji se proteže od zdjelice do vrha prstiju na nozi. Dijelimo ga na dva dijela, od kojih se jedan dio nastavlja kao n. tibialis, a drugi kao n. fibularis communis. Ishijadični živac motorički inervira stražnju skupinu mišića natkoljenice i sve mišiće potkoljenice i stopala. Senzibilno inervira kožu stražnje strane natkoljenice, posterolateralne i prednje strane potkoljenice i stopala(9).

#### **4. Etiologija i patogeneza**

Uzroci boli u lumbosakralnom području i ishialgije mogu se podijeliti na: mehaničke, reumatske, infektivne, maligne, endokrinološke, hematološke, neurološke i psihijatrijske. Među najčešće uzroke ishialgije spadaju: bolest intervertebralnog diska (hernijacija), degeneracija, osteoartritis zigoapofizijalnih zglobova, spinalna stenoza, spondilolisteza te segmentalni instabilitet. Bol u donjem dijelu leđa ne mora uvijek proizlaziti iz lokomotornog i živčanog sustava. Ona može biti prenesena iz spolno-mokraćnog i probavnog(pankreatitis, cholecystitis, želučani ulkus) sustava, te se pojaviti kod bolesti abdominalne aorte(disekcija)(10).

Poremećaji intervertebralnog diska kao uzrok boli u donjem dijelu leđa i radikularne boli

Prilikom svakodnevnih aktivnosti disk mijenja svoj oblik i to na način da se kod održavanja uspravnog položaja smanjuje visina diska i istiskuje voda izvan matriksa diska, dok kod produljenog ležanja disk poprima svoj prvobitni oblik i dolazi do povratka

vode u matriks. Kod deformacije i stanjivanja diska, prilikom stajanja ili sjedenja, dolazi do povećane labavosti stražnjih zglobova što povećava rizik od ozljede te do progresivne degeneracije. Nasuprot tome pretjerana tjelesna aktivnost može dovesti do ozljede diska nakon čega dolazi do ubrzane degeneracije. Stoga se preporučuje umjerena tjelesna aktivnost. Leđni mišići također imaju važnu ulogu u stabiliziranju kralježnice, a ako dođe do njihovog zamora povećava se mogućnost ozljede. Populacija najosjetljivija za hernijaciju diska je ona srednjih godina jer u tom periodu disk još uvijek ima sposobnost odgovora na opterećenje promjenom svog oblika, izbacivanjem ili navlačenjem vode, a anulus već na sebi ima rascijepa i pukotine te zato ponekad nije sposoban održati strukturu intervertebralne ploče i postoji veća mogućnost za rupturu. Nasuprot tome kod djece i mladih anulus je očuvan, te je zbog toga mala mogućnost ruptur. Kod starijih postoji dehidriran nukleus tako da je i oštećen anulus često dostatan za održavanje strukture. Postoje dva osnovna oblika prolapsa diska. Prvi je protruzija anulusa kod koje dolazi do pomaka materijala nukleusa, koji se još uvijek nalazi unutar prstena i ispupčuje anulus. Drugi oblik je nuklearna ekstruzija kod koje materijal nukleusa izlazi izvan samog diska. Adams i Hutton opisuju pet faza postupne hernije diska. Na početku sama građa diska određuje njegovu mogućnost ozljeda. Tako da je onaj disk koji ima jače građen nukleus i tanji stražnji u odnosu na prednji anulus sam po sebi skloniji ozljedi. To se posebno odnosi na L5-S1 i L4-L5 segmente koji čine česta mjesta hernijacije. U drugoj fazi zbog opetovanog saginjanja i podizanja tereta dolazi do iskrivljenja unutrašnje stražnje lamele anulusa, a u trećoj fazi lamela je probijena i nukleus prodire kroz otvor. Četvrta faza obilježena je nuklearnom ekstruzijom, a peta zaustavljanjem dalje ekstruzije nukleusa. Hernija nukleusa pulposusa na razini L5-S1 zahvaća prvi sakralni živac, na razini L4-L5 peti lumbalni živac, a na razini L3-L4 komprimira četvrti lumbalni živac(5).

Spinalna stenoza kao uzrok boli u donjem dijelu leđa i radikularne boli

Trenutno opća populacija postaje sve starija i starija te zbog toga spinalna stenoza u lumbalnom dijelu kralježnice postaje sve češći i važniji degenerativni proces te se smatra da će incidencija još više rasti u budućnosti. Isto tako bolja dijagnostika i kirurško liječenje omogućavaju pronalazak više novih slučajeva. Lumbalna spinalna stenoza obuhvaća sve vrste suženja spinalnog kanala, kanala korijena živaca i intervertebralnih foramina koja mogu dovesti do iritacije ili pritiska na korijen živca. Sama udaljenost između koštanih dijelova kanala nije jedina odrednica suženja jer se

stenoza može pojaviti i kod nestabilnosti kralježnice zbog degeneracije diska ili kod spondilolisteze i drugih stanja. Govoreći o ovom stanju važno je naglasiti kako se prava etiologija počela razjašnjavati tek na kraju dvadesetog stoljeća. Tako da, u grubo, razlikujemo dvije etiološke cjeline, a to su kongenitalna/razvojna, koja se pojavljuje rjeđe i stečena stenoza. Iako se kongenitalna lumbalna stenoza pojavljuje kao jedini uzročnik u samo 2% pacijenata s radikulopatijom, ona djeluje kao zajednički faktor s hernijacijom diska ili spondilolizom u 30% pacijenata(5).

Ahondroplazija je jedan od kongenitalnih uzroka koji nastaje zbog genskog poremećaja. Spinalna stenoza je u tih pacijenata prisutna u horizontalnoj i sagitalnoj ravnini i intervertebralni diskovi se često ispupčuju prema straga. Uz to su medulla spinalis i cauda equina normalne veličine pa ostaje malo rezervnog prostora između koštanih i živčanih struktura. Postoje i druge razvojne stenozе kod kojih se ne zna pravi uzrok i zato se one svrstavaju u idiopatske. Od stečenih uzroka često se spominju degenerativna stenoza centralnog i lateralnog kanala i spondilolisteza. Degenerativne promjene mogu nastati zbog promjena u intervertebralnom disku koji se s vremenom stanjuje, a to stanjivanje dovodi do prevelike pokretljivosti segmenta kralježnice i opterećenja zglobova koji s vremenom dovode do periostalne reakcije, hipertrofije koštanog tkiva i stvaranja osteofita koji sužuju kralježnički kanal(5). Spondilolisteza označava ventralni pomak, tj. klizanje, jednog ili više donjih lumbalnih kralježaka. Prema Newmanu spondilolisteze se klasificiraju prema patološkom procesu koji uzrokuje klizanje kralješka na: displastični, istmični, degenerativni i traumatski tip. Kod displastičnog tipa postoji kongenitalni defekt donje plohe L5 ili gornje plohe S1 koji dovodi do klizanja L5 prema naprijed. Kada se javi defekt u istmičnom ili intraartikularnom dijelu kralješka, koji je najčešće traumatske prirode, govorimo o istmičnom tipu. Degenerativni tip nastaje sekundarno kao posljedica degenerativnih osteoartritičnih promjena malih zglobova, a traumatski kod novonastalih trauma stražnjih elemenata kralježnice(7).

Funkcijski i organski poremećaji lumbosakralnih fasetnih zglobova kao uzrok boli u donjem djelu leđa i radikularne boli

U posljednjih tridesetak godina sve se više govori o bolestima lumbosakralnih fasetnih zglobova kao primarnom uzroku boli u donjem djelu leđa koja se može i ne mora širiti u nogu(11). Procjenjuje se da uzrok boli u donjem djelu leđa u 15-40% pacijenata

potječe iz fasetnih zglobova(12). Usprkos mnogim istraživanjima u polju dijagnostike i liječenja ovo stanje je još uvijek često nepravilno dijagnosticirano i liječeno. Neki razlozi čestog previda poremećaja fasetnih zglobova su ti da se poremećaj manifestira nespecifičnom kliničkom slikom i za dijagnozu je nedostatan uobičajeni klinički pregled i radiološke pretrage. Isto tako mali broj liječnika radi manualni funkcijski pregled kojim se može postaviti dijagnoza, a dijagnostička anestetička blokada kojom se može potvrditi dijagnoza nije široko dostupna metoda(13). Fasetni zglobovi se u literaturi nazivaju i zigoapofizealni zglobovi, mali zglobovi kralježnice i intervertebralni zglobovi(5). Očuvani pokreti u zglobu preduvjet su za normalno funkcioniranje svakog zgloba, a funkcijski poremećaji označavaju reverzibilno ograničavanje pokreta u zglobu. Prema današnjim spoznajama funkcijska blokada posljedica je uklještenja meniskoida između zglobnih površina. Meniskoidi su pokretni izdanci zglobne čahure koji popunjavaju neravnine na zglobnim fasetama(14). Kao najčešći uzroci akutne blokade fasetnih zglobova navode se: nagli pokreti, padovi, ozljede i dugotrajno pretjerano opterećenje kralježnice. Kod osoba s kroničnom blokadom često je obuhvaćeno više fasetnih zglobova s obje strane kralježnice, a blokada se javlja kod stanja koja uzrokuju statičko i/ili dinamičko opterećenje kao npr. skolioza, spondilolisteza i prekomjerna tjelesna aktivnost. Svaki fasetni zglob inerviraju medijalni ogranci dvaju spinalnih živaca tj. medijalni ogranak spinalnog živca iste razine i medijalni ogranak spinalnog živca susjedne gornje razine(13).

Ostali rjeđi uzroci boli u donjem djelu leđa i radikularne boli

#### Sindrom mišića piriformisa

Iako izvor boli u ovom sindromu nije iz područja kralježnice, javljaju se slični simptomi kao i kod boli uzrokovane kompresijom ili iritacijom korijena živca. Radi se neuro-mišićnom poremećaju uzrokovanom pritiskom ili iritacijom ishijadičnog živca unutar infrapiriformnog kanala koji je karakteriziran povremenim bolovima tipa ishialgije, mravinjanjem i hipoestezijama u glutealnoj regiji i duž inervacijskog područja ishijadičnog živca u donjem dijelu natkoljenice i u nozi. Procjenjuje se da je ovaj sindrom prisutan u 6% pacijenata s ishialgijom. Može nastati akutno i kronično. Akutni oblik nastaje kod ozljede uzrokovane jakom unutarnjom rotacijom u kuku, a kronični kod raznih poremećaja biomehanike tijela. Bol se najčešće širi u stražnji dio natkoljenice, ali može se širiti i ispod koljena(15).

## Tumori

Radikulopatija može biti uzrokovana tumorima koji se nalaze na različitim lokacijama unutar spinalnog kanala, a najčešće su ekstramedularni. Primarni tumori su obično intraduralni i solitarni, a metastatski ekstraduralni i multipli(16). Primarni tumori korijena živaca su rijedak uzrok lumbosakralne radikulopatije. Obično su benigni i rastu sporo. Mogu biti neurofibromi, ependimomi, švanomi, meningeomi i lipomi(17). Iako su metastatski tumori česte neoplazme u spinalnom kanalu, oni su rijetki u općoj populaciji(18). Tri najčešća metastatska tumora su oni iz pluća, dojki i prostate(19).

## 5. Klinička slika i dijagnoza

Pacijenti s ishialgijom se prezentiraju s boli, parestezijama, slabosti, promjenama refleksa i gubitkom osjeta. Bol i parestezije prate inervacijsko područje zahvaćenog korijena živca(20). Prilikom prvog susreta liječnika i pacijenta važno je uzeti dobru anamnezu i fizikalni status, a kasnije kao dodatne pretrage mogu poslužiti i slikovni prikazi. Slikovni prikazi često nisu potrebni u akutnoj fazi bolesti i trebali bismo ih koristiti onda kad smatramo da će biti potrebno daljnje invazivno liječenje(21). Liječnici primarne zdravstvene zaštite su ti koji najčešće ostvaruju prvi kontakt s pacijentom. Oni se služe anamnezom i fizikalnim statusom kako bi procijenili radi li se o radikulopatiji i kako bismo izabrali pacijente za daljnje dijagnostičke slikovne metode i moguće operacije. Kod ishialgije pacijenti se žale na bol koja se širi u nogu. Stoga ih treba upitati u koja se područja bol širi i širi li se ispod koljena. Ishialgija je karakterizirana širenjem boli duž dermatoma koja se često širi ispod koljena. Uz bol pacijenti mogu također imati i senzorne i motoričke simptome(22).

Kod dijagnosticiranja ovog stanja možemo koristiti anamnezu, fizikalni nalaz, slikovne prikaze, minimalno invazivne dijagnostičke postupke poput segmentalne blokade živaca i neurofiziološka ispitivanja.

## 5.1. Anamneza i fizikalni nalaz

Pacijenti često opisuju bol, koja se širi duž određenog područja, kao oštru ili tupu, prodornu, probadajuću i žareću. Bol koja je uzrokovana hernijacijom diska obično se povećava kod saginjanja, sjedenja i kašljanja, a može se olakšati ležanjem i hodanjem(23). Suprotno tome, bol uzrokovana lumbalnom spinalnom stenozom može se povećati hodanjem i smanjiti kod nagnjanja(16). Osim boli, pacijenti često navode i parestezije u zahvaćenom dermatomu. Distribucija boli duž dermatoma može ukazivati na kojoj razini u kralježnici postoji patološki proces, međutim, bol ne mora uvijek pratiti specifični dermatom(24).

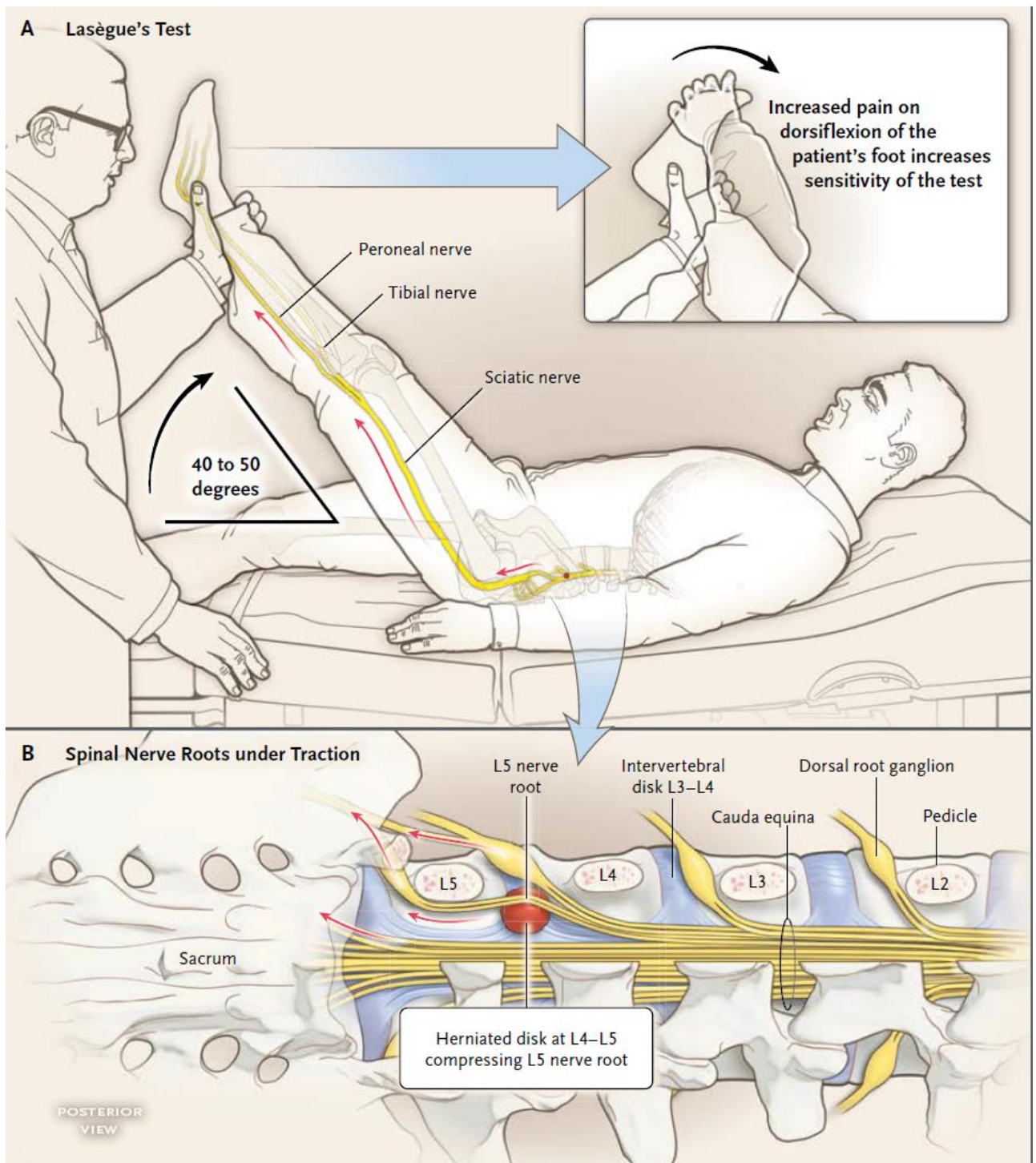
Dijagnostička vrijednost anamneze i fizikalnog statusa još uvijek nije dovoljno proučena te se smatra da je distribucija boli jedini važan podatak iz anamneze(25). Postoji nekoliko provocirajućih testova na donjim ekstremitetima u kojima određeni položaji ekstremiteta mogu umanjiti ili povećati lumbosakralnu radikularnu bol te tako ukazati na određenu patologiju. Jedan od njih je test podizanja ekstenzirane noge( straight leg raise test (SLR)) ili Lasegueov test, a drugi ukriženi Lasegueov test (crossed straight leg raising test (CSLR)) koji služe za provokaciju lumbosakralnih korijena živaca(26). Treba naglasiti da anamneza i fizikalni status nemaju visoku specifičnost niti osjetljivost. Osjetljivost Lasegueovog testa procjenjuje se na 91%, a specifičnost na 26%(26). Jedini test s visokom specifičnošću je ukriženi Lasegueov test(crossed straight leg test) kojemu je specifičnost 88%, ali osjetljivost samo 29%(26). Osim dva navedena testa postoji i Bragardov test koji se koristi zajedno s Lasegueovim testom i to na način da kad je Lasegueov test pozitivan ispitivač spušta nogu ispod kuta pojave boli i radi dorzifleksiju stopala. Ukoliko tada dođe do pojačavanja boli, test se smatra pozitivnim. Pokazalo se da modificirani Bragardov test ima osjetljivost 69,3% i specifičnost 67,4% za dijagnozu lumbosakralne radikulopatije(27). Još uvijek ne postoji konsenzus o specifičnosti drugih neuroloških znakova kao npr. pareze, gubitka osjeta ili refleksa(25). Stoga neki autori smatraju da je dijagnoza radikularne boli opravdana kod pacijenata koji se žale na bol u nozi i kod kojih postoji jedan ili više pozitivnih neuroloških znakova koji upućuju na iritaciju korijena ili neurološki gubitak funkcije(22).

## Lasegueov i Bragaadov test

Lasegueov znak koristi se već duže vrijeme u medicini kod pacijenata koji se žale na bol u donjem dijelu leđa koja se širi u nogu. Koristan je kod određivanja boli uzrokovane afekcijom korijena živca . Interpretacija ovog testa razlikuje se među liječnicima koji ju izvode. On se još naziva i test podizanja ekstenzirane noge (straight leg raising test). Prilikom izvođenja ovog testa ispitivač podiže ispruženu pacijentovu nogu dok on leži na leđima. Ispitivač prestaje s testiranjem u trenutku kad se bol pojavi ili kad je postignuta maksimalna fleksija. Osnovna pretpostavka ovog testa je ta da kod fleksije noge dolazi do istežanja donjih lumbalnih i sakralnih korijena što uzrokuje bol. Smatra se pozitivnim kada je kut kod kojeg se bol javlja manji od 45°. Kad pacijent osjeti bol može se napraviti još jedan test nazvan po Bragaadu u kojem ispitivač vrši dorzifleksiju stopala koja izaziva dodatnu bol. Nakon toga slijedi test provjere u kojem se noga ponovno podiže, ali sada flektirana u koljenu. U tom slučaju bol se ne bi trebala pojaviti. Test se smatra pozitivnim ukoliko pacijent osjeti bol duž inervacijskog područja lumbalnih korijena prilikom podizanja ekstenzirane noge i odsutnost boli prilikom podizanja flektirane noge u koljenu(28). U ukriženom Lasegueovom testu na isti se način podiže noga u kojoj nije prisutna bol. Taj test se smatra pozitivnim ukoliko pacijent javi bol u zahvaćenoj nozi.

Rjeđe, osim boli, pacijenti mogu osjetiti i parestezije duž dermatoma zahvaćenog korijena živca. U manje od polovice bolesnika javlja se slabost mišića koja često nije dovoljno izražena da bi uzrokovala pad stopala koja se javlja kod radikulopatije na L5 razini. Kompresija S1 korijena živca često je povezana s smanjenjem ili gubitkom refleksa gležnja , a kompresija na razini L3 ili L4 je povezana s smanjenjem refleksa koljena(29).





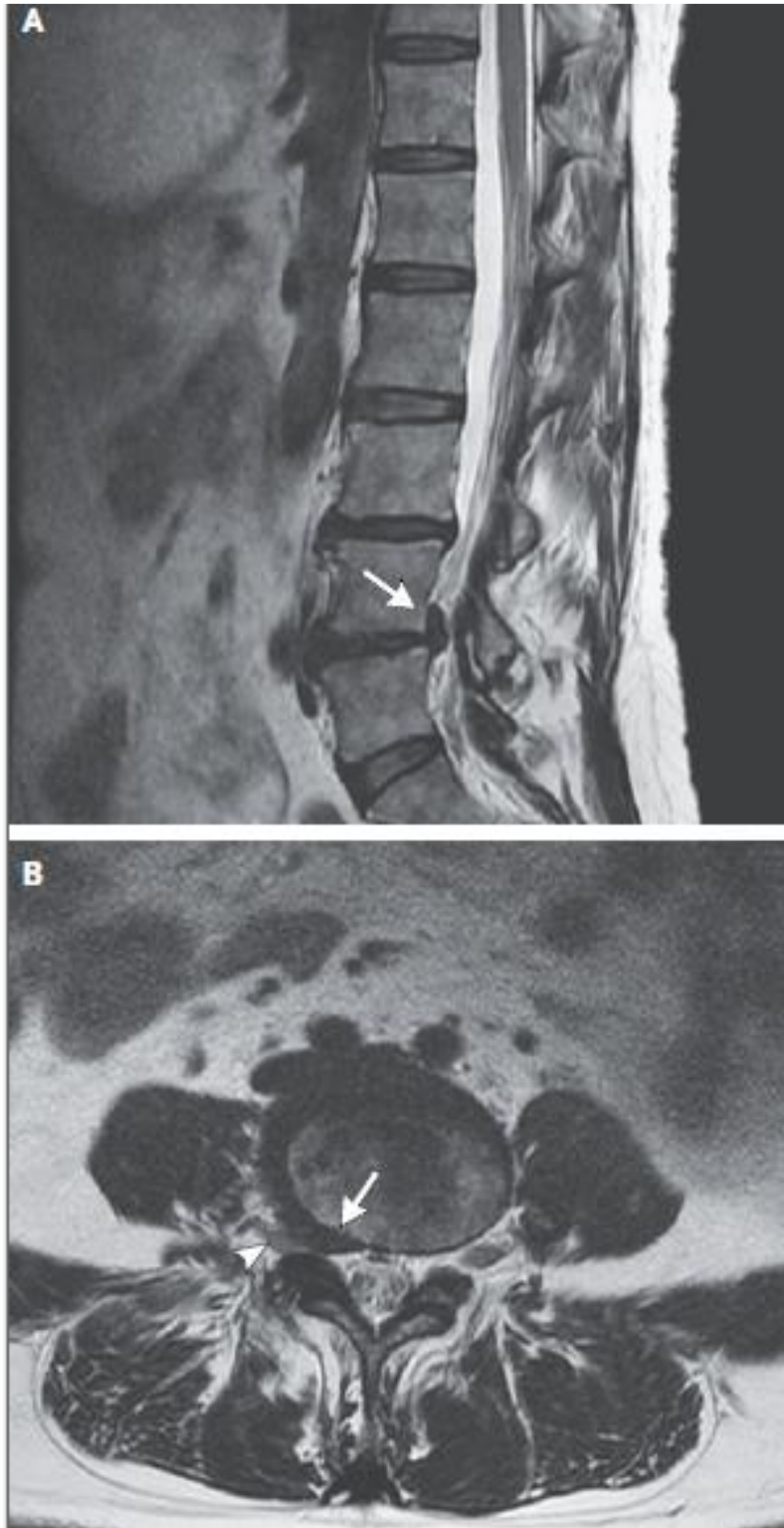
**Figure 2. Straight-Leg-Raising Test.**

Panel A shows the straight-leg-raising test, with assessment for the presence or absence of Lasègue's sign, and Panel B shows the spinal nerve roots under traction during the test.

Slika: Prikaz izvođenja Lasegueovog testa (preuzeto iz: Ropper, AH; Zafonte, RD "Sciatica". The New England Journal of Medicine. 2015; 372 (13): 1240–8)

## 5.2. Slikovne metode

Ovu vrstu testiranja treba provoditi samo onda kada smatramo da će biti nužna neka vrsta invazivne intervencije. Radiološki prikazi često ne daju dovoljno informacija o uzroku radikularne boli, ali mogu prikazati sužavanje intervertebralnog prostora, spondilolistezu, osteomijelitis i tumorsku infiltraciju. Magnetna rezonancija (MR) je metoda izbora zbog toga što bolje prikazuje meka tkiva i doza zračenja je svedena na minimum(22). CT snimanja se provode rjeđe, ali isto tako mogu prikazati većinu hernijacija diska i strukturnih promjena unutar kralježnice. Smatra se da daljnja ispitivanja u vidu slikovnih metoda nemaju veliku vrijednost u akutnoj fazi bolesti, budući da je prirodni tijek lumbosakralne radikularne boli povoljan u 60 do 80% pacijenata kod kojih se bol spontano smanjuje ili potpuno nestaje nakon 6 do 12 tjedana.(30,31) Hernijaciju diska, kao jedan od čestih uzroka lumbosakralne radikularne boli, može prikazati magnetska rezonancija (MR). Specifičnost MR-a i kompjuterizirane tomografije (CT) u dijagnozi lumbosakralne radikularne boli je dosta niska jer se hernijacija diska može naći kod 20 do 36% populacije bez simptoma(32), a isto tako mala je povezanost između stupnja hernijacije diska i pojave radikularne boli. U prilog tome govori i činjenica da se hernijacija ne prikazuje kod nekih pacijenata s kliničkom slikom radikularne boli(33,34). U slučajevima nejasne kliničke slike ili kada radiološki nalazi ne mogu objasniti pojavu radikularne boli mogu se koristiti elektrofiziološka ispitivanja kako bi se napravila razlika između lumbosakralnog radikularnog sindroma i periferne neuropatije. Ostali česti uzroci radikularne boli, kao npr. stenoza intervertebralnog foramena mogu se prikazati pomoću CT-a i MR-a.



Slika: sagitalni(A) i aksijalni(B) prikaz MR-a pokazuju herniju diska na razini L4-L5. Može se uočiti kompresija na desni L5 korijen živca(glava strelice) (preuzeto iz: Ropper, AH; Zafonte, RD "Sciatica". The New England Journal of Medicine. 2015; 372 (13): 1240–8).

### 5.3. Elektromiografija

Elektromiografija (EMG) je elektrofiziološka metoda koja mjeri akcijske potencijale u mišićima služeći se iglenim, ili rjeđe površinskim, elektrodama(35). Izvodi se tako da se koncentrična iglena elektroda uvodi u analizirani mišić bolesnika pri maksimalnoj voljnoj kontrakciji. Rabe se iglene elektrode jer površinske elektrode ne omogućuju točan uvid o pojedinačnim potencijalima, zato što registriraju sumiranu električnu aktivnost neselektivno, iz više mišićnih ili živčanih vlakana u radijusu od 20mm. Iglene elektrode pak pokrivaju selektivni radijus od 500 mikrometara i razlikuju potencijal individualne motorne jedinice(36). Ona je najčešće korištena pretraga u lokaliziranju radikulopatije jer omogućuje razlikovanje oštećenja perifernog živca od oštećenja spinalnog korijena. Njome se može dokazati oštećenje aksona motornih vlakana. Indikacije za EMG kod lumbosakralne radikulopatije su: trajanje tegoba najmanje 3 tjedna, neurološki deficit (osjet, motorika, refleksi) i funkcionalni ispad (provjera hoda po petama i po prstima). Interpretirajući rezultate EMG-a možemo saznati postoje li znaci neurogenog oštećenja u ispitivanim mišićima, je li neurogeno oštećenje podrijetla perifernog živca, pleksusa ili spinalnog korijena, radi li se o akutnom ili kroničnom oštećenju i kakav je stupanj oštećenja te u distribuciji kojih spinalnih korijena se registrira oštećenje. Kod oštećenja motornog korijena EMG nalaz mišića pokazuje: spontanu aktivnost u mirovanju (fibrilacije, pozitivne oštre valove, fascikulacije), prorijeđeni inervacijski uzorak pri maksimalnoj voljnoj kontrakciji i promjenu oblika preostalih potencijala (povećanu polifaziju, a kod starijih oštećenja javljaju se i potencijali kompenzatornih motornih jedinica – viši i širi od normalnih), uz uredne brzine provođenja perifernih živaca (neurografija). Da bi se postavilo sigurnu dijagnozu radikulopatije neophodni su pozitivni nalazi (spontana aktivnost) u paraspinalnom mišiću i u dva mišića inervirana istim korijenom i različitim perifernim živcima(35).

### 5.4. Segmentalna blokada živaca

Ova minimalno invazivna dijagnostička procedura koristi se kada želimo otkriti na kojoj se razini u kralježnici nalazi patološki proces koji uzrokuje bol. Pri tome se koriste lokalni anestetici koji se apliciraju u okolinu korijena živca ili ostalih neuralnih struktura. Glavna ideja ove dijagnostičke metode je ta da će lokalno aplicirani anestetik prekinut provođenje bolnih impulsa kroz spinalni živac nakon čega gledamo subjektivni odgovor

pacijenta i to bilježimo na obrazac. Procedura se izvodi u slučajevima kada se neuroradiološkom obradom kod bolesnika s lumboishijalgijom nađu protruzije diska na više razina pa se ne može sa sigurnošću odrediti koja od njih eventualno uzrokuje simptome. Ukoliko dođe do potpunog nestanka boli u inervacijskom području anestetiziranog živca ili značajnog smanjenja smatramo da je test pozitivan. Premda se ova metoda koristi već duže vrijeme u dijagnostici boli u leđima još uvijek nema dovoljno provedenih studija koje bi sistematično pokazale njenu kliničku važnost. Kod izvođenja postupka igla se treba postaviti u gornji, stražnji dio intervertebralnog foramena i cijelo vrijeme radiološki dokumentirati. Preporučuje se korištenje fluoroskopije ili CT-a kako bi se pratila pozicija igle. Pomoću vrha igle mogu se dodatno podražiti neuralne strukture strujom ili mehanički nakon čega dolazi do parestezija u pridruženom dermatomu i mišićnih kontrakcija u pridruženom miotomu. Neuralne strukture ispod i iznad ciljanog područja ne bi smjele biti zahvaćene anestetikom, stoga prilikom davanja anestetika treba aplicirati i mali volumen kontrastnog sredstva kako bi se vizualiziralo širenje kasnije apliciranog anestetika oko ciljanih neuralnih struktura i izbjeglo potencijalno širenje izvan željenih granica(37).

## **6. Liječenje**

Pristup liječenju može biti konzervativan i kirurški. Budući da lumboishijalgija kod većine pacijenata ima povoljan tijek te kod mnogih nakon 6-8 tjedana dolazi do smanjenja ili nestanka bolova, preporučuje se započeti liječenje konzervativnim metodama. Neke od konzervativnih metoda koje su se pokazale korisnima kod liječenja lumboishijalgije su: edukacija bolesnika, poticanje na tjelesnu aktivnost, medikamentozna terapija, epiduralna primjena kortikosteroida, fizikalna terapija, trakcija i manualna terapija (spinalna manipulacija).

Bitno je odmah na početku uspostaviti interaktivni odnos između pacijenta i liječnika koji će biti temelj za kasniju uspješnu terapiju. Treba pacijentu objasniti da bolovi koje osjeća mogu biti uzrokovani promjenama u kralježnici. Kod njih je često prisutan i strah od kretanja te im zato treba objasniti da umjerena tjelesna aktivnost povećava šansu za brži i kvalitetniji oporavak. Pacijenti često traže uputnice za MR i ostale slikovne pretrage te im zato treba objasniti da slikovni prikazi često nisu potrebni u

ranoj fazi lumboishijalgije, osim ako postoje simptomi neke druge potencijalno opasne bolesti (npr. infekcije ili tumora). Često se liječnici, a i pacijenti koji boluju od lumboishijalgije pitaju trebaju li ostati u krevetu ili obavljati neku tjelesnu aktivnost kako bi smanjili bol. Tim pitanjem pozabavilo se i par studija koje su pokazale da niti odmaranje u krevetu niti tjelesna aktivnost nemaju veliki utjecaj na skraćivanje bolesti (38).

Različiti oblici trakcije koji smanjuju bol, spominju se još od doba Hipokrata. Kada se trakcija pravilno izvodi može dovesti do povećanja udaljenosti između vertebralnih tijela i povećanja udaljenosti između fasetnih zglobova, napinjanja ligamenata kralježnice, proširenja intervertebralnog foramena i istezanja spinalne muskulature. Postoje različiti oblici ove metode u kojima su promjenljivi trajanje, intenzitet i sila kojom se djeluje na lumbalnu kralježnicu. Indikacije su kompresija korijena živca bilo hernijacijom diska, sužavanjem intervertebralnog foramena ili spondilolistezom te mnoge druge poput smanjenje pokretljivosti i degenerativnih bolesti zglobova i mišićnih spazma (39).

## 6.1. Fizikalna terapija

Fizikalna terapija uspješna je u liječenju i prevenciji križobolje i radikularne boli. Kod nje se koriste fizikalni čimbenici poput topline, hladnoće i električne struje. Ona se kombinira s vježbama za bolna križa kako bi se postigao što bolji terapijski učinak. Neke od metoda fizikalne terapije su kriomasaža, topli oblozi, dijatermija, ultrazvuk, transkutana električna nervna stimulacija i visokonaponska električna stimulacija.

Krioterapija je metoda kod koje se primjenjuje masaža ledom ili hladni oblozi s ciljem postizanja analgezije, smanjenja otekline i mišićnog spazma. Ovi učinci postižu se smanjenjem lokalne metaboličke aktivnosti, smanjenjem aktivnosti mišićnog vretena i usporavanjem živčane provodljivosti.

Termoterapija koristi toplinu za ublažavanje boli i smanjenje mišićnog spazma. Toplina uzrokuje vazodilataciju i povećava elastičnost vezivnog tkiva. Kontraindicirana je kod bolesnika s oštećenim mentalnim statusom, oslabljenom cirkulacijom ili smanjenim osjetom. Zagrijavanje se može provoditi i infracrvenim zrakama.

Kratkovalna dijatermija je prijenos visokofrekventne elektromagnetske energije na dublja tkiva kao što su mišići, kosti i ligamenti. Kod ove metode dolazi do zagrijavanja

tkiva, vazodilatacije i povećanja protoka krvi. Posljedično dolazi do povećanja rastezljivosti tkiva, smanjenja otekline i upale te smanjenje ukočenosti zglobova(7). Jedna od metoda koja se pokazala učinkovitom kod smanjenja radikularne boli je TENS( transcutaneous electrical nerve stimulation)(38). Radi se o terapijskom postupku u kojem se primjenjuje kontrolirana, niskovoltazna električna stimulacija (1-150Hz). Stimulacija djeluje na kontrolu boli, promjenom osjeta boli koja se događa na razini kralježnične moždine ili diencefalona. Indikacije za ovaj postupak su neuropatske boli, vertebralni i vertebrogeni sindromi, degenerativne bolesti zglobova, bol kod malignih bolesti, fantomski bolovi, distorzije, mialgije, sindrom prenaprezanja. Kontraindikacije čine implantacija srčanih stimulatora, trudnoća, epilepsija. Postoji više modaliteta kod izvođenja ovog postupka, a tu su: standardni (visokofrekventni), niskofrekventni i MENS. Intenzitet se postupno pojačava do subjektivnog osjećaja trnjenja, te vidljivih fascikulacija mišića, a zatim smanjuje dok fascikulacije nestanu. Postavljanje elektroda ovisi o lokalizaciji boli, a postavljaju se na mjestu najjače boli, zatim duž perifernog živca(40).

## 6.2. Spinalna manipulacija

Spinalna manipulacija označava micanje dijelova kralježnice upotrebom vanjske sile. Temelji se na pretpostavci da subluksacija kralješka izaziva bol u križima koja se može smanjiti ispravljanjem subluksacije. Postupak također uključuje masažu ili tehnike rastezanja za relaksaciju mišića. Indikacije za ovu metodu su nekomplicirane akutne i kronične križobolje, ishialgija bez neuroloških ispada, fasetni sindrom, sindrom piriformisa, spondilolisteza, stenoza spinalnog kanala i druge. Kod izvođenja ove metode treba biti oprezan jer zbog pretjerane upotrebe sile može doći do kompresije caude equine, hernije diska i frakture luka kralježaka(7). Sistemski pregled literature koji je obuhvatio 26 randomiziranih kontroliranih studija pokazao je da ipak postoji određeni terapijski učinak spinalne manipulacije kod bolesnika s kroničnom križboljom, ali je on malen i klinički beznačajan(41).

### 6.3. Terapijske vježbe u križbolji

U svakodnevnoj praksi koriste se razne vježbe kako bi se smanjila bol, povećala snaga, poboljšalo držanje, stabilizirao hipermobilni segment kralježnice i poboljšala pokretljivost. Idealno bi bilo da svaki pacijent dobije individualizirani program koji bi uključivao vježbe fleksije i ekstenzije za jačanje leđne i trbušne muskulature. Nakon odabira odgovarajućih vježbi, bitno je vježbe pravilno izvoditi kako bi se postigao maksimalni terapijski učinak. Postoji nekoliko predloženih mehanizama djelovanja terapijskih vježbi. Jedan od njih je taj da vježbe fleksije proširuju otvor i na taj način oslobađaju korijen živca od kompresije. Suprotno tome, McKenzie smatra da ukoliko je radikularna bol uzrokovana protruzijom diska, treba raditi vježbe ekstenzije kako bi se izbočeni materijal pomaknuo prema naprijed. Ekstenzijske vježbe preporučuju se kod pacijenata s kroničnom križboljom jer se uočilo da kod njih postoji određeni stupanj slabosti te muskulature. Vježbe mogu biti aktivne i pasivne. Pasivne vježbe izvode se upotrebom vanjske sile bez voljne kontrakcije mišića bolesnika, a za izvođenje aktivne vježbe potrebna je mišićna kontrakcija i voljno pomicanje određenog dijela tijela. Kontrakcija može biti izometrička i izotonička. Kod izometričke dolazi do povećane napetosti mišića bez promjena u njihovoj dužini, a kod izotoničke se kontrakcije smanjuje dužina niti bez promjene u napetosti mišića(7). Pokazalo se da i fleksijske i ekstenzijske vježbe mogu značajno smanjiti bol, ali nije dokazana razlika u učinkovitosti među njima(42).

#### Fleksijske vježbe

Ove vježbe se izvode kako bi se otvorili intervertebralni otvori i zglobne fasete, rastegli fleksori kuka i ekstenzori leđa te kao bi se ojačala abdominalna i glutealna muskulatura i na taj način povećala stabilnost i funkcionalnost donjeg dijela leđa(43). Izvode se u položaju između sjedanja i ustajanja( stopala na podu, koljena savijena i



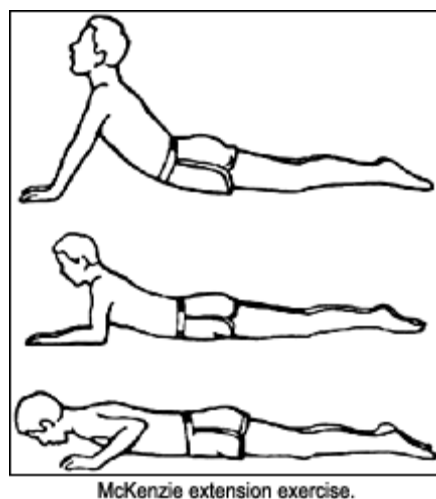
glava lagano uzdignuta) koji potiče porast intraabdominalnog tlaka(7).



Slika: primjeri fleksijskih vježbi(preuzeto s: <http://www.drhimanshutyagi.in/spinal-flexion-exercises.html>)

### Ekstenzijske vježbe

Primarne funkcije paraspinalnih ekstenzora su održavanje držanja tijela i kontroliranje spuštanja trupa za vrijeme fleksije. Ekstenzijske vježbe provođene iz neutralnog položaja i u manjem opsegu pokreta prvenstveno jačaju mišiće leđa, dok hiperekstenzijske vježbe povećavaju i pokretljivost lumbalnog segmenta(7). Ovakve vrste vježba koriste se kod posturalne slabosti i kod protruzije intervertebralnog diska. Često se ekstenzijske vježbe izvode u kombinaciji s fleksijskim kako bi se ojačao kompletan trup i na taj način stabilizirala i rasteretila slabinska kralježnica(44).



slika: primjer ekstenzijskih vježbi(preuzeto sa: <http://dynamicchiropractic.ca/common/viewphoto.php?id=7583>)

#### 6.4. Medikamentozna terapija

Lijekovi imaju važnu ulogu u liječenju lumboishijalgije, a najčešće se koriste nesteroidni protuupalni lijekovi (eng. NSAID- nonsteroidal anti-inflammatory drug), opioidi, glukokortikoidi i benzodiazepini, a od svih skupina lijekova najviše se propisuju nesteroidni protuupalni lijekovi. Postoji više vrsta NSAID-a koji se međusobno razlikuju po neželjenim učincima, interakcijama sa drugim lijekovima i dozi. Glavni protuupalni, antipiretički i analgetički učinak ovi lijekovi postižu putem supresije enzima ciklooksigenaze 1 (COX)-1 i ciklooksigenaze 2 (COX)-2. Blokiranjem tih enzima dolazi do smanjenja vazodilatacije i posljedično do smanjenja upale. Nadalje, zbog blokade enzima ciklooksigenaze dolazi do prekida sinteze prostaglandina što dovodi do smanjenja boli. NSAID za razliku od steroida koji isto blokiraju sintezu prostaglandina, nemaju neželjene učinke koji se uočavaju kod steroida. Međutim i NSAID-ovi uzrokuju razne neželjene učinke koji se očituju na kardiovaskularnom i probavnom sustavu, te na jetri i bubrezima. Glavni neželjeni učinak je onaj na gastrointestinalnom sustavu gdje zbog smanjene sinteze mukoznih prostaglandina sluznica gubi svoj zaštitni sloj. Međutim, ako se koriste u kraćem vremenu, obično su sigurni i dosta učinkoviti (45). Opijati se obično koriste kao terapijska opcija kod pacijenata koji osjećaju jaku bol ili kad se terapija nesteroidnim protuupalnim lijekovima pokaže neučinkovitom. Međutim, do sad nije dovoljno istražena učinkovitost ovih lijekova za liječenje ishialgije te se oni često propisuju na temelju iskustva pojedinih kliničara. Nuspojave opijata su sedacija, konfuzija, mučnina i konstipacija. Postoji i mogućnost depresije disanja, ali je ona jako rijetka kod doza koje se koriste za liječenje ove vrste boli. Nuspojave se, kao i kod drugih lijekova, češće pojavljuju u starijoj populaciji. Zbog mogućnosti nuspojava opijati bi se trebali koristiti u određenom ograničenom periodu, a ne po potrebi (46).

## 6.5. Minimalno invazivne terapijske procedure

### Epiduralna steroidna injekcija

Epiduralne steroidne injekcije spadaju među najčešće minimalno invazivne procedure u liječenju bolesnika s lumbosakralnom boli. Postoji više mehanizama kojima steroidi djeluju na smanjenje boli. Jedan od njih je supresija stvaranja prostaglandina i leukotriena koji djeluju kao upalni medijatori. Isto tako smanjuju odlaganje kolagena i stvaranje ožiljaka, smanjuju propusnost kapilara i posljedični nastanak edema te smanjuju proizvodnju litičkih enzima. Neka istraživanja su pokazala da egzogeni steroidi mogu izmijeniti provodljivost živčanih vlakana i na taj način ostvariti direktan učinak protiv osjeta boli. Postoje tri glavne tehnike primjene epiduralnih steroida, a to su: interlaminarna, transforaminalna i kaudalna. Pokazalo se da je transforaminalna tehnika najučinkovitija jer se kod nje steroidi primjenjuju direktno u okolinu zahvaćenog korijena živca(47). Transforaminalno ubrizgavanje lokalnog anestetika može se koristiti i u dijagnostičke svrhe kao preoperativno planiranje, za otkrivanje živca koji uzrokuje simptomatologiju kad patologija postoji na više nivoa kralježnice(48). Transforaminalnim epiduralnim steroidnim injekcijama nazivamo minimalno invazivne terapijske procedure tijekom kojih se kroz foramen u prednji epiduralni prostor, neposredno u blizinu korijena spinalnih živaca, pod kontrolom mobilnoga rendgenskog uređaja i uz prethodno davanje kontrastnog sredstva, aplicira dugodjelujući glukokortikoid te kratkodjelujući lokalni anestetik. Navedenim se postupkom smanjuje upalna reakcija i otok pritisnutog živca(49). Komplikacije epiduralne primjene steroida mogu biti različite i varirati od manjih kao npr. boli na mjestu punkcije, osjećaja utrnutosti ili vazovagalne reakcije, do ozbiljnih i onih koje ugrožavaju život. Ozbiljne komplikacije se duralna punkcija s posljedičnim razvojem postpunkcijskih glavobolja i reakcije preosjetljivosti na lijek. Isto tako postoji mogućnost razvoja teških komplikacija kao što su epiduralne infekcije i krvarenja s razvojem epiduralnog apscesa ili hematoma na mjestu punkcije. Najteža komplikacija je trauma medule koja dovodi do paraplegije. Prilikom punkcije može doći i do ulaska igle u vaskularne strukture što može dovesti do generaliziranih konvulzija ili ishemije mozga. Pokazalo se da interlaminarni pristup omogućava veću sigurnost za pacijenta, ali slabije reduciraju bol u odnosu na transforaminalne(48). Rezultati ovih terapijskih procedura bolji su kod

akutnih lumboishijalgija te onih koje su uzrokovane mekotkivnim kompresijama gdje ne postoji jaka mehanička kompresija na spinalni živac(49).

Perkutana pulsna radiofrekventna (PRF) neuromodulacija spinalnih živaca i spinalnih ganglija

Ova minimalno invazivna terapijska procedura temelji se na primjeni kratkih impulsa visokofrekventne struje čime se stvara električno polje koje utječe na promjene živčanih stanica putem moduliranja ionskih kanala, a bez efekta neuroablacije živčanih vlakana. Indikacije za ovu metodu su kronična lumboishijalgija ili kronična radikulopatija koje ne odgovaraju na konzervativno liječenje(49).

## 6.6. Kirurške metode

Najčešće izvođena operacija u liječenju lumboishijalgije je diskektomija budući da je hernija diska najučestaliji uzrok tog stanja. Kirurške intervencije rezervirane su za situacije kada prethodna konzervativna terapija nije polučila uspjeh. Uz klasične operacijske tehnike, u zadnjih nekoliko desetljeća, razvile su se i minimalno invazivne tehnike koje manje oštećuju mišićno i živčano tkivo te na taj način smanjuju bolnost nakon operacije. Neke minimalno invazivne tehnike koje se primjenjuju u Hrvatskoj, su perkutana laserska dekompresija diska (PLDD), sustav tubularnih retraktora i selektivna endoskopska diskektomija (SED)(50). Indikacije za lumbalnu diskektomiju su još uvijek predmet rasprave među stručnjacima u tom području. Jedina apsolutna indikacija je progresivni neurološki deficit i oko toga se svi slažu da je potrebno operirati. Ta grupa pacijenata predstavlja mali udio od ukupnog broja kandidata za operativni zahvat. Idealni kandidati su oni koji nisu povoljno odgovorili na adekvatnu konzervativnu terapiju i u kojih fizikalni nalaz odgovara radiološkim nalazima. Preciznije, hernija diska bi trebala biti na istoj strani kao i neurološki deficit. Još uvijek postoje neslaganja oko toga kako i koliko dugo provoditi konzervativnu terapiju, međutim, nekoliko studija je pokazalo da se nakon 6 do 8 tjedana konzervativne terapije koja se nije pokazala uspješnom treba započeti razmišljati o kirurškom liječenju(51).

### 6.6.1. Klasična kirurgija

Kod ove tehnike pacijent se polegne na trbuh i napravi mu se fleksija lumbalne kralježnice kako bi se proširio interlaminarni prostor. Koristeći se iglom i fluoroskopijom identificira se željena razina kralježnice. Zatim se napravi incizija, dugačka otprilike 4 do 6 centimetara, u središnjoj liniji iznad spinoznih nastavaka. Slijedi razdvajanje masnog tkiva, fascia i paraspinalnih mišića. Mišići se pomoću retraktora drže odvojenima kako bi se vizualizirao ligamentum flavum. Zatim se ligamentum flavum oštro zareže. U dubini reznog dijela prikaže se duralna vreća i pažljivo odvoji od dna spinalnog kanala. Duralna vreća i korijen živca se povuku medijalno kako bi se prikazao intervertebralni disk. Zatim se napravi incizija na stražnjem longitudinalnom ligamentu i odstrani materijal herniranog diska(51). Ovom tehnikom se u 80-90% pacijenata smanjuje ili uklanja radikularna bol, ali u većini slučajeva javlja se bol u slabinskom djelu kralježnice poslije operacije. Razlog tome mogla bi biti devaskularizacija i denervacija paravertebralnih mišića za vrijeme operacije što posljedično uzrokuje bol(50).

### 6.6.2. Minimalno invazivna kirurgija

Ranije opisana otvorena operacija intervertebralnog diska uzrokuje veliku traumu paravertebralnih mišića i ostalih struktura. Takva trauma može naknadno biti uzrok bolova u slabinskom djelu leđa. Kako bi se to izbjeglo u zadnjih tridesetak godina razvile su se minimalno invazivne tehnike koje, osim što čuvaju anatomske strukture, omogućavaju i brži funkcionalni oporavak. Kao prednosti ovih tehnika navode se minimalni gubitak krvi tijekom operacije, mogućnost primjene spinalne anestezije i kraći boravak u bolnici nakon operacije.

#### Perkutana laserska dekompresija diska(PLDD)

Radi se o metodi u kojoj se koristi laserska energija koja se na područje intervertebralnog diska prenosi putem igle. Igla se uvodi pod kontrolom rendgena i služi kao vodič kojim se energija prenosi u jezgru diska. Energija se otpušta u intervalima kako bi se izbjegao termički učinak na okolna tkiva. Do dekompresije diska dolazi zbog isparavanja vode i zbog ostalih strukturnih promjena jezgre. Studije su pokazale da 70-80% pacijenata ne osjeća bol dugo nakon operacije. Najčešća

komplikacija ovog postupka je discitis. Indikacija za ovu tehniku je dorzomedijalna hernijacija diska unutar fibroznog prstena ili ispod stražnjeg uzdužnog ligamenta(50).

#### Mikrodiskektomija s pomoću sustava tubularnih retraktora

Kod ove tehnike upotrebljavaju se tubularni retraktori kojima se, za razliku od klasične kirurgije, sprječava resekcija hvatišta paravertebralnih mišića. Prilikom izvođenja pacijent se polegne na trbuh. Za razliku od otvorene diskektomije, ovdje se incizija na koži radi lateralno od spinoznog nastavka na strani hernije intervertebralnog diska. Duljina incizije iznosi oko 2 cm. Potom se kroz inciziju uvode tubularni retraktori koji se međusobno razlikuju po širini i duljini. Uvode se redom od najužeg do najšireg. To omogućuje širenje mišićnih vlakana bez njihova oštećenja(50).

#### Selektivna endoskopska diskektomija(SED)

U ovoj tehnici koriste se posebno dizajnirani endoskopi koji omogućavaju dobru vizualizaciju operacijskog polja i imaju mogućnost ciljanog uklanjanja uzroka boli. Pritom je očuvan preostali, zdravi dio diska. Pristup u spinalni kanal može biti transforaminalni ili interlaminarni. Indikacija za ovu vrstu operacije iste su kao i za klasične operacije(50).

## **7. Zahvale**

Zahvaljujem svojoj obitelji, roditeljima Veljku i Vesni i bratu Ivanu, na cjeloživotnoj podršci.

Zahvaljujem i mentoru doc. dr. sc. Porinu Periću na pomoći u realizaciji ovog diplomskog rada.

## 8. Literatura

1. Stafford MA, Peng P Hill DA: Sciatica: a review of history, epidemiology, pathogenesis, and the role of epidural steroid injection in management. *Br J Anaesth.* 2007;99(4):461-73.
2. Kelley W, Harris E, Ruddy S, Sledge C: Textbook of rheumatology 4. izd. W.B. Saunders Company; 1989.
3. Shiri R, Euro U, Heliövaara M, Hirvensalo M, Husgafvel-Pursiainen K, Karppinen J: Lifestyle Risk Factors Increase the Risk of Hospitalization for Sciatica: Findings of Four Prospective Cohort Studies. *Am J Med.* 2017;130(12):1408-1414.
4. Machado GC, Witzleb AJ, Fritsch C, Maher CG, Ferreira PH, Ferreira ML: Patients with sciatica still experience pain and disability 5 years after surgery: A systematic review with meta-analysis of cohort studies. *Eur J Pain.* 2016;20:1700-1709.
5. Morris C: Low back syndromes: Integrated clinical management. McGraw-Hill; 2006.
6. Waddell G, Burton AK: Concepts of rehabilitation for the management of low back pain. *Best Pract Res Clin Rheumatol.* 2005;19:655-70.
7. Negovetić L i suradnici: Bolesti lumbosakralne kralježnice. Medicinska naklada-Zagreb; 1993.
8. Jug J: Epidemiološke i kliničke značajke petogodišnjeg praćenja bolesnika s lumboishijalgijom [disertacija]. Zagreb: Sveučilište u Zagrebu, Medicinski fakultet; 2010
9. Krmpotić-Nemanić J, Marušić A. Anatomija čovjeka. 2 izd. Medicinska naklada. Zagreb 2007.
10. Vukas D, Bajek G, Ledić D, Huora K, Eškinja N, Stanković B: Bolni sindrom leđa. *Medicina Fluminensis.* 2012;48:285-289.
11. Borenstein D: Does osteoarthritis of the lumbar spine cause chronic low back pain? *Curr Pain Headache Rep* 2004;8:512–7.
12. Laslett M, Öberg B, Aprill C, McDonald B: Zygapophysial joint blocks in chronic low back pain: a test of Revel's model as a screening test. *BMC Musculoskelet Disord* 2004;5:43.
13. Grgić V: Lumbosakralni fasetni sindrom: Funkcijski i organski poremećaji lumbosakralnih fasetnih zglobova. *Liječnički vjesnik* 2011; 133(9-10):330-336.
14. Kos J, Hert J, Sevcik P: Menniscoids of the intervertebral joints. *Acta Chir Orthop Traumatol Cech.* 2002;69(3):149–57.
15. Hicks BL, Bhimji SS: Piriformis Syndrome. StatPearls Publishing LLC; 2017.



16. Tarulli AW, Raynor EM. Lumbosacral radiculopathy. *Neurol Clin.* 2007;25:387–405.
17. Freeman TB, Cahill DW: Tumors of the meninges, cauda equina, and spinal nerves. In: Menezes AH, Sonntag VKH, editors. *Principles of spinal surgery.* New York: McGraw- Hill; 1996.1371–86.
18. Deyo RA, Diehl AK: Cancer as a cause of back pain: frequency, clinical presentation, and diagnostic strategies. *J Gen Intern Med* 1988;3(3):230–8.
19. Schiff D: Spinal cord compression. *Neurol Clin North Am* 2003;21(1):67–86.
20. Rabin A, Gerszten PC, Karausky P, Bunker CH, Potter DM, Welch WC. The sensitivity of the seated straight-leg raise test compared with the supine straight-leg raise test in patients presenting with magnetic resonance imaging evidence of lumbar nerve root compression. *Arch Phys Med Rehabil.* 2007;88(7):840-843.
21. Verwoerd AJ, Peul WC, Willemsen SP, Koes BW, Vleggeert-Lankamp CL, El Barzouhi A, et al. Diagnostic accuracy of history taking to assess lumbosacral nerve root compression. *Spine J.* 2013;14: 2028–2037.
22. B W Koes, M W van Tulder, W C Peul: Diagnosis and treatment of sciatica. *BMJ.* 2007;334 (7607):1313–1317.
23. Younes M, Bejjia I, Aguir Z, et al: Prevalence and risk factors of disk-related sciatica in an urban population in Tunisia. *Joint Bone Spine.* 2006;73:538–542.
24. Murphy DR, Hurwitz EL, Gerrard JK, Clary R: Pain patterns and descriptions in patients with radicular pain: does the pain necessarily follow a specific dermatome? *Chiropr Osteopat.* 2009;17:9.
25. Vroomen PC, de Krom MC, Knottnerus JA: Diagnostic value of history and physical examination in patients suspected of sciatica due to disc herniation: a systematic review. *J Neurol.* 1999;246:899–906.
26. Deville WLJM, Windt DAWM, van der Dzaferagic A, Bezemer PD, Bouter LM: The test of Lasegue: systematic review of the accuracy in diagnosing herniated discs. *Spine.* 2000;25:1140-7.
27. Homayouni K, Jafari SH , Yari H: Sensitivity and Specificity of Modified Bragard Test in Patients With Lumbosacral Radiculopathy Using Electrodiagnosis as a Reference Standard. *J Chiropr Med.* 2018;17(1):36-43.
28. Kamath SU, Kamath SU: Lasègue’s Sign. *J Clin Diagn Res.* 2017 11(5): RG01–RG02.

29. Ropper, AH; Zafonte, RD: Sciatica. *The New England Journal of Medicine*. 2015;372 (13):1240–8.
30. Weber H: The natural course of disc herniation. *Acta Orthop Scand Suppl*. 1993;251:19–2.
31. Hofstee DJ, Gijtenbeek JM, Hoogland PH, i drugi: Westeinde sciatica trial: randomized controlled study of bed rest and physiotherapy for acute sciatica. *J Neurosurg*. 2002;96:45–49.
32. Jensen MC, Brant-Zawadzki MN, Obuchowski N, Modic MT, Malkasian D, Ross JS: Magnetic resonance imaging of the lumbar spine in people without back pain. *N Engl J Med*. 1994;331:69–73.
33. Modic MT, Obuchowski NA, Ross JS, Brant-Zawadzki MN, Grooff PN, Mazanec DJ, Benzel EC: Acute low back pain and radiculopathy: MR imaging findings and their prognostic role and effect on outcome. *Radiology*. 2005;237:597–604.
34. Modic MT, Ross JS, Obuchowski NA: Contrast-enhanced MR imaging in acute lumbar radiculopathy: a pilot study of the natural history. *Radiology*. 1995;195:429–435.
35. Grazio S, Ćurković B, Vlak T, Bašić Kes V, Jelić M i ostali: Dijagnostika i konzervativno liječenje križobolje: Pregled i smjernice Hrvatskog vertebrološkog društva. *Acta medica Croatica*. 2013; 66(4): 259-293.
36. Miloš O: Utjecaj slušanja glazbe i drugih čimbenika na razinu bolnosti kliničke elektromioneurografije [Internet]. Zagreb: Sveučilište u Zagrebu, Medicinski fakultet; 2014 [pristupljeno 21.05.2018.]. Dostupno na: <https://urn.nsk.hr/urn:nbn:hr:105:690242>.
37. Wolff AP, Groen GJ, Wilder-Smith OHG: Diagnosis of chronic radiating lower back pain without overt focal neurologic deficits: what is the value of segmental nerve blocks? *Therapy*: 2005; 2(4), 577–585.
38. Fleury G, Nissen MJ, Genevay S: Conservative Treatments for Lumbar Radicular Pain. *Curr Pain Headache Rep*. 2014 ;18(10):452.
39. Saunders HD: Lumbar Traction. *Journal of Orthopaedic & Sports Physical Therapy*. 1979;1:36–45.
40. Golubović V: Suvremeni pristup liječenju mišićno- koštane boli. Fintrade i tours d.o.o Rijeka, Medicinski Fakultet Sveučilišta u Rijeci; 2012.

41. Rubinstein SM, van Middelkoop M, Assendelft WJ, de Boer MR, van Tulder MW: Spinal manipulative therapy for chronic low-back pain: an update of a Cochrane review. *Spine*. 2011;36(13):E825-46.
42. Elnaggar IM, Nordin M, Sheikhzadeh A, Parnianpour M, Kahanovitz N: Effects of spinal flexion and extension exercises on low-back pain and spinal mobility in chronic mechanical low-back pain patients. *Spine* 1991;16(8):967-72.
43. Ćurković B: Fleksijske vježbe u križbolji. *Fiz. rehabil. med.* 2013; 25 (3-4):118-119.
44. Vlak T: Ekstenzijske vježbe u križbolji. *Fiz. rehabil. med.* 2013; 25 (3-4):120-122.
45. Rasmussen-Barr E, Held U, Grooten WJA, Roelofs PDDM, Koes BW, van Tulder MW, Wertli MM: Non-steroidal anti-inflammatory drugs for sciatica. *Cochrane Database of Systematic Reviews*. 2016, deseto izdanje.
46. Levin K, Hsu PS, Armon C: Acute lumbosacral radiculopathy: Prognosis and treatment. [pristupljeno 27.05.2013.]. Dostupno na: [http://ultra-medica.net/Uptodate21.6/contents/UTD.htm?5/33/5655?source=see\\_link](http://ultra-medica.net/Uptodate21.6/contents/UTD.htm?5/33/5655?source=see_link).
47. Wilkinson I, Cohen SP: Epidural steroids for spinal pain and radiculopathy: a narrative, evidence-based review. *Curr Opin Anaesthesiol.* 2013;26(5):562-72.
48. Gavranić A, Šimić H, Vukas D, Stanković B, Bajek G, Ledić D i sur.: Epiduralne steroidne injekcije. *Medicina fluminensis.* 2012;48(3):302-307.
49. Houra K, Perović D, Kvesić D, Radoš I, Kovač D, Kapural L: Prve Hrvatske smjernice za dijagnostiku i liječenje križbolje minimalno invazivnim procedurama. *Liječnički vjesnik.* 2013;135(7-8): 187–195.
50. Rotim K, Borić M, Sajko T, Subašić A: Minimalno invazivna kirurgija slabinske kralježnice u liječenju hernije intervertebralnog diska. *Liječnički Vjesnik.* 2015;137:96–99.
51. Bruggeman AJ, Decker RC: Surgical Treatment and Outcomes of Lumbar Radiculopathy. *Phys Med Rehabil Clin N Am.* 2011;22(1):161-77.

## **9. Životopis**

Rođen sam u Zagrebu 1993. godine. Osnovnu školu i opću gimnaziju pohađao sam u Puli. Medicinski fakultet u Zagrebu upisao sam 2012., a diplomirao 2018. godine. Od stranih jezika znam njemački i engleski.