

# Anomalije i bolesti testisa u dječjoj dobi

---

Vukasović, Ivo

Master's thesis / Diplomski rad

2018

Degree Grantor / Ustanova koja je dodijelila akademski / stručni stupanj: **University of Zagreb, School of Medicine / Sveučilište u Zagrebu, Medicinski fakultet**

Permanent link / Trajna poveznica: <https://um.nsk.hr/um:nbn:hr:105:062551>

Rights / Prava: [In copyright](#)/[Zaštićeno autorskim pravom.](#)

Download date / Datum preuzimanja: **2024-07-28**



Repository / Repozitorij:

[Dr Med - University of Zagreb School of Medicine Digital Repository](#)



**SVEUČILIŠTE U ZAGREBU  
MEDICINSKI FAKULTET**

**Ivo Vukasović**

**Anomalije i bolesti testisa u dječjoj dobi**

**Diplomski rad**



**Zagreb, 2018.**

Ovaj diplomski rad izrađen je na Klinici za dječju kirurgiju Klinike za dječje bolesti Zagreb pod vodstvom prof. dr. sc. Božidara Župančića i predan je na ocjenu u akademskoj godini 2017. / 2018.



**Klinika za dječje bolesti Zagreb**  
**Children's Hospital Zagreb**

# SADRŽAJ

|  |    |
|--|----|
| SAŽETAK.....   | I  |
| SUMMARY.....   | II |
| 1. UVOD.....   | 1  |
| 1.1. ANATOMIJA TESTISA.....  | 1  |
| 1.2. HISTOLOGIJA I EMBRIOLOGIJA TESTISA.....                       | 2  |
| 1.3. BARIJERA KRV-TESTIS.....                                      | 3  |
| 2. PRIROĐENE ANOMALIJE TESTISA.....                                | 4  |
| 2.1. Križna ektopija testisa.....                                  | 4  |
| 2.2. Poliorhija.....   | 4  |
| 2.3. Splenogonadalna fuzija.....                                   | 6  |
| 2.4. Ageneza testisa.....  | 7  |
| 2.5. Anomalija epididimisa i ductusa deferensa.....                | 7  |
| 3. AKUTNI SKROTUM.....   | 8  |
| 3.1. Torzija testisa.....  | 10 |
| 3.2. Torzija testikularnoga privjeska (Morgagnijeve hidatide)..... | 13 |
| 3.3. Upale.....  | 16 |
| 3.3.1. Epididimitis.....   | 16 |
| 3.3.2. Orhitis.....  | 17 |
| 3.4. Ostali uzroci akutnog skrotuma.....                           | 18 |
| 3.4.1. Idiopatski edem skrotuma.....                               | 18 |
| 3.4.2. Uklještena preponska kila i hidrokela.....                  | 19 |
| 3.4.3. Henonch-Scholeinov vaskulitis.....                          | 19 |
| 3.4.4. Spontana gangrene skrotuma (Fournierova gangrena).....      | 20 |
| 3.4.5. Hematokela.....   | 20 |
| 3.4.6. Idiopatski infarkt testisa.....                             | 21 |
| 3.4.7. Piokela.....  | 21 |
| 4. KRIPTORHIZAM.....   | 22 |
| 5. TUMORI.....   | 28 |
| 5.1. Dobročudne ciste testisa.....                                 | 28 |
| 5.2. Zloćudni tumori testisa.....                                  | 31 |
| 5.2.1. Tumori zametnih stanica.....                                | 32 |
| 5.2.2. Tumori stromalnih stanica testisa.....                      | 33 |
| 5.2.3. Testikularna mikrolitijaza.....                             | 33 |
| 6. TRAUMA TESTISA.....   | 34 |
| ZAHVALE.....   | 36 |
| LITERATURA.....  | 37 |
| ŽIVOTOPIS.....   | 41 |

## **SAŽETAK**

**Naslov rada:** Anomalije i bolesti testisa u dječjoj dobi

**Autor:** Ivo Vukasović

Svrha je ovoga rada prikazati etiologiju, kliničku sliku, radiološku dijagnostiku te kirurške mogućnosti liječenja anomalija te bolesti testisa dječje dobi, s posebnim osvrtom na akutni skrotum.

Anomalije i bolesti testisa obuhvaćaju kongenitalne anomalije, upalna stanja, kriptorhizam, retenciju testisa, tumore i traume testisa, kao i skrotalne regije.

Akutni skrotum u dječjoj dobi uzrokovan je torzijom testisa i njegovih privjesaka, orhitisom i epididimitisom, traumom testisa, hernijom/hidrokelom i pripadajućim tumorima. U većini slučajeva nije riječ o hitnim stanjima, no pravovaljana dijagnoza i terapija ključni su u prevenciji razvoja ishemije testikularnoga tkiva kao posljedice torzije. U dječaka predpubertetske dobi češće se javljaju torzija testikularnih privjesaka ili epididimisa, dok je torzija samoga testisa češća kod nedonoščadi i adolescenata. Kongenitalne su anomalije testisa rijetke, međutim zauzimaju važno mjesto u diferencijalnoj dijagnozi.

Testikularni su tumori rijetki u dječjoj dobi, s bimodalnom distribucijom u razdoblju između 12. i 24. mjeseca života te ponovno u pubertetu. Svaka solidna skrotalna masa smatra se da je tumor dok se ne dokaže suprotno.

Iako rijetki, testikularne anomalije i bolesti zauzimaju važno mjesto u diferencijalnoj dijagnozi brojnih stanja u dječjoj kirurgiji, kao i pedijatriji.

**Ključne riječi:** akutni skrotum, torzija testisa, tumori testisa, dječja kirurgija

## **SUMMARY**

**Title:** Testicular anomalies and diseases in childhood

**Author:** Ivo Vukasović

The aim of this study is to describe the etiology, clinical presentation, radiographic diagnostics, and surgical treatment options of testicular anomalies and diseases in childhood, with a special emphasis on acute scrotum.

Testicular anomalies and diseases include congenital anomalies, inflammations, cryptorchidism, tumors, and injuries of the testis and scrotal region.

The most common cause of acute scrotal pain and swelling, also known as acute scrotum, in childhood are torsion of the testis and its appendages, inflammation of the testis or epididymis, testicular trauma, hernia/hydrocele, and neoplasia. Most of these conditions are nonemergent, but prompt differentiation and management are crucial, because testicular torsion results with permanent ischemic damage to the testicular tissues. Torsion of the appendix testis or epididymis is most common in prepubertal boys, and testicular torsion is more frequent in neonates and adolescents. Congenital anomalies of the testis and scrotal region are vary rare, but they take an important place in the differential diagnosis of acute scrotum and other similar conditions in pediatric surgery.

Testicular tumors are uncommon in children, with a bimodal distribution of age-specific incidence rates and with two peaks at the ages 12 to 24 months and a second peak during puberty. Every solid scrotal mass should be considered malignant until proved otherwise.

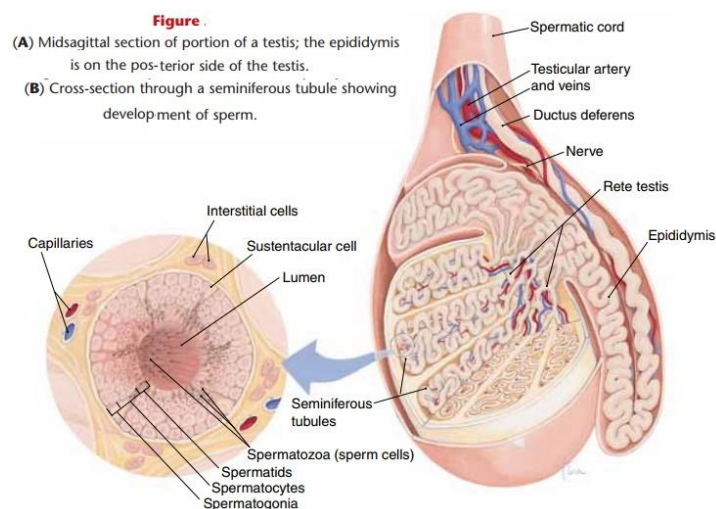
Although rare, testicular anomalies and diseases take an important place in the differential diagnosis and everyday work of each pediatrician and pediatric surgeon.

**Keywords:** acute scrotum, testicular torsion, testicular tumors, pediatric surgery

## 1. UVOD

### 1.1. ANATOMIJA TESTISA

Sjemenik (lat. *testis*, grč. *ὄρχις*) je parna muška spolna žlijezda čija je glavna funkcija umnožavanje i sazrijevanje muških spolnih stanica te proizvodnja muških spolnih hormona. Smješteni su u kožnoj vreći, tzv. mošnjama (lat. *scrotum*). Ovalnoga je oblika, a razlikujemo dvije strane (*facies medialis et lateralis*), dva ruba (*margo anterior et posterior*) te dva kraja (*extremitas s. polus superior et inferior*). Stražnji rub, kojega prekriva pasjemenik (lat. *epididymis*), mjesto je ulaska krvnih žila i živaca (hilus testisa) i izlazište *ducti efferentes* u pasjemenik. Obavijen je ovojnicom *tunica vaginalis testis*, koja ima dva sloja *lamina visceralis* i *lamina parietalis*, a ispod je vezivna ovojnica *tunica albuginea*. Ispod tunike albugine nalazimo *tunica vasculosa*, vezivno tkivo bogato krvnim žilama. (Slika 1)



**Slika 1.** Anatomska struktura testisa

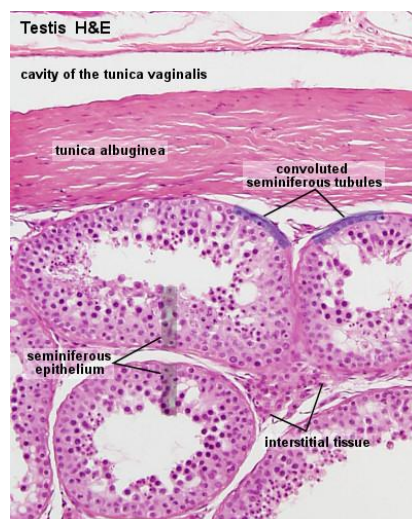
(preuzeto 27.4.2018.: <http://baldaivirtuves.info/human-testis-anatomy/human-testis-anatomy-anato-popular-human-testicular-anatomy-at-best-anatomy-learn-physiology/>)

Arterija testikularis, ogranak abdominalne aorte, prolazi kroz ingvinalni kanal i pripada sjemenskom snopu (lat. *funiculus spermaticus*), te mu pristupa sa stražnje strane. Uz nju nalazi se i pleksus pampiniformis koji je zadužen za odvodnju venske krvi koja se slijeva u testikularnu venu. Lijeva vena testikularis ulijeva se u donju šuplju venu, dok desna u lijevu bubrežnu venu. Limfna drenaža pripada

odvodnji lumbalnih limfnih čvorova. Testisi imaju simpatičku inervaciju ogranaka Th 10 – 12. Pasjemenik je smješten na stražnjem rubu testisa. Sastoji se od glave, tijela i repa. Iz repa se nastavlja sjemenovod (lat. ductus deferens), koji se spaja s uretrom. (Krpmotić-Nemanić, Marušić 2007.)

## 1.2. HISTOLOGIJA I EMBRIOLOGIJA TESTISA

Stražnje zadebljanje tunike albugine (Slika 2) oblikuje mediastinum testis od kojega se odvajaju vezivne pregrade dijeleći ga na režnjiće testisa. Svaki režnjić posjeduje 1-4 sjemenska kanalića (zaduženi za spermatogenezu) krvne žile, živce, limfne žile i intersticijske stanice (Leydigove stanice) zadužene za sekreciju androgena. Svaki testis ima 250 – 1000 sjemenskih kanalića, ukupne duljine 250 metara. Započinju slijepo, vijugaju i u području medijastinuma se sužavaju u ravne kanaliće (lat. *tubuli recti*). Dalje oblikuju mrežu kanala (lat. *rete testis*) koja ih povezuje s epididimisom (lat. *ductuli efferentes*). Sjemenski epitel čine potporne (Sertolijeve) stanice i stanice spermatogentske loze zadužene za stvaranje spermija (spermatogenezu) i njihovo sazrijevanje (spermiogenezu).



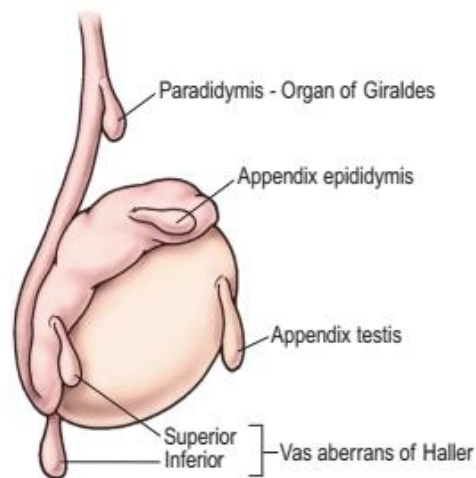
**Slika 2.** Histološka građa testisa

(preuzeto 27.4.2018: <http://www.lab.anhb.uwa.edu.au/mb140/corepages/malerepro/malerepro.htm>)

Embrionalni razvoj testisa započinje iz indiferentne spolne žlijezde. Primitivni spolni tračci, pod utjecajem Y kromosoma spolnih prastanica, nastali su urastanjem mezodermalnoga celomskog



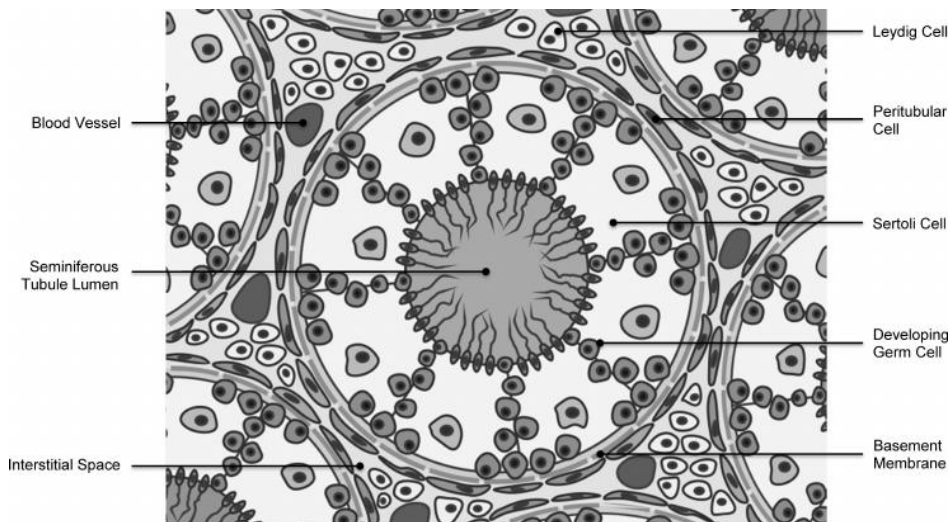
epitela u mezenhim i postaju medularni tračci ili tračci testisa. U četvrtom mjesecu gestacije oblikuju se Sertolijeve potporne stanice. Leydigove intersticijske stanice razvijaju se od mezenhimskih stanica i već od osmoga tjedna izlučuju testosteron ključan za diferencijaciju vanjskih i unutarnjih dijelova spolnoga sustava. Iz Wolffovoga kanala nastaju ductus epididymis, ductus deferens i ductus ejaculatorius. Müllerovi kanal involuiraju, a ostaje rudimentni appendix testis, tzv. Morgagnijeva hidatida (Slika 3). (Carneiro, Junquiera 2005.)



**Slika 3.** Rudimentni dijelovi testisa (preuzeto iz: Holcomb GW, Murphy PJ, Ostlie DJ. Ashcraft's pediatric surgery. 6.izd. Elsevier Inc. 2014.)

### 1.3. BARIJERA KRV-TESTIS

Kapilare su testisa fenestrirane te omogućavaju prolaz molekula velike molekulske mase, no čvrsti spojevi (eng. *tight junctions*) Sertolijevih stanica sprječavajući njihov prolaz do stanica spermatogenetske loze štiteći ih od štetnih čimbenika iz krvi (Slika 4). Uz to, testisi spadaju u skupinu imunoprivilegiranih mjesta što omogućuje da se svaka imunološka reakcija aktivno prigušuje, a testise štiti od vlastitog imunološkog odgovora. (Carneiro, Junquiera 2005.) Upravo kompleksan embriološki razvoj, imunoprivilegiranoost i anatomski položaj doprinose bogatoj patologiji testisa kroz brojne patofiziološke mehanizme.



**Slika 4.** Histološka shema građe parenhima testisa  
 (preuzeto: Rato L, Alves MG, Socorro S, Cavaco JE, Oliveira PF. Endothelium and Epithelium: Composition, Functions and Pathology. New York: Nova Science Publishers; 2011. Slika 1., Schematic drawing illustration of the seminiferous tubule and the blood testis barrier (BTB); str.137-155.)

## 2. PRIROĐENE ANOMALIJE TESTISA

### 2.1. Križna ektopija testisa

*Synorchidia* ili križna ektopija testisa prirođena je anomalija u kojoj pronalazimo testise međusobno spojene i to u istom dijelu skrotuma, najčešće na desnoj strani. Svaki testis ima svoje vlastite krvne žile, arterije i vene, kao i vlastiti ductus deferens. Svaki ductus deferens izlazi na svojoj strani iz primarno originalne strane, zatim ispred mjehura prelazi na stranu ektopije. Ovo je stanje u pravilu asimptomatsko, a diferencijalno-dijagnostički često se zamjeni za tumor testisa. Ono nije samo po sebi indikacija za operaciju, a u slučaju da je ona potrebna, vrši se orhidopeksija, uglavnom desnoga testisa uz ingvinalni pristup.

### 2.2. Poliorhija

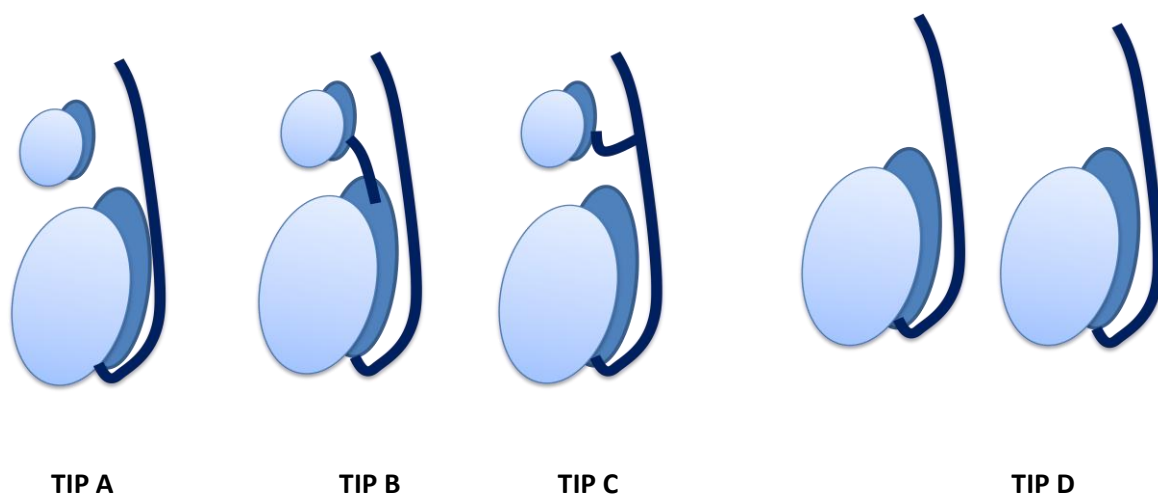
Poliorhija ili prekobrojni testis rijetka je prirođena anomalija, uglavnom asimptomatska. Prvi zabilježeni slučajevi opisani su u 17. stoljeću (Blasius 1670.), a do sada je opisano oko 200 slučajeva u svijetu. Bergholz i Wenke u svojoj meta-analizi opisuju kako se najčešće radi o triorhiji, a dodatni je testis najčešće smješten na lijevoj strani, u skrotalnoj regiji, a potom ingvinalno i abdominalno. Prekobrojni testis smješten ingvinalno ili abdominalno imao je

sniženu razinu ili potpuni izostanak spermatogeneze primjerene za dob, a maligni su se tumori prekobrojnog testisa u svim opisanim slučajevima lokalizirali upravo abdominalno. Najčešće pridružene anomalije su ingvinalna hernija i nespušteni testis.

**Tablica 1. Tipovi poliorhije prema Leungu, Singeru i sur. (1992.)**

|              |  |
|--------------|--|
| <b>Tip A</b> | Prekobrojni testis nema epididimis, vas deferens, kao i komunikaciju s ostalim testisima |
| <b>Tip B</b> | Prekobrojni testis dijeli epididimis i vas deferens s ostalim testisima                  |
| <b>Tip C</b> | Prekobrojni testis ima vlastiti epididimis, ali dijeli vas deferens                      |
| <b>Tip D</b> | Potpuna duplikacija testisa, epididimisa i vas deferens                                  |

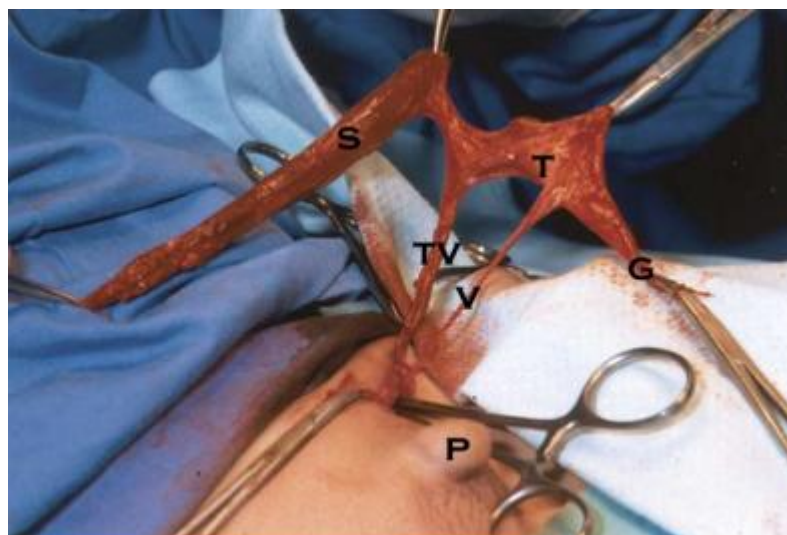
Razlikujemo četiri tipa (tablica 1, slika 4), od čega tip 2 i tip 3 čine 90% svih slučajeva. Osim u tipu 1, testis je reproduktivno sposoban. Kod tipa 4 deferentni vodovi mogu biti međusobno spojeni na manjoj ili većoj udaljenosti od testisa. Rjeđe, prekobrojni testis se javlja kao dodatni dio epididimisa i duktusa deferensa. Većina se otkriva kao komplikacija (hidrokela, epididimitis, torzija, tumor, itd.) ili kao slučajan nalaz na ultrazvuku. Ako se radi o urednom testisu, nema potrebe za operacijom, no u slučaju komplikacija radi se orhidektomija. Preporuka su godišnje kontrole ultrazvukom i color-dopplerom, a u slučaju sumnje na maligne promjene učiniti orhidektomiju (Artul, Habib).



**Slika 5. Shema tipova poliorhije prema Leungu i Singeru (1992.)**

### 2.3. Splenogonadalna fuzija

Splenogonadalna je fuzija rijetka kongenitalna anomalija nepoznate etiologije. Razlikujemo dva oblika, a to su kontinuirani i diskontinuirani oblik. Kod kontinuiranoga oblika (55% opisanih slučajeva) tračak spleničnog ili vezivnog tkiva intaabdominalno povezuje slezenu i gonadu (Slika 6). Kod diskontinuiranog oblika tkivo slezene nalazimo u mezonefrogonadalnoj strukturi odvojeno od slezene. Neki autori (Le Roux i Heddle) predlažu kako je diskontinuirani tip podvrsta akcesorne slezene. Češće se javlja kod muškaraca u omjeru 16:1. Do sada je opisano oko 150 slučajeva, od čega 60% otkriveno u području lijevoga testisa. Najčešće je nalaz bio slučajan, prilikom operacije nespuštenog testisa ili ingvinalne hernije. Pridružene kongenitalne anomalije češće su u sklopu kontinuiranoga tipa (anomalije ekstremiteta, mikrognathia, rascjep nepca i anomalije srca). Do sada nije pronađena veća incidencija maligniteta u sklopu ovoga stanja. (Khairat, Ismail 2005.) Ovo je stanje uglavnom asimptomatsko ili se otkrije slučajno. Opisani su slučajevi s prezentacijom akutnog skrotuma i to kao posljedica infektivnih bolesti slezene (infektivna mononukleoza, mums, malarija), rupture akcesorne slezene ili leukemije. U slučaju operacije dovoljno je učiniti ekstirpaciju tkiva slezene.



**Slika 6.** Prikaz splenogonadalne fuzije; S – tkivo slezene; TV – testikularne žile; V – sjemenovod; T – testis; G – gubernakulum; P – penis  
(preuzeto iz: Khairat AB and Ismail AM. Splenogonadal fusion: case presentation and literature review. J Pediatr Surg 2005; 40(8): 1357-1360)

#### **2.4. Ageneza testisa**

U djece s kriptorhizom može posve nedostajati jedan (lat. monorchia) ili oba testisa (lat. anorchia). Bilateralna anorhija rijetko je kongenitalno stanje (1 : 20 000), a smatra se rezultatom vaskularnog incidenta testisa nakon 16. tjedna gestacije (Teo i sur.), tj. obzirom na činjenicu kako je došlo do normalne diferencijacije penisa i involucije Mullerovih struktura. Pronađene su i rijetke mutacije u TDF regiji Y kromosoma (NR5A1 mutacija). Takva djeca nemaju obilježja interseksualizma, a kariotip je 46XY . Kod jednostrane agenze radi se kirurška eksploracija s ciljem potvrde dijagnoze, a potom se implantira plastični testis iz estetskih razloga. Obostrana se anorhija može dokazati endokrinom obradom. Kod djece mlađe od 9 godina s povećanom razinom folikulstimulirajućeg hormona (FSH) za tri standardne devijacije, vrlo vjerojatno se radi o anorhiji (Ashcraft's pediatric surgery, 2014.). U slučaju normalnih razina FSH i LH, uz pozitivan odgovor na hCG test vjerojatno se radi o kriptorhizmu. Thorup i sur. predlažu kako niska razina inhibina i visoka razina FSH dovoljne za diferencijalno-dijagnostičko razlikovanje kriptorhizma od obostrane agenze testisa.

#### **2.5. Anomalije epididimisa i ductusa deferensa**

Ipsilateralna ageneza ductusa deferensa, epididimisa i bubrega posljedica je zastoja u razvoju Wolffovog kanala prije četvrtoga tjedna embrionalnoga života. U slučaju kasnijega zastoja zahvaćen je duktus deferens dok se testisi razvijaju normalno. Najčešće se dijagnosticiraju tijekom operacija hernije, hidrokele ili tijekom obrade infertiliteta u kasnijoj životnoj dobi. Javlja se u devet od 148 azospermičnih muškaraca. Kod djece se najčešće zamijete nepravilnosti u povezivanju ductusa deferensa i epididimisa te djelomično ili potpuno odvojeni testis i epididimis.

### 3. AKUTNI SKROTUM

Središnji entitet u anomalijama i bolestima testisa je akutni skrotum, klinički sindrom koji se manifestira bolovima, oteklinom i crvenilom skrotuma. Radi se o novijem entitetu, s očiglednom analogijom na akutni abdomen.

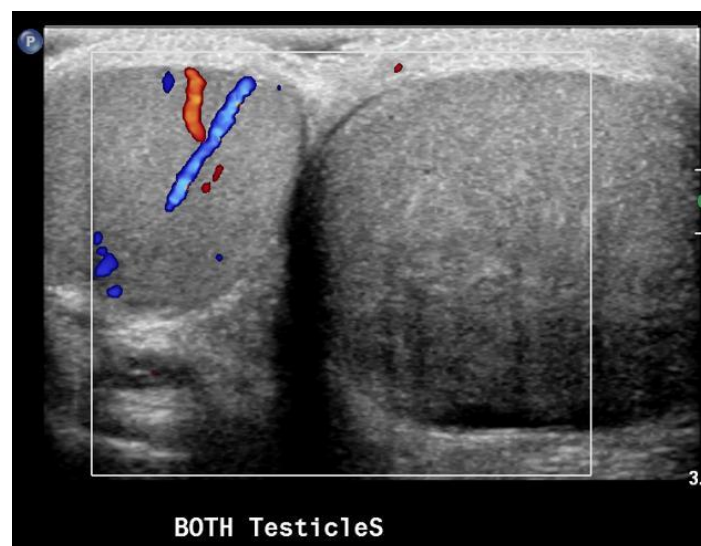
Ovakvom kliničkom slikom prezentira se niz kliničkih entiteta poput torzije testisa ili testikularnih apendiksa, orhitis, hernija ili hidrokela, vaskulitis, piokela, traume, tumori, varikokela i idiopatski skrotalni edem. Sindrom akutnog skrotuma može se pojaviti u bilo kojoj životnoj dobi, od prvoga dana života. Ipak dob ima ključnu ulogu u postavljanju dijagnoze, obzirom na činjenicu kako se određena stanja češće javljaju u ranijoj životnoj dobi. Torzija je testisa najčešće prisutna kod novorođenčadi i u pubertetu, dok torzija testikularnih privjesaka u dobi od 6 do 12 godine, a što je ujedno i najčešći uzrok sindroma akutnoga skrotuma. Epididimitis se javlja u kasnijoj dobi puberteta i u adolescenciji. (Župančić i sur. 2015.) U diferencijalnu dijagnozu ulazi niz drugih entiteta poput inkancerirane preponske hernije, traume, tumora, idiopatskog edema skrotuma, Henoch-Schonleinovog vaskulitisa i dr.

Obzirom da se radi o hitnom stanju u dječjoj kirurgiji i urologiji, brza i kvalitetna dijagnoza predstavljaju ključan čimbenik u adekvatnom zbrinjavanju ovoga sindroma. Sastoji se od kliničkoga pregleda i radiološke dijagnostike. Kod kliničkog pregleda nastojimo ustanoviti točnu lokalizaciju boli, položaj i osovinu testisa. Kod torzije testikularnog privjeska i epididimitisa bol je najčešće lokalizirana u području gornjega pola pri palpaciji testisa. Kod torzije testisa bol je difuzna, posebno pri izvođenju Prehnovog testa, a testis je položen okomito u gornjem dijelu skrotuma. Dijafanoskopijom možemo isključiti inkanceriranu preponsku herniju. Kao najveći izazov su niska životna dob i oteklina koje otežavaju pregleda, a time i postavljanje dijagnoze. (Yang i sur. 2011.) Dodatni je zbunjujući čimbenik prezentacija boli u abdomenu, što upućuje na važnost pregleda testisa i u sindromu akutnoga abdomena.

Od radiološke dijagnostike ključan se pokazao color-Doppler ultrazvuk (Slika 7). Izostanak arterijske perfuzije upućuje na torziju testisa. Od dodatnih pretraga postoje scintigrafija i angiografija koje su sve rjeđe u upotrebi, uglavnom za postoperativna praćenja. Ipak, kod akutnog skrotuma hitna operacija predstavlja dijagnostički i terapijski postupak.

TWIST score (Testicular Workup for Ischemia and Suspected Torsion score) je jedan od instrumenata brže dijagnostike, a time i mogućnost pravovremenog liječenja. Pregledom uočavamo prisutnost ili odsutnost otekline (2 boda), otvrdnuća testisa (2 boda), odsutnost kremasteričkog refleksa (1 bod), mučnine ili povraćanja (1 bod) i visokog položaja testisa (1 bod). Za vrijednosti iznad 5 bodova, test ima 100%-tnu pozitivnu prediktivnu vrijednost, kao i za vrijednosti ispod 2 boda 100%-tnu negativnu prediktivnu vrijednost. (Barbosa i sur. 2013.)

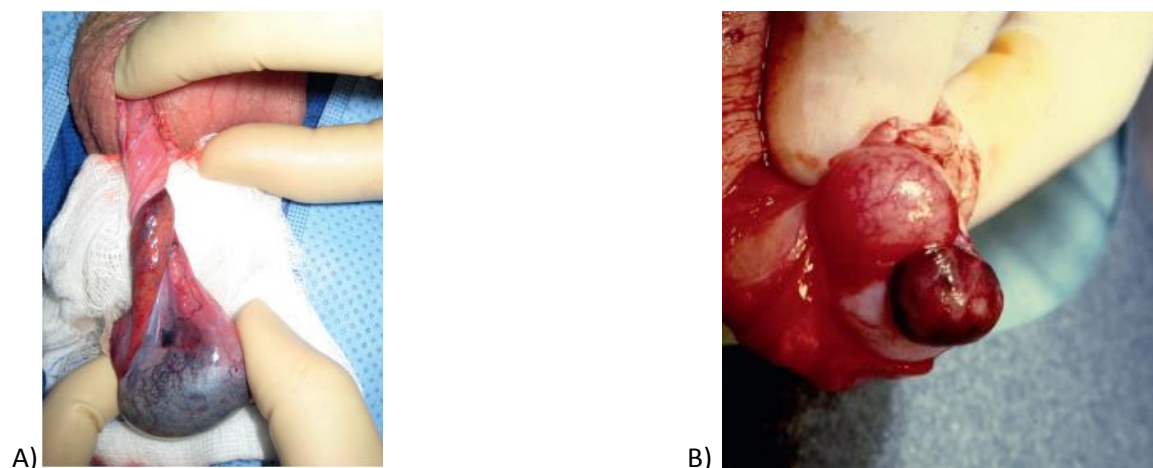
U retrospektivnoj studiji Župančić i sur. za razdoblje 2009. – 2014. u Klinici za dječje bolesti obrađena su 563 dječaka, prosječne dobi 10 godina i 1 mjesec. Češće je bio zahvaćen lijevi testis (51,86%), a u 70,52% slučajeva radilo se o torziji testikularnog privjeska, 18,12% torziji testisa, 7,10% epididimitisu.



**Slika 7.** Color-Doppler UZV prikaz izostanka protoka krvi kod torzije testisa (preuzeto iz: <https://radiopaedia.org/cases/testicular-torsion-3>)

### 3.1. TORZIJA TESTISA

Torzija testisa označava rotaciju testisa oko uzdužne osi za 180 ili više stupnjeva, što za posljedicu rezultira poremećajem cirkulacije, hemoragičnim infarktom i atrofijom testisa. Može se pojaviti u bilo kojoj životnoj dobi, ima bimodalnu distribuciju pojavnosti, a najčešće se javlja između 10. i 15. godine. Prije toga povećana je incidencija kod novorođenčadi. Učestalost je 1:4000 kod muške djece. Etiologija je nepoznata, a kao mogući uzroci navode se fizički čimbenici (toplina-hladnoća, trauma) i anatomska predispozicija. Bell-clapper anomalija ostaje kao jedini oblik torzije s razjašnjenom etiologijom, tj. s anatomskom predispozicijom u podlozi nastanka ovoga entiteta (DaJusta i sur. 2013.). Razlikujemo ekstravaginalnu torziju, intravaginalnu torziju, bell clapper anomaliju i torziju testikularnog privjeska. Kod starije djece javlja se intravaginalna, kod koje se torkvira testis s epididimisom unutar svojih ovojnica. (Sharp i sur. 2013.)

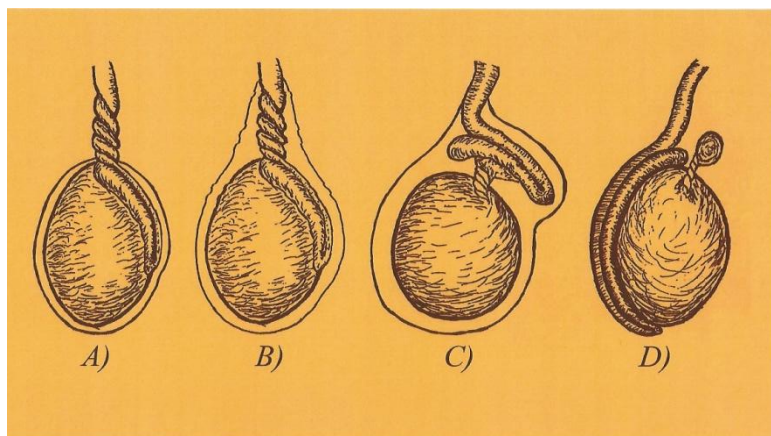


**Slika 8. A)** Bell-clapper torzija, visoka insercija tunike vaginalis na spermatičkom snopu, **B)** torzija i gangrena testikularnoga apendiksa (preuzeto iz: Holcomb GW, Murphy PJ, Ostlie DJ. Ashcraft's pediatric surgery. 6.izd. Elsevier Inc. 2014.)

U neonatalnoj dobi javlja se ekstravaginalni tip torzije kod koje se rotacija oko vertikalne osi javlja u području funikulusa testisa, epididimisa i peritonejske ovojnice. Taj se oblik javlja kada su testis i njegov dugi gubernakulum tek ušli u skrotum u kojemu ne postoji ležište za testis, a dugi gubernakulum dopušta u području funikulusa znatnu mobilnost i rotaciju testisa, njegovih adneksa i ovojnica oko vertikalne osi. Nandi i sur. naglašavaju važnost razlikovanja prenatalne i postnatalne



torzije. Naime, kod postnatalne torzije mogućnost preživljavanja tkiva testisa nakon zahvata jednaka je kao i kod torzije u starijoj dobi, dok prenatalna torzija rezultira potpunom ishemijom testisa.

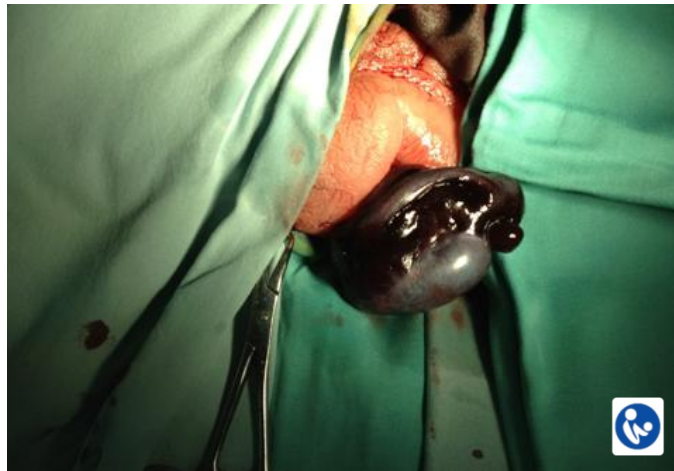


**Slika 9.** Shematski prikaz torzije testisa; A – ekstravaginalna torzija, B – intravaginalna torzija, C – Bell clapper anomalija, D – torzija testikularnog privjeska

Kod retiniranih se testisa torzija događa u ingvinalnom kanalu, pri čemu se javlja oteklina, bolnost i crvenilo u preponskoj regiji, a što stvara poteškoće u diferencijalnoj dijagnozi (npr. uklještenje preponske hernije). Iako je to najčešća lokalizacija retiniranih testisa, rijetko dolazi do torzije. Stupanj ishemije ovisi o broju zakretanja testisa oko svoje osi i uspostavi krvotoka unutar 4 – 6 sati od početka simptoma (Castañeda-Sánchez i sur. 2017.). Studije pokazuju kako nakon četiri sata ishemije dolazi do oštećenja Sertolijevih i spermatogenetskih stanica, a nekroza nastaje nakon 8 – 10 sati. Ako dođe do torzije intraabdominalnih testisa, javlja se klinička slika akutnog abdomena. U većini slučajeva, zbog kasne dijagnostike potrebno je izvršiti orhidektomiju nekrotičnoga testisa.

Klinička je slika torzije kod neonatusa i adolescenata različita. Kod neonatalne torzije ishemija se javlja intrauterino, a u kliničkoj slici dominira lokalni nalaz. U skrotalnoj se regiji palpira testis čvrst poput kamena, u pravilu bezbolan, a koža je otečena. Izostaju opći simptomi. Test dijafanoskopije je negativan.

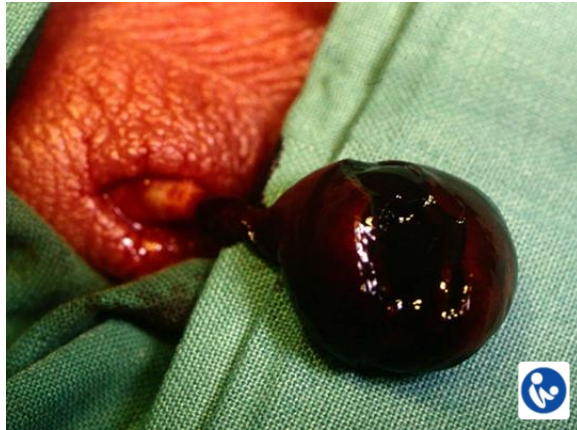U diferencijalnoj dijagnozi u obzir dolazi neonatalni hemoragijski infarkt bez torzije (unilateralno ili bilateralno). Etiologija se objašnjava traumom pri porodu ili spontano korigiranaom torzijom.



**Slika 10.** Operativni nalaz nekrotičnog testisa (ljubaznošću prof. dr. sc. Božidara Župančića/Klinika za dječju kirurgiju Klinike za dječje bolesti Zagreb)

Simptomatologija je kod adolescenata nešto drukčija. U prvoj fazi javlja se jaka bol u distribuciji ingvinalne regije i donjeg dijela abdomena, uz pojavu općih simptoma (mučnina, povraćanje, znojenje), a krvni tlak i temperatura su u pravilu normalni. Nažalost, nakon početne faze slijedi latentna faza u kojoj bol postaje podnošljiva, što odgađa odlazak liječniku. Iako testis prima simpatičku inervaciju iz segmenata Th 10 – 11, prednja stijenka skrotuma je inervirana segmentom L1, a stražnja S2 – 3. To za posljedicu ima početnu pojavu boli u donjem dijelu trbuha (Pogorelić i sur. 2013.).

U kliničkom statusu pronalazi se bolan i otečen testis s epididimisom, koji je dvostruko veći od normalnoga te retrahiran u gornjem dijelu skrotuma ili ingvinuma. Testis prema Dixu poprima horizontalniju poziciju, a manualno podizanje testisa (Prehnov znak) obično izaziva bol. Kroz nekoliko sati pojavljuju se znakovi upale, skrotum postaje otečen i crven. Dijagnoza se postavlja uz pomoć ultrazvučne metode color-Dopplera, a konačna dijagnoza, ujedno i terapija je hitna kirurška eksploracija i detorzija. (Slika 10)



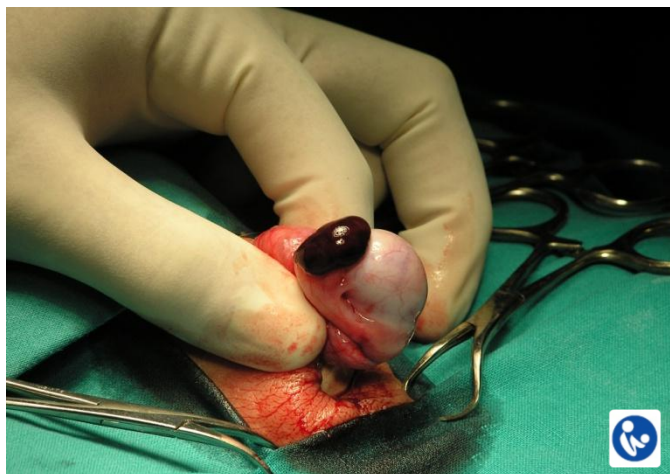
**Slika 11.** Intraoperativan nalaz nekrotičnog testisa kao posljedica torzije (ljubaznošću prof. dr. sc. Božidara Župančića/Klinika za dječju kirurgiju Klinike za dječje bolesti Zagreb)

U slučaju ponovne uspostave perfuzije testis se sačuva, no kod nejasnih stanja, potrebno je napraviti inciziju tunike albugine i/ili biopsiju, te fiksaciju testisa resorptivnim šavovima. U slučaju da je došlo do nekroze tkiva potrebno je izvršiti amputaciju testisa te implantirati protezu. Preporučeno je učiniti i fiksaciju zdravoga testisa i spriječiti moguću torziju (Günther i Rübben 2012.). U postoperativnom tijeku potrebno je pratiti pacijenta redovitim kliničkim pregledom i ultrazvukom (color-Doppler), kako bi se na vrijeme prepoznale komplikacije, poput nekroze ili atrofije. (Slika 11) U tom slučaju radi se orhidektomija i postavljanje proteze. Kao posljedica ishemije u pravilu dolazi do oštećenja spermatogenetske funkcije, dok je produkcija hormona postojana i održana na normalnoj razini.

### **3.2. TORZIJA TESTIKULARNOG PRIVJESKA (MORGAGNIJEVE HIDATIDE)**

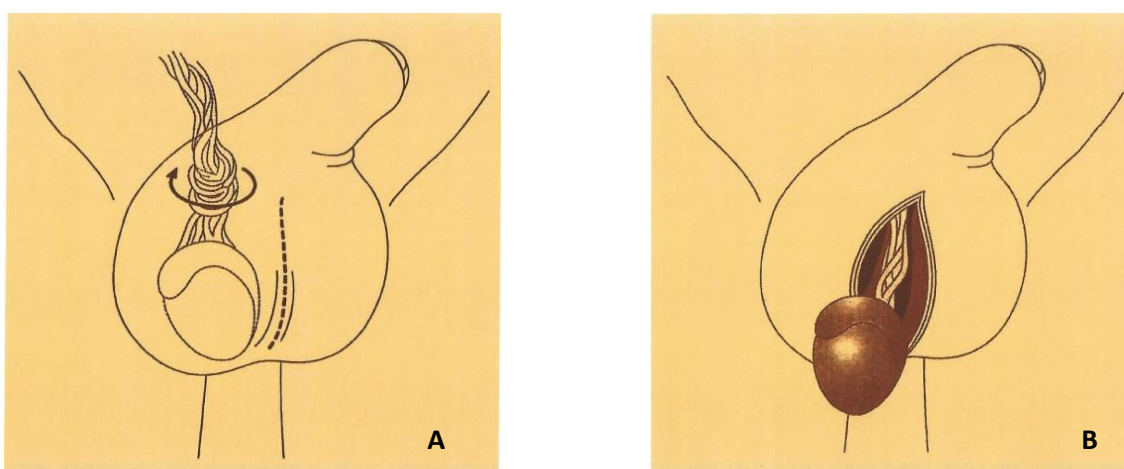
Torzija se testikularnoga privjeska, rudimenta embrionalnih Müllerovih struktura, najčešće javlja u dobi između 6. i 10. godine života. U odnosu na kliničku sliku torzije testisa, ovdje dominira lokalni nalaz u gornjem dijelu testisa. Može se palpirati i vidjeti tzv. plava točka (eng. blue spot). Uz to javljaju se edem i bol skrotuma, no nažalost to otežava diferencijalnu dijagnozu u odnosu na testikularnu torziju. Ipak, u oba slučajeve hitna kirurška eksploracija predstavlja dijagnostičku i

terapijsku metodu. U ovom slučaju vrši se ekstirpacija Morgagnijeve hidatide. Pomoćna slikovna metoda color-Doppler ultrazvuk je često vrlo nepouzdana s često lažno negativnim nalazima. Naime, normalan protok krvi kroz testis ne isključuje njegovu torziju, kao ni torziju njegovih privjesaka. (Karmazyn i sur. 2005.)



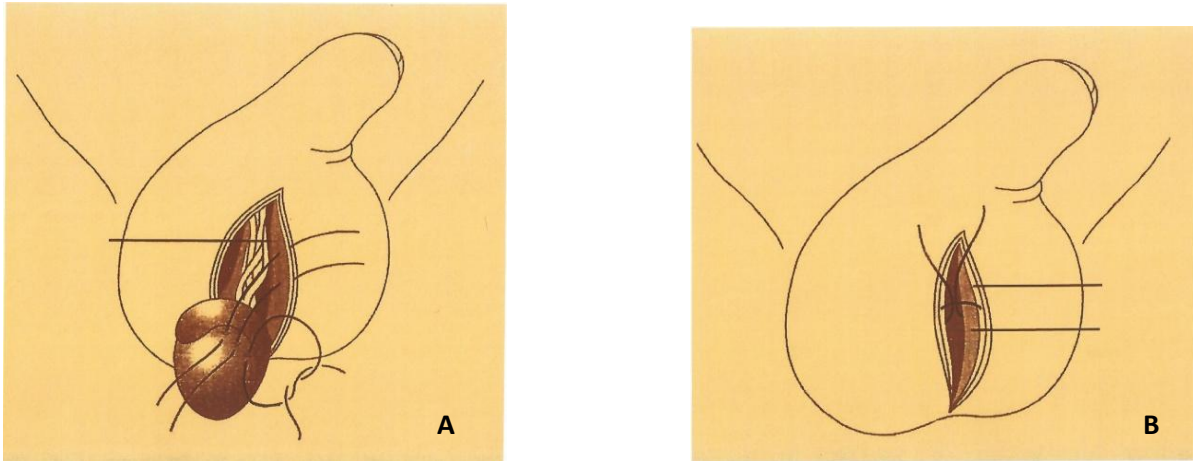
**Slika 12.** Torzija Morgagnijeve hidatide (ljubaznošću prof. dr. sc. Božidara Župančića/Klinika za dječju kirurgiju Klinike za dječje bolesti Zagreb)

Terapija torzije testisa i njegovih privjesaka zahtjeva hitan kirurški zahvat. Eksplozacija započinje medijalnim skrotalnim rezom (Slika 13 A i B), potom se pristupa simptomatskom odjeljku oslobađajući testis i njegovu detorziju. Potom je potrebno fiksirati kontralateralni testis s najmanje tri neresorptivna šava povezujući tuniku albugineu i skrotalni zid.



**Slika 13. A)** Medijalni skrotalni rez kroz kožu, priležeće ovojnice i tuniku vaginalis do zahvaćenoga hemiskrotuma, **B)** oslobođen i detorkviran testis

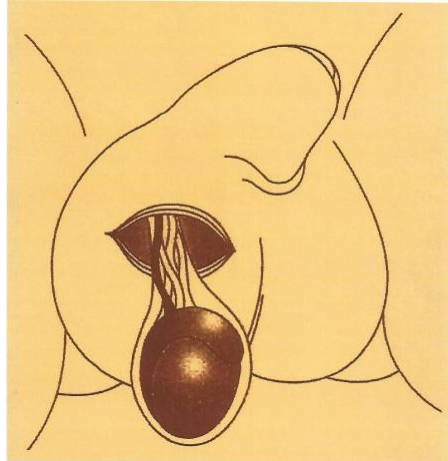
Potrebno je evaluirati vitalnost torkviranoga testisa. U slučaju jasne nekroze vrši se orhidektomija, dok kod uredne reperfuzije potrebno je vratiti testis i fiksirati ga jednakim postupkom kao i kontralateralni za skrotalni septum (Slika 14 A i B).



**Slika 14. A)** Fiksacija se vrši šivanjem tunike albugine za septum skrotuma s neresorptivnim šavovima na najmanje tri različita mjesta. Važno je postaviti epididimis u stražnji položaj kako se ne bi zahvatio prilikom šivanja. **B)** Šivanje skrotalnog septuma i *fasciae dartos* s resorptivnim šavovima.

Kao jedna od mogućih kasnijih komplikacija testikularne torzije je tzv. simpatička orhiopatija kontralateralnoga testisa. Naime, zbog torzije javlja se ishemija tkiva koja oštećuje i barijeru krv-testis, oslobađajući antigene u krv. Imunološki sustav prepoznaje oslobođene antigene kao strana što dovodi do aktivacije imunološkog sustava, u ovom slučaju protiv zdravoga testisa. (Youssef i Shipstone 2014.)

Kod perinatalne torzije neki autori preferiraju ingvinalni pristup zbog lakšeg pristupa i uklanjanja nekrotične gonade s ekstravaginalnom torzijom. Fiksacija kontralateralnog testisa pristupa se kroz transversalni skrotalni rez (Slika 15), pri čemu se testis smješta između vanjske spermatične i dartos fascije. Riječ je o manje traumatskom zahvatu za novorođenčad s jednakim uspjehom kao i kod fiksacije šavovima.



**Slika 15.** Pristup kroz tunicu vaginalis do mjesta gdje se spaja sa spermatičkim snopom

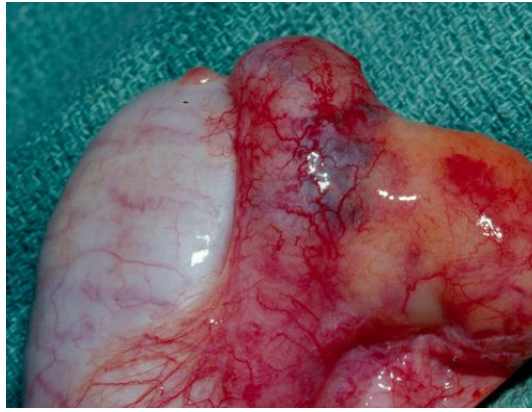
### **3.3. UPALE**

#### **3.3.1. EPIDIDIMITIS**

Epididimitis je upala pasjemenika, a javlja se s najvećom incidencijom između 10. i 12. godine života. Klinički se manifestira akutnim skrotumom. Dok su kod odraslih najčešći uzrok spolno prenosive bolesti, kod djece najčešće se radi o manifestaciji sistemske infekcije ili je pridružena postojećoj genitourinarnoj anomaliji. Razlikuju se specifična i nespecifična upala (Gkentzis i Lee, 2014.).

Nespecifični epididimitis (Slika 16) može biti bakterijskoga i virusnoga podrijetla (virus epidemijskog parotitisa). Rjeđe je povezan s upalama mokraćnih puteva ili ektopičnim ureterom. Kolonizacija bakterija odvija se retrogradnim putem kroz ductus deferens i vas deferens. Češće se javlja kod djece s vezikoureteralnim refluksom, ektopičnim ureterom i neurogenim mjehurom. Kod starijih se adolescenata češće radi o infekciji spolno-prenosivim uzročnikom (Santillanes i sur. 2011.) Klinički se manifestira crvenilom, oteklinom i induratom s bolnošću pri palpaciji. Ultrazvučnim pregledom i color-Dopplerom isključujemo torziju. Liječenje je simptomatsko: mirovanje, elevacija skrotuma i hladni oblozi, a prema nalazu i antibioticima. U slučaju apscesa potrebno je napraviti inciziju i drenažu. Ako pregled ultrazvukom nije dostupan preporučuje se napraviti eksploraciju skrotuma i antibiotska terapija.





**Slika 16.** Intraoperativni nalaz epididimisa (ljubaznošću prof. dr. sc. Božidara Župančića/Klinika za dječju kirurgiju Klinike za dječje bolesti Zagreb)

Specifični epididimitis kod infekcije s *Mycobacterium tuberculosis* nastaje hematogenim putem, rijedak je u dječjoj dobi. Kod akutnog oblika klinička slika odgovara akutnom epididimitisu uz razvoj kazeozne nekroze s fistulom u području stražnjega dijela skrotuma. Kod kroničnog oblika javlja se tumor karakterističnog oblika „rimske kacige“, a može se razviti kazeozna nekroza s fistulama. Liječenje je konzervativno. Uključuje tuberkulostatike, a ponekad je nužna i epididimektomija.

### **3.3.2. ORHITIS**

Orhitis je upala testisa uzrokovana virusnom infekcijom ili ozljedom (traumatski orhitis).

Komplikacija epidemijškoga parotitisa je virusni orhitis, a javlja se kroz osam dana od početka bolesti. Kod 30% bolesnika zahvaćena su oba testisa. Bolest započinje naglo općim simptomima (povišena temperatura, zimica, glavobolja, mučnina), a potom se javlja i bol u donjem dijelu abdomena i skrotumu. Zahvaćeni testis je osjetljiv, otečen, a edem zahvaća i kožu skrotuma. Nema znakova otečenosti epididimisa ili hidrokele. Kod pregleda radioizotopom postoji pojačana perfuzija testisa. Liječenje je simptomatsko (suspensorij, oblozi, analgetici).

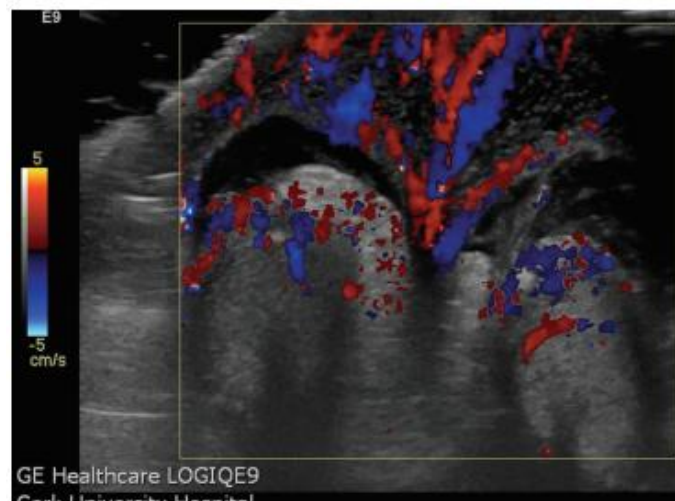
Traumatski orhitis posljedica je ozljeda koje su najčešći uzrok orhitisa u djece, a patološke promjene ovise o jačini ozljede. Mogu biti blage, u obliku edema, ili manje ekstravazacije krvi, a ponekad teške

s laceracijama velikih krvnih žila i posljedičnim infarktom te atrofijom testisa. Dijagnoza se postavlja na temelju anamnestičkih podataka i lokalnih znakova ozljeda te ultrazvukom.

### 3.4. OSTALI UZROCI AKUTNOG SKROTUMA

#### 3.4.1. IDIOPATSKI EDEM SKROTUMA

Idiopatski je edem skrotuma stanje koje se javlja u dječjoj dobi, najčešće između 5. i 11. godine života (Klin i sur. 2002.). Nepoznate je etiologije, a povezuje se s limfadenitisom perineuma sa širenjem u skrotum, alergijama (angioneurotski edem) i slabije virulentnim bakterijama. Edem se u pravilu javlja jednostrano, iznimno obostrano. Bolest je samolimitirajuća, a simptomi se povuku spontano kroz 24 – 48 sati bez potrebe za kirurškim liječenjem. (Breen i sur. 2013.) Dijagnoza se postavlja na temelju kliničkog pregleda i uz pomoć ultrazvuka i color-Dopplera. Geiger je opisao “Fountain Sign” na color-Doppler ultrazvuku, kao specifičan znak za ovo stanje (Slika 17).



**Slika 17.** Povećani protok kroz kožu edematoznog skrotuma prikazano color-Dopplerom (preuzeto iz: Breen M, Murphy K, Chow J, Kiely E, O'Regan K. Acute idiopathic scrotal edema. Case Rep Urol 2013: 829345.)

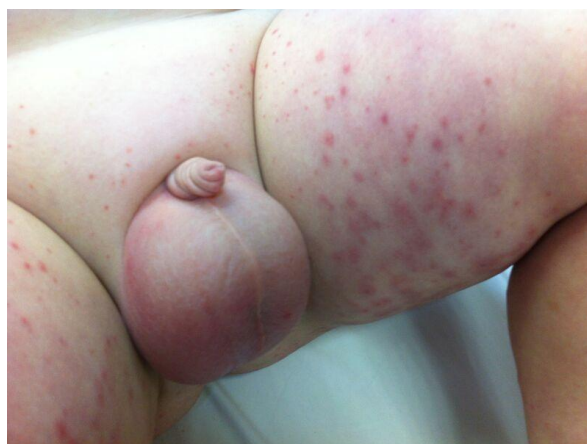

### 3.4.2. UKLJEŠTENA PREPONSKA HERNIJA I AKUTNA HIDROKELA

Ova dva stanja razlikuju se od sindroma akutnoga skrotuma, a ključnu ulogu imaju (hetero)anamneza i klinički pregled te dijafanoskopija. Pritiskom na funikulus spermaticus u području ingvinalnog prstena dolazi do njegove strangulacije, a najčešće se javlja kod dojenčadi mlađe od tri mjeseca. U kliničkoj slici nalazi se povećan i tvrd testis.

### 3.4.3. HENONCH-SCHOLEINOV VASKULITIS

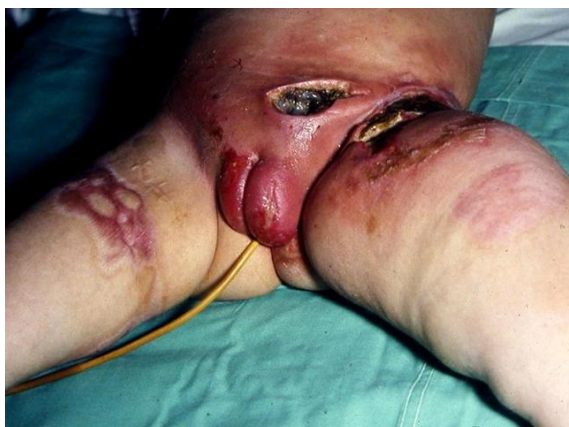Henoch-Scholeinov sindrom ili anafilakoidna purpura najčešći je vaskulitis dječje dobi, najčešće između 4. i 11. godine života, a manifestira se netrombocitopeničnom purpurom i artritisom uz promjene na gastrointestinalnom i bubrežnom sustavu (Verim i sur. 2012.). U podlozi radi se o akutnom autoimunom leukocitoklastičnom vaskulitisu, u kojem se IgA kompleksi talože u kapilarima. (Palumbo 2009.) Riječ je o samolimitirajućoj bolesti koja daje dobar odgovor na kortikosteroidnu terapiju. Iznimno, može se kao prvi simptom javiti indurat i diskoloracija skrotuma. Puno češće se javljaju ostali simptomi, a tek kasnije je zahvaćen i skrotum. To olakšava postavljanje dijagnoze, a time i liječenje. Konzervativnom terapijom u pravilu dolazi do poboljšanja i gubitka simptoma te znakova na skrotumu. Ultrazvuk ima važnu ulogu u diferencijalnoj dijagnozi i izbjegavanju nepotrebnih kirurških zahvata.



**Slika 18.** Henonch-Scholeinova purpura (Ijubaznošću prof. dr. sc. Božidara Župančića/Klinika za dječju kirurgiju Klinike za dječje bolesti Zagreb)

#### 3.4.4. SPONTANA GANGRENA SKOTUMA (FOURNIEROVA GANGRENA)

Fournierova je gangrena dobila ime prema Alfredu Fournieru (1883.), koji je prvi opisao ovaj brzoprogresivni nekrotizirajući fascitis perineuma i vanjskih genitalija. Javlja se u svakoj dobi, uključujući novorođenačku. Bolest nastupa naglo uz pojavu lokalnih (edem, crvenilo, supkutani emfizem) i općih simptoma (povišena temperatura, zimica, tresavica). (Rouzrokh i sur. 2014.) Iako je sama etiologija još nerazjašnjena, poznato je kako mješovita bakterijska flora sinergističkim djelovanjem i produkcijom enzima (kolagenaza, hijaluronidaza) invadiraju fasciju uz posljedični razvoj venske tromboze i gangrene. Terapija se temelji na intravenoznoj primjeni antibiotika, nadoknadi tekućine i kirurškoj obradi zahvaćenoga područja (debridman nekrotičnoga tkiva). (Bains i sur. 2014.)



**Slika 19.** Fournierova gangrena (ljubaznošću prof. dr. sc. Božidara Župančića/Klinika za dječju kirurgiju Klinike za dječje bolesti Zagreb)

#### 3.4.5. HEMATOKELA

Hematokela je nakupljanje krvi između visceralnoga i parijetalnoga lista tunike vaginalis. Razlikujemo traumatsku i spontanu hematokelu. Etiologija je spontane hematokele slična nastanku hemoragijskoga pahimeningitisa. Ipak, najčešće se radi o traumi skrotalne regije. U kliničkoj se slici javlja bolna oteklina koja se ne može transiluminirati. Punkcijom dokazujemo krv između listova tunike vaginalis.

### **3.4.6. IDIOPATSKI INFARKT TESTISA**

Idiopatski infarkt testisa rijetko se javlja u dječjoj dobi, iznimno između 2. i 15. godine života. Najčešće zahvaća samo gornju trećinu testisa, zbog čega ga definiramo kao segmentalni idiopatski infarkt. Etiologija je nejasna, a povezuje se s poremećajima u koagulaciji (manjak proteina S), kolesterolskom embolizacijom, nebakterijskim trombotskim endokarditisom u sklopu Wegenerove granulomatoze, nodozni poliarteritis i dr. (Liu i sur. 2011.) Klinički se teško može razlikovati od torzije i neophodna je kirurška eksploracija, te uklanjanje infarciranoga tkiva. U obradi su važni i tumorski markeri, a konačna dijagnoza kojom možemo isključiti ostale uzroke postavlja se patohistološkom analizom. (Sharma i Gupta 2005.)

### **3.4.7. PIOKELA**

Rijetka komplikacija koja može nastati hematogenim ili limfogenim putem. U pravilu rijetko se uspije otkriti jasan uzrok nastanka piokele, najčešće kao posljedica infekcije hidrokele, primarne infekcije testisa ili prodiranjem gnoja iz peritonejske šupljine kod otvorenog vaginalnog procesusa (mekonijski peritonitis). Kod mekonijske piokele pri rođenju skrotum je otečen, bolan i tamno zelene boje. Rendgenski i ultrazvukom nađu se kalcifikacije u skrotumu i abdomenu. Nakon postavljanja dijagnoze potrebno je odmah krenuti s liječenjem kako bi se spriječila daljnja progresija infekcije. Najčešći uzročnici su *E. coli* i *Staphylococcus* spp. pa se davaju antibiotici širokog spektra, dok se ne detektira uzročnik, a potom je potrebno napraviti eksploraciju i drenažu piokele. (Oberlin i Cheng 2015.)

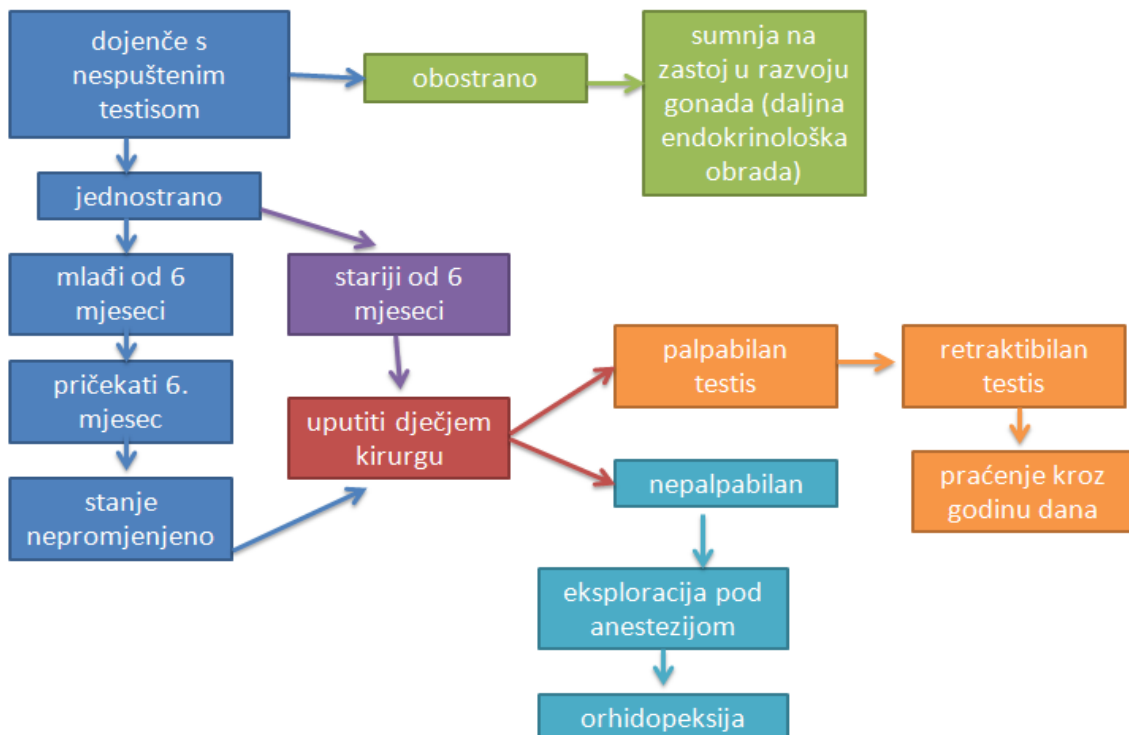
Ako je kirurški zahvat kontraindiciran, može se pristupiti s perkutanom drenažom uz lokalnu anesteziju i intravenskom primjenom antibiotika, što se do sada pokazalo kao optimalan način liječenja kod takvih pacijenata (Kraft i sur. 2011.).

#### 4. KRIPTORHIZAM

Kriptorhizam (grč. κρυπτός-skriven + ὄρχις-testis) je klinički entitet koji opisuje stanje u kojemu je testis zaostao na svome normalnom putu spuštanja prema skrotumu. Uz ovo stanje povezujemo i klinički entitet retencije testisa. Kada se kod kliničkog pregleda palpira testis preskotalno ili u ingvinalnom kanalu, tada je riječ o retenciji testisa. Ako je testis nepalpabilan na ranije opisanim pozicijama, postavljamo dijagnozu kriptorhizma. Radi se o najčešćem poremećaju muških endokrinih žlijezda i najčešćem genitalnom poremećaju koji se dijagnosticira pri rođenju uopće.

Više od 95% rođenih dječaka ima testise u skrotumu, dok se u određenoj skupini spusti tijekom prve godine života. Spuštanjem kroz ingvinalni kanal, testisi za sobom povlače vaginalni izdanak peritoneuma, koji potom obliterira čineći processus vaginali. Kod nespušenih testisa procesus je neobliteriran i čini preponsku herniju. Retencija se zbiva na razini vanjskog ingvinalnog prstena ili u ingvinalnom kanalu, iznimno u razini unutranjega ingvinalnog prstena ili retroperitonealno. (Šoša, 2007.)

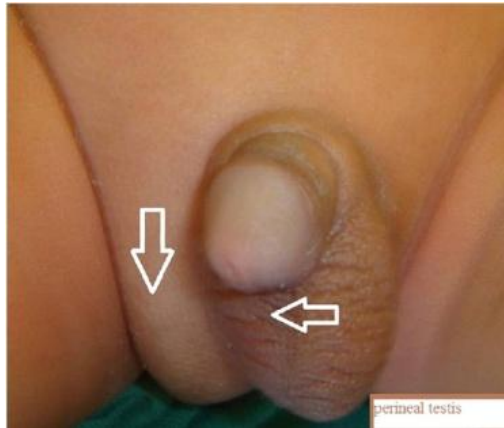Ključne molekule i signalni putevi spuštanja testisa su sâm testosteron, anti-Müllerov hormon, inzulinu sličan faktor 3, kao i dvije važne anatomske strukture *gubernaculum testis* i kranijalni suspenzorni ligament. Etiologija ovoga poremećaja nije do kraja objašnjena, no poznata je činjenica o važnosti androgenih hormona i njihovih receptora. Više od 50% osoba s kriptorhizmom ima i anomalije u strukturi epididimisa. Javlja se u 3% donešene i 33-45% nedonošene djece. U skoro tri četvrtine slučajeva radi se o palpabilnom testisu smještenom u ingvinalnom kanalu ili distalno od vanjskoga ingvinalnog prstena.



**Slika 20.** Modificirane smjernice za dijagnozu i liječenje nespuštenih testisa prema *American Urological Association Education and Research (AUA Guideline), 2014*

Dijagnoza se postavlja na temelju anamneze i detaljnoga kliničkoga pregleda. Od laboratorijskih pretraga ključni su razina FSH, LH te test hCG-om. Radiološke metode često nemaju dovoljnu osjetljivost i specifičnost, pa tako je osjetljivost ultrazvuka 45% a specifičnost 78%. Važnost ranoga otkrivanja i liječenja kriptorhizma stoji u tome što takve osobe imaju povećani rizik za neplodnost, razvoj malignog tumora testisa, njegove torzije, kao i prisutne ingvinalne hernije. Kao uzrok neplodnosti navodi se povišena temperatura kojoj je testis izložen u ingvinalnom kanalu ili abdomenu, u odnosu na temperaturu kojoj je izložen u skrotumu, što za posljedicu ima poremećaj sazrijevanja Sertolijevih stanica. Tumori koji se javljaju kod takvih osoba u kasnijoj životnoj dobi su uglavnom maligni seminomi. Uzrok malignoj alteraciji testisa pokušava se objasniti njegovom lokalizacijom izvan skrotuma, nasljeđem, djelovanjem hormona i sl.

Za razliku od nespuštenih testisa, ektopični testis označava smještaj testisa izvan putanje embrionalnog spuštavanja, uglavnom smješten ispred mokraćnog mjehura, u perineumu, u femoralnom kanalu ili u kontralateralnom skrotumu (slika 21).



**Slika 21.** Prazan skrotum s istostrano palpabilnom masom, ektopični testis  
(preuzeto iz: Ramareddy RS, Alladi A, Siddappa OS. Ectopic testis in children: experience with seven cases. J Pediatr Surg. 2013; 48(3): 538-541.)

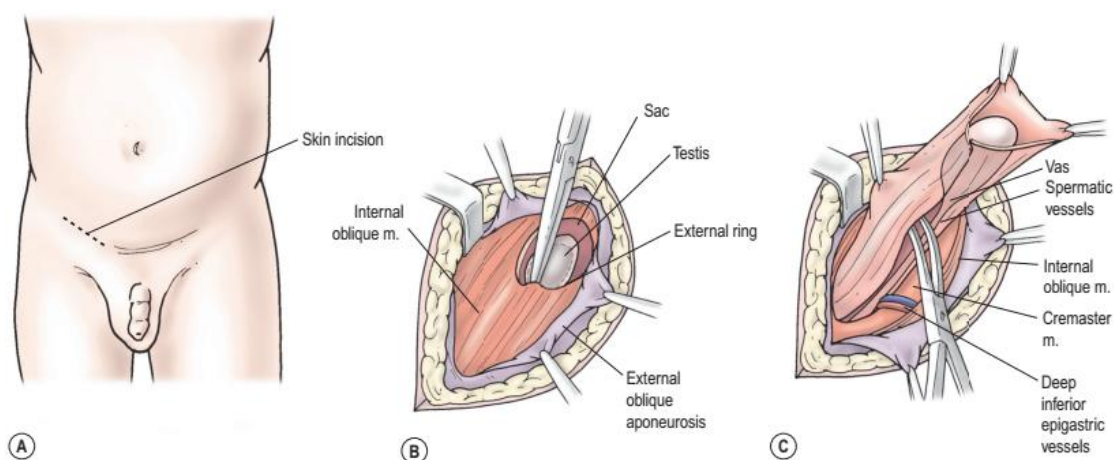
Postoje dva pristupa u liječenju kriptorhizma: medikamentozno i kirurško. Medikamentozno liječenje temelji se na primjeni hormonske terapije, tj. na primjeni humanog korionskog gonadotropina ili gonadotropin-oslobađajućeg hormona. Dobre rezultate pokazuje kod dječaka s obostranom retencijom i s retraktibilnim testisima, no takav način liječenja je još neistražen i dosta kontroverzan. Kirurško liječenje zauzima ključno mjesto u terapiji ovoga stanja. Preporučuje se napraviti između 9. i 18. mjeseca života, no često u praksi se operiraju i djeca starija od dvije godine. (Slika 20)

Razlikujemo nekoliko pristupa:

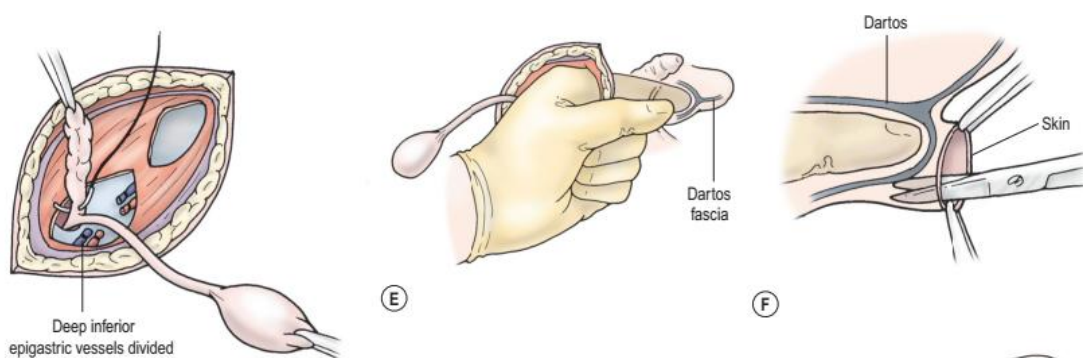
1) standardna orhidopeksija s ingvinalnim pristupom (Schumacher)

Zahvat se izvodi u općoj anesteziji. Napravi se poprečna incizija, potom se prolazi u smjeru vlakana kroz aponeurozu vanjskoga kosog mišića. Na taj način izbjegava se ozljeda ilioingvinalnog živca (Slika 22). Oslobađaju se testis i spermatski snop iz kanala i ostalih okolnih struktura. Proksimalni dio tunike vaginalis se izokreće i amputira, a potom oblikuje tunel kroz ingvinalni kanal s prstom ili stezaljkom. Potom se napravi rez na skrotumu i oblikuje subdartosna vrećica. Potom se kroz oblikovani tunel pažljivo provede testis sa svojim strukturama, uključujući adventciju (Slika 23). Naposljetku se zašije napravljena vrećica, sprječavajući retrakciju testisa, i ostale strukture (Slika 24). Prva je kontrola unutar

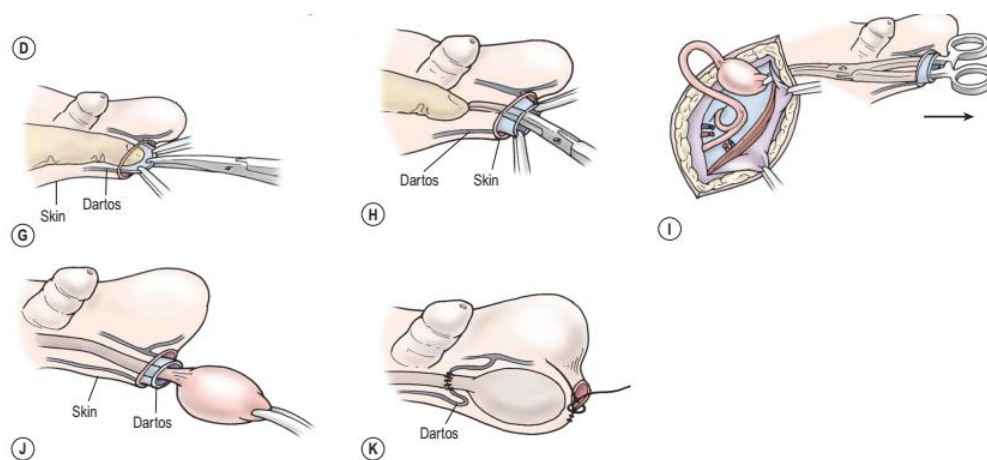
dva tjedna kako bi se kontrolirala rana, a nakon nekoliko mjeseci ponovna kontrola s ciljem utvrđivanja lokalizacije testisa i daljnja edukacija pacijenta.



**Slika 22.** A – poprečna incizija, B – otvaranje aponeuroze m. obliquus exterior u smjeru pružanja vlakana, C– pristup procesusu vaginalisu testisa (preuzeto iz: Holcomb GW, Murphy PJ, Ostlie DJ. Ashcraft’s pediatric surgery. 6.izd. Elsevier Inc. 2014.)



**Slika 23:** D – odvajanje proc. vaginalisa od ostalih struktura i ligiran na razini unutarnjeg ingvinalnog prstena, E – prstom pristupamo u skrotum i oblikujemo „vrećicu“ za testis, F-H – oblikovanje dartos vreće i prolaz hvataljke kroz skrotum u ingvinalni kanal (preuzeto iz: Holcomb GW, Murphy PJ, Ostlie DJ. Ashcraft’s pediatric surgery. 6.izd. Elsevier Inc. 2014.)



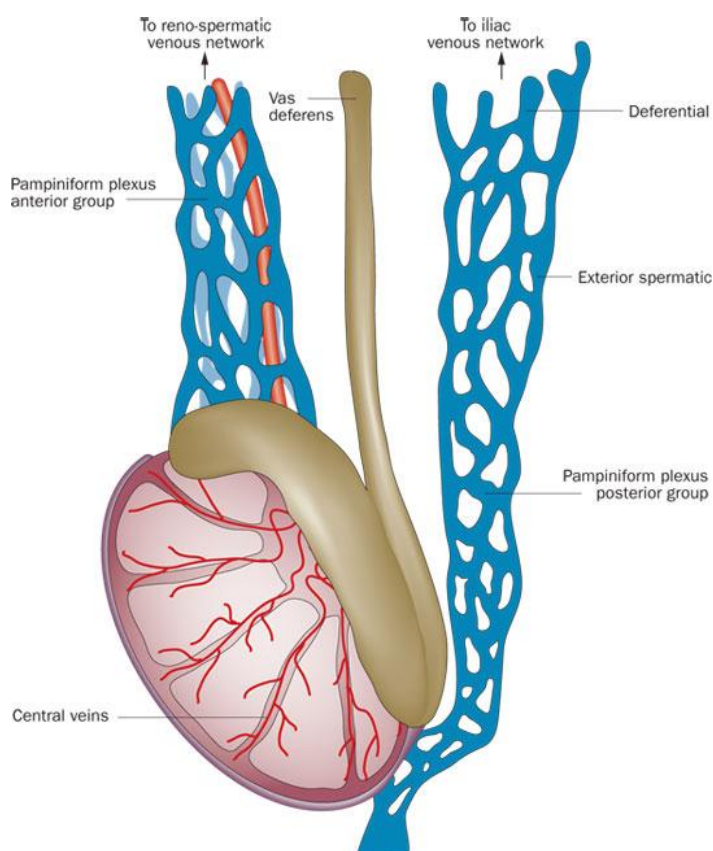
**Slika 24.** J – postavljanje testisa u dartos vrećicu, K – šivanje vrećice i kože (preuzeto iz: Holcomb GW, Murphy PJ, Ostlie DJ. Ashcraft’s pediatric surgery. 6.izd. Elsevier Inc. 2014.)

## 2) laparaskopski asistirana orhidopeksija

Kod ovoga zahvata spermatičke žile ostaju očuvane, a testis se mobilizira odvajajući ga od struktura gubernakuluma i time oslobađa od stražnjeg abdominalnog zida. Pri tome spermatičke žile i sjemenovod ostaju intaktni. Uz to može se oblikovati neoingvinalni prsten medijalno od medijanog umbilikalnog ligamenta, čime se skraćuje put translokacije testisa u skrotum, tzv. Prentiss manevar.

### a) Fowler-Stephens orhidopeksija u jednom koraku

Ovaj se pristup koristi u slučajevima u kojima su arterija i vena testikularis prekratke, što onemogućava normalnu repoziciju testisa u skrotumu. Ako se izvodi u jednom koraku, krvne žile se izoliraju, ligiraju, a potom presijecaju 3 – 4 cm od testisa omogućavajući njegovu mobilnost. Krvna opskrba testisa u ovom slučaju dolazi od anastomoza sa žilama ductusa deferensa (Slika 25).



**Slika 25.** Prikaz venske irigacije testisa (preuzeto iz: Cimador M, Castagnetti M, Gattuccio I, Pensabene M, Sergio M, De Grazia E. The hemodynamic approach to evaluating adolescent varicocele. Nature reviews. Urology. 2012; 9. 247-57. 10.1038/nrurol.2012.41.)



b) Fowler-Stephens orhidopeksija u dva koraka

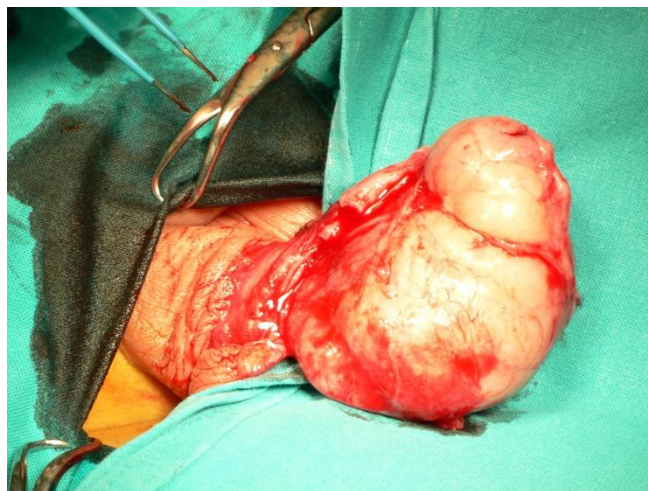Ovaj pristup koristi veći broj operatera s ciljem izbjegavanja vazospazma žila spermatičnoga snopa. Drugi korak se radi 3 – 6 mjeseci poslije ligiranja spermatičkih žila (prvi korak), kako bi se uspostavila kvalitetna kolateralna cirkulacija i spriječile nepoželjne komplikacije.

3.) mikrovaskularna orhidopeksija

Indicirana je kada su testikularne žile prekratke da bi se njima manipuliralo klasičnom laparoskopijom. Nakon odvajanja testikularnih žila, rade se mikroskopski vaskularne anastomoze s donjom epigastričnom arterijom i venom.

## 5. TUMORI

Razlikujemo dobroćudne i zloćudne tumore testisa.



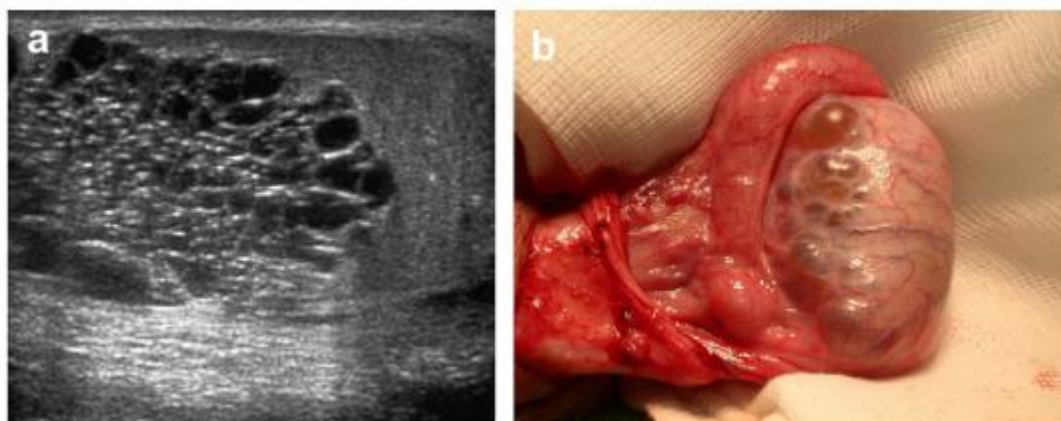
**Slika 26:** Tumor testisa (ljubaznošću prof. dr. sc. Božidara Župančića/Klinika za dječju kirurgiju Klinike za dječje bolesti Zagreb)

### 5.1. Dobroćudne ciste testisa

Diferencijalno-dijagnostički u ovu skupinu spada veliki broj entiteta.

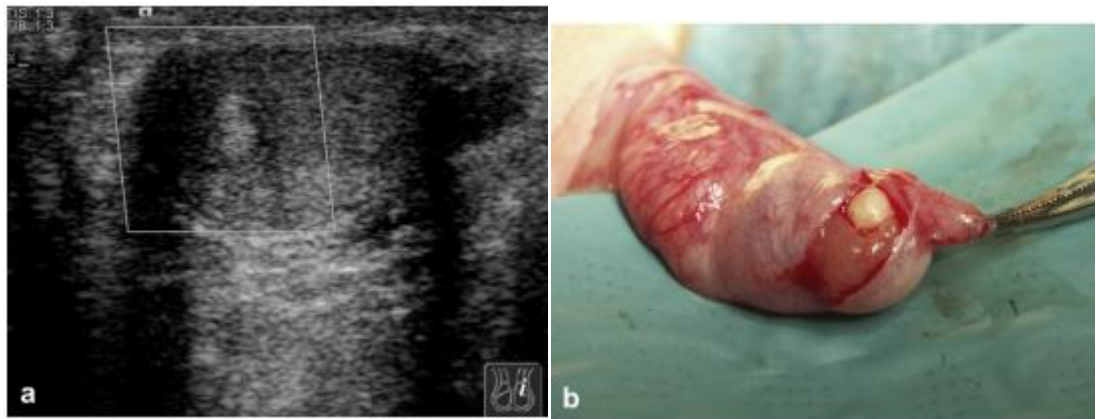
U dječjoj dobi javljaju se juvenilni tumor granulosa stanica i jednostavna testikularna cista, dok u predpubertetsko doba teratom, cistični limfangiom te cistična displazija rete testis. U starijoj dobi i epidermoidna te dermoidna cista. (Liniger i sur. 2012.)

- A) Cistična displazija rete testis (Slika 27) rijetka je kongenitalna malformacija. Javljaju se dilatacije kanalića (1 – 5 mm) koje zahvaćaju ravne kanaliće (lat. tubuli recti) s odvodnim kanalićima (lat. ductuli efferentes). Često je udružena s drugim genitourinarnim anomalijama, ponajprije s jednostranom agenezom bubrega. Ne povezuje se s povećanim rizikom za razvoj maligniteta, kao ni s neplodnošću. Danas se preporuča konzervativna terapija praćenja, a potom i selektivna ili totalna orhidektomija.



**Slika 27. a)** UZV prikaz multicistične lezije uz periferno intaktni parenhim testisa  
**b)** intraoperativni prikaz cistično promjenjenoga desnog testisa  
 (preuzeto iz: Liniger B, Fleischmann A, Zachariou Z. Benign cystic lesions in the testis of children. Journal of Pediatric Urology. 2012; 8, 226-233)

- B) Jednostavne su solitarne tvorevine, odvojene fibroznom ovojnicom od tkiva testisa. Iznimno su rijetke, uglavnom se javljaju kod muškaraca iznad 40. godine života. Često su teško palpabilne obzirom na duboku lokalizaciju u tkivu testisa, a klinički postaju vidljive tek kao otekline skrotuma. Postoje jasni histološki kriteriji za postavljanje dijagnoze jednostavne ciste: lezija uz testikularni parenhim ispunjena tekućinom, bez spermatoocita ili kakvih drugih stanica, okružena pločastim ili kubičnim epitelom, jasno odvojena od tunike albugine. Cistu je dovoljno pratiti uz pomoć ultrazvuka, a ako je proširena na cijeli testis, može se izvršiti orhidektomija.
- C) Epidermoidna je cista (Slika 28) rijetka benigna lezija, koja se javlja u svega 3% svih tumora testisa. Za sada nisu opisani slučajevi metastaziranja. Javlja se kod muškaraca između 10. i 40. godine života. Histološka slika podsjeća na kožnu epidermalnu cistu. Za postavljanje dijagnoze važni su ultrazvuk i magnetska rezonancija, međutim konačna dijagnoza postavlja se patohistološkom analizom na temelju Price kriterija (cista koja leži uz testikularni parenhim, sadrži keratinizirani debris ili amorfnu tvar, bez obilježja teratoma). Kao terapija koristi se poštedna tzv. „testis-sparing“ operacija.



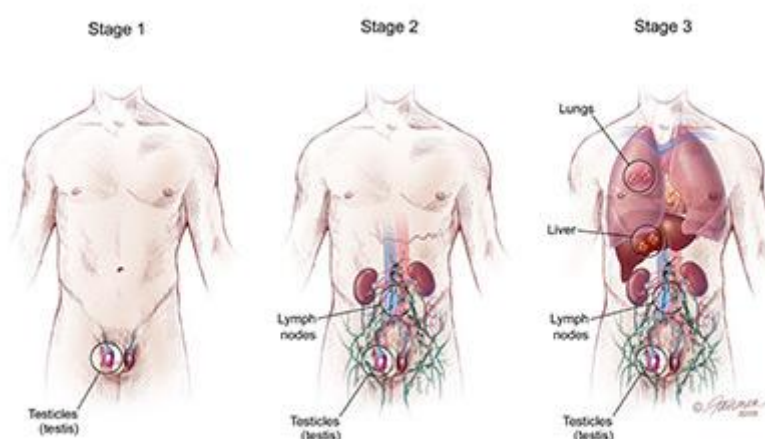
**Slika 28. a)** UZV prikaz epidermoidne ciste, **b)** inkapsulirana epidermoidna cista (preuzeto iz: Liniger B, Fleischmann A, Zachariou Z. Benign cystic lesions in the testis of children. Journal of Pediatric Urology. 2012; 8, 226-233)

- D) Juvenilni tumor granulosa stanica rijetka je benigna neoplazija dječje dobi (1 – 5%), a uglavnom se manifestira kao unilateralna bezbolna skrotalna masa unutar prve godine života. Ima karakterističan ultrazvučni nalaz tzv. švicarskoga sira, tj. multiseptirane hipoehogene ciste s okolnim očuvanim parenhimom testisa.
- E) Cistični je limfangiom iznimno rijedak u skrotalnoj regiji. Dominantno se pojavljuje u području vrata i pazuha, a oni u skrotalnoj regiji vezani su uz epididimis. Riječ je o proliferaciji limfnih žila koje su dilatirane i razlikujemo tri tipa: kapilarni, kavernozni i cistični. Prije operativnog zahvata uklanjanja ovih struktura, potrebna je detaljna radiološka obrada ingvinalne, perinealne i zdjelične regije zbog velikog potencijala širenja limfangioma u okolna tkiva.

## 5.2. Zloćudni tumori testisa

Zloćudni su tumori testisa rijetki u pedijatrijskoj populaciji, a čine svega 1 – 2% svih solidnih tumora. Od svih tumora dječje dobi 75% su maligni, a češće zahvaćaju desni testis. Pojavnost pokazuje bimodalnu distribuciju, prvo u razdoblju 12. – 24. mjeseca života, te ponovno u razdoblju puberteta. Klinički se najčešće manifestiraju kao bezbolna skrotalna masa, iznimno mogu uzrokovati torziju nespuštenoga testisa i sliku akutnoga abdomena. U dijagnostici važni su ultrazvuk i color-Doppler, s gotovo 100%-tnom osjetljivošću, te tumorski markeri ( $\alpha$ -fetoprotein,  $\beta$ -humani korionski gonadotropin). Iznimno je važno praćenje razina  $\alpha$ -fetoproteina prije i poslije operativoga zahvata, kao dobar pokazatelj rezidua primarnog tumora ili njegova recidiva. Svaka bezbolna testikularna masa smatra se tumorom dok se ne dokaže suprotno (Ciftci i sur. 2001.).

Konačna dijagnoza postavlja se patohistološkom analizom, a za određivanje proširenosti tumora koriste se radiološke metode kompjutorizirane tomografije kao i magnetske rezonancije. Češće se javljaju kod osoba s gonadalnom disgenezom, kongenitalnim poremećajima spolnih organa i kriptorhizmom. Na slici 29 prikazano je određivanje stadija tumora u dječjoj populaciji prema *The Urology Care Foundatio (American Urological Association)*.



**Slika 29:** Određivanje stadija tumora testisa dječje dobi; stadij 1 – tumor lokaliziran u testisu, stadij 2 – tumor zahvaća limfne čvorove abdomena, stadij 3 – udaljene metastaze (preuzeto 20.3.2018.: <https://www.urologyhealth.org/urologic-conditions/testicular-cancer-in-children/stages-and-types>)

### 5.2.1. Tumori zametnih stanica

#### A) Yolk-sack tumor (tumor žumanjčane vreće)

Još se naziva i endodermalni sinus tumor, a u patohistološkoj slici karakteriziraju ga Schiller-Duvalova tjelešca, koja nalikuju na fetalne glomerule. Najčešće se javlja se između 6. mjeseca i 4. godine života. Za razliku od odraslih, kod djece ovaj tip tumora ima indolentan tijek i rijetko metastazira, uglavnom retroperitonealno ili na pluća. Smatra se kako petogodišnje preživljenje iznosi 99% uz pravovremenu terapiju. Liječenje je radikalna ingvinalna orhidektomija.

#### B) Teratom

Teratomi su tumori građeni od tkiva podrijetlom triju zametnih listića: ektoderma, mezoderma i endoderma. Čine 40% tumora testisa, dominantno u predpubertetskom razdoblju, kada imaju benignan tijek. U postpubertetskom razdoblju češće imaju maligni tijek, što zahtjeva i radikalniji pristup, u ovom slučaju totalnu orhidektomiju.

#### C) Mješoviti tumori spolnih stanica (eng. mixed germ cell tumors)

Čine ih tkiva triju zametnih listića te stanice ekstraembrionalnoga tkiva. Češće se javlja kod osoba s nespuštenim testisima. Potrebno je uz orhidektomiju napraviti i retroperitonealnu limfadenektomiju, a nužna je i kemoterapija.

#### D) Seminom

Iznimno rijedak u dječjoj dobi, uglavnom djece s neliječenim kriptorhizmom. Liječi se radikalnom orhidektomijom i retroperitonealnom radioterapijom.

### **5.2.2. Tumori stromalnih stanica testisa**

#### **A) Tumori Leydigovih stanica**

Najčešće se javlja u dobi između 5. i 9. godine života. Karakterizira ga klinički trijas: unilateralna skrotalna masa, preuranjeni pubertet i povišena razina 17-kortikosteroida. Preuranjeni pubertet se manifestira pojavom pubične dlakavosti, mutacijom glasa i makrogenitosomijom, a u slučaju lučenja estrogena, ginekomastijom. S obzirom da ima benigni tijek, uglavnom se provodi tzv. testis-sparing zahvat s maksimalnom poštedom tkiva testisa.

#### **B) Tumori Sertolijevih stanica**

Rijedak oblik tumora, u pravilu su hormonski inaktivni. Točnije izlučuju hormon inhibin, no malokad dolazi do hormonskog disbalansa. U pravilu su benigne naravi i terapijski pristup je jednak tumorima Leydigovih stanica.

#### **C) Gonadoblastom**

Tumor koji se uglavnom nalazi kod osoba s disgenezom gonada, a čine ga mješavina gonocita i Sertolijevih stanica. Riječ je o osobama s genotipom 46XY, koji su fenotipski žene (testikularna feminizacija). Smatra se kako u 25 – 35% slučajeva gonadalne disgeneze pojavljuje upravo gonadoblastom, uglavnom benigne naravi. U 10% slučajeva maligno alterira pa se u pravilu preporučuje uklanjanje takvih gonada.

### **5.2.3. Testikularna mikrolitijaza**

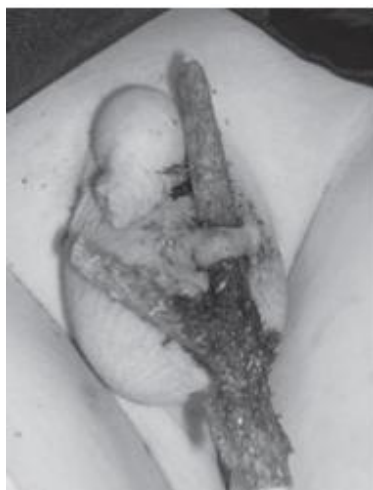Radi se o benignoj nakupini mikrokalcifikata, u pravilu asimptomatski. Postoje istraživanja u kojima se dovodi u vezu povećani rizik pojave malignih tumora testisa i ovoga entiteta, no za sada nema dovoljno jasnih dokaza za to. Ipak, radi se iznimno rijetkom stanju u dječjoj dobi, a poznati rizični čimbenici poput atrofije/distrofije testisa, kromosomske aberacije, kontralateralni tumor testisa i retencija testisa, ostaju kao ključni rizični čimbenici pojavnosti, a time i ranog otkrivanja te liječenja malignih tumora, ne samo u dječjoj već i odrasloj dobi.

## 6. TRAUMA TESTISA

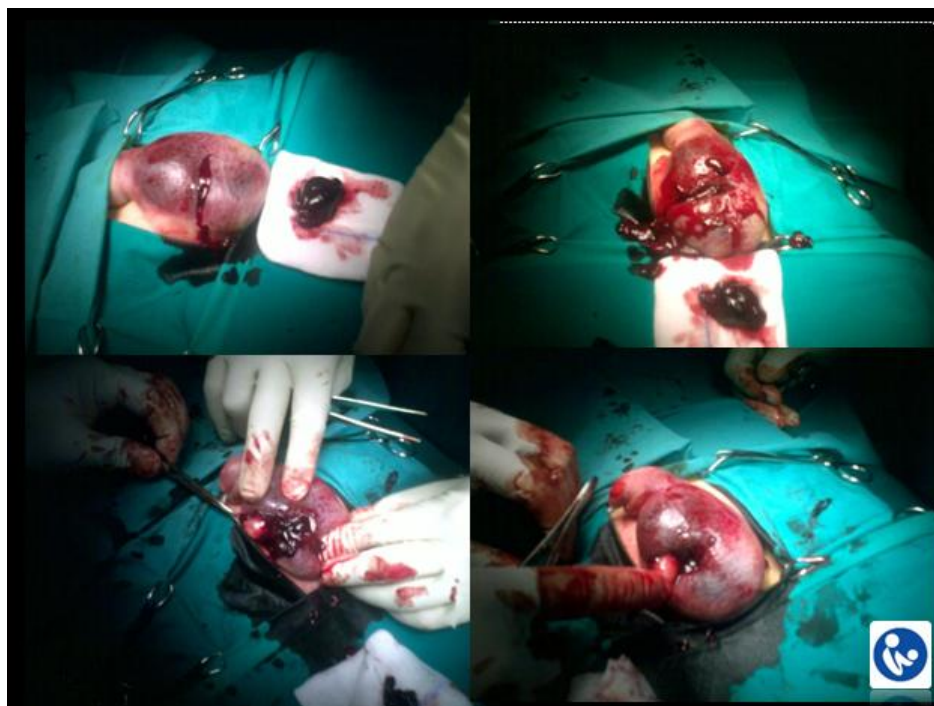
Trauma skrotalne regije čini svega 1% svih trauma, a razlog tome je anatomska lokalizacija i mobilnost struktura skrotuma. Najveća incidencija je između 15. i 40. godine života, uglavnom kao posljedica sportskih, fizičkih ozljeda i prometnih nesreća. Češće je ozlijeđen desni testis, a kao najveća komplikacija može se javiti ruptura tunike albuginee s ekstruzijom testikularnog sadržaja u skrotum.

S obzirom na mehanizam nastanka ozljede razlikujemo tri tipa traume: penetrirajuća (Slika 30), tupa (Slika 31) i avulzijska. Iako su testisi relativno zaštićeni zahvaljujući mobilnosti i elastičnosti skrotalnoga tkiva, djelovanjem vanjske sile dolazi do prijenosa energije na strukture uglavljene između pubične kosti i predmeta preko kojega se prenosi sila. To za posljedicu dovodi do prekida u kontinuitetu tunike albugine i oštećenja parenhima testisa. Klinički se najčešće nalazi otečeni skrotum, ekhimoze i bolna osjetljivost. Abnormalni položaj i izostanak kremasteričnog refleksa potiču sumnju i na torziju testisa. Kao važno neinvazivno dijagnostičko sredstvo nameće se ultrazvuk, kao dobar način detekcije rupture tunike albugine. Operacija je indicirana kod sumnje ili dokazane ruptуре, širećeg hematoma, avulzije i dislokacije testisa. Konzervativni način zbrinjavanja ozljede nosi veći rizik za komplikacije poput: infekcije, testikularne atrofije, kao i veće potrebe za kasnijom orhidektomijom. Operacija najčešće podrazumijeva evakuaciju hematokele, šivanje rupturirane tunike albugine i debridman rane. Kao kasnije komplikacije traume mogu se javiti ishemija, apsces i poremećaj u spermatogenezi. Jedna od komplikacija navodi se i stvaranje protutijela na spermije što za posljedicu smanjuje fertilitnost osobe. Naime traumom testisa narušena je barijera krv-testis što dovodi do aktivacije imunološkog sustava i stvaranja protutijela na spermije. Ključnu ulogu ima rano prepoznavanje ozljeda i njihovo zbrinjavanje s ciljem sprječavanja daljnjih komplikacija. (Pogorelić i sur. 2011.)





**Slika 30.** Penetrirajuća ozljeda lijevoga skrotuma nakon pada sa stabla kod 10-godišnjega dječak. Lijevi testis je ostao neozlijeđen. (preuzeto iz: Widni EE1, Höllwarth ME, Saxena AK. Analysis of nonsexual injuries of the male genitals in children and adolescents. Acta Paediatr. 2012; 100(4): 590-593.)



**Slika 31.** Tupa trauma testisa (ljubaznošću prof. dr. sc. Božidara Župančića/Klinika za dječju kirurgiju Klinike za dječje bolesti Zagreb)

## 7. ZAHVALE

Zahvaljujem se svom mentoru prof. dr. sc. Božidaru Župančiču na strpljenju, pomoći i vodstvu pri pisanju ovoga diplomskoga rada.

Također, zahvaljujem Marku Baškoviću, dr.med. specijalozantu dječje kirurgije na savjetima, uputama i pomoći pri pisanju rada, a posebna zahvala lektorici Ivoni.

Posebno se želim zahvaliti mojim roditeljima, Dijani i Pavu, te braći, Hrvoju i Borni, na neizmjerne podršci tijekom studiranja, što su cijelo vrijeme bili uz mene, što su me usmjeravali, podržavali i pomagali. Od srca vam hvala!

I hvala dragome Bogu koji me vodi kroz sve ovo.

„A ja, Bože sačuvaj, da se čim drugim hvalim, osim križem Gospodina našega Isusa Krista, po kojemu je meni svijet raspet, i ja svijetu.“ Gal 6,14

## 8. LITERATURA

1. Mellick LB, Sinex JE, Gibson RW, Mears K. A Systematic review of testicle survival time after a torsion event. *Pediatr Emer Care*. 2017.
2. Holcomb GW, Murphy PJ, Ostlie DJ. *Ashcraft's pediatric surgery*. 6.izd. Elsevier Inc. 2014.
3. Liniger B, Fleischmann A, Zachariou Z. Benign cystic lesions in the testis of children. *Journal of Pediatric Urology*. 2012.; 8, 226-233
4. Karmazyn B, Steinberg R, Kornreich L. Clinical and sonographic criteria of acute scrotum in children: a retrospective study of 172 boys. *Pediatr Radiol*. 2005.; 35: 302–310
5. DaJusta D, Granberg CF, Carlos Villanueva C, Baker LA. Contemporary Review of Testicular Torsion: New Concepts, Emerging Technologies and Potential Therapeutics. *J Pediatr Urol*. December 2013.; 9(6)
6. Leea PA, Houkb CP. Cryptorchidism. *Curr Opin Endocrinol Diabetes Obes* 2013.; 20:210–216
7. Abokrecha A, Almatrfi A. Discontinued Splenogonadal Fusion and Bilateral Empty Scrotum in an 18-Month-Old Boy. *Eur J Pediatr Surg Rep*. 2017.; 5:1–3
8. Ramareddy RS, Alladi A, Siddappa OS. Ectopic testis in children: Experience with seven cases. *Journal of Pediatric Surgery*. 2013.;48, 538–541
9. Kolon TF, Herndon CDA, Baker LA, Baskin LS, Baxter CG, Cheng EY i sur. Evaluation and Treatment of Cryptorchidism: AUA Guideline. *The Journal of Urology Vol*. 2014.; 192, 1-9
10. Teo AQA, Khan AR, Williams MPL, Carroll D, Hughes IA. Is surgical exploration necessary in bilateral anorchia? *Journal of Pediatric Urology*. 2013.; 9, 78-81
11. Nandi B, Murphy FL. Neonatal testicular torsion: a systematic literature review. *Pediatr Surg Int*. 2011.; 27:1037–1040
12. Bergholz R, Wenke K. Polyorchidism. A Meta-Analysis. *The Journal of Urology Vol*. 2009.; 182, 2422-2427
13. Artul S, Habib G. Polyorchidism: two case reports and a review of the literature. *Journal of Medical Case Reports*. 2015.; 8:464

14. Khairat ABM, Ismail AM. Splenogonadal fusion: case presentation and literature review. *Journal of Pediatric Surgery*. 2005.; 40, 1357–1360
15. Lin CS, Lazarowicz JL, Allan RW. Splenogonadal Fusion *The Journal of Urology* 2012.; Vol. 184, 332-333
16. Çakıroğlu B, Sönmez NC, Sinanoğlu O, Ateş L, Aksoy SH, Özcan F. Testicular epidermoid cyst *African Journal of Paediatric Surgery* 2015.; 12; 89-90
17. Castañeda-Sánchez I, Tully B, Shipman M, Hoeft A, Hamby T, Palmer BW. Testicular torsion: a retrospective investigation of predictors of surgical outcomes and of remaining controversies. *Journal of Pediatric Urology* 2017.; JPUIOL 2523
18. Sharp VJ, Kieran K, Arlen AM. Testicular Torsion: Diagnosis, Evaluation, and Management. *American Family Physician*. 2013.; Volume 88, Number 12
19. Pogorelic Z, Mrklic I, Juric I, Bioci M, Furlan D. Testicular torsion in the inguinal canal in children. *Journal of Pediatric Urology*. 2013.; 9, 793-797
20. Pogorelić Z, Jurić I, Furlan D, Biočić M, Budimir D, Todorić J. Torzija testisa u diferencijalnoj dijagnozi akutnoga abdomena u dječaka. *Paediatr Croat*. 2013.; 57 (Supl 1): 160-164
21. Ciftci AO, Bingöl-Kologlu M, Senocak ME, Tanyel FC, Buyu k pamukcu M, Buyukpamukcu N. Testicular Tumors in Children. *Journal of Pediatric Surgery*. 2011.; Vol 36, No 12 , pp 1796-1801
22. Günther P, Rübben I. The Acute Scrotum in Childhood and Adolescence *Deutsches Ärzteblatt International*. 2012.; 109(25): 449–58
23. Youssef FR, Shipstone D. The acute scrotum. Elsevier Ltd. *SURGERY*. 2014.; 32:6
24. Cimador M. et al. The hemodynamic approach to evaluating adolescent varicocele. *Nat. Rev. Urol*. 2012.; 9, 247–257
25. Liu B, Zhu Xw, Wang P, Xie Lp. Segmental testicular infarction. *Andrologia*. 2011.; 44, 142-143

26. Sharmaand SB, Gupta V. Segmental Testicular Infarction. *Indian J Pediatr.* 2005.; 72(1): 81-82
27. Kraft KH, Lambert SM, Snyder HM, Canning DA. Pyocele of the scrotum in the pediatric patient. *Journal of Pediatric Urology Company.* 2011.; 8, 504-508
28. Oberlin DT, Cheng EY. Management of pediatric pyocele using percutaneous imaging-guided aspiration. *Elsevier Ltd.* 2015.; 16, 119–121
29. Singh Bain SP, Singh V, gill MK, Jain A, Karry V. Fournier’s Gangrene in a Two Year Old Child: A Case Report. *Journal of Clinical and Diagnostic Research.* 2014.; Vol-8(8): ND01-ND02
30. Rouzrokh M, MD; Tavassoli A, Mirshemirani A. Fournier's Gangrene in Children: Report on 7 Cases and Review of Literature. *Iran J Pediatr.* 2014.; Vol 24 (No 5)
31. Palumbo E. Diagnosis of Henoch-Schonlein purpura in a child presenting with bilateral acute scrotum. *ACTA BIOMED.* 2009.; 80: 289-291
32. Verim L, Cebeci F, Erdem MR, Somay A. Henoch-Schönlein purpura without systemic involvement beginning with acute scrotum and mimicking torsion of testis. *Archivio Italiano di Urologia e Andrologia.* 2013.; 85, 1
33. Klin B, Lotan G, Efrati Y, Zlotkevich L, Strauss S. Acute Idiopathic Scrotal Edema in Children—Revisited. *J Pediatr Surg.* 2002.; 37:1200-1202
34. Breen M, Murphy K, Chow J, Kiely E, O’Regan K. Acute Idiopathic Scrotal Edema. *Hindawi Publishing Corporation, Case Reports in Urology Article.* 2013.; ID 829345, 3 pages
35. Santillanes G, Gausche-Hill M, Lewis RJ. Are Antibiotics Necessary for Pediatric Epididymitis? *Pediatric Emergency Care.* 2011.; Volume 27, Number 3
36. Gkentzis A, Lee L. The aetiology and current management of prepubertal epididymitis. *Ann R Coll Surg Engl* 2014; 96: 181–183
37. Šoša T, Sutlić Ž, Stanec Z, Tonković I i sur. *Kirurgija.* Zagreb: Naklada Ljevak; 2007.

38. Župančić B, Štampalija F, Popović Lj, Bastić M, Bahtijarević Z, Višnjić S, Nikolić H, Župančić V.  
Liječenje nespuštenih testisa – vrijeme za promjene u pristupu i načinu kirurškog liječenja.  
Paediatr Croat 2009;53:13-18
39. Župančić B, Lesjak N, Gliha A, Petračić I, Pašalić I, Bašković M. Što još možemo naučiti o akutnom skrotumu? Paediatr Croat. 2015; 59 (Supl 1): 119-127
40. Župančić B, Bašković M, Višnjić S, Vukasović I. Minimalno invazivna urološka kirurgija dječje dobi - Što možemo učiniti danas? Paediatrica Croatica, 60 (2016), 3; 91-96
41. Župančić B. Tumori testis. Paediatrica Croatica. 1999.; 43; 179-181
42. Župančić B. Kriptorhizam. Paediatrica Croatica. 1999.; 43; 171-4

## 9. ŽIVOTOPIS

Rođen sam 7. travnja 1993. u Dubrovniku. Nakon završene osnovne škole, upisao sam Biskupijsku klasičnu gimnaziju Ruđera Boškovića s pravom javnosti. Maturirao sam 2012. godine, a iste godine upisujem Medicinski fakultet Sveučilišta u Zagrebu. Za vrijeme studija bio sam demonstrator na Katedri za anatomiju, Odjelu za neonatalnu intenzivnu medicinu Klinike za pedijatriju, kao i na Klinici za unutarnje bolesti Medicinskog fakulteta Sveučilišta u Zagrebu i Kliničkog bolničkog centra Zagreb (klinička propedeutika). Dobitnik sam Dekanove nagrade kao jedan od najboljih studenata pete godine studija. Do sada sam koautor u tri stručna rada. Govorim engleski i španjolski, a služim se i njemačkim jezikom.