

Video head impulse test - "očni EKG"

Pavičić, Tin

Master's thesis / Diplomski rad

2018

Degree Grantor / Ustanova koja je dodijelila akademski / stručni stupanj: **University of Zagreb, School of Medicine / Sveučilište u Zagrebu, Medicinski fakultet**

Permanent link / Trajna poveznica: <https://um.nsk.hr/um:nbn:hr:105:119232>

Rights / Prava: [In copyright](#)/[Zaštićeno autorskim pravom.](#)

Download date / Datum preuzimanja: **2025-01-11**



Repository / Repozitorij:

[Dr Med - University of Zagreb School of Medicine Digital Repository](#)



**SVEUČILIŠTE U ZAGREBU
MEDICINSKI FAKULTET**

Tin Pavičić

Video head impulse test – „očni EKG“

DIPLOMSKI RAD



ZAGREB, 2018.

Ovaj diplomski rad izrađen je na Klinici za neurologiju Kliničkog bolničkog centra Zagreb pod vodstvom doc.dr.sc. Maria Habeka i predan je na ocjenu u akademskoj godini 2017./2018.

Popis kratica

AVS – akutni vestibularni sindrom

cVEMP – cervikalni vestibularni evocirani miogeni potencijali

FLM – fasciculus longitudinalis medialis

HINTS – head impulse, nystagmus, test of skew

HIT – head impulse test

LARP – lijevi prednji i stražnji desni polukružni kanal

MB – Meniereova bolest

MR – magnetska rezonanca

oVEMP- okularni vestibularni evocirani miogeni potencijali

RALP – desni prednji i stražnji lijevi polukružni kanal

VEMP – vestibularni evocirani miogeni potencijal

vHIT – video head impulse test

VN – vestibularni neuritis

VOR – vestibulookularni refleks

Sadržaj:

Sažetak

Summary

1. Prikaz slučaja.....	1
2. Uvod.....	2
3. Fiziologija i patofiziologija VOR-a.....	3
4. vHIT	5
5. Usporedba s ostalim metodama.....	8
6. Klinička primjena	10
7. Zaključak	14
8. Zahvale	15
9. Literatura	16
10. Životopis.....	22

Sažetak

U dijagnostici akutnog vestibularnog sindroma (AVS) neophodno je brzo i pouzdano razlikovanje između perifernih i centralnih uzroka. Novost u dijagnostici AVS-a je metoda *video head impulse* testa (vHIT), koja se temelji na testiranju rotacijskog vestibulo-okularnog refleksa. vHIT je pokazao visoku specifičnost za periferno vestibularno oštećenje, ali i nešto nižu osjetljivost u usporedbi s kalorijskim testiranjem, što mu je glavna mana. Dosadašnja istraživanja pokazala su višestruku primjenjivost ove metode s naglaskom na potencijalnu primjenu u hitnoj službi. Zbog svoje brzine i jednostavnosti primjene, ova metoda naziva se i „očni EKG“. Ipak, vHIT metoda nije zamjena za dosadašnje metode testiranja vestibularnog sustava, već njihova nadopuna. U sklopu HINTS (*Head impulse, Nystagmus, Test of Skew*) protokola pokazao je višu osjetljivost i specifičnost od difuzijskih sekvenci MR-a mozga u detekciji moždanog udara s izoliranom vrtoglavicom. Njegova primjena u hitnoj ambulanti i dalje je premala u odnosu na potencijalnu dobit koju ona donosi.

Ključne riječi: *video head impulse* test, „očni EKG“, vrtoglavica, akutni vestibularni sindrom, moždani udar, dijagnostika, hitna ambulanta

Summary

In the diagnosis of acute vestibular syndrome (AVS) the key part is a quick and reliable differentiation between the peripheral and central etiologies. Video head impulse test (vHIT) is a new method based on the examination of the rotational vestibulo-ocular reflex. vHIT has demonstrated high specificity for the peripheral vestibular damage. Several studies have shown a broad applicability for vHIT, with an emphasis on potential use in the emergency department. It has been called “eye ECG” due to the speed and simplicity of this method's use in AVS. However, vHIT is not a replacement for other methods in the vestibular testing battery, rather their supplement. As a part of the HINTS (Head impulse, Nystagmus, Test of Skew) protocol it has shown higher sensitivity and specificity than diffusion weighted brain MRI in detection of stroke with isolated vertigo. It is still under-utilized in the emergency department compared to the potential benefits it carries.

Key words: video head impulse test, „eye ECG“, vertigo, acute vestibular syndrome, stroke, diagnostics, emergency department

1. Prikaz slučaja

Žena stara 49 godina dolazi u hitnu neurološku ambulantu zbog naglo nastale, kontinuirane, rotacijske vrtoglavice koja se pogoršava promjenom položaja te je praćena mučninom bez povraćanja. Bolesnica nema šuma u ušima ili poremećaja sluha. Od ostalih bolesti u anamnezi izdvaja se arterijska hipertenzija unatrag 7 godina koja je dobro regulirana antihipertenzivnim lijekovima. U neurološkom statusu se kod bolesnice nalazi horizontalno rotatorni nistagmus pri pogledu u desno (I. stupnja po Alexanderu), a u Fukuda testu blaža rotacija u lijevo. Ostali neurološki status, kao i Dix Hallpike test te test za benigni paroksizmalni vertigo lateralnog kanala su bili negativni. Učinjen MSCT mozga je bio uredan.

Ovakva klinička prezentacija odgovara akutnom vestibularnom sindromu (AVS) koji je vrlo čest slučaj u hitnoj službi.

2. Uvod

U slučajevima poput gore opisanog nužno je što prije razlučiti radi li se o perifernom ili centralnom oštećenju vestibularnog sustava. Navedeno je od iznimne važnosti jer je na određene centralne uzroke vrtoglavice, poput moždanog udara, moguće aktivno terapijski djelovati ukoliko se dovoljno rano otkrije [1]. Moždani udari u stražnjem slivu čine oko 20% svih ishemijskih moždanih udara [2], a među njima je približno 20% moždanih udara koji se prezentiraju samo s izoliranom vrtoglavicom bez drugih neuroloških ispada [3]. Procjenjuje se da se jedna šestina do jedna trećina navedenih moždanih udara pogrešno klasificira kao vrtoglavica periferne etiologije što za posljedicu ima, samo u SAD-u, nekoliko tisuća godišnje previđenih moždanih udara stražnjeg sliva [3]. Problem je što klinički oba oštećenja mogu izgledati vrlo slično ili čak identično te su potrebne dodatne pretrage kako bismo postavili točnu dijagnozu i započeli s ispravnim liječenjem [4]. Moguće rješenje u tim slučajevima je *video head impulse test* (vHIT), metoda koja se temelji na testiranju vestibulo-okularnog refleksa (VOR-a) [5], a koju zbog njene brzine i jednostavnosti nazivaju „očni EKG“ [6, 7].

3. Fiziologija i patofiziologija VOR-a

Vestibularni sustav sastoji se od perifernog i centralnog dijela. Periferni dio vestibularnog sustava tvore polukružni kanali, otolitni organi (sakulus i utrikulus) i vestibularni živac, dok centralni dio čini kompleks vestibularnih jezgara u moždanom deblu, vestibulocerebelum te talamokortikalne, spinalne i druge projekcije navedenih struktura. Sam vestibularni živac dijeli se na gornju i donju granu. Gornja prenosi informacije iz prednjeg i lateralnog polukružnog kanala te utrikulusa, dok donja prenosi signale iz stražnjeg polukružnog kanala i sakulusa. Polukružni kanali registriraju kutno ubrzanje prilikom pokreta glave u prostoru, drugim riječima bilježe pokret, dok u mirovanju nisu aktivni [8]. Što je veće kutno ubrzanje pomaka, to je veća aktivacija vestibularnog živca na čiju se stranu izvodi pokret, odnosno inhibicija kontralateralnog [11, 12]. Glavna uloga vestibularnog sustava je registracija položaja i pokreta glave u prostoru s ciljem održavanja ravnoteže tijela te usklađivanja drugih funkcija s tim informacijama preko refleksnih lukova.

Primjer jedne takve funkcije je održavanje pogleda u željenu točku za vrijeme pomicanja glave što nam omogućuje VOR. Uloga VOR-a je da prilikom pokreta glave u jednom smjeru uzrokuje kompenzatorni pokret očima u suprotnom smjeru kako bi slika željene točke gledanja i dalje padala na mrežnicu u područje najoštrijeg vida. Aferentni krak tog refleksnog luka čini vestibularni živac koji završava u vestibularnim jezgrama u moždanom deblu, gdje se prespaja na neurone koji se projiciraju kroz FLM (lat. *fasciculus longitudinalis medialis*) snop u bulbomotoričke jezgre, dok eferentni krak refleksnog luka čine sljedeći živci: *n.oculomotorius*, *n.abducens* i *n.trochlearis* [8]. Postoje tri VOR-a. Prvi prima informacije predominantno iz polukružnih kanala te pomoću njih kompenzira rotaciju glave i sukladno tome naziva se rotacijski VOR. Druga dva primaju informacije predominantno iz otolitnih organa, a to su translacijski VOR koji kompenzira linearne pokrete glave te okularni odgovor suprotnog zakretanja (engl. *ocular counter-rolling response*) koji kompenzira naginjanje glave u stranu u frontalnoj ravnini [8].

Kod jednostrane bolesti ili ozljede labirinta ili vestibularnog živca u vestibularne jezgre stižu živčani impulsi samo iz kontralateralnog vestibularnog organa. Oni imaju bazalnu razinu okidanja pa, iako je osoba u mirovanju, dolazi do osjećaja rotacije tijela u prostoru i pojave patološkog nistagmusa

u smjeru prema neoštećenoj strani [9]. Bez obzira na ishod oporavka periferne vestibularne funkcije, nakon nekoliko dana kompenzatorni centralni mehanizmi smanjuju vrtoglavicu i nistagmus.

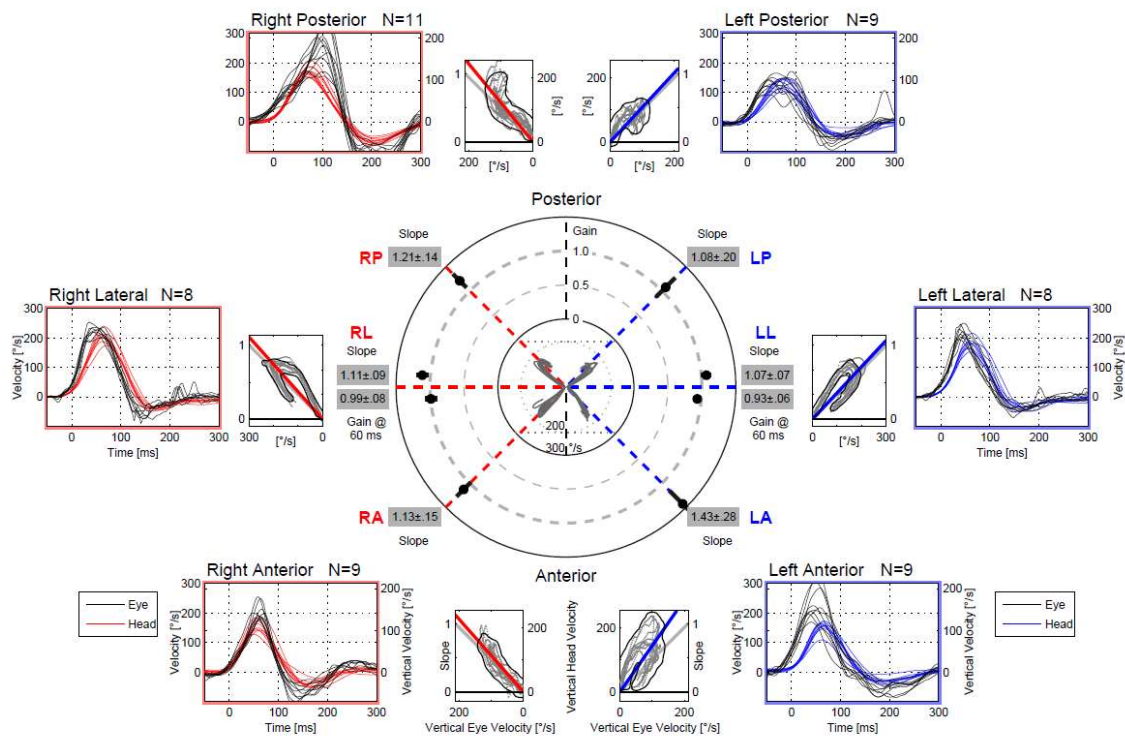
Nedostatak informacija iz jednog vestibularnog živca znači da kontralateralni vestibularni organ mora preuzeti sve reflekse, što u slučaju VOR-a čini veoma uspješno pri manjim brzinama rotacije glave jer intaktni kanal može ovisno o smjeru pokreta biti i ekscitiran (pokret u smjeru zdravog uha) i inhibiran (pokret u smjeru bolesnog uha) [16]. Pri većim brzinama inhibicija je insuficijentna te VOR pokazuje manju brzinu korektivnog pokreta očiju u odnosu na pokret glave (*gain*) uz moguću pojavu korektivnih sakada (brzi trzaj očiju u smjeru suprotnom od kretanja glave koji nadoknađuju zaostajanje brzine pokreta očiju za brzinom pokreta glave) [13].

4. vHIT

Video head impulse test (vHIT) je relativno nova dijagnostička pretraga čiji je razvoj započeo 2009. godine unaprijeđenjem *head impulse* testa (HIT) [14, 15, 16]. HIT je jednostavan i brz klinički test za procjenu funkcije gornje grane vestibularnog živca, a izvodi se tako da ispitanik pogledom fiksira ispitivača, a ispitivač potom velikom brzinom rotira glavu ispitanika u stranu za oko 20° [13]. vHIT metoda temelji se na HIT-u, a unaprijeđena je posebnim naočalama s kamerom koja prati pokrete zjenice i akcelerometrom koji prati pokrete glave što se računalno obrađuje i bilježi u obliku grafova i mjerenih vrijednosti. Tehnička pomagala smanjuju subjektivnost, povećavaju osjetljivost i omogućuju prikaz i tzv. *covert* (engl. prikrivene) refleksijskih sakada koje se pojavljuju za vrijeme trzaja glavom te nisu vidljive golim okom [14, 15, 16]. Iskusan kliničar može opaziti *overt* sakade (neprikrivene sakade nastale nakon pomaka glave), no *covert* sakade se ne mogu primijetiti golim okom što može dovesti do lažno negativnog rezultata. HIT se koristi samo za testiranje horizontalnih kanala. Bitno je navesti i da klasični HIT test ne može objektivno izmjeriti vrijednost VOR-a, već samo na temelju prisutnosti korektivnih sakada zaključuje radi li se o oštećenju funkcije VOR-a ili je ista očuvana. Upravo zbog navedenih nedostataka HIT-a, osmišljen je vHIT.

Izvođenje vHIT-a je već detaljno opisano [16, 17]. Prije formalnog izvođenja testa provjeri se može li ispitanik izvesti potrebne rotacije glave i jesu li bezbolne te se nakon toga ispitanika posjedne tako da mu je razina očiju u istoj visini kao i meta udaljena 1.5 metara [18]. Ispitaniku se postavljaju naočale s pričvršćenom kamerom koja snima zjenicu oka nakon čega se izvodi kalibracija [18, 19].

Test se provodi tako da ispitivač stojeći iza ispitanika izvodi kratke i nagle pasivne trzaje glavom ispitanika u ravnini paralelnoj s ravninom ispitivanog kanala dok ispitanik pogledom konstantno fiksira metu. Primjenjuje se šest do deset trzaja u oba smjera pri čemu se potiče vršna brzina glave 150-300 °/s 80ms od početka trzaja [18,20]. Pomoću računalne obrade izračunava se VOR *gain* pri 40, 60 i 80 ms te se na grafičkom prikazu provjerava postojanje neprikrivenih sakada prije i nakon 200ms te prikrivenih sakada (Slika 1).



Slika 1. Primjer urednog nalaza vHIT-a. Crvena linija i plava linija krivulje su za pokrete očiju, crna linija prikazuje pokrete glave. LL – lijevi lateralni kanal, RL – desni lateralni kanal, LA – lijevi anteriorni kanal, RA – desni anteriorni kanal, LP – lijevi posteriorni kanal, RP – desni posteriorni kanal

Kako su ravnine kanala postavljene okomito jedna u odnosu prema drugoj te trećoj impuls u određenoj ravnini stimulira samo par u toj ravnini bez da stimulira preostala dva para polukružnih kanala [21, 22]. Isto je dokazano i *search coil* testiranjem gdje je uspješno identificiran deficit samo jednog vertikalnog kanala [23,24]. Prednost ove metode je što se može testirati i VOR u vertikalnim ravninama. U svakoj od tri ravnine testira se par kanala: lateralni (lijevi i desni), LARP (lijevi prednji i desni stražnji) te RALP (desni prednji i lijevi stražnji). RALP i LARP su kanali u vertikalnoj ravnini postavljenoj pod kutem od 45° prema medijalnoj ravnini glave. Dovoljno visokom brzinom trzaja dolazi do inhibicije jednoga od kanala u paru, čime drugi kanal ostaje u efektivnoj izolaciji te sam biva testiran. Jednostavno trzanje glave naprijed nazad stimulira sve vertikalne kanale te ne dozvoljava identifikaciju pojedinačnog disfunkcionalnog kanala [21,23,25]. Mjerenjem *search coil* metodom pokazano je da trzaji u RALP i LARP ravnini s očima u primarnom položaju uzrokuju pokret oka ne samo s vertikalnom, već i torzijskom komponentom [21,26,27]. Ono što određuje doprinos vertikalne i torzijske komponente jest

horizontalna pozicija oka u orbiti. Trenutačna verzija vHIT-a mjeri samo horizontalnu i vertikalnu komponentu te zbog toga torzijsku komponentu treba svesti na minimum. Navedeno se postiže postavljanjem oka u daleku lateralnu horizontalnu poziciju s pogledom usmjerenim paralelno sa smjerom testirane RALP odnosno LARP ravnine čime uz dovoljnu brzinu pravilno testira samo jedan kanal [21,27].

Sve do šezdesetih godina života u zdravih ispitanika nema promjene u iznosu VOR *gain*-a [18]. VOR *gain* u ispitanika starijih od 70 odnosno 80 godina pokazuje sniženu vrijednost koja pada za 0,0012-0,0017 svakim desetljećem [20, 28, 29]. Ovo otkriće reflektira deterioraciju VOR-a kao normalan proces starenja te ga treba uzeti u obzir pri ispitivanju pacijenata starije životne dobi [28]. Porastom dobi, iz još nerazjašnjenih razloga, uz sniženje VOR *gain*-a dolazi i do češćeg javljanja refleksijskih sakada u sva tri kanala (prednjem, lateralnom i stražnjem) [30].

5. Usporedba s ostalim metodama

Sve do nedavno, *search coil* je bio zlatni standard za HIT mjerenja, no zbog nemogućnosti izvođenja uz krevet, neudobnosti i cijene nije praktičan za rutinsku dijagnostiku kao ni za akutne pacijente [16]. Način izvođenja vHIT-a uvelike se razlikuje od *search coil*-a, no obje metode identificiraju zahvaćeni kanal u pacijenata, registriraju posljedične *covert* i *overt* sakade te se podudaraju u dobivenim podacima, dok u zdravih ispitanika prikazuju uredan VOR na podražaj u svim kanalima [31]. Za razliku od *search coil*-a, vHIT je test koji se lako koristi u kliničkom okruženju. Mjerenja su brza, cijeli test provodi se unutar deset minuta, neinvazivan je te pomoću automatske programske analize u istom trenutku daje rezultate. Pri razvijanju metode, u usporedbi sa *search coilom*, vHIT je bio podložan artefaktima. Kako bi se smanjila pojava artefakata, određen je novi algoritam izračunavanja VOR vrijednosti u različitim vremenskim razmacima, za razliku od prijašnjeg izračunavanja u trenucima vrhunca akceleracije glave [32]. Do pojave artefakata dovodi više mogućih uzroka kao što je pomicanje kože s lica, nedovoljno snažno zatezanje naočala, dodirivanje remena naočala prilikom izvođenja trzaja glave, nepovoljno osvjetljenje prostorije, prethodno nanescena kozmetika, sužen procjep vjeđa te pojava pseudosakada ili minimalnih treptaja oka tijekom pokreta. Jedan od najčešće identificiranih artefakata jest prenaplašeno zaustavljanje trzaja glave odnosno zakretanje glave u suprotnom smjeru pri zaustavljanju prvotnog trzaja što je česta pogreška pri početnom savladavanju tehnike. Do pogreške može doći i tijekom kalibracije, bilo zbog umora pacijenta, nesuradljivosti ili pojave nistagmusa, rezultirajući abnormalno visokim razinama VOR vrijednosti što zahtijeva ponovnu kalibraciju i ponavljanje testiranja svih kanala [33].

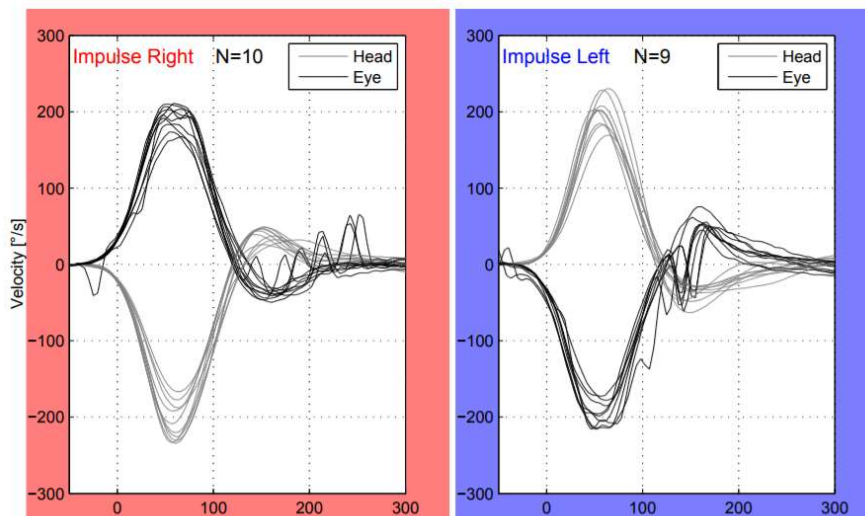
vHIT i kaloričko testiranje, dosadašnji zlatni standard kliničkog ispitivanja vestibularnog sustava, međusobno se ne zamjenjuju već su komplementarni [6,7]. Postoje jasne prednosti i mane ovih metoda. Za razliku od kaloričkog testiranja, vHIT ne uzrokuje mučninu i nelagodu te ne zahtijeva toliko prostora, no pacijent mora imati određenu pokretljivost vrata kako bi se trzajevi mogli izvesti bezbolno za pacijenta. Kaloričko testiranje oponaša nisku frekvenciju pokreta (0,003Hz), dok vHIT oponaša pokret više frekvencije (1-6Hz) što je ekvivalentno kretnjama u svakodnevnom životu.

Također, kaloričko testiranje ne može pokazati jesu li deficiti statički, kompenzirani ili u stanju aktivnog oporavka, dok analiza *overt* i *covert* sakada pri vHIT-u ispitivaču daje uvid u stanje kompenzacije središnjeg živčanog sustava pri unilateralnim vestibularnim oštećenjima. Osim toga, kao što je već napomenuto, vHIT daje uvid i u stanje vertikalnih kanala, dok kaloričko testiranje ispituje samo horizontalne kanale. vHIT ima specifičnost od otprilike 90%, međutim jedan od najvećih nedostataka vHIT-a jest niska osjetljivost. Kaloričko testiranje detektira asimetriju između lijevog i desnog horizontalnog kanala od oko 25%, dok ta asimetrija, da bi se detektirala vHIT-om mora iznositi 40% do 60% na kalorijskom testiranju [6]. Kao i sa *search coilom*, izvođenje vHIT-a je kraće, u prosjeku 6 minuta, dok kaloričko testiranje u prosjeku traje oko 20 minuta [34].

Informacije o vestibularnom sustavu dobivene testiranjem polukružnih kanala vHIT-om mogu se nadopuniti testiranjem sakulusa, odnosno donje grane vestibularnog živca, cervikalnim vestibularnim evociranim miogenim potencijalima (cVEMP) i utrikulusa, odnosno gornje grane vestibularnog živca, okularnim vestibularnim evociranim miogenim potencijalima (oVEMP). Izvođenje ovih tehnika dozvoljava precizniju lokalizaciju oštećenog dijela vestibularnog sustava, odnosno identifikaciju disfunkcije svakog pojedinog vestibularnog organa [35,36].

6. Klinička primjena

Uz sve dosad navedene mogućnosti uređaja za vHIT postavlja se osnovno pitanje - mogućnost primjene ove metode u kliničkoj praksi. Iako se radi o relativno novoj dijagnostičkoj metodi, svoje mjesto bi najprije trebala zauzeti u hitnoj službi. „Očni EKG“ naziv je koji vjerojatno najbolje prikazuje svrhu vHIT-a u ovom dijelu medicinske prakse. Naime kao što je EKG osnovna probirna metoda za pacijente s akutnim koronarnim sindromom, slično je moguće koristiti vHIT kao probirnu metodu za pacijente s AVS-om [5,37]. S obzirom na mogućnost prikrivenog moždanog udara, svi pacijenti su podvrgnuti konvencionalnim dijagnostičkim metodama kao što su CT ili MR kako bi se otkrilo, odnosno isključilo, centralno podrijetlo navedenih novonastalih simptoma. Uzmemo li u obzir sve mane ovih metoda (zračenje, slaba mogućnost vizualizacije svježeg moždanog udara, prisutnost artefakata pri snimanju stražnje lubanjske jame, pitanje dostupnosti pretrage), postoji očita potreba za jednostavnijim i bržim načinom otkrivanja etiologije AVS-a. Patološki nalaz vHIT-a u većini slučajeva ukazuje na periferno podrijetlo vestibularnih simptoma [38,39], dakle, negativan nalaz vHIT-a se s većom sigurnošću može povezati s centralnim podrijetlom poremećaja te isključiti njihovo periferno podrijetlo. Primjer urednog nalaza vHIT-a bolesnice prikazane na početku ovog članka ukazuje na centralno oštećenje vestibularnog sustava, što je kasnije i potvrđeno (slika 2).



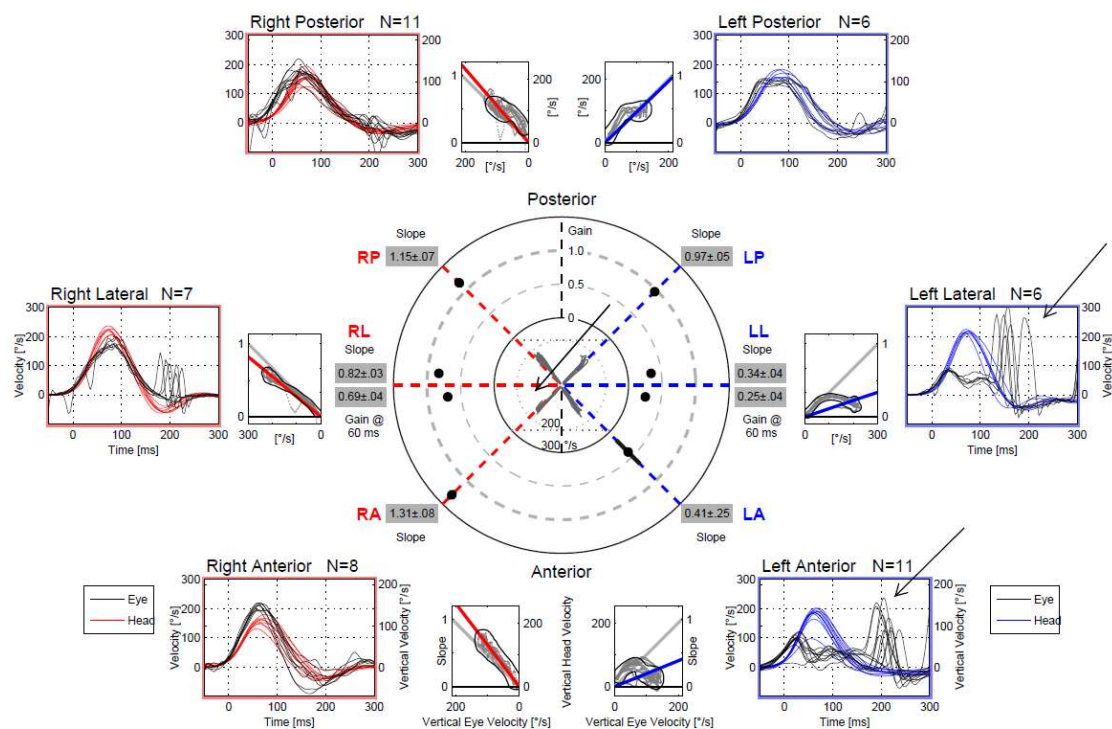
Slika 2. Primjer urednog vHIT-a lateralnih kanala kod bolesnice s AVS-om centralne etiologije. Impulse Right – desni lateralni kanal, Impulse left – lijevi lateralni kanal

Mogućnost pozitivnih i negativnih nalaza i u jednom i u drugom slučaju može djelovati nesigurno i zbunjujuće za kliničara, no ipak vHIT znatno olakšava dijagnozu. Naime ukoliko se vHIT kombinira s još nekoliko jednostavnih dijagnostičkih postupaka (npr. ispitivanje nistagmusa i *skew* devijacije u tzv. HINTS-postupku: *Head Impulse*, *Nystagmus*, *Test of Skew*) osjetljivost je viša od MR-a u prva 24 sata od nastanka simptoma u detekciji moždanog udara [40]. Nažalost, iako je vHIT vrlo dostupna metoda, njena svakodnevna uporaba u hitnoj službi i dalje je vrlo mala [41].

vHIT nije samo koristan u razlikovanju podrijetla vrtoglavice, već se pokazao i vrlo korisnim u analizi i praćenju bolesti koje zahvaćaju periferni dio vestibularnog sustava. Menierova bolest (MB) je jedno od patoloških stanja gdje se vHIT pokazao izuzetno korisnim [42]. Osim u praćenju samog tijeka ove bolesti, može se koristiti i u predviđanju njenog ishoda s obzirom da je smanjenje VOR *gain*-a bilo direktno povezano s trajanjem bolesti i jačinom gubitka sluha [43]. Negativan rezultat ne znači nužno odsutnost bolesti s obzirom da neki bolesnici s MB i odsutnim odgovorom na kalorijskom testiranju ne pokazuju smanjenje VOR *gain*-a na vHIT-u. Čak štoviše, ako uz karakteristične simptome pacijent ima normalan odgovor na vHIT i smanjen odgovor na kalorijsko testiranje, to snažno upućuje na dijagnozu MB-a [9]. Navedeno je jedan od dokaza da bi se ova metoda trebala koristiti u kombinaciji s ostalim testovima za ispitivanje stanja vestibularnog sustava. vHIT uz VEMP i kaloričko testiranje koristan je i u nadziranju primjene te praćenju učinka terapije u MB kao što su intratimpaničke injekcije gentamicina [44, 45].

Kao i VEMP [37], vHIT u pacijenata s vestibularnim švanomom može poslužiti u dijagnostičkom postupku, gdje se pokazao superiornim u odnosu na kalorijsko testiranje [46]. Obje metode služe i u planiranju postoperativnog djelovanja za pacijente koji već čekaju ablaciju ovog tumora [36].

Vestibularni neuritis (VN), kao jedan od najčešćih perifernih uzroka akutno nastale vrtoglavice, dosad se dijagnosticirao ispitivanjem isključivo horizontalnih kanala, odnosno kalorijskim testiranjem. S obzirom da je vHIT u mogućnosti testirati i vertikalne kanale sada je kliničaru moguće precizno odrediti koja je grana vestibularnog živca zahvaćena (slika 3).



Slika 3. Primjer vHIT-a kod bolesnika s VN-om lijevo. Crvena linija i plava linija krivulje su za pokrete očiju, crna linija prikazuje pokrete glave. Strijelicama su označene neprikrivene sakade ispod 200 ms. Ovakav nalaz upućuje na selektivno zahvaćanje superiornog ogranka lijevoga vestibularnog živca. LL – lijevi lateralni kanal, RL – desni lateralni kanal, LA – lijevi anteriorni kanal, RA – desni anteriorni kanal, LP – lijevi posteriorni kanal, RP – desni posteriorni kanal

Kod VN-a postoji dobra korelacija između rezultata vHIT-a i rezultata kalorijskog testiranja, međutim prednost vHIT-a je činjenica da je pogodniji za korištenje u akutnoj fazi bolesti [47,16]. Testiranje gornje i donje grane vestibularnog živca vHIT-om i VEMP-om omogućuje diferencijaciju četiri vrste akutnog VN-a: gornji, donji, potpuni te ampularni. Rezultati dobiveni cVEMP-om i oVEMP-om podudaraju se s rezultatima vHIT-a u gornjem, donjem te potpunom VN-u, no ne i u izoliranom ampularnom neuritisu. Kako VEMP-om mjerimo samo odgovore otolitnih organa, u izoliranom ampularnom neuritisu očekujemo fiziološki odgovor [35].

Također treba napomenuti i primjenu vHIT-a u pedijatrijskoj populaciji. vHIT se pokazao kao mnogo ugodniji test vestibularnog sustava za djecu od dosad najčešće korištenih, brži čak i od VEMP-

a [48]. Iako se postavlja pitanje suradljivosti kod najmlađih pacijenata te je za samo testiranje potrebno nešto duže vremena nego u odraslih, u istraživanjima su uspješno provedeni testovi na djeci starijoj od tri godine. Štoviše u jednom istraživanju za svu djecu koja su imala smanjeni *gain* kasnije je otkriveno da su imala usporen motorički razvoj i poremećaje ravnoteže, a da se prije nisu žalila na neke od vestibularnih simptoma (vrtoglavica, neravnoteža) niti su njihovi pedijatri u *screening* pregledima posumnjali na vestibularno podrijetlo poremećaja motorike i ravnoteže [48,49].

7. Zaključak

vHIT je koristan dodatak skupini testova za utvrđivanje poremećaja vestibularne funkcije. Pokazao se iznimno vrijednim u kombinaciji s kalorijskim testiranjem i VEMP-om, gdje pridonosi jasnijoj diferencijaciji i lokalizaciji patoloških procesa vestibularnog sustava. Ipak, njegova najveća vrijednost su jednostavnost i brzina izvođenja testiranja čime predstavlja idealan alat za primjenu u hitnoj službi. Ispitivanje očuvanosti VOR-a pomoću HIT-a jedan je od najbitnijih znakova koji će diferencirati centralni od perifernog uzroka AVS-a i mogućnost upotrebe vHIT-a za objektivnu procjenu jednostranog vestibularnog oštećenja daje nam dodatnu sigurnost u procjeni etiologije AVS-a. Isto kao što se konvencionalni EKG koristi u dijagnostici akutnog koronarnog sindroma, vHIT se može upotrijebiti kao „očni EKG“ u dijagnostici bolesnika s vrtoglavicom te se preporuča kao metoda probira pri sumnji na sve poremećaje vestibularnog sustava.

8. Zahvale

Posebne zahvale mentoru doc.dr.sc. Mariu Habeku za sav trud koji je uložio, za izvrsno mentorstvo u svakom trenutku još od nastavnih neuroloških vježbi tijekom kojih se i pojavio interes za područje neurologije. Hvala doc.dr.sc. Magdaleni Krbot Skorić na svim savjetima i pomoći, kao i svima ostalima iz Kliničkog bolničkog centra Zagreb koji su sudjelovali.

Hvala Viktoriji na bezbrojnim satima podrške i ljubavi, bez nje ovo bi bilo puno teže.

Jedno neopisivo ogromno hvala mojim roditeljima, Tihomiru i Mirjani i sestri Tari koji su sve ovo omogućili, koji su bili uz mene kad god je trebalo, na koji god način je trebalo.

Hvala kolegama i prijateljima na svim dnevnim/kasnonoćnim/ranojutarnjim nezaboravnim trenucima, kao i svima koji su na bilo koji način bili uz mene, a nisu posebno navedeni.

9. Literatura

1. Hankey GJ. Stroke. *Lancet*. 2017 Feb 11;389(10069):641-654. doi: 10.1016/S0140-6736(16)30962-X.
2. Nouh A, Remke J, Ruland S. Ischemic posterior circulation stroke: a review of anatomy, clinical presentations, diagnosis, and current management. *Front Neurol*. 2014 Apr 7;5:30. doi: 10.3389/fneur.2014.00030.
3. Venhovens J, Meulstee J, Verhagen WI. Acute vestibular syndrome: a critical review and diagnostic algorithm concerning the clinical differentiation of peripheral versus central aetiologies in the emergency department. *J Neurol*. 2016 Nov;263(11):2151-2157. doi: 10.1007/s00415-016-8081-8.
4. Kerber KA. Vertigo presentations in the emergency department. *Semin Neurol*. 2009 Nov;29(5):482-90. doi: 10.1055/s-0029-1241036.
5. David E et al. Quantitative Video-Oculography to Help Diagnose Stroke in Acute Vertigo and Dizziness Toward an ECG for the Eyes. *Stroke*. 2013 Apr;44(4):1158-61. doi: 10.1161/STROKEAHA.111.000033.
6. McCaslin DL, Jacobson GP, Bennett ML, Gruenwald JM, Green AP. Predictive Properties of the Video Head Impulse Test: Measures of Caloric Symmetry and Self-Report Dizziness Handicap. *Ear Hear*. 2014 Sep-Oct;35(5):e185-91. doi: 10.1097/AUD.0000000000000047.
7. Bell SL, Barker F, Heselton H, MacKenzie E, Dewhurst D, Sanderson A. A study of the relationship between the video head impulse test and air calorics. *Eur Arch Otorhinolaryngol*. 2015 May;272(5):1287-94. doi: 10.1007/s00405-014-3397-4.
8. Goldberg ME, Walker MF, Hudspeth AJ. The Vestibular System. U: Kandel, ER et al., ur. *Principles of neural science*. 5th edition. New York: McGraw-Hill; 2013. Chapter 40; p. 917-34.
9. McGarvie LA, Curthoys IS, MacDougall HG, Halmagyi GM. What does the dissociation between the results of video head impulse versus caloric testing reveal about the vestibular

- dysfunction in Ménière's disease? *Acta Otolaryngol.* 2015 Sep;135(9):859-65. doi: 10.3109/00016489.2015.1015606.
10. Löwenstein O, Sand A: The individual and integrated activity of the semicircular canals of the elasmobranch labyrinth. *J Physiol.* 1940;99:89-101.
 11. Goldberg JM, Fernandez C: Physiology of peripheral neurons innervating semicircular canals of the squirrel monkey: I. Resting discharge and response to constant angular accelerations. *J Neurophysiol.* 1971;34:635-660.
 12. Baloh RW, Honrubia V, Konrad HR: Ewald's second law re-evaluated. *Acta Otolaryngol.* 1977;83:475-479.
 13. Halmagyi GM, Curthoys IS. A clinical sign of canal paresis. *Arch Neurol.* 1988;45:737-9.
 14. Bartl K, Lehnen N, Kohlbecher S, Schneider E. Head impulse testing using video-oculography. *Ann N Y Acad Sci.* 2009 May;1164:331-3. doi: 10.1111/j.1749-6632.2009.03850.x.
 15. Weber KP, MacDougall HG, Halmagyi GM, Curthoys IS. Impulsive testing of semicircular canal function using video-oculography. *Ann N Y Acad Sci.* 2009 May;1164:486-91. doi: 10.1111/j.1749-6632.2008.03730.x.
 16. MacDougall HG, Weber KP, McGarvie LA, Halmagyi GM, Curthoys IS. The video head impulse test: diagnostic accuracy in peripheral vestibulopathy. *Neurology.* 2009 Oct 6;73(14):1134-41. doi: 10.1212/WNL.0b013e3181bacf85.
 17. Curthoys IS, MacDougall HG, McGarvie LA, Weber KP, Szmulewicz D, Manzari L, et al. The video head impulse test (vHIT). In: Jacobson GP, Shepard NT, editors. *Balance Function Assessment and Management.* 2nd ed. San Diego, CA: Plural Publishing; 2014; p.391-430.
 18. Yang CJ, Lee JY, Kang BC, Lee HS, Yoo MH, Park HJ. Quantitative analysis of gains and catch-up saccades of video-head impulse testing by age in normal subjects. *Clin Otolaryngol.* 2016 Oct;41(5):532-8. doi: 10.1111/coa.12558.
 19. Pelz JB, Canosa R. Oculomotor behavior and perceptual strategies in complex tasks. *Vision Res.* 2001;41:3587-96.

20. Mossman B, Mossman S, Purdie G, Schneider E. Age dependent normal horizontal VOR gain of head impulse test as measured with video-oculography. *J Otolaryngol Head Neck Surg.* 2015 Jul 4;44:29. doi: 10.1186/s40463-015-0081-7.
21. McGarvie LA, Martinez-Lopez M, Burgess AM, MacDougall HG, Curthoys IS. Horizontal eye position affects measured vertical VOR gain on the video head impulse test. *Front Neurol.* 2015 Mar 17;6:58. doi: 10.3389/fneur.2015.00058.
22. Blanks RH, Curthoys IS, Markham CH. Planar relationships of the semi-circular canals in man. *Acta Otolaryngol* 1975;80:185–96. doi: 10.3109/00016487509121318.
23. Cremer PD, Halmagyi GM, Aw ST, Curthoys IS, McGarvie LA, Todd MJ, et al. Semicircular canal plane head impulses detect absent function of individual semicircular canals. *Brain.* 1998 Apr;121 (Pt 4):699-716.
24. Cremer PD, Migliaccio AA, Pohl DV, Curthoys IS, Davies L, Yavor RA, et al. Posterior semicircular canal nystagmus is conjugate and its axis is parallel to that of the canal. *Neurology* 2000;54:2016–20.
25. Aw ST, Halmagyi GM, Haslwanter T, Curthoys IS, Yavor RA, Todd MJ. Three-Dimensional vector analysis of the human vestibuloocular reflex in response to high-acceleration head rotations. 2. Responses in subjects with unilateral vestibular loss and selective semicircular canal occlusion. *J Neurophysiol.* 1996;76:4021–30.
26. Cremer PD, Minor LB, Carey JP, Della Santina CC. Eye movements in patients with superior canal dehiscence syndrome align with the abnormal canal. *Neurology* 2000;55:1833–41.
27. Migliaccio AA, Cremer PD. The 2D modified head impulse test : a 2D technique for measuring function in all six semi-circular canals. *J Vestib Res.* 2011;21(4):227-34. doi: 10.3233/VES-2011-0421.
28. Matíño-Soler E, Esteller-More E, Martín-Sánchez JC, Martínez-Sánchez JM, Pérez-Fernández N. Normative data on angular vestibulo-ocular responses in the yaw axis measured using the video head impulse test. *Otol Neurotol.* 2015 Mar;36(3):466-71. doi: 10.1097/MAO.0000000000000661.

29. Li C, Layman AJ, Geary R, Anson E, Carey JP, Ferrucci L, et al. Epidemiology of Vestibulo-Ocular Reflex Function: Data from the Baltimore Longitudinal Study of Aging. *Otol Neurotol.* 2015 Feb;36(2):267-72. doi: 10.1097/MAO.0000000000000610.
30. Rambold HA. Age-related Refixating Saccades in the Three-Dimensional Video-Head-Impulse Test: Source and Dissociation From Unilateral Vestibular Failure. *Otol Neurotol.* 2016 Feb;37(2):171-8. doi: 10.1097/MAO.0000000000000947.
31. Blodow A, Pannasch S, Walther LE. Detection of isolated covert saccades with the video head impulse test in peripheral vestibular disorders. *Auris Nasus Larynx.* 2013 Aug;40(4):348-51. doi: 10.1016/j.anl.2012.11.002.
32. MacDougall HG, McGarvie LA, Halmagyi GM, Curthoys IS, Weber KP. The Video Head Impulse Test (vHIT) Detects Vertical Semicircular Canal Dysfunction. *PLoS One.* 2013 Apr 22;8(4):e61488. doi: 10.1371/journal.pone.0061488.
33. Mantokoudis G, Saber Tehrani AS, Kattah JC, Eibenberger K, Guede CI, Zee DS, Newman-Toker DE. Quantifying the Vestibulo-Ocular Reflex with Video-Oculography: Nature and Frequency of Artifacts. *Audiol Neurootol.* 2015;20(1):39-50. doi: 10.1159/000362780.
34. Rambold HA. Economic management of vertigo/dizziness disease in a county hospital: video-head-impulse test vs. caloric irrigation. *Eur Arch Otorhinolaryngol.* 2015 Oct;272(10):2621-8. doi: 10.1007/s00405-014-3205-1.
35. Walther LE, Blödow A. Ocular Vestibular Evoked Myogenic Potential to Air Conducted Sound Stimulation and Video Head Impulse Test in Acute Vestibular Neuritis. *Otol Neurotol.* 2013 Aug;34(6):1084-9. doi: 10.1097/MAO.0b013e318280da47.
36. Taylor RL, Kong J, Flanagan S, Pogson J, Crosson G, Pohl D, et al. Prevalence of vestibular dysfunction in patients with vestibular schwannoma using video head-impulses and vestibular-evoked potentials. *J Neurol.* 2015 May;262(5):1228-37. doi: 10.1007/s00415-015-7697-4.
37. Armato E, Ferri E, Pinzani A, Ulmer E. Cerebellar haemorrhage mimicking acute peripheral vestibulopathy: the role of the video head impulse test in differential diagnosis. *Acta Otorhinolaryngol Ital.* 2014;34:288-91.

38. Kim HJ, Lee SH, Park JH, Choi JY, Kim JS. Isolated vestibular nuclear infarction: report of two cases and review of the literature. *J Neurol*. 2014 Jan;261(1):121-9. doi: 10.1007/s00415-013-7139-0.
39. Mantokoudis G, Tehrani AS, Wozniak A, et al. VOR gain by head impulse video-oculography differentiates acute vestibular neuritis from stroke. *Otol Neurotol*. 2015 Mar;36(3):457-65. doi: 10.1097/MAO.0000000000000638.
40. Kattah JC, Talkad AV, Wang DZ, Hsieh Y-H, Newman-Toker DE. H.I.N.T.S. to Diagnose Stroke in the Acute Vestibular Syndrome—Three-Step Bedside Oculomotor Exam More Sensitive than Early MRI DWI. *Stroke*. 2009 Nov;40(11):3504-10. doi: 10.1161/STROKEAHA.109.551234.
41. McDowell T, Moore F. The Under-Utilization of the Head Impulse Test in the Emergency Department. *Can J Neurol Sci*. 2016 May;43(3):398-401. doi: 10.1017/cjn.2015.330.
42. Martinez-Lopez M, Manrique-Huarte R, Perez-Fernandez N. A Puzzle of Vestibular Physiology in a Meniere's Disease Acute Attack. *Case Rep Otolaryngol*. 2015;2015:460757. doi: 10.1155/2015/460757.
43. Zulueta-Santos C, Lujan B, Manrique-Huarte R, Perez-Fernandez N. The vestibulo-ocular reflex assessment in patients with Ménière's disease: examining all semicircular canals. *Acta Otolaryngol*. 2014 Nov;134(11):1128-33. doi: 10.3109/00016489.2014.919405.
44. Walther LE, Huelse R, Blättner K, Bloching MB, Blödw A. Dynamic Change of VOR and Otolith Function in Intratympanic Gentamicin Treatment for Ménière's Disease: Case Report and Review of the Literature. *Case Rep Otolaryngol*. 2013;2013:168391. doi: 10.1155/2013/168391.
45. Marques P, Manrique-Huarte R, Perez-Fernandez N. Single intratympanic gentamicin injection in Ménière's disease: VOR change and prognostic usefulness. *Laryngoscope*. 2015 Aug;125(8):1915-20. doi: 10.1002/lary.25156.

46. Batuecas-Caletrio A, Santa Cruz-Ruiz S, Muñoz-Herrera A, Perez-Fernandez N. The map of dizziness in vestibular schwannoma. *Laryngoscope*. 2015 Dec;125(12):2784-9. doi: 10.1002/lary.25402.
47. Yoo MH, Kim SH, Lee JY, Yang CJ, Lee HS, Park HJ. Results of video head impulse and caloric tests in 36 patients with vestibular migraine and 23 patients with vestibular neuritis: a preliminary report. *Clin Otolaryngol*. 2016 Dec;41(6):813-817. doi: 10.1111/coa.12556.
48. Hülse R, Hörmann K, Servais JJ, Hülse M, Wenzel A. Clinical experience with video Head Impulse Test in children. *Int J Pediatr Otorhinolaryngol*. 2015 Aug;79(8):1288-93. doi: 10.1016/j.ijporl.2015.05.034.
49. Hamilton SS, Zhou G, Brodsky JR. Video head impulse testing (VHIT) in the pediatric population. *Int J Pediatr Otorhinolaryngol*. 2015 Aug;79(8):1283-7. doi: 10.1016/j.ijporl.2015.05.033.

10. Životopis

Rođen sam u Varaždinu, 23. travnja 1992. Osnovnu školu završio sam u Ludbregu te potom upisao Prvu gimnaziju Varaždin, opći smjer. U međuvremenu sam završio 2 razreda Osnovne glazbene škole Ludbreg. Budući da sam želju za medicinom imao od malih nogu, 2011. upisao sam Medicinski fakultet Zagreb. Od četvrte godine fakulteta (2016.) volontiram na Kliničkom bolničkom centru Zagreb, Odjelu za neurologiju pod vodstvom doc.dr.sc. Maria Habeka te sam koautor nekoliko znanstvenih radova (Video head impulse test can detect brainstem dysfunction in multiple sclerosis. Pavlović I, Ruška B, Pavičić T, Krbot Skorić M, Crnošija L, Adamec I, Habek M. *Mult Scler Relat Disord.* 2017 May;14:68-71. doi: 10.1016/j.msard.2017.04.001.; Vestibular evoked myogenic potentials and video head impulse test in patients with vertigo, dizziness and imbalance. Skorić MK, Adamec I, Zagreb, listopad 2017. Pavičić T, Pavlović I, Ruška B, Crnošija L, Habek M. *J Clin Neurosci.* 2017 May;39:216-220. doi: 10.1016/j.jocn.2017.02.009.; Video head impulse test – „očni EKG“. Pavičić T, Ruška B, Pavlović I, Crnošija L, Skorić MK, Adamec I, Habek M *Liječ Vjesn* 2017;139:286–291), kao i aktivan sudionik hrvatskih, ali i europskih neuroloških kongresa (EAN Amsterdam 2017., NeuRi Rijeka 2017., ECCN Budapest 2017.; EAN Lisabon 2018.). Na istom odjelu 2017. godine počeo sam raditi kao koordinator studije farmaceutske tvrtke Novartis (A randomized, double-blind, double-dummy, parallel-group study comparing the efficacy and safety of ofatumumab versus teriflunomide in patients with relapsing multiple sclerosis). Položio sam BSL i ASL (basic i advanced life support). Aktivno se služim engleskim jezikom te znam osnove njemačkog u govoru i pismu. Volim čitati knjige, povremeno sviram gitaru i igram video igre.