

Liječenje predinvazivnih lezija vrata maternice

Alfirević, Maša

Master's thesis / Diplomski rad

2018

Degree Grantor / Ustanova koja je dodijelila akademski / stručni stupanj: **University of Zagreb, School of Medicine / Sveučilište u Zagrebu, Medicinski fakultet**

Permanent link / Trajna poveznica: <https://um.nsk.hr/um:nbn:hr:105:277670>

Rights / Prava: [In copyright](#)/[Zaštićeno autorskim pravom.](#)

Download date / Datum preuzimanja: **2024-07-15**



Repository / Repozitorij:

[Dr Med - University of Zagreb School of Medicine Digital Repository](#)



**SVEUČILIŠTE U ZAGREBU
MEDICINSKI FAKULTET**

Maša Alfirević

**Liječenje preinvazivnih lezija vrata
maternice**

DIPLOMSKI RAD



Zagreb, 2018.

**SVEUČILIŠTE U ZAGREBU
MEDICINSKI FAKULTET**

Maša Alfirević

**Liječenje preinvazivnih lezija vrata
maternice**

DIPLOMSKI RAD

Zagreb, 2018.

Ovaj diplomski rad izrađen je u Klinici za ženske bolesti i porode Kliničkog bolničkog centra Zagreb i Medicinskog fakulteta Sveučilišta u Zagrebu, pod vodstvom doc.dr.sc. Vladimira Banovića, i predan je na ocjenu u akademskoj godini 2017./2018.

Mentor rada: doc.dr.sc. Vladimir Banović

POPIS I OBJAŠNJENJE KRATICA KORIŠTENIH U RADU

AIS – adenokarcinom *in situ* (lat. *adenocarcinoma in situ*)

AGC NOS – atipične glandularne stanice drukčije nespecificirane (eng. *atypical glandular cells not otherwise specified*)

ASCUS – atipične pločaste stanice neodređena značenja (eng. *atypical squamous cell of undetermined significance*)

CGIN – cervikalna glandularna intraepitelna neoplazija

CIN – cervikalna intraepitelna neoplazija (eng. *cervical intraepithelial neoplasia*)

CIS – karcinom *in situ* (lat. *carcinoma in situ*)

CMV – citomegalovirus

DES – dietilbestrol

ESU – elektrokirurška jedinica (eng. *electrosurgical unit*)

HPV – humani papiloma virus

HSV-2 – herpes simpleks virus tip 2

LEEP – elektrodijatermijska ekscizija TZ petljom (eng. *Loop Electrosurgical Excision Procedure*)

LLETZ – elektrodijatermijska ekscizija TZ velikom petljom (eng. *Large loop excision of the transformation zone*)

PID – zdjelična upalna bolest (eng. *pelvic inflammatory disease*)

TZ – zona preobrazbe (eng. *transformation zone*)

VCE obrisak – vaginalni, cervikalni, endocervikalni uzorak

Sadržaj

SAŽETAK

SUMMARY

1. UVOD	1
2. ANATOMIJA I HISTOLOGIJA VRATA MATERNICE.....	2
3. PATOHISTOLOŠKA KLASIFIKACIJA CIN-a.....	4
4. RIZIČNI ČIMBENICI	5
4.1. Infekcija HPV-om kao rizični čimbenik	6
5. KLINIČKA SLIKA	7
6. DIJAGNOSTIKA CIN-a.....	8
7. LIJEČENJE CIN-a	10
7.1. Lokalnodestruktivne metode liječenja	11
7.1.1. Krioterapija	12
7.1.2. CO ₂ laserska vaporizacija.....	15
7.1.3. Hladna koagulacija	16
7.1.4. Radikalna dijatermija	17
7.2. Ekscizijske metode.....	18
7.2.1. Konizacija nožem.....	19
7.2.2. CO ₂ laserska konusna biopsija	21
7.2.3. Ekscizija niskovoltaznom dijatermijskom petljom	22
7.2.4. Histerektomija	26
8. DIJAGNOSTIKA I LIJEČENJE CGIN-a I AIS-a.....	28
9. ZAKLJUČAK.....	31
10. ZAHVALE	32
11. LITERATURA	33
12. ŽIVOTOPIS.....	38

SAŽETAK

NASLOV RADA: Liječenje preinvazivnih lezija vrata maternice

AUTOR: Maša Alfirević

Predinvazivne lezije vrata maternice danas se sve češće javljaju u žena mlađe dobi i s ciljem očuvanja fertiliteta sve se više daje prednost poštenijim metodama liječenja. Glavnu ulogu u njihovom nastajanju ima HPV infekcija visoko rizičnim tipovima kao i ostali rizični čimbenici: rizično spolno ponašanje, rano stupanje u spolne odnose, pušenje i drugi. Prije samog liječenja treba imati na umu da te lezije imaju sposobnost spontane regresije tako da se kod cervikalnih intraepitelnih neoplazija tipa I (CIN I) može i odgoditi uz redovite citološke i po potrebi kolposkopske preglede. Liječenju se pristupa koristeći lokalnodeduktivne ili ekscizijske metode. Cilj lokalnodeduktivnih metoda je liječenje lezija nižeg stupnja kolposkopski vidljive promjene u zoni preobrazbe (eng. *transformation zone* - TZ) koja ne prodire u cervikalni kanal i one nemaju adekvatan tkivni uzorak za patohistološku analizu. U njih spadaju krioterapija, laserska vaporizacija i danas rijetko izvođene hladna koagulacija i radikalna dijatermija. Ekscizijske metode danas imaju prednost u liječenju jer pružaju uklanjanje cijele TZ bez destrukcije tkivnog uzorka koji se dalje može patohistološki analizirati. U njih spadaju konizacija nožem, CO₂ laserska konusna biopsija, elektrodijatermijska ekscizija i histerektomija. Najčešće korištene metode liječenja CIN-a su elektrodijatermijska ekscizija TZ velikom petljom (eng. *Large loop excision of the transformation zone* - LLETZ) i krioterapija s obzirom da ih prate visoke stope izlječenja i nizak morbiditet. Kod liječenja cervikalnih glandularnih intraepitelnih neoplazija (CGIN), koje se sve češće nalaze kao slučajni nalaz uz CIN promjene, rijetko se koristi LLETZ. Najveću prednost ima konizacija nožem zbog dovoljne dubine uzorka, ali i histerektomija kao najradikalnija metoda kod žena koje su u pred- ili postmenopauzi sa dodatnom ginekološkom patologijom, kojima fertilitetna sposobnost nije prioritet, uz dokazan adenokarcinom *in situ* (lat. *adenocarcinoma in situ* – AIS) i isključene invazivne tumore. Konačno, nakon liječenja potrebno je redovito obavljati kontrolne citološke i po potrebi kolposkopske preglede s HPV-DNK testiranjima.

KLJUČNE RIJEČI: Predinvazivne lezije vrata maternice, HPV infekcija, Liječenje, Lokalnodeduktivne metode, Ekscizijske metode

SUMMARY

TITLE: Treatment of preinvasive cervical lesions

AUTHOR: Maša Alfirević

Today, preinvasive cervical lesions are increasingly common in younger women, and in order to preserve their fertility conservative treatment is preferred to other methods. Preinvasive cervical lesions are usually caused by HPV infection with certain types as well as other risk factors: risky sexual behavior, early sexual intercourse, smoking, and others. Before treatment, it should be considered that these lesions have the ability of spontaneous regression so that cervical intraepithelial neoplasia (CIN 1) treatment can be delayed by regular cytological and, if necessary, colposcopic examinations. Treatment is accessed using ablation or excision methods. The aim of the former is to treat lower-stage lesions of colposcopically visible transformation zone (TZ) changes that do not penetrate the cervical canal and have no adequate tissue pattern for pathohistological analysis. Ablation methods are cryotherapy, laser vaporization, and the nowadays rarely performed cold coagulation and radical diathermy. Today, excision methods are the treatment of preference because they provide removal of the entire TZ without destruction of a tissue sample that can be further pathohistologically analyzed. Excision methods are cold knife conization, CO₂ laser cone biopsy, electrodiathermy, and hysterectomy. The most commonly used treatments of CIN are large loop excision of the transformation zone (LLETZ) and cryotherapy, as they are accompanied by high healing rates and low morbidity. In the treatment of cervical glandular intraepithelial neoplasia (CGIN), which is increasingly found as a random finding with CIN changes, LLETZ is rarely used. Cold knife conization brings the greatest benefit due to the sufficient depth of the sample. Hysterectomy, although a radical method, is suggested for pre- or postmenopausal women with additional gynecological pathology, whose fertility is not a priority, with proven cervical adenocarcinoma in situ (AIS) and excluded invasive tumors. Finally, follow-up should include cytological and, if necessary, colposcopic examinations with HPV DNA testing.

KEYWORDS: Preinvasive cervical lesions, HPV infection, Treatment, Ablation methods, Excision methods

1. UVOD

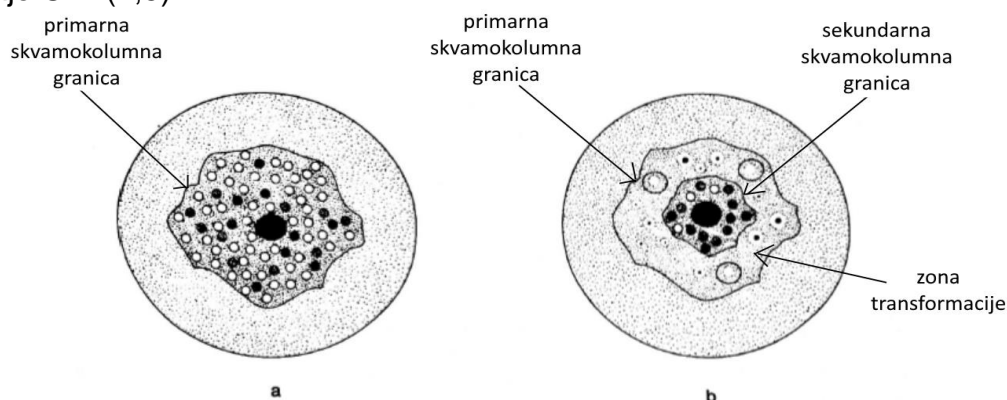
Sredinom 20. stoljeća uslijed brojnih istraživanja otkrivene su ključne spoznaje u razumijevanju etiopatogeneze preinvazivnih lezija vrata maternice čije se postojanje opisivalo još 1886. godine. Dijele se prvenstveno na preinvazivne promjene pločastog epitela i na preinvazivne lezije žljezdanog epitela. Na temelju brojnih bioloških studija, koje su pokazale da svi stadiji premalignih promjena planocelularnog karcinoma vrata maternice ukazuju na razvojni proces iste bolesti, Richart i Barron uvode naziv cervikalna intraepitelna neoplazija (eng. *cervical intraepithelial neoplasia* – CIN). CIN je uglavnom bolest žena generativne dobi, a njihova incidencija se razlikuje u zemljama ovisno o izloženosti rizičnim čimbenicima kao i njihovom načinu života. Velika većina podataka o CIN-u uglavnom potječe iz ciljanih studija zbog toga što niski stupnjevi CIN-a prolaze neprimjećeno, odnosno ne prijavljuju se u nacionalne registre za rak. Unazad nekoliko godina pokazao se porast incidencije CIN-a sveukupno u svijetu, ali i porast među adolescenticama i ženama do 30. godine kao i pojava viših stupnjeva CIN-a kod osoba mlađih od 15 godina (1). Hrvatska prati takav porast učestalosti te se pokazalo da je najveća stopa incidencije CIN III u dobi 30-34.godine. Takvi trendovi incidencije svakako zabrinjavaju zbog činjenice da preinvazivne lezije u svom rastu i progresiji u konačnici dovode do raka vrata maternice koji je drugo najčešće sjelo raka u žena u svijetu, a u Hrvatskoj osmo po redu od sjela u žena (2). Analogno promjenama u pločastom epitelu mogu se naći promjene i u žljezdanom epitelu koje pokazuju progresiju do invazivnih adenokarcinoma, riječ je o cervikalnoj glandularnoj intraepitelnoj neoplaziji (CGIN). Epidemiološke studije upućuju na vremenski slijed razvoja jedne bolesti, s obzirom da srednja dob pojave adenokarcinoma slijedi nakon srednje dobi pojave CGIN-a, odnosno dob od 34. do 36. godina (1).

2. ANATOMIJA I HISTOLOGIJA VRATA MATERNICE

Maternica je kruškoliki, mišićni, šuplji ženski spolni organ položen u maloj zdjelici i sastoji se od tijela (lat. *corpus uteri*), uskog i kratkog prijelaza (lat. *isthmus uteri*) i vrata (lat. *cervix uteri*). Vrat i tijelo su približno jednako veliki, međutim nakon trudnoće maternica je u svim dimenzijama veća za 1-1,5 cm pa je i tijelo tada veće od vrata za 1-2 cm. Cerviks svojom distalnom trećinom prominira u rodnicu (lat. *portio vaginalis cervicis*, egzocerviks). Preostale dvije trećine ostaju iznad vagine (lat. *portio supravaginalis cervicis*, endocerviks). Na završetku rodničkog dijela vrata maternice nalazi se otvor (lat. *ostium uteri*) čime završava šupljina uterusa. Takav otvor je uglavnom okrugao, a egzocerviks koničan kod žena koje još nisu vaginalno rađale, dok kod onih koje jesu otvor izgleda poput poprečne i napuknute brazde s prednjim i stražnjim usnama vrata maternice (lat. *labium anterius et posterius*), a egzocerviks je cilindričan. Mikroskopski gledajući građu stijenke uterusa mogu se razlikovati 3 sloja: sluznica (lat. *tunica mucosa* ili endometrij), mišićni sloj (lat. *tunica muscularis* ili miometrij) i ovojnica potrbušnice (lat. *tunica serosa* ili perimetrij). Endometrij se u dijelu tijela maternice sastoji od funkcionalnog sloja (lat. *stratum functionale*), koji se ljušti u menstrualnoj fazi, i od bazalnog sloja (lat. *stratum basale*), koji je podležeći i on se ne ljušti. Vrat maternice za razliku od tijela ima deblji i čvršći sloj sluznice koji je građen samo od bazalnog sloja koji se ne odbacuje te na prednjoj i stražnjoj strani čini sustav nabora sličan palminom listu (lat. *plicae palmatae*). U sluznici vrata su smještene razgranate sluzne žlijezde (lat. *glandulae cervicales*) koje stvaraju vrlo gust sekret koji onda kao ugrušak ispunjava cervikalni kanal (Kristellerov čep). Miometrij, koji je inače u tijelu maternice poprilično sastavljen od gusto složenog glatkog mišićnog tkiva, u području vrata maternice ima manje mišićnih stanica, a više vezivnog tkiva. Perimetrij je ovojnica srasla s miometrijem te ventralno doseže do prijelaza vrata i tijela maternice, a dorzalno prekriva potpuno stražnju površinu maternice sve do kraja egzocerviksa (3).

Egzocerviks je uobičajeno blijedoružičaste boje te je prekriven višeslojno nerožnatim pločastim epitelom kao i rodnica dok je cervikalni kanal prekriven jednoslojnim cilindričnim mukoznim epitelom. Područje prijelaza pločastog u cilindrični epitel je skvamokolumna

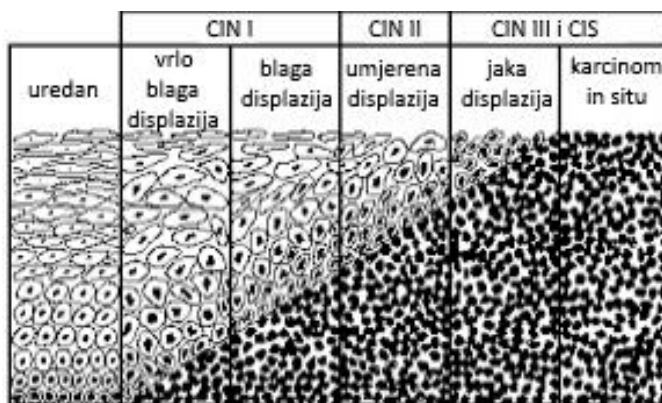
granica čiji smještaj ovisi o hormonskoj aktivnosti. U razdoblju hormonske neaktivnosti, djetinjstva i postmenopauze, granica se nalazi dublje u cervikalnom kanalu, dok u razdobljima hormonske aktivnosti, novorođenačka dob, pubertet, generativna dob, trudnoća, utjecaj oralnih kontraceptiva, utječu na pomicanje stimuliranog cilindričnog epitela pa tako i same granice egzocervikalno. Uslijed niskog pH, do kojeg dovedu laktobacili (pripadaju flori rodnice), dolazi do razgradnje glikogena u stanicama pločastog epitela što dalje potiče rezervne stanice cilindričnog epitela na pločastu metaplaziju (pretvorbu cilindričnog epitela u pločasti). Događa se da se na egzocerviksu granični dio cilindričnog epitela postupno pretvara u pločasti ujedno i otporniji epitel. Tako se na egzocerviksu u tom slučaju mogu primjetiti dvije skvamokolumne granice. Rubnija, vanjska granica je zapravo ona primarna odnosno originalna skvamokolumna granica gdje su graničili originalni pločasti i cilindrični epitel (Slika 1). Druga granica je ona sekundarna, unutarnja ili aktivna gdje graniče metaplazijom novonastali pločasti epitel i cilindrični. Područje uznapredovale pločaste metaplazije između te dvije granice se naziva zonom preobrazbe (eng. *transformation zone* - TZ). Prilikom sazrijevanja epitela u TZ dolazi do stvaranja glikogena u stanicama koje sve više poprimaju izgled pločastog epitela, ali još se mogu raspoznati i otvoreni lumeni prethodno postojećih žljezdanih kripti iz cilindričnog epitela. Dok su pločasti i zreli metaplastični epitel relativno otporni na utjecaj onkogenih čimbenika, najosjetljiviji je onaj nezreli metaplastični epitel. Zato se i smatra da upravo u zoni preobrazbe, odnosno zoni nezrelog metaplastičnog epitela, najčešće nastaje CIN (4,5).



Slika 1. a) prikaz primarne skvamokolumne granice (granica između originalnog pločastog i cilindričnog epitela), b) prikaz stare zone preobrazbe. Modificirano prema: Ljubojević N. Dobročudne promjene vrata maternice. In: Ciglar S, Suchanek E, editors. Ginekologija. Zagreb: Naklada Ljevak; 2001. p 408-28. SLIKA 10 p 413.

3. PATOHISTOLOŠKA KLASIFIKACIJA CIN-a

Osnovni mikroskopski kriteriji na kojima se temelji klasifikacija CIN-a su promjene stanica višeslojnog pločastog epitela: poremećaj u obliku i veličini stanica kao i njihovih jezgara, poremećena maturacija, poremećen omjer veličine citoplazme i jezgre u stanicama, promjene u količini i kakvoći kromatina kao i u izgledu i broju jezgri, prisutnost patoloških mitozata te poseban način orijentacije jezgara. Prateći navedene kriterije procjenjuje se debljina zahvaćenog epitela na temelju koje se razlikuju tri stupnja CIN-a (Slika 2). Najblaži oblik je svakako CIN I (lat. *dysplasia gr. levioris*) kod kojeg opisane promjene zahvaćaju samo jednu odnosno donju trećinu debljine epitela (bazalni i parabazalni sloj) polazeći od bazalne membrane. U CIN I je očuvan ostatak debljine epitela, intermedijarni i superficijalni sloj. Srednje teški poremećaj u kojem opisane promjene mogu biti vidljive u donje dvije trećine debljine epitela je CIN II (lat. *dysplasia gr. medii*). I konačno, CIN III (lat. *dysplasia gr. gravis*) je uznapredovali stupanj intraepitelne neoplazije u kojem promjene obuhvaćaju više od donje dvije trećine epitela ili cijelu debljinu epitela (lat. *carcinoma in situ* - CIS), ali pri tome ne probijajući bazalnu membranu. CIS se danas tako svrstava u CIN III s obzirom da promjene ne zahvaćaju podležuću stromu (1,4,6).



Slika 2. Stupnjevi CIN-a s obzirom na debljinu zahvaćenosti epitela. Modificirano prema: del Carmen MG, O Schorge J. Cervical adenocarcinoma in situ - UpToDate [Internet]. Figure 4 p 189. 2018 [cited 2018 May 29]. Available from: <https://www.uptodate.com/contents/cervical-adenocarcinoma-in-situ>

4. RIZIČNI ČIMBENICI

Mnoge epidemiološke studije su dokazale postojanje brojnih rizičnih čimbenika koji dovode do razvoja preinvazivnih cervikalnih intraepitelnih neoplazija te nadalje do razvoja cervikalnog karcinoma. *Parazzini i sur.* su dokazali da su žene koje nisu imale spolne odnose do 22. godine života, ili su tada imale prvi spolni odnos, pod manjim rizikom od onih koje su imale prve spolne odnose već prije svoje 18. godine (7). Pretpostavka je da su u adolescentica rezervne stanice posebno osjetljive na djelovanje onkogenih čimbenika zbog aktivnog procesa metaplazije. Žene koje su imale tri do pet spolnih partnera imaju osam puta veći rizik za razvoj CIS-a za razliku od onih koje imaju jednog vjernog spolnog partnera (1). Rizičnim čimbenikom se pokazao i spolni odnos sa rizičnim muškarcem, statistički značajno kod onog koji je prethodno imao više od 15 spolnih partnera (8). Rizik je povećan kod žena, čak 7,8 puta, u slučajevima kada muževi imaju vanbračne spolne odnose. Nadalje, što se tiče muških spolnih partnera, smatra se da cirkumcizija dotičnog nije protektivni čimbenik (1). Iako neke studije pokazuju epidemiološke dokaze u kojima je cirkumcizija povezana sa smanjenim rizikom od genitalne HPV infekcije kod muškarca (9). Kao neovisni čimbenik rizika se smatra niski stupanj socioekonomskog statusa. Učestalost CIN-a je veća kod imunosuprimiranih žena u odnosu na opću populaciju. Tome govori u prilog činjenica da je CIN III 14 puta češći u žena kojima je transplantiran bubreg (1). Pokazalo se da je uporaba oralnih kontraceptiva u korelaciji s nastankom cervikalnih neoplazija. Uporaba duža od 5 godina dva do četiri puta povećava rizik nastanka karcinoma vrata maternice (10,11). Konkretni mehanizam kojim bi oralni kontraceptivi utjecali na nastanak CIN-a još nije dokazan, ali se smatra da njihova dugotrajna uporaba može biti kofaktor kod žena kojima je cervikalno pozitivan humani papiloma virus (HPV) (1,11). Žene koje redovito koriste kondome kao kontracepcijsko sredstvo imaju niži rizik od razvoja CIN-a i karcinoma vrata maternice. Zbog protektivnog učinka preporučeno je koristiti kondome kao mehaničku barijeru prilikom spolnog odnosa kao oblik konzervativne terapije CIN-a (12). Dokazano je da pušenje cigareta povećava rizik za nastajanje CIN-a i karcinoma vrata maternice (1). Pokazalo se da je ono neovisan faktor, odnosno ne ovisi o postojanju HPV infekcije, ali svakako je ovisno dozi (13). Karcinogenost pušenja objašnjava se mutagenim

djelovanjem metabolita nikotina, prije svega kotinina čije se prisustvo može pronaći u cervikalnoj sluzi pušačica (14). Pušenje cigareta je povezano sa značajnim i o dozi ovisnim smanjenjem broja Langerhansovih stanica što dovodi do veće vjerojatnosti razvoja HPV-om inducirane neoplastične transformacije (15). Osim aktivnog pušenja cigareta, pokazalo se da je i pasivno pušenje rizični čimbenik za razvoj cervikalnih neoplazmi (16). Razmatrajući nutricionističke čimbenike koji bi mogli eventualno imati utjecaja, razine vitamina i minerala, smatra se da su minimalne. Jedino je uočena niža razina vitamina C u žena koje imaju CIN, kao i protektivni učinak dodatnog uzimanja folata (1,17). Bilo je i studija koje su povezivale niže koncentracije beta-karotena i invazivnog karcinoma, međutim terapija njime se nije pokazala učinkovitom. Infekcija spolno prenosivim mikroorganizmima poput: *Chlamydia trachomatis*, *Neisseria gonorrhoeae*, *Gardnerella vaginalis*, *Mycoplasma hominis*, *Trichomonas vaginalis* i *Citomegalovirus* (CMV) smatra se danas više znakom rizičnog spolnog ponašanja za nastanak CIN-a nego neovisnim čimbenikom. Za herpes simpleks virus tip 2 (HSV-2) još neki smatraju da može biti kofaktor pri nastajanju CIN-a (1).

4.1. Infekcija HPV-om kao rizični čimbenik

Mnoge epidemiološke studije su do sada upozoravale na postojanje uzročno-posljedične veze između infekcije pojedinim tipovima HPV-a akvirirane spolnim putem i razvoja CIN-a i karcinoma vrata maternice. Vrlo je važna činjenica da infekcija HPV-om tipa visokog onkogenog rizika može biti specifični uzrok pa samim time i snažan, neovisan čimbenik rizika za nastanak neoplazmi vrata maternice (1,18). Još sredinom 1970.-tih godina zur Hausen ukazuje na tu povezanost. HPV pripada obitelji *Papovaviridae*, podobitelji *Papillomaviridae*. Do danas je otkriveno više od 100 tipova HPV-a od kojih je njih više od 40 povezano s infekcijama anogenitalne regije. Virusni tipovi niskog onkogenog rizika (6, 11, 42, 43, 44) uglavnom su nađeni u promjenama kao što su šiljasti i ravni kondilomi te CIN 1. HPV tipovi srednjeg (31, 33, 35, 39, 51, 52, 59) i visokog (16, 18, 45, 56, 58) onkogenog rizika mogu se povezati sa težim oblicima CIN-a i invazivnim karcinomom. Benigne promjene i koilociti (citološki promjenjene stanice uslijed infekcije HPV-om) sadržavaju virus stabiliziran u episomalnom stanju, stanju u kojem postoji

izvankromosomska replikacija. U karcinomu i težim oblicima CIN-a koilocita bude sve manje kao i broja HPV-DNK kopija zbog čega se virus ne uspijeva samostalno umnažati. Zato se dio virusne DNK ugradi u genom domaćina što mu tako dalje omogućava maligni rast. HPV potakne ekspresiju onkoproteina E6 i E7 koji su onda zaslužni za nekontroliranu diobu promijenjenih stanica preko mehanizma induciranja sinteze DNK te sprječavanja njenog popravka ili apoptoze. Unatoč tome što više od 85% cervikalnih karcinoma sadržava HPV-DNK visokog onkogenog rizika, tek mali postotak inficiranih žena zaista razvije karcinom. U tome svemu svakako veliku ulogu ima i imunološki odgovor žene koji utječe na daljnji smjer i opseg razvoja infekcije. HPV obično uzrokuje lokalnu infekciju koja se očituje kondilomatoznim promjenama smještenima bilo gdje u anogenitalnoj regiji. Takve promjene budu vrlo često multicentrične i multilokularne te se iz njih uglavnom izoliraju tipovi niskog onkogenog rizika. Najčešći način zaraze HPV-om je spolnim putem, no moguće je i nespolnim oblikom transmisije, na primjer prijenos virusa sa zaražene majke na čedo tijekom porođaja. Novije studije su pokazale da se 90% intraepitelne neoplazije može pripisati HPV infekciji. Najčešće je izoliran tip 16 u promjenama kao što su CIN II, CIN III i invazivni karcinom, međutim on nije dovoljno specifičan kao što je tip 18 za invazivne tumore. U većine žene se dogodi spontano nestajanje virusa kako HPV infekcija obično nije trajna. Jednako tako kod većine bolesnica dođe i do regresije CIN I promjena i to otprilike u 60% slučajeva (1,4).

5. KLINIČKA SLIKA

Predinvazivne cervikalne intraepitelne neoplazije su uglavnom asimptomatske i nevidljive golim okom zbog čega se obično otkrivaju prilikom rutinskog ginekološkog pregleda ili ciljanim probirom (eng. *screeningom*). CIN nema karakterističnu kliničku sliku, ali je moguć promijenjen vaginalni iscjedak zbog pratećeg cervicitisa i kolpitisisa dok je kontaktno krvarenje najčešće posljedica većih, vulnerabilnih eritroplakija i invazivnog karcinoma (1,2,4).

6. DIJAGNOSTIKA CIN-a

Uglavnom ginekološka dijagnostička obrada započne uzimanjem vaginalnog, cervikalnog i endocervikalnog uzorka (VCE obrisak) za citološku analizu bojanjem metodom po Papanicolaouu, takozvani PAPA-test (4,19). U citološkoj dijagnostici koristi se Bethesda klasifikacija još od 1989. (20), koja je kod nas u uporabi u malo promijenjenom izdanju (21). Citološki nalaz tako može biti uredan, bez citoloških atipija uz upalne promjene te može biti abnormalan. Abnormalan nalaz se dalje klasificira kao atipične pločaste stanice neodređena značenja (eng. *atypical squamous cell of undetermined significance* - ASCUS), kao pločasta intraepitelna lezija niskog stupnja (eng. *low-grade squamous intraepithelial lesion* – LSIL) te kao pločasta intraepitelna lezija visokog stupnja (eng. *high-grade squamous intraepithelial lesion* - HSIL). LSIL odgovara nalazu CIN I, dok CIN II i CIN III patohistološki odgovaraju HSIL. Na nalazu može biti naznačeno postojanje citološki vidljive infekcije HPV-om kao što je koilocitna atipija (1,4,19). Kod abnormalnih citoloških nalaza koji ukazuju na CIN potrebno je obaviti potpunu dijagnostičku obradu koja osim PAPA-testa uključuje kolposkopiju s ciljanom biopsijom i patohistološku analizu bioptata (1,4). Kolposkopija je pretraga u kojoj se binokularnim optičkim instrumentom sa jakim izvorom svjetla (kolposkopom) pregledava vrat maternice s ciljem lokalizacije abnormalnih stanica, procjene opsežnosti promjena zbog daljnjeg liječenja te određivanja mjesta radi uzimanja bioptata. Nakon što se vrat maternice očisti od sluzi, premaže se 3-5%tnom otopinom octene kiseline kroz 30-ak sekundi. Kiselina dovede do zamućenja u stanicama nezrelog, displastičnog i metaplastično promijenjenog pločastog epitela te ta područja pobijele već nakon 1-2 minute od primjene (22). Kolposkopija je zadovoljavajuća ukoliko se njome prikaže u potpunosti sekundarna skvamokolumna granica što samim time podrazumijeva i potpuno vidljivu TZ, u suprotnom se smatra nezadovoljavajućom (4). Osim već navedenih acidobijelih područja, abnormalan kolposkopski nalaz bi uključivao: puntuacije, mozaik, područja negativna na Lugolovu otopinu, atipične krvne žile. Puntuacije su kolposkopski nalaz kapilara u točkastom uzorku, što su one pravilnije veća je šansa da se radi o leziji nižeg stupnja. Mozaik čine nove formacije žila koje imaju pravokutan uzorak, što je manji mozaik veća je šansa da je lezija nižeg stupnja. Kod bojanja Lugolovom otopinom zreli

pločasti epitel bogat glikogenom oboji se tamnosmeđe, dok negativna područja koja ne promjene boju mogu predstavljati područje nezrele metaplazije, CIN-a, stanja niskog estrogena. Nalaz atipičnih krvnih žila je kada se krvne žile prikazuju nepravilnim uzorkom isprekidanog tijeka poput zareza, vadičepa ili špageta (23). Leukoplakija je promjena koja je bijela zbog površinskog sloja keratina na epitelu i prije nanošenja octene kiseline. Uzroci su mnogobrojni: HPV-infekcija, orožnjeli CIN, karcinom, kronično traumatizirano područje, posljedica radioterapije. Preporuka je da se u slučaju kolposkopski vidljive promjene učini ciljana biopsija. Uzorci se mogu uzeti bioptičkim kliještima („*punch*“ biopsija), ukoliko se sumnja na početnu invaziju učini se klinasta biopsija, a kod nezadovoljavajuće kolposkopije potrebno je napraviti ekskohleaciju endocerviksa. Tako dobiven reprezentativni uzorak se pošalje na patohistološku dijagnostiku koja se smatra „zlatnim standardom“ u dijagnostici predinvazivnih promjena vrata maternice kao i ostalih lokalizacija. Uz navedene tri komplementarne dijagnostičke metode verifikacije intraepitelnih neoplazija može se učiniti i tipizacija HPV-a (PCR, *in situ* hibridizacija, *hybrid capture*). (4) Hrvatski zavod za zdravstveno osiguranje pruža naknadu pri pretraživanju HPV-DNK zbog čega se tipizacija može raditi rutinski. „Revidirani dijagnostičko-terapijski postupnik za premaligne bolesti vrata maternice“ preporučuje tako tipizaciju neposredno nakon pronalaska abnormalne citološke promjene (21). Većina takvih promjena bude nalaz CIN I koji se u 60% slučajeva povlači spontano. Zbog onih 15% koje mogu dalje progredirati preporuka je da se ponovi PAPA-test nakon 4-6 mjeseci i ako nalaz perzistira onda je potrebno dalje učiniti kolposkopiju. Svaki nalaz CIN II ili CIN III/CIS trebalo bi odmah uputiti na kolposkopiju i ciljanu biopsiju (4).

7. LIJEČENJE CIN-a

S obzirom da se pokazalo da se preinvazivne lezije vrata maternice sve češće javljaju u mlađim dobnim skupinama, među ženama generativne dobi koje još nisu rodile, zauzima se stav o što poštenijim oblicima liječenja. Terapija se uglavnom provodi kirurškim metodama jer medikamentozno liječenje za sada ne daje zadovoljavajuće rezultate kako nema učinkovitog lijeka protiv HPV infekcije. Uzimajući u obzir znatnu mogućnost spontane regresije abnormalnog nalaza (CIN I do 60%, CIN II i CIN III zajedno prosječno 35%) preporuka je da se nakon biopsije ponovno napravi citološko-kolposkopska kontrola kroz 6-8 tjedana (1,4). Različit je pristup perzistirajućem nalazu CIN I i CIN II ovisno o tipu onkogenog rizika akviriranog HPV-a. Ako je riječ o visokom HPV tipu onkogenog rizika udruženom sa nalazom CIN I i CIN II onda praćenje traje jednu godinu. Dok u slučaju nalaza CIN I i HPV niskog tipa praćenje može biti dvije godine, ostavljajući mu prostor za spontanu regresiju ili nastavak trudnoće ovisno o slučaju. Kod perzistirajućeg nalaza CIN II i CIN III preporuka je ne odgađati liječenje, a metodu prilagoditi dobi, paritetu i kolposkopskom nalazu (21).

Konizacija nožem je bila najpopularnija metoda liječenja CIN-a u svijetu 60-ih godina. Deset godina poslije „u modu“ su došle ambulantne lokalnodeduktivne metode kao što su krioterapija i elektrokauterizacija. Od 80-ih godina širi se primjena laserskih zahvata, a od 90-ih metoda ekscizije TZ niskovoltaznom dijatermijskom petljom koja je i danas u svijetu vrlo raširena (1,4).

7.1. Lokalnodestruktivne metode liječenja

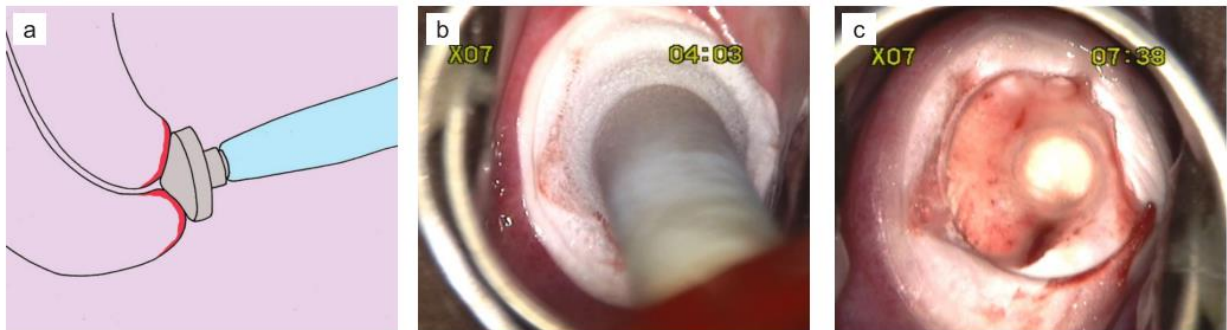Lokalnodestruktivnim metodama cilj je potpuno uništiti promijenjeni epitel, ali time se ne dobije tkivni uzorak za patohistološku analizu. Zato ostane upitno je li abnormalan epitel potpuno uništen i kojeg je stupnja abnormalnosti uopće bio. Te metode se zato mogu primjenjivati samo kada su ispunjeni određeni uvjeti za promjene:

- u potpunosti kolposkopski vidljive,
- pretežno smještene na egzocerviksu,
- čitava skvamokolumnna granica vidljiva.

Među lokalnodestruktivne metode liječenja CIN-a danas su dostupne: krioterapija, laserska vaporizacija, hladna koagulacija i radikalna dijatermija (1,4). Njihov učinak se smatra učinkovitim sa niskim stopama perzistencije i povratka bolesti (obično < 10%) tijekom sedam ili više godina nakon liječenja. Unatoč visokim stopama uspjeha (pogotovo CO₂ laserske vaporizacije i krioterapije), CIN II, CIN III ili već postojeći karcinom mogu se previdjeti bez ekscizijske biopsije. Pojava komplikacija nakon lokalnodestruktivne terapije je niska, približno 1-2 %. Postoje dokazi da je rizik od cervikalne stenoze veći kod žena koje su *in utero* bile izložene dietilstilbestrolu. Korištenje ovih metoda liječenja dovodi do nižeg rizika za pojavu opstetričkih komplikacija kao što je na primjer preuranjeni porođaj (24).

7.1.1. Krioterapija

Krioterapija se primjenjuje u svrhu liječenja CIN lezija od 1968. godine. Ambulantno se izvodi i uglavnom ne zahtijeva analgeziju. Pothlađivanje se postiže hlapljenjem tekućeg dušika (N_2O) koji pod tlakom izlazi kroz mali otvor na kriosondi i dosegne temperaturu od $-180^{\circ}C$. Tkivo se uništi krionekrozom jer zbog izrazito niske temperature dođe do kristalizacije vode u stanicama i njihova uništavanja. Kriosonda treba biti odgovarajuća, odnosno mora pokrivati cijelu promjenu i prisloniti se na egzocerviks (Slika 3). Smrzavanje se vrši sve dok se ne stvori ledeni pokrov koji se širi i od 4 do 5 mm od samog ruba sonde. Može se raditi dvostruki proces smrzavanja kojim se nakon prvog stvaranja ledenog pokriva pričekava 4-5 minuta do sljedećeg ponavljanja smrzavanja (1,4).



Slika 3. a) Krioproba na mjestu za vrijeme zahvata. b) Aktivirana krioproba na cervikalnoj TZ. Epitel se zamrzava i nekoliko milimetara od rubova krioprobe. c) Cervikalna rana neposredno nakon krioterapije. Preuzeto iz: Connor JP, Hartenbach EM. Treatment of Cervical Intraepithelial Neoplasia. Glob Libr Women's Med [Internet]. 2009. fig. 11.3.p 89; Available from: http://www.glowm.com/index.html?p=glowm.cml/section_view&articleid=228

Studija *Schantz 1984* je pokazala kako je tehnika dvostrukog smrzavanja imala statistički značajno manje rezidua bolesti (25). Krioprobe mogu biti ravne ili u obliku konusa te variraju u promjeru (19-25 mm) (Slika 4). Izbor odgovarajuće krioprobe je kontroverzan. Jedna od studija je pokazala da je velikom koničnom probom, za razliku od male ravne probe, bilo značajno odgovarajuće uništenje tkiva (24). Nasuprot tome, u randomiziranoj studiji, *Stienstra et al*, zaključilo se da nema značajne razlike u korištenju ta dva tipa probi. Još se primjetilo da prilikom korištenja koničnih probi u slučaju skvamokolumne granice koja je inicijalno na egzocerviksu dolazi do značajno višeg udjela klinički važnog pomicanja te iste granice u cervikalni kanal (26).



Slika 4 Vrste krioprobe. Preuzeto iz: Connor JP, Hartenbach EM. Treatment of Cervical Intraepithelial Neoplasia. Glob Libr Women's Med [Internet]. 2009. fig. 11.1. p 87; Available from: http://www.glowm.com/index.html?p=glowm.cml/section_view&articleid=228

Prosječna stopa izlječenja CIN-a krioterapijom u nekim od objavljenih studija (*Ostergard 1986.*, *Kaufman 1987.*, *Popkin 1988.*, *Benedet 1989.*, *Hatch 1990.*) iznosi 84%. Stope komplikacija su zadovoljavajuće te za postoperativno krvarenje iznose 1-5%, cervikalnu stenozu 1-3% i infekciju 1-9% (4). Veća je vjerojatnost pojave iscjedka nego kod laserske ablacije, dok je manji rizik od krvarenja. Kod bolesnica nakon krioterapije može se pojaviti vodenasti vaginalni iscjedak koji se zadržava i tjednima nakon primjene. Ako to ženama smeta uklanja se nekrotično tkivo sa cerviksa koristeći prstenaste forcepse. Postoperativno krvarenje se evaluira pregledom spekulima. Uglavnom je

minimalno i može se razriješiti sa konzervativnim metodama kao što su srebrov nitrat ili željezov subsulfat. Rijetko se pojavi zdjelična upalna bolest (eng. *pelvic inflammatory disease* – PID), u jednoj studiji se pokazalo da je od 67 adolescentica njih 9% razvilo PID. Stoga se bolesnice pozove na kontrolni pregled u rasponu od 7 do 14 dana kako bi se prevenirale ili liječile stvorene komplikacije. Krioterapija se smatra učinkovitijom od laserske ablacije kod žena sa CIN I promjenama. Također se pokazalo da ima statistički značajno niži rizik od rezidualne bolesti. Pozitivne strane su što se javlja manja perioperativna bol i rjeđe je krvarenje, a nedostatci su pojava vaginalnog iscjedka i vazomotornih simptoma tijekom primjene (24). Smatra se nepovoljnom za veće lezije pa se zato i ne drži kao podobna terapija za CIN III/CIS (4).

7.1.2. CO₂ laserska vaporizacija

Laser (eng. *light amplification by stimulated emission od radiation*) je skupa visokostratificirana metoda. CO₂ laserska zraka ima valnu duljinu 10.6 μm i promjer od 0,5 do 2 mm. Većinom se apsorbira u unutarstaničnoj i izvanstaničnoj tekućini uz minimalne energijske gubitke i minimalan neželjeni prodor u dublja tkiva. Tehnika lasera se može upotrijebiti kao lokalnodestruktivna metoda – laserska vaporizacija, ali i kao ekscizijska metoda. Vaporizacija se postiže koagulacijskim efektom. Smatra se da je CO₂ laserska zraka vrlo dobro prilagođena za djelomično uništenje CIN-a. Preciznost lasera daje maksimalnu točnost tako da je moguće odrediti dubinu destrukcije, koja je uglavnom 8 do 10 mm, što se onda koristi kod liječenja promjena koje su se proširile na vaginalne fornikse. Kako izaziva vrlo malu nekrozu podležećeg tkiva, brzo cijeli uz potpunu epitelizaciju kroz 3 tjedna. Uglavnom se izvodi ambulantno uz lokalnu analgeziju te izravni kolposkopski nadzor. Prosječne stope izlječenja u objavljenim studijama (*Wright 1981., Townsend 1983., Ferenczy 1985., Gunasekera 1990., Berget 1991., Alvarez 1994., Mitchell 1998.*) kreću se oko 92%. Novije studije potvrđuju nisku stopu komplikacija (postoperativno krvarenje, cervikalna stenoza i infekcija) u 4% slučajeva (1,4). U početku se išlo sa manje agresivnim pristupom gdje se ciljalo samo očita područja displazije, međutim poslije se pristupalo području cijele TZ. Incidencija rezidua i ponovnog nastajanja promjena je time bila značajno smanjena. Smatra se da je CO₂ laserska vaporizacija učinkovita metoda liječenja CIN-a i fokalnih CIS (27). Neke sudije su se bavile usporedbom laserske ablacije i krioterapije te su pokazale da je kod laserske ablacije veća incidencija perioperativne boli kao i perioperativnog krvarenja. Što se tiče vazomotornih simptoma neke studije smatraju da ih krioterapija uzrokuje značajno više, kao da je i veća učestalost vaginalnog iscjedka neugodnog mirisa. Laserska ablacija je povezana sa značajno većom stopom zadovoljavajućih kolposkopija na kontrolnom pregledu (25).

7.1.3. Hladna koagulacija

Hladna koagulacija po Semmu se danas rijetko izvodi. Koagulacija se postigne na nižim temperaturama, približno na 100-120°C. Izvodi se prosječno 2-5 ponavljanja koja traju po 20 sekunda. Smatra se da dubina tkivne destrukcije iznosi oko 4 mm, ali ne može se sa preciznošću odrediti. Ta dubina nije dostatna za dublje položene žljezdane kripte. S obzirom da je riječ o lokalnodeduktivnoj metodi također nije moguće dobiti uzorak za patohistološku analizu (1). Hladna koagulacija može predstavljati alternativu za krioterapiju zahvaljujući laganoj opremi koja radi na temelju električne struje umjesto plina (28). Indicirana je kod žena koje nisu trudne, bilo koje dobi s nalazima CIN I-III u slučaju kada je cijela TZ vidljiva i nije prethodno tretirana. Anestezija se može izbjeći kod većine bolesnica te komplikacije i nuspojave su minimalne. Instrument je mali i sam se sterilizira zagrijavanjem te ima minimalne infrastrukturne zahtjeve. Meta-analiza *Dolman et al* pokazala je da su stope izlječenja CIN I-III, oko 96%, slične onima postignutima ekscizijskim i drugim lokalnodeduktivnim metodama. Smatra se da je povoljna metoda za korištenje u sklopu „*screen and treat*“ programa, pogotovo u zemljama niskog socioekonomskog statusa gdje se bolesnici rijetko vraćaju na liječenje. Također se zaključilo da bi u takvim zemljama bilo preporučljivo koristiti kombinacije LLETZ-a (eng. *Large loop excision of the transformation zone*, elektrodijatermijska ekscizija TZ velikom petljom) sa hladnom koagulacijom. U jednogodišnjem praćenju bolesnica liječenima tom kombinacijom pokazalo se da je abnormalan citološki nalaz imalo njih 0,6 % od bolesnica sa promjenama višeg stupnja i niti jedna bolesnica s prethodnim promjenama niskog stupnja. Hladna koagulacija se smatra sigurnom i prihvatljivom procedurom jer su nuspojave vrlo rijetke. Bolesnice tretirane tom metodom javljaju boli nižeg inteziteta i samo njih 8 % je tražilo lokalnu anesteziju u odnosu na laserske tretmane gdje je njih 21 % to tražilo. Značajno manji postotak ima problema sa postoperativnim krvarenjima. Također analizirane studije ukazuju na nepostojanje negativnih učinaka na plodnost, što potvrđuje stopa začeća kod CIN I-III bolesnica od 94 % unutar 2 godine od liječenja hladnom koagulacijom. Konačno i ta meta-analiza ukazuje na to da hladna koagulacija može bit indicirana u svim stupnjevima CIN-a sa svojim brzim, sigurnim i učinkovitim pristupom, iako se danas sve češće koriste ekscizijske metode (29).

7.1.4. Radikalna dijatermija

Radikalna dijatermija je jedna od lokalnodestruktivnih metoda u liječenju CIN-a. Uglavnom se više ne koristi, temperatura koja se dosezala u primjeni je bila 300°C (30). Često je uspoređivana sa LLETZ-om te se uglavnom zaključivalo da nema značajne razlike u trajanju simptoma kao što su gubitak krvi, vodeni iscjedak i drugi, ali je značajno bila veća vaginalna bol prilikom primjene radikalne dijatermije. Samo ju je jedna studija uspoređivala sa krioterapijom (O'Shea 1986.) i pokazala je da je krioterapija manje učinkovita (25). Jedna od studija je pokazala da je uspjeh korištenja radikalne dijatermije kao prvog oblika liječenja bio 93.9 % u 12-mjesečnom praćenju. Samo u 15 bolesnica, od njih 245 koje su tako liječene, pronađena je perzistirajuća ili rekurentna bolest (31).

7.2. Ekscizijske metode

Ukoliko su indicirane, ekscizijske metode bi trebale biti provedene pod kontrolom binokularne kolposkopije kako bi se minimaliziralo pretjerano ili nedovoljno uklanjanje promijenjenog tkiva. Također je bitno da se provede pod nadzorom kako bi se minimalizirala šteta na uzetom uzorku koje bi dalje išlo na histološku obradu. Od ovakvog oblika liječenja se očekuje da se postigne potpuna eradikacija TZ, ne samo lezije. Optimalnom se smatra dubina ekscizije od 7 mm zato što i najdublje žljezdane kripte mogu sadržavati CIN i na dubini nižoj od 4 mm. Ove metode se smatraju superiornijima lokalnodeduktivnim metodama zbog mogućnosti histološke analize uzorka gdje se onda može preciznije odrediti dijagnoza kao i potvrditi zadovoljavajući rubovi. Među ekscizijskim metodama liječenja CIN-a danas su dostupne: konizacija nožem, CO₂ laserska konusna biopsija, elektrodijatermijska ekscizija i histerektomija (30).

7.2.1. Konizacija nožem

Kirurški zahvati kojima se skalpelom odstranjivao dio promijenjenog tkiva maternice u obliku konusa izvodio je Lisfranc još 1815. godine. Nazivi konizacija i konusna biopsija često se koriste kao sinonimi za različito opsežne kirurške zahvate, od standardizirane konusne biopsije sve do konične amputacije vrata maternice. Prilikom liječenja CIN-a konizacijom cilj je postaviti točnu dijagnozu zahvaljujući patohistološkoj obradi odstranjenog uzorka i cilj je izlječenje odstranjenjem promjene u cijelosti. Indikacije za dijagnostičku konizaciju su:

- Lezija i/ili TZ se šire u cervikalni kanal te se ne mogu vidjeti kolposkopskim pregledom;
- Kolposkopski nema vidljivih abnormalnosti u području cerviksa i rodnice, ali ponovljeni PAPA-test ukazuje na neoplaziju;
- Citologija ukazuje na jaču promjenu nego što se doima na temelju kolposkopskog nalaza i ciljane biopsije;
- Svaka sumnja na mikroinvazivnu bolest bilo na osnovi citološkog, kolposkopskog nalaza ili ciljane biopsije;
- Citologija ukazuje na atipiju cilindričnog epitela uključujući CGIN ili adenokarcinom *in situ* (AIS);
- Pozitivan nalaz endocervikalne kiretaže.

Optimalna konizacija podrazumijeva odstranjenje čitave lezije, TZ i barem trećine cervikalnog kanala. Glavni problem se javlja kada nije vidljiva gornja granica TZ ili lezije kao i ako CIN zahvaća žljezdane kriptе. Zato ukoliko je vrh konusa preuzak ili preplitak zahvaćene kriptе mogu biti prerezane sa zaostavljanjem rezidualne promjene. To bi se teoretski moglo izbjeći kada bi se odstranjivao više cilindričan komad tkiva odnosno čunjasti konus. Konizacija nožem u pravilu se izvodi u operacijskoj dvorani, u općoj anesteziji gdje nakon odstranjenja tkiva slijedi uspostava hemostaze nekom od brojnih tehnika postavljanja šava. Neki prvo podvezuju cervikalne ogranke arterije uterine i vrat maternice infiltriraju vazokonstrikcijским sredstvima, a nakon konizacije se obave elektrokoagulacija i tamponada bez šivanja epitela. Drugi na ostatak cervikalnog tkiva

stavljaju šav po Sturmdorffu. Kod nas je uobičajeno postavljati šav po Bagoviću na vrat maternice. Međutim smatra se da se najbolje cijeljenje i reepitelizacija postižu kada nema šavova, jer oni potiču stvaranje ožiljaka i deformaciju egzocerviksa. Kod nas je uobičajen kraći postoperativni boravak u bolnici od nekoliko dana. Od komplikacija konizacije nožem intraoperativno krvarenje se javlja u oko 6% slučajeva, postoperacijsko u 6-8%, cervikalna stenoza do 17%, infertilitet u oko 4%, komplikacije u trudnoći u 1% slučajeva i infekcije (1,4). Nerandomizirane studije su pokazale da je uspjeh liječenja CIN-a konizacijom nožem oko 90-94%. Pet randomiziranih studija uspoređivalo je konizaciju nožem sa ekscizijom dijatermijskom petljom (*Duggan 1999, Giacalone 1999, Girardi 1994, Mathevet 1994, Takac 1999*) i sugerirali su da bi mogla biti veća stopa pojave rezidualne bolesti nakon ekscizije dijatermijskom petljom. Potvrdile su također da konizacija nožem ima manje stope zadovoljavajućih kolposkopija na kontrolnim pregledima. Rađene su i studije u kojima se istraživao rezultat konizacije ovisno o korištenju šavova pri hemostazi. Tako su neke pokazivale da kod korištenja šava po Sturmdorffu dolazi do smanjenja rizika od primarnog krvarenja dok su druge to opovrgavale. Pokazalo se da rutinska ligacija značajno povećava rizik od pojave sekundarnog krvarenja i dismenoreje, kao i da kod izbjegavanja takvog načina postizanja hemostaze dolazi do smanjenja stope pojave nezadovoljavajućih kolposkopija na kontrolnom pregledu (25). Općenito se smatra da je danas cervikalna konizacija rezervirana više za liječenje AIS-a i mikroinvazivnih karcinoma zbog toga što je u tim slučajevima potrebna odgovarajuća kontrola dubine ekscizije što je teško postići drugim metodama (30,32).

7.2.2. CO₂ laserska konusna biopsija

Izvedba ove metode zahtijeva veliko iskustvo i svakodnevni rad operatera te skupu opremu. Riječ je o zahvatu koji se izvodi ambulantno, u lokalnoj analgeziji uz postojanje tkivnog preparata. Intraoperativne i postoperativne komplikacije kao što su krvarenje, infekcije i cervikalne stenoze ne razlikuju se značajno od onih kod laserske vaporizacije. Egzocerviks dobro i brzo cijeli te epitelizira. U velikom postotku skvamokolumna granica je dobro vidljiva na kontrolnom kolposkopskom pregledu (1,4).

Općenito gledajući laserska konizacija se može izvoditi i pod općom analgezijom. Visoko fokusirana laserska zraka se koristi da bi se napravila egzocervikalna cirkumferencijska incizija dubine od 1 cm. Male kuke ili retraktori se koriste da bi se postigao konični oblik ekscizije. Nakon toga se hemostaza može postići laserskom koagulacijom. Negativna strana laserske konizacije je ta da se može dogoditi da se uzorak termalno ošteti što onda otežava histološku evaluaciju rubova. Nerandomizirane studije su pokazale da je uspjeh izlječenja laserskom konizacijom oko 93-96%. Prednosti ove metode su: precizno krojenje veličine koničnog uzorka, mali gubitak krvi u većini slučajeva i manja cervikalna trauma u odnosu na konizaciju nožem. Neke studije su pokazale da mnogo više rezidualnih promjena zaostaje nakon konizacije nožem u odnosu na lasersku konizaciju. Laserska konizacija je pokazala nižu incidenciju pojave primarnog krvarenja kao i statistički značajno višu stopu zadovoljavajućih kolposkopskih kontrolnih nalaza u odnosu na konizaciju nožem. Metoda je pokazala i značajno nižu pojavu cervikalne stenoze, ali i očekivano veći broj oštećenih rubova uzoraka od konizacije nožem. U usporedbi sa laserskom ablacijom nije bilo značajnih razlika osim što se pokazalo da se nakon laserske ablacije češće nalaze zadovoljavajući kolposkopski kontrolni nalazi. Uspoređujući lasersku konizaciju s LLETZ-om pokazalo se da je kod laserske konizacije statistički značajno dulje trajanje zahvata, može biti više perioperativne boli, značajno više termalnog oštećenja uzorka, veća dubina toga termalnog oštećenja, manje zadovoljavajućih kolposkopskih kontrolnih nalaza (25).

7.2.3. Ekscizija niskovoltaznom dijatermijskom petljom

Danas se u svijetu kod liječenja CIN-a kod mlađih bolesnica, koje su sve brojnije, prednost daje poštenijim metodama te je najraširenija ekscizija niskovoltaznom dijatermijskom petljom. Certier je prvi opisao uporabu elektrodijatermijske ekscizije malom petljom 1981. Nešto kasnije *Prendiville i sur.* počinju koristiti petlje većeg promjera kojima se mogla odstraniti TZ u cijelosti u jednom potezu pa je ta metoda nazvana LLETZ. Ubrzo je prihvaćena i od sjevernoameričkih autora, ali pod nazivom LEEP (eng. *Loop Electrosurgical Excision Procedure*). LLETZ se u 60% centara Velike Britanije koristi kao najčešća metoda liječenja CIN-a, a u SAD-u čak 85% ginekologa koristi LEEP. Zahvat se temelji na monopolarnoj niskovoltaznoj visokofrekventnoj izmjeničnoj struji kojom se izazove vaporizacija stanica duž linije reza. Miješanom strujom se istodobno postiže rezanje i koagulacija čime je postignuta hemostaza izvrsna. Na odstranjenom tkivu je moguća daljnja patohistološka procjena težine lezije i stanja rubova. Termička oštećenja uzorka budu manja od 300 µm što ne utječe znatno na procjenu. Metoda se koristi i u dijagnostičke i u terapijske svrhe, a po opsežnosti zahvata može biti riječ o maloj biopsiji pa sve do totalne ekscizije TZ. Potreba opsežnosti zahvata ovisi o veličini i proširenosti lezije. Kod promjena smještenih na egzocerviksu dovoljno je liječenje LLETZ-om. Među indikacijama za LLETZ navode se:

- Svi stupnjevi CIN-a biopsijom dokazani;
- Citologija s nalazom SIL-a s nedvojbenim CIN-om;
- Zadovoljavajući kolposkopski nalaz bez znakova invazije.

Od kontraindikacija za LLETZ navode se:

- Pozitivan nalaz endocervikalne kiretaže;
- Promjena kojoj se endocervikalna granica ne vidi kolposkopski;
- Klinički vidljiv invazivni karcinom cerviksa;
- Poremećaj koagulacije krvi;
- Trudnoća;
- Teški cervicitis;
- Babinje i prva 3 mjeseca postpartalno;

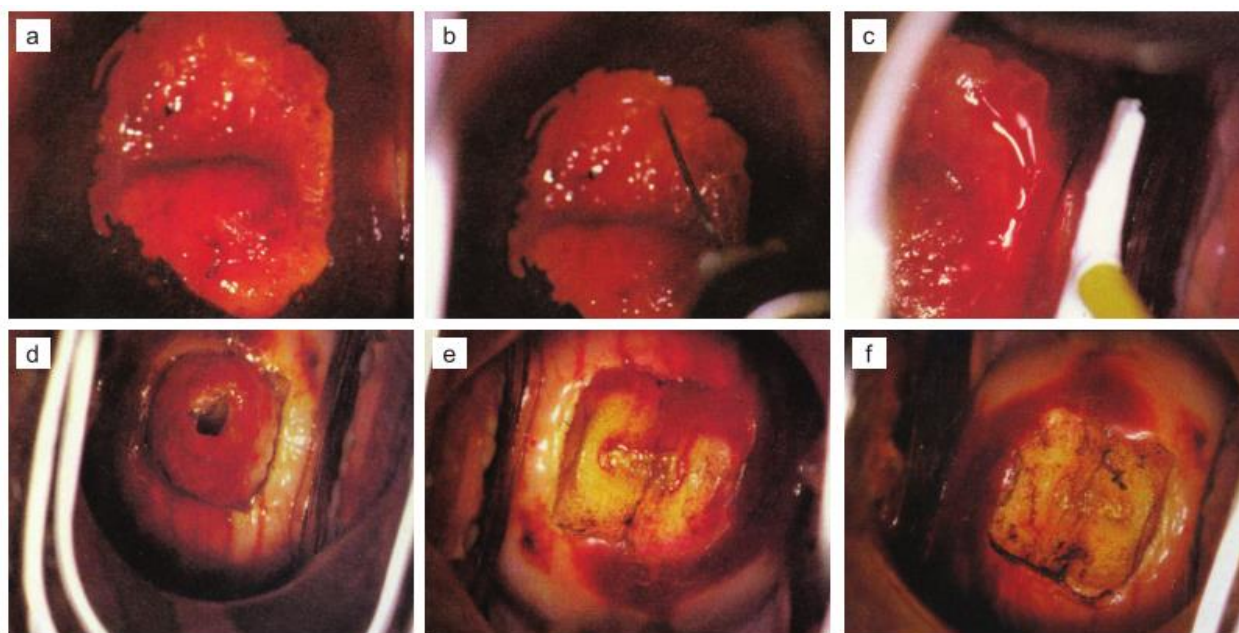
- Intrauterina izloženost dietilbestrolu (DES);
- Nejasne cervikalne abnormalnosti.

Ukoliko se promjena širi u cervikalni kanal može se koristiti kombinacija LLETZ-a i male petlje za eksciziju žljezdanih kripti kako bi se učinila konusna biopsija petljom. Najveće studije potvrđuju visoku stopu izlječenja koja se postiže LLETZ-om i kreće se oko 90-97%. Stope komplikacija su minimalne, intraoperativnog krvarenja 0-2%, postoperativnog krvarenja 0-5,5% te cervikalne stenozе 0-1%. Još je nedovoljan broj studija koje bi ukazale na nepobitan učinak LLETZ-a na fertilitnost tako da se ipak u svakodnevnoj praksi ne preporučuje koristiti LLETZ rutinski kao metodu „prvog posjeta“ (eng. *first visit – see and treat*), odnosno prvi korak u dijagnostičkoj obradi abnormalnosti (1,4). Ipak novije studije pokazuju da bi LLETZ mogao negativno utjecati na nošenje slijedeće trudnoće. *Poor i sur* su u svojoj studiji pokazali da žene liječene LLETZ-om češće imaju spontane prijevremene porođaje i taj rizik je povezan sa duljinom cerviksa mjerenom tijekom trudnoće (33). U meta-analizi *Arbryna i sur.* je zaključeno da resekcija LLETZ-om u mladih žena ne bi trebala biti veća od 1 cm, ukoliko je skvamokolumnna granica u potpunosti prikazana, kako bi se izbjegle opstetričke komplikacije (34).

Studije koje su uspoređivale liječenje LLETZ-om i laserskom konizacijom zaključile su da bi LLETZ mogao imati prednosti u liječenju jer laserska konizacija duže traje, a i dubina i incidencija termalnog oštećenja je svakako veća. Smatra se da za razliku od LLETZ-a, laserska ablacija dovodi do više krvarenja (25).

Ekscizijske metode, pogotovo LLETZ, danas uveliko zamjenjuju lokalnodestruktivne metode liječenja u razvijenim državama. U takvim uvjetima LLETZ se smatra jeftinom, brzom, jednostavnom za izvedbu i lako dostupnom metodom (29). Sam postupak započinje time da se žena postavi u ležeći položaj, s nogama u abdukciji te se spekulima prikaže cerviks. Kolposkopski se pregleda vrat maternice, potvrdi se lezija na TZ. Prvo se infiltrira lokalni anestetik u područja koja će doći u dodir sa petljom. Korištenje odgovarajuće i pravodobne analgezije smanjuje količinu peri- i post-LLETZ krvarenja, tako da je hemostazu lakše postići. Potrebno je pripremiti odgovarajuću elektrokiruršku jedinicu (eng. *electrosurgical unit* - ESU) koja se onda neaktivirana plasira u rodnici i drži na samo nekoliko milimetara od područja za resekciju. Elektroda s petljom se aktivira neposredno

prije kontakta s epitelom. Može se koristiti kombinacija koagulacije i rezanja kako bi se minimalizirao koagulacijski dijatermijski učinak na ekscidiranoj TZ. Uglavnom se pristupi TZ tako da se zareže 1-2 mm van njezinih granica kako bi se u cijelosti odstranila. Krene se s pozicije „9 sati“ te se nastavlja s desna na lijevo kako tkivni uzorak ne bi pao na petlju. Cilj je postići dubinu od otprilike 5-7 mm s tim da dijatermijski učinak ošteti tkivo i dovede do nekroze za još 2-3 mm u dubinu (30). Kada je skvamokolumnna granica potpuno vidljiva na egzocerviksu smatra se da je odgovarajuća dubina resekcije otprilike 8 mm, a 15-20 mm ukoliko se granica ne vidi ili se samo djelomično vidi (32). Slika 5 prikazuje jednostavnu proceduru LLETZ-a.



Slika 5. Prikaz ekscizije TZ sa HSIL lezijom a) Cerviks nakon aplikacije Lugolove otopine. b) Lokalna infiltracija anestetika. c) Petlja neposredno prije primjene. d) Cerviks neposredno nakon postupka sa resekiranom TZ još in situ. e) Cervikalna rana prije fulguracijske dijatermijske koagulacije. f) Cervikalna rana nakon fulguracijske diatermijske koagulacije. Preuzeto iz: Connor JP, Hartenbach EM. Treatment of Cervical Intraepithelial Neoplasia. Glob Libr Women's Med [Internet]. 2009. fig. 11.9. p 95; Available from: http://www.glowm.com/index.html?p=glowm.cml/section_view&articleid=228

Randomizirane studije su pokazale da je najbolje koristiti Monsel preparat samostalno ili nakon dijatermije za hemostazu cervikalne rane. Ukoliko se primjenjuje dijatermijska koagulacija onda bi trebalo pripaziti da se ne ošteti gornji rub resekcije, odnosno sada novonastala skvamokolumnna granica, da bi se smanjio rizik nastanka funkcionalne stenoze. Bolesnice svakako treba upozoriti na moguća blaga krvarenja kroz narednih nekoliko tjedana te upozoriti kako bi trebale izbjegavati penetrativne spolne odnose narednih mjesec dana (30).

Smatra se da su bolesnice čiji je CIN liječen LLETZ metodom pod povećanim rizikom od nastanka cervikalnog tumora u narednih 10 godina nakon liječenja u odnosu na opću populaciju. Zato neke studije preporučuju da bi kontrolni pregled trebao uključivati HPV testiranje, i to na visoko rizične tipove virusa, kao i konvencionalnu citologiju (35). Procjenjuje se da je njihov rizik veći otprilike 2-5 puta i da je zapravo najveći problem neredovitost kontrolnih pregleda. Neke studije su pokazale da je preko 50% tumora nastalo u žena koje su prestale ići na svoje kontrolne preglede. Žene sa 50 i više godina se smatraju pod većim rizikom od perzistirajuće ili rekurentne bolesti. Kolposkopija, citologija i HPV testiranje su svakako preporuka u kontrolnim pregledima koji bi se trebali protezati kroz najmanje 20 godina (35).

7.2.4. Histerektomija

Sve do 70-tih godina prošlog stoljeća histerektomija je bila preporučena za većinu CIN III lezija. Ova operacija zahtjeva opću anesteziju i hospitalizaciju tijekom nekoliko dana te dovodi do značajnog morbiditeta (36). Danas se histerektomija kao metoda liječenja CIN-a smatra dozvoljenom samo ako je riječ o bolesnicama s egzaktno dokazanim CIN-om u peri- i postmenopauzi s dodatnom ginekološkom patologijom kao što je:

- Simptomatski miom uterusa;
- Descensus uterusa s inkontinencijom urina;
- Recidivirajuće metroragije koje ne reagiraju zadovoljavajuće na hormonsko liječenje;
- Tumori na adneksima;
- Inzistiranje same bolesnice.

Kod mladih žena ovakvom liječenju se pristupa ukoliko su iscrpljene sve mogućnosti konzervativne terapije i spontane regresije (1,4). Histerektomija bi se mogla provoditi kao oblik liječenja samo ako je prethodno sa sigurnošću isključen invazivan tumor (37).

Bez obzira na odabranu metodu liječenja CIN-a obavezne su redovite postoperativne citološke i po potrebi kolposkopske kontrole zbog mogućih recidiva. Tijekom prve postoperativne godine navedene kontrole se obavljaju svaka 3-4 mjeseca. Ukoliko su nalazi uredni, u drugoj godini se kontrole mogu obavljati svakih 6 mjeseci. Ako se unutar 3-5 godina i dalje ne pojavljuje recidiv, kontrole se mogu standardno obavljati, jednom godišnje (1,4).

Relapsi i recidivi se uglavnom javljaju unutar 2 godine od liječenja. Jedan od rizičnih faktora neuspjelog liječenja su upravo rubovi pozitivni na nalaz CIN-a. Studija koja je analizirala uspješnost LLETZ-a pokazala je da se CIN ponovno nalazio u 16,5% slučajeva koji su imali pozitivne rubove. Meta-analiza studija 1960.-2007.godine također pokazuje statistički značajnu pojavu rekurentnog CIN-a visokog stupnja u bolesnicima sa pozitivnim rubovima nakon konizacije. Rezultati su također pokazivali da se i u malom postotku negativnih rubova jednako tako mogu pojaviti rezidualna ili rekurentna bolest. Smatra se da bi HPV testiranje moglo predvidjeti neuspješnost liječenja nakon konizacije. Studija koja je provodila HPV-DNK testiranje prije i nakon LLETZ-a pokazala je da su pozitivni rubovi (30,6%) bili u korelaciji sa pozitivnim nalazima na visoko rizični tip HPV-a nakon liječenja. Tako bi se HPV testiranjem moglo ranije ustanoviti postojanje rezidualne ili rekurentne pojave CIN-a, nego što se to postiže kontrolnim citološkim nalazom. Zato je preporuka da se svakako napravi HPV-DNK testiranje nakon liječenja te one bolesnice koje su pozitivne na visoko rizični HPV tip trebaju imati češće i temeljitije kontrole (38). Protokoli koji uključuju HPV testiranje pokazali su da je potrebno 6 mjeseci nakon konizacije kako bi HPV nalaz bio negativan. *Banović i sur.* su u zagrebačkoj studiji pokazali da je za naše uvjete najbolje prvo napraviti citološku kontrolu nakon 6 mjeseci od konizacije. Ukoliko se kontrolni citološki nalaz pokaže pozitivnim onda bi svakako trebalo provesti HPV testiranje kako bi se moglo odlučiti na daljnje liječenje (39).

8. DIJAGNOSTIKA I LIJEČENJE CGIN-a I AIS-a

Kako u svijetu tako i kod nas zabilježen je nagli relativni, ali i apsolutni porast učestalosti adenokarcinoma vrata maternice. Svjetske studije su zabilježile dvostruki porast sa 9% iz razdoblja od 1974. do 1978. na 19% od 1979. do 1980. pa čak i na 27% iz razdoblja od 1982. do 1985. godine.

Po uzoru na CIN stupnjevanje displastične promjene endocervikalnoga cilindričnog epitela se također mogu podijeliti i to na dva stupnja:

- a) Niski stupanj – lagane abnormalnosti žlijezda, ne nalaze se mitoze, stanice s povećanim, izduženim i hiperkromatskim jezgrama ograničene na bazalne dvije trećine visine epitela;
- b) Visoki stupanj – žlijezde se nepravilno granaju, izrazito abnormalne s intramuralnim papilama, jezgre pokazuju izraziti pleomorfizam, hiperkromaziju, povećan omjer jezgra/citoplazma i pseudostratifikacija koji zauzimaju više od dvije trećine visine epitela.

Adenokarcinom *in situ* obilježavaju endocervikalne žlijezde obložene atipičnim cilindričnim epitelnim stanicama koje citološki nalikuju na zloćudne stanice invazivnog adenokarcinoma, ali je bazalna membrana intaktna pa je bez vidljive invazije. I kod ovakvih vrsta promjena infekcija HPV-om također ima etiopatogenetsku ulogu (1). Značajno je da se u 50% žena s nalazom AIS-a pronađe i postojeća prateća atipija pločastog epitela vrata maternice. Zato se češće AIS javlja kao slučajan nalaz i to na materijalu primarno odstranjenom zbog CIN-a (4).

Kao i kod CIN-a, dijagnostička obrada započinje citološkim probirom – PAPA-testom. Revidirana citološka Bethesda klasifikacija iz 2001. abnormalnosti žlijezdanog epitela dijeli na:

- Atipične glandularne stanice drukčije nespecificirane (eng. *atypical glandular cells not otherwise specified* – AGC NOS);
- Atipične glandularne stanice – vjerojatna neoplazija;
- Endocervikalni adenokarcinom *in situ*.

Svakako treba vrlo ozbiljno shvatiti nalaze koji upućuju na bilo koji oblik glandularne promjene. U 9-41% žena s AGC NOS nalazom učinjena biopsija je ukazivala na invazivni karcinom, AIS, CIN II ili CIN III. U slučaju nalaza AGC – vjerojatne neoplazije, navedene dijagnoze su potvrđene u 27-96%. Ako citološki nalaz upućuje na AIS, on se i histološki potvrdi u 48-69%, a invazivni adenokarcinom se nađe u 38% slučajeva. U ranoj detekciji atipija žljezdanog epitela pomaže upotreba četkice (eng. *cytobrush*) za dobivanje endocervikalnog razmaza. Kada postoji citološka sumnja na žljezdanu atipiju vrata maternice odmah je indicirana kolposkopija kao i kiretaža cervikalnog kanala. Kod žena starijih od 35 godina ili ako se sumnja na atipiju endometralnih stanica indicirana je i frakcionirana kiretaža. Ako se prethodnim dijagnostičkim metodama nije dokazala invazivna bolest u žena s glandularnim atipijama, preporuka je učiniti dijagnostičku eksciziju, poželjno klasičnu konizaciju nožem. Rekonizacija je indicirana ako se na rubovima konusa i dalje nalaze promjene tipa AIS-a. Ukoliko bolesnica ne smatra potrebnim očuvanje fertilne sposobnosti, uputno je učiniti histerektomiju umjesto rekonizacije zbog povećanog rizika od recidiva (1). LLETZ se također može koristiti kod tretiranja CGIN promjena međutim nema mnogo informacija o učinkovitosti metode u tom slučaju (40). Treba imati na umu da negativni rubovi kod tkivnog preparata pozitivnog na AIS ne moraju značiti da nema više takvih lezija jer se AIS može distribuirati multifokalno te visoko u endocervikalnom kanalu. Zato i američke smjernice preporučuju da se kod negativnih rubova, ako žena želi očuvati fertilitet koristi konizacija nožem, a ako ne želi histerektomija. Ukoliko su pozitivni rubovi svakako se preporuča histerektomija (41). Svakako se treba nastaviti kontrolno pratiti bolesnicu unatoč definitivnoj terapiji histerektomijom kako se ne bi propustio mogući invazivni adenokarcinom. Tako bi se PAPA-test trebao raditi svakih 3-6 mjeseci barem 2 godine, te dalje jednom godišnje ukoliko je sve uredno (41,42).

Studije pokazuju da se rezidualni nalazi AIS-a mogu pronaći u 60% uzoraka koji su nakon kontrolnih pregleda bili pozitivni i histerektomirani. Studija *Kuriana i sur.* također ukazuje na visoku stopu pojave rezidualne bolesti kod nalaza sa pozitivnim rubovima nakon učinjenog LLETZ-a. Rezidualna bolest se pojavljivala i kod nalaza negativnih rubova zahvaljujući svojoj multifokalnoj prirodi. Konizacija je bila povezana sa pojavom 33% pozitivnih rubova, a LLETZ je povezan sa 50%. Druge studije su pokazale da se

nakon LLETZ-a javlja 29% pozitivnih rubova, a kod konizacije nožem 6%. Zaključak im je da se daje prednost liječenju CGIN-a konizacijom nožem, za razliku od liječenja CIN-a gdje su LLETZ i konizacija gotovo podjednako uspješne. *Denehy i sur.* pokazuju da negativni rubovi i negativne endocervikalne kiretaže ne mogu isključiti pojavu rezidualne bolesti (43). Također su preporučili da se uzima uzorak dubine 25-30 mm u endocervikalnu dubinu što bi bilo adekvatno za AIS (42).

9. ZAKLJUČAK

Liječenje predinvazivnih lezija vrata maternice prvenstveno se temelji na prethodno kvalitetno odrađenoj citološkoj dijagnostici i HPV testiranju uz uvjet da bolesnice dolaze redovito na svoje ginekološke preglede. Ovisno o tome koji se tip lezije ustanovi treba imati na umu da CIN-ovi mogu spontano regresirati pa se tako kod CIN I lezija ne treba žuriti sa liječenjem već je moguće to odgoditi uz redoviti kontrolni pregled. Također se ovisno o tipu HPV-a može pretpostaviti daljni tijek bolesti s obzirom da su tipovi visokog onkogenog rizika povezani s invazivnim karcinomima. Liječenju se može pristupiti koristeći lokalnodeduktivne metode ili ekscizijske metode. Lokalnodeduktivne imaju cilj uništiti područje lezije koje je kolposkopski vidljivo u TZ i ne prodire u cervikalni kanal. Kako nakon njih nema adekvatnog tkivnog uzorka koji bi išao na patohistološku dijagnozu, preporučuje se takvo liječenje CIN I promjena kako se kod viših stupnjeva ne bi štogod previdjelo. U njih spadaju krioterapija, laserska vaporizacija i danas rijetko izvođene hladna koagulacija i radikalna dijatermija. Ekscizijske metode imaju prednost jer pružaju uklanjanje cijelovite TZ bez destrukcije tkivnog uzorka koji se dalje može patohistološki analizirati. U njih spadaju konizacija nožem, CO₂ laserska konusna biopsija, elektrodijatermijska ekscizija i histerektomija. Danas se uzima da je najčešće korištena ekscizijska metoda liječenja CIN lezija LLETZ s obzirom da je prate visoke stope izlječenja. I ona je jedna od metoda koja se može koristiti kod liječenja CGIN-a koji se sve češće nalazi kao slučajni nalaz uz CIN promjene. Tu još prednost svakako ima konizacija nožem kojom se smatra da se može bolje postići tražena dubina koničnog uzorka bez tkivnih oštećenja. Histerektomija kao najradikalnija metoda dolazi u obzir obično kod žena koje su u pred- ili postmenopauzi sa dodatnom ginekološkom patologijom, kojima nije bitna fertilitetna sposobnost, koje imaju AIS i isključene invazivne tumore. Konačno, nakon liječenja bi bilo preporučljivo obavljati redovite citološke i po potrebi kolposkopske preglede s eventualnim HPV-DNK testiranjima.

10. ZAHVALE

Zahvaljujem svom mentoru, doc. dr. sc. Vladimiru Banoviću, na stručnom vodstvu i savjetima pruženima tijekom izrade ovog diplomskog rada.

Zahvaljujem svojim roditeljima Aleksandri i Davoru te bratu Mirku koji su mi pružali konstantnu podršku tijekom cijelog školovanja. Zahvaljujem kumu Neni i kumi Lili koji su također budno pratili i veselili se uz moje uspjehe.

Zahvaljujem dečku Filipu koji mi je uljepšao studiranje i učenje na fakultetu, bio stalna potpora i snaga u svim mojim, ali i zajedničkim izazovima te proživljavao samnom sve uspone i padove.

11. LITERATURA

1. Čorušić A, Babić D, Šamija M, Šobat H. Ginekološka onkologija. Zagreb; 2005. 162-181 p.
2. Zekan J, Jelavić M, Šupe Parun A. Nacionalni program ranog otkrivanja raka vrata maternice. 2010.
3. Fanghanel J, Pera F, Anderhuber F, Nitsch R. Waldeyerova anatomija čovjeka. 1. hrvatsk. Vinter I, editor. Zagreb: GOLDEN MARKETING-TEHNIČKA KNJIGA; 2009. 1069-1075 p.
4. Ljubojević N. Dobročudne promjene vrata maternice. In: Ciglar S, Suchanek E, editors. Ginekologija. Zagreb: Naklada Ljevak; 2001. p. 408–28.
5. Reich O, Regauer S, McCluggage WG, Bergeron C, Redman C. Defining the Cervical Transformation Zone and Squamocolumnar Junction: Can We Reach a Common Colposcopic and Histologic Definition? *Int J Gynecol Pathol.* 2017;
6. Damjanov I, Seiwert S, Jukić S, Nola M. Patologija. 4th ed. Zagreb: MEDICINSKA NAKLADA; 2014. 607-608 p.
7. Parazzini F, LaVecchia C, Negri E. Risk factors for cervical intraepithelial neoplasia. *Cancer.* 1992;
8. Buckley JD, Doll R, Harris RWC, Vessey MP, Williams PT. Case-Control Study of the Husbands of Women With Dysplasia or Carcinoma of the Cervix Uteri. *Lancet.* 1981;318(8254):1010–5.
9. CASTELLSAGUÉ M.D. X, BOSCH M.D. FX, MUÑOZ M.D. N, MEIJER P H .D. CJLM, SHAH DR.PH. K V., DE SANJOSÉ M.D. S, et al. Male circumcision, penile human papillomavirus infection, and cervical cancer in female partners. *N Engl J Med.* 2002;346(15):1105–12.
10. Meisels A, Begin R, Schneider V. Dysplasias of uterine cervix. Epidemiological aspects: role of age at first coitus and use of oral contraceptives. *Cancer.*

1977;40:3076–81.

11. Moreno V, Bosch FX, Muñoz N, Meijer CJLM, Shah K V., Walboomers JMM, et al. Effect of oral contraceptives on risk of cervical cancer in women with human papillomavirus infection: The IARC multicentric case-control study. *Lancet*. 2002;359(9312):1085–92.
12. Richardson AC, Lyon JB. The effect of condom use on squamous cell cervical intraepithelial neoplasia. *Am J Obstet Gynecol* [Internet]. 1981;140(8):909–13. Available from: [http://dx.doi.org/10.1016/0002-9378\(81\)90084-3](http://dx.doi.org/10.1016/0002-9378(81)90084-3)
13. Kjellberg L, Hallmans G, Ahren a M, Johansson R, Bergman F, Wadell G, et al. Smoking, diet, pregnancy and oral contraceptive use as risk factors for cervical intra-epithelial neoplasia in relation to human papillomavirus infection. *Br J Cancer*. 2000;82(7):1332–8.
14. Simons AM, Phillips DH, Coleman D V. Damage to DNA in cervical epithelium related to smoking tobacco. *Obstet Gynecol Surv*. 1994;49(3):186–7.
15. Barton SE, Jenkins D, Cuzick J, Maddox PH, Edwards R, Singer A. Effect of Cigarette Smoking on Cervical Epithelial Immunity: a Mechanism for Neoplastic Change? *Lancet*. 1988;332(8612):652–4.
16. Trimble CL, Genkinger JM, Burke AE, Hoffman SC, Helzlsouer KJ, Diener-West M, et al. Active and passive cigarette smoking and the risk of cervical neoplasia. *Obstet Gynecol*. 2005;105(1):174–81.
17. VanEenwyk J, Davis FG. Folate, Vitamin C , and Cervical Intraepithelial. 1992;1.
18. Walboomers JMM, Jacobs M V., Manos MM, Bosch FX, Kummer JA, Shah K V., et al. Human papillomavirus is a necessary cause of invasive cervical cancer worldwide. *J Pathol*. 1999;189(1):12–9.
19. Audy-Jurkovic S. Ginekološka citologija (dijagnostika). In: Ciglar S, Suchanek E, editors. *Ginekologija*. Zagreb; 2001. p. 151–60.
20. National Cancer Institute Workshop. The 1988 Bethesda System Reporting

Cervical / Vaginal Cytological Diagnoses. JAMA. 1989;262(7):931–4.

21. Ljubojevic N, Babic S, Audy-Jurkovic S, Ovanin-Rakic A, Jukic S, Babic D, et al. Improved national Croatian diagnostic and therapeutic guidelines for premalignant lesions of the uterine cervix with some cost-benefit aspects. Coll Antropol. 2001;25(2):467–74.
22. Barišić D. Biopsija u ginekologiji (dijagnostika). In: Ciglar S, Suchanek E, editors. Ginekologija. Zagreb: Naklada Ljevak; 2001. p. 129–35.
23. Walker P, Dexeus S, De Palo G, Barrasso R, Campion M, Girardi F, et al. International terminology of colposcopy: An updated report from the international federation for cervical pathology and colposcopy. Obstet Gynecol. 2003;101(1):175–7.
24. Taylor NP. Cervical intraepithelial neoplasia: Ablative therapies - UpToDate [Internet]. UpToDate. 2017 [cited 2018 May 19]. Available from: <https://www.uptodate.com/contents/cervical-intraepithelial-neoplasia-ablative-therapies>
25. Pierre PL M-H, Paraskevaidis E, Kitchener HC. Surgery for cervical intraepithelial neoplasia. Cochrane Database Syst Rev [Internet]. 1999;(3). Available from: <http://www.thecochranelibrary.com>
26. Stienstra KA, Brewer BE, Franklin LA. A Comparison of Flat and Shallow Conical Tips for Cervical Cryotherapy. JABFP. 1999;12(5):360–6.
27. D.R. P. Treatment of cervical intraepithelial neoplasia with the carbon dioxide laser. Am J Obstet Gynecol [Internet]. 1983;145(2):177–80. Available from: <http://www.embase.com/search/results?subaction=viewrecord&from=export&id=L13171183%5Cnhttp://sfxhosted.exlibrisgroup.com/dal?sid=EMBASE&issn=00029378&id=doi:&atitle=Treatment+of+cervical+intraepithelial+neoplasia+with+the+carbon+dioxide+laser&stitle=AM.+J>
28. Sauvaget C, Muwonge R, Sankaranarayanan R. Meta-Analysis of the effectiveness of cryotherapy in the treatment of cervical intraepithelial neoplasia.

International Journal of Gynecology and Obstetrics. 2013.

29. Dolman L, Sauvaget C, Muwonge R, Sankaranarayanan R. Meta-analysis of the efficacy of cold coagulation as a treatment method for cervical intraepithelial neoplasia: A systematic review. *BJOG An Int J Obstet Gynaecol*. 2014;121(8):929–42.
30. Connor JP, Hartenbach EM. Treatment of Cervical Intraepithelial Neoplasia. *Glob Libr Women's Med* [Internet]. 2009; Available from: http://www.glowm.com/index.html?p=glowm.cml/section_view&articleid=228
31. Giles J, Walker P, Chalk PA. Treatment of cervical intraepithelial neoplasia (CIN) by radical electrocoagulation diathermy: 5 years' experience.- [Internet]. *Br J Obstet Gynaecol*. 1987 [cited 2018 May 21]. p. 1089–93. Available from: <https://www.clinicalkey.com/#!/content/medline/2-s2.0-3484375>
32. Partha B, Katayoun T, Shang-Ying H, Mogri S, Smita J. Management of cervical premalignant lesions. *Curr Probl Cancer* [Internet]. 2018; Available from: <https://doi.org/10.1016/j.currprobcancer.2018.01.010>
33. Poon LCY, Savvas M, Zamblera D, Skyfta E, Nicolaidis KH. Large loop excision of transformation zone and cervical length in the prediction of spontaneous preterm delivery. *BJOG An Int J Obstet Gynaecol*. 2012;119(6):692–8.
34. Arbyn M, Kyrgiou M, Simoens C, Raifu AO, Koliopoulos G, Martin-Hirsch P, et al. Perinatal mortality and other severe adverse pregnancy outcomes associated with treatment of cervical intraepithelial neoplasia: meta-analysis. *BMJ* [Internet]. 2008 Sep 18 [cited 2018 May 28];337:a1284. Available from: <http://www.ncbi.nlm.nih.gov/pubmed/18801868>
35. van der Heijden E, Lopes A, Bryant A, Bekkers R, Galaal K. Follow-up strategies after treatment (large loop excision of the transformation zone (LLETZ)) for cervical intraepithelial neoplasia (CIN): Impact of human papillomavirus (HPV) test (Review). *Cochrane Database Syst Rev*. 2015;(1).
36. Castle PE, Murokora D, Perez C, Alvarez M, Quek SC, Campbell C. Treatment of

- cervical intraepithelial lesions. *Int J Gynecol Obstet*. 2017;
37. Kesic V, Dokic M, Atanackovic J, Milenkovic S, Kalezic I, Vukovic S. Hysterectomy for Treatment of CIN. *J Low Genit Tract Dis* [Internet]. 2003 Jan [cited 2018 May 29];7(1):32–5. Available from: <http://www.ncbi.nlm.nih.gov/pubmed/17051042>
 38. Kanayama S, Nakagawa E, Ueno S, Muraji M, Wakahashi S, Sudo T, et al. Outcomes of Laser Conization for Cervical Intraepithelial Neoplasia 2-3 and Microinvasive Cervical Cancer. *World J Oncol* [Internet]. 2014 [cited 2018 May 27];5(2):62–7. Available from: <https://www.ncbi.nlm.nih.gov/pmc/articles/PMC5649875/pdf/wjon-05-062.pdf>
 39. Banović M, Mahovlić V, Salopek KM, Banović V, Babić I, Orešković S, et al. The Value of HPV-HR DNA Testing During the Follow-Up After Treatment of CIN3/AIS. *Pathol Oncol Res*. 2015;
 40. Kirwan JM, Herrington CS, Smith PA, Turnbull LS, Herod JJO. A retrospective clinical audit of cervical smears reported as “glandular neoplasia.” *Cytopathology*. 2004;15(4):188–94.
 41. del Carmen MG, O Schorge J. Cervical adenocarcinoma in situ - UpToDate [Internet]. 2018 [cited 2018 May 29]. Available from: <https://www.uptodate.com/contents/cervical-adenocarcinoma-in-situ>
 42. Krivak TC, Retherford B, Voskuil S, Rose GS, Alagoz T. Recurrent invasive adenocarcinoma after hysterectomy for cervical adenocarcinoma in situ. *Gynecol Oncol*. 2000;77(2):334–5.
 43. Kurian K, Al-Nafussi A. Relation of cervical glandular intraepithelial neoplasia to microinvasive and invasive adenocarcinoma of the uterine cervix: A study of 121 cases. *J Clin Pathol*. 1999;52(2):112–7.

12. ŽIVOTOPIS

Osobni podaci:

Ime i prezime: Maša Alfirević

Datum i mjesto rođenja: 7. lipnja 1993.g., Split, RH

Adresa: Ulica Borisa Papandopula 23, 21 000 Split

e-mail: masa.alfirevic@gmail.com

mob: 0995907067

Obrazovanje:

2000. – 2008. Osnovna škola „Trstenik“, Split

2008. proglašena najboljom učenicom generacije

2009. – 2012. III. gimnazija (prirodoslovno-matematička gimnazija), Split

2012. - Medicinski fakultet, Sveučilište u Zagrebu

Radna iskustva i aktivnosti:

2001. – 2011. član plesnog kluba NOA – jazz dance i cheerleading

ljetno 2011 Prometna jedinica mladeži, PU SPLITSKO-DALMATINSKA, Split

ljetno 2012 Prometna jedinica mladeži, PU SPLITSKO-DALMATINSKA, Split

2014. – 2015. demonstratorica na Katedri iz anatomije

2015. – 2017. Organizacijski odbor, Studentska sekcija za kardiologiju, Medicinski fakultet, Sveučilište u Zagrebu

2015. položen BLS tečaj

2016. položen ILS tečaj

2017. – 2018. demonstratorica na Katedri iz anatomije

2018. promotorica za Aurora kozmetika d.o.o.

Dodatne vještine:

Rad na računalu: Windows sustavi, MS Office paketi

Strani jezici: engleski, talijanski