

Vrijednosti nalaza ultrazvuka skrotuma i testisa

Bošnjak, Domagoj

Master's thesis / Diplomski rad

2018

Degree Grantor / Ustanova koja je dodijelila akademski / stručni stupanj: **University of Zagreb, School of Medicine / Sveučilište u Zagrebu, Medicinski fakultet**

Permanent link / Trajna poveznica: <https://um.nsk.hr/um:nbn:hr:105:005235>

Rights / Prava: [In copyright](#)/[Zaštićeno autorskim pravom.](#)

Download date / Datum preuzimanja: **2024-07-19**



Repository / Repozitorij:

[Dr Med - University of Zagreb School of Medicine Digital Repository](#)



**SVEUČILIŠTE U ZAGREBU
MEDICINSKI FAKULTET**

Domagoj Bošnjak

**Vrijednosti nalaza ultrazvuka
skrotuma i testisa**

DIPLOMSKI RAD



Zagreb, 2018.

Ovaj diplomski rad izrađen je u Kliničkom zavodu za dijagnostičku i intervencijsku radiologiju Kliničkog bolničkog centra Zagreb, pod vodstvom prof. dr. sc. Ivice Sjekavice i predan je na ocjenu u akademskoj godini 2017./2018.

KRATICE

UZV - ultrazvuk

CD – obojeni dopler (*engl. Color doppler ultrasound*)

A. - arterija

V. – vena

T. - tunica

CEUS – kontrastni ultrazvuk (*engl. contrast enhanced ultrasound*)

MR – magnetska rezonancija

CT – kompjuterizirana tomografija

NSGCT - neseminomski tumori spolnih stanica testisa (*engl. nonseminoma germ cell tumor*)

LDCT – nisko-dozna kompjuterizirana tomografija (*engl. low dose low dose computed tomography*)

AFP – alfa-fetoprotein

Beta HCG – beta humani korionski gonadotropin

SADRŽAJ

1. UVOD	1
1.1. Općenito	1
1.2. Dijagnostičke metode	1
1.2.1. Obojeni dopler.....	1
1.2.2. Kontrastni ultrazvuk.....	2
1.2.3. Sonoelastografija.....	2
1.2.4. Magnetska rezonancija.....	2
1.3. Anatomija	3
1.3.1. Skrotum.....	3
1.3.2. Testisi	3
1.3.3. Epididimis	4
1.3.4. Rudimentarni ostaci	4
1.3.5. Vaskularizacija.....	5
1.4. Bolesti	6
1.4.1. Akutna stanja	6
1.4.1.1. Torzija.....	6
1.4.1.2. Trauma.....	7
1.4.1.3. Infekcije i upalna stanja	7
1.4.1.4. Tumorski procesi	8
1.4.2. Neakutne patološke promjene skrotuma	10
1.4.2.1. Varikokele.....	10
1.4.2.2. Hidrokele.....	11
1.4.2.3. Ingvinalne hernije	11
1.4.3. Neakutne patološke promjene epididimisa.....	12
1.4.3.1. Ciste epididimisa	12
1.4.4. Neakutne patološke promjene testisa	12
1.4.4.1. Kalcifikati i mikrolitijaza.....	12
1.4.4.2. Jednostavne ciste testisa	13
1.4.4.3. Epidermoidne ciste testisa	13
1.4.4.4. Ciste tunice albuginee	14
1.4.4.5. Tubularna ektazija rete testisa	14
2. ISPITANICI I METODE	15
3. REZULTATI	16

4. RASPRAVA	23
5. ZAKLJUČAK	26
6. ZAHVALA	27
7. LITERATURA	28
8. ŽIVOTOPIS	31

SAŽETAK

Vrijednosti nalaza ultrazvuka skrotuma i testisa

Domagoj Bošnjak

Ultrazvuk je zbog visoke osjetljivosti i specifičnosti danas zlatni standard u otkrivanju bolesti testisa i skrotuma budući da mnoga stanja ove regije mogu biti obilježena jednakom kliničkom slikom. Ova retrospektivna studija prikazuje sve ultrazvučne nalaze testisa i skrotuma Zavoda za dijagnostičku i intervencijsku radiologiju KBC-a Zagreb ostvarenih u jednoj kalendarskoj godini. Tako je u 2017. pregledano 853 muškaraca, od kojih je 81% bilo mlađe od 50 godina. U većini nalaza, odnosno 79% ispitanika, pronađena su odstupanja od uredne anatomske strukture. Dominantan udio imaju nalazi varikokela prisutni u 35.7% i cisti u 30.1% pacijenata. Lijeva varikokela je zbog anatomske zakonitosti zastupljena sa 86% udjelom, a izolirana desnostrana u svega 4%. Većina benignih cističnih lezija (92%) je pronađena u epididimisu, a ostatak u testisu. Akutna stanja čine 11% nalaza, među kojima je najviše upala (7.7%), torzija (1.9%), tumora (1%) i stanja traumatske etiologije (0.4%). Značajan je broj orhidektomiranih muškaraca (n=97) u kontroli među kojima većina ima uredan nalaz ostatnog testisa (62%), a od češćih stanja koja odstupaju od normalnog su kalcifikati, varikokele i ciste. Sterilnost muškaraca je sve učestaliji problem u svijetu. 4% pacijenata pregledano je sa uputnom dijagnozom steriliteta i utvrđeno da njih 27% ima uredan ultrazvučni nalaz, dok je u većine nađeno odstupanje. Nalazi varikokela, hipotrofije testisa i kalcifikata su najviše zastupljeni u onih upućenih zbog steriliteta.

Ključne riječi: ultrazvuk, testis, skrotum, nalazi

SUMMARY

Value of ultrasound findings of the scrotum and testes

Domagoj Bošnjak

Nowadays, due to its high sensitivity and specificities, the ultrasound is the golden standard in the diagnosis of the diseases of the testes and scrotum since many conditions of that region can be included in the same clinical picture. This retrospective study provides an overview of all ultrasound findings of the testes and scrotum at the Institute for Diagnostic and Interventional Radiology of the UHC Zagreb in the course of one calendar year. In 2017, 853 men were examined, out of which 81 % were below 50 years of age. In most of the findings, namely 79 % of patients, there were deviations from the normal anatomical structure. The findings of varicocele, present in 35.7 % of patients, and cysts, present in 30.1 % of patients, are the most frequent. Due to the anatomical principles, the left varicocele makes up 86 %, while cases of isolated right-sided varicoceles makes up only 4 %. 92 % of benign cystic lesions were found in the epididymis, and the rest of them in the testis. Acute conditions make up 11 % of findings, among which inflammations (7.7 %), torsions (1.9 %), tumours (1 %) and conditions indicative of a traumatic etiology (0.4 %) are prevalent. There is a significant number of orchidectomised men (n=97) in the control group, most of which have a normal result for the remaining testis (62 %), with calcificates, varicocele and cysts being among the most frequent conditions that deviate from the norm. Male sterility is an increasingly frequent problem in the world. 4 % of patients were examined with an incidental diagnosis of sterility, 27 % of them with a normal ultrasound finding, but with a deviation in most of them. Varicocele, hypotrophy of the testes and calcificates are the most prevalent in those patient referred for sterility.

Key words: ultrasound, testis, scrotum, findings

1. UVOD

1.1. Općenito

Ultrazvuk (UZV) je dijagnostička metoda izbora kod sumnje na pripadajuću patologiju testisa i skrotuma. S obzirom na brzinu izvođenja, odsutnost ionizirajućeg zračenja te prihvatljivu cijenu, UZV se smatra zlatnim standardom u detekciji i evaluaciji tvorbi testisa i skrotuma(1). Nove generacije ultrazvučnih uređaja danas koriste visokofrekventne sonde čime je znatno unaprijeđena specifičnost i osjetljivost. Na osnovu prikaza djelatnosti UZV-a testisa i skrotuma u jednoj kalendarskoj godini ukazati ćemo na važnost spomenutog pristupa u obradi pacijenata sa sumnjom na patološki proces. Veći broj akutnih i kroničnih stanja manifestira se sa boli, otokom i promjenama kože skrotuma(2). Pored anamnestičkih podataka i statusa, ultrazvuk je dio redovite kliničke prakse i u našoj ustanovi. KBC Zagreb kao jedan od najvećih medicinskih centara u Hrvatskoj predstavlja vrlo vrijedan izvor podataka. U našem slučaju pristupili smo obradi radioloških podataka ultrazvuka testisa i skrotuma kako bi ispitali i pokazali sukladnost sa trenutno aktualnim i dostupnim podacima u literaturi.

1.2. Dijagnostičke metode

Izvođenje UZV-a započinje stavljanjem pacijenta u ležeći položaj. Između bedara stavlja se ručnik kao oslonac za skrotum. Penis se suprapubično pokrije. Kako u abdominalnom, tako i u skrotalnom UZV-u se nanosi gel, ali u većoj količini. U pregledu se koristi linearna sonda visoke frekvencije 6-17 MHz(3, 4). Kod otekline se može koristiti zakrivljena linearna sonda radi detaljnijeg prikaza. Vizualizacija testisa i epididimisa vrši se B prikazom u minimalno dvije ravnine, transverzalnoj i sagitalnoj. Nakon pojedinačnog, slijedi zajednički prikaz oba testisa u jednom prozoru radi usporedbe dimenzija, ehogenosti i debljine stijenke skrotuma. Nađe li se lezija, potrebno ju je evaluirati u više ravnina. Svaki palpabilni nalaz zahtijeva ciljanu pretragu uz pomoć bolesnika u lokalizaciji iste. Sumnja na herniju ili izvođenje Valsalvinog pokusa indikacija su za stojeći stav tijekom pregleda. Korištenje sonde dužine od minimalno 5cm važno je radi istovremenog longitudinalnog mjerenja oba testisa(2, 4-6).

1.2.1. Obojeni dopler

Obojeni dopler je pored ultrazvučnog prikaza sivom skalom ključna metoda pri sumnji na akutna stanja testisa i skrotuma. Uslijed različitog patofiziološkog karaktera lezije, torzija će imati odsutan protok zahvaćenog testisa, infarkt odsutan ili ostadni periferni signal, dok se u upalnim stanjima očekuje pojačani protok. Osim akutnih stanja, kompromitaciju vaskularizacije mogu uzrokovati i operativni zahvati. Oštećenje centripetalnih arterija, osim devaskularizacije, može ugroziti i prohodnost tubularnog sustava. Biopsija (perkutana ili otvorena) također nosi rizik od upalnih promjena. Zato obojeni dopler u stanjima široke diferencijalne dijagnoze predstavlja neizostavan element pristupa(4, 6).

1.2.2. Kontrastni ultrazvuk

Kontrastni UZV ili skraćeno CEUS (engl. contrast enhanced US) je oblik ultrazvučnog prikaza tvorbi skrotuma korištenjem kontrasta. U kliničku praksu nekih centara uveden je tek nedavno, a glavna prednost je u boljoj detekciji mikrovaskularizacije parenhimnih organa zbog čega se osim u skrotalnoj patologiji (npr. trauma), koristi i u dijagnostici jetre te bubrega. Jedna od studija izvodljivosti(7), preporučuje CEUS kod malih skrotalnih tvorbi gdje uobičajeni obojeni dopler ne može dati pouzdani rezultat. Ista studija kod već utvrđenih hipervaskularizacija ne smatra potrebitim raditi ovu pretragu. Kontrast korišten u Europi pa tako i u našoj ustanovi je sumporov heksafluorid(7).

1.2.3. Sonoelastografija

Sonoelastografija je također novija dijagnostička tehnika temeljena na provjeri elasticiteta tkiva. Studija izvodljivosti(8) provedena na 50 pacijenata pokazala je kako sonoelastografija dopunjava nalaz UZV-a, a vrijedni pokazatelji su utvrđeni i u dijagnostici neopstruktivnih azospermija. Nalaz tvrdih lezija nosi veći maligni potencijal, dok one mekše benigni. Osjetljivost ovog testa je 87.5%, a specifičnost 98.2%(6). Sonoelastografija je odnedavno u upotrebi i u KBC Rebro.

1.2.4. Magnetska rezonancija

Magnetska rezonancija se za razliku od UZV-a ne može smatrati rutinskom pretragom s obzirom na više faktora. Dostupnost, cijena i brzina, tehničke su odrednice u prilog UZV-a. U usporedbi sa magnetnom rezonancijom, UZV se smatra pouzdanom metodom dijagnostike hitnih stanja. MR-u s druge strane smatramo metodom izbora za neuvjerljivo prikazana stanja na UZV-u, detekciju integriteta tunice albuginee, predoperativno planiranje i provjeru proširenosti bolesti (npr. tumori) te kod kriptorhizma(9).

1.3. Anatomija

1.3.1. Skrotum

Skrotum (mošnjak) je fibromuskularna struktura sastavljena od dva anatomske odvojena dijela od kojih svaki sadrži testis i pripadajuće ekstratestikularne strukture. Razvoj muških spolnih organa je pod utjecajem androgena iz fetalnih testisa te je kao takav hormonalno kontrolirani slijed. Mošnjak nastaje spajanjem skrotalnih izbočina koje na mjestu dodira sa unutarnje strane tvore skrotalne pregrade (septum scroti), odnosno raphe scroti sa vanjske strane. Zid skrotalne vreće čini nekoliko slojeva (van prema unutra): koža, fascia superficialis, sloj sa glatkim mišićnim vlaknima (m. dartos), vanjska spermatična fascia, fascia kremastera i unutarnja spermatična fascia. Testise obavija tunica vaginalis, dvoslojna fascijska struktura. Njezin unutrašnji (visceralni) list dodiruje testise, a vanjski (parijetalni) unutarnju spermatičnu fasciju. Međuprostor je obično ispunjen sa 2 do 3 mL tekućine. Osim testisa, tunica vaginalis prekriva i veći dio epididimisa izuzev stražnje stijenke(2, 10-13).

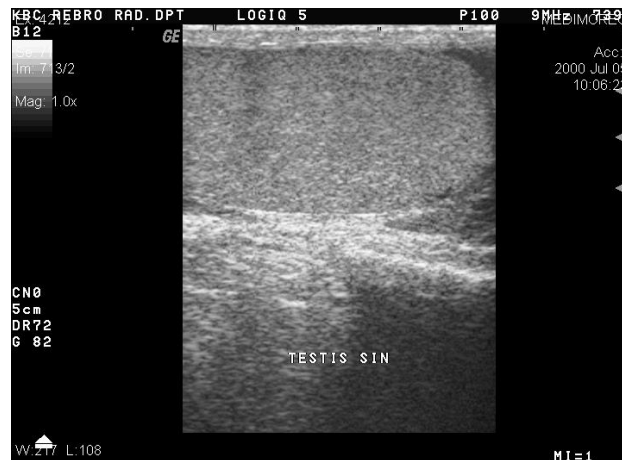Ultrazvučni prikaz skrotalnog zida je troslojan i debljine između 2 i 8 mm(2). Unutrašnji sloj, odnosno tunica albuginea prikazuje se kao hiperehogena zona, slijedi srednja hipoehogena i vanjska hiperehogena zona. Normalan nalaz tekućine unutar t. vaginalis obično se prikazuje kao tanki anehogeni rub kraj glave epididimisa i ne smije se zamijeniti sa nalazom hidrokele(10).

1.3.2. Testisi

Testisi se već prije rođenja nalaze u skrotumu 97% muške djece, dok ih u 1% slučajeva ne nalazimo na prirodnom anatomskom mjestu. Medularni tračci (tračci testisa) prisutni su do puberteta kada postaju sjemenski kanalići (imaju lumen). Testis okružuje neelastična fibrozna ovojnica tunica albuginea. Njezino zadebljanje na stražnjoj površini testisa zove se mediastinum. Integrirane glatke mišićne stanice tunice albuginece posebno u stražnjem dijelu testisa zadužene su za transport spermatozoida(13). Vezivni slojevi unutar testisa dijele inače jedinstvenu strukturu na 250 do 400 režnjića piramidnog oblika. Svaki je režnjić sastavljen od jednog do četiri sjemena kanala (engl. seminiferous tubule) koji se nastavljaju kao ravni kanalići (engl. tubuli recti). U mediastinalnom arealu oni tvore rete testis iz kojih odlazi 10-15 ductuli efferens do epididimisa(2, 12).

Ultrazvučno gledano testisi su homogene ehostrukture (slika 1). Dimenzije odraslog testisa su 5 x 3 x 2 cm, iskazano u volumenu iznosi 4 cm³. Podatak o obujmu od kliničkog je značaja jer govori o ulasku u pubertet, a računa se kao umnožak dužine, širine, visine i koeficijenta koji iznosi 0,51(2). Vrijednost volumena testisa veća od 2mL omogućava pouzdanu procjenu protoka Dopler metodom(10). Dužina i širina novorođenačkog testisa je 1.5 x 1 cm što daje

volumen od 1-2 cm³. U 20% prikaza mogu se naći rete testis(3). Tanki ehogeni rub oko testisa je t.albuginea(6, 10).



Slika 1, Uredan ultrazvučni prikaz testisa sivom skalom (Ustupljeno ljubaznošću prof. dr. sc. Ivica Sjekavice, Medicinski fakultet Sveučilišta u Zagrebu, KBC Zagreb)

1.3.3. Epididimis

Epididimis je sastavljen od glave, tijela i repa. Glavu čini 10 do 15 ductuli efferentes koji se spajaju u zajednički ductus epididymis. Na UZV-om pregledu glava je najčešći dio epididimisa dostupan vizualizaciji u logitudinalnom pregledu. Izoehogena ili neznatno hiperehogena testisu, glava se javlja kao piramidna struktura na gornjem polu testisa u longitudinalnoj ravnini 5-12mm. Rep (2-5 mm) se prikazuje zakrivljenom strukturom na donjem polu testisa na prijelazu u ductus deferens. Tijelo, iako veličinom slično repu (2-4 mm), najrjeđe je vidljivo zbog peritestikularnog tkiva. Uslijed male razlike u ehogenosti, rep i tijelo su rjeđe uočljivi(2, 5, 6).

1.3.4. Rudimentarni ostaci

U određenom broju pregleda prikazat će se i rudimentarni organi appendix testisa (Morgagni), appendix epididimisa, vas abberans i paradidymis. Ovoidna struktura veličine 5mm, jednake i nešto smanjene ehogenosti kao testis predstavlja appendix testisa (obično između testisa i epididimisa). Postoji i njezin cistični oblik poznat pod nazivom Morgagnijeva cista. Prema provedenom istraživanju(14), utvrđena je unilateralna prisutnost u 92% postmortalnih testisa odnosno 69% bilateralno u gornjem polu testisa. U fazi nestajanja, dio kanalića mezonefrosa ući će u formaciju rete testis (epigenitalni kanalići), dok će paragenitalni ostaci kao paradidymis. Appendix epididimisa je rudimentarni dio gornjeg kraja Wolffova kanala, dok od ostatnog dijela nastaju glavni spolni kanali(2, 11, 14).

1.3.5. Vaskularizacija

Primarni irigacijski izvor čine parne testikularne arterije (grane aorte) koje nakon ulaska u t. albugineu tvore t. vasculosa, a jedan dio se kreće uz septum i hrani parenhim testisa. A. cremasterica je grana a. epigastrice inferior i zajedno sa a. ductusa deferensa (grana a. vesicalis superior) zadužena za opskrbu vas deferns-a, epididimisa i peritestikularnog tkiva. Prema studiji iz 2003. godine u 52% pacijenata se može naći i transmedijalna arterija, dodatna grana testikularne arterije(15). Pampiniformni plexus je splet žilja odgovoran za vensku drenažu. Najčešće je smješten u gornjoj polovici epididimisa. Testikularna vena desne strane odlazi u v. cavu inferior, dok lijeva odlazi u v. renalis sinister. Dokazivanje intratestikularnog protoka provodi se obojenim, power i spektralnim doplerom(2, 10, 13).

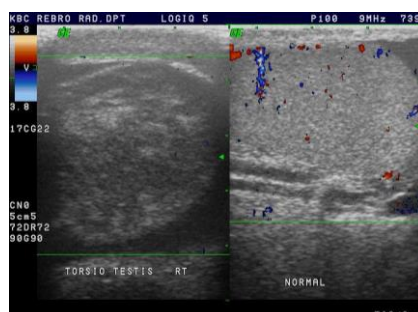
1.4. Bolesti

1.4.1. Akutna stanja

1.4.1.1. Torzija

Svaka sumnja na torziju testisa, odnosno njegovih i epididimalnih privjesaka zahtijeva hitni dijagnostički protokol zbog kompromitirane vaskularizacije. Iako moguća tijekom cijelog života, torzija testisa je najčešća u adolescenata(4, 10). S obzirom na odnos testisa spram t. vaginalis, postoje dva oblika torzije, intravaginalna i ekstravaginalna. Intravaginalna ili adolescentna torzija posljedica je poprečnog položaja testisa i previsokog spoja tunice vaginalis na sjemenovod zbog čega se testis uvrće u šupljini tunice. U stranoj literaturi prethodno je poznato kao „bell clapper deformity“ i češće je zastupljeno obostrano. Ekstravaginalna (neonatalna) podrazumijeva uvrtnje testisa, epididimisa i t. vaginalis u okomitoj osi(5, 10, 16).

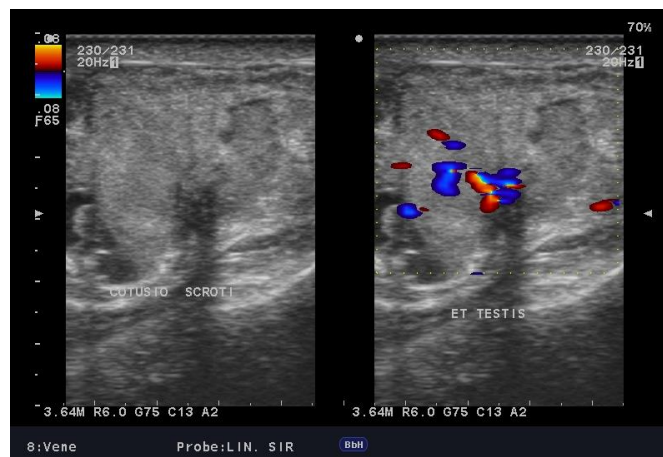Nalaz UZV-a ovisi o dva čimbenika, stupnju i trajanju torzije, a praćen je boli i edemom(4). Tako na početku testis može biti uobičajene ehogenosti uslijed ograničene venske kompromitacije. Kasnije sa razvojem arterijske opstrukcije, na obojenom ili pulsnom dopleru uočiti će se odsutnost protoka i promjena ehogenosti testisa u usporedbi sa kontralateralnom stranom (slika 2). Nalaz hidrokele, uvećanje epididimisa te heterogenost parenhima udružena sa porastom ehogenosti promjene su koje se javljaju u kasnijoj fazi sa razvojem hemoragijskog infarkta(4, 5). „Whirpool“ znak zakrivljenog sjemenovoda patognomonični je znak koji govori u prilog torzije(4). Vjerojatnost uspješnog oporavka testisa pada već nakon 4h, a nakon 6 sati oporavak testisa je prilično smanjen. Detorzija izvedena unutar prvih 6 sati ima vjerojatnost uspjeha od čak 97-100% zbog čega je primarni cilj pri sumnji na uvijanje rana dijagnostika i hitni detorzijski tretman. Ona izvedena između 7 i 12 sati nosi 57% uspjeh, a nakon 24 sata uspjeh je manji od 9%(17). Torzija epididimalnih i testikularnih privjesaka češća je od gore opisivane testisa i karakteristična za dob ispod 13 godina, a ultrazvučno se razlikuje od opisa testikularne torzije(10).



Slika 2. Torzija testisa na obojenom dopleru, desni testis bez protoka, lijevo uredne eho strukture (Ustupljeno ljubaznošću prof. dr. sc. Ivica Sjekavice, Medicinski fakultet Sveučilišta u Zagrebu, KBC Zagreb)

1.4.1.2. Trauma

Traumatska etiologija akutnog skrotuma obično je uzrokovana prometnim i sportskim nesrećama, odnosno udarcem u perinealnu regiju pri kojoj se komprimira skrotum. UZV je metoda koja kliničaru daje brzu informaciju o stanju pojedinih komponenti skrotuma i time sprječava razvoj ishemijske atrofije, sekundarne infekcije i kronične boli. Ukoliko se ruptura testisa otkrije unutar prvih 72 sata, velika je vjerojatnost uspjeha liječenja i očuvanja reproduktivne funkcije. Kako u fizikalnom pregledu izuzev boli i edema ne postoje drugi pokazatelji, UZV je glavni u otkrivanju naravi procesa. Potencijalna ruptura je obilježena prekidom t. albuginee zbog čega testis gubi pravilnost definicije, a skrotalni zid je stanjen (slika 3). Hematomi su česti, a mogu biti skrotalni i intratestikularni. Skrotalni se otkrivaju prisutnošću ekstratestikularne tekućine uz razdvojene tunice i negativni signal na obojenom dopleru. Intratestikularne hematome karakteriziraju područja povećane ehogenosti. Iako nespecifične, među traumatskim lezijama redovito nalazimo hematocele. Hematomi i hematocele većih dimenzija mogu vršiti dodatnu kompresiju i uzrokovati dislokaciju testisa. Kod nejasnih rezultata UZV-a, posebno uz održanost kontinuiteta t. albuginee koristi se magnetska rezonancija (18, 19).

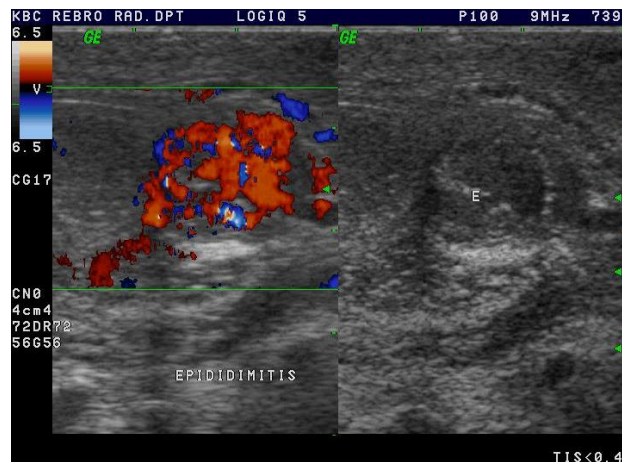

Slika 3. Trauma testisa (Ustupljeno ljubaznošću prof. dr. sc. Ivice Sjekavice, Medicinski fakultet Sveučilišta u Zagrebu i KBC Zagreb)

1.4.1.3. Infekcije i upalna stanja

Simptomi akutnog skrotuma najčešće se javljaju u upalnim stanjima. Epididimitis i epididimoorhitis su glavne lokalizacije spomenutog procesa. Orhitis kao izolirana pojava danas je vrlo rijetka te češće prisutna kao komplikacija zaušnjaka. U mlađoj populaciji vodeću etiološku ulogu među upalama imaju *Neisseria gonorrhoeae* i *Chlamydia trachomatis*, a u općoj populaciji su to *Escherichia coli* i *Pseudomonas*. Klinička slika izuzev standardnih simptoma akutnog skrotuma, može biti dopunjena vrućicom i dizuričnim tegobama. U prikazu sivom skalom na UZV-u, upala će se vidjeti kao hipoehogena zona uvećanog testisa ili

epididimisa koja u početku bude fokalnog, a kasnije generaliziranog opisa zahvaćene strukture. Testis ili epididimis u upali su obilježeni pojačanim protokom (slika 4). I dok je prethodno lako razlučivo od torzije, diferencijacija je problematičnija u odnosu na tumor. Zanimljiv je podatak da su promjene na obojenom dopleru jedini dijagnostički nalaz u 20% epididimitisa i 40% orhitis(1, 18).



Slika 4. Ultrazvučni nalaz epididimitisa. Sukulentan, hiperehogeni epididimis. (Ustupljeno ljubaznošću prof. dr. sc. Ivice Sjekavice, Medicinski fakultet Sveučilišta u Zagrebu i KBC Zagreb)

1.4.1.4. Tumorski procesi

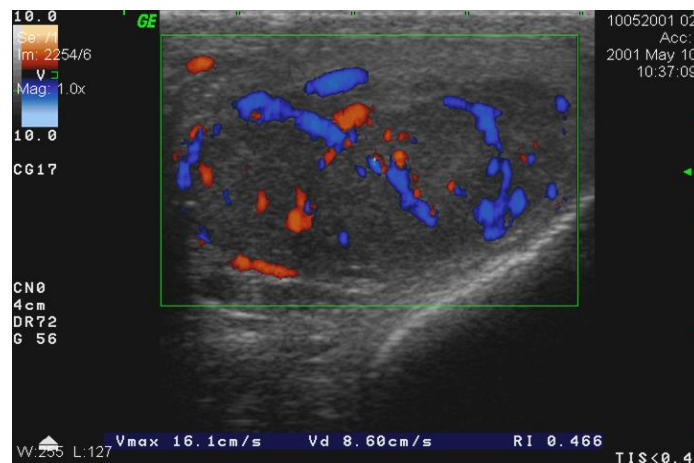
Prema posljednjem Registru za rak Republike Hrvatske, u 2015. su zabilježena 164 nova slučaja raka testisa, najviše u dobi između 30 i 39 godina. U odnosu na registarske podatke proteklih godina zabilježen je smanjeni broj novo otkrivenih slučajeva dok na svjetskoj razini postoji porast(20). U usporedbi sa drugim sijelima, rak testisa čini 1-2% svih tumorskih oboljenja u muškoj populaciji(21). Spolne stanice najčešće su ishodišno mjesto u 90 do 95% primarnih procesa, sa najzastupljenijim među njima seminomskim oblikom od 40%(5). Drugu skupinu čine tumori specijaliziranih stromalnih stanica testisa nastalih iz Leydigovih odnosno Sertolijevih stanica(22).

Seminomi se ultrazvučno prikazuju kao hipoehogene i homogene tvorbe koje uglavnom ne probijaju t. albugineu. Heterogenost i zone nekroze obilježja su većih seminoma(slika 5). Također su često udruženi sa kriptorhizmom. Reaktivnost na kemoterapijske i radioterapijske lječidbene postupke rezultiralo je dobrom prognozom(6, 23). Limfogeni ili hematogeni metastatski proces zabilježen je u 25% pacijenata sa prezentacijom bolesti zbog čega se osim ultrazvučne evaluacije preporuča godišnji nisko dozni CT naredne tri godine(23).

Neseminomski tumori spolnih stanica testisa (engl. NGSCT) objedinjuju mješovite tumore spolnih stanica i teratokarcinome, dok su embrionalni karcinom, karcinom žumanjčane vreće

(engl. yolk sac tumour), teratom i koriokarcinom rjeđi. Uslijed varijabilnosti sastavnica, neseminomski tumori se na UZV-u prikazuju inhomogenom ehostrukturom u 71% pacijenata, a moguće je vidjeti i hemoragične, kalcificirajuće te fibrozne dijelove praćene nepravilnim rubom(6). U odnosu na seminome, neseminomski tumori spolnih stanica su češći u mlađoj populaciji i obilježeni agresivnijim kliničkim tijekom(10).

Tumori Leydigovih stanica čine 4% svih neoplazmi testisa i najčešći su predstavnici stromalnog podrijetla(6). Rijetko malignog obrasca (10%), javljaju se u svim dobnim skupinama kao testikularna masa, dok se u onih palpabilno asimptomatskih može naći ginekomastija, neplodnost ili prijevremeni pubertet (djeca). Ultrazvučno nemaju jedinstven obrazac prikaza zbog čega je za konačnu dijagnozu potrebna histološka analiza. Postoje istraživanja o povezanosti tumora Leydigovih stanica sa Klinefelterovim sindromom(2, 24).



Slika 5. Tumor testisa, fokalna lezija sa izraženom hiperemijom na obojenom dopleru (Ustupljeno ljubaznošću prof. dr. sc. Ivica Sjekavice, Medicinski fakultet Sveučilišta u Zagrebu i KBC Zagreb)

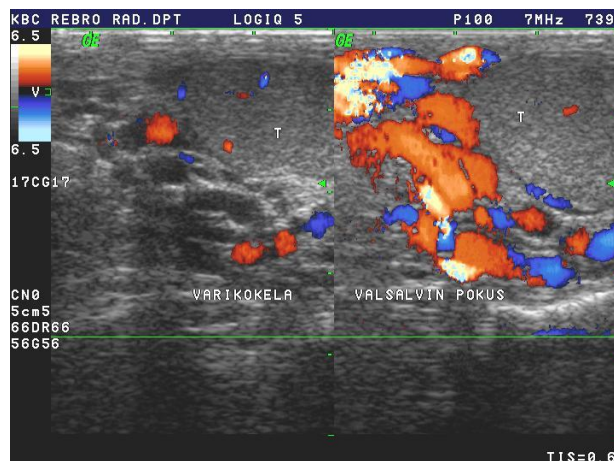
Leukemija, limfomi, metastaze

Non-Hodgkinov limfom testisa smatra se najčešćim tumorom osoba između 60 i 80 godina i odnosi se na 5% svih tumora testisa(2, 25). Limfom je najčešći bilateralni i sekundarni tumor testisa(10). Krvno žlijezdane barijera ima malu sposobnost nakupljanja kemoterapijskih lijekova zbog čega se kod testikularnog zbijanja u akutnoj limfoblastičnoj leukemiji uvijek treba posumnjati na relaps osnovne bolesti. Uobičajeni nalaz UZV-a leukemija i limfoma zbog sličnosti sa drugim primarnim testikularnim tumorima ne pruža mogućnost sigurne diferencijacije(25). Sekundariteti testisa su rijetka pojava i u pravilu su udruženi sa uznapredovalim neoplastičnim procesima. Najčešće su podrijetlom iz prostate, slijede pluća, melanom, kolon i bubreg(2).

1.4.2. Neakutne patološke promjene skrotuma

1.4.2.1. Varikokele

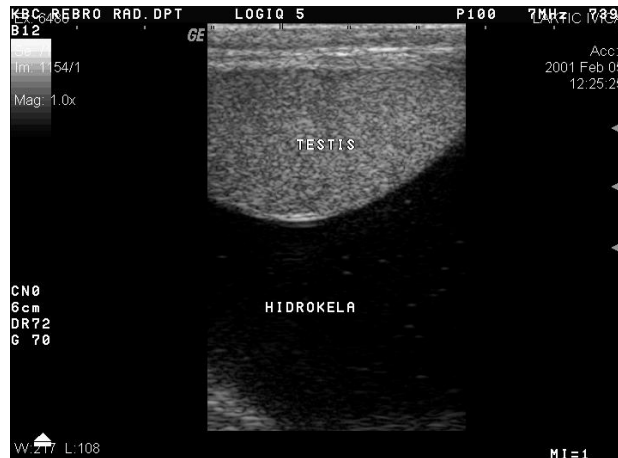Varikokelama (slika 6) smatramo proširenje venskog pampiniformnog spleta zastupljeno u 15-20% muške populacije. Zbog anatomske specifičnosti retroperitonealne regije, dominiraju klinički lijeve, slijede obostrane, dok se desnostrane javljaju tek sporadično. Povećani hidrostatski tlak posljedica je anatomske osobitosti lijeve unutarnje spermatične vene. Okomito ulijevanje u lijevu renalnu venu (desna ide koso u v. cavu) udruženo sa većom dužinom unutarnje spermatične vene (8-10cm) glavni su čimbenici popuštanja valvularnih mehanizama i nastanka tortuoznih krvnih žila(26). Osim anatomske predispozicije, varikokele je moguće naći i uz drugu benignu i malignu patologiju koja uzrokuje opstruktivne promjene(27). Dijagnostički kriterij je širina vena od minimalno 2mm ili povećanje tijekom izvođenja Valsalvinog pokusa(23). Mi smo se koristili sljedećim kriterijima u stupnjevanju. Prvi stupanj varikokele uključuje širinu vena 2-3mm, drugi interval od 3-4mm, a treći promjer vena iznad 4mm.



Slika 6. Varikokela na obojenom dopleru (Ustupljeno ljubaznošću prof. dr. sc. Ivica Sjekavice, Medicinski fakultet Sveučilišta u Zagrebu i KBC Zagreb)

1.4.2.2. Hidrokele

Nakupljanje tekućine unutar listova tunice vaginalis zove se hidrokela. Višak tekućine može se javiti kao sekundarna pojava uz torziju, traumu, upalu ili kao idiopatski oblik. Niske je ehogenosti sa stražnjim akustičnim pojačanjem (slika 7). Ukoliko se poveća, može stvoriti kliničku sliku sa bezbolnim otokom. Dok je kod odraslih povezanost sa tumorima rijetka, ona je nešto veća u djece sa hidrokedom. U 85% muškaraca ultrazvučnom prikazu dostupnu fiziološku nakupinu tekućine ne smatramo hidrokedom(10).



Slika 7. Hidrokela većih dimenzija uz testis na ultrazvučnom prikazu sivom skalom (Ustupljeno ljubaznošću prof. dr. sc. Ivica Sjekavice, Medicinski fakultet Sveučilišta u Zagrebu i KBC Zagreb)

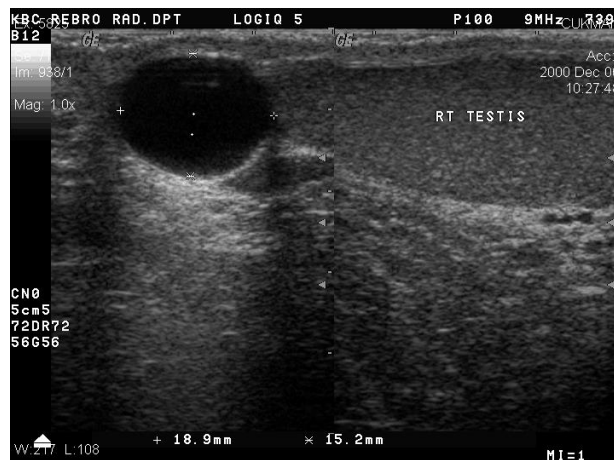
1.4.2.3. Ingvinalne hernije

Preponska kila predstavlja prolaps utrobe kroz prošireni ingvinalni kanal. U odnosu na žene, češća je u muškarca 8 puta. Faktori koji pridonose nastanku su kronični kašalj, abdominalne operacije, konstipacija, dizanje teškog tereta i urinarna opstrukcija. Direktna ingvinalna hernija ide kroz Hasselbachov trokut i vanjskim dijelom ingvinalnog kanala, a javlja se u starijih osoba uslijed povišenog abdominalnog tlaka. Indirektna je kongenitalna i uzrokovana prolapsom kroz unutarnji ingvinalni prsten. Nalaz crijevnih vijuga ispunjenih tekućinom ili zrakom najvjerojatniji je nalaz radi li se o hernijaciji u skrotalnu vreću. Također je moguće vidjeti hiperehogeno prikazani omentum, te druge strukture. Osim dijagnostičke vrijednosti, UZV je ujedno i alternativna terapijska metoda nakon neuspjele manulane repozicije(13, 28, 29).

1.4.3. Neakutne patološke promjene epididimisa

1.4.3.1. Ciste epididimisa

Ciste epididimisa mogu se naći u 30% muškaraca i predstavljaju najčešće tvorbe epididimisa. Također su zastupljenije u usporedbi sa testikularnim cistama. Među benignim promjenama, ciste epididimisa su ultrazvučno slične spermatokelema koje predstavljaju cistično proširenje eferentnih vodova glave epididimisa. Primjećena je veća zastupljenost cisti epididimisa među općom populacijom, a spermatokele u onih iza vazektomije. Obje promjene se na UZV-u prikazuju kao dobro ograničene anehogene tvorbe varijabilne veličine od nekoliko mm do više cm (slika 8). Unatoč mogućem bilateralnom odnosu, najviše ih je unilateralno(3, 13).

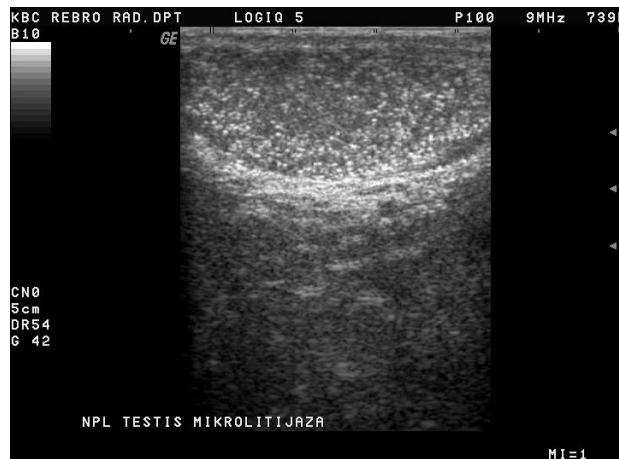


Slika 8. Ultrazvuk B-mod, cista u području glave epididimisa benignog karaktera (Ustupljeno ljubaznošću prof. dr. sc. Ivica Sjekavice, Medicinski fakultet Sveučilišta u Zagrebu i KBC Zagreb)

1.4.4. Neakutne patološke promjene testisa

1.4.4.1. Kalcifikati i mikrolitijaza

Kalcificirajuće komponente testisa također su važan nalaz budući da neki od njih redovito dolaze uz tumorske procese. Zbog toga je opis izgleda, mjesta i brojnosti neizostavan u praćenju pacijanata. Primjerice veliki makroskopski kalcifikat neravnog ruba upućuju na tumor Sertolijevih stanica, dok oni razbacani uz druge tvorbe mogu odgovarati teratomu, tumoru spolnih stanica, sekvelama iza traume ili infarktu. Pozornost valja obratiti i na mikrokalcifikate (1-3 mm) koji mogu biti vezani uz kriptorhizmom, neplodnost te tumore spolnih stanica. Glavni čimbenik rizika u mikrolitijazi smatra se broj kalcifikata (više od pet) u dijagnostičkom prozoru koji upućuje na neoplastički karakter pojave. Nalaz mikrolitijaze u starijoj populaciji muškaraca nosi manji rizik za tumore u odnosu na mlađu dob(30, 31).



Slika 9, Ultrazvuk B-mod, testikularna mikrolitijaza (Ustupljeno ljubaznošću prof. dr. sc. Ivica Sjekavice, Medicinski fakultet Sveučilišta u Zagrebu i KBC Zagreb)

1.4.4.2. Jednostavne ciste testisa

Jednostavne ciste testisa asimptomatske su i u pravilu solitarno smještene lezije u blizini medijastinuma testisa. Ultrazvučno se prikazuju kao anehogene tvorbe okružene gotovo neprimjetnom stijenkom te stražnjim akustičnim pojačanjem. Nepravilnost stijenke može ukazivati na cistični tumor(13). I dok se prije vremena ultrazvuka njihova pojavnost smatrala izuzetno rijetkom, danas je poznata njihova učestalost koja se ovisno o istraživanju kreću između 8 i 10%(32). Osim kongenitalnih, mogu biti uzrokovane traumatskim i upalnim zbivanjima(10).

1.4.4.3. Epidermoidne ciste testisa

Epidermoidne ciste su tvorbe koje najčešće ne stvaraju kliničku sliku, a incidencija među testikularnim tvorbama iznosi 1%. Podrijetlom od zametnih stanica, imaju benigni razvojni potencijal. Na prikazu sivom skalom moguće ih je vidjeti kao oštro ograničene tvorbe niske do miješane ehogenosti(1). Varijantnost ultrazvučnog prikaza moguće je podijeliti u četiri karakteristične slike. Prva je postojanje „halo“ prstena sa uvećanom centralnom ehogenošću. Postojanje solidne tvorbe sa ehogenim rubom druga je mogućnost. Slijedi ošto formirana cista sa kalcificirajućim rubom kao treća varijacija. Četvrta je vezana uz obujam keratina koji formira slojeve zbog čega epidermoidna cista odaje lukolik uzorak uslijed izmjene slojeva različite ehogenosti. Kod četvrte situacije može se koristiti i naziv keratocista(13, 33, 34). Muškarci između 20 i 40 godina najčešće su zahvaćeni(34).

1.4.4.4. Ciste tunice albuginee

Ciste tunice albuginee obično se nalaze u starijih muškaraca (40-50 godina) položene sa prednje ili lateralne strane testisa. Palpatorna dostupnost čimbenik je razlike u odnosu na prethodne dvije vrste cisti(30).

1.4.4.5. Tubularna ektazija rete testisa

Tubularna ektazija rete testisa je cistično proširenje istoimenog kanalnog sustava uslijed mehaničke opstrukcije koja može primarna ili sekundarna. Primarna je na UZV-u vidljiva kao simetrično proširenje granajuće mreže kanalića uz odsutan obojeno doplerski signal. Sekundarna opstrukcija može biti uzrokovana traumatskom, upalnom, ishemijskom ili dr. etiologijom. Pridruženi nalaz uvećanog testisa, heterogena eho struktura testisa ili palpabilna tvorba indikacija su za detaljno otkrivanje patofiziološkog tijeka bolesti budući da ista može biti uzrokovana i susjednim ekstratestikularnim zbivanjima poput varikokele ili tumora. U 30% pacijenata je riječ o bilateralnoj promjeni(35).

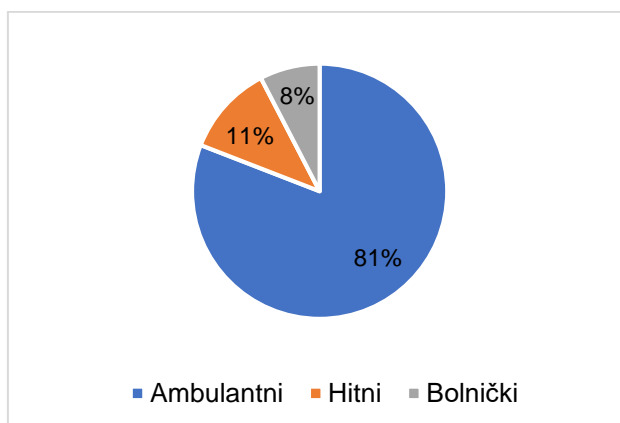
2. ISPITANICI I METODE

Ispitanici u ovom prikazu su svi pacijenti KBC-a Zagreb iz 2017. godine koji su pristupili ultrazvučnom pregledu testisa i skrotuma na Zavodu za dijagnostičku i intervencijsku radiologiju neovisno o indikaciji. Vremensko razdoblje obuhvaćenih dijagnostičkih pretraga je 1.1.2017. do 31.12.2017. U svrhu dobivanja željenog intervala, u pretraživanju su korišteni vremenski i objektni filteri naziva „dopler testis“ i „UZV testis“ sukladno mogućnostima aktualnog programa. U radiološkoj obradi korišteni su uređaji proizvođača „GE Medical Systems“ uz sondu ML6/15 frekvencije 6-15 MHz. Tijekom analize nalaza, zabilježeni su sljedeći podaci: godina rođenja, uputna dijagnoza, vrsta prijema te detalji nađenih promjena. Ispitanici su zapisivani u tabličnom obliku prema prethodno definiranim kategorijama (lokacija promjene, uredan nalaz, kriptorhizam, tumorske promjene, postoperativna orhidektomija, torzija, trauma, upala, varikokela, cistični nalazi, hidrokela, kalcifikati, skrotalne hernije te pregled zbog steriliteta).

Za potrebe izrade diplomskog rada korištena je baza podataka Zavoda za dijagnostičku i intervencijsku radiologiju Kliničkog bolničkog centra Zagreb. Prema pravilima za izradu diplomskog rada dozvola etičkog povjerenstva nije potrebna za retrospektivne studije osim u slučaju objave (21.2.2018.).

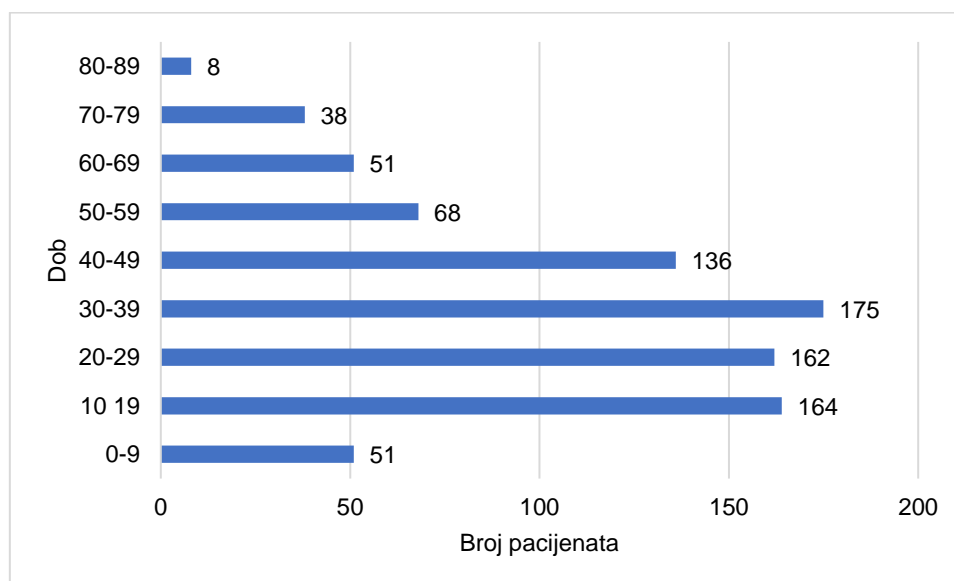
3. REZULTATI

U KBC Zagreb je u 2017. godini ultrazvuku testisa i skrotuma pristupilo ukupno 853 pacijenata (graf 1). Od ukupnog broja, 690 pacijenata (81%) odrađeno je ambulantnim putem, 98 (11%) po hitnom postupku, dok je pregledu preko bolničkih uputnica pristupilo 65 pacijenata (8%). Podatak o ambulantnim pregledima uključuje i kontrolne, pa je od ambulantne populacije njih 91 na svojoj uputnici imalo oznaku „kontrolni“.



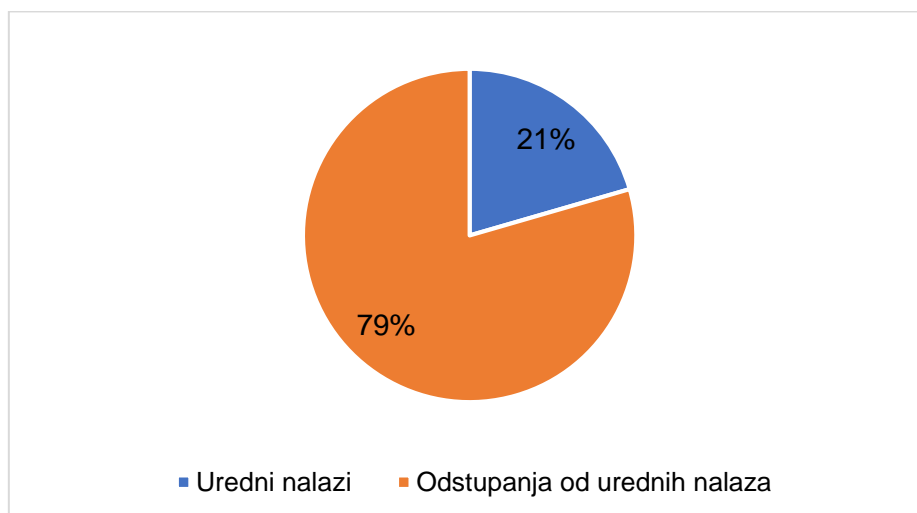
Graf 1, Vrsta pregleda (n=853)

Pogledamo li dobnu strukturu (graf 2), čak 81% upućenih muškaraca je ispod 50. godine života. Među skupinama najviše broji ona sa pacijentima između 30 i 39 godina starosti, što predstavlja najpregledavaniju dobnu skupinu.



Graf 2, Dobna struktura (n=853)

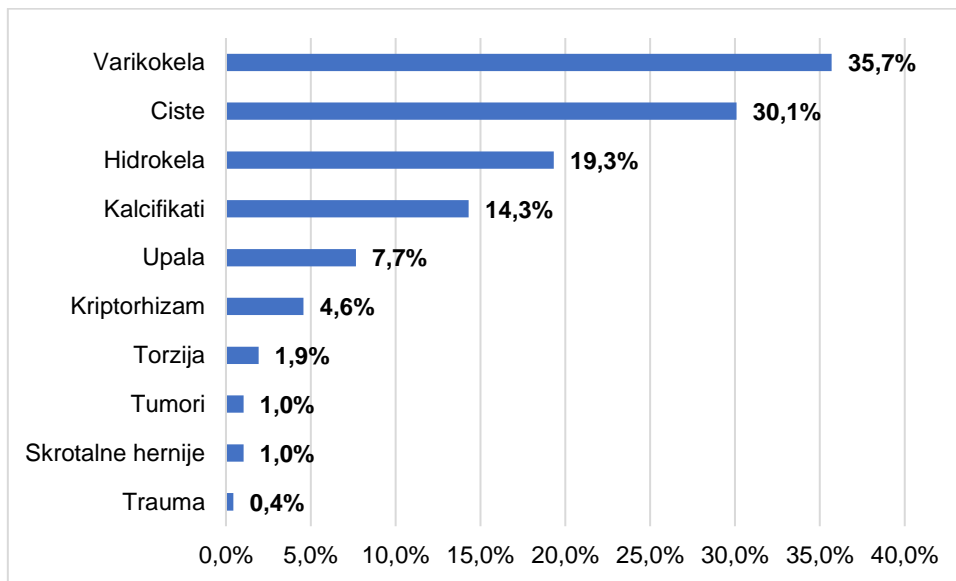
Na grafu 3 vidimo da su u gotovo četiri petine obrađenih nalaza ultrazvuka skrotuma i testisa pronađena odstupanja od prikaza anatomske uobičajenih. U potpunosti urednih nalaza je brojčano 175 odnosno 21%. S druge strane u 678 pacijenata (79%) pronađene su promjene. U nastavku slijedi detaljna razrada patološkog dijela grafičkog prikaza. Unutar urednih nalaza uključeni su i oni bez pronađenih promjena, a koji su rađeni zbog steriliteta.



Graf 3, Odnos urednih i nalaza sa promjenama (n=853)

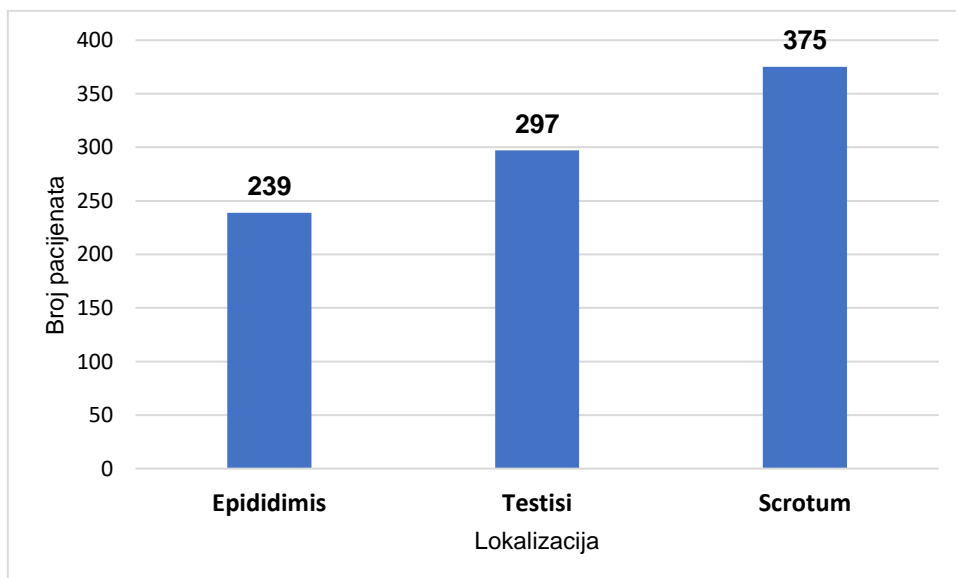
U nastavku, trakasti graf 4 pokazuje učestalost pojedinih patoloških stanja nađenih u 678 pacijenata. Zbog odgovarajuće interpretacije važno je spomenuti da je u određenom broju pacijenata pronađeno više od jednog patološkog stanja zbog čega ukupni broj patoloških stanja prelazi broj pregledanih pacijenata. Dodajmo kako grafikon sadržava patološka stanja neovisno o uputnoj dijagnozi, sa uključenom patologijom kod pregleda zbog steriliteta. Prema dobivenim rezultatima, varikokele su najčešći nalaz i nađene su u 242 ispitanika (35%). U 204 pacijenata (30.1%) pronađene su cistične formacije testisa i epididimisa sa spermatocelema. Nalaz hidrokela imao je 131 muškarac (19.3%). Kalcifikati su dijagnosticirani u 97 slučajeva (14.3%). 52 pacijenata (7.7%) imalo je bolest upalne etiologije. Nespušteni testisi nađeni su u 31 dječaka (4.6%), a hitno stanje torzije otkriveno je u 13 bolesnika (1.9%). Na začelju stanja

sa jednakom učestalosti nalaze se tumori i skrotalne hernije prisutnih svaki u sedmero ispitanika (1%), dok je onih sa traumatskom ozljedom bilo troje (0.4%).



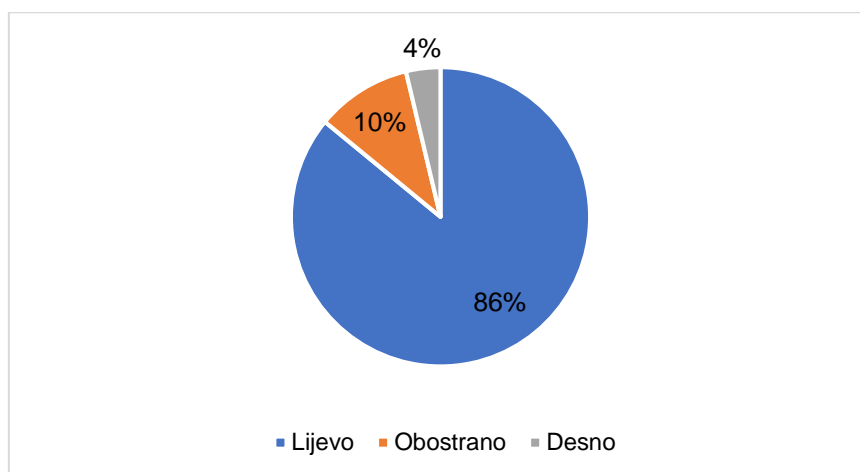
Graf 4, Udio nađenih patoloških stanja (n=678)

Anatomska podjela (graf 5) pokazala je ekstratestikularnu lokalizaciju vodećom među pronađenim patološkim stanjima. Više od dvije trećine nađenih promjena vezano je uz skrotalno (375) i epididimalno (239) područje. Testisi su bili zahvaćeni u 297 stanja. Promjene su kod određenog broja pacijenata bile prisutne na više anatomskih mjesta, zbog čega ukupni zbroj stavki grafa prelazi broj pacijenata sa patološkim stanjima.



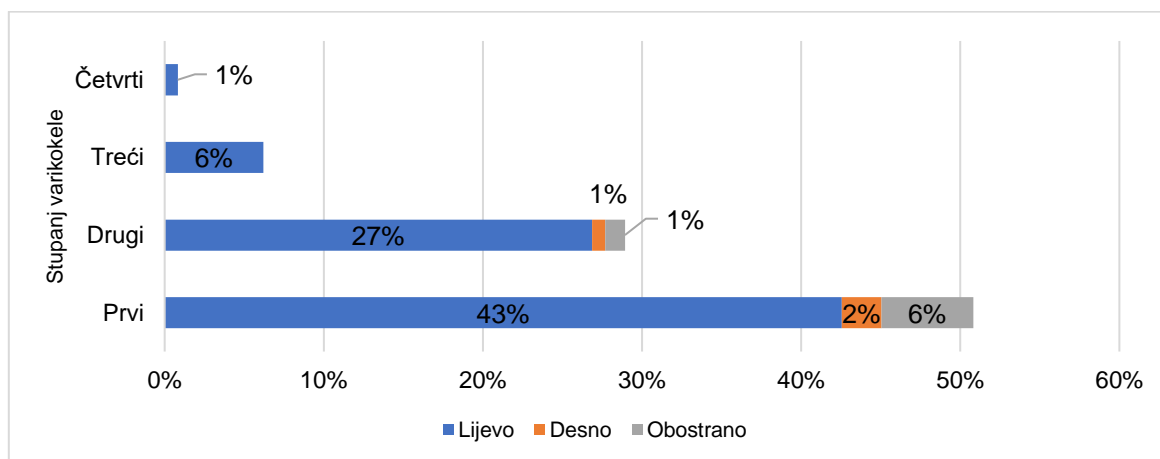
Graf 5, Anatomska lokalizacija (n=678)

Varikokela (graf 6) je pronađena u 242 pacijenata. Većina, tj 208 pacijenata (86%) je imalo lijevostranu varikokelu. Obostrana varikokela je zabilježena u njih 25 (10%), dok je izolirana desnostrana pronađena u 9 nalaza (4%).



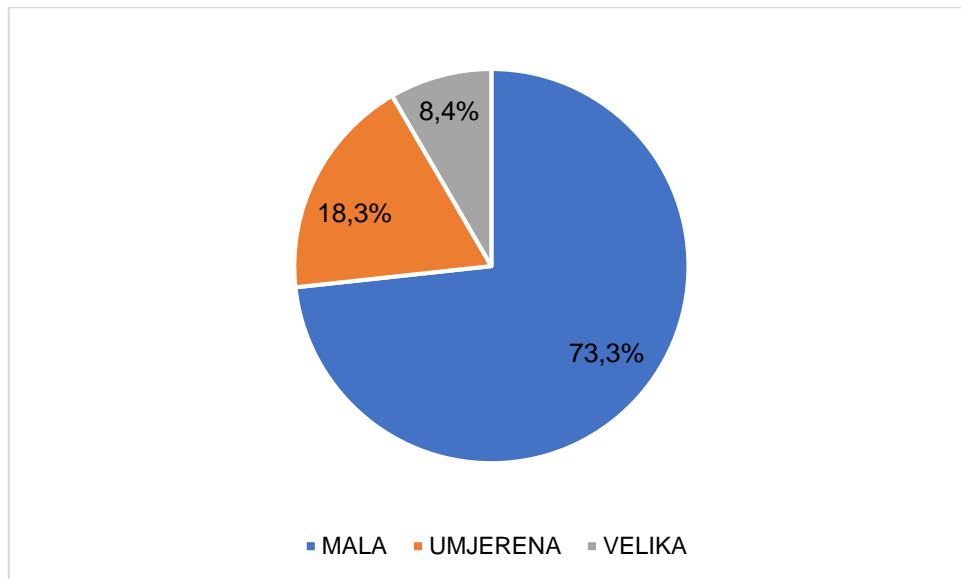
Graf 6, Lokalizacije varikokele (n=242)

Nastavno na prethodni grafikon, detaljnijim uvidom u gradaciju varikokela (graf 7) pokazuje se dominacija prvog stupnja varikokele u 123 pacijenta (51%) od čega je lijevostranih bilo 103 pacijenta, 14 sa obostranom i 6 sa desnostranom varikokelom. Drugi stupanj nalazi se u 70 pacijenata (29%). Unutarnja podjela je slična prethodnom sa svega 3 nađena nalaza obostrane, 2 desnostrane i 65 lijevostranih varikokela. Treći stupanj pronađen je u 15 muškaraca (6%) od kojih su sve bile lijevo anatomski položene. Četvrti stadij bilježimo u samo 2 slučaja (1%), također lijevo. Zbog jednostavnijeg prikaza rezultata, grafikon ne uključuje 25 pacijenata sa varikokelom čiji stupnjevi u nalazu nisu okarakterizirani jednostrukim već dvostrukim stupnjem te 7 pacijenata sa obostranim varikokelama zbog različitih bilateralnih stupnjeva.



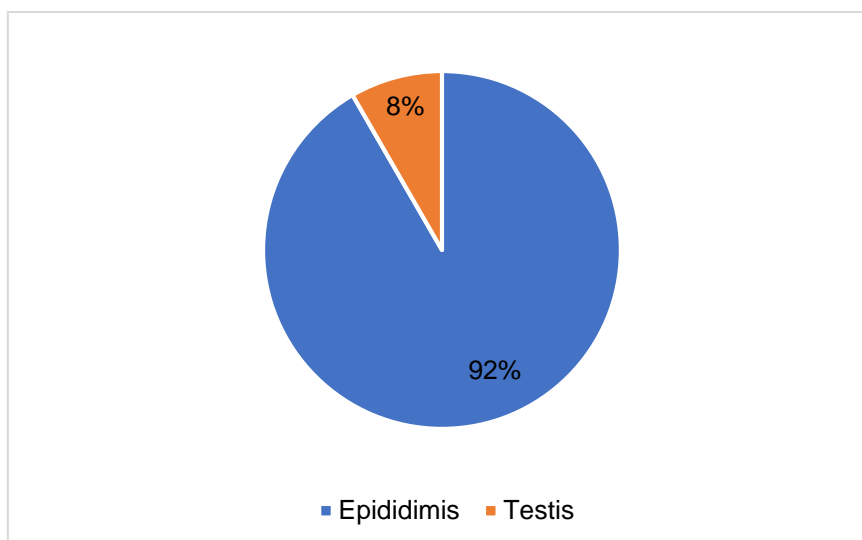
Graf 7, Varikokela detaljno prema stupnjevima (n=242)

Među nalazima koji odstupaju od urednih nalazi se i 131 hidrokela (graf 8). Kod 96 pacijenata (73%) hidrokela je okarakterizirana što riječima ili brojevima kao mala. Elemente umjerene imalo je 24 nalaza (18%), a u 11 slučajeva (8%) nađene su velike hidrokele.



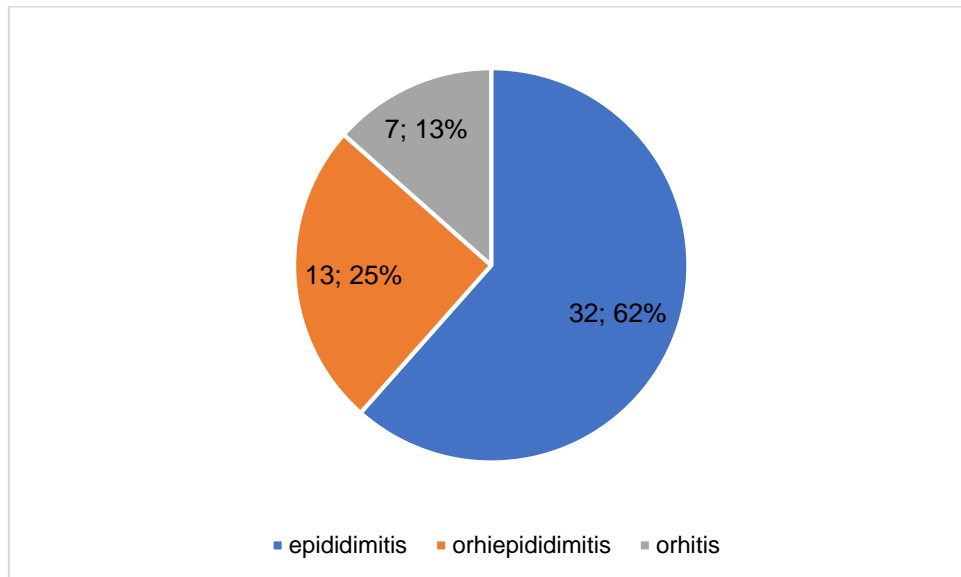
Graf 8, Hidrokela prema veličini (n=131)

Još jedno od češćih stanja skrotalne regije su cistične tvorbe (graf 9). Većina tj. 187 pacijenata (92%) je ove benigne promjene imalo smješteno u epididimisu, dok su ciste testisa nađene u 17 ispitanika (8%). U dijagnostičkim nalazima nađeno je i 36 spermatocele koje su za potrebe ovog prikaza ubrojene u epididimalni podatkovni skup.



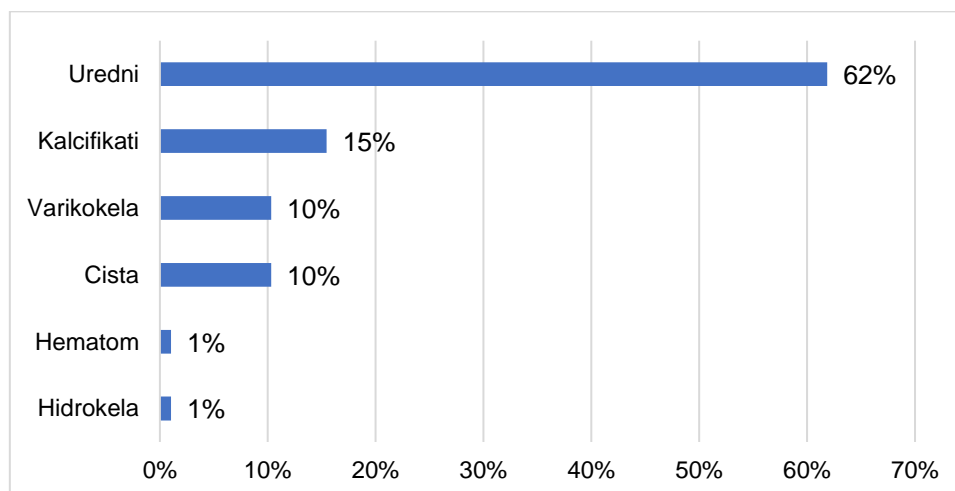
Graf 9, Ciste - lokalizacija (n=204)

Upalna stanja klinički se dijele u 3 skupine ovisno o zahvaćenim anatomskim strukturama. Najčešća upala pokazane trijade (graf 10) je epididimitis viđen u 32 pacijenta (62%). Inflamatorni proces, u koji je osim epididimisa uključen i testis naziva se orhiepididimitis i u godišnjem je presjeku otkriven u 13 osoba (25%). Izolirani orhitis kao najrjeđe upalno stanje viđeno je u sedmero muškaraca (13%).



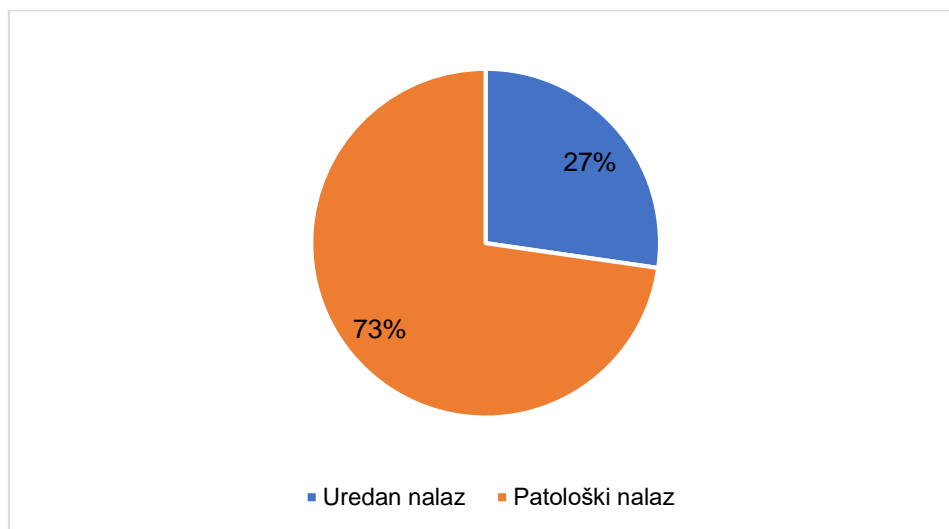
Graf 10, Upalne promjene (n=52)

Već je ranije rečeno kako su svi dosadašnji grafikoni imali uključene i orhidektomirane pacijente. U prikazu ispod (graf 11) izdvojili smo ih kao odvojenu skupinu i provjerili najčešća stanja. Uslijed nedostatka podataka, vremenski odmak od operacije kao dodatna varijabla nije uključena u ovo istraživanje. Nakon kirurški odstranjenog jednog testisa u većine muškaraca (62%) ne nalazi se dodatnih patoloških stanja. Tek njih 15% bilježi kalcifikate, po 10% varikokela i cistu, te 1% hematoma i hidrokela.



Graf 11, Nalazi muškaraca iza orhidektomije (n=97)

Ultrazvučna vizualizacija muškog reproduktivnog sustava redoviti je postupak u obradi steriliteta muškaraca. Uputnu dijagnozu sterilnosti u 2017. imalo je 33 pacijenata (graf 12). Dok je 27% (n=9) imalo uredan nalaz UZV-a, zanimljiv je podatak da su u 73% (n=24) pronađene neke od promjena. Nalaz varikokele (n=11) i hipotrofije testisa (n=10) su najzastupljeniji. U manjoj mjeri prisutne su i ciste (n=6), kalcificirajuće promjene (n=4) te hidrokele (n=2). Dodajmo da jedan pacijent može imati više od jedne patološke promjene zbog čega ukupan broj stanja prelazi broj pacijenata, te da se skupina zdravih također nalazi u općenitoj skupini urednih nalaza u grafu 2.



Graf 12, UZV zbog steriliteta (n=33)

4. RASPRAVA

Ovaj rad obuhvaća presjek jednogodišnje djelatnosti ultrazvuka testisa i skrotuma u 2017. godini na Kliničkom zavodu za dijagnostičku i intervencijsku radiologiju KBC-a Zagreb. Dijagnostičkoj obradi testisa i skrotuma ultrazvukom, četiri petine (81%) pacijenata pristupilo je ambulantnim putem. 11% pristiglih pacijenata hitnim putem odgovara nađenom broju hitnih stanja (trauma, tumori, torzije i upale) koja u ukupnom broju pregledanih čine 8.8%. Bolnički pristup odnosi se na pred i post operativne preglede koje su između ostalog rađene zbog vrednovanja učinjenog terapijskog zahvata. Pogledamo li dobnu strukturu, 81% upućenih muškaraca je ispod 50. godine života. Među skupinama najpregledavanija je ona sa pacijentima između 30 i 39 godina starosti. Iza 50. godine svaka starosna skupina ima sve manje pregledanih, tako ona između 80 i 89 godine broji svega 8 muškaraca (1%). Do 9. godine starosti pregledano je 51 ispitanika (6%).

79% patoloških nalaza (nasuprot 21% urednih) sadrži benigna, maligna, upalna i druga stanja. Među njima najveći udio imaju varikokele (35.7%). Od prije je poznata osjetljivost obojenog doplera i UZV-a za varikokele od 93% i specifičnost od 85% u usporedbi sa fizikalnim pregledom(26). I dok druga istraživanja (27, 36, 37) spominju ekstratestikularne varikokele u 8-22 % muškaraca, dobiveni rezultati ukazuju na nešto veću zastupljenost. Spomenuto bi moglo biti posljedica više razloga. Smatramo da je glavni razlog u tehničkom unaprjeđenju dijagnostičkog postupka uslijed nabave novih UZV uređaja visoke frekvencije. Drugi razlog može biti odstupanje u interpretaciji. Treće je veća zastupljenost muškaraca kojima je pregled indiciran zbog steriliteta. O utjecaju varikokela na sterilnost biti će riječi u odlomku neplodnosti.

Sukladno uvodu, lijevostrana varikokela (86%) je potvrdila brojčanu premoć spram obostrane(10%), dok je izolirana desnostrana viđena u tek 4% muškaraca. Varikokelu bez kliničke prezentacije smatramo benignim nalazom, dok se u starijih pacijenata ipak preporučuje retroperitonealni UZV radi isključenja potencijalnih tumorskih procesa. O populaciji u kojoj je ovakav pristup indiciran još uvijek se vode polemike. Jedni ga smatraju potrebnim u svim dobnim skupinama, a drugi misle da isto valja provesti u starijoj populaciji (iznad 40 godina)(27, 37).

Benigne promjene općenito imaju najveći udio među pregledanim muškarcima. U Italiji je provedena slična studija za dvogodišnji vremenski interval sa uključenih 1320 pacijenata. 80% nalaza pokazalo je benigni tijek, posebno u skupini nepalpabilnih tvorbi(38). Sličan postotak benignih promjena ostvaren je i u našem slučaju, no zbog metodoloških razlika nećemo se izraziti brojem. Anatomske smještaj dobroćudnih promjena je u 92% epididimis. Kako bi dobili vjerodostojniji prikaz isključili smo promjene epididimisa manje od 3mm koje odgovaraju benignom nalazu. Razlike u kliničkoj slici između malignih i benignih promjena (nepalpabilnih

tvorbi) često ne postoje, stoga je UZV najpouzdanija metoda pristupa skrotalnim abnormalnostima uz praćenje drugih dostupnih markera kao što su alfa-fetoprotein (AFP) i beta-HCG u pedijatrijskih pacijenata (39).

Hitna stanja su u 2017. činila ukupno 11% ultrazvučno nađenih promjena. Upale (7.7%), torzija (1.9%), intratestikularni tumori (1.0%) i traume (0.4%) očituju se gotovo jednakom kliničkom slikom, a različitim terapijskim pristupom. UZV je osnovna pretraga koju u hitnoj službi radi dežurni radiolog sa ciljem otkrivanja patofiziološkog karaktera lezije. 62% muškaraca sa epididimitisom (od ukupnog broja upala) indikativni je rezultat koji je u korelaciji sa uvodnim pojašnjenjem. Pravovremenim pregledom i liječenjem sprječavaju se komplikacije poput formiranja apscesa, piocela ili infarkta(9). Zanimljivo je da se većina uputnih dijagnoza torzije na kraju pokazala kao upala, dok su torzije otkrivene pod drugim uputnim dijagnozama (akutni skrotum ili bol u skrotumu). Slična pojava, ali vezana uz etiologiju traume, spominje se u jednoj studiji(40) koja je zabilježila nalaz infektivnog epididimitisa na UZV-u i obojenom dopleru iako se etiološki radilo o traumatskom tipu ozljede. Prethodno je zbog ultrazvučnog obilježja (uvećan i hiperemičan epididimis) prozvano „traumatskim epididimitisom“. Kako se način liječenja navedenog stanja razlikuje od infektivnog epididimitisa važno je ne zanemariti anamnestičke podatke(40).

Testikularnih tumora nađeno je karakterističnim prikazom na ultrazvuku u 7 pacijenata. Asimptomatski tijek maligne neoplazme može biti narušen sekundarnom pojavom epididimo-orhitisa ili hemoragične kolekcije unutar primarnog procesa. Tako i do 10% tumora može biti prezentirano slikom epididimo-orhitisa, pa ne čudi najčešća manifestacija seminoma kao akutni orhitis(41). Osim novo nađenih tumorski procesa, važno je spomenuti i prethodno orhidektomirane muškarce koji se nastavljaju pratiti zbog pravovremenog otkrivanja relapsa. Takvih je ukupno 97 u našem prikazu. Više od polovice muškaraca je u kontrolnom UZV-u imalo uredni nalaz (62% orhidektomiranih), dok su gotovo podjednako zastupljeni kalcifikati (15%), varikokele (10%) i cistične promjene (10%).

Uputna dijagnoza steriliteta korištena je u 33 pacijenta (4%) od ukupnog pregledanih. UZV je u većine (73%) otkrio neku od promjena. Najčešći nalaz bila je dijagnoza varikokele (n=11, 33%).

Osim najveće zastupljenosti među svim skrotalnim i testikularnim abnormalnostima, varikokela je glavni popratni nalaz i u obradi neplodnosti. Iako u općoj populaciji prisutna oko 15%, među muškarcima sa sterilitetom utvrđena je značajno veća prisutnost od 40% čime ona predstavlja najčešći korektabilni uzrok neplodnosti(6, 42). Dodatno, varikokele mogu u fertilnih i subfertilnih muškaraca uzrokovati atrofiju testisa zbog funkcijskog ispada i gubitka parenhima testisa(26). O liječenju varikokele postoje oprečni stavovi, stoga je Američka urološko

udruženje (engl. American Urological Association) izdalo smjernice za obavljanje varikokelektomije u slučaju neplodnosti oba partnera, palpabilne varikokele, zdrave odnosno izlječive žene ili kod prisutnosti bar jedne anomalije u nalazu spermograma(43).

Druga po redu nađenih nalaza (u sterilitetu) je testikularna hipotrofija (n=10, 30%). Upravo su odgovarajuće dimenzije i volumen testisa ključni za reproduktivnu funkciju i obvezni detalj u radiološkoj obradi. Poput percentilnih pedijatrijskih krivulja vezanih uz rast, postoje i one vezane uz volumen testisa i dob za brzu procjenu. Ipak najboljim se načinom smatra obostrana usporedba testisa. Jednom detektiranu atrofiju obično se nastavlja pratiti(44). S obzirom na dinamiku rasta od 1mm u jednoj ili više godina i na provedene studije mala je vjerojatnost od nastanka dodatnih promjena(45). Muškarci sa dokazanom azospermijom i negativnim tumorskim markerima kojima se ultrazvučno pronađe lezija testisa manja od 5mm zahtijevaju daljnje praćenje. Oni sa nepalpabilnim tvorbama testisa većim od 5mm ili pozitivnim tumorskim markerima kandidati su za operativno zbrinjavanje(46). Evaluacijom 4418 pacijenata u drugoj je studiji također dokazano da je ultrazvučni nadzor nepalpabilne hipohogene mase testisa pronađene u obradi zbog neplodnosti sigurna alternativa kirurškoj ekstirpaciji(47).

Dobiveni rezultati za sterilitet, iako na malom uzorku većinom odgovara sličnim radovima(48). Redoslijed u stranoj literaturi(48) vrlo je sličan prikazanom u našoj ustanovi: Varikokela (29,7%), ciste epididimisa (7,6%), hidrokele (3,2%) i mikrolitijaza (0,9%).

Naše istraživanje ima određena ograničenja koja valja uzeti u obzir tijekom interpretacije podataka. KBC Zagreb samo je jedan od više medicinskih ustanova u glavnom gradu Republike Hrvatske te podaci prikupljeni u njoj ne mogu oslikati stanje cijelog geografskog područja koje gravitira ovom centru. Tu je i demografska komponenta budući da se u našoj ustanovi liječe i posljedično pregledavaju pacijenti drugih regija, rezultati mogu odstupati. I treća stvar je vrsta studije koja je retrospektivnog karaktera i kao takva ovisi mnogima koji su bili uključeni u stvaranje korištene baze podataka. Unatoč svemu, potvrdili smo mnoge hipotetske nalaze studija čiji obrazac ponašanja odgovara i onome u Zavodu za dijagnostičku i intervenciju radiologiju KBC-a Zagreb. Ultrazvučni će pregled i u budućnosti zbog toga biti glavno dijagnostičko sredstvo pri svakoj sumnji na skrotalno zbivanje, te će se tek u nejasnim slučajevima pristupiti dodatnim dijagnostičkim metodama.

5. ZAKLJUČAK

Ultrazvuk se kao dijagnostička metoda posljednjih godina znatno proširio unutar bolničkih i ambulantnih ustanova. Iako benigna stanja prema dobivenim rezultatima čine većinu nalaza ultrazvuka skrotuma i testisa, 11% akutnih stanja govore o opravdanosti korištenja ultrazvuka kao prve slikovne metode prikaza testisa i skrotuma. Osjetljivost od gotovo 100% i mogućnost razlikovanja intratestikularnih od ekstratestikularnih procesa od sličnih 98-100%(3) daju kliničaru dovoljan razlog o pouzdanosti, dok uvođenje novih tehnika poput elastografije i kontrastnog ultrazvuka (CEUS) predstavlja dodatni napor u daljnjoj diferencijaciji dvojbene nalaza. Suvremeni ultrazvučni uređaji sa sondama visoke frekvencije doveli su do napretka u otkrivanju još manjih i opisno detaljnijih nalaza.

Rezultati su pokazali da se ultrazvuk testisa i skrotuma kao dijagnostička metoda najviše provodio u mlađih osoba do 50. godine života (81%), a nije zanemariv ni udio dječaka do 9 godina starosti (6%). Najviše odstupanja od normalnog nalaza pronađeno je u skrotumu, zatim u testisu pa epididimisu. 79% svih pregledanih imalo je odstupanja od urednog nalaza. Najveći dio odnosi se na varikokelu (35.7%), ciste (30.1%) i hidrokolu (19.3%). Velika većina cističnih promjena smještena je u epididimisu (92%), a one testikularne su zabilježene u 8%. Upalna zbivanja u većoj su mjeri prisutna u epididimisu (62%), dok je izolirani orhitis rjeđa pojava (7.13%). Orhidektomiranih muškaraca je u 2017. bilo 97 i oni su pristupili ambulantom ultrazvučnom pregledu testisa i skrotuma u svrhu praćenja osnovne bolesti. U većine (62%) je UZV pokazao uredan ostatni testis sa urednim susjednim strukturama. Oni sa odstupanjima najviše su imali kalcificirajuće promjene (15%), varikokele (10%) i ciste (10%). Novootkrivenih tumora bilo je 1% (n=7). Ispitanici sa uputnom dijagnozom steriliteta su 27% imali uredan nalaz. U većini (73%) je zabilježeno odstupanje, najviše u obliku varikokela i hipotrofije testisa. Iako manji uzorak steriliteta, indikativni je dobiveni odnos sa drugim istraživanjima(48), izuzev hipotrofije koja je u našem slučaju dodatno zabilježena.

Kako do sada u našoj ustanovi nije provedeno slična studija, uspoređivanje sa prethodnim podacima nije moguće. Zato ovaj rad može biti dobrodošao u budućim usporednim analizama kretanja ultrazvučnih promjena testisa i skrotuma.

6. ZAHVALA

Zahvaljujem svojem mentoru, prof. dr. sc. Ivici Sjekavici na prilici, trudu i vremenu koje mi je posvetio u izradi ovog rada, pomoći u prikupljanju podataka i izvrsnom profesorskom i prijateljskom odnosu.

Hvala glavnom ing. Josipu Lučiću na povjerenju i izlasku u susret tijekom cijele šeste godine studija u osiguranju radnih uvjeta u bilo koje doba dana za prikupljanje podataka.

Hvala mojim roditeljima i bratu na ljubavi, podršci, motivaciji i savjetima tijekom dosadašnjeg školovanja bez kojih bi završetak ovog fakulteta bio gotovo nemoguć.

Hvala svim prijateljima i kolegama na zajedničkom vremenu, potpori i drugim nezaboravnim trenucima koje ću pamtit i tijekom cijelog života.

7. LITERATURA

1. Howlett DC, Marchbank ND, Sallomi DF. Pictorial review. Ultrasound of the testis. *Clinical radiology*. 2000;55(8):595-601.
2. Dogra VS, Gottlieb RH, Oka M, Rubens DJ. Sonography of the scrotum. *Radiology*. 2003;227(1):18-36.
3. Sommers D, Winter T. Ultrasonography evaluation of scrotal masses. *Radiologic clinics of North America*. 2014;52(6):1265-81.
4. Kuhn AL, Scortegagna E, Nowitzki KM, Kim YH. Ultrasonography of the scrotum in adults. *Ultrasonography*. 2016;35(3):180-97.
5. Ragheb D, Higgins JL, Jr. Ultrasonography of the scrotum: technique, anatomy, and pathologic entities. *Journal of ultrasound in medicine : official journal of the American Institute of Ultrasound in Medicine*. 2002;21(2):171-85.
6. Appelbaum L, Gaitini D, Dogra VS. Scrotal ultrasound in adults. *Seminars in ultrasound, CT, and MR*. 2013;34(3):257-73.
7. Lock G, Schmidt C, Helmich F, Stolle E, Dieckmann KP. Early experience with contrast-enhanced ultrasound in the diagnosis of testicular masses: a feasibility study. *Urology*. 2011;77(5):1049-53.
8. Aigner F, De Zordo T, Pallwein-Prettner L, Junker D, Schafer G, Pichler R, et al. Real-time sonoelastography for the evaluation of testicular lesions. *Radiology*. 2012;263(2):584-9.
9. Andipa E, Liberopoulos K, Asvestis C. Magnetic resonance imaging and ultrasound evaluation of penile and testicular masses. *World J Urol*. 2004;22(5):382-91.
10. Paul S, Sidhu BB, Lorenzo E, Derechi. EFSUMB - European Course Book 2011.
11. Sadler TW. *Langmanova Medicinska embriologija*. Zagreb: Školska knjiga; 2008.
12. L. C. Junqueira JC. *Osnove histologije, udžbenik i atlas*. Zagreb: Školska knjiga; 2005.
13. Bhatt S, Rubens DJ, Dogra VS. Sonography of benign intrascrotal lesions. *Ultrasound Q*. 2006;22(2):121-36.
14. Rolnick D, Kawanoue S, Szanto P, Bush IM. Anatomical incidence of testicular appendages. *The Journal of urology*. 1968;100(6):755-6.
15. Middleton WD, Bell MW. Analysis of intratesticular arterial anatomy with emphasis on transmediastinal arteries. *Radiology*. 1993;189(1):157-60.
16. DAMIR HASANDIĆ ABV, HARRY NIKOLIĆ. AKUTNI SKROTUM U DJECE. *Paediatr Croat* 2015; 59 (Supl 1): 135-138. 2015;1.
17. Middleton WD, Middleton MA, Dierks M, Keetch D, Dierks S. Sonographic prediction of viability in testicular torsion: preliminary observations. *Journal of ultrasound in medicine : official journal of the American Institute of Ultrasound in Medicine*. 1997;16(1):23-7; quiz 9-30.
18. Muttarak M, Lojanapiwat B. The painful scrotum: an ultrasonographical approach to diagnosis. *Singapore medical journal*. 2005;46(7):352-7; quiz 8.

19. Pavlica P, Barozzi L. Imaging of the acute scrotum. *European radiology*. 2001;11(2):220-8.
20. Šekerija M. Bilten Incidencija raka u Hrvatskoj 2015. . Hrvatski zavod za javno zdravstvo; 2018.
21. Huyghe E, Matsuda T, Thonneau P. Increasing incidence of testicular cancer worldwide: a review. *The Journal of urology*. 2003;170(1):5-11.
22. I. Damjanov, S. Jukić, M. nola. *Patologija*. Zagreb: Medicinska naklada; 2011.
23. Studniarek M, Skrobisz-Balandowska K, Modzelewska E. Scrotal imaging. *J Ultrason*. 2015;15(62):245-58.
24. Avery GR, Peakman DJ, Young JR. Unusual hyperechoic ultrasound appearance of testicular Leydig cell tumour. *Clinical radiology*. 1991;43(4):260-1.
25. Mazzu D, Jeffrey RB, Jr., Ralls PW. Lymphoma and leukemia involving the testicles: findings on gray-scale and color Doppler sonography. *AJR American journal of roentgenology*. 1995;164(3):645-7.
26. Masson P, Brannigan RE. The varicocele. *The Urologic clinics of North America*. 2014;41(1):129-44.
27. Robson J, Wolstenhulme S, Knapp P. Is There a Co-Association Between Renal or Retroperitoneal Tumours and Scrotal Varicoceles? A Systematic Review. *Ultrasound*. 2012;20(4):182-91.
28. Chen SC, Lee CC, Liu YP, Yen ZS, Wang HP, Huei-Ming Ma M, et al. Ultrasound may decrease the emergency surgery rate of incarcerated inguinal hernia. *Scandinavian journal of gastroenterology*. 2005;40(6):721-4.
29. Wilkinson R, Wiles, Goodhart, Hall, ONeill. *Oxford Handbook of Clinical Medicine*. Oxford: OXFORD University Press; 2017.
30. Winter TC. There is a mass in the scrotum-what does it mean?: Evaluation of the scrotal mass. *Ultrasound Q*. 2009;25(4):195-205.
31. Cast JE, Nelson WM, Early AS, Biyani S, Cooksey G, Warnock NG, et al. Testicular microlithiasis: prevalence and tumor risk in a population referred for scrotal sonography. *AJR American journal of roentgenology*. 2000;175(6):1703-6.
32. Hamm B, Fobbe F, Loy V. Testicular cysts: differentiation with US and clinical findings. *Radiology*. 1988;168(1):19-23.
33. Price EB, Jr. Epidermoid cysts of the testis: a clinical and pathologic analysis of 69 cases from the testicular tumor registry. *The Journal of urology*. 1969;102(6):708-13.
34. Malvica RP. Epidermoid cyst of the testicle: an unusual sonographic finding. *AJR American journal of roentgenology*. 1993;160(5):1047-8.

35. Sellars ME, Sidhu PS. Pictorial review: ultrasound appearances of the rete testis. *European journal of ultrasound : official journal of the European Federation of Societies for Ultrasound in Medicine and Biology*. 2001;14(2-3):115-20.
36. Das KM, Prasad K, Szmigielski W, Noorani N. Intratesticular varicocele: evaluation using conventional and Doppler sonography. *AJR American journal of roentgenology*. 1999;173(4):1079-83.
37. El-Saeity NS, Sidhu PS. "Scrotal varicocele, exclude a renal tumour". Is this evidence based? *Clinical radiology*. 2006;61(7):593-9.
38. Carmignani L, Gadda F, Gazzano G, Nerva F, Mancini M, Ferruti M, et al. High incidence of benign testicular neoplasms diagnosed by ultrasound. *The Journal of urology*. 2003;170(5):1783-6.
39. Hoag NA, Afshar K, Youssef D, Masterson JS, Murphy J, Macneily AE. Cystic intratesticular lesions in pediatric patients. *J Pediatr Surg*. 2013;48(8):1773-7.
40. Gordon LM, Stein SM, Ralls PW. Traumatic epididymitis: evaluation with color Doppler sonography. *AJR American journal of roentgenology*. 1996;166(6):1323-5.
41. Dogra V, Bhatt S. Acute painful scrotum. *Radiologic clinics of North America*. 2004;42(2):349-63.
42. Gonda RL, Jr., Karo JJ, Forte RA, O'Donnell KT. Diagnosis of subclinical varicocele in infertility. *AJR American journal of roentgenology*. 1987;148(1):71-5.
43. Sonmez MG, Haliloglu AH. Role of varicocele treatment in assisted reproductive technologies. *Arab J Urol*. 2018;16(1):188-96.
44. Kim ED, Lipshultz LI. Role of ultrasound in the assessment of male infertility. *J Clin Ultrasound*. 1996;24(8):437-53.
45. Bieniek JM, Juvet T, Margolis M, Grober ED, Lo KC, Jarvi KA. Prevalence and Management of Incidental Small Testicular Masses Discovered on Ultrasonographic Evaluation of Male Infertility. *The Journal of urology*. 2018;199(2):481-6.
46. Eifler JB, Jr., King P, Schlegel PN. Incidental testicular lesions found during infertility evaluation are usually benign and may be managed conservatively. *The Journal of urology*. 2008;180(1):261-4; discussion 5.
47. Toren PJ, Roberts M, Lecker I, Grober ED, Jarvi K, Lo KC. Small incidentally discovered testicular masses in infertile men--is active surveillance the new standard of care? *The Journal of urology*. 2010;183(4):1373-7.
48. Pierik FH, Dohle GR, van Muiswinkel JM, Vreeburg JT, Weber RF. Is routine scrotal ultrasound advantageous in infertile men? *The Journal of urology*. 1999;162(5):1618-20.

8. ŽIVOTOPIS

Rođen sam u Čakovcu, 9. kolovoza 1991. „III. Osnovnu škola školu Čakovec“ završio sam 2006. godine, te sam iste godine upisao Gimnaziju Josipa Slavenskog Čakovec, opći smjer, koju sam završio 2010. godine. Tijekom osnovne škole pohađao sam Školu za učenje stranih jezika Mirjana Sever i Jezično učilište Barbare Moćnik iz engleskog i njemačkog jezika. Od vrtićke dobi do početka srednje škole trenirao sam tenis. Aktivno se služim engleskim i njemačkim jezikom.

Medicinski fakultet upisao sam 2010. godine. U akademskoj godini 2014./2015. radio sam u laboratoriju prof. dr. sc. Predraga Sikirića na ispitivanju učinaka pentadekapeptida BPC 157. Prezentirajući rad pod naslovom „The diclofenac overdose impairs healing of ileoileal anastomoses. The impact of pentadecapeptide BPC 157.“ aktivno sam sudjelovao na 11. CROSS kongesu (Croatian Student Summit). Tijekom fakulteta položio sam Tečaj osnovnog održavanja života (BLS) i Tečaj neposrednog održavanja života (ILS) prema Europskom društvu za reanimatologiju. U prosincu 2017. prošao sam 4. StEPP trauma edukaciju „Zbrinjavanje teško ozlijeđene osobe“ u organizaciji Studentske ekipe prve pomoći. Od 2017. član sam udruga EMSA i dio sam organizacijskog odbora ZIMS-a 2017. (Zagreb International Medical summit) i Dubrovnik Summer School 2018., a sudjelovao sam i u projektu „Bolnica za medvjediće“. U studenom 2017. godine bio sam na međunarodnom simpoziju „Radiologija u hitnoj kliničkoj praksi“ na KBC Sestre Milosrdnice.

Također sam tijekom studija radio za ICT portal racunalo.com i tvrtku Sense consulting.