

# "Smrznuto" rame

---

**Antal, Antonia**

**Master's thesis / Diplomski rad**

**2018**

*Degree Grantor / Ustanova koja je dodijelila akademski / stručni stupanj:* **University of Zagreb, School of Medicine / Sveučilište u Zagrebu, Medicinski fakultet**

*Permanent link / Trajna poveznica:* <https://um.nsk.hr/um:nbn:hr:105:272512>

*Rights / Prava:* [In copyright](#)/[Zaštićeno autorskim pravom.](#)

*Download date / Datum preuzimanja:* **2024-11-05**



*Repository / Repozitorij:*

[Dr Med - University of Zagreb School of Medicine Digital Repository](#)



**SVEUČILIŠTE U ZAGREBU  
MEDICINSKI FAKULTET**

**Antonia Antal**

**„Smrznuto“ rame**

**DIPLOMSKI RAD**



**Zagreb, 2018.**

Ovaj diplomski rad izrađen je u Kliničkom bolničkom centru Zagreb, Klinika za reumatske bolesti i rehabilitaciju, pod vodstvom doc.dr.sc. Nadice Laktašić Žerjavić, dr.med. i predan je na ocjenu u akademskoj godini 2017./2018.

Mentor rada: doc.dr.sc. Nadica Laktašić Žerjavić, dr.med

## POPIS KRATICA

ANA – antinuklearna protutijela (engl. antinuclear antibody)

AC zglob – akromioklavikularni zglob

DM – šećerna bolest (lat. diabetes mellitus)

DNA – deoksiribonukleinska kiselina

FS – „smrznuto“ rame (engl. frozen shoulder)

LASER – pojačanje svjetla stimuliranom emisijom zračenja (engl. Light Amplification by Stimulated Emission of Radiation)

LLLT – laser male izlazne snage (engl. low level laser therapy)

MR – magnetska rezonancija

MUA – manipulacija pod općom anestezijom (engl. manipulation under anaesthesia)

NSAIDs – nesteroidni protuupalni lijekovi (engl. non-steroid anti-inflammatory drugs)

PHS – periartritis ramena (lat. *periarthritis humeroscapularis*)

RA – reumatoidni artritis

RF – reumatoidni faktor

ROM – opseg pokreta (engl. range of motion)

RTG – rentgensko snimanje

SLE – sistemni eritematozni lupus

SNB – blok supraskapularnog živca (engl. suprascapular nerve block)

SWD – kratkovalna dijatermija (engl. shortwave diathermy)

UZV - ultrazvuk

## SADRŽAJ

<b>1. SAŽETAK</b>	
<b>2. SUMMARY</b>	
<b>3. UVOD.....</b>	<b>1</b>
<b>4. ANATOMIJA RAMENOG ZGLOBA.....</b>	<b>3</b>
4.1. Zglobovi ramenog obruča.....	3
4.2. Mišići ramena.....	6
<b>5. BIOMEHANIKA RAMENOG ZGLOBA.....</b>	<b>8</b>
<b>6. SINDROM BOLNOG RAMENA.....</b>	<b>10</b>
6.1. Nestabilnost ramena.....	11
6.2. Artroza akromioklavikularnog zgloba.....	13
6.3. Kalcificirajući tendinitis.....	13
6.4. Subakromijalni burzitis.....	14
6.5. Subakromijalni sindrom sraza (Impingement Subacromialis).....	14
6.6. Rupture tetiva rotatorne manšete.....	15
6.7. Ozljede i oštećenja tetive bicepsa.....	16
6.8. Adhezivni kapsulitis.....	17
<b>7. „SMRZNUTO“ RAME.....</b>	<b>20</b>
7.1. Epidemiologija.....	20
7.2. Etiopatogeneza i tijek bolesti.....	21
7.3. Klinička slika.....	22
7.4. Dijagnostika.....	23
7.5. Metode liječenja.....	25
7.5.1. Konzervativne metode.....	25
7.5.1.1. Nesteroidni protuupalni lijekovi (NSAIDs).....	25
7.5.1.2. Kortikosteroidi.....	26
7.5.1.3. Intraartikularna injekcija natrij hijalurona.....	27

7.5.1.4. Fizikalna terapija.....	27
7.5.1.4.1. Kineziterapija.....	27
7.5.1.4.2. Manualna mobilizacija.....	28
7.5.1.4.3. Termoterapijski modaliteti.....	29
7.5.1.4.4. Terapija laserom.....	30
7.5.1.5. Supraskapularni živčani blok.....	30
7.5.1.6. Hidrodilatacija.....	31
7.5.2. Kirurške metode.....	31
7.5.2.1. Manipulacija pod općom anestezijom.....	31
7.5.2.2. Kapsulotomija.....	32
<b>8. ZAKLJUČAK.....</b>	<b>34</b>
<b>9. ZAHVALE.....</b>	<b>35</b>
<b>10. LITERATURA.....</b>	<b>36</b>
<b>11. ŽIVOTOPIS.....</b>	<b>40</b>

## 1. SAŽETAK

NASLOV RADA: „Smrznuto“ rame

AUTOR: Antonia Antal

Rame je anatomska struktura s velikim opsegom pokreta koji nam omogućuje interakciju s okolinom. Imobilnost ovog zgloba uzrokuje značajnu nesposobnost. Periartritis ramena, kao dio izvanzglobnog reumatizma, je jedna od najčešćih mišićno-koštanih bolesti, a može rezultirati invaliditetom i zdravstvenim troškovima. To je opća dijagnoza koja neodređeno ukazuje na patološki proces u području ramena. Za dobar ishod liječenja važno je utvrditi točno koja je struktura u ramenu oštećena te je izvor boli i uzrok disfunkcije ramena. Stanja koja se klasificiraju kao periartritis ramena jesu: kalcificirajući tendinitis, subakromijalni burzitis, ruptura tetiva rotatorne manšete i adhezivni kapsulitis, tzv. „smrznuto“ rame. „Smrznuto“ rame je bolno stanje koje obilježava upalna adhezija i ukrućenost glenohumeralne kapsule s posljedično koncentrično i podjednako smanjenom aktivnom i pasivnom pokretljivošću u ramenu. Stoga se bolesnici žale na bol u ramenu, ukrućenost ramena te ograničenje aktivnih i pasivnih kretnji u svim smjerovima. Bolest je često samoograničavajuća, ali može trajati godinama. „Smrznuto“ rame najčešće nastaje u dobi od 40 do 60 godina, uglavnom u žena. Veći rizik od razvoja „smrznutog“ ramena imaju bolesnici sa šećernom bolesti, nakon traume ili operativnog zahvata te bolesnici sa sustavnim bolestima. Prevalencija je oko 2-5% u općoj populaciji. Patofiziologija je još uvijek nepoznata. Razlikujemo primarno ili idiopatsko „smrznuto“ rame te sekundarno koje je najčešće posljedica neadekvatno liječenog tendinitisa ili burzitisa u području ramena. Bolest se razvija kroz tri faze: bolna faza, faza smrzavanja i faza odmrzavanja ili oporavka. Dijagnoza se temelji na anamnezi bolesnika i fizikalnom pregledu. Uz korištenje dijagnostičkih metoda oslikavanja, mogu se isključiti drugi mogući uzroci gubitka pokretljivosti u ramenu, a konačna dijagnoza postiže se samo izravnom kirurškom opservacijom. Liječenje „smrznutog“ ramena može biti konzervativno ili kirurško. Konzervativno liječenje uključuje nesteroidne protuupalne

lijekove, kortikosteroide sustavno ili u obliku intraartikularne injekcije i fizikalnu terapiju. Kirurško liječenje predstavlja manipulaciju zgloba u anesteziji ili artroskopsku kapsulotomiju s ciljem opuštanja kapsule.

KLJUČNE RIJEČI: rame, adhezivni kapsulitis, „smrznuto“ rame, rehabilitacija



## **2. SUMMARY**

TITLE: Frozen shoulder

AUTHOR: Antonia Antal

The shoulder is an anatomical structure with a wide range of motion that allows us to interact with the environment. Immobility of this joint is causing significant disability. Periarthritis of the shoulder, as a part of extraarticular rheumatism, is one of the most common diseases of musculoskeletal system, which can result in disability and health care costs. It is a general diagnosis which indefinitely points to a pathological process in the shoulder region. For a good outcome of the treatment it is important to determine exactly which structure of the shoulder is damaged and the source of pain, and cause of the shoulder dysfunction. The conditions that are classified as periarthritis of the shoulder are: calcific tendinitis, subacromial bursitis, rotator cuff tears, and adhesive capsulitis, or frozen shoulder. Frozen shoulder is a painful condition characterized by inflammatory adhesion and stiffness of the glenohumeral capsule resulting in concentric and equally reduced active and passive mobility in the shoulder. Therefore, patients complain of pain in the shoulder, shoulder stiffness, and limitation of movements in all directions, both active and passive. The disease is often self-limited but can persist for years. Frozen shoulder mostly affects people aged 40-60 years, mainly females. Those with diabetes, trauma, surgery, or systemic diseases are at a higher risk to develop frozen shoulder. The prevalence is about 2-5% in the general population. The pathophysiology is still unknown. We distinguish a primary or idiopathic frozen shoulder, and secondary which is most commonly due to inadequately treated tendonitis or bursitis in the shoulder region. The disease is developing through three stages: a painful stage, a freezing stage, and a thawing or recovery stage. The diagnosis is usually based on patient history and physical examination. With the use of imaging modalities, other possible causes of loss of range of motion in the shoulder can be excluded, but definitive diagnosis is achieved only through direct surgical observation. Treatment of

frozen shoulder can be conservative or surgical. Conservative treatments include non-steroid anti-inflammatory drugs, corticosteroids systemically or intraarticular injections, and physical therapy. Surgical treatments may be performed as a manipulation under anesthesia or an arthroscopic capsulotomy to get the capsule released.

KEY WORDS: shoulder, adhesive capsulitis, frozen shoulder, rehabilitation

### 3. UVOD

Mišićno-koštani sustav čine kosti, mišići i vezivne strukture koje, u međusobnom odnosu i skladu, pružaju potporu tijelu i omogućuju mu kretanje. Više od 150 bolesti i sindroma, prema Međunarodnoj klasifikaciji bolesti, uvršteno je u mišićno-koštane bolesti i poremećaje. Bol, upala, gubitak funkcije i kroničnost ističu se kao njihova glavna zajednička obilježja. U širem smislu, mišićno-koštani ili reumatski simptom jest bilo koji simptom sustava za kretanje, ali ne mora nužno biti pokazatelj primarne mišićno-koštane patologije. Podjela mišićno-koštanih ili reumatskih bolesti u užem smislu jest prema uzročnom patološkom procesu (upalne, degenerativne i metaboličke bolesti te mehanički sindromi prenaprezanja) i po njegovoj lokalizaciji (artropatije, spondilopatije, izvanzglobni reumatizam i multisistemske reumatske bolesti). U današnjoj medicini, bolesti mišićno-koštanog sustava predstavljaju izazov u prevenciji, ranoj dijagnozi, pravodobnoj terapijskoj intervenciji i rehabilitaciji. Naime, smatraju se među najčešćim bolestima uopće te vodećim uzrokom kronične boli i nesposobnosti, zahvaćajući milijune osoba u svijetu (1). Poremećaji u području ramena zauzimaju značajno mjesto među mišićno-koštanim bolestima (2). Zbog svoje anatomske složenosti, koja mu osigurava širok raspon kretnji, rame je podložno oštećenjima i razvoju bolesti (3). Prevalencija poremećaja ramena u odrasloj populaciji kreće se između 20-51% (4). Od najčešćih simptoma u ramenu ističe se bol koja, prema ispitivanjima, pogađa oko 18-26% odraslih osoba tijekom života (3). Također, bolesnici se žale i na ukočenost ramena koja ih, uz bol, čini nesposobnima za obavljanje svakodnevnih aktivnosti (4). Sindrom bolnog ramena ili periartritis ramena (skr. PHS, lat. *periarthritis humeroscapularis*) je stanje koje obilježava bol i smanjene funkcije ramena. Podjednako se javlja u muškaraca i u žena, najčešće u srednjoj životnoj dobi (5). Razna klinička stanja mogu se prezentirati bolovima u ramenu. Izvor boli može biti patološki proces u zglobu ramena ili okozglobnim strukturama (osteoartritis i artritis glenohumeralnog zgloba, osteoartritis i artritis akromioklavikularnog zgloba, kalcificirajući tendinitis, subakromijalni burzitis, subakromijalni sindrom sraza, ruptura tetiva rotatorne manšete, biceps tendinopatija, nestabilnost ramena, adhezivni kapsulitis, tzv. „smrznuto“ rame). Bol u ramenu može biti prenesena iz visceralnih organa (žuč, gušterača,

želudac, pluća) i konačno, bol u ramenu može biti u sklopu bolnog miofascijalnog sindroma u području vrata i ramena, cervikalne radikulopatije i oštećenja cervikobrahijalnog pleksusa (5,6). Za sindrom bolnog ramena važno je ustanoviti uzrok kako bi se pravodobno i ispravno pristupilo liječenju bolesnika (7). Isti procesi koji uzrokuju sindrom bolnog ramena većinom dovode do nastanka „smrznutog“ ramena (engl. frozen shoulder) (5). „Smrznuto“ rame, kliničko stanje nejasne etiologije koje je praćeno bolovima i tipično koncentrično (u svim smjerovima podjednako) ograničenim kretnjama u ramenom zglobu, uz u istom opsegu ograničenu aktivnu i pasivnu pokretljivost ramena, detaljnije je opisano u nastavku diplomskog rada.

## 4. ANATOMIJA RAMENOG ZGLOBA

Rame je anatomski smješteno u području gornjeg ekstremiteta, predstavlja korijenski zglob ruke, a s funkcionalnog gledišta, kao dio ramenog obruča, omogućuje kretanje ruke u cjelini (8). Rameni obruč povezuje gornji ekstremitet s aksijalnim kosturom i daje nadlaktici, odnosno cijeloj ruci oslonac. Rameni obruč nalikuje na otvoreni poluprsten, s prednje strane je spojen preko ključne kosti na prsnu kost i kostur prsnog koša, a sa stražnje strane je pomoću lopatice i mišića učvršćen uz stijenku prsnog koša i kralježnicu (9). U cijelom tom kompleksu su smještena četiri zglobova: glenohumeralni, akromioklavikularni, sternoklavikularni i skapulotorakalni zglob. Oni omogućuju maksimalnu pokretljivost ruke u odnosu na tijelo zbog svoje međusobne povezanosti i usklađenosti, pritom djelujući kao funkcionalna cjelina. Oštećenjem bilo kojeg od njih, funkcija ramena se smanjuje (6).

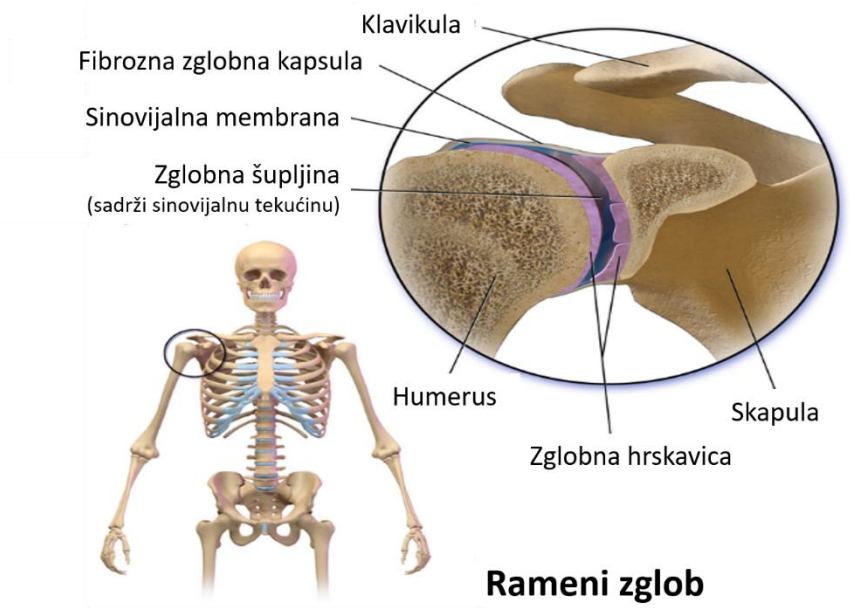
### 4.1. Zglobovi ramenog obruča

*Articulatio glenohumeralis*, rameni zglob u užem smislu, je najveći i glavni zglob u području ramena. Konkavno zglobno tijelo, *cavitas glenoidalis*, smješteno je u lateralnom kutu lopatice. Sama zglobna ploha je izrazito plitka, a rub čašice slabo izražen pa ga nadopunjuje rubna hrskavica, *labrum glenoidale*. S druge strane, konveksno zglobno tijelo predstavlja glava nadlaktične kosti, *caput humeri*. Oblika je polukugle čija je površina 2-3 puta veća u odnosu na zglobnu plohu konkavnog tijela zgloba. Zglob je obavijen tankom i širokom zglobnom kapsulom (9). U ligamentarnom aparatu zgloba sudjeluju: *lig. coracohumerale*, *ligg. glenohumeralia*, *lig. coracoglenoidale* i *lig. transversum humeri*. Sveze su slabe, gotovo da nema ligamentarne kontrole pokreta u ramenom zglobu (8). Sinovijalne vreće, *bursae synoviales*, u blizini zgloba leže na mjestima gdje se tetive mišića trljaju uz kost, ligamente ili uz druge tetive, ili ispod kože gdje se nalaze koštane izbočine (6). Burze ramenog zgloba su od posebne kliničke važnosti jer neke komuniciraju sa zglobnom šupljinom (*bursa subtendinea m. subscapularis* i *bursa subcoracoidea*) te se njihovim otvaranjem omogućuje pristup u rameni zglob, za razliku od ostalih koje nemaju vezu s glenohumeralnim zglobom (*bursa subacromialis* i *bursa subdeltoidea*); mogu međusobno

komunicirati) (8). Rameni je zglob najpokretljiviji kuglasti zglob u čovjeka. Velik opseg kretnji (skr. ROM, engl. range of motion) omogućuje nesrazmjernu zglobnih tijela i labava, prostrana zglobna kapsula što istodobno zglob čini relativno nestabilnim. Nasuprot tomu, rameni zglob odupire se opterećenjima svojim stabilizirajućim mehanizmom gdje razlikujemo statičke i dinamičke stabilizatore te osteofibrozni zaštitni krov (*acromion, lig.coracoacromiale, processus coracoideus*). Statički stabilizator jest ligamentarno-labralni kompleks koji svojim djelovanjem, osobito donji glenohumeralni ligament, sprječava prekomjerni pomak glave nadlaktične kosti. Kao dinamički stabilizator izdvaja se rotatorna manšeta. *M. supraspinatus, m. infraspinatus, m. teres minor* i *m. subscapularis* oblikuju rotatornu manšetu, tetivno-mišićni omotač koji učvršćuje zglobnu kapsulu sa svih strana, osim na donjoj. Prednju stranu kapsule pojačava tetiva subskapularisa, stražnju stranu tetiva infraspinatusa i teres minora, dok gornju stranu pokriva tetiva supraspinatusa. Upravo potonja tetiva supraspinatusa je mjesto tzv. kritične zone (avaskularna zona uz hvatište tetive za veliki tuberkul) gdje najčešće nastaje ruptura rotatorne manšete. Svojim djelovanjem mišići rotatorne manšete dinamički stabiliziraju rame i prilikom kretnji fiksiraju i centriraju glavu nadlaktične u zglobnu čašicu glenoida u najstabilniju poziciju. Funkcionalno gledajući, rotatornoj manšeti pripada i tetiva duge glave bicepsa (*caput longum m. biceps brachii*). Usprkos svemu glenohumeralni zglob je osjetljiv na ozljede zbog svoje nestabilnosti. Kao najslabije točke ističu se prednji i donji dio ramenog zgloba, mjesta gdje je sam zglob nedovoljno osiguran i gdje se najčešće događaju iščašenja (6). Na slici 1. prikazana je građa ramenog zgloba (10).

*Articulatio acromioclavicularis* je ravni zglob između ključne kosti i lopatice te čini najvišu točku konture ramena (8). Zglobna tijela koja sudjeluju u građi zgloba jesu zglobne plohe na lateralnoj strani ključne kosti i na akromionu. Obje su zglobne plohe ravne i ovalne, presvučene tankom hrskavicom, a u kosoj zglobnoj šupljini smješten je zglobni kolut, *dicus articularis*. Tanka i široka zglobna kapsula obavija zglob izvana. Ligamentarni aparat akromioklavikularnog zgloba čine sljedeće sveze: *lig. acromioclavulare, lig. coracoclavulare* sastavljen od dviju sveza *lig. conoideum* i *lig. trapezoideum*, između kojih

je smještena malena *bursa lig. coracoclavicularis*. Sveze ograničavaju pokrete u zglobu i čine ga zglobom s malom pokretljivošću (9).



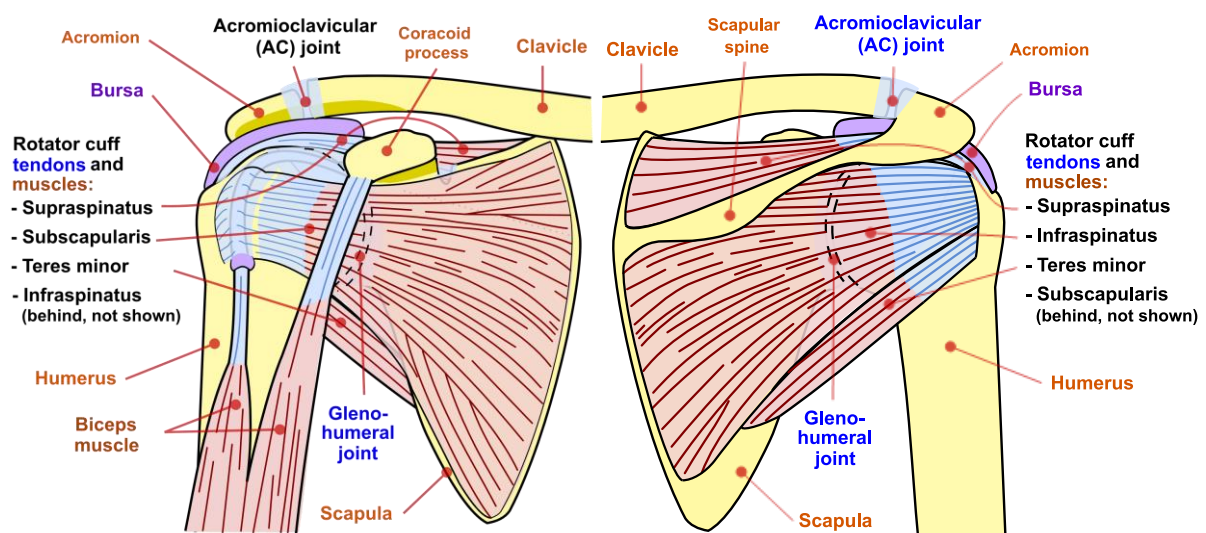
Slika 1. Anatomija ramenog zgloba. Izvor slike: Wikipedia (10).

*Articulatio sternoclaviculare*, anatomski gledano jedini zglobni spoj čitavog gornjeg ekstremiteta za trup (8). Konveksno zglobno tijelo predstavlja *facies articularis sternalis* ključne kosti, a konkavno zglobno tijelo *incisura clavicularis* na prsnoj kosti (9). Zglobni kolut, *discus articularis*, ispravlja povećanu inkongruenciju zglobnih tijela i dijeli zglobnu šupljinu u dvije komore. Sam zglob obavijen je debelom, ali labavom zglobnom čahurom. Sveze koje pojačavaju zglobnu kapsulu su: *lig. sternoclaviculare anterius et posterius*, *lig. interclaviculare* i *lig. costoclaviculare* (8). *Art. sternoclaviculare* je kuglasti zglob, moguće su sve zglobne kretnje unatoč njihovom ograničenom opsegu. Ima bitnu ulogu pri svim pokretima ramenog obruča i ruke, upotpunjujući kretnje u ramenom zglobu (9).

*Articulatio scapulotoracalis*, nalazi se između lopatice i stražnje stijenke prsnoga koša. Nije pravi zglob i, u odnosu na prethodna tri zgloba, nema izravnog kontakta zglobnih tijela niti zglobne čahure. Omogućuje pomičnost lopatice u odnosu na stražnju stijenku prsnoga koša, čime doprinosi u cjelokupnoj pokretljivosti ramena (11).

## 4.2. MIŠIĆI RAMENA

Mišići ramena sudjeluju u pokretima lopatice i ramenog zgloba. Polaze s ključne kosti, lopatice, predjela leđa i prednje prsne stijenke te hvataju se na nadlaktičnu kost (9), što je pokazano na slici 2 (12), a obavijeni su fascijom. Podijeljeni su u tri grupe: prednja, lateralna i stražnja, što je predočeno u tablici 1. Ono što je važno istaknuti kod funkcije ramenih mišića jest kompleksan obrazac kretnji što znači da ni jedan mišić ne radi samostalno. Kretnju započinje jedan mišić, a drugi ju nastavlja. Dok se jedni kontrahiraju, drugi se istežu i time utječu na izvođenje kretnji (8). Međusobno, u sinergističkom odnosu, pridonose skladu kretnji gornjeg ekstremiteta. Djelovanje mišića na kretnje u ramenu prikazano je u tablici 2 (9).



Slika 2. Prednji i stražnji prikaz struktura u ramenu. Izvor slike: Wikipedia (12).



Tablica 1. Mišići ramena - polazišta, hvatišta i inervacija (8).

MIŠIĆ	POLAZIŠTE	HVATIŠTE	INERVACIJA
<i>m. subscapularis</i>	fossa subscapularis scapulae	tuberculum minus humeri	n. subscapularis
<i>m. pectoralis major</i>	1.clavicula, 2.sternum i cartilago costae II-VII, 3.vagina m. recti abdominis	crista tuberculi majoris humeri	nn. pectorales
<i>m. pectoralis minor</i>	costa III-V	processus coracoideus	nn. pectorales
<i>m. subclavius</i>	cartilago costae I	clavicula	n. subclavius
<i>m. deltoideus</i>	1. clavicula, 2. acromion, 3. spina scapulae	tuberositas deltoidea	n. axillaris
<i>m. supraspinatus</i>	fossa supraspinata scapulae	tuberculum majus humeri	n. suprascapularis
<i>m. infraspinatus</i>	fossa infraspinata scapulae	tuberculum majus humeri	n. suprascapularis
<i>m. teres minor</i>	margo lateralis scapulae	tuberculum majus humeri	n. axillaris
<i>m. teres major</i>	margo lateralis scapulae, angulus inferior scapulae	crista tuberculi minoris humeri	n. subscapularis/ n. thoracodorsalis
<i>m. latissimus dorsi</i>	processus spinosus vertebrae Th7-12/L1-5, crista sacralis mediana, labium externum cristae iliacaе, costa X-XII	crista tuberculi minoris humeri	n. thoracodorsalis

**Prednja grupa mišića ramena:** *m. subscapularis*, *m. pectoralis major et minor* i *m. subclavius*.

Lateralna grupa mišića ramena: *m. deltoideus* i *m. supraspinatus*.

**Stražnja grupa mišića ramena:** *m. infraspinatus*, *m. teres minor et major* i *m. latissimus dorsi*.

Tablica 2. Mišići ramena i njihove kretnje u ramenu (9).

POKRET	MIŠIĆ
<b>abdukcija</b>	<i>m. deltoideus</i> , <i>m. supraspinatus</i>
<b>addukcija</b>	<i>m. pectoralis major</i> , <i>m. latissimus dorsi</i>
<b>antefleksija</b>	<i>m. pectoralis major</i> (pars clavicularis), <i>m. deltoideus</i> (pars clavicularis), <i>m. coracobrachialis</i>
<b>retroflexija</b>	<i>m. deltoideus</i> (pars spinalis), <i>m. latissimus dorsi</i> , <i>m. pectoralis major</i> (pars sternocostalis)
<b>vanjska rotacija</b>	<i>m. deltoideus</i> (pars spinalis), <i>m. infraspinatus</i> , <i>m. teres minor</i>
<b>unutarnja rotacija</b>	<i>m. pectoralis major</i> , <i>m. deltoideus</i> (pars clavicularis), <i>m. latissimus dorsi</i> , <i>m. subscapularis</i>

## 5. BIOMEHANIKA RAMENOG ZGLOBA

Na cjelokupni opseg kretnji ramena utječe pokretljivost glenohumeralnog zgloba i ostalih zglobova ramenog obruča. Oštećenje i ozljeda bilo kojeg dijela ovoga kompleksa smanjuje njegovu funkcionalnu cjelinu (13). Rameni zglob, *art. glenohumeralis*, je kuglasti zglob čiji se centar, oko kojeg se zglob rotira, poklapa s centrom glave nadlaktične kosti (9). Tri glavne osi koje se mogu projicirati kroz rame, a oko kojih se izvode osnovni pokreti ruke jesu transverzalna, sagitalna i vertikalna os (8). Prema tome, pokreti koji su omogućeni u ramenom zglobu su sljedeći: antefleksija i retrofleksija, abdukcija i addukcija, unutarnja i vanjska rotacija te cirkumdukcija, tj. složena kretnja koja ujedinjuje sve prethodne pokrete. Oko transverzalne osi, odmicanjem ruke prema naprijed izvodi se antefleksija, a odmicanjem ruke prema straga retrofleksija (9). Pokret ruke do horizontalne linije sprijeda smatra se čistom antefleksijom, nadalje podizanje ruke iznad horizontale ( $150^{\circ}$ - $170^{\circ}$ ) uz sudjelovanje ramenog obruča jest daljnja elevacija, dok se potpuna elevacija ( $180^{\circ}$ ) odvija uz dorzalnu ekstenziju kralježnice. Nasuprot tomu, retrofleksija je ograničena ( $40^{\circ}$ - $50^{\circ}$ ) (8) zbog ovijenosti zglobne kapsule oko vrata nadlaktične kosti što priječi daljnju retrofleksiju. Oko sagitalne osi kretnje su abdukcija, tj. odmicanje ruke od prsnog koša te addukcija, tj. primicanje ruke prema prsnom košu. I ovdje se odmicanje ruke do horizontale gleda kao čista abdukcija. Prvih  $15^{\circ}$  abdukcije izvodi *m. supraspinatus*, a potom do  $90^{\circ}$  *m. deltoideus*. Ako se dalje nastavi s izvođenjem abdukcije, dolazi do udara velikog tuberkula nadlaktične kosti o krov ramenog zgloba i time je radnja onemogućena. Ipak, uz sudjelovanje ramenog obruča ( $150^{\circ}$ ), točnije priključenja skapulotorakalnog zgloba (rotacija donjeg ugla skapule prema lateralno pomoću *m. trapezius* i *m. serratus anterior*) i sternoklavikularnog zgloba, izvodi se daljnja abdukcija (9). Podizanje ruke u okomiti položaj ( $180^{\circ}$ ) odvija se uz istovremenu vanjsku rotaciju nadlaktične kosti (čime se smanjuje sraz velikog tuberkula humerusa i akromiona) i sudjelovanje kralježnice koja se nagiba u stranu. Addukcija, nakon neznatne antefleksije, može doseći opseg kretnje do  $45^{\circ}$ . Konačno, kretnje oko vertikalne osi su unutarnja rotacija, odnosno okretanje nadlaktice prema unutra ( $70^{\circ}$ -  $90^{\circ}$ ) i vanjska rotacija,

okretanje prema van ( $90^\circ$ ) (8). Srednji, neutralni položaj ramenog zgloba jest onaj u kojem su svi dijelovi zglobne kapsule podjednako rasterećeni, a to je moguće u djelomičnoj antefleksiji, abdukciji i vanjskoj rotaciji (9). Uspoređujući rameni zglob s drugim zglobovima u tijelu, npr. sa zglobom kuka, rameni zglob je značajno mobilniji po opsegu kretnji i nedvojivo nestabilan. No, što se tiče trošenja zgloba, rameni zglob se znatno manje troši u odnosu na zglob kuka jer su mehaničke sile među zglobnim tijelima značajno slabije pa je i učestalost osteoartritisa ramena manja od osteoartritisa kuka (13). Rameni zglob nastoji se suprotstaviti svakom opterećenju putem svojih mehanizama stabilizacije (6). Za stabilnost zgloba važna su tri čimbenika: koštani, ligamentarni i mišićni. Koštani čimbenik jest veličina i izgled zglobne čašice koja je povećana uz pomoć vezivnohrskavične usne (*labrum glenoidale*) i time pridonosi boljoj kongruenciji ramenog zgloba. Nadalje, da bi se omogućio dovoljan raspon pokreta, zglobna kapsula i ligamenti glenohumeralnog zgloba su olabavljeni tijekom većeg dijela izvođenja radnje kako bi se dosegnuo krajnji ROM. I posljednje, rotatorna manšeta, kao tetivno-mišićna ovojnica, nastoji pozicionirati glavu nadlaktične kosti u glenoid s ciljem sprječavanja nestabilnosti zgloba, a koja može dovesti do ozljede (13). U tablicama 3 i 4 prikazan je raspon punog i funkcionalnog opsega pokreta (funkcionalni ROM omogućuje obavljanje svakodnevnih aktivnosti) (14).

Tablica 3. Opseg pokreta u ramenu (14).

antefleksija – elevacija	$0^\circ - 90^\circ - 180^\circ$
abdukcija – elevacija	$0^\circ - 90^\circ - 180^\circ$
unutarnja rotacija	$0^\circ - 80^\circ$
vanjska rotacija	$0^\circ - 90^\circ$

Tablica 4. Funkcionalni opseg pokreta u ramenu (14).

antefleksija - abdukcija	$0^\circ - 75^\circ$
unutarnja rotacija	$0^\circ - 45^\circ$

## 6. SINDROM BOLNOG RAMENA

Patološka zbivanja u području ramena zauzimaju značajno mjesto među bolestima mišićno-koštanog sustava (2). Tijekom života, u 18-26% odraslih osoba pojavi se bol u predjelu ramena koja ih ograničava u svakodnevnim aktivnostima. Iako se rame razvojno prilagodilo izvršavanju tjelesnih aktivnosti uz neobično širok raspon pokreta, njegova anatomska složenost i priroda zahtjeva čine ga osjetljivim na oštećenja i ozljede (3). Razni patofiziološki procesi mogu neposredno zahvatiti rame poput upalnih reumatskih bolesti i infekcija (autoimuni i septički artritis/burzitis). Također, mogu se razviti degenerativne promjene zgloba (osteoartritis), vaskularne promjene koštanog dijela zglobnih tijela (avaskularna osteonekroza) i degenerativne promjene okozglobnih mekih struktura (izvanzglobni reumatizam) (2). Osim lokalne patologije, u rame se mogu projicirati bolovi iz vratne kralježnice, uzrokujući simptome koje je otežano klinički razlikovati od onih u ramenu (prisutnost parestezija u ruci i drugih neuroloških simptoma i znakova ukazuje na vratnu kralježnicu). Štoviše, prenesena bol u ramenu može biti posljedica abdominalnog patološkog procesa koji zahvaća dijafragmu, jetru ili drugi visceralni organ (3). Sve navedeno može biti vezano uz etiologiju bolnog ramena. No, specifičnim uzrokom sindroma bolnog ramena najčešće se smatraju promjene u okozglobnom mekom tkivu (mišići, tetive, ligamenti, sinovijalne vreće, zglobna kapsula, fascije i ostalo vezivno tkivo) (2). Pa je tako u liječničkim krugovima za sindrom bolnog ramena uvriježen naziv *periarthritis humeroscapularis*, skraćeno PHS (grč. *peri* =okolo) (7). Sindrom bolnog ramena se svrstava u izvanzglobni reumatizam (5) i predstavlja opću dijagnozu koja nam ukazuje na problem s ramenom (7). Karakteristike ovog sindroma su bol u predjelu ramena (tipično je spontana bol lokalizirana u području proksimalnog dijela nadlaktice, tj. u projekciji hvatišta deltoidnog mišića) i ograničenost pokreta u ramenom zglobu, na što se bolesnici i žale. Podjednako obolijevaju oba spola i učestalije se javlja nakon 40. godine života (5). Vodeći se dobro uzetom anamnezom i kliničkim pregledom, važno je postaviti ispravnu dijagnozu kako bi se pravovremeno započelo s liječenjem pacijenata i rješavanjem uzroka bolnog sindroma (7).

Najčešća diferencijalno-dijagnostička stanja ramena koja se podrazumijevaju pod bolnim sindromom su: nestabilnost ramena, artroza akromioklavikularnog zgloba, artroza humeroskapularnog zgloba, subakromijalni sindrom sraz (engl. impingement subacromialis), kalcificirajući tendinitis (najčešće tetive supraspinatusa), subakromijalni/subdeltoidni burzitis, rupturi tetiva rotatorne manšete, ozljede i oštećenja tetive duge glave bicepsa te adhezivni kapsulitis ili „smrznuto“ rame (6).

### 6.1. Nestabilnost ramena

Zbog vrlo labave zglobne kapsule i izrazitog nesrazmjera između zglobnih tijela (15), rameni zglob je najviše podložan dislokacijama ili iščašenjima, što je posebice izraženo kod sportskih aktivnosti i radnih djelatnosti iznad razine glave (16). Od svih nestabilnosti zglobova u tijelu gotovo polovina njih otpada na rameni zglob (15). Kako bi se pristupilo odgovarajućem liječenju, važno je znati koja je vrsta ramene nestabilnosti posrijedi, a ona se određuje prema jednostavnoj klasifikaciji s obzirom na stupanj i smjer dislokacije te uzrok i njezinu učestalost, što prikazuje tablica 5 (6).

Tablica 5. Klasifikacija nestabilnosti ramena (6).

Stupanj	Smjer	Uzrok	Učestalost
<b>subluksacija</b>			
(djelomična	prednja	traumatska	akutna
luksacija)	stražnja	atraumatska	kronična
<b>potpuna luksacija</b>	donja	(voljna/nevoljna)	(habitualna/zastarjela)
	višesmjerna		

Kod djelomičnog iščašenja zgloba (subluksacija), glava nadlaktične kosti ne iskače potpuno iz glenoida (15). U potpunom iščašenju ili luksaciji nema kontakta zglobnih ploha uopće. Dislokacija glave nadlaktične kosti u odnosu na glenoid, može biti u bilo kojem smjeru: prednja, stražnja, donja i višesmjerna nestabilnost ramena. Od svih, najčešći je pomak glave

humerusa ispred glenoida, odnosno prednje iščašenje ramena. Donja nestabilnost obično je u kombinaciji s prednjom ili stražnjom i tada govori se o višesmjernoj nestabilnosti ramena (6). U najvećem broju slučajeva nestabilnosti ramena kao uzrok ističe se trauma (15). Pad na ispruženu ruku ili izravno na rame obično je uzrok prednje luksacije ramena. Karakteristično oštećenje koje se susreće kod prednje traumatske luksacije jest Bankartova lezija, avulzija prednjeg ruba labruma i kapsule od prednjeg ruba glenoida. Isto, kod prednje nestabilnosti, glava humerusa se nabija na prednji rub glenoida pri čemu tvori defekt na svojem posterolateralnom dijelu, tzv. Hill-Sachsova lezija (6). Vrlo rijetko stražnja luksacija ramena može biti uzrokovana toničko-kloničkim grčem, epilepsijom i pri padu s motora. Uslijed kongenitalnih ili stečenih stanja u ramenom zglobu nastaju atraumatska iščašenja (15), koja su često udružena s višesmjernom nestabilnošću. Važno je razlučiti voljnu od nevoljne nestabilnosti ramena, jer u pacijenta koji na voljnoj bazi uz mišićnu kontrakciju iščaši rame, moguć je pridružen emocionalni poremećaj. Klinička slika nestabilnog ramena ovisi o tipu nestabilnosti. Pri prednjoj nestabilnosti ramena, pacijent osjeća bol i pritom pridržava ruku uz tijelo u umjerenj abdukciji i vanjskoj rotaciji. Inspekcijom se može uočiti prednje izbočenje na zahvaćenoj strani ramena, u usporedbi sa zdravom stranom. Palpacijom se utvrđuje prazan rameni zglob jer se glava humerusa nalazi u deltopektoralnom žlijebu. Bol onemogućuje ispitivanje pasivnih kretnji ramenog zgloba. Kod stražnje luksacije ramena, ruka je u poziciji unutrašnje rotacije i vanjska rotacija je neizvediva. Postavljanje dijagnoze subluksacije ramenog zgloba je kompliciranije. Iz anamnestičkih podataka saznaje se da je bolesnik imao osjećaj kao da je rame iskočilo pa se brzo vratilo natrag. Obično su pozitivni testovi za prednju i stražnju nestabilnost, tj. test straha (engl. apprehension test) i test preskoka. Test straha za prednju luksaciju izvodi se tako da bolesnik podigne ruku u abdukciju i vanjsku rotaciju pri čemu ispitivač stoji iza bolesnika te jednom rukom stabilizira lopaticu, a palcem druge ruke gura glavu humerusa prema naprijed. Pozitivan je u slučaju bolnosti i osjećaja nelagode što ukazuje na prednju nestabilnost. Za donju nestabilnost ramena pozitivan je sulkus test gdje se, pri povlačenju bolesnikove ruke prema distalno, javlja brazda ispod akromiona. U postavljanju dijagnoze nestabilnosti ramena slikovnim

metodama (standardna radiografija, skr. RTG i dijagnostički ultrazvuk, skr. UZV) može se prikazati smjer dislokacije glave humerusa i sekundarni defekt na glavi humerusa (Hill-Sachsova lezija) (6).

## 6.2. Artroza akromioklavikularnog zgloba

Artroza akromioklavikularnog zgloba češća je u odnosu na druge zglobove ramenog područja. Degenerativna promjena koja zahvaća zglob dovodi do stanjenja zglobne hrskavice sa sklerotičnom suphondralnom kosti i rubnim osteofitima (5). Često je posljedica traume i kirurškog liječenja. Na radiološkoj snimci uočava se suženje zglobne pukotine uz rubne osteofite. Bolesnici se žale na bolnu osjetljivost u području zgloba koja se javlja pri podizanju ruke iznad glave i stavljanjem ruke iza leđa. Isto tako, pri nagloj horizontalnoj addukciji ramena prisutna je bol. Nasuprot tomu, pri pokretima ispod razine ramena nema bolova (6).

## 6.3. Kalcificirajući tendinitis

U tijeku različitih stanja i bolesti, npr. uremije, šećerne bolesti, hipervitaminoze D, (5) dolazi do pojačanog odlaganja kalcijeva hidroksiapatita u području hvatišta tetiva mišića rotatorne manšete uz spontanu resorpciju kalcifikata i posljedično cijeljenje tetive. Ipak, kalcificirajući tendinitis supraspinatusa najčešće je posljedica dugotrajnog mikrotraumatiziranja tetive (tipično u osoba koje rade poslove s rukom iznad glave ili čine učestale pokrete rotacije u položaju abdukcije u ramenu, npr. pri radu za računalom). Također, češće se javlja kod žena i kod dijabetičara (6). Tijek razvoja bolesti može se podijeliti u dvije faze: formativna (nastajanje kalcifikata) i resorptivna (spontana resorpcija kalcifikata u neaktivnom razdoblju). Za vrijeme formiranja kalcifikata, bolesnik je uglavnom bez većih tegoba, obično ima osjet neugode i lokalne osjetljivosti zbog iritacije okolnih tkiva. Tada je kalcifikat često slučajan nalaz na RTG-u. No, rame postaje izrazito bolno za vrijeme resorptivne faze sa slikom akutnog PHS. Prodor kalcifikata u okolnu burzu također izaziva sliku akutnog PHS posljedično razvoju akutnog kristalnog burzitisa. Vrlo jaka bol javlja se i pri

minimalnim opterećenjima, a pokreti su sasvim ograničeni, posebice abdukcija (5). Bolesnik obično drži ruku uz tijelo izbjegavajući bilo koji pokret. RTG snimka pokazuje depozit kalcija unutar tetive supraspinatusa koji najčešće nije u dodiru s kosti (6).

#### 6.4. Subakromijalni burzitis

U području ramena, smješteno je nekoliko sinovijalnih vreća, odnosno burza. Među njima, svojom veličinom i anatomskim položajem, ističe se subakromijalna burza i time je češće zahvaćena patološkim procesima. Subakromijalni burzitis pojavljuje se uz kalcificirajući tendinitis tetive supraspinatusa ili neovisno. Kako se talože kalcijeve soli u tetivu supraspinatusa, one dospijevaju u subakromijalnu burzu i nastaje akutna upala. Javlja se jaka bol, često noću, lokalizirana osjetljivost i potpuno ograničeni pokreti u ramenu. Ruka se nalazi u položaju addukcijske kontrakture i najmanji pokret uzrokuje bol (5).

#### 6.5. Subakromijalni sindrom sraza (Impingement Subacromialis)

Subakromijalni sraz ramena jest kliničko stanje u kojem dolazi do kompresije rotatorne manšete i tetive duge glave bicepsa između velikog tuberkula nadlaktične kosti i korakoakromijalnog luka (akromion, akromioklavikularni zglob, korakoakromijalni ligament i korakoidni nastavak). Pri abdukciji ruke od 60° do 120°, veliki tuberkul udara u prednji rub akromiona, a najosjetljivija je kritična zona, odnosno hvatište tetive supraspinatusa za veliki tuberkul. Uslijed ponavljanih mikrotraumi ili abnormalnosti korakoakromijalnog luka, može doći do razvoja degenerativnih promjena tetiva, kalcificirajućeg tendinitisa i u konačnici do rupture tetive. Razlikuju se tri stadija: stadij I – otekline i krvarenje zbog prekomjerne aktivnosti; stadij II – fibroza i tendinitis, tijekom ponavljanih epizoda prisutna inflamacija, subakromijalna burza je zadebljana i fibrozno promijenjena; stadij III – ruptura manšete, tetive bicepsa i koštane promjene na akromionu i velikom tuberkulumu. Bolesnici se obično jave nakon dužeg trajanja simptoma jer se oni spontano ne povlače. Žale se na bol pri podizanju ruke iznad razine ramena (tipično je prisutan bolni abdukcijski luk od 60° do 120°), kao i na nemogućnost spavanja na bolesnoj strani. Aktivna elevacija je bolnija i neugodnija



za razliku od pasivne elevacije. Vrlo je pouzdan impingement-znak ili Neerov znak, pri kojem se jednom rukom abducira i elevira ruka bolesnika, dok se drugom pritišće na lopaticu, a test je pozitivan ukoliko se javi bol posljedično udaru velikog tuberkula o akromion. Da bi se razlučio sindrom sraza od drugih oštećenja, subakromijalno se injicira 10mL lokalnog anestetika i ako osoba bez većih poteškoća podigne ruku, impingement-test je pozitivan (6).

#### 6.6. Rupture tetiva rotatorne manšete

Oštećenja rotatorne manšete većinom nastaju u perifernom dijelu, blizu hvatišta tetive supraspinatusa za veliki tuberkul nadlaktične kosti. Razlikuju se parcijalne i potpune rupture rotatorne manšete. U potpunoj rupturi, gdje postoji prekid kontinuiteta cijelom debljinom tetive, postoji izravna komunikacija između zglobne šupljine i subakromijalne ili subdeltoidne burze. Parcijalna ruptura može biti na zglobnoj strani mašete, u središnjem dijelu, tj. intratetivno te na površinskoj burzalnoj strani rotatorne manšete. Mehanizmi oštećenja rotatorne manšete su uglavnom traume i degenerativne promjene. Akutne ruptures rotatorne manšete, iako rijetke, javljaju se kod mlađih osoba uslijed prekomjernog obavljanja poslova iznad glave ili u nekim sportovima. Za razliku od njih, kronične ruptures češće nastaju u starijih osoba kao posljedica degenerativnih promjena tetiva. Prilikom podizanja ruke dolazi do međusobnog doticaja sljedećih struktura: veliki tuberkul nadlaktične kosti, prednji rub akromiona, korakoakromijalni ligament te katkad i akromioklavikularni zglob, pritom rotatorna manšeta bude komprimirana. Uslijed oštećenja manšete dolazi do gubitka funkcije depresije glave nadlaktične kosti (stabiliziranja glave humerusa u glenoidu), glava se pomiče kranijalno i vodi do pogoršanja sindroma sraza. U polovine bolesnika početak bolesti povezuje se s traumom. Zbog slabosti manšete, osoba primjećuje stalnu bol pri podizanju ruke, kao i bol noću i nemogućnost spavanja na zahvaćenom ramenu. Pri kliničkom pregledu je vidljiva atrofija mišića ramena (mišići supraspinatus i infraspinatus te deltoideus), a mogu biti prisutne i subakromijalne krepitacije pri podizanju ruke. Ograničen je opseg aktivnih pokreta u ramenu u odnosu na pasivne pokrete. Ispituju se supraspinatus test (abdukcija protiv otpora u položaju abdukcije od 90°, antefleksije od 30° i unutarnje rotacije u ramenu) te

infraspinatus test (vanjska rotacija protiv otpora). U slučaju masivne ruptуре tetiva rotatorne manšete, pozitivan je znak padajuće ruke (engl. drop arm test) pri kojem se pasivno abducira ruka do 90° i potom se zamoli bolesnik da polako adducira ruku. Test je pozitivan ako ruka padne uz tijelo. Oslabljena je aktivna abdukcija ruke i vanjska rotacija u ramenu. Gubitak aktivnog izvođenja vanjske rotacije najbolji je pokazatelj veličine ruptуре rotatorne manšete (pri masivnoj rupturi bolesnik tipično ne može aktivno učiniti vanjsku rotaciju u ramenu). U bolesnika s parcijalnom rupturom ograničeni su aktivni pokreti ramena. Radiološki nalaz bolesnika s masivnom rupturom manšete ukazuje na kranijalni pomak glave nadlaktične kosti u odnosu na glenoid i suženje subakromijalnog prostora. Ultrazvučno najpouzdaniji znak masivne ruptуре je potpuna odsutnost rotatorne manšete (tzv. znak gole glave humerusa) pri kojem se uočava nalijeganje deltoidnog mišića na glavu humerusa. Također, vrlo pouzdan znak parcijalne ruptуре jest žarišno stanjenje manšete. U dijagnostici oštećenja rotatorne manšete, magnetskom rezonancijom se može prikazati retrakcija tetive manšete medijalno i masna degeneracija mišića (6).

#### 6.7. Ozljede i oštećenja tetive bicepsa

Zbog trenja tetive duge glave bicepsa u intertuberkularnom žlijebu pojavljuje se upala, koja može biti samostalna (tendinitis), ili zajedno s upalom tetivne ovojnice (tenosinovitis) (5, 6). Širenjem upale tetive i njezine ovojnice na zglobnu kapsulu ramenog zgloba može se razviti sindrom akutnog bolnog ramena (5). Kao najčešći uzrok tendinitisa ističe se subakromijalni sindrom sraza, u kojem pri elevaciji i rotaciji ruke dolazi do kompresije tetive duge glave bicepsa među koštanim segmentima ramenog zgloba. Također, u traumi može doći do ruptуре tetive duge glave bicepsa. Kod bolesti rotatorne manšete, bolesnici se žale na bol nastalu nakon podizanja tereta i napornog rada, kao i na ukočenost te ograničenje pokreta u ramenu. Lokalna bol je izražena i širi se na veće područje nadlaktice s najjačom osjetljivošću u području intertuberkularnog žlijeba i pri rotaciji nadlaktice prema van. Kod nestabilnosti tetive, pri određenoj rotaciji ruke, osoba osjeća čujni preskok. U slučaju ruptуре, kliničkim nalazom je vidljiva oteklina uz promjenu konture nadlaktice (descensus mišićnog

trbuha), koja se pojavljuje unutar nekoliko dana. Palpacija tetive duge glave bicepsa izvodi se u području intertuberkularnog sulkusa na anteriornoj strani ramena neposredno ispod glave nadlaktične kosti (6). Za ispitivanje lezija tetive mogu se izvesti Yergasonov test (ruka uz tijelo flektirana u laktu pod 90° pri čemu se izvodi supinacija podlaktice protiv otpora) (5) i Speedov test (ruka ispružena u laktu pri čemu se izvodi fleksija podlaktice protiv otpora). Testovi su pozitivni ukoliko se javi bol pri izvođenju, a koja ukazuje na patološki proces povezan s tetivom bicepsa. Ozljede i oštećenja tetive duge glave bicepsa mogu se utvrditi UZV dijagnostikom, MR-om, a artroskopski se prikazuje samo intraartikularni dio tetive (6).

#### 6.8. Adhezivni kapsulitis

Kapsulitis glenohumeralnog zgloba je upala zglobne čahure koja obavlja rameni zglob i prezentira se kao bol u području ramena različita intenziteta i različita trajanja. Može nastati postupno ili naglo, zahtijevajući hitnu intervenciju. Kao čimbenici koji su prethodili nastanku kapsulitisa navode se trauma, kirurški zahvat i šećerna bolest (skr. DM, lat. diabetes mellitus). Osim bolova, u kliničkoj slici prevladava ograničenost pokreta u svim smjerovima, tipično podjednako aktivno i pasivno te položaj nadlaktice je u addukciji. Kao refleksna reakcija na bol javlja se spazam mišića. Problem jest što su pokreti u tako imobiliziranom zglobu smanjeni ili izgubljeni pa se sinovijalna tekućina ne miče i time postaje viskozija. Sve to doprinosi nastanku adhezija na stijenci zglobne kapsule i ona postaje manja, skvrčena. Atrofija mišića i slabost nastaju uslijed slabije pokretljivosti u ramenom zglobu. I, tako neliječeni kapsulitis, zbog adhezivnih promjena, prelazi u pravo „smrznuto“ rame. Isprva, teško je razlikovati početak kapsulitisa od njegovog krajnjeg zamaha, odnosno „smrznutog“ ramena. Može se u praktične svrhe provesti test u bolesnika – abdukcija u ramenom zglobu. Ukoliko bolesnik ne može izvesti abdukciju nadlaktice do 90°, postavlja se sumnja na „smrznuto“ rame, u suprotnom posrijedi je rani kapsulitis (5).

Sve ovdje prethodno opisane bolesti, odnosno stanja mogu diferencijalno-dijagnostički doći u obzir potencijalnog uzroka bolnog ramena. Postavljanjem ispravne dijagnoze, može se pristupiti adekvatnom liječenju i zbrinjavanju bolesti. Zajedničko

bolesnicima jesu bol i ograničenost pokreta u ramenu, a neadekvatno liječenje može rezultirati „smrznutim“ ramenom.

Pristup bolesniku s bolnim ramenom:

1. anamneza – postojeće bolesti, provocirajući čimbenici, bol (karakter, intenzitet, trajanje, učestalost, period pojave, povezanost s određenom radnjom, prenesena bol), mogućnost izvođenja kretnji, moguće prisutstvo osjećaja nestabilnosti ramena i dr.,
2. inspekcija – držanje bolesnika, simetričnost ramena, trofika muskulature, kontura ramena,
3. palpacija – u mirovanju i pokretu, strukture ramena od medijalno prema lateralno redom: sternoklavikularni zglob, klavikula, akromioklavikularni zglob, korakoidni nastavak, akromion, veliki i mali tuberkul nadlaktične kosti, tetive i njihova hvatišta,
4. kretnje – opseg kretnji, aktivna i pasivna pokretljivost u ramenom zglobu,
5. specifični testovi – prikazani u tablici 6,
6. neurološki pregled – isključenje oštećenja korjenova spinalnih živaca cervikalnog ili brahijalnog spleta, aksilarnog živca,
7. slikovna i druga dijagnostička obrada – rentgenske snimke (anteroposteriorna projekcija u neutralnom položaju, vanjskoj ili unutrašnjoj rotaciji ramena, dodatne projekcije-aksilarna i skapulolateralna), dijagnostički ultrazvuk (meke strukture: mišići, tetive i tetivna hvatišta, zglobna kapsula, labrum), kompjutorizirana tomografija (koštane strukture), magnetska rezonancija (meke strukture), artrografija, artroskopija (dijagnostičko-terapijski značaj) (17).

Tablica 6. Neki specifični testovi za pojedina stanja u ramenu (17).

<b>Nestabilnost ramena</b>	Test straha (engl. apprehension test)
	Test prednje i stražnje ladice
	Sulkus test
<b>Subakromijalni sraz</b>	Impingement-test (Neerov znak)
<b>Oštećenja rotatorne manšete</b>	Test supraspinatusa
	Test infraspinatusa
	Znak padajuće ruke (engl. drop arm test)
<b>Oštećenja tetive duge glave bicepsa</b>	Yergasonov test
	Speedov test

Liječenje bolnog ramena usmjereno je na uklanjanje boli, održavanje pokretljivosti ramena, sprječavanje kontraktura, rehabilitaciji i edukaciji bolesnika (5). Ovisno o uzroku i stadiju bolesti, može biti primijenjeno konzervativno ili kirurško liječenje. Konzervativno liječenje uključuje mirovanje (abdukcijski položaj koji sprječava razvoj adhezija i kontraktura), medikamentoznu terapiju (uzimanje *per os* nesteroidnih protuupalnih lijekova), lokalno injiciranje kortikosteroida (samostalno ili u kombinaciji s anestetikom - protuupalno i antiedematozno djelovanje) te fizikalno-terapijske metode (kineziterapija, krioterapija, elektroterapija, terapijski ultrazvuk i dr.). Kirurško liječenje može biti učinjeno otvorenom metodom ili artroskopski (prednost zbog minimalne invazivnosti i omogućuje detaljan uvid u zglob uz brz oporavak bolesnika) (17).

## 7. „SMRZNUTO“ RAME

„Smrznuto“ ili ukrućeno rame (engl. frozen shoulder) je klinički sindrom nejasne etiologije kojeg karakteriziraju bolovi u području ramena te podjednako ograničen opseg aktivnih i pasivnih kretnji ramenog zgloba u svim smjerovima (7). Izraz „smrznuto“ rame prvi je naveo Codman godine 1934. kada je opisao bolno stanje ramena, podmuklo nastalo i udruženo s ukočenošću te otežanim spavanjem na zahvaćenoj strani. Utvrdio je i znatno smanjenje elevacije i vanjske rotacije nadlaktice, kao znakove ove bolesti. Desetljeće kasnije, Neviaser uvodi u uporabu naziv adhezivni kapsulitis (18). „Smrznuto“ rame može biti primarni (idiopatski) ili sekundarni (rezultat prethodno podložecog stanja) poremećaj. Manja je učestalost primarnog „smrznutog“ ramena u odnosu na sekundarno, koje se može razviti kao posljedica traume, nedavnih operacija ramena ili upalnih bolesti, oštećenja rotatorne manšete, subakromijalnog burzitisa, tendinopatije duge glave bicepsa (19). Zapravo, uzrokuju ga ista stanja koja dovode i do sindroma bolnog ramena pa se na nj može gledati i kao konačni razvojni stadij sindroma bolnog ramena, posebice neadekvatno liječenog (5). Isto tako, zapažena je veća učestalost „smrznutog“ ramena u osoba oboljelih od šećerne bolesti, i do 30% više nego u ne-dijabetičara, i to s tendencijom razvoja teških simptoma bolesti i otpornosti na liječenje (20). Iako se „smrznuto“ rame obično spontano razriješi unutar 1-2 godine, (6) u otprilike 10% bolesnika ostaje dugoročan problem (21).

### 7.1. Epidemiologija

„Smrznuto“ rame uglavnom zahvaća osobe dobi između 40 i 60 godina (6). Češće obolijevaju žene u odnosu na muškarce, omjer je obično 10:3 (5). Prevalencija bolesti u općoj populaciji iznosi oko 2-5%. Pod povećanim rizikom za nastanak „smrznutog“ ramena su osobe s DM, produženom imobilizacijom ramena (trauma, sindrom prenaprezanja, kirurški zahvati) i druga stanja (hipotireoidizam, hipertireoidizam, kardiovaskularne bolesti, tj. stanje iza moždanog ili srčanog udara, Parkinsonova bolest) (21). Funkcionalnim ispadom pokreta u ramenu, zbog razvoja same bolesti, većinom su pogođene radno aktivne osobe i, gledajući

s javnozdravstvenog stajališta, ono predstavlja značajni socioekonomski problem, kako za pojedince tako i za društvo (22).

## 7.2. Etiopatogeneza i tijek bolesti

Uzrok „smrznutog“ ramena još uvijek nije razjašnjen. U bolesti je posebno zahvaćen anterosuperiorni dio zglobne kapsule ramenog zgloba i korakohumeralni ligament (18). Histološkom i imunocitološkom analizom uzorka tkiva, uzetog tijekom artroskopije, zabilježena je prisutnost fibroblasta, miofibroblasta i infiltrata kroničnih upalnih stanica (23). U patofiziološkoj podlozi „smrznutog“ ramena se međusobno isprepliću upalni proces, reaktivna angiogeneza i intenzivna fibroza zglobne kapsule (22). Infiltrate upalnih stanica, prisutnih u sinovijalnoj upali, uglavnom čine mastociti, limociti T i B, makrofazi. Uz kroničnu upalu, prisutna je i povećana vaskularizacija uslijed reaktivne angiogeneze (23). Proliferacijom fibroblasta i miofibroblasta pojačano se odlažu kolagena vlakna tipa I i III izgrađujući gusti matriks, što dovodi do zadebljanja i skvrčavanja zglobne kapsule (18). U konačnosti, zglobna kapsula postaje neelastična i smanjena što dovodi do kliničke slike ukrućenog ramena (5).

Tijek „smrznutog“ ramena obično napreduje kroz tri kliničke faze:

- a) faza 1 – bolna faza koja je obilježena progresivnom i pojačanom boli pri pokretu ramena. Bol je stalno prisutna, može biti otežavajuće postavljanje dijagnoze u tako ranom stadiju dok se kretnje u zglobu nisu smanjile ili izgubile. Bolna faza može trajati 2-9 mjeseci.
- b) faza 2 – smrznuta faza ili ukrućenje, gdje se bol postupno smanjuje, a ukočenost napreduje uz postojanje znatne ograničenosti opsega kretnji. Uzorak boli se mijenja od stalne pa do boli pri kraju raspona i smanjenog je intenziteta. Trajanje faze smrzavanja je 4-12 mjeseci.
- c) faza 3 – zadnja faza rezolucije ili odmrzavanja koja traje 12-42 mjeseca. Dolazi do postupnog poboljšanja raspona pokreta s popuštanjem ukrućenja. Bol se može javljati pri krajnjem rasponu pokreta sve dok se ukočenost potpuno ne razriješi (22).

### 7.3. Klinička slika

„Smrznuto“ rame je klinička dijagnoza koju karakteriziraju tri glavne značajke: progresivno ukrućenje ramena, intenzivna bol (osobito noću) koja rezultira nemogućnošću spavanja na zahvaćenoj strani i ograničenost pasivnih i aktivnih kretnji ramena (21). U ranijem stadiju bolesti, klinički znakovi su oskudni pa je time teže postaviti ispravnu dijagnozu. Bolesnike sa sumnjom na „smrznuto“ rame treba pratiti kako bi se razvila puna klinička slika i, u konačnosti, postavila dijagnoza „smrznutog“ ramena (7). Važno je u takvih bolesnika pravilno uzeti anamnezu koja uključuje početak i trajanje simptoma, mjesto tegoba, funkciju i kretnje u zglobu te povijest prethodnih trauma, bolesti koje bi mogle isprovocirati razvoj „smrznutog“ ramena (22). Kliničkim pregledom mogu se uočiti trofične promjene potkožnog tkiva i mišićja ramenog obruča, ograničeni aktivni i pasivni raspon kretnji u svim smjerovima, naročito abdukcija i vanjska rotacija (5). Pri ispitivanju, bolesnici ističu bol u području hvatišta deltoidnog mišića (6). U ranijoj fazi zbog bolova, bolesnik pridržava ruku u unutarnjoj rotaciji, u zaštitnom položaju te izbjegava upotrebu lakta i šake (7). U tablici 7 su navedeni kriteriji koji usmjeravaju na dijagnozu „smrznutog“ ramena (24).

*Tablica 7.* Dijagnostički kriteriji za „smrznuto“ rame (24).

1. bol i ukočenost u ramenu minimalno 4 tj. trajanja
2. intenzivna bol ramena koja ometa svakodnevne aktivnosti
3. noćna bol
4. bolna ograničenost pasivnog i aktivnog opsega pokreta (elevacija <100°, vanjska rotacija > 50% ograničena)
5. normalan radiološki nalaz

Mora se razmišljati i o mogućim diferencijalno-dijagnostičkim stanjima koja se preklapaju sa sindromom „smrznutog“ ramena. Neka od mogućih stanja te njihove značajke u anamnezi, fizikalnom pregledu i odabiru dijagnostičkih metoda prikazuje tablica 8 (19).



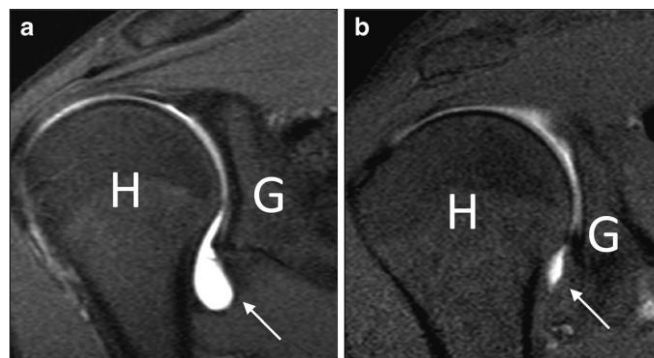
Tablica 8. „Smrznuto“ rame – moguće diferencijalne dijagnoze (19).

Stanje	Fizikalni nalaz	Anamneza	Dijagnostičke metode
<b>Akromioklavikularna artropatija</b>	Pozitivni horizontalna addukcija i test kompresije, očuvan raspon kretnji ramenog zgloba	Bol u predjelu AC zgloba, ponavljajuće prekomjerne radnje (npr. dizanje utega)	RTG AC zgloba
<b>Bolesti rotatorne manšete</b>	Očuvan ili ograničen, no veći pasivni raspon kretnji u odnosu na aktivni, „sindrom bolnog luka“, žarišna bolna osjetljivost, pozitivan Neer test	Bol sprijeda ili lateralno u ramenu, ponavljajuće prekomjerne radnje	UZV ili MR ramena
<b>Subakromijalni i subdeltoidni buritis</b>	Nešto veći pasivni u odnosu na aktivni raspon kretnji	Ponavljajuće prekomjerne radnje	Dijagnostički injiciranje lidokaina subakromijalno, UZV ili MR ramena
<b>Biceps tendinopatija</b>	Osjetljivost u području intertuberkularne brazde, pozitivni Speed i Yergasonov test	Bol lokalizirana sprijeda	UZV ili MR, RTG - mogućnost kalcifikata
<b>Osteoartritis ramenog zgloba</b>	Slično FS, prisutna atrofija mišića ramena	Trauma ili operacija ramena, starija dob	RTG ramenog zgloba
<b>Degenerativne promjene vratnog diska</b>	Ograničen raspon kretnji u vratu i bol pri aktivnom pokretu, slabost ruke, smetnje osjeta i refleksa na ruci	Bol stražnji dio vrata, nemir i slabost ruke, parestezije u ruci	RTG i MR vratne kralježnice
<b>Autoimuna bolest (npr. SLE, RA)</b>	Leptirasti osip, osjetljivost i oteklina drugih zglobova	Sistemna prezentacija, afekcija više zglobova	ANA, RF
<b>Novotvorevine</b>	Slično FS	Vrućica, noćno znojenje, gubitak težine, dr.	RTG, MR ramena

#### 7.4. Dijagnostika

Laboratorijski nalazi ne pridonose previše u dijagnozi „smrznutog“ ramena. Međutim, mogu se učiniti određena ispitivanja, kao što su kompletna krvna slika, brzina sedimentacije eritrocita, C-reaktivni protein, glukoza u krvi i testovi funkcije štitnjače, ukoliko postoji sumnja na nedijagnosticiranu podložecu bolest koja je uzrok sekundarnom „smrznutom“ ramenu. Uz

anamnezu i fizikalno ispitivanje, slikovne metode mogu biti više korisne u dijagnosticiranju drugih stanja, odnosno njihovom isključivanju. RTG snimku ramena treba rutinski učiniti za isključivanje bilo koje druge patologije, a tako i RTG vratne kralježnice trebao bi biti napravljen radi mogućih promjena vratne kralježnice. Magnetska rezonancija koristi se, ukoliko postoji sumnja na druga patološka stanja na temelju anamneze i pregleda, ili ako se pacijentu stanje ne poboljša kroz neko vrijeme (obično oko tri mjeseca) od primjene konzervativne terapije. Istraživanjem koje je provedeno u Švicarskoj, na MR snimci ramena utvrđeno je kako postoje zadebljanja korakohumeralnog ligamenta i zglobne kapsule u rotacijskom intervalu, kao i znak subkorakoidnog trokuta (potpuni nedostatak masnog trokuta između korakohumeralnog ligamenta i korakoidnog nastavka), što su karakteristični nalazi u sindromu „smrznutog“ ramena (21). Također, injiciranjem kontrastnog sredstva u zglobni prostor, na MR snimci može se uočiti značajno suženje zglobnog prostora u oboljelih, vidljivo na slici 3 (25). Ipak, MR snimanje se uglavnom izvodi kako bi se isključile dijagnoze bolesti rotatorne manšete ili intraartikularna patologija, a ne za dijagnozu samu po sebi. Ultrazvučni pregled ramena preporučuje se ako fizikalni pregled ukazuje na mogućnost druge mekotkivne patologije ramena (21).



*Slika 3.* Prikaz MR artografije glenohumeralnog zgloba u zdrave osobe i u bolesnika sa smrznutim ramenom. H- humerus, G- glenoid. Prema: Zappia et al. (2016), str. 369, uz otvoren pristup izdavača na Springerlink.com (25).

## 7.5. Metode liječenja

Općenito, „smrznuto“ rame jest stanje koje je samoograničavajuće i u većine bolesnika se spontano razriješi. Međutim, oko 10% oboljelih dugoročno ima problem sa zahvaćenim ramenom i u mnogim istraživanjima je uočeno trajno prisustvo boli i/ili invalidnost (21, 26). Važno je prepoznati kliničku fazu bolesti i prema njoj odlučiti koji će se način terapije primijeniti (27). Iako ne postoji zlatni standard liječenja „smrznutog“ ramena, smatra se da glavni cilj liječenja treba biti usmjeren na ublažavanje boli i povratak funkcionalnosti ramena (24, 26). U medicinskoj literaturi su opisane razne opcije liječenja „smrznutog“ ramena, a može ih se podijeliti na konzervativne i kirurške metode. Konzervativne metode liječenja uključuju nesteroidne protuupalne lijekove (skr. NSAIDs), kortikosteroide, primijenjene oralno ili kao intraartikularne injekcije, intraartikularne injekcije natrij hijalurona, fizikalnu terapiju, hidrodilataciju i supraskapularni živčani blok. Ukoliko se tijekom 6 mjeseci konzervativnog liječenja ne uoči napredak ili se stanje pogoršava, treba razmotriti kirurške opcije liječenja. Među kirurške metode ubrajaju se manipulacija u općoj anesteziji (skr. MUA, engl. manipulation under anaesthesia) te kapsulotomija, artroskopska i otvorena (24). Prije svega, bitno je informirati bolesnika o njegovom stanju i prirodi same bolesti kako bi se smanjile frustracije te osnažila suradnja i usklađenost tijekom liječenja (21, 26).

### 7.5.1. Konzervativne metode

#### 7.5.1.1. Nesteroidni protuupalni lijekovi (NSAIDs)

Među češćim medicinskim intervencijama u liječenju „smrznutog“ ramena su nesteroidni protuupalni lijekovi (skr. NSAIDs) (28). Iako prema literaturi nema dokaza za njihovu učinkovitost u liječenju bolesti, u širokoj su uporabi za terapiju „smrznutog“ ramena, posebno u ranijim fazama pružeci kratkotrajno olakšanje boli (24, 27). Neke studije, čak i uz upitne kliničke dokaze, ukazale su na značajno poboljšanje boli u bolesnika liječenih NSAIDs u usporedbi s placeboom (24). Štoviše, NSAIDs u kombinaciji s terapijskim vježbama imaju dokazano veću učinkovitost, nego samostalno primijenjeni u terapiji (29).

#### 7.5.1.2. Kortikosteroidi

Kortikosteroidi se mogu primijeniti oralno ili kao intraartikularne injekcije (21). U većem broju randomiziranih kontroliranih studija vezanih za uporabu oralnih kortikosteroida u „smrznutom“ ramenu, utvrđeni su značajni kratkoročni učinci u smanjenju boli te povećanju opsega kretnji i funkcije ramena, ali se učinci nisu održali dulje od šest tjedana (26, 27). Iako su prijavljeni minimalni štetni učinci oralnih kortikosteroida, zbog rizika i neugodnosti povezanih uz njihovu primjenu, potrebno je pažljivije razmotriti njihovo uključenje u početku terapije (24, 26). S druge strane, istraživanjima se pokazalo da intraartikularno injiciranje kortikosteroida omogućuje brži napredak u odnosu na oralnu primjenu i time im se daje prednost u liječenju „smrznutog“ ramena (26, 27). Isto tako, intraartikularna primjena bolja je alternativa oralnim kortikosteroidima zbog manjeg rizika od sustavnih komplikacija (26). Što se tiče samog injiciranja, broj injekcija kao i tehnike injiciranja se razlikuju, dozira se od 20 do 60 mg prednizolona u obliku depo preparata (24). U glenohumeralni zglob može se pristupiti s prednje, bočne ili stražnje strane te u subakromijalni prostor (28). Više je studija pokazalo da se pod nadzorom ultrazvuka ili fluoroskopije poboljšava učinak injekcije zbog njihove preciznije primjene u usporedbi sa slijepom tehnikom (24). Dvije retrospektivne meta-analize koje su ispitivale primjenu intraartikularnih steroidnih injekcija u terapiji „smrznutog“ ramena zaključile su da je klinički odgovor na terapiju u inverznoj korelaciji s trajanjem simptoma. Rezultat je ukazao na veću korist protuupalnog učinka kortikosteroida na sinoviju tijekom ranijih faza bolesti dok je prisutan upalni proces, za razliku od kasnijih faza gdje izostaje učinak i tada nije indicirana njihova uporaba. Olakšanje boli je rezultiralo povratkom opsega pokreta u prvoj fazi bolesti, dok u bolesnika s drugom fazom bolesti opseg pokreta je ostao nepromijenjen (26). Kombinacija injekcije steroida s fizikalnom terapijom djelovalo je učinkovitije u oporavku opsega kretnji ramena bolesnika nego samostalno primijenjene opcije (27). Često se pripremaju injekcije kao smjesa kortikosteroida s lokalnim anestetikom te pritom se poboljšanje opsega kretnji može pripisati i utjecaju anestetika koji smanjuje bol i spazam mišića (24).

#### 7.5.1.3. Intraartikularna injekcija natrij hijalurona

Injekcija natrijeva hijalurona u glenohumeralni zglob je relativno nova opcija liječenja „smrznutog“ ramena. Hijaluronska kiselina, kao važna komponenta vezivnog tkiva, ima metaboličke učinke na zglobnu hrskavicu, sinoviju i sinovijalnu tekućinu. Dokazano je da su injekcije hijaluronske kiseline korisne upravo kod peristirajuće boli u ramenu, pogotovo kada je uzrok tome osteoartritis glenohumeralnog zgloba. Harris i suradnici su u svojem preglednom članku ukazali na sigurno i djelotvorno injiciranje hijaluronske kiseline u rameni zglob te postizanje smanjenja boli i poboljšanja opsega kretnji u kratkoročnom praćenju. Međutim, Callis i suradnici su u komparativnoj studiji pokazali da ubrizgavanje hijaluronske kiseline nije bilo tako učinkovito kao intraartikularne injekcije kortikosteroida. Konačno, prema randomiziranom kliničkom istraživanju, Lin-Fen Hsieh i njegovi suradnici su zaključili da injekcije hijaluronske kiseline zajedno s fizioterapijom nisu imale značajno dodanu korist u terapiji i, k tome, još mogu stvoriti nepotrebne medicinske troškove (24).

#### 7.5.1.4. Fizikalna terapija

Primjena metoda fizikalne terapije smatra se važnom komponentom u liječenju i rehabilitaciji „smrznutog“ ramena, usprkos ograničenim dokazima o njenoj učinkovitosti. U sljedećim odlomcima prikazane su pojedine metode fizikalne terapije koje se koriste u liječenju bolesnika.

##### 7.5.1.4.1. Kineziterapija

Kineziterapija (grč. kinesis – pokret i therapeia - liječenje) jest metoda fizikalne medicine koja se služi pokretom za liječenje, rehabilitaciju i prevenciju bolesti (30). Medicinske ili terapijske vježbe smatraju se bitnim čimbenikom za uspostavljanje, održavanje ili povećanje opsega pokreta i funkcije ramena, sprječavajući time kontrakturu zglobne čahure (24). Prije odabira i provođenja vježbi, neophodno je uzeti u obzir bolesnikove simptome i fazu bolesti (29). Također, važno je educirati bolesnika o patologiji bolesti i njezinom samoograničavajućem karakteru, objasnivši da opseg pokreta možda neće biti u potpunosti obnovljen (24). U prvoj fazi bolesti, u kojoj je bol dominantni simptom, bolesnika se usmjeruje k svladavanju tehnika za ublažavanje boli. Terapijske vježbe uključuju lagane

vježbe istezanja ramena unutar raspona bez boli (npr. pendularne vježbe, pasivne vježbe abdukcije i vanjske rotacije i aktivno potpomognute vježbe u ekstenziji, addukciji i unutarnjoj rotaciji). Prije početka vježbi, bolesnici mogu primijeniti toplinu ili hladnoću kao fizikalne agense u ublaživanju boli, isto tako i analgetike. Vježbe bi trebale biti kratkotrajne, u trajanju 1-5 sekundi, relativno bezbolne za bolesnika. Bitno je naglasiti da ne treba agresivno istezati rame, što može pogoršati samo stanje i nepovoljno utjecati na ishod bolesti, posebno u ranijoj fazi. Tijekom faze ukočenosti, bolesnik nastavlja s vježbama istezanja uz dodatak vježbi snaženja mišića. Izometričke ili statičke vježbe povećanja mišićne snage ne zahtijevaju izvođenje pokreta u zglobu pa nema brige oko pojačanja boli prilikom izvođenja. U fazi odmrzavanja, bitno je što prije obnoviti puni raspon kretnji i snagu mišića, odnosno vratiti rame u funkcionalno stanje. Veći značaj se usmjerava vježbama snaženja mišića pošto je rame bilo neaktivno tijekom nekoliko mjeseci i time su mišići oslabjeli. Preporučeno je povećati intenzitet vježbi istezanja i snaženja, uz njihovo duže izdržavanje (29).

#### 7.5.1.4.2. Manualna mobilizacija

Metoda mobilizacije primjenjuje pasivan pokret, kojeg izvodi terapeut uz suradnju bolesnika, unutar mogućnosti kretanja zgloba. Pritom se koristi sila manjeg intenziteta u smjeru guranja, povlačenja, klizanja, sporog podizanja ili pritiska jednog segmenta ili zglobne površine na drugu. Vrijeme djelovanja sile je dugo, pokreti su spori i ritmički se ponavljaju. Mobilizacija se može izvoditi na različite načine pa i u kombinaciji s aktivnim pokretom pacijenta. U bolnoj fazi „smrznutog“ ramena, cilj jest olakšanje boli te se mobilizacija izvodi što ugodnije za bolesnika. Nasuprot tomu, tijekom ukrućene faze kako bi se omogućio raspon kretnji, mobilizacijom se rameni zglob isteže do granice otpora (31). U studiji Johnsona i suradnika uspoređivane su prednja i stražnja klizna mobilizacija. Zaključili su kako je stražnja mobilizacija zgloba učinkovitije pridonijela poboljšanju vanjske rotacije nakon primijenjena tri terapijska ciklusa, nego prednja mobilizacija (24). Retrospektivna kohortna studija, koja je uključivala više od 2000 oboljelih, pokazala je kako su tehnike manualne

mobilizacije ramena zajedno sa samostalnim vježbama istezanja efikasnije u terapiji „smrznutog“ ramena (27).

#### 7.5.1.4.3. Termoterapijski modaliteti

Toplinski modaliteti su često korišteni kao adjuvantni tretman, uz medicinske vježbe (32). Primjenom topline, za terapijski cilj, želi se postići povećanje ekstenzibilnosti vezivnog tkiva, smanjenje ukočenosti zgloba, relaksacija mišića i analgezija (33). Istraživanjima se spoznalo da je potrebno postići terapijsko povećanje temperature tkiva između 40°C i 45°C, jer tada se javlja znatni pad stresnog opterećenja (32). U fizikalnoj terapiji toplina se primjenjuje lokalno, aplikacijom modaliteta na određenom mjestu tijela, u ovom slučaju rame, pritom dolazi do lokalnih promjena koje se očituju kroz modulaciju metabolizma, cirkulacije, tonusa mišića, elastičnosti vezivnih struktura i ožiljnog tkiva te živčane provodljivosti (33). Toplinski modaliteti obično se dijele na površinska ili duboka sredstva za zagrijavanje. Kao klasična metoda prijenosa površinske topline izdvajaju se topli oblozi, dok primjeri dubokog zagrijavanja su terapijski UZV i kratkovalna dijatermija (skr. SWD, engl. shortwave diathermy) (32). Iako imaju praktično jednake termalne učinke, terapijski UZV i kratkovalna dijatermija razlikuju se u fizikalnim i aplikacijskim obilježjima. Tako kratkovalna dijatermija može zagrijati veće područje i volumen tkiva nego što je moguće ultrazvukom, dok ultrazvuk, uz termalni efekt, ima i biostimulirajući učinak na regeneraciju vezivnog tkiva (33). Unatoč teorijskoj prednosti, niti jedna studija nije uvjerljivo dokazala učinkovitost ultrazvuka u liječenju „smrznutog“ ramena (34). Studije koje su uspoređivale načine površinskog i dubinskog prijenosa topline, prednost su dale dubinskom načinu zagrijavanja tkiva jer je omogućilo veće rastezanje tkiva u odnosu na površinsko grijanje. Štoviše, Leung i suradnici u randomiziranoj kontroliranoj studiji ukazali na veće poboljšanje indeksa ramena (engl. shoulder score index) i opsega pokreta u ramenom zglobu pri uporabi kratkovalne dijatermije, nego s površinskim zagrijavajućim agensom. Nadalje, primjenom vježbi istezanja uz dubinsko zagrijavanje ramena, ostvaren je veći napredak u ublažavanju boli i u rasponu pokreta što je rezultiralo uspješnijim izvođenjem svakodnevnih aktivnosti (32).

#### 7.5.1.4.4. Terapija laserom

Laser, kratica početnih slova (akronim) engleskog naziva za „Light Amplification by Stimulated Emission of Radiation“ koja označuje pojačanje svjetla stimuliranom emisijom zračenja. U fizikalnoj terapiji obično se primjenjuju laseri male izlazne snage (skr. LLLT, engl. low level laser therapy), pritom neoštećujući normalna tkiva i bez termičkog učinka (35). Aplikacijom lasera može se potaknuti cijeljenje tkiva i postići analgetski učinak. Nadalje, biološki učinci lasera temelje se na modulaciji aktivnosti stanica i tkiva, što se naziva biomodulacijom. Prema novijim istraživanjima, terapija laserom potiče produkciju kolagena, utječe na sintezu DNA, poboljšava oštećenu funkciju živčanog tkiva, stimulira stanična zbijanja, imunološki sustav i rješava upalni proces (36). Stergioulas je u svojem istraživanju, u kojem je pratio učinak LLLT u terapiji „smrznutog“ ramena, potvrdio da je terapija laserom male izlazne snage učinkovitija u odnosu na placebo laser. Skupina koja je primala terapiju laserom male izlazne snage imala je poboljšanje s obzirom na bol i invalidnost, no ne i bolji opseg pokreta ramena. Također, Stergioulas je zaključio kako niža snaga laserske terapije nije imala utjecaj na temeljnu kapsularnu patologiju, adheziju i prirodu kolagena. Analgetski učinak postignut laserom dopušta primjenu drugih fizikalno-terapijskih postupaka, primjerice terapijskih vježbi koje se tada izvode ugodnije za bolesnika, olakšavajući bol u ramenu što je neophodno za oporavak (37).

#### 7.5.1.5. Supraskapularni živčani blok

Postupak blokade supraskapularnog živca (skr. SNB, engl. suprascapular nerve block) opisan je prvi put 1941. godine, a koji je imao za cilj blokirati živčane ogranke supraskapularnog živca koji inerviraju glenohumeralni zglob (24). Supraskapularni živac opskrbljuje do 70% ramena svojim senzornim vlaknima (26). Supraskapularna blokada izvodi se uz nadzor ultrazvuka, navođenjem vrha igle s obzirom na površinske koštane oznake (27). Dahan i sur. proveli su randomiziranu, placebo kontroliranu, kliničku studiju uspoređujući učinak tri SNB s bupivakainom u tjednim intervalima s placebom. Tijekom mjesec dana praćenja, supraskapularni živčani blok značajno je više olakšao bolove u



odnosu na placebo, no poboljšanje opsegu pokreta nije zabilježeno (24). Nadalje, druga randomizirana kontrolirana studija istražila je učinkovitost SNB u odnosu na intraartikularne injekcije i ukazala je na značajno bolje rezultate za bol i opseg pokreta u korist supraskapularne blokade (28). Iako je objavljeno nekoliko studija o ovom načinu liječenja bolesnika, rezultati su se pokazali obećavajućima s obzirom na olakšanje boli i poboljšanja opsega pokreta u ramenu. Primjena SNB može biti posebno korisna u postoperativnom liječenju „smrznutog“ ramena, pružajući pravilnu rehabilitaciju u onih bolesnika s neuspješnom kontrolom boli (26).

#### 7.5.1.6. Hidrodilatacija

Hidrodilatacija ramena (artrografska distenzija) jest postupak ubrizgavanja otopine ili zraka u zglob s ciljem razdvajanja adhezija zglobne čahure koje ograničuju kretanje ramena. Uglavnom se koristi smjesa fiziološke otopine, kortikosteroida i lokalnog anestetika. Ovisno o tome koliko je zglobna kapsula skvrčena, hidrodilatacijom se obično injicira između 10-55 mL otopine u zglob (24). Aplikacijom veće količine tekućine, može doći do rupture, uglavnom u području subskapularne burze, ili rjeđe u ovojnici tetive duge glave bicepsa (34). Tijekom trojtjednog praćenja, usporedbom skupine gdje je primijenjena distenzija ramena s fiziološkom otopinom i kortikosteroidima te placebo skupine, Buchbinder i sur. su uočili značajni napredak opsega pokreta, smanjenje boli i invalidnosti u aktivnoj u odnosu na placebo skupinu. Druga studija ukazala je na efikasnije liječenje „smrznutog“ ramena distenzijom u kombinaciji s terapijskim vježbama, reducirajući bol i povećavajući opseg pokreta u 8 tjedana (27).

#### 7.5.2. Kirurške metode

##### 7.5.2.1. Manipulacija pod općom anestezijom

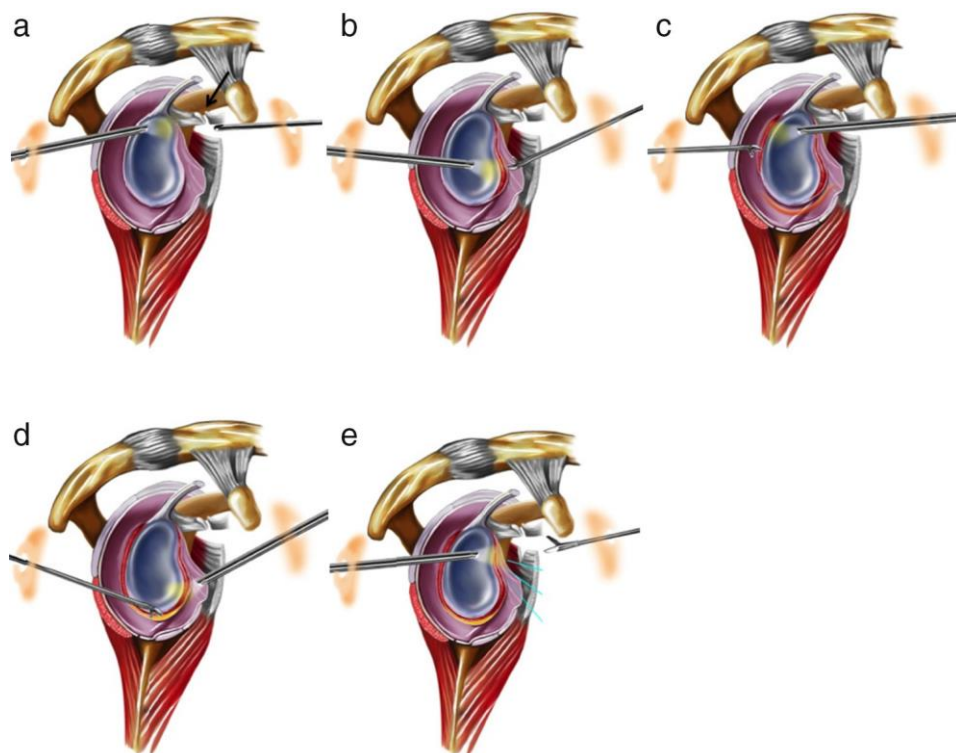
Tehnika manipulacije pod općom anestezijom razmatra se, kao opcija liječenja „smrznutog“ ramena, nakon što konzervativne metode liječenja poluču neuspjeh, obično kada je i nakon 6 mjeseci dalje prisutna tvrdokorna bol i ukrućenost ramena (24, 27). Pomicanjem humerusa u fleksiju, abdukciju i, konačno, aduciranoga humerusa u položaj

vanjske rotacije, omogućeno je lagano istezanje zglobne kapsule ramenog zgloba. Rizik ovog postupka jest nastanka jatrogenih oštećenja poput frakture humerusa ili glenoida, dislokacije ramenog zgloba, ruptуре tetiva rotatorne manšete, ozljede brahijalnog pleksusa i drugih ozljeda. Artroskopski, nakon manipulacije, mogu se vidjeti hemartroza i oštećenje zglobne kapsule, kao i ostale lezije, ukoliko su prisutne (38). Mnoge studije ukazuju na učinkovitost manipulacije pod anestezijom u terapiji „smrznutog“ ramena i kroz sljedećih nekoliko godina. Tako Farrell i sur. istaknuli su izvrsne rezultate u 70% liječenih ovim postupkom tijekom 15 godina praćenja. Wang i sur. ustanovili su da MUA dovodi do poboljšanja simptoma i funkcije ramena u kratkom vremenskom razdoblju (24). Kontraindicirana je primjena MUA u bolesnika s prethodnim frakturama ili dislokacijama ramena, osteoporozom, kao i u bolesnika s DM (primijećeni su slabi ishodi i česti recidivi nakon manipulacije) (27).

#### 7.5.2.1. Kapsulotomija

Artroskopska kapsulotomija je danas u širokoj primjeni liječenja rezistentnih slučajeva „smrznutog“ ramena na konzervativne metode terapije. Artroskopija pruža bolju preglednost područja te je njome moguće potvrditi dijagnozu bolesti, kao i stadij (26). Učinkovitost oslobađanja kapsule artroskopijom potvrđena je u nekoliko studija. Nema jasnog dogovora koje strukture trebaju biti zahvaćene kapsulotomijom, kao i opseg kapsularnog opuštanja. Slika 4 prikazuje moguće pristupe i načine kapsulotomije u oboljelih (39). Mnogi su mišljenja da treba osloboditi samo interval rotatorne manšete i korakohumeralni ligament, navodeći uspješne rezultate, dok neki drugi autori predlažu oslobađanje gornjeg ruba subskapularnog mišića, koje je neophodno za povratak vanjske rotacije. U slučaju teško ograničene unutarnje rotacije, čini se opuštanje stražnjeg dijela zglobne kapsule. Tek nedavno je nekoliko operatera primijenilo „360°“ kapsulotomiju, no u ovom postupku je utvrđen viši rizik za ozljedu aksilarnog živca. Usporedbom artroskopske kapsulotomije i manipulacije pod anestezijom, Ogilvie-Harris i sur. utvrdili su prednost artroskopskog postupka za izbor liječenja otpornih slučajeva „smrznutog“ ramena osiguravajući znatnije i brže poboljšanje

funkcije ramena uz niži rizik komplikacija. Opuštanje zglobne kapsule otvorenim pristupom danas se rijetko izvodi zbog razvoja artroskopije (24). Trenutna indikacija za otvoreni postupak kapsulotomije uključuje slučajeve koji se ne mogu liječiti putem artroskopije. Međutim, otvoreni kirurški pristup ima svoje rizike i nedostatke. Tehnički, može biti teško izvesti potpuno oslobađanje stražnje kapsule otvorenim metodom. Štoviše, veća je učestalost postoperativne boli, ograničenog raspona kretnji i produženog boravka u bolnici (21).



*Slika 4.* Sagitalni prikaz ramena pri kirurškom pristupu za artroskopsku kapsulotomiju: a) opuštanje korakohumeralnog ligamenta, b) prednja kapsulotomija, c) posterosuperiorna kapsulotomija, d) anteroinferiorna kapsulotomija i e) tenotomija subskapularne tetive. Prema: Miyazaki et al. (2017), str. 66, uz otvoren pristup članka izdavača Elsevier Editora Ltda (39).

## 8. ZAKLJUČAK

Bolno rame predstavlja izazov u medicini s obzirom na pravovremeno otkrivanje uzroka, liječenje i rehabilitaciju oboljelih osoba. Niz je raznih etioloških čimbenika koji mogu prouzročiti bol u ramenu od primarne patologije ramena, zatim ozljede, kirurških zahvata, raznih udruženih bolesti (šećerna bolest, kardiovaskularne bolesti, neurološki poremećaji i dr.). Sve skupa nepovoljno utječe na funkciju ramena sprječavajući pokrete u zglobu što vodi prema nesposobnosti obavljanja svakodnevnih aktivnosti i razvoju invaliditeta. Neophodno je što ranije prepoznati bolni sindrom i adekvatno terapijski pristupiti, u cilju smanjenja boli i povratka normalnog raspona pokreta.

„Smrznuto“ rame je stanje koje karakterizira intenzivna bol u ranijoj fazi bolesti s napredovanjem zakočenosti kako vrijeme odmiče, gube se pasivni i aktivni pokreti ramenog zgloba u svim smjerovima, naročito vanjska rotacija i abdukcija. Problem je što je etiologija, odnosno uzrok i dalje nejasan i time otežava strategiju pristupa liječenju. Ne postoji konsenzus u obliku zlatnog standarda za liječenje ove bolesti, već se pristupa raznim konzervativnim metodama (analgetici, intraartikularne injekcije, fizikalna terapija) u početku bolesti kako bi se olakšala bol i spriječilo pogoršanje ROM-a. Kroz nekoliko mjeseci praćenja, ukoliko se ukaže na neuspjeh dotadašnje konzervativne terapije ili se stanje dodatno pogorša, u suradnji s bolesnikom treba razmotriti opcije invazivnog liječenja „smrznutog“ ramena, prvenstveno artroskopsku kapsulotomiju, kako bi se rame što prije vratilo u funkciju. Naravno, ovo iziskuje iznimnu suradljivost (engl. compliance) bolesnika i liječnika, kao i okoline, kako bi se spriječila najteža komplikacija, stvaranje trajnog invaliditeta.

## 9. ZAHVALE

Zahvaljujem svojoj mentorici doc. dr. sc. Nadici Laktašić Žerjavić na pomoći i savjetima kod izrade diplomskog rada.

Hvala svim mojim prijateljima, prijateljicama i rodbini, a osobito Suzani, Anji, Nives, Sunčici, Karlu, Lesteru i Senki za podršku u učenju, ali i za druženja u predahu od učenja. Uz vas sam stekla lijepe uspomene koje ću vezati uz svoj studentski dio života.

Najveću zahvalu dugujem svojim roditeljima, Petru i Lidiji, kao i sestri Ivani, koji su mi u ovih šest godina studiranja bili najveća podrška te su imali mnogo strpljenja i razumijevanja. Svojim roditeljima pripisujem najveću zaslugu za sve svoje uspjehe i postignuća.

## 10. LITERATURA

1. Babić Naglič Đ. Mišićno-koštane bolesti. U: Babić Naglič Đ, ur. Fizikalna i rehabilitacijska medicina. Zagreb: Medicinska naklada, 2013:7-13.
2. Jajić I, Jajić Z. Reumatologija u praksi: priručnik za liječnike primarne zdravstvene zaštite. Zagreb: K.B. Sestre milosrdnice, 1999:237.
3. Linaker C, Walker-Bone K. SHOULDER DISORDERS AND OCCUPATION. Best Pract Res Clin Rheumatol. 2015;29(3):405-423.
4. van der Heijden GJMG. Shoulder disorders: a state-of-the-art review. Best Pract Res Clin Rheumatol. 1999;13(2):287-309.
5. Jajić I. Reumatologija: priručnik za liječnike specijaliste reumatologije, specijaliste drugih graničnih struka i studente medicine. Zagreb: Medicinska knjiga, 1995:685.
6. Čičak N. Rame i nadlaktica. U: Pećina M, ur. Ortopedija. Zagreb: Naklada Ljevak, 2004:232-50.
7. Čičak N. Zamke u dijagnosticiranju i liječenju bolnog ramena. Fiz Rehabil med. 2016;28(1-2):120-131.
8. Fanghanel J, Pera F, Anderhuber F, Nitsch R. Waldeyerova anatomija čovjeka. 1. hrvatsko izdanje 17. njemačkog izdanja. Zagreb: Golden marketing - Tehnička knjiga, 2009:1333.
9. Krmpotić-Nemanić J, Marušić A. Anatomija čovjeka. 2. korigirano izd. Zagreb: Medicinska naklada, 2007:665.
10. Wikipedia: the free encyclopedia [Internet]. Dostupno na:  
[https://en.wikipedia.org/wiki/Shoulder#/media/File:Blausen\\_0797\\_ShoulderJoint.png](https://en.wikipedia.org/wiki/Shoulder#/media/File:Blausen_0797_ShoulderJoint.png)  
[pristupljeno 05.06.2018.]
11. Halder AM, Itoi E, An KN. Anatomy and biomechanics of the shoulder. Orthop Clin. 2000;31(2):159-176.

12. Wikipedia: the free encyclopedia [Internet]. Dostupno na:  
[https://en.wikipedia.org/wiki/Shoulder#/media/File:Shoulder\\_joint.svg](https://en.wikipedia.org/wiki/Shoulder#/media/File:Shoulder_joint.svg)  
[https://en.wikipedia.org/wiki/Shoulder#/media/File:Shoulder\\_joint\\_back-en.svg](https://en.wikipedia.org/wiki/Shoulder#/media/File:Shoulder_joint_back-en.svg)  
[pristupljeno 05.06.2018.]
13. Goldstein B. Shoulder anatomy and biomechanics. *Phys Med Rehabil Clin N Am.* 2004;15(2):313-349.
14. Babić Naglić Đ. Pregled sustava za kretanje. U: Babić Naglić Đ, ur. Fizikalna i rehabilitacijska medicina. Zagreb: Medicinska naklada, 2013:31-43.
15. Antoljak T. Ozljede ramenog pojasa i nadlaktice. U: Šoša T, Sutlić Ž, Stanec Z, Tonković I, ur. Kirurgija. Zagreb: Naklada Ljevak, 2007:935-41.
16. Valencia Mora M, Ibán MÁR, Heredia JD, i sur. Physical Exam and Evaluation of the Unstable Shoulder. *Open Orthop J.* 2017;11:946-956.
17. Mokrović H, Gulan G, Jotanović Z, Dragičević M. Bolno rame. *Medicina Fluminensis.* 2009;45(4):332-337.
18. Dias R, Cutts S, Massoud S. Frozen shoulder. *BMJ.* 2005;331(7530):1453-1456.
19. Ewald A. Adhesive capsulitis: a review. *Am Fam Physician.* 2011;83(4):417-422.
20. Whelton C, Peach CA. Review of diabetic frozen shoulder. *Eur J Orthop Surg Traumatol.* 2018;28(3):363-371.
21. Wong PLK, Tan HCA. A review on frozen shoulder. *Singapore Med J.* 2010;51(9):694-697.
22. Rangan A, Goodchild L, Gibson J, i sur. Frozen Shoulder. *Shoulder Elbow.* 2015;7(4):299-307.
23. Hand GCR, Athanasou NA, Matthews T, Carr AJ. The pathology of frozen shoulder. *J Bone Joint Surg.* 2007;89(7):928-932.

24. Georgiannos D, Markopoulos G, Devetzi E, Bisbinas I. Adhesive Capsulitis of the Shoulder. Is there Consensus Regarding the Treatment? A Comprehensive Review. *Open Orthop J.* 2017;11:65-76.
25. Zappia M, Di Pietto F, Aliprandi A, i sur. Multi-modal imaging of adhesive capsulitis of the shoulder. *Insights Imaging.* 2016;7(3):365-371. [open access article]
26. Harris G, Bou-Haidar P, Harris C. Adhesive capsulitis: review of imaging and treatment. *J Med Imaging Radiat Oncol.* 2013;57(6):633-643.
27. D'Orsi GM, Via AG, Frizziero A, Oliva F. Treatment of adhesive capsulitis: a review. *Muscles Ligaments Tendons J.* 2012;2(2):70-78.
28. Favejee MM, Huisstede BMA, Koes BW. Frozen shoulder: the effectiveness of conservative and surgical interventions-systematic review. *Br J Sports Med.* 2011;45(1):49-56.
29. Chan HBY, Pua PY, How CH. Physical therapy in the management of frozen shoulder. *Singapore Med J.* 2017;58(12):685-689.
30. Ćurković B, Schnurer-Luke-Vrbanić T. Osnove kineziterapije. U: Babić Naglić Đ, ur. *Fizikalna i rehabilitacijska medicina.* Zagreb: Medicinska naklada, 2013:113-24.
31. Hanchard NCA, Goodchild L, Thompson J, O'Brien T, Davison C. Evidence-based clinical guidelines for the diagnosis, assessment and physiotherapy management of contracted (frozen) shoulder: quick reference summary. *Physiotherapy.* 2012;98(2):117-120.
32. Leung MS, Cheing GL. Effects of deep and superficial heating in the management of frozen shoulder. *J Rehabil Med.* 2008;40(2):145-150.
33. Babić Naglić Đ. Termoterapija/krioterapija. U: Babić Naglić Đ, ur. *Fizikalna i rehabilitacijska medicina.* Zagreb: Medicinska naklada, 2013:143-154.
34. Anton HA. Frozen shoulder. *Can Fam Physician.* 1993;39:1773-1778.



35. Perić P. Udarni val i laser. U: Babić Naglić Đ, ur. Fizikalna i rehabilitacijska medicina. Zagreb: Medicinska naklada, 2013:165-171.
36. Jajić I, Jajić Z. Liječenje laserom. U: Jajić I, Jajić Z, ur. Fizikalna i rehabilitacijska medicina: osnove i liječenje. Zagreb: Medicinska naklada, 2008:257-262.
37. Stergioulas A. Low-Power Laser Treatment in Patients with Frozen Shoulder: Preliminary Results. *Photomed Laser Surg.* 2008;26(2):99-105.
38. Uppal HS, Evans JP, Smith C. Frozen shoulder: A systematic review of therapeutic options. *World J Orthop.* 2015;6(2):263-268.
39. Miyazaki AN, Santos PD, Silva LA, Sella G do V, Carrenho L, Checchia SL. Clinical evaluation of arthroscopic treatment of shoulder adhesive capsulitis. *Rev Bras Ortop.* 2017;52(1):61-68. [open access article]

## **11. ŽIVOTOPIS**

Rođena sam 5. lipnja 1993. godine u Virovitici. Pohađala sam Osnovnu školu Vladimira Nazora u Virovitici od 2000. do 2008. godine. Nakon toga sam upisala Gimnaziju Petra Preradovića Virovitica 2008. godine i završila prirodoslovno-matematički smjer. Tijekom osnovne i srednje škole sudjelovala sam na brojnim županijskim natjecanjima i državnim natjecanja (povijest, geografija i biologija). Proglašena sam najboljom učenicom Gimnazije Petra Preradovića Virovitica u svojoj generaciji. Medicinski fakultet Sveučilišta u Zagrebu upisala sam u akademskoj godini 2012./2013.