

# Očne komplikacije u upalnim reumatskim bolestima dječje dobi

---

Hrgović, Mihovil

Master's thesis / Diplomski rad

2018

Degree Grantor / Ustanova koja je dodijelila akademski / stručni stupanj: **University of Zagreb, School of Medicine / Sveučilište u Zagrebu, Medicinski fakultet**

Permanent link / Trajna poveznica: <https://um.nsk.hr/um:nbn:hr:105:069661>

Rights / Prava: [In copyright](#) / [Zaštićeno autorskim pravom.](#)

Download date / Datum preuzimanja: **2024-07-22**



Repository / Repozitorij:

[Dr Med - University of Zagreb School of Medicine Digital Repository](#)



**SVEUČILIŠTE U ZAGREBU**  
**MEDICINSKI FAKULTET**

**Mihovil Hrgović**

**Očne komplikacije u upalnim  
reumatskim bolestima dječje dobi**

**DIPLOMSKI RAD**



**Zagreb, 2018.**

**SVEUČILIŠTE U ZAGREBU**

**MEDICINSKI FAKULTET**

**Mihovil Hrgović**

**Očne komplikacije u upalnim  
reumatskim bolestima dječje dobi**

**DIPLOMSKI RAD**

**Zagreb, 2018.**

Ovaj diplomski rad izrađen je u Kliničkom bolničkom centru Zagreb u Klinici za pedijatriju, Zavod za imunologiju, reumatologiju, alergologiju i respiracijske bolesti Medicinskog fakulteta Sveučilišta u Zagrebu pod vodstvom prof.dr.sc. Marije Jelušić i predan je na ocjenjivanje u akademskoj godini 2017./2018.

## POPIS SKRAĆENICA

ANA - antinuklearna antitijela

CME - cistoidni makularni edem

CMV - citomegalovirus

DHEAS - dehidroepiandrosteron

DMARD - antireumatski lijekovi koji modificiraju tijek bolesti (*eng. disease-modifying antirheumatic drugs*)

EBV - Epstein-Barrov virus

EDTA - etilendiamintetraoctena kiselina

ERA - artritis povezan sa entezitisom (*eng. enthesitis-related arthritis*)

FSH - folikulostimulirajući hormon

HIV - virus humane imunodeficijencije

HLA - glavni kompleks gena tkivne podudarnosti (*eng. human leukocyte antigen*)

HSV - herpes simpleks virus

ILAR - Međunarodna liga reumatoloških udruženja (*eng. International League of Associations for Rheumatology*)

IOL - intraokularna leća

IOP - intraokularni tlak (*eng. intraocular pressure*)

IRVAN - idiopatski retinalni vaskulitis, aneurizme i neuroretinitis

JIA - juvenilni idiopatski artritis

KBC - klinički bolnički centar

KS - kortikosteroidi

LH - luteinizirajući hormon

MTX - metotreksat

NSAID - ne-steroidni protuupalni lijekovi (*eng. non-steroidal anti-inflammatory drugs*)

RF - reumatoidni faktor

SLE - sistemski eritemski lupus

SUN - standardizacija imenovanja uveitisa (*eng. Standardization of Uveitis Nomenclature*)

TNF - faktor nekroze tumora (*eng. tumor necrosis factor*)

VZV - varicella zoster virus

# SADRŽAJ

SAŽETAK

SUMMARY

1. UVOD .....	1
2. OČNE MANIFESTACIJE REUMATSKIH BOLESTI .....	2
2.1 Uveitis .....	2
2.2 Skleritis .....	8
2.3 Vaskulitisi mrežnice .....	9
3. UVEITIS U SKLOPU JUVENILNOG IDIOPATSKOG ARTRITISA .....	12
4. OČNE KOMPLIKACIJE REUMATSKIH BOLESTI .....	18
4.1 Katarakta .....	18
4.2 Priraslice (sinehije) .....	20
4.3 Glaukom .....	23
4.4 Trakasta keratopatija .....	27
5. CILJEVI RADA .....	29
6. ISPITANICI I METODE .....	30
7. REZULTATI .....	31
7.1 Pacijenti sa juvenilnim idiopatskim artritismom .....	31
7.2 Odgovor na terapiju .....	34
7.3 Očne komplikacije .....	39
8. RASPRAVA .....	44
9. ZAKLJUČAK .....	49
10. ZAHVALE .....	51
11. LITERATURA .....	52
12. ŽIVOTOPIS .....	66

## **SAŽETAK**

### **Očne komplikacije u upalnim reumatskim bolestima dječje dobi**

**Mihovil Hrgović**

Reumatološke bolesti dječje dobi često budu komplicirane očnim manifestacijama poput uveitisa, skleritisa, episkleritisa i vaskulitisa mrežnice, čije neprepoznavanje, nepravodobno ili nepravilno liječenje dovodi do komplikacija i dugotrajnih posljedica.

Ciljevi su ovog istraživanja proučiti pojavnost očnih komplikacija upalnih reumatskih bolesti dječje dobi, istražiti međuovisnost dobi, spola, ANA i RF titra te tipa reumatološke bolesti i pojave očnih komplikacija i odgovora na terapiju.

U ovo retrospektivno istraživanje uključeno je 32 djece koja su od 2009. do 2017. godine liječena zbog reumatološke bolesti i bolesti vidnog sustava u KBC-u Zagreb.

Od 32 bolesnika (81% djevojčice) 29 je bolovalo od JIA-e, a po jedan bolesnik od juvenilnog dermatomiozitisa, Behçetove bolesti i sarkoidoze. Uveitis je imalo 27 bolesnika, dvoje je imalo episkleritis, a po troje keratitis i vaskulitis retine. Prosječna je dob djevojčica pri dijagnozi JIA-a 3.6 (1-14) godina, dječaka 7.6 (1 – 14.5) godina, a pri pojavi očne manifestacije 5.1 godina u djevojčica i 8.2 godine u dječaka. Svi bolesnici imali su negativan RF, 65% je imalo pozitivan titar ANA-e, od kojih je 81% oboljelo od JIA-e prije 6. godine i sve su bile djevojčice. Remisija uveitisa postignuta je u dvoje bolesnika topikalnim kortikosteroidima uz primjenu nesteroidnih protuupalnih lijekova i metotreksata.

Neaktivnost uveitisa postignuta je u 81% bolesnika, najuspješnije kada je u liječenje uključena i biološka terapija.

Za istaknuti je skupinu djevojčica oboljelih od više tipova JIA-e i uveitisa, s početkom bolesti prije 6. godine života i pozitivnom ANA-om, što govori u prilog potrebi za reklasifikacijom JIA-e i uvođenjem nove skupine s ovim osobinama. Nije utvrđena povezanost između pozitivne ANA-e i učestalosti komplikacija i relapsa uveitisa.

Ključne riječi: juvenilni idiopatski artritis, uveitis, antinuklearna protutijela, biološka terapija

## **SUMMARY**

### **Ophthalmologic complications in pediatric inflammatory rheumatic diseases,**

**Mihovil Hrgović**

Ocular manifestations in the form of uveitis, scleritis, episcleritis, and retinal vasculitis complicate the course of rheumatic diseases. Furthermore, these conditions can cause long lasting consequences when unrecognized, untimely, or incorrectly treated.

Aim of this research was to examine ocular manifestations of childhood rheumatic diseases and to explore the relation between age, gender, ANA, RF titer along with type of rheumatic disease, and ocular manifestations as well as treatment response.

The retrospective study included 32 children treated for rheumatologic and ocular diseases in the period 2009-2017 at KBC Zagreb.

Out of 32 patients (81% female), 29 suffered from juvenile idiopathic arthritis (JIA), one patient from juvenile dermatomyositis, one from Behçet's disease, and one from sarcoidosis. 27 patients had uveitis, two episcleritis, three had keratitis, and three retinal vasculitis. Average age at JIA onset in girls was 3.6 (1-14) years and in boys 7.6 (1-14.5) years, while girls had in average 5.1 years at first ocular manifestation and boys 8.2 years. All patients were RF negative. 65% of patients was ANA positive, out of which 81% had onset of JIA before the age of 6 (all girls). Remission of uveitis was achieved in two patients treated with topical corticosteroids, with non-steroid anti-inflammatory medication, and methotrexate. 81% had inactive uveitis, most frequently achieved with a combined therapy which included biologics.

One group of patients was distinguished, a group of females suffering from different subtypes of JIA and uveitis, with onset occurring before the age of 6, and positive ANA, concurring the need for reclassification of JIA and forming a new subtype with these characteristics. No relation between ANA titer and the frequency of complications or uveitis relapses was determined.

Key words: juvenile idiopathic arthritis, uveitis, antinuclear antibodies, biological therapy



## 1. UVOD

Reumatske su bolesti dječje dobi kronične bolesti koje zahvaćaju veći broj organskih sustava, ali se klinički primarno očituju na lokomotornom sustavu (1). Relativno su česte, procjenjuje se da zahvaćaju između 0,1 i 0,5% populacije mlađe od 18 godina (2). Procjenjuje se da je ukupna incidencija artritisa u pedijatrijskoj populaciji 109 na 100.000 djece godišnje, od čega su najčešći tranzitorni sinovitis (48%) zatim drugi akutni sinovitisi (24%), kronični artritis (17%), septični artritis (6%) i reaktivni artritis (5%) (1). Razlog zbog kojeg dolazi do pojave ovih bolesti se u većini slučajeva ne može utvrditi. Utvrđena je povezanost pojave pojedinih bolesti sa genetskim predispozicijama, posebice sa ljudskim leukocitnim antigenom - HLA, polimorfizmom gena za citokine kao i genima za receptore T i B limfocita (3). Posebice se ističe povezanost HLA-B27 i juvenilnog ankilozirajućeg spondilitisa, Reiterovog sindroma i juvenilnog psorijatičnog artritisa (4). Imunološki etiopatogenetski čimbenici povezani sa pojavom autoimunskih bolesti mogu biti povezani uz humoralnu i staničnu imunost, a mogu biti primarni (urođeni) ili sekundarni (stečeni). U primarne poremećaje humoralne imunosti spadaju nasljedne deficijencije komplementa C1q, C2 i C4, manjak serumskog amiloidnog proteina kao i manjak IgA. Sekundarni humoralni čimbenici su stečene deficijencije komplementa. Kao primarni poremećaji stanične imunosti su se pokazali manjak Fas/Fas liganda i polimorfizam FcγRIII, a sekundarni su prvenstveno vezani uz HIV-infekciju (1). Pretpostavlja se da na pojavu autoimunih bolesti utjecaja imaju i hormoni, posebice prolaktin, kateholamini, gonadotropni (LH, FSH) i spolni hormoni (testosteron, DHEAS), ali njihov mehanizam djelovanja još nije poznat (5). U okolišne čimbenike koji utječu na pojavu bolesti

spadaju infekcije (EBV, CMV, VZV), lijekovi, cjepiva, UV zračenje, stres kao i izloženost okolišnim toksinima (pesticidi, krema za sunčanje, onečišćenje vode i zraka) (6). Očne se manifestacije u sklopu reumatoloških bolesti pojavljuju relativno često, obično nakon drugih sistemskih manifestacija bolesti, ali se mogu pojaviti i prije (7). Najčešće očne manifestacije su uveitis, keratitis, skleritis i episkleritis, vaskulitisi mrežnice, bolesti vezane uz vidni živac i sindrom suhog oka. Ukoliko se očne bolesti ne prepoznaju, nepravodobno ili nepravilno liječe može doći do razvoja komplikacija. Posebice je za nastanak komplikacija značajan uveitis koji se pojavljuje u mnogim reumatološkim bolestima (1,8,9).

## **2. OČNE MANIFESTACIJE REUMATSKIH BOLESTI**

### **2.1 Uveitis**

Srednja očna ovojnica (uvea) sastoji se od tri dijela: šarenice (iris), cilijarnog tijela (corpus ciliare) i žilnice (choroidea). Upala srednje očne ovojnice zove se uveitis (9). Radna skupina za standardizaciju nomenklature uveitisa (SUN) je 2005. donijela odluku da se za određivanje tipova uveitisa upotrebljava anatomska klasifikacija (Tablica 1) (10). Ovisno o dijelu srednje očne ovojnice koji je zahvaćen upalnim procesom možemo razlikovati tri tipa uveitisa: prednji uveitis u kojem su zahvaćeni šarenica i prednji dio cilijarnog tijela, a upalne se stanice često nađu i u prednjem dijelu staklovine, intermedijarni uveitis u kojem je upala lokalizirana u ravnom dijelu cilijarnog tijela, perifernom dijelu mrežnice i staklastom tijelu te stražnji uveitis gdje je upalom zahvaćena žilnica. Ukoliko se upala proširi na sva tri dijela srednje očne ovojnice govorimo o panuveitisu. Kada do pojave bolesti dolazi naglo i traje

ograničeno radi se o akutnom obliku bolesti. Rekurentni se oblik odnosi na uveitis koji ima periode remisije u kojima se ne upotrebljava nikakva terapija, a koji traju dulje od 3 mjeseca dok pojam kronični uveitis označava oblik bolesti u kojem remisije traju kraće od 3 mjeseca (1,8,11).

*Tablica 1. Anatomska klasifikacija uveitisa SUN radne skupine. Prema: Jabs DA, Douglas A, Nussenblatt, Robert B, Rosenbaum, James T (10)*

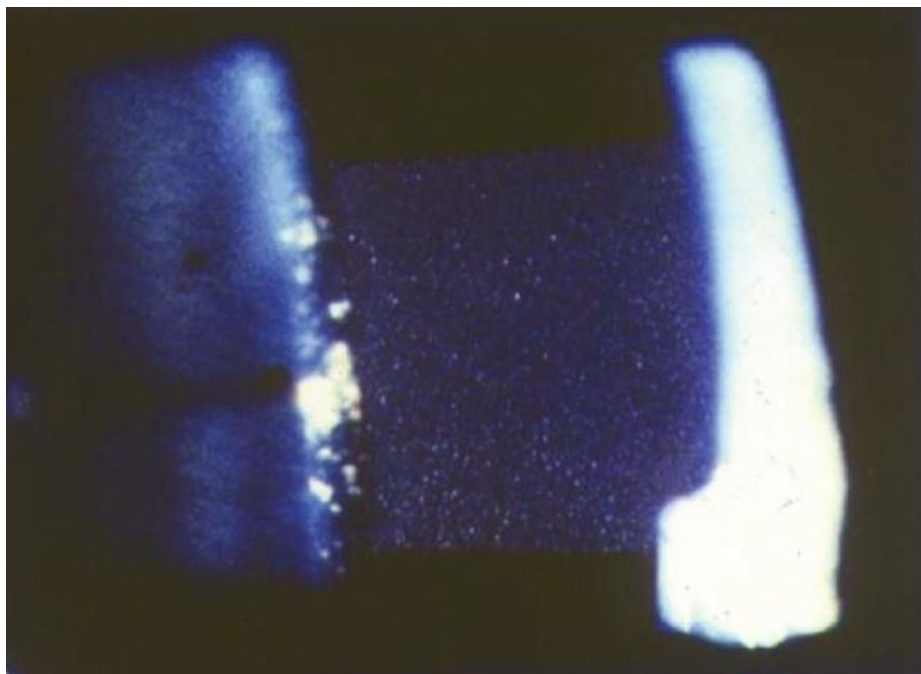
Tip uveitisa	Primarna lokalizacija upale	Uključuje
Prednji uveitis	Prednja očna sobica	Iritis
		Iridociklitis
		Prednji ciklitis
Intermedijarni uveitis	Staklasto tijelo	Pars planitis
		Stražnji ciklitis
		Hijalitis
Stražnji uveitis	Mrežnica ili žilnica	Fokalni/multifokalni/difuzni koroiditis
		Korioretinitis
		Retinokoroiditis
		Retinitis
		Neuroretinitis
Panuveitis		

Oko je imunološki privilegiran organ, hematokamerularna i hematoretinalna barijera sprječavaju prolazak upalnih stanica i makromolekula iz krvi u očnu vodicu prednje

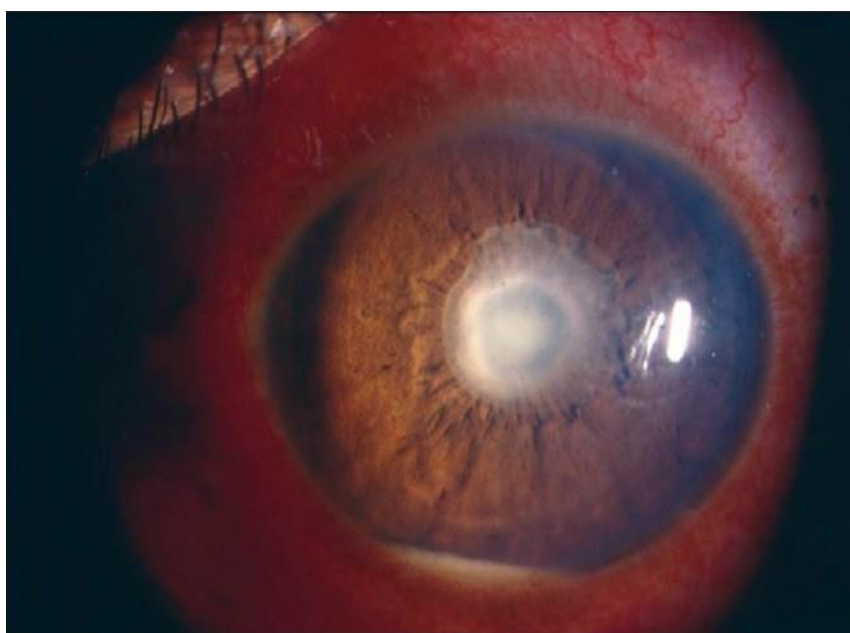očne sobice i prema mrežnici. U upalnim procesima ove se barijere funkcionalno i strukturalno oštećuju što omogućuje prelazak upalnim stanicama i upalnim medijatorima u unutrašnje dijelove oka (12).

Prednji je uveitis najčešći oblik upale srednje očne ovojnice u pedijatrijskoj populaciji, obuhvaća oko 46% svih uveitisa (13). Najčešći simptomi vezani uz akutni prednji uveitis su bol (zbog spazma zjeničnog sfinktera), crvenilo oka, glavobolja, fotofobija i gubitak vidne oštine. Smanjenje kvalitete vida u prvom redu ovisi o zamućenju inače prozirnih medija kroz koje svjetlost prolazi na putu do mrežnice (upalni eksudat, upalne stanice u očnoj vodici, precipitati na endotelu rožnice). Fibrin koji zbog narušavanja hematokamerularne barijere nesmetano prolazi u prednju očnu sobicu dovodi do pojave „flare“ fenomena (refleksija svjetla na proteinima u očnoj vodici). Osvjetljivanjem očne vodice biomikroskopom s procjepnom lampom mogu se vidjeti i upalne stanice što se naziva Tyndallov fenomen (Slika 1), a u slučaju da se radi o izuzetno jakoj upalnoj reakciji stanice se mogu taložiti na dno prednje očne sobice što se naziva hipopion (Slika 2). Precipitati na rožnici razlikuju se u akutnom i kroničnom uveitisu, novoformirani su precipitati svjetlije boje i ovalna oblika dok su stariji pigmentirani (Slika 3). Kronični oblik prednjeg uveitisa obično prolazi asimptomatski (1,8,14–16). Za vrijeme akutne upale dolazi do suženja zjenice i približavanja stražnje površine šarenice i prednje površine leće što može dovesti do stvaranja stražnjih priraslica (sinehija). Između korijena šarenice i rožnice u iridokornealnom kutu može doći do stvaranja prednjih priraslica (11,17). Izolirani prednji uveitis može se pojaviti kao manifestacija Behçetove bolesti i u tom se slučaju obično pojavljuje obostrano, a u do trećine bolesnika se pojavljuje hipopion. Češće se u Behçetovoj bolesti pojavljuje panuveitis (18). Najčešće komplikacije prednjeg

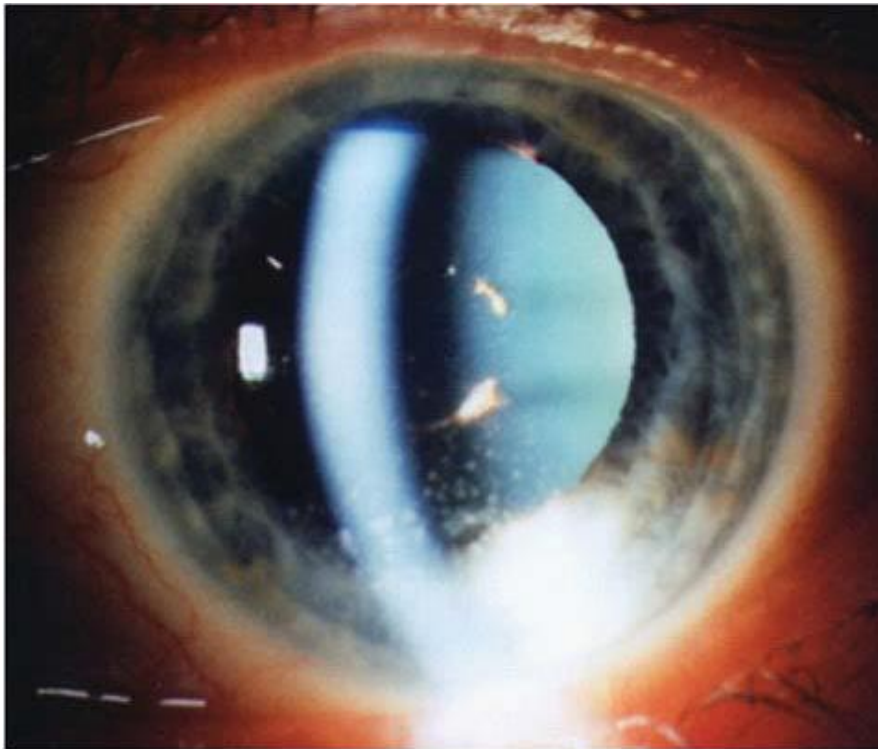
uveitisa su trakasta keratopatija, katarakta, stražnje sinehije, glaukom, makulopatija i ambliopija (19).



*Slika 1. „Cells and flare“, fotografija veličine 3x1 mm prikazano pod velikim uvećanjem na biomikroskopu sa procjepnom lampom. Preuzeto od: Agrawal RV i suradnici (16)*



*Slika 2. Pupilarna membrana i hipopion. Preuzeto od: Agrawal RV i suradnici (16)*



*Slika 3. Prednji uveitis s precipitatima na endotelu rožnice. Preuzeto od: Jelušić M, Malčić I i sur. (1)*

Intermedijarni je uveitis najčešći oblik uveitisa koji ostaje nerazjašnjene etiologije, poznati su mu etiološki uzročnici multipla skleroza, infekcija bakterijom *Borrelia burgdorferi* i sarkoidoza, u čijem se slučaju radi o granulomatskoj upali. Uveitis se pojavljuje u oko 10-15% bolesnika sa sarkoidozom, najčešći je intermedijarni oblik (38%), a u 90% slučajeva se radi o kroničnom uveitisu (1,20). Intermedijarni uveitis obuhvaća 10-12% svih uveitisa dječje dobi. Simptomi su većinom minimalno izraženi, ali mogu se pojaviti leteće mutnine pred očima i zamućenje vida zbog stanične infiltracije staklovine. U slučaju da dođe do razvoja edema vidnog živca i cistoidnog makularnog edema (CME) dolazi i do pada vidne oštine. U srednjem dijelu staklastog tijela i na donjem perifernom dijelu mrežnice mogu se naći žućkasto-bijeli

upalni infiltrati poznati kao „snowballs“, a na ravnom dijelu cilijarnog tijela fibroeksudacijske naslage „snowbanks“. „Snowbanking“ je obično prisutan uz teže oblike upale, povezan je sa neovaskularizacijom koja može dovesti do vitrealnog krvarenja (19,21). Komplikacije se javljaju češće u djece nego u odraslih bolesnika, može se javiti trakasta keratopatija, periferna kornealna endoteliopatija, kao i stražnje sinehije (19).

Stražnji uveitis čini oko 21,8% uveitisa (13). Simptomi su u stražnjem uveitisu izuzetno raznoliki, u slučaju da upala zahvaća makulu i vidni živac dolazi do oštećenja vidne funkcije. Kada je upalom zahvaćen periferniji dio mrežnice obično se pojavljuju leteće mutnine i skotomi u vidnom polju bolesnika. U staklastom se tijelu mogu vidjeti „cells and flare“, zamućenje uzrokovano upalnim stanicama i proteinskim eksudatom, može doći do odvajanja stražnje staklovine, a na očnoj se pozadini pod mrežnicom vide žuto-siva upalna žarišta (1). Uzročnici su često infektološke prirode (*Toxoplasma gondii*, *Toxocara canis*, tuberkuloza, sifilis, *Bartonella henselae*, HSV, VZV, CMV), a često se infekcije koje uzrokuju uveitis pojavljuju kao oportunističke zbog zaraze HIV-om i razvoja AIDS-a. U sistemske reumatološke bolesti koje se mogu manifestirati stražnjim uveitisom spadaju sarkoidoza, Behçetova bolest, Vogt-Koyanagi-Harada sindrom i SLE (1,22).

## 2.2 Skleritis

Bjeloočnica je vanjska ovojnica očne jabučice građena uglavnom od gustog vezivnog tkiva sa nepravilno poredanim kolagenim vlaknima. Vanjski sloj bjeloočnice naziva se episklera i povezana je rahlim vezivnim tkivom sa Tenonovom kapsulom oka (23,24).

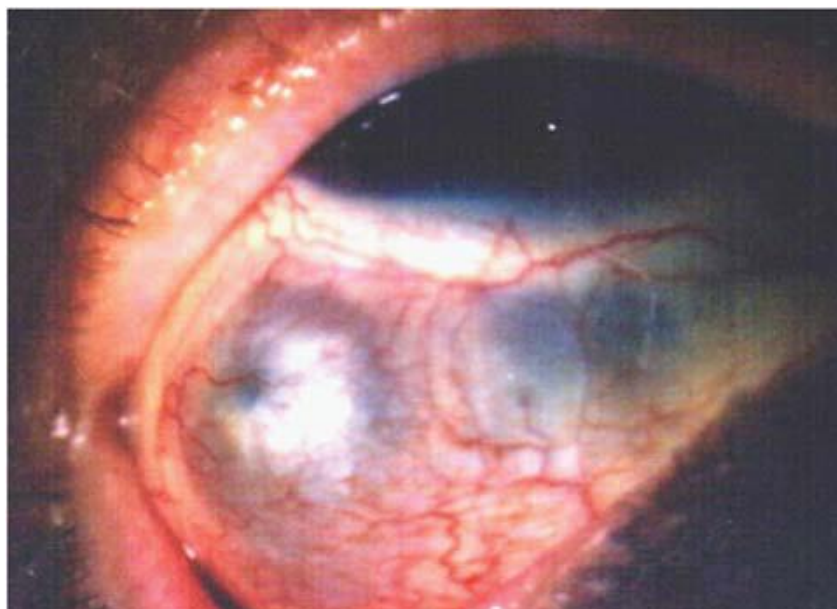
S obzirom na to da se radi o avaskularnom tkivu sa slabim tkivnim reakcijama na upale i traume, bolesti sklere su relativno rijetke, ali kada se pojavljuju obično su dugotrajne (25). Episkleritis je upala površinskih slojeva bjeloočnice i obično je benignog tijeka, ali ju treba razlikovati od skleritisa, dublje i destruktivnije upale koja se u 50% bolesnika pojavljuje bilateralno i koja često ostavlja komplikacije poput keratitisa, glaukoma, uveitisa i eksudativnih ablacija mrežnice. U jednom američkom istraživanju čak 58,8% ispitanika sa skleritisom je razvilo očne komplikacije (23).

Skleritis se može podijeliti na prednji i stražnji, a granicu određuje hvatište ravnih mišića oka. Postoji i daljnja podjela prednjeg skleritisa na četiri podskupine - difuzni, nodularni, nekrotizirajući sa inflamacijom i nekrotizirajući bez inflamacije (scleromalacia perforans). Uobičajeni simptomi prednjeg skleritisa su crvenilo oka i osjetljivost ili bol očne jabučice pri pokretima oka ili pritisku (Slika 4) (1,11,26).

Stražnji skleritis je rjeđi od prednjeg, pojavljuje se u oko 2-12% slučajeva. Bolesnici sa stražnjim skleritisom obično imaju smanjenje vidne oštine sa ili bez bolova, a može doći i do zahvaćanja staklastog tijela, mrežnice i vidnog živca. Stražnji je skleritis rjeđe udružen sa sistemskim bolestima vezivnog tkiva i kod djece i kod odraslih, za razliku od prednjeg kod kojeg se reumatološke bolesti pojavljuju u 39-50% bolesnika (1,26). Najčešće sistemske reumatske bolesti koje se povezuju sa skleritisom su reumatoidni artritis, vaskulitisi (granulomatoza sa poliangitisom,



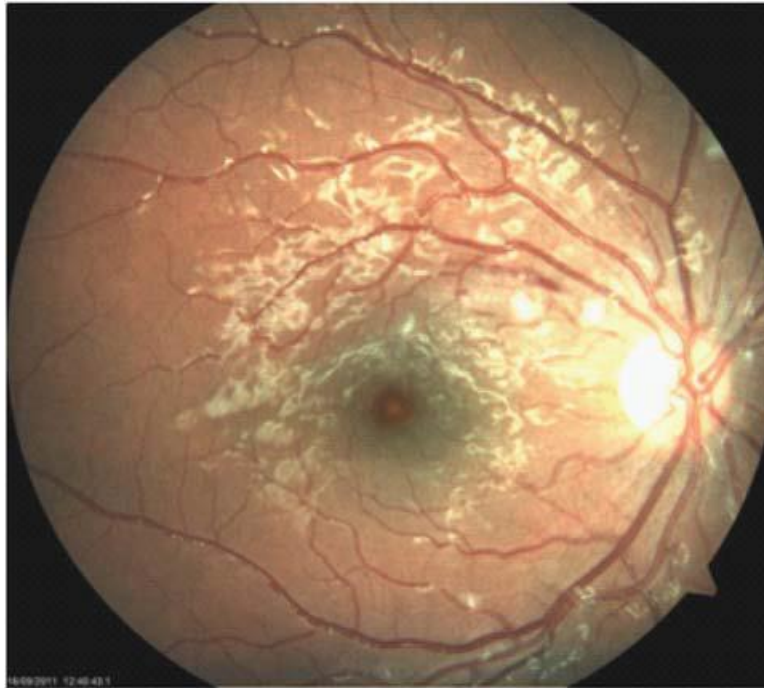
nodozni poliarteritis), SLE i relapsirajući polihondritis, a pojavljuje se i uz upalne bolesti crijeva (ulcerozni kolitis i Crohnova bolest) (23).



*Slika 4. Prednji nekrotizirajući skleritis s upalom. Preuzeto od: Jelušić M, Malčić I i sur. (1)*

### **2.3 Vaskulitisi mrežnice**

Retinalni je vaskulitis upalna i okluzivna bolest mrežničnih žila koja može biti izolirana, idiopatske etiologije, može biti manifestacija sistemskih upalnih bolesti ili biti komplikacija infektivnih i neoplastičnih bolesti. Dijagnoza se bolesti najčešće postavlja klinički, a za potvrdu dijagnoze se koristi fluorescencijska angiografija fundusa. S obzirom na to da se radi o upalnim bolestima, u aktivnim vaskulitisima dolazi do eksudacije koja se na oftalmoskopiji vidi kao bjeličasto područje oko krvne žile. Ta područja mogu biti međusobno odvojena i zahvaćati samo pojedine segmente krvnih žila („*skip lesions*“) ili biti konfluentna (Slika 5) (1,27). Vaskulitis može zahvatiti arterije, vene i kapilare, a razlikovanje predominantno zahvaćenih krvnih žila bitno je određivanje etiologije vaskulitisa (Tablica 2) (28).

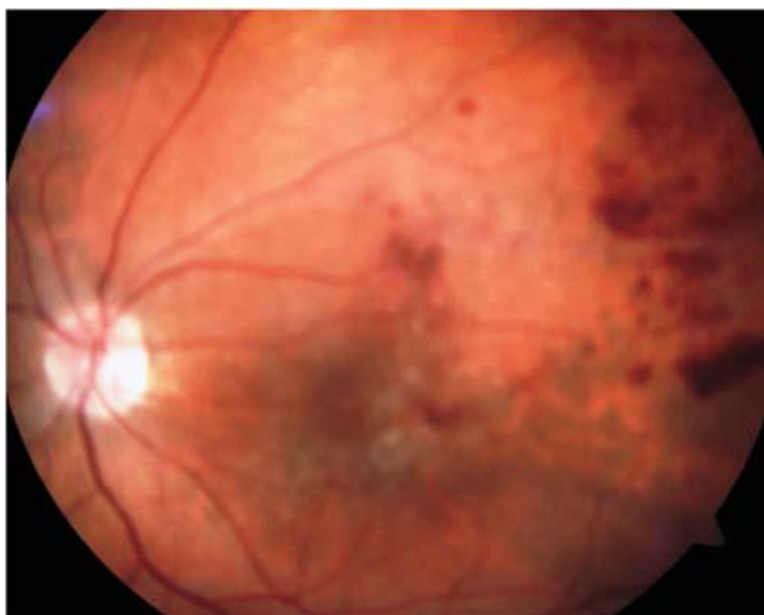


*Slika 5. Kolor fotografija krvarenja i „cotton wool“ mrlja mrežnice u juvenilnom dermatomiozitisu. Preuzeto od: Jelušić M, Malčić I i sur. (1)*

*Tablica 2. Potencijalna etiologija retinalnog vaskulitisa temeljena na predominantnoj zahvaćenosti arteriola ili venula. Prema: Rosenbaum JT (28)*

Primarno retinalni arteritis	Primarno retinalni flebitis	Arteritis i flebitis
SLE	Sarkoidoza	Relapsirajući polihondritis
Nodozni poliarteritis	Multipla skleroza	Granulomatoza sa poliangitisom
IRVAN	Pars planitis	Upalne bolesti crijeva
Churg-Straussov sindrom	Behçetova bolest	Tuberkuloza
HSV/VZV	Birdshot korioretinopatija	
Sifilis	Retinalni vaskulitis uz HIV infekciju	
Toksoplazmoza	Ealesova bolest	

Vaskulitis u Behçetovoj bolesti većinom je periflebitis koji dovodi do okluzije krvne žile i posljedičnog edema. Arterije i kapilare mogu biti zahvaćene upalom, ali obično zajedno sa periflebitisom. Kao posljedica hipoperfuzije u otprilike 5% bolesnika razvija se neovaskularizacija mrežnice, a 13% bolesnika sa neovaskularizacijom može razviti ishemiju mrežnice (Slika 6.) (1,18).



*Slika 6. Vaskulitis s venskom okluzijom, edemom makule i krvarenjima po mrežnici u sklopu Behçetove bolesti. Preuzeto od: Jelušić M, Malčić I i sur. (1)*

Nodozni poliarteritis upalna je bolest koja većinom zahvaća arteriole, oko je zahvaćeno u 10-20% bolesnika. Može se manifestirati u obliku krvarenja, „cotton-wool“ mrlja, edemom mrežnice, ali i zahvaćanjem drugih dijelova oka, upalom krvnih žila žilnice, nekrotizirajućim skleritisom i perifernim ulcerirajućim keratitisom. Ukoliko bolešću bude zahvaćen vidni živac dolazi do razvoja edema ili papilitisa (1,29). Kod granulomatoze s poliangitisom (Wegenerove granulomatoze) radovi govore o zahvaćenosti oka u 30-50% bolesnika. Pritom se vaskulitis retinalnih krvnih žila

pojavljuje relativno rijetko, u 1-13% bolesnika sa očnom manifestacijom bolesti (30,31). U sklopu sistemskog eritemskog lupusa može doći do razvoja retinopatije koja se pojavljuje u oko 29% oboljelih sa aktivnom bolešću. Na očnoj su pozadini uočljive „cotton-wool“ mrlje i mala intraretinalna krvarenja, ali može doći i do razvoja neovaskularizacije. U retinalnom vaskulitisu u sklopu SLA-a veći udio bolesnika (77%) ima pozitivna antifosfolipidna antitijela nego bolesnici sa sistemskim lupusom bez okularnih manifestacija (29%) (32).

### **3. UVEITIS U SKLOPU JUVENILNOG IDIOPATSKOG ARTRITISA**

Juvenilni idiopatski artritis (JIA) naziv je za široku skupinu bolesti kojima je karakteristika da se pojavljuju prije 16. godine života, a očituju se upalom najmanje jednog zgloba sa trajanjem upale minimalno 6 tjedana (33). Iako se podaci o prevalenciji i incidenciji JIA značajno razlikuju u različitim istraživanjima, zna se da je JIA najčešća reumatološka bolest dječje dobi. Procjenjuje se da je prevalencija JIA u svijetu 1,6 do 86/100.000 djece, a u razvijenim zemljama između 16 i 150/100.000 djece. JIA se češće pojavljuje u djece europskog podrijetla, a najniža incidencija je zabilježena kod japanske i filipinske djece (1,34,35). Međunarodna liga reumatoloških udruženja (ILAR) je 1994. donijela klasifikaciju JIA koja se temelji na kliničkim i laboratorijskim karakteristikama pojedinih skupina bolesti, a prema kojoj se JIA može podijeliti u sedam skupina (Tablica 3) (1,35,36).

Tablica 3: ILAR-kriteriji za klasifikaciju JIA, Prema: Petty RE i sur. i Ravelli A i sur.

Tip bolesti	Obilježja bolesti	Udio
Sistemiški	Upala 1 ili više zglobova sa vrućicom minimalno 2 tjedna i jedan ili više od sljedećih kriterija: Makulopapulozni osip Generalizirala limfadenopatija Hepatomegalija ili splenomegalija Serozitis	4-17%
Poliartikularni, RF-	Upalom zahvaćeno 5 ili više zglobova u prvih 6 mjeseci i reumatoidni faktor je negativan	11-28%
Poliartikularni, RF+	Upalom zahvaćeno 5 ili više zglobova u prvih 6 mjeseci i reumatoidni faktor je pozitivan	2-7%
Oligoartikularni	Upala zahvaća 4 ili manje zglobova u prvih 6 mjeseci - perzistirajući - nakon 6 mjeseci upala na najviše 4 zglobova - prošireni - nakon 6 mjeseci zahvaćeno 5 ili više zglobova	27-56%
Psorijatični artritis	Artritis i psorijaza ili artritis i najmanje 2 od sljedećih kriterija: Daktilitis Psorijatične promjene nokta Psorijaza u obitelji u prvom koljenu	2-11%
Entezitisu pridružen artritis	Artritis i entezitis ili artritis ili entezitis sa najmanje 2 kriterija: zahvaćenost sakroilijakalnih zglobova ili lumbosakralna bol HLA-B27 antigen pozitivan HLA-B27 povezane bolesti u obitelji u prvom koljenu početak artritisa kod dječaka starijih od 8 godina akutni anteriorni uveitis	3-11%
Neklasificirani artritisi	Artritis koji ne zadovoljava kriterije ni jedne od skupina ili zadovoljava kriterije više od jedne skupine	11-21%

Juvenilni idiopatski artritis je najčešća sistemska bolest dječje dobi u kojoj se kao manifestacija pojavljuje uveitis (19). Djeca koja oboljevaju od JIA u 13,1% slučajeva razviju i upalu srednje očne ovojnice. Najčešći oblici uveitisa u sklopu JIA-a su kronični anteriorni (68,3%), akutni anteriorni (16,2%) i rekurentni anteriorni uveitis (12%). Između 3 i 7% bolesnika razvija uveitis prije drugih sistemskih manifestacija bolesti, ali u većini se slučajeva pojavljuje poslije. Prosječno vrijeme između pojave sistemskih i očnih manifestacija iznosi 1,8 godina (14). Prepoznati su određeni rizični čimbenici čija prisutnost može dovesti do povećanog rizika za obolijevanje od uveitisa. Najznačajniji od njih su ženski spol, oligoartikularni oblik bolesti, pozitivna antinuklearna protutijela (ANA), negativan titar reumatskog faktora (RF) kao i početak bolesti u ranijoj životnoj dobi (19). Djevojčice predstavljaju 75 do 80% oboljelih od JIA koji razviju uveitis, a veća je učestalost pojavljivanja i u skupini ANA-pozitivnih djevojčica u odnosu prema ANA-pozitivnim dječacima (37). Saurenmann i sur. su u istraživanju iz 2010. pronašli da se u mlađim dobnim skupinama uveitis velikom većinom pojavljuje kod djevojčica (81% oboljelih od uveitisa u dobnoj skupini 1-2 godine su djevojčice), a među bolesnicima kojima je dijagnoza JIA postavljena nakon devete godine taj se udio smanjuje na 55% (38). Uveitis se najčešće pojavljuje u oligoartikularnom tipu JIA, nešto češće u podskupini proširenog (20-40%) nego perzistirajućeg oligoartikularnog JIA (10-20%). U ovoj se skupini upala obično pojavljuje u ranoj životnoj dobi i često je obostrana. Uveitis se većinom obostrano očituje i u bolesnika sa RF-negativnim oblikom poliartikularnog JIA, rijetko sa simptomima koji bi upućivali na zahvaćanje oka. 5 do 10% oboljelih od ovog tipa JIA razvije uveitis (1,39). Zbog zajedničkih karakteristika koje se pojavljuju u oboljelih od različitih tipova JIA, ali koji imaju pozitivna anti-nuklearna protutijela (ANA) uočila se

potreba za promjenom ILAR-klasifikacije juvenilnog idiopatskog artritisa. U novoj je predloženoj klasifikaciji uvedena nova skupina u koju bi spadali bolesnici kojima se bolest pojavila prije šeste godine života, a koji su ANA-pozitivni. Naime, upravo je takav oblik bolesti karakterističan za dječju dob i trebalo bi ga razlikovati od oblika bolesti koji se samo pojavljuje u dječjoj dobi („*childhood onset*“), ali se nastavlja u odraslu. U tu bi skupinu bili svrstani bolesnici koji su prema sadašnjoj ILAR-ovoj klasifikaciji uvršteni pod oba podtipa oligoartikularnog JIA, RF-negativni poliartrikularni artritis, psorijatični artritis i dio bolesnika iz skupine drugih-nediferenciranih artritisa. Ti su bolesnici većinom djevojčice, bolest nastupa u ranijoj životnoj dobi, obično razvijaju asimetrični artritis i imaju povišen rizik za razvoj uveitisa (40). Akutni simptomatski uveitis koji se prepoznaje po karakterističnim simptomima boli, crvenilu i fotofobiji većinom je vezan uz entezitisu pridružen artritis, kod kojeg se pojavljuje u oko 20% oboljelih (1,39). Reiterov sindrom (reaktivni artritis) i artritis povezan sa upalnim bolestima crijeva kod djece ne spadaju u skupinu entezitisu pridruženih artritisa (za razliku od odraslih), ali s obzirom na to da su ta stanja često povezana sa HLA-B27 pozitivnošću, kao i kod juvenilnih spondiloartropatija potrebno ih je spomenuti (1). Akutni HLA-B27 pozitivni uveitis posebno je izdvojen oblik uveitisa koji se pojavljuje u do 50% bolesnika sa ankilozantnim spondilitisom, čak i do 90% bolesnika sa Reiterovim sindromom, 2-5% bolesnika koji boluju od artritisa povezanog sa upalnim bolestima crijeva i do 30% bolesnika sa psorijatičnim artritismom. U slučaju kada su bolesnici sa psorijatičnim artritismom HLA-B27 negativni uveitis se pojavljuje u samo 7% slučajeva (8,13). U liječenju JIA se koristi više skupina lijekova, nesteroidni protuupalni lijekovi (NSAID), kortikosteroidi te antireumatski lijekovi koji modificiraju tijek bolesti (DMARD) koje možemo razvrstati u

nebiološke i biološke (1). Prvu liniju liječenja čine NSAID, najčešće ibuprofen, naproksen i diklofenak koje bolesnici najbolje podnose te toksičniji indometacin. Najpotentniji protuupalni lijekovi su kortikosteroidi, sistemski se primjenjuju u akutnim fazama sistemskog oblika JIA, a mogu se primjenjivati i intraartikularno. Kod oligoartikularnog i poliartrikularnog oblika JIA kao druga linija se uglavnom koriste lijekovi koji modificiraju tijek bolesti, najčešće metotreksat (MTX), leflunomid i sulfasalazin (kod entezitisa pridruženog artritisa). Od biološke terapije najčešće se koriste inhibitori proupalnog citokina TNF- $\alpha$  (etanercept, adalimumab i infliksimab), a u slučaju da oni ne dovedu do zadovoljavajućeg poboljšanja koriste se blokator kostimulacijskog puta T-limfocita (abatacept) ili blokator IL-6 receptora (tocilizumab) (1,41). U slučaju da bolesnik razvije uveitis obično se koriste lokalni kortikosteroidi u obliku kapi i masti, a moguće ih je primijeniti i intravitrealno te periokularno (42). U blažim se oblicima uveitisa primjenjuju i kratko-djelujući midrijatici i cikloplegici (poput tropikamida i ciklopentolata) sa ciljem prevencije razvoja prednjih i stražnjih sinehija, a u težim slučajevima dugo-djelujući lijekovi (atropin) (43). Za kontrolu uveitisa koriste se i lijekovi koji modificiraju tijek bolesti, Galor i sur. su proveli usporedbu tri imunomodulatora (metotreksat, azatioprin i mikofenolat mofetil), bolesnici koji su liječeni azatioprinom su razvijali češće nuspojave (0,29/osoba-godina) od metotrexata (0,14/osoba-godina) i mikofenolat mofetila (0,18/osoba-godina) i kod njih je liječenje češće bilo prekinuto. Najbrži učinak u kontroli upale postigao je mikofenolat mofetil (medijan 4.0 mjeseca), zatim azatioprin (4.8 mjeseci) i metotreksat (6.5 mjeseci).(44) Infliksimab, adalimumab (TNF- $\alpha$  inhibitori) i daclizumab (inhibitor IL-2 receptora) također su se pokazali učinkovitima kod kontrole uveitisa (45). Uporaba infliksimaba se pokazala učinkovitom u više istraživanja, kod

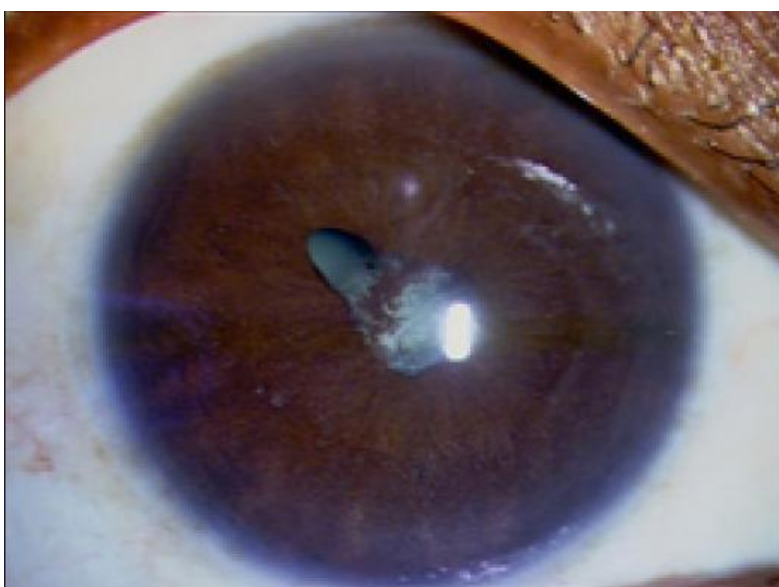

većine bolesnika dolazilo je ili do potpune remisije upale ili do značajnog poboljšanja, a nisu se razvijale ozbiljnije nuspojave. Kod određenog broja bolesnika se nakon dugotrajne primjene lijeka razvila rezistencija na lijek. Usprkos pozitivnim rezultatima istraživanja pokazalo se da je infliksimab puno učinkovitiji u kontroli artritisa nego uveitisa (46–48). Uporaba adalimumaba je dovela do poboljšanja uveitisa kod 30-80% bolesnika, ovisno o istraživanju. Slično kao i kod infliksimaba, nije bilo pojavljivanja težih nuspojava za vrijeme liječenja, a istovremeno je dolazilo do poboljšanja upale zglobova (49). Simonini i sur. su proveli istraživanje u kojem su usporedili učinkovitost infliksimaba i adalimumaba tijekom 3 godine u kojem se pokazalo da je adalimumab učinkovitiji u održavanju remisije kroničnog uveitisa dječje dobi (50). Wroblewski i sur. su u retrospektivnoj studiji pokazali da je daclizumab učinkovit u prevenciji remisije uveitisa, stabilizaciji vidne oštine u većini slučajeva kao i koristan za smanjenje učestalosti uporabe imunosupresivne terapije. Najčešće nuspojave su bile dermatološke, a kod 4 ispitanika (od njih ukupno 39) su se razvili solidni maligni tumori (51). Učinkovitost inhibitora IL-6 receptora tocilizumaba u liječenju refraktornog uveitisa pokazali su Tappeiner i sur., inaktivacija uveitisa bila je postignuta kod 7 od 17 bolesnika. Potrebno je napomenuti da su svi bolesnici imali težak, refraktoran tijek uveitisa koji nije odgovarao na barem jedan DMARD i barem jedan biološki lijek u prethodnoj terapiji (52).

## 4. OČNE KOMPLIKACIJE

### 4.1 Katarakta

Katarakta je patološko stanje očne leće u kojem dolazi do smanjenja njezine prozirnosti. Jedan je od vodećih svjetskih uzroka gubitka vida, u razvijenim zemljama svijeta uzrok je 10-15% sljepoća (Slika 7) (53–56).



*Slika 7. KomPLICIRANA katarakta kod pacijenta sa idiopatskim prednjim uveitisom. Preuzeto od: Murthy SI i sur. (56)*

Katarakta kao komplikacija upalnih reumatoloških bolesti djece u prvome redu nastaje nakon uveitisa u sklopu juvenilnog idiopatskog artritisa. Kao rizični faktori za razvoj zamućenja leće prepoznati su uporaba sistemske kortikosteroidne terapije, lokalna kortikosteroidna terapija sa više od 3 kapi dnevno, formiranje stražnjih priraslica između očne leće i stražnje stijenke šarenice i dugotrajna, nekontrolirana upala (45,54,57). Pokazana je i povećana učestalost uveitisa kod bolesnika sa

određenim genetskim predispozicijama, prvenstveno sustavom HLA razreda I II (HLA-B27, HLA-DR11, HLA-DR13) kao i smanjena učestalost kod HLA-DR1, ali za sada još uvijek nije pokazana povezanost genetske predispozicije sa razvojem katarakte (45).

Učestalost katarakte kao komplikacije uveitisa u JIA se razlikuje u različitim radovima, varira između 20 i 70%, ali prosječna učestalost pojavljivanja je 35% (54,57). Izgledi za razvoj katarakte u odrasloj dobi kod bolesnika kojima je u djetinjstvu dijagnosticiran JIA sa uveitisom nisu dobri, istraživanja su pokazala da se katarakta razvija u 80% tih bolesnika (58). Liječenje je katarakte kirurško, definirane su četiri glavne indikacije za operaciju, ali prije svake operacije potrebno je postići kontrolu upale (Tablica 4.) (59).

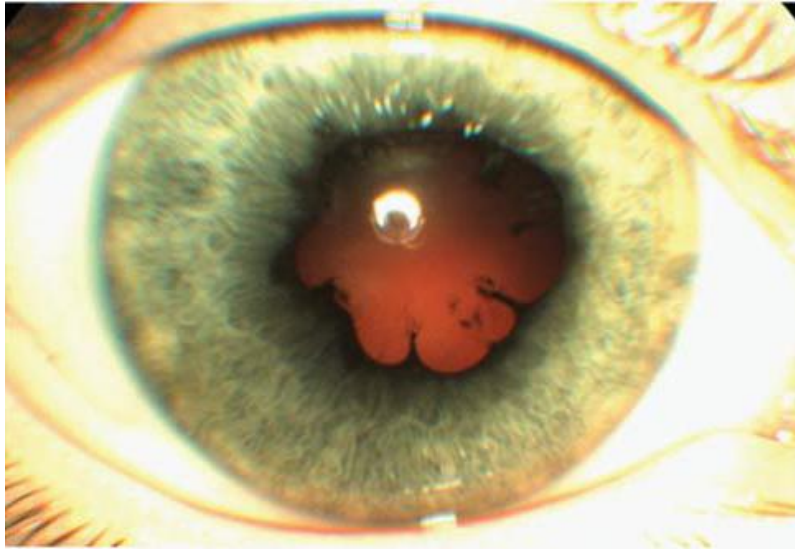*Tablica 4. Indikacije za operaciju katarakte kod bolesnika sa uveitisom, Prema: Baheti U, Siddique SS, Foster CS (59)*

<b>Fakoantigeni uveitis</b> (aktivna upala zbog istjecanja proteina leće) u slučajevima kada je uklanjanje katarakte neophodno
<b>Katarakta koja značajno ometa vid</b> pod uvjetom da je upala pod kontrolom i da operacija dovodi do značajnog poboljšanja vidne oštine
Katarakta koja <b>onemogućuje procjenu stanja fundusa</b> u bolesnika sa sumnjom na patologiju stražnjeg segmenta oka
Katarakta koja onemogućuje <b>adekvatnu vizualizaciju stražnjeg segmenta oka</b> u stanjima koja zahtijevaju operaciju stražnjeg segmenta

Kao vremenski okvir u kojemu ne smije biti upale prije operacije uzima se 3 mjeseca, a za kontrolu se mogu upotrebljavati lokalni i sistemski kortikosteroidi i imunomodulatori (45). Istraživanja pokazuju da uporaba imunomodulatora poput metotreksata za kontrolu upale prije operacije daju bolje post-operativne rezultate od kortikosteroida (59–61). Kod operacije katarakte u dječjoj dobi u usporedbi sa odraslima češće se post-operativno razvija upala, sekundarno stvaranje membrana i sekundarno stvaranje katarakte, a zbog veće učestalosti komplikacija preoperativna kontrola upale je ključna. Kirurške tehnike koje se najčešće upotrebljavaju su lensektomija sa pars plana vitrektomijom i ekstrakapsularna ekstrakcija leće sa ili bez implantacije intraokularne leće (IOL). Ugradnja IOL u pedijatrijskoj populaciji prije se smatrala kontraindiciranom zbog veće učestalosti nuspojava (sinehije, pupilarne membrane, hipotonija očne jabučice), ali u zadnje vrijeme se pokazuje da su prednosti u oporavku vida puno veće, osobito u kombinaciji sa imunomodulatornom terapijom (45,59). Grajewski i sur. su ispitivali učestalost komplikacija kod djece kojima je ugrađena IOL uz intraoperativnu primjenu intraokularnog triamcinolon-acetonida i pokazali su da nije dolazilo do pogoršanja upale prednjeg segmenta oka uz poboljšanje vidne oštine u svih bolesnika (62).

#### **4.2 Priraslice (sinehije)**

Priraslice su vezivne tvorbe koje se stvaraju između susjednih struktura oka za vrijeme upale. Prednje sinehije nastaju između korijena šarenice i rožnice u iridokornealnom kutu, a stražnje između prednje površine leće i stražnjeg dijela šarenice (Slika 8) (1,11).



*Slika 8. Kronični prednji uveitis u sklopu juvenilnog idiopatskog artritisa, stražnje sinehije. Preuzeto od: Jelušić M, Malčić I i sur. (1)*

Periferne prednje sinehije se pojavljuju u različitim bolestima oka, najčešće u upalama, post-traumatski i post-operativno nakon operacije katarakte. S obzirom na to da se u iridokornealnom kutu nalazi trabekularna mreža kroz koju se odvija odvodnja očne vodice, većim stupnjem opstrukcije može doći do razvoja sekundarnog glaukoma (11,63). Prednje se sinehije češće pojavljuju u kroničnim i rekurentnim upalama te u granulomatoznim upalama u usporedbi sa ne-granulomatoznim (17). Pojedina istraživanja su pokazala da se prednje sinehije češće pojavljuju u gornjim kvadrantima oka, što se pokušalo objasniti relativno užim kutom u gornjim dijelovima oka, hidrostatskim pritiskom očne vodice na donje dijelove očnih struktura, čime se razmiče šarenica od rožnice, decentraliziranom lećom ili zaravnjivanjem gornjeg dijela rožnice zbog pritiska gornje vjeđe (63,64). Takahashi i sur. su u istraživanju na bolesnicima sa uveitisom i povišenim intraokularnim tlakom iz 2002. pokazali da se prednje sinehije koje zatvaraju više od

180° očnog kuta nalaze u 7.5% bolesnika, manje od 180° kod 37.2% bolesnika, a 55.3% ispitanika nije imalo sinehije koje bi radile opstrukciju iridokornealnog kuta (17,65). Stražnje se sinehije često pojavljuju u kroničnim uveitisima poput HLA-B27 pozitivnih uveitisa, iridociklitisu u JIA, sarkoidozi i drugima. U HLA-B27 pozitivnim uveitisima stražnje sinehije su najčešća okularna komplikacija. Učestalost pojavljivanja varira između 13 i 91%, ovisno o istraživanju (Tablica 5) (17).

*Tablica 5. Udio bolesnika sa stražnjim sinehijama kao komplikacijom akutnog anteriornog uveitisa kod HLA-B27 pozitivnih i negativnih bolesnika (66–69)*

Autor, godina, država rada Broj bolesnika (HLA-B27+, HLA-B27-)	HLA-B27 pozitivni (%)	HLA-B27 negativni (%)
Monnet i sur., 2004., SAD 129 bolesnika (129+)	13	/
Power i sur., 1998., SAD 263 bolesnika (191+, 72-)	20	7
Linssen i sur., 1995., Nizozemska 154 bolesnika (119+, 35-)	54	46
Rothova i sur., 1983., Nizozemska 60 bolesnika (30+, 30-)	91	43

Stanje kada stražnje priraslice prekriju svih 360° i u potpunosti onemogućavaju protjecanje očne vodice između stražnje i prednje očne sobice nazivamo *seclusio pupillae*, a to dovodi do ispupčivanja šarenica u prednju očnu sobicu (*iris bombè*) i naglog nastanka glaukoma zatvorenog kuta (16,56). Terapija sinehija ovisi o vremenu kada su se formirale, novonastale se sinehije mogu raskinuti primjenom midrijatika u kombinaciji sa lokalnim protuupalnim lijekovima (kortikosteroidi). Kirurško liječenje stražnjih sinehija obično se izvodi tupim instrumentom nakon

aplikacije viskoelastičnog sredstva, najčešće prilikom istodobne operacije katarakte.

Presijecanje stražnjih sinehija se ne preporučuje (70,71).

### 4.3 Glaukom

Glaukom podrazumijeva propadanje ganglijskih stanica mrežnice i progresivne promjene na vidnom živcu koji vode sužavanju vidnog polja i smanjivanju vidne oštrine. Bitno je napomenuti da povišen intraokularni tlak (IOP) ne mora biti prisutan kod svih bolesnika s glaukomom, ali je jedan od najznačajnijih čimbenika rizika za njegov nastanak (72,73). Gonioskopija je metoda kojom se pregledava prednja očna sobica, a može se prikazati i iridokornealni kut. Prema Schafferovom se sustavu, na temelju gonioskopski određenog stupnja otvorenosti, može razlikovati glaukom otvorenog i zatvorenog kuta (Tablica 6) (11).

Tablica 6. Schafferov sustav stupnjevanja glaukoma, prema: Cerovski B. i sur. (11)

Stupanj	Iridokornealni kut	Glaukom
0	0°	Akutni glaukom zatvorenog kuta
1	0-10°	Zatvorenog kuta
2	10-20°	
3	20-30°	Otvorenog kuta
4	30-40°	

Europsko društvo za glaukom je 2014. donijelo smjernice za klasifikaciju i terminologiju glaukoma prema kojima se glaukom koji nastaje kao komplikacija upalnih pedijatrijskih reumatoloških bolesti može svrstati u skupinu sekundarnih glaukoma dječje dobi, podskupinu glaukoma povezanih sa stečenim stanjima. Podskupina glaukoma koji nastaje kao posljedica operacije katarakte u dječjoj dobi također je značajna, s obzirom na učestalost nastanka zamućenja leće u upalnim manifestacijama oka u sistemskim reumatskim bolestima. Prema istoj klasifikaciji unutar skupine sekundarnih glaukoma postoji i podskupina ijatrogenih glaukoma otvorenog kuta koji može biti uzrokovan dugotrajnom lokalnom kortikosteroidnom terapijom. Skupina sekundarnih glaukoma zatvorenog kuta obuhvaća stanja koja dovode do opstrukcije otjecanja očne vodice u iridokornealnom kutu, a mogu biti udružena sa pupilarnim blokom koji najčešće nastaje zbog stražnjih sinehija ili biti bez njega. U slučaju kada nema pupilarnog bloka glaukom može nastati zbog uvealne efuzije koja dovodi do pritiska šarenice sa stražnje strane (u sklopu uveitisa, skleritisa i HIV-infekcije) ili uz prisutnost perifernih anteriornih sinehija (74,75). Djeca koja obolijevaju od glaukoma u prve tri godine života mogu razviti buphthalmos (volovsko oko), povećanje očne jabučice često udruženo sa edemom rožnice, fotofobijom i epiforom (76). Od svih pedijatrijskih bolesnika sa uveitisom, glaukom se kao komplikacija najčešće pojavljuje u obliku kroničnog granulomatoznog prednjeg uveitisa nepoznate etiologije i u sklopu JIA i sarkoidoze (77).

Učestalost pojave glaukoma kod bolesnika sa uveitisom uzrokovanim juvenilnim idiopatskim artritismom varira između 14 i 38%, ovisno o istraživanju i jedan je od najčešćih uzroka razvoja sljepoće kod tih bolesnika (78,79). Povišenje intraokularnog tlaka se kao komplikacija JIA najčešće pojavljuje kod djevojčica sa monoartikularnim



ili pauciartikularnim oblikom bolesti (80). Antinuklearna su protutijela češće pozitivna kod bolesnika sa razvojem glaukoma (77). Retrospektivno kohortno istraživanje koje su na 108 bolesnika sa JIA uveitisom proveli Stroh IG i sur. je pokazalo da je veći rizik nastanka sekundarnog glaukoma kod bolesnika sa prednjim uveitisom u usporedbi sa intermedijarnim, veći je rizik kod bolesnika koji se prezentiraju aktivnom bolešću kao i kod bolesnika na sistemskoj kortikosteroidnoj terapiji. Za razliku od toga, bolesnici na biološkoj terapiji TNF- $\alpha$  inhibitorima imali su manji rizik za nastanak glaukoma (79).

Oko 10% bolesnika sa sarkoidozom razvija povišen IOP, često zbog opširnih prednjih sinehija, ali i zbog upalnih stanica koje mogu opstruirati trabekularni sustav.

Gonioskopski nalaz u jednom japanskom istraživanju je pokazao prisutnost prednjih sinehija u 54,5% i trabekularnih nodula u 61,2% bolesnika sa sarkoidozom (80,81).

Glaukom se rijetko pojavljuje kao komplikacija Behçetove bolesti, u istraživanju koje su proveli Elgin U i sur. na 230 očiju kod 129 bolesnika sa Behçetovom bolesti sekundarni glaukom se razvio na 25 očiju (11%) od čega je najčešći oblik bio glaukom otvorenog kuta uzrokovan upalom ili induciran kortikosteroidima (82).

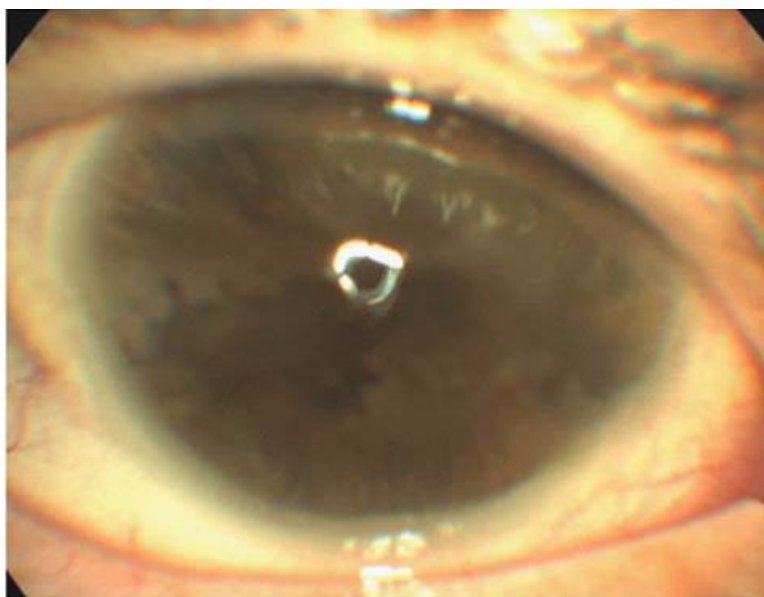
Paovic J i sur. su pronašli glaukom kao komplikaciju kod 17.1% bolesnika sa anteriornim uveitisom u sklopu Behçetove bolesti (83).

Terapija glaukoma može biti medikamentna i kirurška, glaukom sekundaran uveitisu češće bolje reagira na konzervativno liječenje koje i prethodi kirurškom, a rezultat kirurškog liječenja je slabiji u usporedbi sa bolesnicima sa kongenitalnim glaukomom. Analoz prostaglandina smanjuju IOP tako što povećavaju otjecanje očne vodice, latanoprost je učinkovit lijek za snižavanje IOP kod djece iako je broj bolesnika koji ne reagiraju na lijek veći nego kod odraslih bolesnika (11,76). Kao moguća

nuspojava prostaglandinskih analoga kod bolesnika sa glaukomom uzrokovanim uveitisom može se pojaviti egzacerbacija upale (75). Brimonidin, agonist adrenergičnih alfa-receptora se pokazao izuzetno učinkovitim u liječenju glaukoma kod djece, ali može dovesti do ozbiljnih nuspojava, posebice kod vrlo male djece. Bradikardija, hipotenzija, hipotermija, hipotonija i apneja su neke od ozbiljnih nuspojava koje se mogu pojaviti kod terapije brimonidinom (76,84). Timolol koji je antagonist adrenergičkih beta-receptora može se upotrebljavati kod glaukoma u djece, ali često ne dovodi do zadovoljavajućeg snižavanja očnog tlaka. Učinkovitiji je kod bolesnika starijih od 10 godina i pri nižim vrijednostima tlaka. Moguć je razvoj bradikardije, hipotenzije i apneje kao nuspojava, a kontraindiciran je u bolesnika sa astmom, sinus bradikardijom i srčanim blokom (11,76). Miotici (poput pilokarpina) koji se koriste u liječenju povišenog intraokularnog tlaka su u slučaju uveitičnog glaukoma kontraindicirani s obzirom na to da mogu pogoršati simptome upale (bol zbog cilijarnog spazma), pogoršati upalu i povećati učestalost nastanka stražnjih sinehija (85). Ukoliko usprkos maksimalnoj dopuštenoj dozi lijekova ne dolazi do zadovoljavajuće kontrole očnoga tlaka pristupa se kirurškom liječenju. Najčešće primjenjivana tehnika u liječenju glaukoma je trabekulektomija koja se kombinira sa lokalnom uporabom antimetabolita (mitomycin-C, 5-fluorouracil) koji sprječavaju ožiljkavanje mjesta operacije. Ukoliko je glaukom povezan sa pupilarnim blokom indicirana je laserska iridotomija (75,85).

#### 4.4 Trakasta keratopatija

Trakasta keratopatija kronična je degenerativna bolest koja nastaje u sklopu kroničnog uveitisa. Dolazi do stvaranja bijelo-sivih nakupina kalcija u površinskim slojevima rožnice, između epitela i Bowmanove membrane, najčešće u interpalpebralnom području (Slika 9) (1,86).



*Slika 9. Trakasta keratopatija kao komplikacija kroničnog uveitisa u sklopu juvenilnog idiopatskog artritisa. Preuzeto od: Jelušić M, Malčić I i sur. (1)*

Većina reumatoloških bolesnika kod kojih se keratopatija razvija kao komplikacija ima blagi oblik bolesti koji ne dovodi do ometanja vida. U kohortnom istraživanju koje su proveli BenEzra D i sur. teški oblik bolesti koji je doveo do smanjenja vidne oštine se pojavio kod 5.3% bolesnika sa uveitisom u sklopu JIA, a bolest se pojavila u ukupno 48% ispitanika (88). U drugom istraživanju koje je obuhvaćalo 327 bolesnika i 596 očiju provedenom u SAD-u trakasta keratopatija se pojavila kod 34.1% oboljelih od uveitisa u JIA (89).

Osim kroničnog uveitisa trakasta se keratopatija češće pojavljuje u bolesnika sa hiperkalcemijom. Sarkoidoza je bolest često povezana sa hiperkalcemijom, ovisno o istraživanju između 2 i 63% bolesnika ima povišenu razinu kalcija u krvi. Velika se razlika u postotku hiperkalcemičnih bolesnika djelomično može objasniti velikim varijacijama u razinama kalcija zbog undulirajućeg tijeka sarkoidoze, a kod kojih je kalcij mjereno nedovoljno redovito ili učestalo (90).

Liječenje može biti usmjereno na kirurško uklanjanje keratopatije i time poboljšavanje vida ili na smanjivanje razine kalcija. Uporaba kelatora EDTA (etilendiamintetraoctena kiselina) koji veže kalcij može dovesti do uklanjanja njegovih nakupina u rožnici. Osim toga, za uklanjanje kalcija mogu se koristiti površinska lamelarna keratektomija ili fototerapijska keratektomija. Ove metode ne mogu riješiti problem dubljih nakupina kalcija (87). Keratektomija uz uporabu EDTA se može kombinirati sa presađivanjem amnionske membrane što pridonosi oporavku površine rožnice bez boli ili upale, a može se koristiti za liječenje dublje smještenih nakupina kalcija (91).

## **5. CILJEVI RADA**

Cilj je ovog rada istražiti pojavu očnih manifestacija i komplikacija kod djece oboljele od upalnih reumatskih bolesti (prvenstveno juvenilnog idiopatskog artritisa) koji su liječeni u Kliničkom bolničkom centru Zagreb na Klinici za pedijatriju u Zavodu za kliničku imunologiju, reumatologiju, alergologiju i respiracijske bolesti između 2009. i 2017. godine.

U radu se istraživala povezanost između titra ANA i uporabe protuupalne terapije (sistemske i lokalne) sa postizanjem remisije i relapsima očne bolesti, zatim povezanost ANA pozitivnosti i vremena između dijagnoza očne i zglobne bolesti sa pojavom očnih komplikacija.

## 6. ISPITANICI I METODE

Ukupno je 32 djece uključeno u ovo retrospektivno istraživanje, svima su u periodu između 2009. i 2017. dijagnosticirane reumatološka bolest (od strane pedijatrijskog reumatologa i imunologa) na Klinici za pedijatriju i očna bolest (od strane oftalmologa) na Klinici za očne bolesti KBC Zagreb.

U rad su uključeni ispitanici za koje su bili dostupni anamnestički podatci o vremenu pojave reumatološke i očne bolesti, podatci o sistemske i lokalnoj protuupalnoj terapiji od postavljanja dijagnoze do prestanka praćenja ili datuma zadnjeg pregleda te oni ispitanici za koje su bili dostupni laboratorijski nalazi RF i ANA.

Podatci su prikupljeni na temelju otpusnih pisama bolesnika, anamneza, nalaza sa kontrolnih reumatoloških i oftalmoloških pregleda kao i iz laboratorijskih nalaza.

Za definiciju remisije bolesti koristili su se kriteriji SUN radne skupine u kojima se napominje da je remisija isključivo izostanak upale bez ikakve sistemske ili lokalne protuupalne terapije (Tablica 7) (10).

*Tablica 7. Kriteriji SUN radne skupine za terminologiju aktivnosti uveitisa (10)*

Opis stanja bolesti	Definicija
Inaktivna upala	Stupanj upale 0 (bez stanica, Tyndallov fenomen negativan)
Pogoršanje upale	Povećanje upale za 2 stupnja ili povećanje sa stupnja 3+ na 4+
Poboljšanje upale	Smanjenje upale za 2 stupnja ili smanjenje na stupanj 0
Remisija	Inaktivna bolest nakon 3 mjeseca bez ikakve protuupalne terapije

## 7. REZULTATI

Radom je bilo obuhvaćeno 32 bolesnika, 26 djevojčica (81%) i 6 dječaka (19%). 29 bolesnika je imalo dijagnozu juvenilnog idiopatskog artritisa, a po jedan bolesnik juvenilni dermatomiozitis, Behçetovu bolest i sarkoidozu.

### 7.1 Pacijenti sa JIA

Prosječna dob pri postavljanju dijagnoze JIA kod djevojčica je bila 3.6 godina (najmlađe bolesnice imale su jednu godinu, najstarija 14 godina), a kod dječaka 7.6 godina (najmlađi 1 godina, najstariji 14.5 godina). Očna se manifestacija dijagnosticirala kod djevojčica sa prosječno 5.1 godinom, a kod dječaka sa 8.2 godine. U 18 bolesnika (62%) zglobovi su bilo mjesto prve manifestacije, a očna bolest je uslijedila poslije. U sedmero bolesnika (24%) obje su dijagnoze postavljene istovremeno, a četvero bolesnika (14%) je razvio očnu manifestaciju bolesti prije zglobne (Tablica 8).

*Tablica 8. Broj i udio oboljelih od juvenilnog idiopatskog artritisa ovisno o vremenu očne manifestacije bolesti u odnosu na zglobnu*

Vrijeme zahvaćenosti oka u odnosu na zglobove	Dječaci (broj / udio)	Djevojčice (broj / udio)
Prije	1 / 20%	3 / 12%
Istovremeno	1 / 20%	6 / 25%
Nakon	3 / 60%	15 / 63%

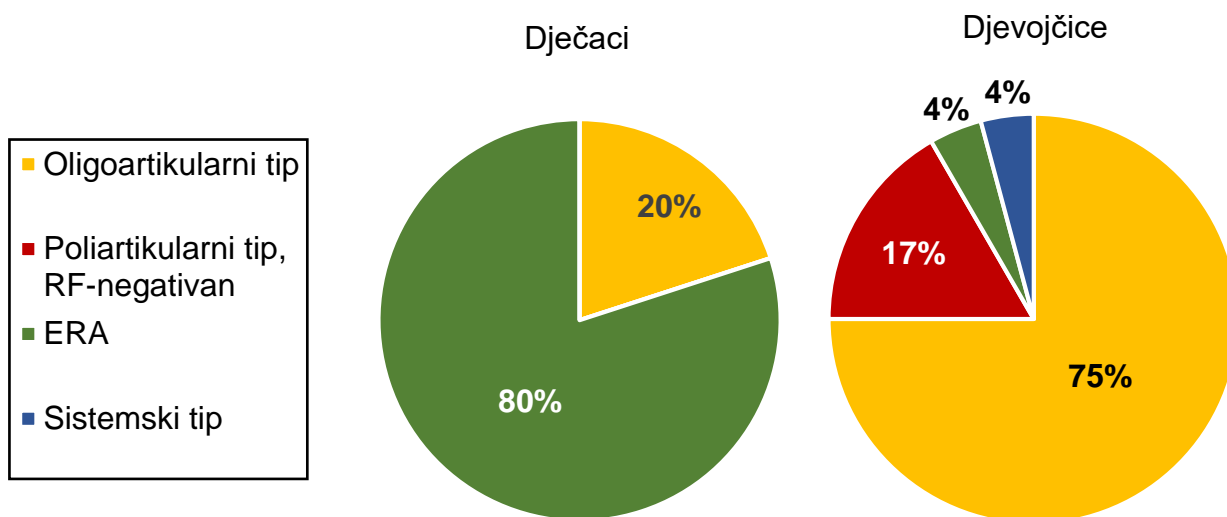
Prosječno vrijeme proteklo između postavljanja dijagnoze očne i reumatološke bolesti u slučaju kada je očna manifestacija nastupila prva iznosilo je 1 godinu (jednako kod dječaka i djevojčica). Kod bolesnica sa dijagnozom očne manifestacije nakon zglobne prosječno vrijeme između dijagnoza bilo je 3 godine (najmanje 0.5 godina, najviše 7) dok je kod dječaka to bilo 2.2 godine (najmanje 1.5, najviše 3 godine).

Bolesnici sa dijagnozom JIA najčešće su imali oligoartikularni tip bolesti, njega je imalo 19 bolesnika (65%), 5 bolesnika (17%) artritis povezan sa entezitisom (ERA), četvero (14%) je imalo poliartikularni tip sa negativnim reumatoidnim faktorom, a jedna bolesnica (4%) sistemski oblik bolesti (Tablica 9 i Grafički prikaz 1).

*Tablica 9. Broj i udio bolesnika ovisno o tipu juvenilnog idiopatskog artritisa*

Tip JIA	Dječaci (broj / udio)	Djevojčice (broj / udio)
Oligoartikularni	1 / 20%	18 / 75%
Poliartikularni, RF-	0	4 / 17%
ERA	4 / 80%	1 / 4%
Sistemski	0	1 / 4%





*Grafički prikaz 1. Udio bolesnika ovisno o tipu juvenilnog idiopatskog artritisa*

Kod 28 od 29 bolesnika sa dijagnozom JIA bili su određivani reumatoidni faktor (RF) i antinuklearna antitijela (ANA). RF je bio negativan kod svih ispitanika, a pozitivan ANA je imalo 18 ispitanika (64%), sve su bile djevojčice. Od ukupno 23 djevojčice kojima se određivao titar ANA njih 78% je bilo pozitivno. Podaci o titru ANA i dobi postavljanja dijagnoze reumatološke bolesti bili su dostupni za 16 od 18 ANA+ pacijentica (Tablica 10). Njih 13 (81%) razvilo je bolest prije navršene 6. godine života, a tri (19%) poslije.

*Tablica 10. Broj i udio ispitanika sa pozitivnim i negativnim antinuklearnim antitijelima u različitim tipovima juvenilnog idiopatskog artritisa*

Tip JIA	Dječaci		Djevojčice	
	ANA+ (broj / udio)	ANA- (broj / udio)	ANA+ (broj / udio)	ANA- (broj / udio)
Oligoartikularni	0	1 / 100%	13 / 76%	4 / 24%
Poliarartikularni	0	0	4 / 100%	0
ERA	0	4 / 100%	0	1 / 100%
Sistemski	0	0	1 / 100%	0

16 pacijenata (55%) sa dijagnozom JIA je razvilo barem jednu očnu komplikaciju, a prosječno vrijeme između reumatološke i očne manifestacije kod tih bolesnika bila je 1 godina. U slučaju kada nije došlo do razvoja očne komplikacije prosječno je vrijeme iznosilo 1.9 godina.

## **7.2 Odgovor na terapiju**

Svi su bolesnici bili liječeni kombinacijama protuupalnih lijekova, koristili su se nesteroidni protuupalni lijekovi (ibuprofen, indometacin i meloksikam), lijekovi koji modificiraju tijek bolesti (metotreksat, ciklosporin, leflunomid i sulfasalazin), kortikosteroidi i biološki lijekovi.

Biološki su se lijekovi koristili u liječenju 25 od 32 ispitanika (78%). Adalimumab se koristio kod 21 bolesnika (66%), etanercept kod 7 (22%), tocilizumab 5 (16%), a infliksimab kod 4 bolesnika (13%). Kod pojedinih je bolesnika biološka terapija morala biti zamijenjena drugim biološkim lijekom zbog refraktorne očne ili zglobne manifestacije, a kod nekih je lijek morao biti zamijenjen zbog egzacerbacije očne ili zglobne bolesti ili nuspojava. Od 25 bolesnika koji su primali biološku terapiju njih sedamnaestero (68%) je dobivalo samo jedan biološki lijek, a osmero (32%) više vrsta. Petero bolesnika (20%) je u terapiji imalo dva biološka lijeka, dvoje (8%) tri, a jedna je pacijentica (4%) tijekom liječenja primala 4 različita biološka lijeka (Tablica 11).

Tablica 11. Slijed bioloških lijekova kod bolesnika sa više vrsta biološke terapije

Bolesnik br.	Prvi lijek	Drugi lijek	Treći lijek	Četvrti lijek
1	Adalimumab	Etanercept	Tocilizumab	Infliksimab
2	Adalimumab	Tocilizumab	Adalimumab	/
3	Etanercept	Adalimumab	Tocilizumab	/
4	Etanercept	Adalimumab	Tocilizumab	/
5	Etanercept	Adalimumab	/	/
6	Etanercept	Adalimumab	/	/
7	Etanercept	Adalimumab	/	/
8	Adalimumab	Etanercept	/	/

Podaci o terapiji koju su bolesnici dobivali u trenutku postavljanja dijagnoze očne bolesti su bili dostupni za 31 od 32 ispitanika. Dijagnoza očne bolesti je kod četrnaestero bolesnika (45%) postavljena prije uvođenja bilo kakve sistemske terapije, kod 15 (48%) se očna bolest razvila dok su primali sistemsku terapiju, a kod dvoje bolesnika (7%) se očna manifestacija razvila nakon što su bolesnici primali sistemsku terapiju, ali je ona ranije bila ukinuta zbog remisije reumatološke bolesti (Tablica 12).

Tablica 12. Sistemska protuupalna terapija koju su bolesnici primali u trenutku postavljanja dijagnoze očne bolesti

Terapija	Bolesnici (broj / udio)
Bez sistemske terapije	16 / 52%
NSAID, MTX	8 / 26%
NSAID, MTX, biološka terapija	4 / 13%
NSAID	2 / 6%
NSAID, KS	1 / 3%

Bolesnici su osim sistemske dobivali i lokalnu protuupalnu terapiju (kortikosteroidi) kao i lokalnu oftalmološku terapiju (tropikamid, atropin, dorzolamid, brinzolamid, timolol, latanoprost i travoprost). Svi su bolesnici (uz iznimku bolesnice sa juvenilnim dermatomiozitisom) za vrijeme trajanja aktivne očne bolesti dobivali lokalnu protuupalnu terapiju.

Uveitis se kao očna manifestacija reumatološke bolesti pojavila kod 27 od 32 bolesnika. Remisija (po definiciji SUN radne skupine izostanak upale tijekom najmanje 3 mjeseca bez ikakve sistemske ili lokalne protuupalne terapije) je postignuta kod dvoje bolesnika sa uveitisom (7%), kod oboje je do inaktivacije uveitisa došlo nakon 8 mjeseci terapije (Tablica 13).

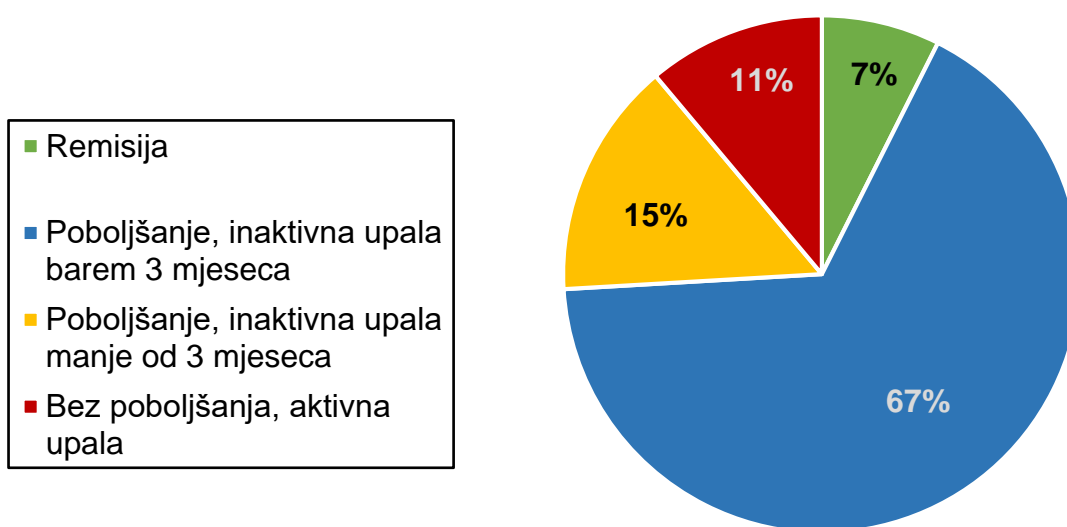
*Tablica 13. Terapija pri kojoj je došlo do inaktivacije uveitisa kod bolesnika koji su postigli remisiju*

Bolesnik br.	Terapija na kojoj je postignuta remisija	Vrijeme od započinjanja terapije do inaktivacije bolesti
1	lokalni KS	8 mjeseci
2	NSAID+MTX, lokalni KS	8 mjeseci

Dvadeset i dvoje bolesnika sa uveitisom (81%) je u tijeku liječenja postizalo inaktivaciju bolesti (negativne upalne stanice, negativan „flare“ na barem jednom oftalmološkom pregledu), ali nije postignuta remisija. Kod 18 od tih bolesnika (67%) je barem jednom tijekom liječenja došlo do inaktivacije upale koja je trajala dulje od 3 mjeseca, ali su za vrijeme inaktivne upale i dalje dobivali lokalnu ili sistemska protuupalnu terapiju pa nisu bili zadovoljeni kriteriji za remisiju uveitisa. Četvero

bolesnika (15%) je tijekom terapije postizalo inaktivaciju upale, ali ona nikada nije trajala dulje od 3 mjeseca.

Troje bolesnika (11%) je cijelo vrijeme od postavljanja dijagnoze očne bolesti do posljednje kontrole bilo na sistemsnoj i lokalnoj protuupalnoj terapiji uz aktivni uveitis (Grafički prikaz 2).



*Grafički prikaz 2. Postizanje poboljšanja bolesti kod bolesnika sa uveitisom*

Kod 18 bolesnika kod kojih je postignuta inaktivacija bolesti dulja od 3 mjeseca (ali ne i remisija) korištena je sistemska i lokalna terapija. Devetero (50%) od tih 18 bolesnika nije imalo relaps nakon posljednje inaktivacije upale. Ukupan broj inaktivacija bolesti bio je veći od broja bolesnika s obzirom na to da su pojedinci imali veći broj smirivanja upale koje su bile praćene pogoršanjem. Tih 18 bolesnika je imalo ukupno 43 inaktivacije bolesti, 34 (79%) ih je slijedio relaps, a 9 (21%) nije ponovno razvijalo očnu upalu.

Najveći broj inaktivacija, njih 23 (53%) nastupio je za vrijeme kombinirane sistemske terapije u kojoj je bio biološki lijek. 6 poboljšanja uveitisa (14%) postignuto je kombiniranom NSAID+DMARD terapijom, 5 (12%) na terapiji KS+DMARD, 4 na terapiji MTX (9%), 3 na terapiji KS (7%), a dvije inaktivacije uveitisa (5%) su postignute na lokalnoj KS terapiji, bez sistemske. U 11 slučajeva (26%) kontrola je upale postignuta tek uvođenjem lokalne kortikosteroidne terapije, iako su ti bolesnici već dulje vremena bili na sistemskej protuupalnoj terapiji tako da je kod tih bolesnika vjerojatno za inaktivaciju upale zaslužna lokalna terapija.

Kod bolesnika koji su dobivali kombiniranu sistemske terapiju u kojoj je bio biološki lijek (kod kojih kontrola upale nije postignuta tek nakon uvođenja lokalne terapije) do remisije je prosječno proteklo 5.7 mjeseca. U 14 inaktivacija bolesti kod bolesnika sa adalimumabom proteklo je prosječno 6.6 mjeseci do prestanka upale. Ponovna aktivacija upale u bolesnika na terapiji adalimumabom dogodila se kod 13 od 14 inaktivacija (93%).

Kod petero bolesnika sa uveitisom (18%) je u terapiji bio korišten tocilizumab. Ti su bolesnici imali 3 inaktivacije uveitisa nakon prosječno 1.6 mjeseci, dok su još tri inaktivacije upale bile povezane sa uvođenjem lokalnih kortikosteroida u terapiju. Također, ti su bolesnici imali 3 relapsa bolesti nakon postignutih 6 inaktivacija (50%).

U pet slučajeva kada su u terapiji korišteni sistemski KS u kombinaciji sa DMARD je do povlačenja bolesti u prosjeku nakon 2.7 mjeseci, a u dva slučaja uporabe sistemskih KS nakon 1.2 mjeseca. U 6 inaktivacija bolesti koje su nastale nakon dodavanja lokalne KS terapije već postojećoj sistemskej terapiji prosječno je bilo potrebno 7.3 mjeseci do smirivanja upale.

ANA su određivana kod 17 od 18 pacijenata koji su imali inaktivaciju uveitisa tijekom barem 3 mjeseca uz sistemsku ili lokalnu protuupalnu terapiju. Od 4 bolesnika kod kojih niti jednom nakon inaktivacije upale nije bilo ponovne aktivacije njih 3 (75%) su imali pozitivan nalaz ANA, dok je jedan bolesnik (25%) bio ANA negativan. Između 13 bolesnika koji su imali barem jednu reaktivaciju uveitisa njih 10 (77%) je ANA pozitivno, a 3 (23%) negativna.

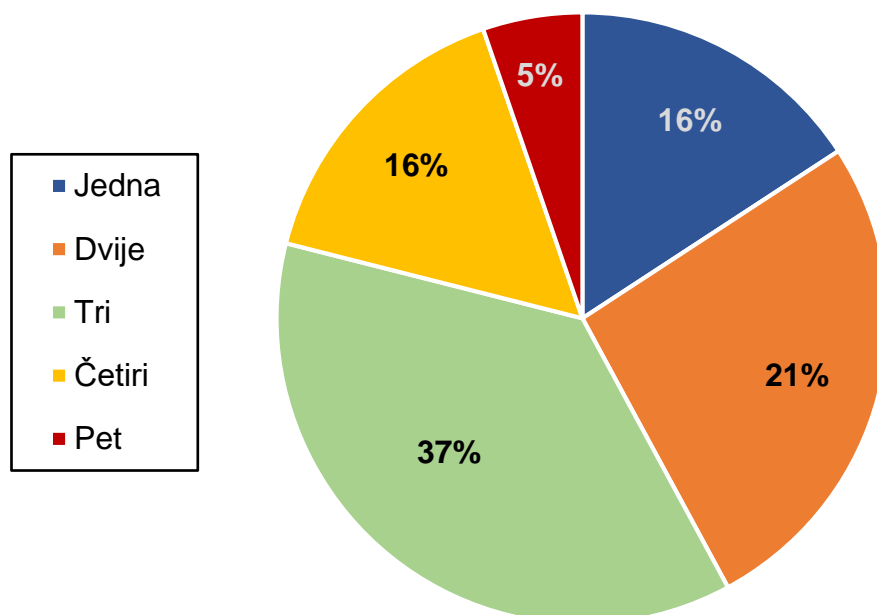
### 7.3 Očne komplikacije

Većina od 32 ispitanika je kao očnu manifestaciju razvilo uveitis (27 ispitanika, 84%), troje je razvilo vaskulitis mrežnice (9%), troje keratitis (9%), a dvoje ispitanika episkleritis (6%). Troje je bolesnika razvilo više od jedne očne manifestacije bolesti. Kod bolesnika sa uveitisom u većini su slučajeva upalom bila zahvaćena oba oka. Od 27 ispitanika sa uveitisom njih 20 (74%) je imalo obostranu upalu, a 7 (26%) upalu samo jednog oka (Tablica 14). Barem jednu očnu komplikaciju razvilo je od 32 ispitanika njih 19 (59%). Komplikacija se pronašla samo na jednom oku kod 6 ispitanika (32% svih bolesnika koji su razvili komplikacije) dok su obostrano bile prisutne kod trinaestero (68%).

*Tablica 14. Zahvaćenost oka uveitisom kod dječaka i djevojčica*

	Jedno oko (broj / udio)	Oba oka (broj / udio)	Ukupno (broj)
Dječaci	1 / 25%	3 / 75%	4
Djevojčice	6 / 26%	17 / 74%	23
Ukupno	7 / 26%	20 / 74%	27

Najčešća očna komplikacija bila je katarakta koja se razvila kod 15 bolesnika (79%), kod 10 obostrano, a 5 na samo jednom oku. Sinehije su se formirale kod 14 ispitanika (74%), po 7 na jednom i oba oka. 10 bolesnika (52%) je kao komplikaciju razvilo trakastu keratopatiju, u 2 slučaja obostranu, a 8 na jednom oku. CME je utvrđen je kod 7 bolesnika (37%), a sekundarni glaukom kod nešto manjeg broja bolesnika, njih 5 (26%), kod 4 na jednom oku, a kod 1 bolesnika obostrano (Tablica 15). Pojedini su ispitanici razvili veći broj komplikacija (Grafički prikaz 3).



*Grafički prikaz 3. Udio bolesnika ovisno o broju razvijenih komplikacija*

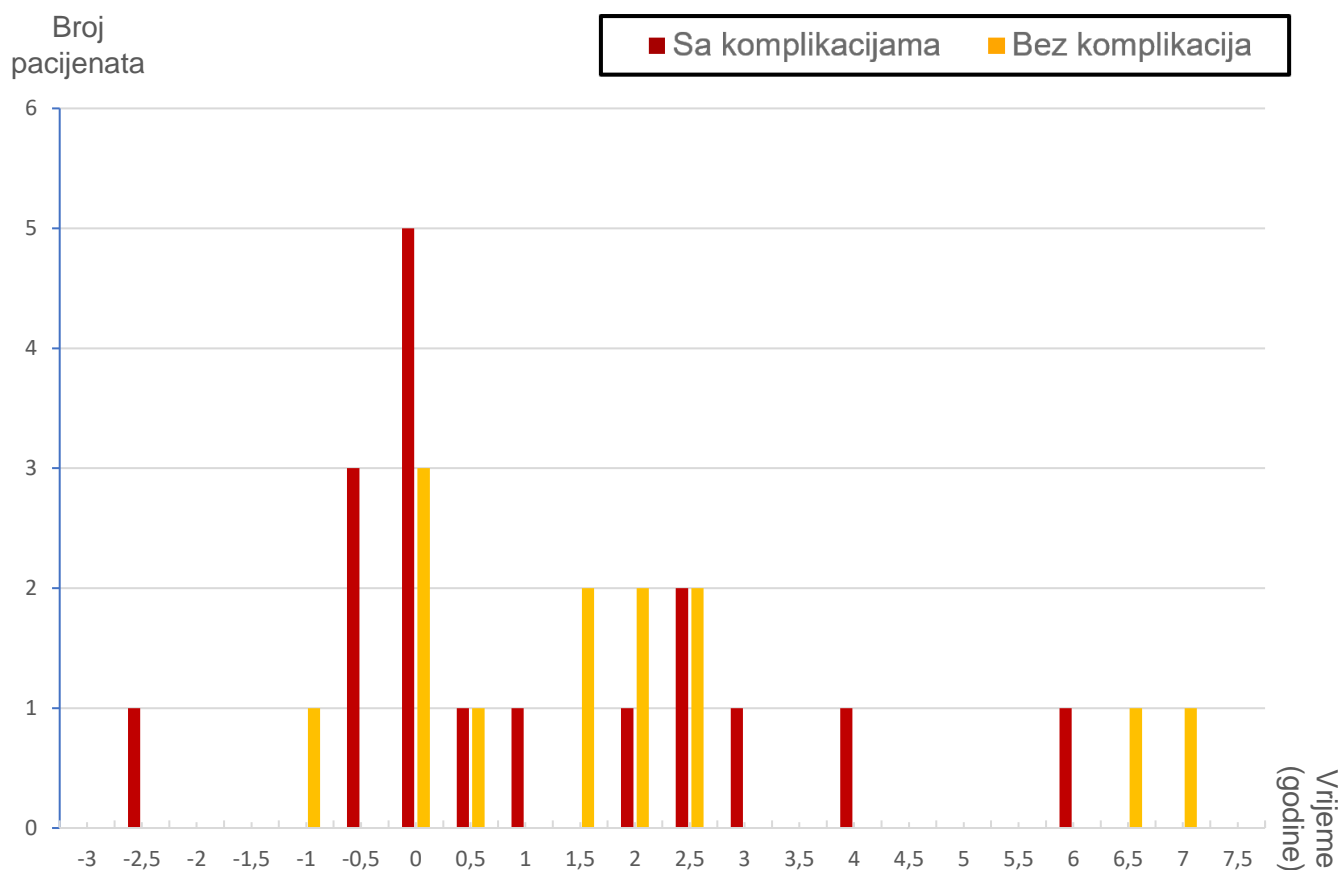


Tablica 15. Tipovi očnih komplikacija kod bolesnika (žuto označena bolesnica sa juvenilnim dermatomiozitisom, plavo bolesnica sa Behçetovom bolesti, zeleno bolesnik sa sarkoidozom, ostalo bolesnici sa JIA)

Br.	Mrena		Sinehije		Glaukom		Trakasta keratopatija		CME	
	Jedno oko	Oba oka	Jedno oko	Oba oka	Jedno oko	Oba oka	Jedno oko	Oba oka	Jedno oko	Oba oka
1				x						
2		x		x						
3		x		x				x		
4					x		x			
5		x		x	x		x			
6		x		x				x		
7	x		x		x					
8	x		x				x			
9	x						x			
10			x				x			
11		x		x			x		x	
12		x								
13		x								x
14	x		x				x			
15		x		x					x	
16	x		x						x	
17										x
18		x	x		x		x		x	
19		x	x			x			x	
	5	10	7	7	4	1	8	2	5	2
	<b>15</b>		<b>14</b>		<b>5</b>		<b>10</b>		<b>7</b>	

Za 30 od 32 bolesnika poznat je odnos pojavljivanja reumatološke i očne manifestacije bolesti. 5 bolesnika je razvilo očnu bolest prije zglobne, od njih je 4 (80%) razvilo komplikacije, a jedan (20%) nije. Od preostalih 25 kojima je očna bolest dijagnosticirana nakon ili istovremeno sa zglobnom, komplikacije su se pojavile kod 13 (52%) bolesnika (Grafički prikaz 4).

Od 19 bolesnika koji su razvili očne komplikacije ANA je određen kod njih 18. 12 bolesnika je imalo pozitivan titar ANA (67%), a 6 negativan (33%). Među trinaestero bolesnika bez očnih komplikacija njih 7 je bilo ANA pozitivno (54%), a 6 ANA negativno (46%) (Tablica 16).



*Grafički prikaz 4. Vremenski period između reumatološke i očne manifestacije kod bolesnika sa i bez očnih komplikacija*

Tablica 16. Vremenski period između dijagnoze zglobne i očne manifestacije reumatološke bolesti i ANA kod bolesnika sa i bez očnih komplikacija

Bolesnik br.	Bolesnici sa očnim komplikacijama		Bolesnici bez očnih komplikacija	
	Vrijeme između dijagnoze zglobne i očne manifestacije (godine)	ANA titar	Vrijeme između dijagnoze zglobne i očne manifestacije (godine)	ANA titar
1	-2.5*	poz	-1	neg
2	-0.5	poz	0	neg
3	-0.5	poz	0	poz
4	-0.5	neg	0	poz
5	0**	poz	0.5	neg
6	0	poz	1.5	neg
7	0	poz	1.5	neg
8	0	neg	2	poz
9	0	neg	2	neg
10	0.5	neg	2.5	poz
11	1	poz	2.5	poz
12	2	poz	6.5	poz
13	2.5	poz	7	poz
14	2.5	neg		
15	3	neg		
16	4	neg		
17	6	poz		

\*negativan predznak označava da je očna manifestacija nastupila prije reumatološke

\*\*0 označava da su očna i reumatološka manifestacija dijagnosticirane istovremeno

## 8. RASPRAVA

U radu koji su 1986. objavili Rosenberg AM i sur. proučavan je odnos između zglobne i očne bolesti kod 35 oboljelih od JIA. 34 ispitanika (97%) u tom radu su bile djevojčice, tako da su rezultati usporedivi sa rezultatima za djevojčice u ovome radu. Prosječna dob postavljanja dijagnoze reumatološke bolesti djevojčica u ovome radu bila je 3.6, a očne 5.1 godina. U radu Rosenberg i sur. reumatološka bolest bila je dijagnosticirana sa prosječno 3.6 godina, a očna sa 5 što su gotovo identični rezultati. Slični su rezultati vezani uz vremenski odnos postavljanja dijagnoza, 62% bolesnika u usporedbi sa 60% kod Rosenberg i sur. je imalo očnu manifestaciju nakon zglobne. Istovremeno postavljanje dijagnoze u ovome je radu bilo kod 24% bolesnika u usporedbi sa 31% dok je broj bolesnika sa očnom manifestacijom prije reumatološke bio 14% u ovome radu, a 9% kod Rosenberg i sur. (92).

Od bolesnika sa uveitisom najčešći je tip JIA bio oligoartikularni, zatim redom ERA, poliartrikularni sa negativnim RF i sistemski oblik. Takav odnos pojedinih tipova JIA kod pacijenata sa uveitisom dobiven je u više drugih radova (39,88,93). Slične rezultate dobili su Packham JC i sur. u radu iz 2002. u kojem je udio bolesnika sa oliartikularnim tipom bio 54% (65% u ovom radu), ERA 17% (jednako kao u ovom radu), poliartrikularnim RF negativan 18% (ovdje 14%) i sistemskim tipom JIA 4% (jednako kao ovdje) (94).

Kod oboljelih od JIA koji imaju pozitivna ANA veća je vjerojatnost razvoja uveitisa. 64% bolesnika je imalo pozitivna ANA, usporedivo sa rezultatima od Thorne JE i sur. gdje je od 75 pacijenata sa JIA povezanim uveitisom njih 69% bilo ANA-pozitivno (95).

Kada se gledalo prosječno vrijeme koje je proteklo između postavljanja dijagnoze reumatološke i očne bolesti kod bolesnika koji su razvili barem jednu očnu komplikaciju i onih koji nisu dobiveni su rezultati usporedivi sa retrospektivnim istraživanjem koje su proveli Sabri K i sur. 2008. na 142 bolesnika sa uveitisom u sklopu JIA. Prosječno je vrijeme između manifestacija kod bolesnika bez komplikacija 1 godina u ovome radu (1.3 godina kod Sabri K i sur.), a kod bolesnika bez komplikacija 1.9 godina (2.2 Sabri K i sur.) (96).

Izravna usporedba učinkovitosti terapije na postizanje remisija odnosno inaktivacija uveitisa sa drugim radovima bila je teška zbog različitih definicija remisija, odnosno poboljšanja i pogoršanja bolesti kao i korištenja podataka o aktivnosti bolesti dobivenih samo na zadnjim pregledima, a ne tijekom cijelog trajanja terapije.

Adalimumab je kod 48% bolesnika kod kojih se koristio doveo do barem jedne inaktivacije upale koja je trajala tri mjeseca. Taj se rezultat može usporediti sa rezultatom koji su dobili Sen ES i sur., a koji su zabilježili poboljšanje upale u prednjoj očnoj sobici nakon 3 mjeseca terapije adalimumabom kod 50% bolesnika (97).

Od petero pacijenata koji su u terapiji imali tocilizumab kod 4 (80%) je postignuta barem jedna inaktivacija upale, a troje (60%) nije imalo ponovnu aktivaciju uveitisa. Silpa-Archa S i sur. su ispitivali učinkovitost tocilizumaba u liječenju refraktornog uveitisa, u tom istraživanju se kontrola bolesti postigla kod 63% bolesnika sa uveitisom (98). Tappeiner i sur. su u svom istraživanju postigli inaktivaciju uveitisa kod 41% bolesnika, a u ovome slučaju radilo se o teškom refraktornom uveitisu koji je bio rezistentan na dotadašnju protuupalnu terapiju (52).

Svih 27 bolesnika s uveitisom je u jednom periodu liječenja u terapiji imalo MTX (samostalno ili u kombinaciji sa KS ili NSAID), a ukupno je 10 pacijenata (37%) imalo barem jednu inaktivaciju bolesti koja je trajala dulje od 3 mjeseca. U drugim je radovima bio veći postotak inaktivacija bolesti, primjerice kod Kaplan-Messas A i sur. je 55% pacijenata sa JIA i uveitisom na terapiji MTX postiglo inaktivaciju upale. U istraživanju Heiligenhaus A i sur. čak 71% bolesnika na terapiji koja je uključivala MTX je postiglo poboljšanje upale. Potrebno je napomenuti da ovaj rad nije bilježio bolesnike koji su postigli potpunu inaktivaciju (Tyndallov fenomen, stanice u prednjoj očnoj sobici 0) nego bolesnike sa poboljšanjem upale (99)(100).

Najčešća je očna manifestacija uveitis, što je uobičajeno i u drugim istraživanjima. Od 27 pacijenata sa uveitisom, 20 je imalo bilateralnu upalu (74%), slično kao u radu Thorne JE i suradnici iz 2007. gdje je 70.7% ispitanika imalo uveitis oba oka. Slična je bila i učestalost pojavljivanja komplikacija, u ovome je radu 70% bolesnika sa uveitisom razvilo barem jednu očnu komplikaciju, u usporedbi sa 67% ispitanika kod Thorne JE i sur. (95).

Najčešće komplikacije koje su se razvile kod bolesnika u ovome radu bile su katarakta, stražnje sinehije, trakasta keratopatija, glaukom i CME.

Sličnu učestalost pojavljivanja pojedinih komplikacija zabilježili su Tugal-Tutkun I i sur. u istraživanju iz 1996 koje su proveli na 230 očiju, od kojih je 100 bilo kod pacijenata sa JIA. Katarakta se razvila na 71 oku (71%), u ovome radu se pojavila kod 15 bolesnika na ukupno 25 (66%) očiju (101).

BenEzra D i suradnici su 2007. dobili učestalost pojavljivanja stražnjih sinehija od 84% kod djece oboljele od JIA povezanog uveitisa, odnosno 68% ako promatramo

broj zahvaćenih očiju. U ovom radu su se sinehije pojavile kod 74% bolesnika, ukupno na 55% očiju (88).

U istraživanju koje je 1997. Kanski JJ proveo na 223 oka trakasta keratopatija se kao komplikacija razvila na 92 (41%), a glaukom na 42 oka (19%) što je slično učestalosti pojave keratopatije (12 očiju, 32%) i glaukoma (6 očiju, 16%) u ovome radu (102).

80% bolesnika koji su razvili očnu manifestaciju bolesti prije zglobne razvilo je komplikacije, u usporedbi sa 52% među bolesnicima sa kasnijim razvojem očne upale. Raniji razvoj uveitisa prepoznat je kao rizični čimbenik za razvoj komplikacija u više radova (103).

Nije se pronašla značajna povezanost između pojavljivanja očnih komplikacija i titra ANA. Među bolesnicima koji su razvili komplikacije 67% je bilo ANA-pozitivno, a 33% negativno. Kod onih kod kojih nije došlo do razvoja očnih komplikacija bilo je 54% ANA-pozitivnih i 46% negativnih. Rezultati u drugim radovima kada se ispitala povezanost ANA i očnih komplikacija se izuzetno međusobno razlikuju. Chalom EC i sur. su u retrospektivnoj analizi iz 1997. provedenoj na 760 bolesnika sa JIA zaključili da se uveitis češće pojavljuje u ANA pozitivnih bolesnika, ali kada se pojavljivao kod ANA negativnih bolesnika tada bi češće dolazilo do razvoja komplikacija (104). U radu Woreta F i sur. provedenom na 75 bolesnika sa JIA i uveitisom od kojih se njima 66 određivao titar ANA došlo se do zaključka da je pozitivan titar ANA statistički značajan rizični faktor za razvoj očnih komplikacija, kao i za nepovoljniji ishod vidne oštrine (105).

Usporedbom titra ANA među bolesnicima koji su imali reaktivacije uveitisa i onih koji ih nisu imali dobili su se vrlo slični rezultati. 75% bolesnika bez reaktivacija i 77% sa

barem jednom ponovnom aktivacijom uveitisa bili su ANA-pozitivni. Dakle nije utvrđena povezanost ANA-statusa sa reaktivacijama bolesti. Slične su rezultate dobili Guillaume S i sur. koji su u radu provedenom na 207 bolesnika sa oligoartikularnim tipom JIA zaključili da se titar ANA ne može povezati sa težinom kliničkih manifestacija uveitisa, kao ni sa vjerojatnošću relapsa bolesti (106). Kao što taj rad nije pokazao da postoji povezanost između ANA i relapsa uveitisa, Glerup M i sur. su u svom ispitivanju pokazali da se ne razlikuje učestalost remisije kod ANA pozitivnih i negativnih bolesnika (107).



## 9. ZAKLJUČAK

Očne manifestacije nisu rijetke u sklopu upalnih reumatskih bolesti dječje dobi, a osobito kod najčešće - juvenilnog idiopatskog artritisa. U ovome su radu većina ispitanika bili upravo bolesnici sa dijagnozom JIA i uveitisom. U radu je proučavana učinkovitost terapije na postizanje inaktivacije uveitisa. Iako je većina ispitanika bila na više vrsta protuupalnih terapija u različitim kombinacijama, za smirivanje upale najboljom su se pokazale kombinacije koje su sadržavale biološki lijek (adalimumab, tocilizumab, infliksimab).

Kao posljedica očnih manifestacija može doći do razvoja komplikacija. Komplikacije na oku nastaju kod djece kojima očna bolest nije na vrijeme dijagnosticirana (većina bolesnika imaju asimptomatski tijek bolesti), ali i kod bolesnika koji imaju refraktorne bolesti rezistentne na terapiju kod kojih je teško postići remisiju. Treba uzeti u obzir i da ovi bolesnici nisu isključivo oftalmološki tako da terapija ne može biti usmjerena samo na liječenje uveitisa, a u liječenju zglobnih i oftalmoloških manifestacija nisu svi lijekovi jednako učinkoviti (primjerice etanercept se pokazao učinkovitijim u liječenju zglobnih manifestacija nego očnih).

Najčešće očne komplikacije koje su razvili bolesnici u ovome radu bile su katarakta (koja može biti i posljedica lokalne primjene kortikosteroida), glaukom, stražnje sinehije i trakasta keratopatija.

U ovome radu većina ispitanika je bila ANA pozitivna, ali se nije pokazala povezanost između pozitivnosti titra antinuklearnog antigena sa učestalosti pojave komplikacija niti sa učestalosti relapsa nakon postizanja inaktivacije upale.

Povezanost je pronađena između vremena koje protječe između postavljanja dijagnoze reumatološke i očne manifestacije bolesti te pojave očnih komplikacija. Pokazalo se da što je kraće vrijeme između tih dviju dijagnoza to je veća učestalost pojave oftalmoloških komplikacija, a osim toga većina ispitanika u ovome radu koji su očnu manifestaciju razvili prije zglobne imali su komplikacije uveitisa.

## 10. ZAHVALE

Zahvaljujem se prof.dr.sc. Mariji Jelušić na pomoći prilikom izrade ovog rada, na podacima i izvorima podataka koji su pomogli u izradi rada, na svim savjetima i sugestijama kao i na vremenu koje je posvetila kako bi ovaj rad mogao biti realiziran.

Također se zahvaljujem i medicinskim sestrama na Zavodu za imunologiju, reumatologiju, alergologiju i respiracijske bolesti Klinike za pedijatriju na KBC Zagreb koje su mi pravile društvo dok sam sakupljao podatke i izrađivao ovaj rad.

Na kraju hvala i mojim prijateljima koji su dali svoju stručnu ocjenu ovog rada iako sam uvjeren da ih pola nije ni pročitao.

## 11. LITERATURA

1. Jelusić, M., Malčić, I. i suradnici (2014). Pedijatrijska reumatologija. Zagreb: Medicinska naklada.
2. Warren RW, Perez MD, Wilking AP, Myones BL. Pediatric rheumatic diseases. *Pediatr Clin North Am.* 1994 Aug;41(4):783–818.
3. Manners PJ. Epidemiology of the rheumatic diseases of childhood. *Curr Rheumatol Rep.* 2003 Dec;5(6):453–7.
4. Petty RE. HLA-B27 and rheumatic diseases of childhood. *J Rheumatol Suppl.* 1990 Nov;7–10.
5. Chikanza IC, Kuis W, Heijnen CJ. The influence of the hormonal system on pediatric rheumatic diseases. *Rheum Dis Clin North Am.* 2000 Nov;26(4):911–25.
6. Gourley M, Miller FW. Mechanisms of disease: Environmental factors in the pathogenesis of rheumatic disease. *Nat Clin Pract Rheumatol.* 2007 Mar;3(3):172–80.
7. Afshari NA, Afshari MA, Foster CS. Inflammatory conditions of the eye associated with rheumatic diseases. *Curr Rheumatol Rep.* 2001 Oct;3(5):453–8.
8. Vukojević N. Oko u reumatskim bolestima. *Reumatizam [Internet].* 2011;58(2):13–23. Available from: <http://www.scopus.com/inward/record.url?eid=2-s2.0-84856384595&partnerID=tZOtx3y1>

9. Harman LE, Margo CE, Roetzheim RG. Uveitis: the collaborative diagnostic evaluation. *Am Fam Physician*. 2014 Nov;90(10):711–6.
10. Jabs DA, Nussenblatt RB, Rosenbaum JT. Standardization of uveitis nomenclature for reporting clinical data. Results of the First International Workshop. *Am J Ophthalmol*. 2005 Sep;140(3):509–16.
11. Cerovski B. i suradnici (2015). *Oftalmologija i optometrija*.
12. Mesarić B VB. *Imunološke bolesti oka*. 1991. 68-71 p.
13. Khan MA, Haroon M, Rosenbaum JT. Acute Anterior Uveitis and Spondyloarthritis: More Than Meets the Eye. *Curr Rheumatol Rep*. 2015 Sep;17(9):59.
14. Sen ES, Dick AD, Ramanan A V. Uveitis associated with juvenile idiopathic arthritis. *Nat Rev Rheumatol*. 2015 Jun;11(6):338–48.
15. Holland GN. A RECONSIDERATION OF ANTERIOR CHAMBER FLARE AND ITS CLINICAL RELEVANCE FOR CHILDREN WITH CHRONIC ANTERIOR UVEITIS (AN AMERICAN OPHTHALMOLOGICAL SOCIETY THESIS). Vol. 105, *Transactions of the American Ophthalmological Society*. 2007. p. 344–64.
16. Agrawal R V, Murthy S, Sangwan V, Biswas J. Current approach in diagnosis and management of anterior uveitis. Vol. 58, *Indian Journal of Ophthalmology*. India; 2010. p. 11–9.
17. Sng CCA, Barton K. Mechanism and management of angle closure in uveitis. *Curr Opin Ophthalmol*. 2015 Mar;26(2):121–7.
18. Tugal-Tutkun I. Behçet's Uveitis. Vol. 16, *Middle East African Journal of*

- Ophthalmology. India; 2009. p. 219–24.
19. Tugal-Tutkun I. Pediatric Uveitis. Vol. 6, Journal of Ophthalmic & Vision Research. 2011. p. 259–69.
  20. Pasadhika S, Rosenbaum JT. Ocular Sarcoidosis. Vol. 36, Clinics in chest medicine. 2015. p. 669–83.
  21. Manohar Babu B, Rathinam SR. Intermediate uveitis. Vol. 58, Indian Journal of Ophthalmology. India; 2010. p. 21–7.
  22. Sudharshan S, Ganesh SK, Biswas J. Current approach in the diagnosis and management of posterior uveitis. Vol. 58, Indian Journal of Ophthalmology. India; 2010. p. 29–43.
  23. Jabs DA, Mudun A, Dunn JP, Marsh MJ. Episcleritis and scleritis: clinical features and treatment results. Am J Ophthalmol. 2000 Oct;130(4):469–76.
  24. Axmann S, Ebnetter A, Zinkernagel MS. Imaging of the Sclera in Patients with Scleritis and Episcleritis using Anterior Segment Optical Coherence Tomography. Ocul Immunol Inflamm. 2016;24(1):29–34.
  25. Čupak K, Gabrić N, Cerovski B i suradnici (2004). Oftalmologija.
  26. Al Barqi M, Behrens A, Alfawaz AM. Clinical features and visual outcomes of scleritis patients presented to tertiary care eye centers in Saudi Arabia. Vol. 8, International Journal of Ophthalmology. 2015. p. 1215–9.
  27. Abu El-Asrar AM, Herbort CP, Tabbara KF. Differential Diagnosis of Retinal Vasculitis. Vol. 16, Middle East African Journal of Ophthalmology. India; 2009. p. 202–18.

28. Rosenbaum JT. Retinal Vasculitis. Vol. 28. 2016. p. 228–35.
29. Akova YA, Jabbur NS, Foster CS. Ocular presentation of polyarteritis nodosa. Clinical course and management with steroid and cytotoxic therapy. *Ophthalmology*. 1993 Dec;100(12):1775–81.
30. Kubaisi B, Abu Samra K, Foster CS. Granulomatosis with polyangiitis (Wegener's disease): An updated review of ocular disease manifestations. Vol. 5, *Intractable & Rare Diseases Research*. 2016. p. 61–9.
31. Wang M, Khurana RN, Sadda SR. Central retinal vein occlusion in Wegener's granulomatosis without retinal vasculitis. Vol. 90, *The British Journal of Ophthalmology*. 2006. p. 1435–6.
32. Palejwala N V, Walia HS, Yeh S. Ocular Manifestations of Systemic Lupus Erythematosus: A Review of the Literature. Vol. 2012, *Autoimmune Diseases*. 2012.
33. Kim KH, Kim DS. Juvenile idiopathic arthritis: Diagnosis and differential diagnosis. Vol. 53, *Korean Journal of Pediatrics*. 2010. p. 931–5.
34. Espinosa M, Gottlieb BS. Juvenile idiopathic arthritis. *Pediatr Rev*. 2012 Jul;33(7):303–13.
35. Ravelli A, Martini A. Juvenile idiopathic arthritis. *Lancet (London, England)*. 2007 Mar;369(9563):767–78.
36. Petty RE, Southwood TR, Manners P, Baum J, Glass DN, Goldenberg J, et al. International League of Associations for Rheumatology classification of juvenile idiopathic arthritis: second revision, Edmonton, 2001. *J Rheumatol*. 2004

- Feb;31(2):390–2.
37. Qian Y, Acharya NR. Juvenile idiopathic arthritis-associated uveitis. *Curr Opin Ophthalmol.* 2010 Nov;21(6):468–72.
  38. Saurenmann RK, Levin A V, Feldman BM, Laxer RM, Schneider R, Silverman ED. Risk factors for development of uveitis differ between girls and boys with juvenile idiopathic arthritis. *Arthritis Rheum.* 2010 Jun;62(6):1824–8.
  39. Heiligenhaus A, Minden K, Föll D, Pleyer U. Uveitis in Juvenile Idiopathic Arthritis. Vol. 112, *Deutsches Ärzteblatt International.* 2015. p. 92–100.
  40. Jelušić M FM. Novi klasifikacijski kriteriji sistemskog eritemskog lupusa, sindroma aktivacije makrofaga i vaskulitisa. *Paedriatia Croat.* 2017;61(Supl 1):25–32.
  41. Tambić Bukovac L, Jelušić M MI. Juvenilni idiopatski artritis - dijagnostički i terapijski postupnici. In: *Pedijatrijska kardiologija, 3.dio, Malčić I i sur.* 2008. p. 163–71.
  42. Sugita S. Intravitreal anti-inflammatory treatment for uveitis. Vol. 91, *The British Journal of Ophthalmology.* 2007. p. 135–6.
  43. Asproudis I, Katsanos A, Kozeis N, Tantou A, Konstas AG. Update on the Treatment of Uveitis in Patients with Juvenile Idiopathic Arthritis: A Review. *Adv Ther.* 2017 Dec;34(12):2558–65.
  44. Galor A, Jabs DA, Leder HA, Kedhar SR, Dunn JP, Peters GB 3rd, et al. Comparison of antimetabolite drugs as corticosteroid-sparing therapy for noninfectious ocular inflammation. *Ophthalmology.* 2008 Oct;115(10):1826–32.



45. Angeles-Han S, Yeh S. Prevention and Management of Cataracts in Children with Juvenile Idiopathic Arthritis–Associated Uveitis. Vol. 14, Current rheumatology reports. 2012. p. 142–9.
46. Rajaraman RT, Kimura Y, Li S, Haines K, Chu DS. Retrospective case review of pediatric patients with uveitis treated with infliximab. *Ophthalmology*. 2006 Feb;113(2):308–14.
47. Tugal-Tutkun I, Ayranci O, Kasapcopur O, Kir N. Retrospective analysis of children with uveitis treated with infliximab. *J AAPOS Off Publ Am Assoc Pediatr Ophthalmol Strabismus*. 2008 Dec;12(6):611–3.
48. Sharma SM, Ramanan A V, Riley P, Dick AD. Use of infliximab in juvenile onset rheumatological disease-associated refractory uveitis: efficacy in joint and ocular disease. Vol. 66, *Annals of the rheumatic diseases*. England; 2007. p. 840–1.
49. Semeraro F, Arcidiacono B, Nascimbeni G, Angi M, Parolini B, Costagliola C. Anti-TNF therapy for juvenile idiopathic arthritis-related uveitis. *Drug Des Devel Ther*. 2014;8:341–8.
50. Simonini G, Taddio A, Cattalini M, Caputo R, De Libero C, Naviglio S, et al. Prevention of flare recurrences in childhood-refractory chronic uveitis: an open-label comparative study of adalimumab versus infliximab. *Arthritis Care Res (Hoboken)*. 2011 Apr;63(4):612–8.
51. Wroblewski K, Sen HN, Yeh S, Faia L, Li Z, Sran P, et al. Long-term daclizumab therapy for the treatment of noninfectious ocular inflammatory disease. Vol. 46, *Canadian journal of ophthalmology. Journal canadien*

- d'ophtalmologie. 2011. p. 322–8.
52. Tappeiner C, Mesquida M, Adan A, Anton J, Ramanan A V, Carreno E, et al. Evidence for Tocilizumab as a Treatment Option in Refractory Uveitis Associated with Juvenile Idiopathic Arthritis. *J Rheumatol*. 2016 Dec;43(12):2183–8.
  53. Shichi H. Cataract formation and prevention. *Expert Opin Investig Drugs*. 2004 Jun;13(6):691–701.
  54. Blum-Hareuveni T, Seguin-Greenstein S, Kramer M, Hareuveni G, Sharon Y, Friling R, et al. Risk Factors for the Development of Cataract in Children with Uveitis. *Am J Ophthalmol*. 2017 May;177:139–43.
  55. Khokhar SK, Pillay G, Dhull C, Agarwal E, Mahabir M, Aggarwal P. Pediatric cataract. Vol. 65, *Indian Journal of Ophthalmology*. India; 2017. p. 1340–9.
  56. Murthy SI, Pappuru RR, Latha KM, Kamat S, Sangwan VS. Surgical management in patient with uveitis. Vol. 61, *Indian Journal of Ophthalmology*. India; 2013. p. 284–90.
  57. Sijssens KM, Rothova A, Van De Vijver DAMC, Stilma JS, De Boer JH. Risk factors for the development of cataract requiring surgery in uveitis associated with juvenile idiopathic arthritis. *Am J Ophthalmol*. 2007 Oct;144(4):574–9.
  58. Ozdal PC, Vianna RNG, Deschenes J. Visual outcome of juvenile rheumatoid arthritis-associated uveitis in adults. *Ocul Immunol Inflamm*. 2005 Feb;13(1):33–8.
  59. Baheti U, Siddique SS, Foster CS. Cataract surgery in patients with history of

- uveitis. Vol. 26, Saudi Journal of Ophthalmology. 2012. p. 55–60.
60. Quinones K, Cervantes-Castaneda RA, Hynes AY, Daoud YJ, Foster CS. Outcomes of cataract surgery in children with chronic uveitis. *J Cataract Refract Surg.* 2009 Apr;35(4):725–31.
  61. Zaborowski AG, Quinn AG, Gibbon CE, Banerjee S, Dick AD. Cataract surgery with primary intraocular lens implantation in children with chronic uveitis. Vol. 126, *Archives of ophthalmology (Chicago, Ill. : 1960).* United States; 2008. p. 583–4.
  62. Grajewski RS, Zurek-Imhoff B, Roesel M, Heinz C, Heiligenhaus A. Favourable outcome after cataract surgery with IOL implantation in uveitis associated with juvenile idiopathic arthritis. *Acta Ophthalmol.* 2012 Nov;90(7):657–62.
  63. Lee JY, Kim YY, Jung HR. Distribution and characteristics of peripheral anterior synechiae in primary angle-closure glaucoma. *Korean J Ophthalmol.* 2006 Jun;20(2):104–8.
  64. PHILLIPS CI. Sectoral distribution of goniosynechiae. *Br J Ophthalmol.* 1956 Mar;40(3):129–35.
  65. Takahashi T, Ohtani S, Miyata K, Miyata N, Shirato S, Mochizuki M. A clinical evaluation of uveitis-associated secondary glaucoma. *Jpn J Ophthalmol.* 2002;46(5):556–62.
  66. Monnet D, Breban M, Hudry C, Dougados M, Brezin AP. Ophthalmic findings and frequency of extraocular manifestations in patients with HLA-B27 uveitis: a study of 175 cases. *Ophthalmology.* 2004 Apr;111(4):802–9.

67. Power WJ, Rodriguez A, Pedroza-Seres M, Foster CS. Outcomes in anterior uveitis associated with the HLA-B27 haplotype. *Ophthalmology*. 1998 Sep;105(9):1646–51.
68. Linssen A, Meenken C. Outcomes of HLA-B27-positive and HLA-B27-negative acute anterior uveitis. *Am J Ophthalmol*. 1995 Sep;120(3):351–61.
69. Rothova A, Buitenhuis HJ, Christiaans BJ, Linssen A, van der Gaag R, Kijlstra A, et al. Acute anterior uveitis (AAU) and HLA-B27. *Br J Rheumatol*. 1983 Nov;22(4 Suppl 2):144–5.
70. Gogate P, Wood M. Recognising 'high-risk' eyes before cataract surgery. Vol. 21, *Community Eye Health*. 2008. p. 12–4.
71. Becker, Matthias D., Davis, Janet (Eds.) 2008. *Surgical Management of Inflammatory Eye Disease*.
72. McMonnies CW. Glaucoma history and risk factors. Vol. 10, *Journal of Optometry*. 2017. p. 71–8.
73. Anderson DR. Normal-tension glaucoma (Low-tension glaucoma). Vol. 59, *Indian Journal of Ophthalmology*. India; 2011. p. S97–101.
74. European Glaucoma Society Terminology and Guidelines for Glaucoma, 4th Edition - Chapter 2: Classification and terminology Supported by the EGS Foundation: Part 1: Foreword; Introduction; Glossary; Chapter 2 Classification and Terminology. Vol. 101, *The British Journal of Ophthalmology*. BMA House, Tavistock Square, London, WC1H 9JR; 2017. p. 73–127.
75. Kaur S, Kaushik S, Singh Pandav S. Pediatric Uveitic Glaucoma. Vol. 7,

- Journal of Current Glaucoma Practice. 2013. p. 115–7.
76. Beck AD. Diagnosis and management of pediatric glaucoma. *Ophthalmol Clin North Am.* 2001 Sep;14(3):501–12.
  77. Sijssens KM, Rothova A, Berendschot TTJM, de Boer JH. Ocular hypertension and secondary glaucoma in children with uveitis. *Ophthalmology.* 2006 May;113(5):853–9.e2.
  78. Kotaniemi K, Sihto-Kauppi K. Occurrence and management of ocular hypertension and secondary glaucoma in juvenile idiopathic arthritis-associated uveitis: An observational series of 104 patients. Vol. 1, *Clinical ophthalmology (Auckland, N.Z.).* 2007. p. 455–9.
  79. Stroh IG, Moradi A, Burkholder BM, Hornbeak DM, Leung TG, Thorne JE. Occurrence of and Risk Factors for Ocular Hypertension and Secondary Glaucoma in Juvenile Idiopathic Arthritis-associated Uveitis. *Ocul Immunol Inflamm.* 2017 Aug;25(4):503–12.
  80. Stamper RL, Lieberman MF DM (Eds. . *Becker-Shaffer's Diagnosis and therapy of the glaucomas.* 2009.
  81. Ohara K, Okubo A, Sasaki H, Kamata K. Intraocular manifestations of systemic sarcoidosis. *Jpn J Ophthalmol.* 1992;36(4):452–7.
  82. Elgin U, Berker N, Batman A. Incidence of secondary glaucoma in behcet disease. *J Glaucoma.* 2004 Dec;13(6):441–4.
  83. Paovic J, Paovic P, Sredovic V. Behcet's Disease: Systemic and Ocular Manifestations. Vol. 2013, *BioMed Research International.* 2013.

84. Enyedi LB, Freedman SF. Safety and efficacy of brimonidine in children with glaucoma. *J AAPOS Off Publ Am Assoc Pediatr Ophthalmol Strabismus*. 2001 Oct;5(5):281–4.
85. Bodh SA, Kumar V, Raina UK, Ghosh B, Thakar M. Inflammatory glaucoma. Vol. 4, *Oman Journal of Ophthalmology*. India; 2011. p. 3–9.
86. Oray M, Tugal-Tutkun I. Treatment of Juvenile Idiopathic Arthritis-Associated Uveitis. *Turkish J Ophthalmol*. 2016 Apr;46(2):77–82.
87. Nascimento H, Yasuta MK, Marquezan MC, Salomão GHA, González D, Francesconi C, et al. Uveitic band keratopathy: child and adult. Vol. 5, *Journal of Ophthalmic Inflammation and Infection*. Berlin/Heidelberg; 2015.
88. BenEzra D, Cohen E, Behar-Cohen F. Uveitis and juvenile idiopathic arthritis: A cohort study. Vol. 1, *Clinical ophthalmology (Auckland, N.Z.)*. 2007. p. 513–8.
89. Gregory AC 2nd, Kempen JH, Daniel E, Kacmaz RO, Foster CS, Jabs DA, et al. Risk factors for loss of visual acuity among patients with uveitis associated with juvenile idiopathic arthritis: the Systemic Immunosuppressive Therapy for Eye Diseases Study. *Ophthalmology*. 2013 Jan;120(1):186–92.
90. Ackermann D. [Hypercalcemia in sarcoidosis--case report, prevalence, pathophysiology and therapeutic options]. *Ther Umsch*. 2007 May;64(5):281–6.
91. Kwon YS, Song YS, Kim JC. New Treatment for Band Keratopathy: Superficial Lamellar Keratectomy, EDTA Chelation and Amniotic Membrane Transplantation. Vol. 19, *Journal of Korean Medical Science*. 2004. p. 611–5.
92. Rosenberg AM, Oen KG. The relationship between ocular and articular disease

- activity in children with juvenile rheumatoid arthritis and associated uveitis. *Arthritis Rheum.* 1986 Jun;29(6):797–800.
93. Heiligenhaus A, Heinz C, Edelsten C, Kotaniemi K, Minden K. Review for disease of the year: epidemiology of juvenile idiopathic arthritis and its associated uveitis: the probable risk factors. *Ocul Immunol Inflamm.* 2013 Jun;21(3):180–91.
94. Packham JC, Hall MA. Long-term follow-up of 246 adults with juvenile idiopathic arthritis: functional outcome. *Rheumatology (Oxford).* 2002 Dec;41(12):1428–35.
95. Thorne JE, Woreta F, Kedhar SR, Dunn JP, Jabs DA. Juvenile idiopathic arthritis-associated uveitis: incidence of ocular complications and visual acuity loss. *Am J Ophthalmol.* 2007 May;143(5):840–6.
96. Sabri K, Saurenmann RK, Silverman ED, Levin A V. Course, complications, and outcome of juvenile arthritis-related uveitis. *J AAPOS Off Publ Am Assoc Pediatr Ophthalmol Strabismus.* 2008 Dec;12(6):539–45.
97. Sen ES, Sharma S, Hinchcliffe A, Dick AD, Ramanan A V. Use of adalimumab in refractory non-infectious childhood chronic uveitis: efficacy in ocular disease—a case cohort interventional study. *Rheumatology (Oxford).* 2012 Dec;51(12):2199–203.
98. Silpa-Archa S, Oray M, Preble JM, Foster CS. Outcome of tocilizumab treatment in refractory ocular inflammatory diseases. *Acta Ophthalmol.* 2016 Sep;94(6):e400-6.

99. Kaplan-Messas A, Barkana Y, Avni I, Neumann R. Methotrexate as a first-line corticosteroid-sparing therapy in a cohort of uveitis and scleritis. *Ocul Immunol Inflamm.* 2003 Jun;11(2):131–9.
100. Heiligenhaus A, Mingels A, Heinz C, Ganser G. Methotrexate for uveitis associated with juvenile idiopathic arthritis: value and requirement for additional anti-inflammatory medication. *Eur J Ophthalmol.* 2007;17(5):743–8.
101. Tugal-Tutkun I, Havrlikova K, Power WJ, Foster CS. Changing patterns in uveitis of childhood. *Ophthalmology.* 1996 Mar;103(3):375–83.
102. Kanski JJ. Anterior uveitis in juvenile rheumatoid arthritis. *Arch Ophthalmol (Chicago, Ill 1960).* 1977 Oct;95(10):1794–7.
103. Edelsten C, Lee V, Bentley CR, Kanski JJ, Graham EM. An evaluation of baseline risk factors predicting severity in juvenile idiopathic arthritis associated uveitis and other chronic anterior uveitis in early childhood. *Br J Ophthalmol.* 2002 Jan;86(1):51–6.
104. Chalom EC, Goldsmith DP, Koehler MA, Bittar B, Rose CD, Ostrov BE, et al. Prevalence and outcome of uveitis in a regional cohort of patients with juvenile rheumatoid arthritis. *J Rheumatol.* 1997 Oct;24(10):2031–4.
105. Woreta F, Thorne JE, Jabs DA, Kedhar SR, Dunn JP. Risk factors for ocular complications and poor visual acuity at presentation among patients with uveitis associated with juvenile idiopathic arthritis (JIA). Vol. 143, *American journal of ophthalmology.* 2007. p. 647–55.
106. Guillaume S, Prieur AM, Coste J, Job-Deslandre C. Long-term outcome and



prognosis in oligoarticular-onset juvenile idiopathic arthritis. *Arthritis Rheum.* 2000 Aug;43(8):1858–65.

107. Glerup M, Herlin T TM. Does Antinuclear Antibodies Predict Remission in JIA ? [abstract]. *Arthritis Rheumatol* [Internet]. 2015;67 (suppl. Available from: <http://acrabstracts.org/abstract/does-antinuclear-antibodies-predict-remission-in-jia/>

## 11. ŽIVOTOPIS

Rođen sam u Zagrebu 1.10.1993., živim u Sesvetama gdje sam i završio osnovnu i srednju školu. Medicinski fakultet u Zagrebu sam upisao 2012. godine.

Godinu dana sam bio demonstrator na Katedri za anatomiju i kliničku anatomiju.

Sudjelovao sam kao pasivni sudionik na 46. Simpoziju Hrvatskog društva za dječju neurologiju 2017. godine.