

Liječenje venskih tromboembolija

Bagarić, Ivan

Master's thesis / Diplomski rad

2018

Degree Grantor / Ustanova koja je dodijelila akademski / stručni stupanj: **University of Zagreb, School of Medicine / Sveučilište u Zagrebu, Medicinski fakultet**

Permanent link / Trajna poveznica: <https://um.nsk.hr/um:nbn:hr:105:167776>

Rights / Prava: [In copyright](#)/[Zaštićeno autorskim pravom.](#)

Download date / Datum preuzimanja: **2023-09-25**



Repository / Repozitorij:

[Dr Med - University of Zagreb School of Medicine Digital Repository](#)



SVEUČILIŠTE U ZAGREBU

MEDICINSKI FAKULTET

Ivan Bagarić

Liječenje venskih tromboembolija

DIPLOMSKI RAD



Zagreb, 2018.

Ovaj diplomski rad izrađen je u Kliničkom bolničkom centru Zagreb na Zavodu za hematologiju pod vodstvom doc.dr.sc. Ane Boban i predan je na ocjenu u akademskoj godini 2017./2018.

POPIS I OBJAŠNJENJE KRATICA KORIŠTENIH U RADU

DVT – duboka venska tromboza

PE – plućna embolija

VTE – venska tromboembolija

DOAK – direktni oralni antikoagulantni lijekovi

UZV – ultrazvuk

CT- kompjutorizirana tomografija

MR – magnetska rezonanca

KBC – klinički bolnički centar

BIS – bolnički informacijski sustav

HZZO- hrvatski zavod za zdravstveno osiguranje

HIT – heparinom inducirana trombocitopenija

GI – gastrointestinalni

SADRŽAJ

1. SAŽETAK	
2. SUMMARY	
3. UVOD	1
3.1. Definicija venske tromboembolije.....	1
3.2. Epidemiologija duboke venske tromboze.....	1
3.3. Patogeneza duboke venske tromboze.....	2
3.4. Dijagnostika duboke venske tromboze.....	3
3.4.1. Simptomi i znakovi.....	3
3.4.2. Wellsova ljestvica.....	4
3.4.3. D-dimeri.....	6
3.4.4. Slikovne metode u dijagnostici DVT-a.....	6
3.5. Liječenje duboke venske tromboze.....	7
3.5.1. Heparin.....	8
3.5.2. Antagonisti vitamina K.....	8
3.5.3. Direktni oralni antikoagulantni lijekovi u liječenju DVT-a	9
3.5.3.1. Dabigatran.....	9
3.5.3.2. Rivaroksaban, apiksaban i edoksaban.....	10
4. CILJ ISTRAŽIVANJA	11
5. METODE I ISPITANICI	12
6. REZULTATI	13
7. RASPRAVA	18
8. ZAKLJUČAK	21
9. ZAHVALE	22
10. LITERATURA	23
11. ŽIVOTOPIS	25

1. SAŽETAK

Liječenje venskih tromboembolija

Ivan Bagarić

Venska tromboembolija je multifaktorska bolest koja obuhvaća duboku vensku trombozu (DVT) i plućnu emboliju (PE). Bolest se očituje pojavom ugruška u dubokim venama te PE ukoliko dođe do otrgnuća tromba koji tada kao embolus putuje do plućnih arterija. Postupak kojim dijagnosticiramo VTE obuhvaća anamnezu, fizikalni pregled, laboratorijske pretrage te slikovne metode. Liječenje VTE sastoji se od primjene antikoagulantnih lijekova, heparina, antagonista vitamina K i zadnjih godina direktnih oralnih antikoagulantnih lijekova (DOAK). Cilj ovog retrospektivnog istraživanja bio je utvrditi mijenja li dostupnost DOAK-a način liječenja DVT-a. Proveli smo istraživanje o načinu liječenja DVT-a u kojem smo uključili sve bolesnike kojima je u tromjesečnom razdoblju od svibnja do srpnja 2015. godine, te u istom razdoblju 2017. godine postavljena dijagnoza DVT u hitnoj službi. Naši rezultati pokazali su da se nakon stavljanja DOAK-a na listu HZZO-a povećala uporaba DOAK-a u s 15% u 2015. godini na 38% u 2017. Također smo pokazali da su se DOAK češće primjenjivali kod mlađih bolesnika te onih koji su liječeni ambulantno. Naše istraživanje pokazalo je da DOAK postupno zamjenjuju varfarin u liječenju DVT, iako je varfarin i dalje najčešće primjenjivani antikoagulans.

Ključne riječi: venska tromboembolija, DOAK, varfarin, liječenje

2. SUMMARY

Treatment of venous thromboembolism

Ivan Bagarić

Venous thromboembolism (VTE) is a multifactorial disease which combines deep vein thrombosis (DVT) and pulmonary embolism (PE). The main characteristic of VTE is the presence of clots in the deep veins. If the clot detaches it can block pulmonary arteries and cause PE. Diagnostic approach is based on medical history, physical examination, laboratory tests and medical imaging. VTE can be managed by using anticoagulant therapy such as heparin, vitamin K antagonist and direct oral anticoagulants (DOAC). The aim of this retrospective study was to evaluate change in the approach to treatment of DVT after increasing availability of DOACs. We have retrospectively analysed patients diagnosed with DVT from May to July 2015 and 2017 at the emergency ward. The results had shown that the usage of DOAC was more common 2017 (38%) comparing to the same period of time in 2015 (15%). DOAC were also more commonly used in younger patients and in those who were treated ambulatory. Despite the fact that DOAC are equally effective and safe as warfarin they did not fully replaced the usage of warfarin.

KEYWORDS: venous thromboembolism, DOAC, warfarin, treatment

3. UVOD

3.1. DEFINICIJA VENSKE TROMBOEMBOLIJE

Venska tromboembolija je multifaktorijalna bolest koja obuhvaća duboku vensku trombozu i plućnu emboliju. Nastaje zbog niza stečenih i nasljednih hiperkoagulabilnih stanja koja dovode do stvaranja tromba u dubokim venama s posljedičnom djelomičnom ili potpunom okluzijom žile te otrgnućem tromba koji kao embolus dovodi do začepljenja plućnih arterija što za posljedicu ima pojavu plućne embolije.

Duboka venska tromboza udova je bolest koja se očituje pojavom tromba u veni koji uzrokuje smanjenje lokalnog venskog protoka, oštećenje tkiva te uvelike povećava rizik od pojave plućne embolije (1,2).

3.2. EPIDEMIOLOGIJA DUBOKE VENSKE TROMBOZE

Incidencija DVT-a je 1-2/1000 / godišnje u općoj populaciji (1,2). Procjenjuje se da 30% DVT-a noge za posljedicu imaju pojavu plućne embolije koja je i glavni uzrok smrti od duboke venske tromboze. Smatra se također da 25-50% pacijenata s dubokom venskom trombozom za posljedicu imaju pojavu posttrombotskog sindroma što je glavni uzrok kronične invalidnosti u pacijenata. Primjerenim i pravovremenim liječenjem želimo smanjiti pojavnost komplikacija od DVT-a (1,2).

3.3. PATOGENEZA DUBOKE VENSKE TROMBOZE

Virchow je 1856. godine otkrio da je za pojavnost tromboze potrebno zadovoljiti tri kriterija, vensku stazu, oštećenje endotela i hiperkoagulabilnost. Kirurške operacije, posebice ortopedske, karcinomi, trudnoća, babinje, hormonska kontracepcija, dugotrajna imobilizacija, zatajivanje srca i varikozne vene stanja su gdje mogu biti zadovoljeni svi kriteriji Virchovljevog trijasa, što ujedno i povećava rizik od razvoja duboke venske tromboze. DVT se pojavljuje na mjestima gdje je usporen protok krvi što se najčešće javlja na venskim zaliscima dubokih vena nogu. Uslijed usporenog protoka krvi dolazi do hipoksije jer tkiva iskorištavaju kisik koji im je dosupan. Hipoksija u takvom mikrokolišu pogoduje porastu hematokrita. Takav mikrokoliš koji je hiperkoagulabilan smanjuje ekspresiju antitrombotskih receptora na venskim zaliscima kao što su trombomodulin i receptor za endotelni protein C (EPCR). Hipoksija također pogoduje i ekspresiji P-selektina. Smatra se da je P-selektin glavna adhezijska molekula na koju se veže tkivni faktor koji je glavni pokretač koagulacijske kaskade. Također, hiperkoagulabilnosti pogoduje i veći omjer između volumena krvi i površine endotela što se očituje u većim krvnim žilama. Karcinomi, oralni kontraceptivi, pretilost i starija dob povećavaju rizik od pojave DVT-a te je njihovo djelovanje sinergističko. Karcinom ima multifaktorski mehanizam za razvoj tromboze. Naime, karcinomi mogu proizvoditi proteine koji djeluju prokoagulantno te i samim mehaničkim pritiskom uzrokovati vensku stazu. Smatra se da starija dob povećava rizik od pojave DVT-a zbog manjeg kretanja, češćih komorbiditeta te činjenice da koncentracija proteina C opada s dobi (1,2,7).

Osim navedenih mehanizama nastanka tromboze koje nazivamo stečenima postoje i nasljedne bolesti koje povećavaju rizik pojave tromboze. Najčešća nasljedna trombofilija u našim krajevima je mutacija u genu za faktor V (FV) na mjestu

Arg506Gln (FV Leiden) te joj je prevalencija u općoj populaciji 5%. Defekt u genu za FV uzrokuje njegovu smanjenu inaktivaciju aktiviranim proteinom C te dovodi do hiperkoagulabilnosti krvi (5).

Mutacija protrombina druga je najčešća nasljedna trombofilija koja se javlja zbog mutacije na alelu 20210A. Pri navedenoj mutaciji dolazi do povećanog stvaranja protrombina čime je povećan koagulacijski učinak krvi (1,5).

Manjak proteina C također spada u česte trombofilije. Pri manjku proteina C dolazi do nemogućnosti potpune inaktivacije faktora Va i VIIIa. Osim proteina C javlja se i manjak proteina S, koji djeluje kao kofaktor aktiviranom proteinu C, iako i sam pokazuje antikoagulantni učinak (5).

3.4. DIJAGNOSTIKA DUBOKE VENSKE TROMBOZE

3.4.1. SIMPTOMI I ZNAKOVI

Klinička slika DVT je nespecifična i ovisi o lokalizaciji tromba. Kod tromboze dubokih vena nogu tipično se javlja asimetrična oteklina noge, toplina i bol(1). Od fizikalnih znakova za DVT je specifičan Homanov znak(3). Pozitivan Homanov znak međutim ne dokazuje sa sigurnošću trombozu noge, jer se također može pojaviti u trombozi površinskih vena, ozljedi ili upali Ahilove tetive, kao i traumi potkoljениčnih mišića. Negativan Homanov znak isto tako ne isključuje trombozu noge budući da se ugrušak može nalaziti u ilijačnim venama ili femoralnim gdje neće doći do boli pri izvođenju ovog fizikalnog pregleda(3).

3.4.2. WELLSOVA LJESTVICA

U postavljanju dijagnoze VTE nam pomažu bodovne ljestvice kojima možemo procijeniti vjerojatnost trombotskog zbivanja. U hitnoj službi se najčešće koristi Wellsova ljestvica (2). Wellsova ljestvica temeljem kliničkih varijabli procjenjuje vjerojatnost VTE te nam sugerira kako planirati daljnju dijagnostičku obradu (2).

(Tablica 1.)

Dakle, ukoliko je Wellsov zbroj manji ili jednak 1, vjerojatnost za DVT je mala te je potrebno učiniti samo pretragu D-dimera čija će negativna vrijednost isključiti trombozu. Ukoliko je Wellsov zbroj veći ili jednak 2, vjerojatnost za VTE je velika te je uz d-dimere potrebno učiniti i ultrazvučni pregled vena cijele noge (1,2,4).

TABLICA 1. Wellsova ljestvica

Varijable	Bodovi
Aktivni tumor (unazad 6 mjeseci)	1 bod
Paraliza, pareza ili nedavna imobilizacija noge	1 bod
Mirovanje dulje od 3 dana ili veći kirurški zahvat unazad 12 tjedana	1 bod
Lokalizirana bol duž distribucije vene	1 bod
Oteklina noge	1 bod
Oteklina potkoljenice <3 cm u usporedbi sa asimptomatskom nogom (mjeri se 10 cm ispod tuberostiasa tibiae)	1 bod
Tjestasti edem (veći u simpotmatskoj nozi)	1 bod
Postojanje površinskih venskih kolaterala	1 bod
Preboljena DVT	1 bod
Alternativne dijagnoze koje su jednako vjerojatne ili vjerojatnije od DVT-a	-2 boda

3.4.3. D-dimeri

D-dimeri su proteinski fragmenti fibrina koji nastaju fibrinolizom tromba. Naziv im ukazuje na strukturnu građu, budući da su građeni od dva ukrižena D-fragmenta fibrina. Dobar su dijagnostički test za isključivanje trombotskog zbivanja jer ukoliko je nalaz D-dimera negativan s velikom vjerojatnošću možemo isključiti postojanje tromboze. Obrnut slučaj, dakle pozitivan rezultat pretrage D-dimera ukazuje da bi se moglo raditi o trombotskom zbivanju, ali ne isključuje ni druga stanja koja dovode do povišenja razina D-dimera kao što su tumorski procesi, trudnoća ili jetrene bolesti. (2,4). D-dimeri su visoko osjetljiva (75-100%) laboratorijska pretraga, ali im je specifičnost niska (26-83%) (1,2).

3.4.4. Slikovne metode u dijagnostici DVT-a

Slikovne metode su zlatni standard za dijagnostiku DVT-a. Prvi izbor slikovnih pretraga svakako je ultrazvuk. Njegova vrijednost je u tome da je dostupna, jeftina i sigurna metoda dokazivanja DVT-a. Ultrazvukom možemo otkriti veličinu tromba, lokalizaciju, stupanj okluzije venekao i postojanje posttrombotskog sindroma. Ultrazvučnom sondom se vrši kompresija dubokih vena, a mjesta nekompresibilnosti potvrđuju postojanje tromba u veni. Glavni nedostatak ultrazvuka je njegova niska specifičnost za dokazivanje distalne venske tromboze. Specifičnost za proksimalnu vensku trombozu je 94.2%, dok je za dijagnosticiranje distalne venske tromboze 63.5%.

Ostale slikovne metode kojima se potvrđuje DVT su kontrastna venografija, CT venografija i MR venografija. Kontrastna venografija je invazivna metoda koja se koristi u dijagnosticiranju tromboze donjih ekstremiteta. Nedostupnost ove metode, nelagoda kod pacijenata, alergijske reakcije na kontrast, oštećenja renalne funkcije

islaba vizualizacija vena su nedostaci pri primjeni ove metode(2). CT- venografija je metoda koja ima visoku specifičnost (94-100%) i osjetljivost (89-100%) u dijagnosticiranju duboke venske tromboze. To je invazivna metoda kojom se CT snimka kombinira s venskim kontrastom koji bolje vizualizira mjesto tromba. MR-venografija je neinvazivna metoda u dijagnostici DVT-a pri kojoj nije potrebna aplikacija kontrasta već se mjesto tromba određuje TOF metodom(2). Prednost MR-venografije u odnosu na CT- venografiju je izostanak zračenja. Obe metode mogu vizualizirati okolna tkiva čime se mogu otkriti i netrombotski uzroci kompresije dubokih vena. MR- i CT- venografije su metode izbora ukoliko nam je dijagnosticiranje tromba ultrazvukom otežano i nedostupno kao naprimjer pri trombozi ilijačnih vena(7).

3.5. LIJEČENJE DUBOKE VENSKE TROMBOZE

Liječenje DVT-a ima za cilj smanjiti tromb, spriječiti njegovu progresiju i razvoj PE. U liječenju DVT-a koristimo antikoagulantnu terapiju (6). Za liječenje tromboze koristimo niskomolekularni i nefrakcionirani heparin, antagoniste vitamina K te direktne oralne antikoagulantne lijekove (DOAK) (1,2,7,8). Također je moguće liječenje kateterizacijom i fibrinolizom koje se koriste ukoliko je trombotsko zbivanje nastalo unutar nekoliko sati od početka liječenja kako bismo smanjili tromb i smanjili pojavnost postrombotskog sindroma ili u hitnim stanjima masivne plućne embolije. Međutim, ovim načinom liječenja postoji veliki rizik od krvarenja te se ove metode rjeđe koriste (2).

3.5.1. Heparin

U terapiji DVT-a najčešće se koristi heparin koji može biti nefrakcionirani ili niskomolekularni, koji se češće primjenjuje. Prednost niskomolekulskog heparina je manji rizik od razvoja HIT-a te manje nuspojava kao što su alopecija i osteoporoza, dok je prednost nefrakcioniranog heparina kraći poluvijek eliminacije te bolji učinak kod osoba čiji je BMI > 40 kg/m² (1,2,9). Patofiziološki mehanizam frakcioniranog i nefrakcioniranog heparina je sličan. Oba lijeka djeluju antikoagulantno preko antitrombina, ali niskomolekularni je specifičniji za faktor Xa i PF-4 čime se smanjuje rizik za razvoj HIT-a (2,9). Niskomolekularni heparin se koristi i kao inicijalna terapija DVT-a paralelno uz antagoniste vitamina K, kao i uz pojedine DOAK-e (dabigatran, edoksaban), budući da je ovim lijekovima potrebno neko vrijeme da dostignu terapijski antikoagulantni učinak. Potrebno je napomenuti kako kod primjene niskomolekularnog heparina kod većine pacijenata nije potrebna laboratorijska kontrola. Ukoliko želimo pratiti aktivnost niskomolekulskog heparina, mjerimo vrijednosti anti-Xa, koja se određuje 3-4h nakon aplikacije lijeka, a specifična je za pojedinu vrstu heparina. Potrebno je kod osoba s bubrežnim zatajenjem pratiti klirens kreatinina i shodno tome prilagoditi dozu lijeka. (1).

3.5.2. Antagonisti vitamina K

Najpoznatiji predstavnik iz ove skupine lijekova je varfarin, koji je prvi lijek izbora u liječenju DVT-a. Mehanizam djelovanja varfarina je inhibicija koagulacijskih faktora II, VII IX i X čija sinteza je ovisna o vitaminu K, a koji djeluju prokoagulantno. Budući da je za potpunu inhibiciju proteina ovisnih o vitaminu K potrebno 5-10 dana, inicijalna terapija varfarinom se kombinira s niskomolekulskim heparinom. Ciljna terapijska

širina koju želimo postići primjenom varfarina je INR u rasponu od 2,0-3,0. Redovite kontrole vrijednosti INR-a kao i interakcija s velikim brojem lijekova i hranom, izražena ovisnost o genetskim čimbenicima te sklonost krvarenju nedostaci su primjene varfarina (1,10).

3.5.3. Direktni oralni antikoagulantni lijekovi u liječenju DVT-a (DOAK)

U ovu skupinu lijekova pripadaju direktni oralni inhibitor trombina (dabigatran) i direktni oralni inhibitori aktiviranog faktora (FXa) (apiksaban, edoksaban, rivaroxaban) (1,2,8).

DOAK-i su u ispitivanjima liječenja duboke venske tromboze pokazali učinkovitost i sigurnost primjene usporedivu s varfarinom. U odnosu na varfarin kod primjene DOAK-a nema potrebe za laboratorijskim praćenjem, manje su interakcije s hranom i drugim lijekovima te su fiksne doze lijekova (1,2). Najveći nedostatak DOAK-a je zbrinjavanje krvarenja jer osim za dabigatran ne postoje specifični antidoti niti jednostvna laboratorijska metoda praćenja njihove koncentracije i antikoagulacijskog učinka. DOAK su povezani s većom incidencijom GI krvarenja, ali manjom incidencijom intracerebralnog krvarenja u usporedbi s varfarinom (2,7,8).

3.5.3.1. Dabigatran

Dabigatran je lijek koji svoj antikoagulantni učinak postiže inhibicijom trombina (1). Indiciran je u liječenju VTE, tromboprolaksi nakon operacije kuka i koljena te prevenciji moždanog udara u bolesnika s fibrilacijom atrijske. Njegova primjena ne zahtjeva laboratorijsko praćenje, već se primjenjuje u fiksnim dozama. Kod bolesnika starije dobi, blage bubrežne insuficijencije te male tjelesne težine se doza lijeka reducira. Njegova apsorpcija ne ovisi o hrani, a hidrolizira se iz dabigatraneteksilata u dabigatran u crijevu, jetri i plazmi. Manjim dijelom se metabolizira u jetri, a 80%

nepromijenjenog lijeka se izlučuje bubrežima. Stabilnu koncentraciju u plazmi postiže za 3 dana te ga je u slučaju potrebe za trenutnim antikoagulacijskim učinkom potrebno kombinirati s niskomolekulskim heparinom. Antidot dabigatrana je idarucizumab, monoklonsko protutijelo koje se velikim afinitetom veže za dabigatran i time blokira njegovo djelovanje. Nedostatak lijeka je još nedovoljno istražen učinak kod starijih osoba te povećan rizik GI krvarenja (2,7).

3.5.3.2. Rivaroksaban, apiksaban i edoksaban

Mehanizam djelovanja navedenih lijekova je inhibicija faktora Xa u putu zgrušavanja krvi. Indikacije su jednake kao i za primjenu dabigarana. Prednost rivaroksabana i apiksabana je brzo postizanje antikoagulacijskog učinka tako da se mogu koristiti kao inicijalna terapija VTE, bez potrebe za paralelnom terapijom niskomolekularnim heparinom. Njihova učinkovitost u liječenju VTE jednaka je varfarinu (1,2). Nedostaci navedenih lijekova su slični kao i kod dabigatrana, još su nedovoljno istraženi kod starijih osoba te imaju povećan rizik od GI krvarenja. Također, za ovu skupinu lijekova ne postoji dostupan specifični antidot. U tijeku su klinička ispitivanja dva antidota koji će se primjenjivati u zaustavljanju antikoagulantnog djelovanja inhibitora FXa.

4. CILJ ISTRAŽIVANJA

Cilj istraživanja je utvrditi mijenja li dostupnost direktnih oralnih antikoagulantnih lijekova način zbrinjavanja bolesnika s dubokom venskom trombozom u hitnoj službi.

5. METODE I ISPITANICI

Proveli smo retrospektivno istraživanje kojim smo obuhvatili sve pacijente kojima je u Hitnom objedinjenom bolničkom prijemu Kliničkog bolničkog centra Zagreb postavljena dijagnoza duboke venske tromboze u razdoblju od 1. svibnja do 31. srpnja 2015. te isto razdoblje 2017. godine. Pacijente smo identificirali pretragom BIS sustava koristeći pojmove DVT i tromboza. Nakon što su izdvojeni svi pacijenti koji su došli pod sumnjom na DVT, među njima smo pretražili sve one kojima je DVT i dokazana. Dijagnostički postupak pri dijagnozi duboke venske tromboze sastojao se od anamneze, fizikalnog pregleda, pretrage D-dimera te je konačna dijagnoza postavljena UZV-om. Potom smo podijelili pacijente prema lokalizaciji tromba na proksimalnu i distalnu trombozu noge. Proksimalna tromboza označava tromb u veni poplitei i proksimalnije od nje, femoralnoj veni, i ilijačnoj veni, dok distalna tromboza predstavlja tromb u dubokim venama potkoljenice. Iz medicinske dokumentacije smo pretraživali ove podatke: dob, spol, datum dolaska u hitnu službu, hospitalizaciju pacijenata ili izvanbolničko liječenje, lokalizaciju tromboze te terapiju koja je korištena u liječenju DVT-a. Za prikaz podataka su korištene deskriptivne statističke metode.

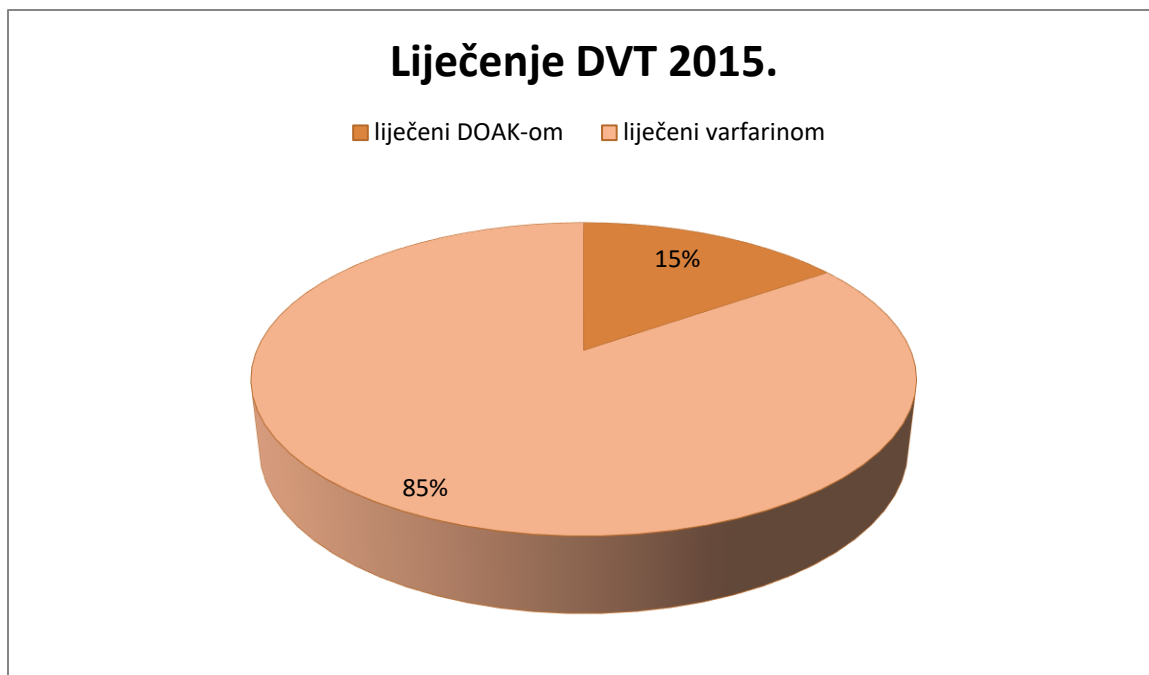
6. REZULTATI

Pretraživanjem BIS-a utvrdili smo da u tromjesečnom razdoblju od svibnja do srpnja 2015. i 2017. godine ukupno pregledano 80 pacijenata kojima je dokazana DVT, s time da ih je 2015. godine bilo 39, a 2017. 41. Medijan dobi u 2015. godini bio je 68 (31-96) godina, a u 2017. 62 (23-89) godine. Podjelom po spolu dobili smo u 2015. godini 16 (69.6%) osoba muškog spola te 23 (30.4%) osobe ženskog spola. U 2017. godini bilo je 24 (58.5%) osoba muškoga spola i 17 (41.5%) osoba ženskoga spola. 2015. godine je 29 pacijenata imalo u proksimalnu, a 10 pacijenata distalnu trombozu. 2017. godine smo pronašli 29 pacijenta s proksimalnom i 12 pacijenata s distalnom trombozom. (Tablica 2.)

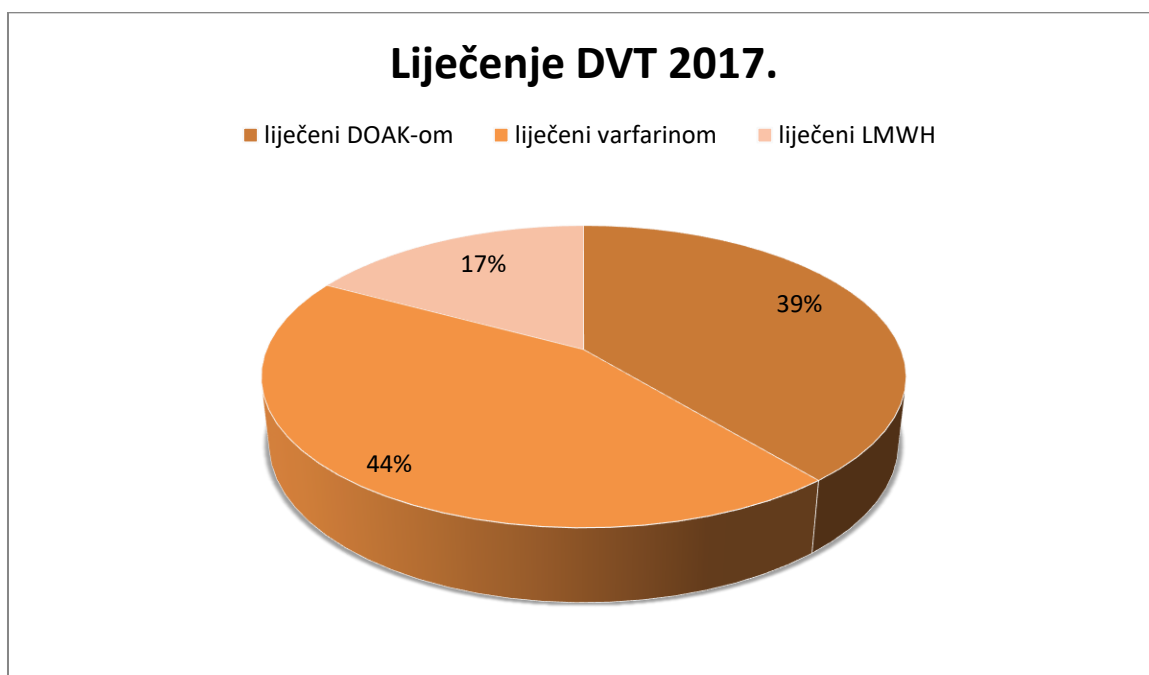
Tablica 2. Karakteristike bolesnika.

Godina	2015.	2017.
Broj bolesnika	39	41
Dob, medijan (raspon), godine	68 (31-96)	62 (23-89)
Spol, m/ž	16 (30.4%) / 23 (69.6%)	24 (58.5%) / 17 (41.5%)
Distalna tromboza, n (%)	10 (25.6%)	12 (29.3%)
Proksimalna tromboza, n (%)	29 (74.4%)	29 (70.7%)

Liječenje kod svih pacijenata sastojalo se od inicijalne aplikacije niskomolekularnog heparina. Potom je u 2015. godini terapija kod 6 (15.4%) pacijenata nastavljena jednim od DOAK-a, dok je kod ostala 33 (84.6%) pacijenta u terapiju uveden varfarin. U 2017. godini je u kasniju terapiju kod 16 (39%) pacijenata uveden jedan od DOAK-a, kod 7 (17.1%) nastavljeno je liječenje niskomolekuarnim heparinom te kod 18 (43.9%) varfarinom.



Slika 1. Liječenje DVT-a u 2015. godini.



Slika 2. Liječenje DVT-a u 2017. godini.

LMWH- niskomolekulski heparin (engl. Lowmolecularweightheparin)

Tablica 3. Oblik liječenja pacijenata s DVT-om.

	Distalna tromboza		Proksimalna tromboza	
	2015	2017	2015	2017
Broj bolesnika, n	10	12	29	29
Inicijalna terapija, n (%) LMWH	10 (100%)	12 (100%)	29 (100%)	29 (100%)
Kasnija terapija				
Varfarin, n (%)	9 (90%)	5 (41.7%)	24 (82.7%)	13 (44.8%)
LMWH, n (%)	0	0	0	7 (24.1%)
DOAK, n (%)	1 (10%)	7 (58.3%)	5 (17.3%)	9 (31.1%)

U 2015. godini 22 (56.4%) pacijenata je bilo primljeno u bolnicu zbog liječenja DVT-a, od čega je razlog hospitalizacije u 4 (18.2%) pacijenta bila distalna tromboza, u 24 (82.8%) proksimalna. Ukupni broj hospitalizacija u 2017. godini bio je 28 (68.3%) pri čemu su zbog distalne tromboze bila hospitalizirana 3 (10.7%) pacijenta od ukupnog broja hospitalizacija, a zbog proksimalne 25 (89.3%). (Tablica 4.)

Tablica 4. Razlog hospitalizacije pacijenata.

godina	2015.	2017.
Ukupni broj hospitalizacija	22	28
Proksimalna tromboza, n (%)	18 (81.8%)	25 (89.3%)
Distalna tromboza, n (%)	4 (18.2%)	3 (10.7%)

U 2015. godini medijan dobi liječenih DOAK-ima je 54 (32-74) godine, a u 2017. 48 (28-80) godina. Medijan dobi liječenih varfarinom bio je u 2015. 73 (36-96) godine, a u 2017. godini 74(43-89) godine. U 2015. je od ukupno 16 osoba muškog spola 4 (25%) liječeno DOAK-ima, a 12 (75%) varfarinom, a od 23 osobe ženskog spola 2 (8.7%) su liječene DOAK-ima, a 21 (91.3%) varfarinom. U 2017. godini je od 24 osobe muškoga spola 12 (50%) liječeno jednim od DOAK-a, 3 (12.5%) niskomolekulskim heparinom, a 9 (37.5%) varfarinom, dok je od 17 osoba ženskog spola njih 4 (23.5%) liječeno DOAK-ima, 4 (23.5%) niskomolekulskim heparinom, a 9 (53%) varfarinom. Također, u 2015. godini od hospitaliziranih pacijenata 4 (18.18%) su liječena DOAK-ima, a 18 (81.82%) varfarinom. U 2017. godini od hospitaliziranih pacijenata 7 (25%) je liječeno DOAK-ima, 7 (25%) niskomolekulskim heparinom, a 14 (50%) varfarinom.(Tablica 5.)

Tablica 5. Usporedba liječenja varfarinom i DOAK-ima

godina	2015		2017		
	DOAK	Varfarin	DOAK	LMWH	Varfarin
Broj bolesnika, n	6	33	16	7	18
Dob, medijan (raspon), godine	54(32-74)	73(36-96)	48(28-80)	65(23-77)	74(43-89)
Spol, m/ž	4(66.6%)/ 2(33.3%)	12(36.4%)/ 21(63.6%)	12(75%)/ 4(25%)	3(42.86%)/ 4(57.14%)	9(50%)/ 9(50%)
Proksimalna tromboza, n (%)	5 (83.33%)	24 (72.72%)	9 (56.25%)	7 (100%)	13(72.22%)
Distalna tromboza, n (%)	1 (16.67%)	9 (27.28%)	7 (43.75%)	0 (0%)	5 (27.28%)
Ukupni broj hospitalizacija, n	4	18	7	7	14
Broj hospitalizacija zbog proksimalne tromboze, n (%)	4 (100%)	14 (77.78%)	7 (43.75%)	7 (100%)	11 (78.57%)
Broj hospitalizacija zbog distalne tromboze, n (%)	0 (0%)	4 (22.22%)	0 (0%)	0 (0%)	3 (21.43%)
Ambulantno liječenje, n	2	15	9	0	4

7. RASPRAVA

Venske tromboembolijske bolesti su multifaktorijalne bolesti koje obuhvaćaju duboku vensku trombozu i plućnu emboliju. VTE bolesti očituju se pojavom tromba u venama koji uzrokuje potpunu ili djelomičnu okluziju vene. Ugrušak nastaje kao posljedica venske staze, oštećenja endotela i urođenih ili stečenih stanja koja dovode do hiperkoagulabilnosti krvi. Ukoliko dođe do otrgnuća ugruška on putuje kao embolus do plućnih arterija uzrokujući plućnu emboliju koja je po život opasno stanje ukoliko se na vrijeme ne prepozna i ne liječi. Farmakološko liječenje VTE-a se bazira na primjeni antikoagulantnih lijekova. Primjena heparina poznata je od 70-ih godina 20. st. (9), a varfarina od 1950-ih (10) godina i njihova je učinkovitost i sigurnost vrlo dobro poznata. Unatrag nekoliko godina u primjeni su i DOAK-i koji pokazuju dobru učinkovitost te dobar sigurnosni profil, a imaju karakteristike koje bi mogle olakšati terapiju DVT. DOAK-i u usporedbi s varfarinom u liječenju DVT pokazuju niz prednosti kao što su fiksno doziranje koje ne zahtjeva redovno laboratorijsko praćenje aktivnosti, manje interakcija s drugim lijekovima te manju učestalost intracerebralnih krvarenja. Također, uz apiksaban i rivaroksaban nije potrebno u inicijalnu terapiju uvoditi LMWH, već se odmah može započeti s oralnom terapijom (1,8). Prema EINSTEIN studiji za rivaroxaban i RECOVERY za dabigatran utvrđeno je da je njihova učinkovitost jednaka varfarinu u liječenju duboke venske tromboze. Glavni nedostatak DOAK-a je otežano zaustavljanje njihove aktivnosti u slučaju aktivnog ozbiljnog krvarenja ili potrebe za hitnim kirurškim zahvatom. Učinkoviti antidot dabigatrana je idaruciumab, koji je zbog visoke cijene dostupan samo u nekoliko centara u Hrvatskoj, dok su za antidot direktnih inhibitora aFX još u tijeku klinička ispitivanja. Također, DOAK-i su kontraindicirani u pacijenata s oštećenom

jetrenom i renalnom funkcijom, aktivnom malignom bolesti te starijih osoba (1,2,8). U lipnju 2017. godine su na dopunsku listu lijekova Hrvatskog zavoda za zdravstveno osiguranje stavljena tri DOAK-a, rivaroksaban (Xarelto), dabigatraneteksilat (Pradaxa) i apiksaban (Eliquis) za indikaciju liječenja duboke venske tromboze najduže do 6 mjeseci i liječenje plućne embolije najduže do 12 mjeseci te prevenciju opetovane duboke venske tromboze i plućne embolije nakon duboke venske tromboze u odraslih bolesnika s dokazanim poremećajem u zgrušavanju. Ovim istraživanjem smo analizirali mijenja li dostupnost DOAK-a njihov udio u liječenju duboke venske tromboze u odnosu na varfarin. Naši rezultati pokazali su da su svi bolesnici inicijalno liječeni niskomolekulskim heparinom te da je liječenje u većine bolesnika nastavljeno varfarinom. Jedan od DOAK-a je 2015. godine propisan kod 6 (15%) pacijenata, dok je njihov broj 2017. godine nakon stavljanja na listu HZZO-a porastao na 16 (39%) pacijenata. Također, naši su rezultati pokazali kako je medijan dobi liječenih DOAK-ima u 2015. 54 (32-74), a u 2017. 48 (28-80), dok je medijan dobi liječenih varfarinom bio 74 (43-89). Ovim rezultatima potvrđujemo navode iz literature kako je primjena varfarina češća u bolesnika s DVT-om starije životne dobi (2). Osim navedenih rezultata, istraživali smo i broj hospitalizacija u ovisnosti o izboru lijeka i lokalizaciji tromboze. Od ukupno 22 pacijenta koji su imali distalnu trombozu, njih 7 (31.8%) je hospitalizirano, te su svi liječeni varfarinom, s druge strane od ukupno 58 pacijenata koji su imali dokazanu proksimalnu DVT, 43 (74.2%) je hospitalizirano. Ovi rezultati se podudaraju s podacima iz literature koji govore kako je komplikacija DVT-a kao što je plućna embolija mnogo češća kod proksimalne nego distalne tromboze (1,7). U našem istraživanju je indikacija za hospitalizaciju kod pacijenata s distalnom trombozom bila pridružena bolest, karcinom ili trauma.

Također, uspoređujući broj hospitalizacija u ovisnosti o primjeni DOAK-a i varfarina pokazali smo da je veći postotak bolesnika koji su bili hospitalizirani primalo varfarin u odnosu na DOAK 2015. godine (81.18% naspram 18.82%), te također i 2017. godine (50% naspram 25%). Veći broj hospitaliziranih bolesnika koji su liječeni varfarinom možemo pripisati starijoj životnoj dobi te većem broju komorbiditeta. Naime pokazali smo kako je medijan dobi u osoba liječenih varfarinom znatno veći u odnosu na pacijente koji su liječeni DOAK-ima. Konačno, pokazali smo da dostupnost DOAK-a nije promijenila broj potrebe za hospitalizacijom zbog DVT.

Naše istraživanje je pokazalo da je najčešća indikacija za primjenu DOAK-a mladi muški bolesnik s distalnom trombozom liječen ambulantno.

8. ZAKLJUČAK

Analizom dobivenih rezultata u istraživanju zaključujemo da je došlo do porasta u primjeni novih oralnih antikoagulanasa otkad su stavljeni na listu HZZO-a za liječene duboke venske tromboze u odnosu na 2015. godinu. Unatoč određenim prednostima DOAK-a u odnosu na varfarin, novi antikoagulansi nisu u potpunosti zamijenili liječenje DVT-a varfarinom te nisu smanjili ukupan broj hospitalizacija zbog te indikacije.

9. ZAHVALE

Zahvaljujem svojoj mentorici doc.dr.sc. Ani Boban što mi je svojim brojnim savjetima i znanjem pomogla u pisanju ovog diplomskog rada.

Posebna zahvala mojim roditeljima, sestrama i Karli na podršci tokom cijelog studiranja.

10. LITERATURA

1. Banfić, L. (2016). Smjernice za dijagnozu , liječenje i sprječavanje venske tromboze Guidelines on diagnosis , treatment and prevention of venous thrombosis, 11(9), 351–374.
2. Stone, J., Hangge, P., Albadawi, H., Wallace, A., Shamoun, F., Knuttien, M. G., ... Oklu, R. (2017). Deep vein thrombosis: pathogenesis, diagnosis, and medical management. *Cardiovasc Diagn Ther*, 7(Suppl 3), S276–S284.
<https://doi.org/10.21037/cdt.2017.09.01>
3. Chai Rasavong, Reliability and Validity for Homan's Sign for the Detection of Deep Vein Thrombosis Chai Rasavong, MPT, MBA [Internet]. [Pristupljeno 1.6.2018.].
<http://www.cyberpt.com/homansign.asp>
4. Longmore, Murray...[et al]. Oxford handbook of clinical medicine. Oxford University Press, 2014. Str. 580-581.
5. Khan S, Dickerman JD. Hereditary thrombophilia. *Thromb J*. 2006;4:1–17.
6. Mayo clinic Staff; Deep vein thormbosis, Mayo Clinic. [Internet]. 2018 March 06. [pristupljeno 24.5.2018.] Dostupno na: <https://www.mayoclinic.org/diseases-conditions/deep-vein-thrombosis/diagnosis-treatment/drc-20352563>
7. V 1. Min S-K, Kim YH, Joh JH, Kang JM, Park UJ, Kim H-K, et al. Diagnosis and Treatment of Lower Extremity Deep Vein Thrombosis: Korean Practice Guidelines. *Vasc Spec Int* [Internet]. 2016;32(3):77–104. Available from: <http://www.ncbi.nlm.nih.gov/pubmed/27699156>

8. Nakamura M, Yamada N, Ito M. Direct Oral Anticoagulants for the Treatment of Venous Thromboembolism in Japan. *J Atheroscler Thromb* [Internet]. 2017;24(6):560–5. Available from: https://www.jstage.jst.go.jp/article/jat/24/6/24_RV17005/article
9. Hemker HC. A century of heparin: past, present and future. *J Thromb Haemost*. 2016;14(12):2329–38.
10. Bertram G. Katzung, Susan B. Masters, Anthony J. Trevor i sur., ur. *Temeljna klinička farmakologija*. 11. Izd. New York: McGraw Hill; 2009.

11. ŽIVOTOPIS

Zovem se Ivan Bagarić. Rođen sam 23.07.1993. u Zagrebu. Osnovnu školu pohađao sam do 7. razreda u Bosni i Hercegovini, a u Pakracu je završio (2001.-2008.). Srednju školu sam završio u Pakracu, smjer gimnazija (2008.-2012.). Nakon završene gimnazije 2012. godine upisao sam Medicinski fakultet Sveučilišta u Zagrebu. Za vrijeme studiranja bio sam demonstrator na katedri za Medicinsku kemiju i biokemiju. Od 3. mjeseca 2017. godine radim kao transplantacijski koordinator Ministarstva zdravstva. Tečno govorim njemački i engleski jezik.

