

Pregled rezultata 20-godišnjeg liječenja bolesnika s funkcionalnom jednom klijetkom u Referentnom centru za pedijatrijsku kardiologiju

Knez, Valentina

Master's thesis / Diplomski rad

2018

Degree Grantor / Ustanova koja je dodijelila akademski / stručni stupanj: **University of Zagreb, School of Medicine / Sveučilište u Zagrebu, Medicinski fakultet**

Permanent link / Trajna poveznica: <https://um.nsk.hr/um:nbn:hr:105:351935>

Rights / Prava: [In copyright](#)/[Zaštićeno autorskim pravom.](#)

Download date / Datum preuzimanja: **2024-10-04**



Repository / Repozitorij:

[Dr Med - University of Zagreb School of Medicine Digital Repository](#)



**SVEUČILIŠTE U ZAGREBU
MEDICINSKI FAKULTET**

Valentina Knez

**Pregled rezultata 20-godišnjeg liječenja
bolesnika s funkcionalnom jednom
klijetkom u Referentnom centru za
pedijatrijsku kardiologiju**

DIPLOMSKI RAD



Zagreb, 2018.

**SVEUČILIŠTE U ZAGREBU
MEDICINSKI FAKULTET**

Valentina Knez

**Pregled rezultata 20-godišnjeg liječenja
bolesnika s funkcionalnom jednom
klijetkom u Referentnom centru za
pedijatrijsku kardiologiju**

DIPLOMSKI RAD

Zagreb, 2018.

„Ovaj diplomski rad izrađen je u Zavodu za pedijatrijsku kardiologiju Klinike za pedijatriju KBC-a Zagreb, Medicinskog fakulteta Sveučilišta u Zagrebu, pod vodstvom doc.dr.sc Daniela Dilbera, dr.med. i predan je na ocjenu u akademskoj godini 2017./2018.“.

POPIS I OBJAŠNENJE KRATICA KORIŠTENIH U RADU

a. – arterija

Ao – aorta

AoA – aortna atrezija

AoS – aortna stenoza

ASD – atrijski septalni defekt

AV – atrioventrikularni

AVSD – atrioventrikularni septalni defekt

CoA – koarktacija aorte

DILV – double inlet left ventricle (zajednički ulaz pretkljetki u lijevu kljetku)

DIRV – double inlet right ventricle (zajednički ulaz pretkljetki u desnu kljetku)

DV – desni ventrikul

DV-PA konduit – konduit između desnog ventrikula i plućne arterije

KBC – Klinički bolnički centar

LA – lijevi atrij

LPA – left pulmonary artery (lijeva plućna arterija)

MA – mitralna atrezija

MS – mitralna stenoza

PA – pulmonalna atrezija

PA/IVS – pulmonalna atrezija s intaktnim interventrikulskim septumom

PDA – patent/persistent ductus arteriosus (otvoreni arterijski duktus)

PLE – protein-losing enteropathy (enteropatija s gubitkom bjelančevina)

PGE₂ – prostaglandini E₂

SHLS – sindrom hipoplastičnog lijevog srca

TA – trikuspidalna atrezija

TGA – transpozicija velikih krvnih žil

VSD – ventrikularni septalni defekt

SADRŽAJ

1. SAŽETAK	1
2. SUMMARY	2
3. UVOD – PREGLED LITERATURE	3
Definicija i epidemiologija	3
Prirođene srčana grješke	4
Kirurško liječenje	14
Kriteriji za Fontanovu operaciju	21
Komplikacije nakon Fontanove operacije	22
Postoperativno praćenje.....	26
4. HIPOTEZA	27
5. CILJEVI RADA	27
6. PLAN RADA	27
7. REZULTATI	28
8. RASPRAVA	33
9. ZAKLJUČAK	36
10. ZAHVALE	37
11. LITERATURA	38
12. ŽIVOTOPIS	45

1. SAŽETAK

Pregled rezultata 20-godišnjeg liječenja bolesnika s funkcionalnom jednom klijetkom u Referentnom centru za pedijatrijsku kardiologiju

Valentina Knez

Univentrikularno srce srčana je grješka koja obuhvaća 10% svih srčanih grješaka, a može se podijeliti na anatomske i funkcionalno univentrikularno srce. Danas se u Hrvatskoj ove srčane grješke aktivno liječe nizom palijativnih zahvata kako bi se uspostavila ravnoteža plućnog i sistemnog krvotoka. Strelovitim razvojem kirurugije u posljednjih dvadeset godina došlo je do značajnog poboljšanja u preživljenju ovih pacijenata i smanjenja učestalosti postoperacijskih komplikacija. Ovom retrospektivnom studijom analizirali smo naše 20-godišnje iskustvo na okolnost učestalosti i detalja dijagnoze, tijeka bolesti i liječenja, pridruženih komorbiditeta te preživljenja i razvoja ranih i kasnih komplikacija. Zadnjih dvadeset godina u KBC-u Zagreb liječena su 322 pacijenta sa dijagnozom univentrikularnog srca od čega je 288 (89.44%) dijagnoza anatomske, a 34 (10.56%) funkcionalno univentrikularnog srca. Od ukupnog broja liječenih 273 (84.78%) je kirurški liječeno dok je 49 (15.22%) preminulo bez liječenja. Sve tri faze kirurškog liječenja provedene su u 143 (52.38%) pacijenata, od čega su 2 (1.4%) preminula. Bolje preživljenje djece nakon totalne kavopulmonalne anastomoze i smanjena učestalost komplikacija rezultat su modifikacije operativnih tehnika, boljeg probira pacijenata na okolnost pogodnosti kirurškog liječenja te bolje postoperativne i dugoročne skrbi. Daljnje praćenje ovih pacijenata omogućiti će bolje poznavanje fiziologije kompleksnog stanja totalne kavopulmonalne anastomoze i univentrikulske cirkulacije, pravovremenog i boljeg zbrinjavanja na okolnost neposrednih postoperativnih i kasnih komplikacija.

Ključne riječi: univentrikularno srce, palijativne operacije, preživljenje, komplikacije

2. SUMMARY

Results after reconstructive surgery for single ventricle heart syndrome: 20 years' experience of the Referral Center for Pediatric Cardiology

Valentina Knez

A single ventricle is a congenital heart defect that occurs in 10% of all heart defects and can be divided into univentricular and “functionally” univentricular heart. Today, in Croatia, all these heart defects are actively treated by a series of palliative procedures in order to establish a balance between pulmonary and systemic circulation. With the sharp development of surgical technique in the last twenty years there has been a significant improvement in the survival of these patients and the development of postoperative complications. In this retrospective study we reviewed our 20-year experience to describe the long-term survival for this population and analyze complications after total cavopulmonary anastomosis. In the past twenty years, in KBC Zagreb 322 patients with univentricular heart had been treated out of which 288 (89.44%) patients were diagnosed as univentricular heart, and 34 (10.56%) as “functional” univentricular heart. Out of the total number of treated 273 (84.78%) were surgically treated while 49 (15.22%) died without surgery. All three phases of surgical treatment were performed in 143 (52.38%) patients, and only 2 (1.4%) died. The better survival of Fontan's surgery and lower frequency of complications are the result of modification of surgical techniques, better patient selectivity, staged surgical palliation and better postoperative care. The incidence of early and late complications is lower or within the expected value. Further monitoring of these patients will enable much better knowledge of physiology of these diagnosis, the frequency of postoperative complications and their treatment.

Keywords: univentricular heart, palliative operations, survival, complications

3. UVOD – PREGLED LITERATURE

- ***Definicija i epidemiologija***

Funkcionalno univentrikularno srce danas obuhvaća 10% svih kongenitalnih srčanih grješaka. Radi se o teškoj dijagnozi koja bez operacije završava letalnim ishodom u neonatalnoj ili ranoj novorođenačkoj dobi.

Prva definicija univentrikularnog srca datira iz davne 1699.godine kada je Chemineau prvi puta opisao srce građeno od 2 pretkljetke i samo jedne kljetke (1). Univentrikularno se srce definira kao srce građeno od tri komore, od dva atrija i jednog ventrikula povezanih sa jednim ili dva atrioventrikularna ušća. Usaglašeno je da je atrioventrikularno ušće centar definiranja univentrikularnog srca. Problematika definiranja proizlazi iz širokog spektra dijagnoza koje ulaze u definiciju pojma „funkcionalnog“ univentrikularnog srca dok su srca sa samo jednom kljetkom veoma rijetka (2,3). Pojam „funkcionalno univentrikularno srce“ obuhvaća širok spektar strukturalnih srčanih abnormalnosti povezanih sa samo jednom funkcionalnom kljetkom odnosno sve dijagnoze koje ne podliježu operaciji na dvije kljetke (2,3). Sukladno tome, navedena definicija univentrikularnog srca u anatomskom smislu obuhvaća skupinu dijagnoza u kojima ne postoje adekvatne dvije kljetke, neadekvatna punjenja i neadekvatne „pumpne“ funkcije obiju kljetki, kakve nalazimo u dijagnozama poput zajedničkog ulaza obiju pretkljetki u lijevu (DILV), desnu (DIRV) ili neodređenu kljetku, trikuspidalnoj atreziji (TA), sindromu hipoplastičnog lijevog srca (SHLS), Ebsteinovoj anomaliji, pulmonalnoj atreziji s intaktnim interventrikulskim septumom (PA-IVS) i dvostrukom izlazu krvnih žila iz desne kljetke (DORV) . Funkcionalno univentrikularno srce obuhvaća srčane grješke kod kojih korekcija na dvije kljetke nije moguća zbog nebalansiranih kljetki, jašuce atrioventrikularne

valvule, hipoplastične i/ili značajno insuficijentne atrioventrikularne valvule, velikog, jednog ili više ventrikularnih septalnih defekata koji čine da se srce vlada poput funkcionalno samo jedne klijetke.

Dijagnoza univentrikularnog srca povezana je s dodatnim intrakardijalnim i/ili ekstrakardijalnim oštećenjima. Najčešće su to: ASD, VSD, AVSD, PDA, aortna stenoza, anomalije luka aorte (hipoplazija, prekid, koarktacija), pulmonalna stenoza, anomalije pulmonalne arterije (periferne stenoze, hipoplazija), TGA, AV i VA diskordancija, anomalije AV zalistaka (stenoze, regurgitacije), lijevi ili desni atrijalni izomerizam, anomalne sistematske ili plućne venske veze. Često pridruženi sindrom je heterotaksija (4).

- ***Prirođene srčane greške***

1) Anatomski univentrikularno srce

Univentrikularno srce srčana je grješka u kojoj se srce sastoji od samo tri komore, od dva atrija i jednog ventrikula povezanih sa jednim ili dva AV ušća (2).

1a) Zajednička klijetka

Univentrikularno srce ili „single ventricle“ srčana je grješka u kojoj se oba atrija putem zajedničke atrioventrikularne valvule („common inlet“) ili dvije odvojene valvule („double inlet“) prazne u jednu klijetku što dovodi do miješanja sistemskog i plućnog krvotoka. Klijetka u koju se prazne može biti anatomski lijeva, desna ili neodređena i prema tome možemo govoriti o dijagnozi zajedničkog ulaza pretklijetki u lijevu (DILV), desnu (DIRV) ili neodređenu klijetku. Obje velike arterije, aorta i plućna arterija, izlaze iz iste klijetke iako jedna od arterija može polaziti iz rudimentarne klijetke koja je

često putem prisutnog VSD-a povezana s dominantnom klijetkom. Često se uz ovu grješku javlja pulmonalna atrezija ili stenoza, TGA, VSD i CoA.

Klinička slika ovisi o prisutnosti pridruženih anomalija odnosno o odsutnosti opstrukcije aorte i pulmonalne arterije. Kod pacijenata sa prisutnom stenozom plućne arterije već se u prvim satima javlja teška cijanoza i hipoksemija. Ako je plućna arterija prohodna pacijenti mogu razviti sliku kongestivnog zatajenja srca što se klinički manifestira tahikardijom, tahipnejom, hepatomegalijom i zastojem rasta u prva tri mjeseca uz odsutnost cijanoze. Opstrukcija aorte prezentirat će se slabom perfuzijom i znakovima šoka.

U pacijenata sa stenozom plućne arterije auskultatorno je prisutan jak sistolički ejekcijski šum sa jednostrukim drugim srčanim tonom (S2). U pacijenata sa prohodnom plućnom arterijom sistolički ejekcijski šum je tiši, drugi srčani ton (S2) je glasan i usko podijeljen, a često se može čuti i treći srčani ton (S3) praćen srednjim dijastoličkim šumom kao rezultat povećanog protoka kroz AV valvule. U pacijenata sa stenozom AV valvule bit će prisutan i dijastolički šum. Elektrokardiografski nalaz je nespecifičan, no uglavnom se nalazi hipertrofija dominantnog ventrikula. Na rentgenskoj slici može biti prisutna kardiomegalija. Ehokardiografski nalaz potvrđuje odsutnost jednog ventrikula ili postojanje rudimentarnog te nam olakšava dijagnosticiranje dominantnog ventrikula (5,6,7,8)

Vrlo rijetko se uz ovu srčanu grješku može naći postojanje zajedničkog atrija kao rezultat poremećaja u razvoju endokardijalnih jastučića i posljedično nedostatka intraatrijskog septuma. Dijagnoza „single atrium et single ventricle“ dovodi do miješanja arterijske i venske krvi u zajedničkoj komori što rezultira teškom cijanozom i hipoksijom u pacijenata. Oko 50% pacijenata umire već u ranoj novorođenačkoj dobi, a prognoza je povoljnija u postojanju morfološki lijevog ventrikula (9,10,11,12).

1b) Sindrom hipoplastičnog lijevog srca (SHLS)

SHLS je kompleksna srčana grješka koja obuhvaća 7% svih srčanih grješaka pri rođenju. Ovaj sindrom obuhvaća grupu anomalija koje dovode do različitog stupnja nerazvijenosti lijevog srca: atrezija ili stenozna aortnog ušća, atrezija ili stenozna mitralnog ušća, hipoplazija uzlazne aorte i aortnog luka i koarktacija aorte. Unutar sindroma postoje četiri podgrupe ovisno o prisutnim grješkama: mitralna atrezija s aortnom atrezijom (MA/AoA), mitralna stenozna s aortnom atrezijom (MS/AoA), mitralna stenozna s aortnom stenozom (MS/AoS), mitralna atrezija s aortnom stenozom i VSD-om (MA/AoS). U 25% slučajeva obje velike arterije izlaze iz desnog ventrikula (DORV), a od ostalih anomalija nalazimo zajednički atrioventrikularni kanal, VSD i anomalni utok pulmonalnih vena.

U dodatku, pojam hipoplastičnog lijevog srčanog kompleksa koristi se za one slučajeve gdje je aorta hipoplastična, a lijeva klijetka mala ili na temelju anatomije ili fiziologije nije u stanju podržati sistemsku cirkulaciju. Tipični primjeri su DORV s hipoplastičnim lijevim ventrikulom, kongenitalno korigirana TGA s velikim VSD-om i malim lijevim ventrikulom, nebalansirani AVSD s malim ventrikulom i subaortna stenozna dugog segmenta s aortnom stenozom, VSD-om i hipoplazijom luka aorte.

Po rođenju nužna je rana kirurška intervencija jer zbog nepovoljne prognoze ova je srčana grješka jedan od najčešćih uzroka kardijalnog aresta u novorođenčadi. Zbog nemogućnosti protoka sistemnog krvotoka iz lijevog srca, život djeteta najviše ovisi o širini foramena ovale i funkcioniranju otvorenog arterijskog duktusa koji omogućava da krv iz desnog srca dospje u sistemnu cirkulaciju. Oskudna prohodnost kroz otvoreni arterijski duktus dovest će do razvoja cirkulacijskog tj. kardiogenog šoka, a restriktivan foramen ovale do plućne kongestije.

Već u prvim danima života dolazi do razvoja kliničke slike: dijete je nemirno, cijanotično, dispnoično, prisutna je kardiomegalija i hepatomegalija, a periferni su pulsevi simetrično oslabljeni. Auskultacijski se može čuti nekarakteristični sistolički ejekcijski šum s naglašenim drugim srčanim tonom (S2). Na rentgenskoj slici prisutna je kardiomegalija, a posebno je povećana desna komora i naglašeni plućni krvožilni crtež. Najznačajnija je dopler ehokardiografija koja ukazuje na hipoplaziju lijeve klijetke te prisutnost teške stenoze ili atrezije mitralne i aortne valvule. Za postavljanje dijagnoze uglavnom nije potrebna kateterizacija srca, no ako je potrebna prikazuje hipoplaziju uzlazne aorte angiografijom (13,14).

1c) Atrezija trikuspidalne valvule

Atrezija trikuspidalne valvule ili trikuspidalna atrezija javlja se u oko 3% svih srčanih grješaka. Nastaje kao posljedica poremećaja razvoja desnog AV ušća, a obilježava je atretna trikuspidalna valvula i posljedično hipoplastičan desni ventrikul. Uz navedene promjene, u pravilu postoji mali VSD te hipoplazija pulmonalnog ušća iz kojeg izlazi hipoplastična arterija.

Uslijed ovakve anatomije, deoksigenirana krv iz desnog srca putem defektaatrijskog septuma dolazi u lijevo srce, gdje se miješa s oksigeniranom krvi koja dalje odlazi u sistemnu cirkulaciju. Kroz postojeći VSD krv iz lijevog ventrikula može doći do pluća, no protok kroz hipoplastičnu plućnu arteriju je uglavnom reducirana što rezultira izraženom cijanozom. Manji broj pacijenata uz dovoljno širok VSD i bez plućne stenoze može osigurati adekvatan protok sa slabije izraženom cijanozom. Postojeći otvoreni duktus Botalli također može odvoditi dio krvi iz aorte u pluća.

Klinički je prisutna duboka cijanoza u prvim tjednima života dok se u dojenačkoj dobi javljaju policitemija, batičasti prsti, a mogu se javiti i anoksične krize s dubokom cijanozom i hiperventilacijom. Auskultacijski je nalaz nespecifičan. Šum može biti odsutan, a ako se čuje uglavnom je sistoličkog tipa. Rentgenska slika prikazuje neuobičajenu konfiguraciju srca te slabo vaskularizirana pluća. Elektrokardiografski nailazimo na „križnu hipertrofiju“ lijeve klijetke i desne pretklijetke koja nam u kombinaciji sa cijanozom postavlja ozbiljnu sumnju na navedenu srčanu grješku. Za postavljanje dijagnoze najznačajnija nam je dopler ehokardiografija i kateterizacija srca (13).

Trikuspidalna atrezija u svojim inačicama može imati normalan položaj krvnih žila na bazi (time se klasificira kao trikuspidna atrezija tip I) ili pak transpozicijski položaj krvnih žila na bazi (tip II). Svaki od njih se dijeli na tip A,B ili C, ovisno o tome o odsutnom (tip A), smanjenom (tip B) ili povećanom protoku kroz pluća (tip C) kakav pak onda obično često ima različite forme lijevostrane opstrukcije (interupcija luka). Svaki od pojedinih anatomskih oblika zahtijeva individualno ocjenu te diktira smjer prvog palijativnog zahvata (aortopulmonalna anastomoza, banding, Norwood) (15).

1d) Ebsteinova anomalija

Ebsteinova anomalija je srčana grješka u kojoj postoji malformacija trikuspidalne valvule, a time i desne klijetke. Postoji pet varijanti grješke: 1. poremećaj delaminacije trikuspidalne valvule; 2. apikalni i stražnji pomak funkcionalnog trikuspidalnog prstena; 3. proširenje „atrijaliziranog dijela desnog ventrikula s različitim stupnjem hipertrofije i stanjenja stijenke; 4. fenestracije, obilatost i napinjanje prednjeg kuspisa; 5. dilatacija pravog atrioventrikulskog spoja.

Često se nalaze i druge srčane grješke kao što su otvoreni foramen ovale, ASD, VSD, pulmonalna atrezija ili stenoza, TGA i jedan ili više akcesornih provodnih putova. Sama klinička slika ponajviše ovisi o stupnju apikalnog pomaka i funkciji trikuspidnog zaliska.

Klinički se prezentira cijanozom, dispnejom, supraventrikulskom aritmijom, a može biti i asimptomatska ako nema insuficijencije zalistka i drugih grješaka. Auskultacijski nalaz obuhvaća široko pocijepan prvi (S1) i drugi (S2) srčani ton uz ponekad čujne tonove punjenja klijetki (S3 i S4) i sistolički šum trikuspidalne regurgitacije. Elektrokardiografski često je prisutan inkompletni blok desne grane, a osim njega mogu se javiti preekscitacija, supraventrikulska tahikardija i fibrilacija atrijska. Rentgenska slika može varirati od gotovo normalne do povećane sjene desnog srca ovisno o težini same bolesti. Za postavljanje dijagnoze najznačajnija nam je dopler ehokardiografija koja nam daje potpuni uvid u težinu anomalije trikuspidalne valvule (16).

1e) Pulmonalna atrezija s intaktnim interventrikulskim septumom (PA-IVS)

PA-IVS je srčana grješka koja se sastoji od atrezije pulmonalne valvule bez prisutnog VSD-a. Bitna karakteristika dijagnoze je stupanj hipoplazije desnog ventrikula koji se sastoji od tri dijela: ulaznog, trabekularnog i infundibularnog. Ovisno o prisutnosti navedenih dijelova postoje tri tipa PA-IVSa. Prvi tip sadrži sva tri dijela gotovo normalne veličine, drugi tip sadrži samo ulazni i infundibularni s obliteriranim trabekularnim dijelom dok treći tip sadrži samo ulazni dio s izrazitom hipoplazijom DV. Srčane grješke koje se uz ovu dijagnozu mogu dodatno javiti su hipoplazija trikuspidalne valvule i trikuspidalna regurgitacija sa ili bez Ebsteinove anomalije.

Pri rođenju prisutna je cijanoza, a plućni je protok osiguran preko otvorenog duktusa Botallija. Auskultacijski pri prvom pregledu šum često nije prisutan, no kasnije se može čuti slabi trajni šum otvorenog duktusa Botalli uz lijevi rub sternuma ili holosistolički šum trikuspidalne regurgitacije. Od srčanih tonova jasno se čuje jednostruki drugi srčani ton (S2) uslijed neotvaranja pulmonalne valvule (P2). Elektrokardiografski vidljiva je dilatacija desnog atrija, hipertrofija lijevog ventrikula kod trećeg tipa ili moguća hipertrofija desnog ventrikula kod prvog tipa. Rentgenska slika može prikazivati srce normalne veličine ili moguću kardiomegaliju s konkavnom plućnom arterijom smanjenog vaskularnog crteža. Za postavljanje dijagnoze najznačajnija nam je dopler ehokardiografija i kateterizacija srca (17).

1f) *Double outlet right ventricle (DORV) – dvostruki izlaz krvnih žila iz desne klijetke*

Dvostruki izlaz krvnih žila iz desne klijetke srčana je grješka u kojoj obje velike krvne žile, aorta i pulmonalna arterija, izlaze iz desnog ventrikula. Desni i lijevi ventrikul međusobno su povezani putem VSD-a koji se može nalaziti subaortno, subpulmonalno ili udaljeno od velikih krvnih žila što se još naziva i „noncommitted VSD“. Ako je VSD smješten subpulmonalno uz njega se dodatno može javiti subvalvularna, valvularna ili supralvalvularna aortna stenoza sa ili bez CoA što se naziva Taussig-Bing malformacijom. Osim aortne stenoze ovi pacijenti često imaju opstrukciju izlaznog trakta desne klijetke (RVOT) i hipoplaziju luka aorte.

Klinička slika ovisi o prisutnosti aortne stenoze budući da je plućna arterija uglavnom prohodna. U slučaju teške aortne stenoze ili koarktacije javlja se hipoperfuzija, cijanoza i kardiovaskularno zatajenje. Ehokardiografski vidljive su obje krvne žile koje izlaze iz desnog ventrikula te diskontinuitet mitralne i aortne valvule.

Kirurška korekcija ovisi o smještaju VSD-a. U slučaju subaortne pozicije korekcija je slična kao i u tetralogiji Fallot, a ako je smješten subpulmonalno pristupa se zamjeni arterija tj. Janteneovoj operaciji. Problem se javlja u slučaju Taussig-Bingove malformacije gdje se zbog znatnije aortne opstrukcije ili hipoplazije jednog od ventrikula kirurški pristupa kao funkcionalnom univentrikularnom srcu (18,19).

2) Funkcionalno univentrikulsko srce

Funkcionalno univentrikularno srce obuhvaća spektar strukturalnih srčanih abnormalnosti koje rezultiraju samo jednom funkcionalnom klijetkom i nemogućnošću kirurške korekcije na dvije klijetke. Dijagnoze koje ulaze u funkcionalno univentrikularno srce su: mitralna atrezija (MA), kompletni zajednički atrioventrikularni kanal (CAVSD), jašuća (straddling) i nepodjeljena (overriding) AV valvula, hipoplastična i/ili značajna insuficijentna AV valvula, veliki, jedan ili više ventrikularnih septalnih defekata koji čine da se srce vlada poput funkcionalno samo jedne klijetke, aortna stenoza (AS) i/ili hipoplazija aorte i granično razvijena klijetka koja nije u mogućnosti održavati sistemske cirkulaciju. U nastavku teksta opisane su samo najčešće dijagnoze (4).

2a) Zajednički atrioventrikularni kanal

Zajednički atrioventrikularni kanal srčana je grješka poznata kao oštećenje atrioventrikularnog kanala i endokardijalnih jastučića. Čini 5% od ukupnog broja kongenitalnih srčanih grješaka, a karakterizira ga nepotpuni razvoj atrijskog septuma, atrioventrikularnih valvula i ventrikularnog septuma. Razlikujemo tri tipa: kompletni, parcijalni i nebalansirani oblik.

Parcijalni oblik zajedničkog atrioventrikularnog kanala uključuje ASD tipa ostium primum i dvije odvojene AV valvule. Kompletni oblik zajedničkog atrioventrikularnog kanala uključuje ASD tipa ostium primum, visoki VSD i zajedničku AV valvulu što rezultira međusobnom komunikacijom između svih četiri srčanih šupljina (20). Nebalansirani oblik je kompletni oblik zajedničkog atrioventrikularnog kanala u kojem jedna klijetka i njoj pripadajući dio AV zalistka je hipoplastičan, dok je druga klijetka normalno razvijena i posjeduje veći dio AV zalistka. Dominantna klijetka je najčešće desna dok je lijeva hipoplastična (21,22). Hipoplazija ventrikula može biti znatna i najčešće se prezentira kao varijantna SHLS, a često je povezan sa sindromom heterotaksije (22).

Već u dojenačko doba javljaju se znakovi insuficijencije srca i učestale respiratorne infekcije. Auskultacijski se čuje ejekcijski sistolički šum nad pulmonalnim ušćem te holosistolički šum nad mitralnim ušćem. Rentgenski je vidljivo povećano srce s izraženim pulmonalnim segmentom i plućnim vaskularnim crtežom. Za postavljanje dijagnoze važnu ulogu ima dopler ehokardiografija (23,24).

2b) Mitralna atrezija

Kongenitalna mitralna atrezija rijetka je srčana grješka u kojoj zbog poremećaja razvoja endokardijalnih jastučića dolazi do izostanka razvoja mitralne valvule. U slučaju atrezije, krv iz lijeve pretklijetke ne dolazi u lijevu klijetku što rezultira hipoplazijom lijevog ventrikula. Uglavnom se javlja u sklopu sindroma hipoplastičnog lijevog srca, no može se javiti i samostalno bez prisutnosti stenoze ili atrezije aorte.

Klinički se manifestira teškim i ubrzanim disanjem, dispnejom, hladnom i vlažnom kožom, cijanozom i poteškoćama pri hranjenju. Auskultacijski je prisutan sistolički ejijski šum. Rentgenska slika je nespecifična te ovisi o pridruženim anomalijama. Elektrokardiografski je prisutna devijacija električne osi udesno i hipertrofija desne klijetke. Dopler ehokardiografija prikazuje atreziju mitralne valvule sa hipoplastičnim lijevim ventrikulom (25).

3) Pridruženi sindromi:

Sindrom heterotaksije

Sindrom heterotaksije razvojni je poremećaj smještaja torakalnih i abdominalnih organa, a javlja se u 2.9% pacijenata. Nastaje uslijed poremećaja uspostave asimetrije organa duž lijevo-desne osi, a definira se kao „bilo kakva organizacija organa koja se razlikuje od kompletnog *situs solitus* ili kompletnog *situs inversus*“ (26).

Ekstremni oblici heterotaksije su izomerizmi koji nastaju uslijed prekida simetrije u embrionalnom razvoju. Heterotaksija obuhvaća spektar između kompletnog bilateralnog desnog izomerizma (heterotaksija s asplenijom) i bilateralnog lijevog izomerizma (heterotaksija s polisplenijom), a većina se pacijenata nalazi negdje između ova dva ekstrema.

Desni izomerizam karakterizira bilateralni desni bronhi i plućno krilo s tri reznja, asplenija, centralno pozicionirana jetra i želudac u različitim pozicijama. Često je ovaj oblik povezan sa kompleksnim cijanotičnim srčanim grješkama kao što su kompletni nedostatak intraatrijskog septuma što rezultira jednim zajedničkim atrijem, CAVSD i DORV sa ili bez pulmonalne atrezije. Lijevi izomerizam karakterizira

bilateralni lijevi bronhi i bilobularno plućno krilo, centralno položena jetra, polisplenija i varijabilni položaj želuca. Pridružene srčane grješke javljaju se lakšem obliku (27).

Srčane grješke koje se javljaju uz heterotaksiju pokazuju veliki stupanj heterogenosti i klinički variraju od asimptomatskih do malformacija nespojivih sa životom (28). U 70% pacijenata nedostaje koronarni sinus, 60% ima zajedničku atrioventrikularnu valvulu, 35% ima totalni anomalni utok pulmonalnih vena. Kod CAVSD 65% njih ima PA i single outlet ventricle, a 27% TGA (23).

- ***Kirurško liječenje***

Navedene srčane grješke imaju funkcionalnu jednu klijetku koja obnaša funkciju pumpe sistemnog i plućnog krvotoka. Zbog složenosti anatomije grješaka, potpuna korekcija nije moguća već se nizom palijativnih zahvata uspostavlja ravnoteža plućnog i sistemnog optjecaja (29).

U prvim danima postnatalno, zbog prisutne visoke plućne vaskularne rezistencije, nužna je primarna palijacija. Cilj primarne palijacije je održavanje otvorenog duktusa arteriosusa i kontrola plućnog krvotoka kako bi se pravilno razvio i sazrio. Prohodnost duktusa arteriosusa osigurava se prostaglandinima, a svrha je osiguravanje plućnog ili sistemnog krvotoga ovisno o anatomiji same grješke. Pacijente kojima je potreban prohodan duktus Botalli moguće je podijeliti u dvije skupine: pacijenti sa duktus ovisnom plućnom cirkulacijom (PA-IVS ili trikuspidalna atrezija) i pacijenti sa duktus ovisnom sistemnom cirkulacijom (SHLS). U situacijama s prekomjernim protokom prema plućima, indicirana je operacija omčanja (banding) plućne arterije u svrhu redukcije protoka, uspostave ravnoteže i prevencije plućne

hipertenzije. U slučajevima kada je otvor na interarterijskog razini premali, provodi se također i balonska atrioseptostomija po Rashkindu (30).

Cilj kirurških zahvata je razdvojiti plućni i sistemni krvotok zaobilaznjem (premosnicom ili bypassom) desne ili lijeve klijetke. Ideja premoštenja desne klijetke proizašla je iz spoznaje da desna klijetka i plućni krvotok rade pod niskim tlakom. 1958.godine desna je klijetka djelomično premoštena Glennovim spojem, a 1968.godine potpuno Fontanovim spojem. Razvojem kardiokirurgije, operacijom po Norwoodu 1986.godine započelo je i liječenje sindroma hipoplastičnog lijevog srca. Kroz tri faze operacije SHLS prvo se premošćuje lijeva, a potom desna klijetka (29).

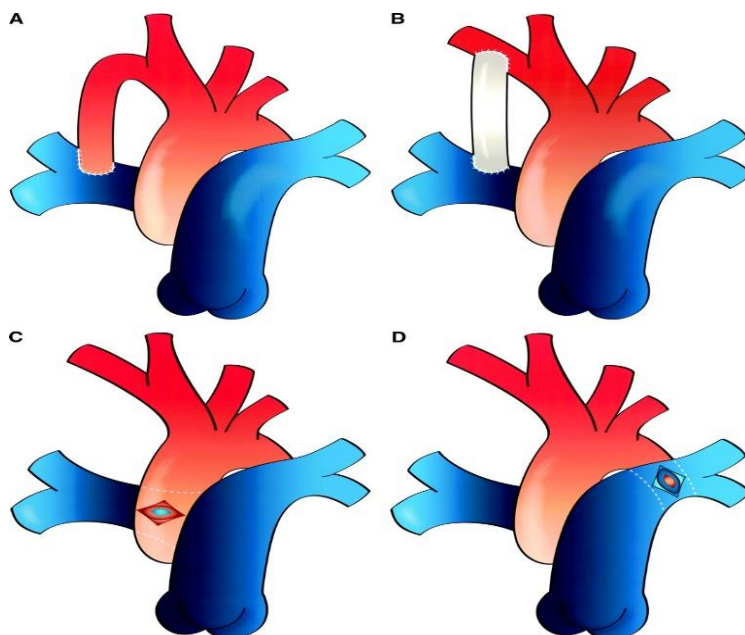
Tri faze kirurškog liječenja

1) Prva faza liječenja ovisna je o anatomskoj varijanti srčane grješke.

- U djece koja se prezentiraju cijanozom, a najčešće uslijed hipoplazije struktura desnog srca i odsutnom ili nedostatnom anterogradnom opskrbom pluća (PA-IVS, varijante Ebsteinove anomalije, pojedini tipovi trikuspidalne atrezije, varijante DILV), prvu fazu liječenja, nakon održavanja opskrbe pluća putem otvorenog arterijskog duktusa prostaglandinima, predstavlja njegovo podvezivanje i implantacija aortopulmonalne anastomoze. Najčešće se postavlja **Blalock-Taussigova anastomoza** (Slika 1) koja predstavlja spoj između a.subklavije i desne grane plućne arterije putem Gorotex anastomoze, promjera 3.5mm.
- U skupini grješaka sa hipoplazijom lijevog srca te nedostatnom sistemskom opskrbom, nakon faze medikamentoznog održavanja duktusa otvorenim u svrhu opskrbe sistemskog optoka, slijedi podvezivanje duktusa te formiranje neoorte

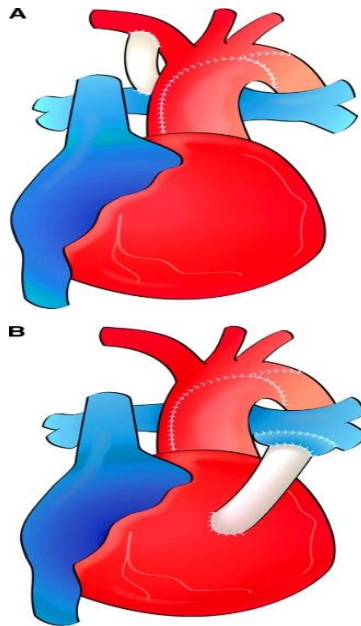
(od pulmonalnog trunkusa), isključenje pluća iz cirkulacije (presijecanjem plućne arterije) i opskrbom pluća putem aortopulmonalne anastomoze (**Norwood operacija sa B-T shuntom**) (Slika 1 i 2) ili putem spoja desne klijetke i plućne arterije (**modifikacija sa Sano shuntom**) (Slika 2). Norwood operacija podrazumijeva, osim navedenog, još i široku atrioseptektomiju zbog potrebne neometane komunikacije na interatrijskoj razini.

- U skupini srčanih grješaka s jednom klijetkom i neopstruiranim i obilnim protokom prema plućima, prije parcijalne kavopulmonalne anastomoze, najčešće kao prva operacija u neonatalnoj dobi, nameće se potreba **podvezivanje plućne arterije (banding)**. Time se omogućava nizak tlak u plućima kao osnovni preduvjet prije operacije po Glennu (29,31).



Slika 1. Vrste aortopulmonalni shuntova. A – klasični Blalock-Taussigov shunt. B – modificirani Blalock-Taussigov shunt. C – Waterston shunt. D – Potts shunt.

Modificirano prema: Khairy P, Poirier N, Mercier L-A (2007), str. 802, uz dopuštenje (Circulation) (32)



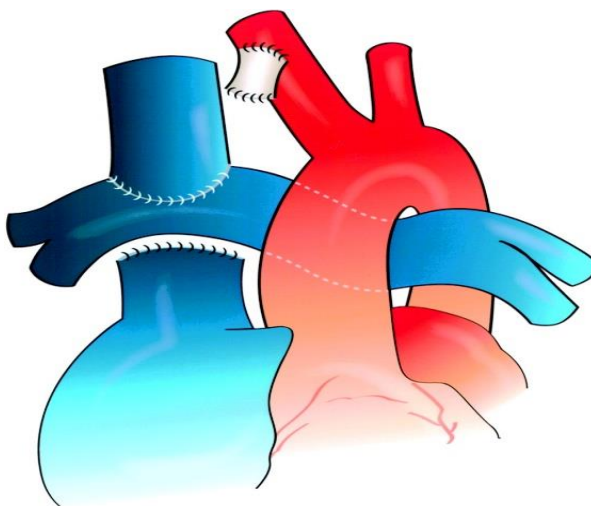
Slika 2. Prikaz Norwood operacija. A – Norwood I s B-T shuntom . B – modifikacija Norwood I sa Sano shuntom. Modificirano prema: Khairy P, Poirier N, Mercier L-A (2007), str. 805, uz dopuštenje (Circulation) (32)

2) *Parcijalno premoštenje desnog srca – kavopulmonalni spoj*

Zbog fiziološkog povišenog plućnog žilnog otpora i malog promjera desne plućne arterije, kavopulmonalni se spoj danas izvodi kod dojenčadi u dobi od 3 do 6 mjeseci kako bi se smanjio rizik razvoja sindroma gornje šuplje vene i moždanog edema. Spoj dovodi krvi iz gornje šuplje vene direktno u plućnu arteriju, a time se oksigenira trećina sistemne venske krvi što je dovoljno kako bi saturacija arterijske krvi kisikom bila oko 85%. Kavopulmonalni spoj je drugi korak prema Fontanovoj operaciji ili definitivni palijativni zahvat ako dijete ne zadovoljava kriterije za kompletno premoštenje klijetke prema Fontanu. Parcijalno premoštenje može se postići klasičnim kavopulmonalnim Glennovim spojem ili bidirekcionalnim kavopulmonalnim spojem (bidirekcionalni Glennov spoj).

U klasičnom Glennov spoj gornja se šuplja vena odvaja od desne preklijetke i spaja termino-lateralno s prethodno odvojenim distalnim dijelom desne plućne arterije. Spoj se rijetko izvodi jer zahtjeva opsežnu rekonstrukciju plućne arterije i zbog nepovoljnosti da 2/3 sistemnog krvotoka odlazi u lijevo plućno krilo.

U bidirekcionalnom kavopulmonalnom spoju nema odvajanja desne plućne arterije te krv iz gornje šuplje vene odlazi u oba plućna krila (Slika 3). Time se osigurava normalan razvoj plućnog krvožilnog sustava u oba pluća, smanjuje se razvoj ožiljkastih promjena i nema potrebe za kasnijom rekonstrukcijom arterije. U slučaju postojanja perzistirajuće gornje šuplje vene, ona se spaja na lijevu plućnu arteriju i tada ovaj spoj nazivamo **bilateralni bidirekcionalni kavopulmonalni spoj**. Postoperativno od mogućih komplikacija može se javiti porast tlaka u plućnoj arteriji, stenoza spoja ili slabljenje funkcije sistemne klijetke što će rezultirati hipoksijom zbog smanjenog plućnog protoka. Analgezijom i sedacijom djeteta, korekcijom metaboličke acidoze, plućnim vazodilatatorima i održavnje normooksije i blage hipokapnije ventilacijom postiže se smanjenje plućnog žilnog otpora (29).



Slika 3. Bidirekcionalan Glenn

Modificirano prema: Khairy P, Poirier N, Mercier L-A (2007), str. 803, uz dopuštenje (Circulation) (32)

3) Potpuno premoštenje srca – Fontanova operacija

Potpuno premoštenje desnog srca osigurava se izravnim spojem šupljih vena i plućne arterije u dobi između druge i pete godine života. Od 1968.godine, kada je učinjena prva operacija, došlo je do brojnih izmjena inicijalnog zahvata, no oni se u čast autoru nazivaju modificirane Fontanove operacije. Ova operacija konačni je zahvat u pacijenata sa funkcionalnim univentrikularnim srcem kojom se osigurava bolja sistemna modifikacija, sniženo opterećenje sistemne klijetke te niži rizik razvoja paradoksalne embolije. Nedostatak ovog zahvata je povišenje centralnog venskog tlaka.

Postoje modifikacije operacije po Fontanu:

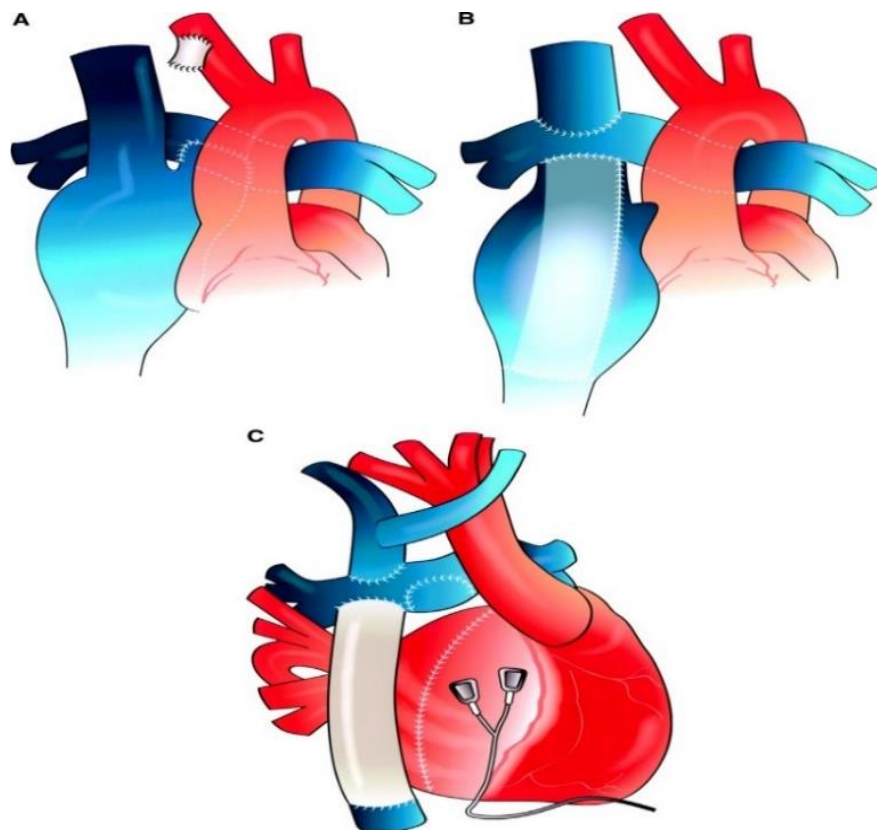
U hemi-Fontanu spoj desne pretklijetke i gornje šuplje vene zatvara se zakrpom od umjetnog materijala. Pogodan je kod lokalizirane stenoze ili blage hipoplazije desne grane plućne arterije.

Atriopulmonalni spoj je originalna Fontanova operacija kojom je spajanje desne pretklijetke osigurano preko provodnika sa zalistkom i glavnog stabla plućne arterije. Krv iz gornje šuplje vene u desno plućno krilo odlazi klasičnim Glennovim spojem. Zalistci nisu nužni, štoviše mogu biti mjesta opstrukcije protoka pa se danas koristi modifikacija po Kreutzeru bez njih. Spoj je prikladan u slučajevima jednostavne atrezije trikuspidalne valvule kao definitivno rješenje.

Atrioventrikularni spoj je modifikacija u kojoj se desna pretklijetka preko provodnika sa zalistkom povezuje s blaže ili umjereno hipoplastičnom desnom klijetkom

Potpuni kavopulmonalni spoj je zadnja modifikacija Fontanove operacije kojim se osigurava da sva sistemna venska krv, zaobilazeći desnu pretklijetku, izravno odlazi u plućno arterijsko stablo. Bidirekcionalnim kavopulmonalnim spojem

krv se iz gornje šuplje vene odvodi u pluća, a iz donje šuplje vene preko intraatrijskog provodnika, lateralnog tunela ili ekstrakardijalnog provodnika (Slika 4). Provodnik, koji može biti smješten unutar desne pretklijetke ili izvan, povezuje ušća šupljih vena. Lateralni tunel učinjen je od lateralne stijenke desne pretklijetke („atrial baffle“) te može sadržavati fenestraciju koja, u slučaju porasta sistemnog venskog tlaka, omogućuje prolaz krvi u desnu pretklijetku i sistemnu klijetku. Fenestracija je pogodna za bolesnike s graničnim kriterijima za Fontanovu operaciju te se kasnije može zatvoriti intervencijskom kateterizacijom srca (29).



Slika 4. Modifikacije operacija po Fontanu. A – modificirani klasični Fontan. B – intrakardijalni lateralni tunel. C – ekstrakardijalni Fontan. Modificirano prema: Khairy P, Poirier N, Mercier L-A (2007), str. 804, uz dopuštenje (Circulation) (32)

- **Kriteriji za Fontanovu operaciju**

Srčane grješke koje su kandidati za Fontanovu operaciju su: hipoplazija desne klijetke (TA, PA-IVS), zajednička klijetka, klijetka s dvostrukim ulazom, hipoplazija lijeve klijetke (SHLS, MA), neki oblici heterotaksije, neki oblici DORV-a, zajednički atrioventrikulski kanal (nebalansirani tip, jašuća i nepodjeljena atrioventrikularna valvula, hipoplastična AV valvula), neki oblici defekta interventrikularnog septuma (npr. straddling AV valvula i višestruki defekti interventrikulskog septuma).

Selekcijski kriteriji za Fontanovu operaciju sastoje se od „deset zapovijedi“ kojima su naknadno dodana još četiri rizična čimbenika (Tablica 1).

Tablica 1. „Ten commandment“ za Fontanovu operaciju prema Choussatu i Fontanu iz 1972. godine. Prema: Malčić, I. et. al., Pedijatrijska kardiologija – odabrana poglavlja, I.dio, Medicinska naklada, Zagreb, 2001., str. 137.

1. životna dob u vrijeme operacije 4-15 godina
2. sinusni ritam
3. normalan utok obiju šupljih vena
4. normalan volumen desne pretklijetke
5. srednji tlak u plućnoj arteriji <15mmHg
6. plućni žilni otpor <4 jedinice x m ²
7. promjer plućne arterije/aorta >0,75
8. e젝cijska frakcija sistemne klijetke >60%
9. odsutnost mitralne insuficijencije
10. odsutnost stenoze stabla plućne arterije

1992. godine Graham i Johns dodali su četiri dodatna rizična čimbenika: dijastolična disfunkcija sistemne klijetke, opstrukcija izgonskog dijela sistemne klijetke, prevelika hipertrofija miokarda sistemne klijetke i desnoventrikularna morfologija sistemne klijetke.

Razvojem kirurških zahvata na području univentrikularnog srca brojna stanja više nisu zapreka Fontanovoj operaciji pa je tako u slučaju prisutne insuficijencije sistemne valvule moguća je valvuloplastika, dilatacija plućnih krvnih žila ili proširenje umetanjem stenta. Anomalije utoka plućnih i sistemnih žila korištenjem lateralnog tunela, intraatrijskog ili ekstraatrijskog provodnika također su prestale biti zapreka. Važan rizični čimbenik za operaciju ostala je hipoplazija plućnih arterija. Pokazatelj razvijenosti plućnog arterijskog stabla je NAKATA indeks koji pokazuje odnos između površina lijeve i desne plućne arterije mjerene prije bifurkacije, prema površini tijela. Kriterij za operaciju po Fontanu je NAKATA indeks veći od $350\text{mm}^2/\text{m}^2$ (29).

- ***Komplikacije nakon Fontanove operacije***

1) Rane komplikacije

Postoperativne rane komplikacije najčešće su sindrom smanjenog minutnog volumena, aritmije i komplikacije vezane uz povišeni sistemni venski tlak.

Nakon operacije srčani minutni volumen ovisi isključivo o plućnom protoku, a povrat krvi u sistemnu klijetku o transpulmonalnom gradijentu tj. o razlici centralnog venskog tlaka i srednjeg tlaka lijevog atrija. Bilo koje stanje koje dovede do pada plućnog protoka smanjit će predopterećenje (preload) i srčani minutni volumen, što će rezultirati hipoperfuzijom udova, hipoksijom, hipotenzijom, metaboličkom acidozom i oligurijom. Stanja koja smanjuju plućni protok su: povećanje plućnog

žilnog otpora, opstrukcija Fontanove anastomoze, insuficijencija atrioventrikularne valvule, sistolička ili dijastolička disfunkcija sistemne klijetke i hipovolemija (29).

Aritmije predstavljaju visok rizik morbiditeta pacijenata poslije Fontanove operacije. Najčešće se radi o atrijskim tahiaritmijama koje se javljaju u 10 do 40% slučajeva. Teško se kontroliraju farmakološki antiaritmikima te kod nekih pacijenata mogu dovesti do hemodinamskog pogoršanja i srčanog zatajenja (33,34,35,36). Često se uz TCPC javlja i disfunkcija sinusnog čvora uz bradiaritmiju kao posljedica ozljede tijekom operacije ili poremećaja krvne opskrbe. Disfunkcija SA čvora također je predisponirajući čimbenik za razvoj atrijskih tahiaritmija (35,36,37,38).

Porast sistemskog venskog tlaka pogoduje transudaciji tekućine u serozne šupljine i intersticij što će rezultirati razvojem edema, pleuralnih i perikardijalnih izljeva ili ascitesa. Pleuralni i perikardijalni izljevi zbog utjecaja na rastegljivost srčane klijetke i utjecaja na plućni žilni otpor, mogu biti uzrok perioperativnog morbiditeta. Nakon Fontanove operacije većina pacijenata razvije izljeve koji mogu biti transudat ili hlozni izjev. Pristup izjevima je individualan, ovisno o težini kliničke slike. Pri najmanjem znaku respiratorne ili hemodinamičke ugroženosti pristupa se drenaži izljeva. U djece koja su stabilna mogu biti korisni diuretici dok se kod hloznog izljeva preporučuje posebna prehrana u kojoj se dugolančani trigliceridi zamjenjuju srednjolančanim (MCT ulje) (29).

2) Kasne komplikacije

Kasne komplikacije povezane su uz usporeni nepulasativan protok venske krvi, kiruršku tehniku te visok tlak u sustavu gornje šuplje vene, desne pretkljetke i venskog sustava trbuha. Najčešće komplikacije su: dilatacija desne pretkljetke, dilatacija koronarnog sinusa, tromboembolija, supraventrikularne aritmije, opstrukcija pulmonalnih vena, hepatopatija, sistemne venske kolaterale, plućne arteriovenske malformacije, enteropatija s gubitkom bjelančevina, plastični bronhitis, opstrukcija izgonskog dijela sistemne kljetke, sistolična ili dijastolična disfunkcija miokarda, bubrežna insuficijencija i kognitivni poremećaji (29).

Tromboembolija se javlja u 3-20% pacijenata kao posljedica povišenog sistemskog venskog tlaka, krvne staze i smanjenog venskog tonusa. Hepatička disfunkcija, koja se također javlja kao kasna komplikacija, može potaknuti razvoj tromboembolije. Kako bi se sprječio razvoj tromboembolije, postoperativno pacijenti primaju antikoagulantnu terapiju. Ne postoji konsenzus o izboru antikoagulantne terapije, no većina centara preporuča davanje acetilsalicilne kiseline nekompliciranim pacijentima nakon TCPC-a dok je varfarin preporučen kod pacijenata sa dodatnim komplikacijama kao što su aritmije, enteropatija s gubitkom bjelančevina ili ventrikularna disfunkcija (34,39,40,41).

Enteropatija s gubitkom bjelančevina (PLE) kasna je komplikacija vezana uz visok morbiditet. Javlja se nekoliko tjedana ili mjeseci nakon Fontanove operacije, a tipična klinička slika obuhvaća pleuralne izljeve, ascites, edeme ili kronični proljev. Laboratorijski nalazimo na nisku koncentraciju ukupnih serumskih proteina, hipogamaglobulinemiju, limfocitopeniju i povećanu koncentraciju α_1 -antitripsina u stolici. Osim navedenog PLE može dovesti do kombinirane imunodeficijencije i razvoja infekcija. Patofiziološki mehanizam nije poznat iako se spominju rizični faktori

kao što su kronično povišen sistemski venski tlak sa limfangiektazijama i aktivacija renin-angiotenzin sustava kao posljedica niskog srčanog minutnog volumena.

Terapija obuhvaća posebnu dijetu (MCT ulja) i antikoagulantnu terapiju (29).

Hepatička disfunkcija javlja se kao posljedica povišenog sistemskog venskog tlaka. Klinički se prezentira povećanom jetrom, tromboembolijom, ascitesom, a kod dugotrajnog stanja može se javiti i ciroza. Laboratorijski nalazimo porast jetrenih enzima (AST, ALT, AP, GGT) i povišene razine bilirubina (29).

Plastični bronhitis rijetka je komplikacija koja za sobom nosi visoku stopu morbiditeta. Klinički se prezentira akutnim respiratornim distresom, produktivnim kašljem uz izbacivanje bronhionalnih odljevaka bez znakova akutne infekcije ili srčanog zatajenja. Kao i kod PLE sindroma patofiziološki mehanizam nije poznat, no smatra se da ključnu ulogu ima povišeni plućni i centralni venski tlak. Akutno liječenje podrazumijeva akutno rješavanje opstrukcije dišnih puteva, fizikalnu terapiju i mukolitike dok kronična terapija podrazumijeva praćenje vrijednosti tlakova (42).

U 25% pacijenata nakon operacije po Glennu dolazi do razvoja arteriovenskih fistula u plućima što uzrokuje progresivnu cijanozu i nepodnošenje napora. Kirurške opcije su limitirane uslijed brojnih i difuznih fistula. Nedavno istraživanje pokazuje da je uklanjanje plućnih arteriovenskih fistula moguće nakon preusmjerenja venskog protoka jetre u plućnu cirkulaciju (43,44,45,46).

Osim navedenih komplikacija pacijenti s funkcionalnim univentrikularnim srcem imaju povećan rizik razvoja neuroloških, kognitivnih i psiholoških poremećaja. Oni se mogu manifestirati prije i nakon Fontanove operacije, a najčešće se javljaju cerebrovaskularni inzulti, hipoksemijsko-ishemijska encefalopatija, epilepsije, somatska retardacija, psihomotorno zaostajanje u razvoju i anksioznost (47,48,49).

- **Postoperativno praćenje**

Obzirom na kasne komplikacije nužno je timski pratiti dijete sve do prelaska u odraslu dob kada ova skupina pacijenata prelazi u tzv. skupinu GUTCH (grown up congenital heart disease pacijenti).

Kliničkim pregledom detektiramo prisutnost cijanoze ili distenzije jugularnih vena koje uz hepatomegaliju mogu upućivati na opstrukciju ili ventrikularno oštećenje. Od laboratorijskih parametara od iznimne su nam važnosti hematološke vrijednosti, jetrene probe, željezo, ureja, kreatinin, proteini (ukupni i albumini) te PV-INR vrijednosti za pacijente na antikoagulantnoj terapiji. Elektrokardiografski detektiramo prisutnost novonastalih aritmija. Rentgen se koristi kod sumnje na pleuralni izljev. Dopler ehokardiografija obuhvaća procjenu funkcije kontraktilnosti miokarda, atrioventrikularnih valvula i kirurški formirane neoaorte. Spiroergometrija se koristi radi kvantificiranja kardiopulmonalne sposobnosti. Uslijed pogoršanja stanja, edema nepoznatog podrijetla, aritmija ili cijanoze također se vrši kateterizacija radi reevaluacije zahvata (4).

4. HIPOTEZA

Kirurško liječenje pacijenata s univentrikulskim srcem u tri faze i njihove modifikacije metoda je liječenja djece sa anatomski i funkcionalno univentrikularnim srcem koja postiže zadovoljavajuće rezultate u vidu preživljenja i kvalitete života.

5. CILJEVI RADA

Retrospektivnom studijom u koju su uključena sva djeca s univentrikulskom fiziologijom liječena u našoj ustanovi u zadnjih 20 godina spoznati učestalost dijagnoze, anatomski tip, analizirati tijek bolesti i liječenja, analizirati ishod na okolnost preživljenja te ranih i kasnih komplikacija te u preživjelih ocjeniti kvalitetu života.

6. ISPITANICI I METODE

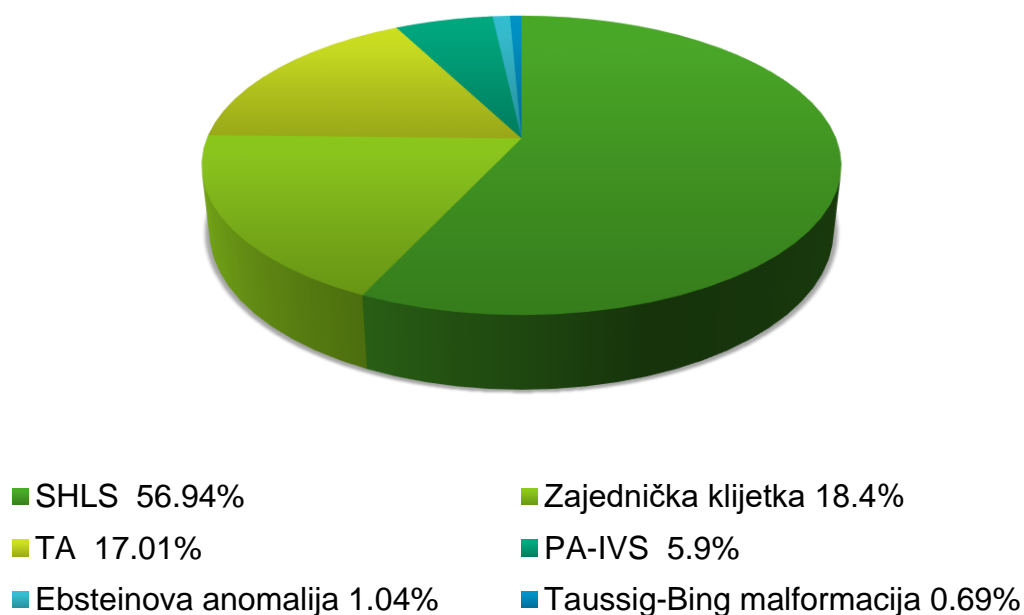
Retrospektivnom analizom vlastitih podataka iz dostupne medicinske arhive izvadili smo sve pacijente, njih ukupno 322, s dijagnozama anatomski i funkcionalnog univentrikularnog srca te analizirali tipove operacija na okolnost ishoda, učestalosti ranih i kasnih komplikacija.

7. REZULTATI

U razdoblju od 1998. do 2008. godine u KBC-u Zagreb liječeno je 322 djece s dijagnozom jedinstvenog anatomskog i funkcionalnog ventrikula od čega je 204 (63.3%) muškog spola i 118 (36.7%) ženskog spola.

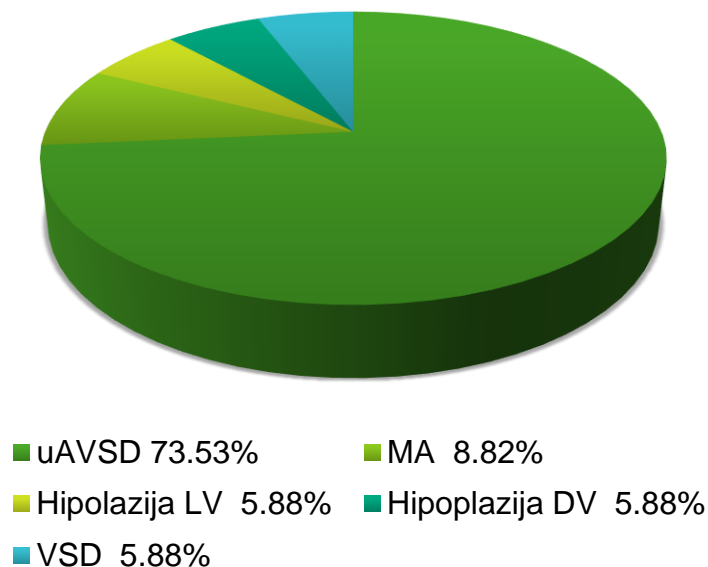
Dijagnoza anatomske univentrikularne srca obuhvaća 288 (89.44%) pacijenata od čega je 164 (56.94%) dijagnoze sindroma hipoplastičnog lijevog srca, 53 (18.4%) zajedničke klijetke, 49 (17.01%) trikuspidne atrezije, 17 (5.9%) pulmonalne atrezije bez VSD-a, 3 (1.04%) Ebsteinove anomalije i 2 (0.69%) Taussig-Bingove malformacije (Grafički prikaz 1).

Grafički prikaz 1. Distribucija dijagnoza u anatomske univentrikularne srca



Dijagnoza funkcionalno univentrikularne srca obuhvaća 34 (10.56%) pacijenta od čega je 25 dijagnoza (73.53%) nebalansirani oblik zajedničkog atrioventrikularnog kanala, 3 (8.82%) mitralne atrezije (MA), 2 (5.88%) dijagnoze velikog ventrikularnog septalnog defekta, 2 (5.88%) hipoplazije desnog ventrikula i 2 (5.88%) hipoplazije lijevog ventrikula (Grafički prikaz 2).

Grafički prikaz 2. Distribucija dijagnoza u funkcionalno univentrikularnom srcu



Od pridruženih sindroma heterotaksija je obuhvaćala 13 (4.04%) pacijenata od čega je 10 (76.9%) sa dijagnozom desnog atrijskog izomerizma s asplenijom.

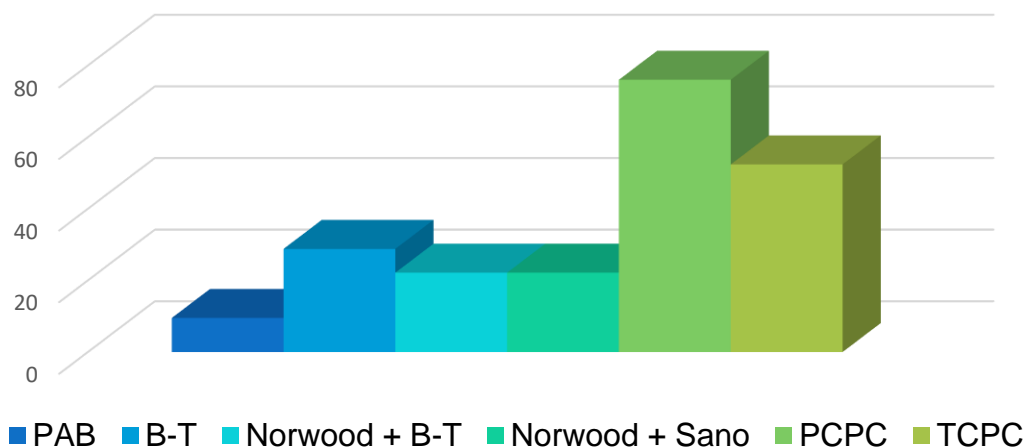
Od ukupnog broja djece sa jedinstvenom klijetkom liječeno ih je 273 (84.78%), a 49 (15.22%) je preminulo bez liječenja.

Prva faza liječenja provedena je u ukupno 271 (99.27%) pacijenta dok za 2 pacijenta nema podataka. U prvoj fazi banding plućne arterije učinjen je u 26 (9.5%), Blalock-Taussigov shunt u 78 (28.78%), Norwood sa B-T shuntom u 60 (22.14%), Norwood sa Sano shuntom u 60 (22.14%) pacijenata dok za 47 (17.34%) nemamo podataka o vrsti provedene operacije (Grafički prikaz 3). Nakon prve faze liječenja preminulo je 63 (23.24%) pacijenata.

Parcijalna kavopulmonalna anastomoza (PCPC) učinjena je u 206 (76.01%) pacijenata (Grafički prikaz 3), a od toga je 11 (5.34%) preminulo, 4 (1.94%) ne zadovoljava kriterije za operaciju po Fontanu, 18 (8.74%) je u pripremama za operaciju po Fontanu dok za 30 (14.56%) nemamo dokumentaciju, no s obzirom na godinu posljednjeg zahvata možemo pretpostaviti da su preminuli.

Totalna kavopulmonalna anastomoza (TCPC) učinjena je u 143 (52.38%) pacijenta, od čega su 3 operacije po Kawashimi. Nakon TCPC-a preminulo je 2 (1.4%) pacijenata (Grafički prikaz 3).

Grafički prikaz 3. Prikaz provedenih operativnih zahvata u pacijenata s anatomski i funkcionalno univentrikularnim srcem



Od ranih postoperativnih komplikacija aritmije su se javile u 27 (18.88%) pacijenata (Grafički prikaz 4) od čega su 2 (7.41%) fibrilacije atrijske, 2 (7.41%) kružne atrijske tahikardije, 7 (25.93%) paroksizmalnih supraventrikulskih tahikardija, 7 (25.93%) bradikardija, 2 (7.41%) AV bloka, 5 (18.52%) sick sinus sindroma i 2 (7.41%) supraventrikulske ekstrasistole. Elektrostimulator srca je ugrađen u 10 (37.04%) pacijenata.

Izljevi su se manifestirali u 24 (16.78%) pacijenata od čega su 3 (12.5%) kronična izljeva (Grafički prikaz 4).

Od kasnih postoperativnih komplikacija tromboza se javila u 10 (7%), sindrom gornje šuplje vene u 3 (2.1%), arterijskovenske fistule u 3 (2.1%), enteropatija s gubitkom bjelančevina u 11 (7.7%) i plastični bronhitis u 2 (1.4%) pacijenata (Grafički prikaz 4).

Bubrežna insuficijencija sa porastom vrijednosti ureje i kreatinina zabilježena je u 6 (4.2%) pacijenata (Grafički prikaz 4).

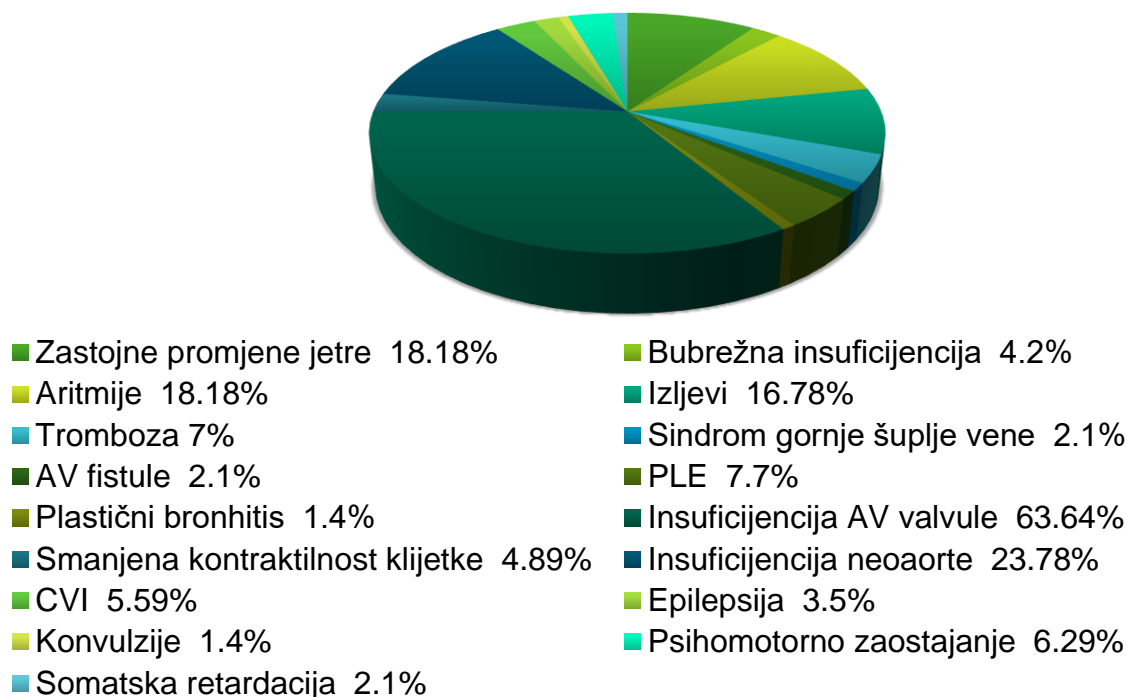
Postoperativnim praćenjem pacijenata nakon TCPC u 26 pacijenata (18.18%) došlo je do zastojnih promjena jetre od kojih je 13 (50%) imalo povišene jetrene probe, a 8 (30.77%) samo palpabilnu, povećanu jetru (Grafički prikaz 4). U 5 pacijenata (19.23%) došlo je do pojave ascitesa i edema, dok je u 1 (3.85%) došlo do razvoja ciroze jetre.

Od neuroloških i kognitivnih komplikacija u cerebrovaskularni inzult javio se u 8 (5.59%), epilepsija u 5 (3.5%), konvulzije u 2 (1.4%), psihomotorno zaostajanje u 9 (6.29%) i somatska retardacija u 3 (2.1%) pacijenata (Grafički prikaz 4). Poseban program u školi zabilježen je u 4 (2.78%) pacijenata.

Ehokardiografski nalaz u 7 (4.89%) pacijenata pokazao je smanjenu kontraktilnost dominantne klijetke (Grafički prikaz 4). U 91 (63.64%) pacijenta nađena je insuficijencija atrioventrikularne valvule, od čega je 41 (45.05) insuficijencija trikuspidalne valvule, 19 (20.88%) insuficijencija mitralne valvule i 31 (34.07%) insuficijencija zajedničke AV valvule. Trikuspidna insuficijencija gradusa 1 manifestirala se u 21 (51.22%), gradusa 1-2 u 12 (29.27%), gradusa 2 u 5 (12.19%), gradusa 2-3 u 2 (4.88%) i gradusa 3-4 u 1 (2.44%) pacijenta. Mitralna insuficijencija gradusa 1 manifestirala se u 17 (89.47%), a gradusa 2 u 2 (10.53%) pacijenata. Insuficijencija zajedničke AV valvule gradusa 1 manifestirala se u 19 (61.29%), gradusa 1-2 u 4 (12.9%), gradusa 2 u 7 (22.58%), a gradusa 2-3 u 1 (3.23%) pacijenta. Insuficijencija kirurški formirane neoaorte pokazala je insuficijenciju u 34 (23.78%) pacijenata od čega je insuficijencija gradusa 1 zabilježena u 26 (76.47%), gradusa 1-2 u 3 (8.82%), gradusa 2 u 3 (8.82%) i gradusa 2-3 u 2 (5.88%) pacijenata. Dilatacija neoaorte zabilježena je u 2 (8.82%) pacijenata.

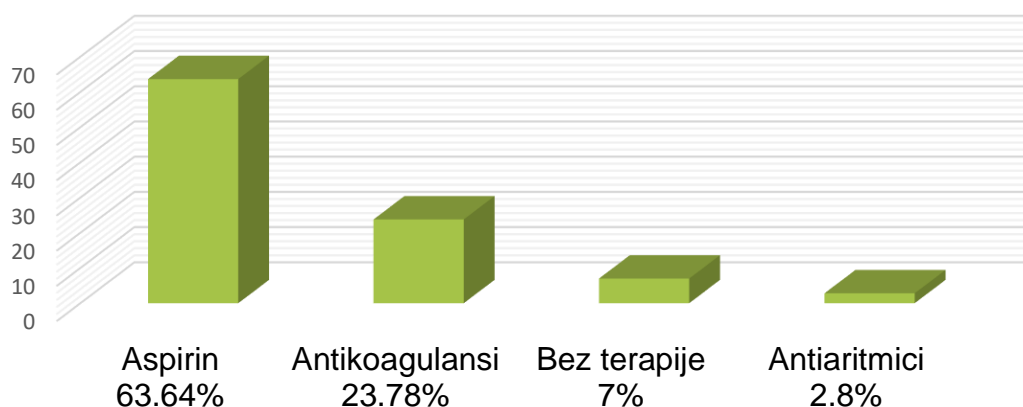
Spiroergometrijski nalaz u 9 (6.29%) pacijenata nije zadovoljio graničnu vrijednost vršnog protoka kisika od 30ml/kg/min.

Grafički prikaz 4. Distribucija postoperativnih komplikacija



Od 143 pacijenta podvrgnutih totalnoj kavopulmonalnoj anastomozi postoperativno trajno liječenje aspirinom provodi se u 91 pacijenta (63.64%), antikoagulantno u 34 (23.78%), antiaritmici u 4 (2.8%), nikakva terapija u 10 (7%) pacijenata dok za 9 (6.29%) nemamo podataka o trenutnoj terapiji (Grafički prikaz 5).

Grafički prikaz 5. Prikaz farmakološke terapije nakon TCPC-a



8. RASPRAVA

Anatomski i funkcionalno univentrikularno srce srčana je grješka koja zahtijeva operacije u nekoliko faza. Prva faza operacije ovisna je o anatomskoj varijanti srčane grješke pa se ovisno o njoj pristupa podvezivanju pulmonalne arterije („banding“), Blalock-Taussigovoj anastomozi ili Norwood operaciji sa B-T ili Sano shuntom već pri postavljenoj dijagnozi. Sljedećoj fazi, parcijalnom kavopulmonalnom spoju (PCPC), pristupa se u dobi od 3 do 6 navršenih mjeseci čime se osigurava normalan razvoj plućnog krvožilnog sustava potrebnog za završnu palijativnu operaciju. Totalni kavopulmonalni spoj (TCPC) posljednja je operacija u pacijenata sa univentrikularnim srcem čime se sistemna venska krv izravno vodi u plućno arterijsko stablo zaobilazeći desnu pretkljetku. Sve tri faze operacija doživjele su brojne modifikacije čime se osiguralo bolje preživljenje ovih pacijenata, reduciran broj komplikacija i njihova težina (29).

Prema rezultatima dobivenim ovom studijom stupnjevanje operacija i pravilna selekcija pokazuje povoljne rezultate za ovu skupinu pacijenata. Od ukupnog broja pacijenata sa anatomski i funkcionalno jedinstvenom klijetkom u Referentnom centru za pedijatrijsku kardiologiju Republike Hrvatske liječeno je ukupno 322 pacijenta od kojih je kirurški liječeno 273 (84.78%) dok je preostalih 49 (15.22%) zbog kompleksnosti dijagnoze preminulo bez liječenja. Prva faza liječenja provedena je u ukupno 271 (99.27%) pacijenta od kojih je 63 (23.24%) preminulo bez daljnjih operacija. Smrtnost nakon prve operacije iznosi 40 do 50%, a dodatnih 14% umire do konačne operacije po Fontanu (29). Prema rezultatima provedene studije smrtnost nakon prve operacije znatno je niža od očekivane. Druga faza liječenja, parcijalna kavopulmonalna anastomoza, provedena je u 206 (76.01%) pacijenata od kojih je 11 (5.34%) preminulo bez daljnjih operacija, a za 30 (14.56%) nemamo dokumentaciju o

daljnjem tijeku liječenja. Preživljenje nakon parcijalne kavopulmonalne anastomoze iznosi 90% (51). S obzirom na nedostatak dokumentacije za 30 (14.56%) pacijenata ne možemo sa sigurnošću potvrditi uspješnost parcijalne kavopulmonalne anastomoze. Ukupno 4 (1.94%) pacijenta nije zadovoljilo kriterije za totalnu kavopulmonalnu anastomozu, dok u 18 (8.74%) njih u budućnosti slijedi operacija po Fontanu. Treća faza liječenja, totalna kavopulmonalna anastomoza, provedena je u 143 (52.38%) pacijenta od čega je 2 (1.4%) preminulo. Danas je neposredna poslijeoperacijska smrtnost od Fontanove operacije reducirana na 5% što potvrđuju i rezultati naše studije (29).

Postoperativne komplikacije nakon Fontanove operacije razlog su povećanog morbiditeta ovih pacijenata. Unaprijeđenjem kirurških tehnika ovim je pacijentima omogućeno duže preživljenje, ali i time veći broj komplikacija. Od ranih komplikacija Fontanove operacije aritmije su se javile u 27 (18.8%) pacijenata što je manje od očekivane učestalosti od 10 do 40% (28), dok su se izljevi manifestirali u 24 (16.78%) pacijenata što ulazi u statistiku očekivane učestalosti od 15-24% (52).

Od kasnih komplikacija enteropatija s gubitkom bjelančevina registrirana je u 11 (7.7%) pacijenata što je manje od očekivane učestalosti od 13% (37). Plastični bronhitis rijetka je komplikacija Fontanove operacije sa visokom stopom smrtnosti te se javlja u 1-4% pacijenata (53). U naših pacijenata plastični se bronhitis manifestirao u 2 (1.4%) pacijenata što je unutar očekivane vrijednosti pojavnosti. Postoperativni tromboembolički incidenti javljaju se u 3 do 20% s nepoznatim brojem asimptomatskih slučajeva (34,39,40) što je potvrdilo i naše istraživanje u kojem je 10 (7%) pacijenata razvilo trombozu. Ne postoji konsenzus o postoperativnoj farmakološkoj terapiji, no za nekomplikirane pacijente sugerira se liječenje aspirinom dok je terapija antikoagulansima preporučena za pacijente s razvijenim

postoperativnim komplikacijama (45,40). Od 143 pacijenata podvrgnutih TCPC-u postoperativno trajno liječenje aspirinom provodi se u 91 (63.64%) pacijenta, anitkoagulantno u 34 (23.78%), antiaritmici u 4 (2.8%) dok se u 10 (7%) pacijenata ne provodi nikakva terapija, a za 9 (6.29%) nema podataka o trenutnoj terapiji. Kako bi se donio zaključak o optimalnoj terapiji potrebno je daljnje kontinuirano praćenje ovih pacijenata.

Prema istraživanju Baek i suradnika incidencija hepatalne disfunkcije u pacijenata nakon Fontanove operacije iznosi oko 41% (54) što je mnogo više od 18.18% pacijenata u našem istraživanju. U 3 (2.1%) pacijenata došlo je do razvoja arterijskovenskih fistula što je znatno manje od očekivane učestalosti od 25% (44).

Vrlo čest problem poslije Fontanove operacije je reducirana kontraktilnost klijetke i insuficijencija AV valvula i neoaorte. Smanjena kontraktilnost dokazana je u 7 (4.89%) pacijenata, insuficijencija AV valvula u 91 (63.64%) i insuficijencija formirane neoaorte u 34 (23.78%) pacijenata.

Ovom studijom dobiveni su preliminarni rezultati ukupnog broja pacijenata, operacija i njihovih komplikacija. Zanimao nas je ukupan broj pacijenata s anatomski i funkcionalno univentrikularnim srcem koji su liječeni operativno sve do Fontanove operacije i učestalost postoperativnih komplikacija. Ograničenje ove studije je nedostatak potpune medicinske dokumentacije koja bi dala potpuni uvid u broj pacijenata, operacija u svakoj fazi kirurškog liječenja te učestalosti komplikacija. Daljnje praćenje ovih pacijenata omogućit će nam uvid u utjecaj Fontanove operacije na kognitivne promjene ovih pacijenata. Kvaliteta zbrinjavanja kroničnih bolesnika očitovat će se i u boljoj inkluziji pacijenata koji prelaze u odraslu dob uz sve aspekte koji doprinose boljoj kvaliteti života.

9. ZAKLJUČAK

Preživljenje pacijenata sa anatomski i funkcionalno univentrikularnim srcem koji prolaze kiruršku palijaciju kroz tri faze znatno je veće i bolje nego na samom začetku operativnih tehnika 1980.godine. Bolje preživljenje, manji broj komplikacija i njihova lakša prezentacija rezultat su boljeg poznavanja fiziologije dijagnoza, modifikacija operativnih tehnika, selekcijskih kriterija, stupnjevanju kirurških operacija te boljom postoperativnom skrbi.

Zbog kompleksnosti dijagnoza ove skupine pacijenata potrebno je detaljnije daljnje praćenje ovih pacijenata kako bi se omogućilo bolje poznavanje fiziologije totalne kavopulmonalne anastomoze i univentrikulske cirkulacije, pravovremeno i bolje zbrinjavanje neposrednih postoperativnih i kasnih komplikacija i adekvatna postoperativna terapija.

10. ZAHVALE

Posebna hvala mojem mentoru doc.dr.sc. Danielu Dilberu, dr.med. na ukazanom povjerenju za pisanje ovog diplomskog rada, pomoći prilikom prikupljanja podataka, na svoj literaturi, savjetima, strpljenju i vremenu.

Zahvaljujem se i svojoj obitelji, dečku i prijateljima na najvećoj potpori, razumijevanju i pomoći kroz sve godine studija. Bez njihove podrške sve ove godine bile bi neizmjereno teže.

11. POPIS LITERATURE

1. Peacock TB. Malformations of the heart. U: Peacock TB, izd. *On Malformations of the Human Heart: With Original Cases*. London, UK: John Churchill; 1858. Str. 10 –102.
2. Anderson RH, Cook AC. *Morphology of the functionally univentricular heart*. Cardiology in the Young. Cambridge University Press. 2004 Feb;Dodatak:3-12, 14.
3. Frescura C, Thiene G. The New Concept of Univentricular Heart. Front Pediatr [Internet]. 2014 [pristupljeno 30.4.2018] ;2(July):1–17. Dostupno na: <http://journal.frontiersin.org/article/10.3389/fped.2014.00062/abstract>
4. Baumgartner H, Bonhoeffer P, De Groot NMS, De Haan F, Deanfield JE, Galie N i sur. ESC Guidelines for the management of grown-up congenital heart disease. European Heart Journal. 2010;31(23):2915–57.
5. Kouchoukos MD NT, Blackstone MD EH, Hanley MD FL, Kirklin MD JK. Double Inlet Ventricle and Atretic Atrioventricular Valve. Kirklin/Barratt-Boyes Card Surg [Internet]. 2013 [pristupljeno 30.4.2018];2008–33. Dostupno na: <https://www.clinicalkey.com/#!/content/book/3-s2.0-B9781416063919000565?scrollTo=%23hl0001261>
6. Van Praagh R, Van Praagh S, Vlad P, Keith JD: Diagnosis of the anatomic types of single or common ventricle. Am J Cardiol 1965; 15: Str. 345-366
7. Srivastava D, and Baldwin HS: Molecular determinants of cardiac development. U: Allen HD, Gutgesell HP, Clark EB, Driscoll DJ, Moss and Adams' ur. Heart Disease in Infants, Children, and Adolescents. Philadelphia: Lippincott Williams & Wilkins; 2001. Str. 8-9
8. Diaz LK, Maxwell LG. Anesthetic Considerations for Pediatric Surgical Conditions [Internet]. 6. izd. Ashcraft's Pediatric Surgery: Elsevier Inc.; 2018 -

[pristupljeno 10.5.2018]. Dostupno na: <http://dx.doi.org/10.1016/B978-1-4557-4333-9.00003-3>

9. Rastelli GC, Rahimtoola SH, Ongley PA, McGoon DC. Common atrium: anatomy, hemodynamics, and surgery. *J Thorac Cardiovasc Surg* 1968;55:834–41.
10. Munoz-Armas S, Gorrin JR, Hernandez PB, Anselmi G. Single atrium. Embryologic, anatomic, electrocardiographic and other diagnostic features. *Am J Cardiol* 1968;21:639–52.
11. Kinare SG, Sivaraman A, Deshpande J. Single ventricle (morphologic study of 21 cases). *Indian Heart Journal* 1989;41:301–6.
12. Patra S, Agrawal N, Usha MK, Jayaranganath M. Common atrium with single ventricle: A rare combination of two uncommon complex congenital heart diseases. *BMJ Case Report*. 2013;1–5.
13. Mardešić, D., *Pedijatrija, Školska knjiga, Zagreb, 2003., str. 727*
14. Centre BC. *Cardiology in the Young, 2006. Vol. 16. 2006. Str. 1–98.*
15. Rosenthal A, Dick M. Tricuspid atresia. U: Adams FH, Emmanouilides GC, Riemenschneider TA. *Ur. Moss Heart Disease in Infants, children and Adolescents. 4.izd, Williams and Wilkins, Baltimore 1989. str. 903*
16. Lovrić D. Liječenje terminalnog zatajivanja srca u pacijenata s prirođenim srčanim bolestima. *Cardiol Croat [Internet]. 2016 [pristupljeno 5.5.2018] ;11:71–7.*
Dostupno na: http://www.kardio.hr/pdf/Cardiologia_croatica_2016_11_1-2_71-77.pdf
17. Burkholder H, Balaguru D. Pulmonary Atresia with Intact Ventricular Septum: Management Options and Decision-making. *Pediatrics & Therapeutics*. 2012. S5:007. doi: 10.4172/2161-0665.S5007
18. Fraser CD, Kane LC. Congenital heart disease. U: Townsend CM Jr. Ur: Beauchamp RD, Evers BM, Mattox KL. *Sabiston Textbook of Surgery: The Biological*

Basis of Modern Surgical Practice. 20. izd. Philadelphia, PA: Elsevier; c2017. str. 1619–57

19. Kliegman MD RM, Stanton MD BF, St Geme MD JW, Schor MD, PhD NF. Cyanotic Congenital Heart Lesions : Lesions Associated with Decreased Pulmonary Blood Flow [Internet]. U: Kliegman MD RM, Stanton MD BF, St Geme MD JW, Schor MD, PhD NF, ur. 2016 [pristupljeno 15.5.2018]. Str. 2211–2222.e1. Dostupno na: <https://www.clinicalkey.com/#!/content/3-s2.0-B9781455775668004300>

20. Malčić, I. et. al., Pedijatrijska kardiologija – odabrana poglavlja, I.dio, Medicinska naklada, Zagreb, 2001., str. 47-48

21. Turnpenny, P.; Ellard, S., Emeryjeve osnove medicinske genetike, Medicinska naklada, Zagreb, 2011., str. 249-263

22. Overman DM, Baffa JM, Cohen MS, Mertens L, Gremmels DB, Jegatheeswaram A i sur. Unbalanced Atrioventricular Septal Defect: Definition and Decision Making. World Journal for Pediatric and Congenital Heart Surgery [Internet]. 2010 Apr 1 [pristupljeno 10.5.2018];1(1):91–6. Dostupno na: <https://doi.org/10.1177/2150135110363024>

23. Mardešić, D., Pedijatrija, Školska knjiga, Zagreb, 2003.,str. 685.-727

24. Šoša T. Kirurgija, Medicinska biblioteka, Zagreb, 2007., str. 786-798.

25. Moreno F, Quero M, Diaz LP. Mitral atresia with normal aortic valve. A study of eighteen cases and a review of the literature. Circulation. 1976;53(6):1004–10.

26. Malčić I. Pedijatrijska kardiologija – odabrana poglavlja, I.dio, Medicinska naklada, Zagreb, 2001., str. 18-19

27. Biospin B, Gmbh MRI. Cardiac Imaging [Internet]. 4. izd. Advanced Imaging. Elsevier Inc.; 2006 [pristupljeno 15.5.2018]. Str. 62-90. Dostupno na: <http://dx.doi.org/10.1016/B978-0-323-32307-9.00003-6>

28. Bowers PN, Brueckner M, Yost HJ. The genetics of left-right development and heterotaxia. *Semin Perinatol* 1996;20:577-588
29. Malčić I. *Pedijatrijska kardiologija – odabrana poglavlja*, I.dio, Medicinska naklada, Zagreb, 2001., str. 134-144
30. Alboliras E.T, Chin A.J, Barber G., Helton J.G., Pigott J.D., Norwood. Pulmonary artery configuration after palliative operations for hypoplastic left heart syndrome, *J Thorac Cardiovasc Surg*;1989. Str. 878-885
31. Lonyai T., Zaborszky B., Karpati P. Synthetic vascular prosthesis for Blalock-Taussig anastomosis. *Acta Chir Acad Sci Hung*; 1966. Str. 361-369
32. Khairy P, Poirier N, Mercier LA. Univentricular heart. *Circulation*. 2007;115(6):800–12.
33. Khairy P, Dore A, Talajic M, Dubuc M, Poirier N, Roy D i sur. Arrhythmias in adult congenital heart disease. *Expert Rev Cardiovasc Ther* [Internet]. 2006 Jan 1 [pristupljeno 16.5.2018];4(1):83–95. Dostupno na: <https://doi.org/10.1586/14779072.4.1.83>
34. Shirai LK, Rosenthal DN, Reitz BA, Robbins RC, Dubin AM. Arrhythmias and thromboembolic complications after the extracardiac Fontan operation. *J Thorac Cardiovasc Surg* 1998;115:499–505.
35. Cohen MI, Wernovsky G, Vetter VL. Sinus node function after a systematically staged Fontan procedure. *Circulation* 1998;98(dodatak 2):352–8.
36. Fishberger SB, Wernovsky G, Gentles TL, Gauvreau K, Burnett J, Mayer JE Jr i sur. Factors influencing the development of atrial flutter after the Fontan operation. *J Thorac Cardiovasc Surg* 1997;113:80-6.

37. Manning PB, Mayer JE, Wernovsky G, Fishberger SB, Walsch EP. Staged operation to Fontan increased the incidence of sinoatrial node dysfunction. *J. Thorac Cardiovasc Surg* 1996;111:833-40
38. Kaulitz R, Hofbeck M. Current treatment and prognosis in children with functionally univentricular hearts. *Archives of Disease in Childhood*. 2005;90(7):757-762.
39. Balling G, Vogt M, Kaemmerer H, et al. Intracardiac thrombus formation after the Fontan operation. *J Thoarc Cardiovasc Surg* 2000;119:745–52.
40. Fyfe DA, Kline CH, Sade RM. Transesophageal echocardiography detects thrombus formation not identified by transthoracic echocardiography after the Fontan operation. *J Am Coll Cardiol* 1991;18:1733–7.
41. Coon PD, Rychik J, Novello RT, Ro PS, Gaynor JWW, Spray TL. Thrombus formation after the Fontan operation. *Ann Thorac Surg* [Internet]. 2001;71(6):1990–4 [pristupljeno 20.5.2018]. Dostupno na:
<http://www.ncbi.nlm.nih.gov/pubmed/11426780><http://linkinghub.elsevier.com/retrieve/pii/S0003497501024729>
42. Hutter D, Redington A. The principles of management, and outcomes for, patients with functionally univentricular hearts. *Paediatric Cardiology*. 2010. Str. 687-696.
43. Srivastava D, Preminger T, Lock JE, Mandell V, Keane JF, Mayer JE, et al. Hepatic Venous Blood and the Development of Pulmonary Arteriovenous Malformations in Congenital Heart Disease. *Circulation* [Internet]. 1995 Sep 1 [pristupljeno 20.5.2018];92(5):1217 LP-1222. Dostupno na:
<http://circ.ahajournals.org/content/92/5/1217.abstract>

44. Shah MJ, Rychik J, Fogel MA, et al. Pulmonary AV malformations after superior cavopulmonary connection: resolution after inclusion of hepatic veins in the pulmonary circulation. *Ann Thorac Surg* 1997;63:960–3.
45. Lamour JM, Hsu DT, Kichuk MR, Galantowicz ME, Quaegebeur JM, Addonizio LJ. Regression of pulmonary arteriovenous malformations following heart transplantation. *Pediatr Transplant*. 2000; 4: 280–284
46. Knight WB, Mee RBB. A cure for pulmonary arteriovenous fistulas? *Ann Thorac Surg* 1995;59:999–1001.
47. Goldberg CS, Schwartz EM, Brunberg JA. Neurodevelopmental outcome of patients after the Fontan operation: a comparison between children with hypoplastic left heart syndrome and other functional single ventricle lesions. *J Pediatr* 2000;137:646–52.
48. Wernovsky G, Stiles KM, Gauvreau K, Gentles TL, duPlessis AJ, Bellinger DC, et al. Cognitive development after the Fontan operation. *Circulation*. 2000;102:883-9.
49. Mahle WT, Clancy RR, Moss EM. Neurodevelopmental outcome and lifestyle assessment in school-aged and adolescent children with hypoplastic left heart syndrome. *Pediatrics* 2000;105:1082–9.
50. Dilber D, Ivan M. Spectrum of congenital heart defects in Croatia. *Eur J Pediatr* [Internet]. 2010 [pristupljeno 17.5.2018];Volume 169(Issue 5):str 543–550. Dostupno na: <https://link.springer.com/article/10.1007%2Fs00431-009-1064-3#citeas>
51. Kevin G. Friedman, Joshua W. Salvin, David Wypij, Yared Gurm, Emile A. Bacha, David W. Brown, Peter C. Laussen, Mark A. Scheurer; Risk factors for failed staged palliation after bidirectional Glenn in infants who have undergone stage one palliation, *European Journal of Cardio-Thoracic Surgery*, Volume 40, Issue 4, 1 October 2011, Pages 1000–1006, <https://doi.org/10.1016/j.ejcts.2011.01.056>

52. Mascio C., Wayment M, Colaizy TT., Mahoney LT., Burkhart HM. The modified Fontan procedure and prolonged pleural effusions. *Am Surg.* 2009;75:175–177.
53. Singhi AK, Vinoth B, Kuruvilla S, Sivakumar K. Plastic bronchitis. *Ann Pediatr Cardiol* [Internet]. 2015 [pristupljeno 4.5.2018];8(3):246–8. Dostupno na: <http://www.ncbi.nlm.nih.gov/pmc/articles/PMC4608206/>
54. Baek JS, Bae EJ, Ko JS, Kim GB, Kwon BS, Lee SY, et al. Late hepatic complications after Fontan operation; non-invasive markers of hepatic fibrosis and risk factors. *Heart* [Internet]. 2010 Nov 1 [pristupljeno 15.5.2018];96(21):1750-1755. Dostupno na: <http://heart.bmj.com/content/96/21/1750.abstract>

12. ŽIVOTOPIS

Rođena sam 15. travnja 1992. godine u Zagrebu gdje sam završila Osnovnu školu Savski Gaj i Prvu gimnaziju Zagreb. Maturirala sam 2011. godine i iste upisala Medicinski fakultet Sveučilišta u Zagrebu.

U posljednjih nekoliko godina članica sam Studentske sekcije za pedijatriju. Akademske godine 2017./2018. dobila sam Dekanovu nagradu za najbolju studenticu pete godine studija. Trenutno sam demonstrator na kliničkom predmetu pedijatrija na Klinici za pedijatriju, KBC Zagreb, Zavod za pedijatrijsku gastroenterologiju.

Od 2017. volontiram u Udruzi „Jedni za druge“ koja se bavi prevencijom ovisnosti, psihosocijalnom rehabilitacijom i resocijalizacijom ovisnika te terapijskim jahanjem za (re)habilitaciju djece s teškoćama u razvoju i osoba s invaliditetom.

Aktivno se služim engleskim i njemačkim jezikom te rekreativno plešem hip-hop i latino-američke plesove.