

# Bol u stopalima u djece

---

**Ciglar, Tin**

**Master's thesis / Diplomski rad**

**2018**

*Degree Grantor / Ustanova koja je dodijelila akademski / stručni stupanj:* **University of Zagreb, School of Medicine / Sveučilište u Zagrebu, Medicinski fakultet**

*Permanent link / Trajna poveznica:* <https://um.nsk.hr/um:nbn:hr:105:309901>

*Rights / Prava:* [In copyright](#)/[Zaštićeno autorskim pravom.](#)

*Download date / Datum preuzimanja:* **2024-07-28**



*Repository / Repozitorij:*

[Dr Med - University of Zagreb School of Medicine Digital Repository](#)



**SVEUČILIŠTE U ZAGREBU  
MEDICINSKI FAKULTET**

**Tin Ciglar**

**Bol u stopalima u djece**

**DIPLOMSKI RAD**



**Zagreb, 2018.**

Ovaj diplomski rad izrađen je u Klinici za ortopediju Kliničkog bolničkog centra Zagreb i Medicinskog fakulteta Sveučilišta u Zagrebu pod mentorstvom prof.dr.sc. Tomislava Đapića i predan je na ocjenu u akademskoj godini 2017./18.

## POPIS KRATICA:

art. - lat. articulatio

CRP - C-reaktivni protein

CT - kompjutorska tomografija

lig. - lat. ligamentum

m. - lat. musculus

MR - magnetska rezonanca

n. - lat. nervus

NSAR - nesteroidni antireumatici

## **SADRŽAJ:**

1. SAŽETAK.....	
2. SUMMARY.....	
3. UVOD.....	1
4. RAZVOJ, ANATOMIJA I BIOMEHANIKA STOPALA.....	2
5. TRAUMA STOPALA KOD DJECE.....	5
6. AKCESORNE KOSTI.....	9
6.1. Akcesorna os naviculare.....	10
6.2. Os peroneum.....	10
6.3. Os trigonum.....	11
6.4. Os intermetatarsium.....	13
7. TARZALNA KOALICIJA.....	14
8. JUVENILNE OSTEOHONDROZE.....	19
8.1. Severova bolešt.....	19
8.2. Kohlerova bolešt.....	21
8.3. Freibergova bolešt.....	21
8.4. Iselinova bolešt.....	23
9. ADOLESCENTNI HALLUX VALGUS.....	25
10. INFEKCIJE STOPALA KOD DJECE.....	27

11. TUMORI STOPALA.....	30
12. ZAKLJUČAK.....	32
13. ZAHVALE.....	33
14. LITERATURA.....	38
15. ŽIVOTOPIS.....	39

## 1. SAŽETAK

### Bol u stopalima u djece

Tin Ciglar

Bolovi u stopalima kod djece su vrlo čest simptom i mogu ukazivati na ozbiljne bolesti. Dječja stopala se anatomske i biomehaničke razlikuju od stopala odraslih ljudi. Zbog nezrelosti i nedovršene osifikacije kostiju podložna su nekim bolestima specifičnim za tu dob. Kod akutno nastale boli najčešći uzrok je trauma stopala. Ukoliko se bol razvija postupno i postaje kronična mnogo je teže postaviti dijagnozu jer mnoge bolesti mogu biti uzrok. Poremećaji razvoja i segmentacije kostiju uzrokuju nastanak akcesornih kostiju ili tarzalne koalicije. Juvenilne osteohondroze poput Severove, Kohlerove, Freibergove i Iselinove bolesti uzrokovane su prenaprezanjem i poremećajima lokalne vaskularizacije. I u ranoj dobi su moguće deformacije poput halluxa valgusa koje mogu biti uzrok boli. Osteomijelitis (infekcija kostiju) i neki tumori, poput osteoid osteoma i osteosarkoma, također mogu biti uzrokom bolova. Ova se stanja mogu razlikovati uzimanjem dobre anamneze i kliničkim pregledom, uz pomoć radioloških pretraga. Nužno je što prije pronaći uzrok boli jer odgađanje liječenja povećava mogućnost progresije bolesti i nastanka komplikacija. U većini slučajeva se uzroci bolova u stopalima mogu liječiti konzervativno, ali kod ozbiljnih bolesti i ako bol ne prestaje nužno je kirurško liječenje. Svaka neliječena bolest stopala kod djece može uzrokovati poremećaje i probleme s hodanjem kasnije u životu.

Ključne riječi: stopala, djeca, bol

## 2. SUMMARY

### Foot pain in children

Tin Ciglar

Foot pain in children is a very common and potentially serious condition. Children's feet are anatomically and biomechanically different than adult feet. Due to immaturity and unfinished bone ossification they are susceptible to some diseases specific for that age. In cases of acute onset of pain trauma is the most common cause. When pain develops gradually and becomes chronic, diagnosis is often difficult as many diseases can be the underlying cause. Disorders of bone formation and segmentation result in accessory bones or tarsal coalition. Juvenile osteochondroses such as Sever, Kohler, Freiberg, and Iselin disease are caused by overuse and insufficient vascularization. Even at this young age some deformities like hallux valgus can develop and cause pain. Osteomyelitis (bone infection) and some bone tumors, like osteoid osteoma and osteosarcoma, must also be taken into consideration. These conditions can be differentiated by proper medical history and examination in addition with radiographic imaging. It is essential to find the cause as soon as possible because delay of treatment increases the probability of progression and complications. Most causes of foot pain can be successfully treated with conservative measures, but in serious conditions, and if the pain persists, surgical intervention may be necessary. Every untreated foot disease in children can result in problems and inability to walk later in life.

Keywords: foot, children, pain



### 3. UVOD

Bolovi u stopalima kod djece su razmjerno čest razlog dolaska liječniku. Pošto je bol vrlo nespecifičan simptom može biti uzrokovana velikim brojem različitih bolesti i stanja. Iako je u pozadini često benigno i prolazno stanje koje se lako liječi konzervativnim metodama ili čak i samo spontano prolazi, bol mogu uzrokovati i ozbiljne bolesti koje zahtijevaju dugotrajno ili kirurško liječenje. Liječenje poremećaja stopala u dječjoj dobi je od iznimne važnosti jer svako neliječenje ili nepotpuno liječenje može dovesti do razvoja poremećaja koji će uzrokovati poteškoće s hodanjem kasnije u životu. Da bi se omogućilo pravovremeno i ispravno liječenje nužno je točno dijagnosticirati uzrok boli. Za postavljanje dijagnoze najvažnija je anamneza, u kojoj treba obratiti pažnju na značajke boli, prethodnu traumu i aktivnosti djece. Prilikom pregleda traže se deformiteti, znakovi upale i neurološki ispadi, određuje se aktivna i pasivna pokretljivost stopala, pregledava se način hoda i izvode se specifični testovi. Često se samo anamnezom i pregledom pronađu simptomi i znakovi koji ukazuju na određenu bolest. Dijagnoza se može postaviti ili potvrditi dodatnim laboratorijskim pretragama, radiološkim slikovnim metodama poput rendgena, kompjutorske tomografije (u daljnjem tekstu CT), magnetske rezonancije (u daljnjem tekstu MR) ili scintigrafijom. Pri razmišljanju o mogućim uzrocima bolova treba imati na umu anatomske i biomehaničke razlike između dječjih i odraslih stopala.

#### 4. RAZVOJ, ANATOMIJA I BIOMEHANIKA STOPALA

Prilikom stajanja preko stopala se cijela težina tijela prenosi na podlogu, a pokreti stopala omogućuju kretanje. Da bi uspješno ispunilo ove zadaće građa stopala je vrlo složena. Ono se sastoji od kostiju nožja (lat. tarsus), donožja (lat. metatarsus) i prstiju (lat. digiti). Tarzalne kosti su kratke i snažne i među njih spadaju gležnajska kost (lat. talus), petna kost (lat. calcaneus), čunasta kost (lat. os naviculare), klinaste kosti (lat. ossa cuneiformia) i kockasta kost (lat. os cuboideum). Na tarsus se nastavlja 5 metatarzalnih kostiju na koje se nastavljaju prsti koji imaju po 3 članka (lat. ossa digitorum pedis) osim palca koji ih ima 2. Lisfrancova linija (tarzometatarzalni zglobovi) dijeli stopalo na prednji i stražnji dio. Osim kostiju za funkciju i građu stopala važni su i mišići, tetive, ligamenti i vezivna tkiva.(1)

Stopala kod djece su još uvijek u razvoju i razlikuju se od stopala odraslih ljudi. U dječjim stopalima, ovisno o dobi, nalazimo različit stupanj okoštavanja pojedinih kostiju i sekundarnih centara osifikacije (Tablica 1).(2)

Najvažniji pokreti stopala odvijaju se u gornjem i donjem nožnom zglobu, a omogućuju ih snažni mišići potkoljenice. Gornji nožni zglob (lat. art. talocruralis) kojeg čini talus s tibijom i fibulom je kutni zglob (lat. ginglymus) i u njemu se odvijaju pokreti fleksije (40-50°) i ekstenzije (20-30°). Donji nožni zglob sastoji se od 2 zglobova: art. subtalaris i art. talocalcaneonavicularis. Po mehanici to je obrtni zglob (lat. art. trochoidea) u kojem se izvode pokreti inverzije (35-60°) koja je udružena s adukcijom i everzije (15-30°) koja je udružena s abdukcijom. Art. talocalcaneonavicularis i art. calcaneocuboidea zajedno tvore Chopartov zglob (art. tarsi transversa). Ostali zglobovi između tarzalnih kostiju su amfiartroze u kojima dolazi do malih kretnji koje omogućuju bolju prilagodbu na podlogu pri hodu.

Tarzometatarzalni zglobovi koje čine os cuboideum i ossa cuneiformia s metatarzalnim

kostima omogućuju male pokrete fleksije, ekstenzije i rotacije. U metatarzofalangealnim i interfalangealnim zglobovima mogući su pokreti fleksije i ekstenzije.(1)

Prilikom stajanja na ravnoj podlozi težina cijelog tijela se prenosi na 3 točke stopala: tuber kalkaneusa, glavicu 1. i glavicu 5. metatarzalne kosti. Veći dio težine se prenosi na petu, a manji na glavice metatarzalnih kostiju, i to više na 1. metatarzalnu kost pa je omjer opterećenja na tuber kalkaneusa, 1. i 5. metatarzalnu kost oprilike 3:2:1. Tuber kalkaneusa je s glavicom 1. metatarzalne kosti povezan medijalnim, a s glavicom 5. metatarzalne kosti lateralnim uzdužnim svodom dok su glavice metatarzalnih kostiju međusobno povezane poprečnim svodom stopala. Za održavanje svodova stopala, osim kostiju, važni su i mišići, ligamenti (lig. calcaneonaviculare, lig. plantare longum) i plantarna aponeuroza. Svodovi stopala nisu vidljivi kod djece mlađe od 2 godine zbog prisutnosti masnog jastučića na tabanu.(3)

Djeca obično prohodaju u dobi 12-15 mjeseci. Normalan ljudski hod sastoji se od faze oslonca kad je stopalo na podu i faze njihanja kad je stopalo u zraku. U fazi stajanja dolazi do različitih pokreta u stopalu kako bi se težina tijela prebacila prema naprijed. Najprije peta dotiče pod, zatim se cijelo stopalo spušta i težina se prebacuje na prednji dio stopala da bi se na kraju podigla peta i zatim prsti. Prilikom ovih pokreta opterećenje na stopalo je 2-3 puta veće od težine tijela, a tijekom dana čovjek napravi više tisuća koraka što izlaže stopala velikom mehaničkom opterećenju.(4)

Tablica 1. Redoslijed okoštavanja kostiju stopala

KOST	VRIJEME OSIFIKACIJE
corpus phalangis distalis	8. tjedan intrauterino
corpus ossis metatarsalis 1-5	8.-9. tjedan intrauterino
corpus phalangis proximalis	12.-16. tjedan intrauterino
corpus phalangis media	nakon 16. tjedna intrauterino
calcaneus	6. mj. intrauterino
talus	7. mj. intrauterino
os cuboideum	9. mj. intrauterino
os cuneiforme laterale	1. godina života
os cuneiforme mediale	3. godina života
basis ossis metatarsalis 1 (epifiza)	3. godina, spajaju se 17.-20. godine
caput ossis metatarsalis 2-5 (epifiza)	3.-4. godina, spajaju se 17.-20. godine
basis phalangis (epifiza)	3.-6. godina, spajaju se 17.-18. godine
os cuneiforme intermedium	4. godina života
os naviculare	4. godina života
apophysis calcanei	6.-10. godina života, spaja se nakon puberteta

## 5. TRAUME STOPALA KOD DJECE

Dječja stopala su često izložena traumi. Ozljede stopala mogu nastati akutno, zbog djelovanja jake sile, ili se mogu razvijati tijekom dužeg vremena zbog prenaprezanja. Djelovanjem sile može doći do oštećenja svih dijelova stopala - kostiju, ligamenata i tetiva. Kod ozljeda stopala, uz bol, često se pojavljuju i drugi simptomi i znakovi kao što su edem, hematomi i ograničena pokretljivost.

Frakture stopala i gležnja su vrlo česte u pedijatrijskoj populaciji i čine 12% svih fraktura.(5)

Te ozljede su posebno česte u djece koja se bave sportom i razlog su dolaska u kliniku sportske medicine u 30% slučajeva. Razlog ovako čestoj pojavi ozljeda u ovoj dobi je u promjenama fleksibilnosti i snage tijekom rasta. Ozljede su najčešće u području epifiza, jer je epifizna hrskavica slabija od kostiju i ligamenata. U nezrelim kostima nalazi se mnoštvo Haversovih kanala što ih čini poroznima i osjetljivijima na sile vlaka i tlaka, zbog čega su kosti kod djece sklone stres frakturama, pogotovo kod djece koja se intenzivno bave sportom.(6) Važno je rano postaviti točnu dijagnozu i započeti s liječenjem kako bi se izbjegle ozbiljne komplikacije poput kompartment sindroma, deformacije, avaskularne nekroze i ranog osteoartritisisa.(5)

Ozljede u području gležnja posljedica su pretjerane adukcije, abdukcije i vanjske rotacije stopala koje je u 3/4 slučajeva inverziji. Različite vrste fraktura se pojavljuju u različitoj dobi. U mlađih od 10 godina najčešća je impakcijska fraktura tibije. Oko 10. godine najčešća je fraktura medijalnog maleola. Prije puberteta najviše je epifiznih i metafiznih fraktura, a u dobi 12-14 godina života u području ploče rasta. S obzirom da frakture često zahvaćaju epifize i ploče rasta može doći do posttraumatskog poremećaja rasta jer u distalnoj tibiji dolazi do 45% povećanja duljine noge.(5) Ozljede ploče rasta se po Salter-Harrisovoj klasifikaciji (7) dijele na 5 tipova: I. transverzna fraktura ploče rasta, II. fraktura prolazi kroz ploču rasta i metafizu,

III. fraktura prolazi kroz ploču rasta i epifizu, IV. fraktura prolazi kroz ploču rasta, metafizu i epifizu, V. kompresijska fraktura ploče rasta.

U liječenju fraktura u području maleola se najprije izvodi repozicija koštanih fragmenata pod anestezijom da bi se spriječilo oštećenje mekih tkiva. Hitna operacija je potrebna u slučaju otvorene frakture ili opsežne ozljede mekih tkiva. Frakture bez ili s minimalnim pomakom liječe se konzervativno imobilizacijom u trajanju 3-4 tjedna. Kod fraktura tipa II-IV po Salter-Harrisu s pomakom ulomaka otvorena repozicija i unutarnja fiksacija pokazuju bolje rezultate od konzervativnih metoda. Osteosinteza se izvodi vijcima, a ako bi vijak trebao prolaziti kroz ploču rasta koriste se Kirschnerove žice. Nakon operacije noga je imobilizirana udlagom 7-10 dana bez opterećenja, nakon čega je tijekom sljedeća 4 tjedna dozvoljeno postupno opterećenje uz nošenje zaštitne čizme.(5)

Frakture talusa su rijetke kod djece jer je on u toj dobi pretežno hrskavične građe. Zbog položaja talusa i njegove uloge u 3 važna zgloba stopala njegove ozljede mogu uzrokovati velika funkcionalna oštećenja. Najčešće su frakture u području vrata talusa, a moguće su i u području tijela (trauma visoke energije) i glave (uz dislokaciju Chopartovog zgloba). Frakture perifernih dijelova talusa se rijetko pojavljuju, ali se teško dijagnosticiraju. Pri sumnji na takve ozljede potrebno je napraviti CT za točnu dijagnozu jer neliječenje ovih ozljeda uzrokuje bolove i ograničenje pokreta u odrasloj dobi. Frakture talusa se klasificiraju po Martiju(8): I. periferne frakture, II. centralne frakture bez pomaka, III. centralne frakture s pomakom ili dislokacijom zgloba, IV. multifragmetne frakture ili frakture udružene s dislokacijom 2 zgloba. Konzervativno se liječe samo frakture bez pomaka. Kod svih fraktura s pomakom potrebno je napraviti anatomsku repoziciju i stabilnu unutarnju fiksaciju vijcima i Kirschnerovim žicama. Moguće komplikacije nakon frakture talusa su osteoartritis u 17% slučajeva i avaskularna nekroza u 16% slučajeva.(5)

Frakture kalkaneusa čine 0,05-0,15% svih fraktura kod djece, najčešće u dobi 8-12 godina. Vodeći uzroci su padovi s visine i prometne nesreće. Kod djece se obično radi o ekstraartikularnoj frakturi, odnosno frakturi tuberositas calcanei. Točna dijagnoza postavlja se CT-om. U male djece koja tek počinju hodati može doći do stres fraktura koje se radiološki vide kao sklerozacija tuberositasa calcanei. Kod djece koja se bave sportom ponekad dolazi do avulzijske frakture tuberositas calcanei, što zahtijeva hitno liječenje. Terapija izbora je otvorena repozicija i unutarnja fiksacija vijcima ili Kirschnerovim žicama.(5)

Kod ozljeda u području Chopartovog i Lisfrancovog zgloba mehanizam nastanka je najčešće izravno djelovanje sile, npr. prometne nesreće ili pad teških predmeta. Najvažniji simptom uz bol je plantarna ekhimoza. Pri sumnji na ovakve ozljede potrebno je najprije napraviti standardne i kose radiološke snimke kako bi se utvrdila prisutnost frakture. Za detaljniji prikaz ozljede i planiranje kirurškog zahvata radi se CT. Frakture kuboidne kosti su rijetke i čine samo 5% fraktura tarzalnih kostiju. Često su udružene sa subluksacijom ili dislokacijom Chopartovog zgloba. Prilikom pretjerane abdukcije ili adukcije s jedne strane stopala može dolazi do kompresijske frakture, a s druge strane može doći do istegnuća ligamenata ili avulzijske frakture tarzalnih kostiju. Liječenje ovih ozljeda je isključivo kirurško: otvorena repozicija i fiksacija Kirschnerovim žicama, uz imobilizaciju 4-6 tjedana.(5) Često dolazi do dorzalne dislokacije 2. metatarzalne kosti kod doskoka na plantarflektirano stopalo, npr. kod djece koja se bave nogometom ili kad skaču s visine. Simptomi su bol, edem te nemogućnost oslanjanja na nogu. Na anteroposteriornj snimci se vidi proširenje između 1. i 2. metatarzalne kosti ili avulzijska fraktura baze 2. metatarzalne kosti, ali ti znakovi su diskretni i uvijek je dobro usporediti snimke oba stopala. Konzervativno se mogu liječiti samo ako je pomak manji od 2 mm, a u ostalim slučajevima potrebno je kirurško liječenje.(9)

Ozljede metatarzalnih kostiju i prstiju čine 70-90% svih ozljeda stopala kod djece. Kod fraktura metatarzalnih kostiju bez pomaka liječenje je konzervativno imobilizacijom i

poštedom od aktivnosti tijekom 4 tjedna. Kod Jonesove frakture, odnosno frakture dijafiznometafiznog spoja 5. metatarzalne kosti zbog čestog nesrastanja preporuča se kirurško liječenje tension band tehnikom. Ako su slomljeni 1. ili 5. prst važno je postići anatomske repozicije zbog njihove važnosti za biomehaniku stopala. Frakture ostalih prstiju liječe se repozicijom i imobilizacijom kako bi se spriječila dorzifleksija pri hodu. Kod fraktura prstiju imobilizacija traje 3 tjedna.(5)

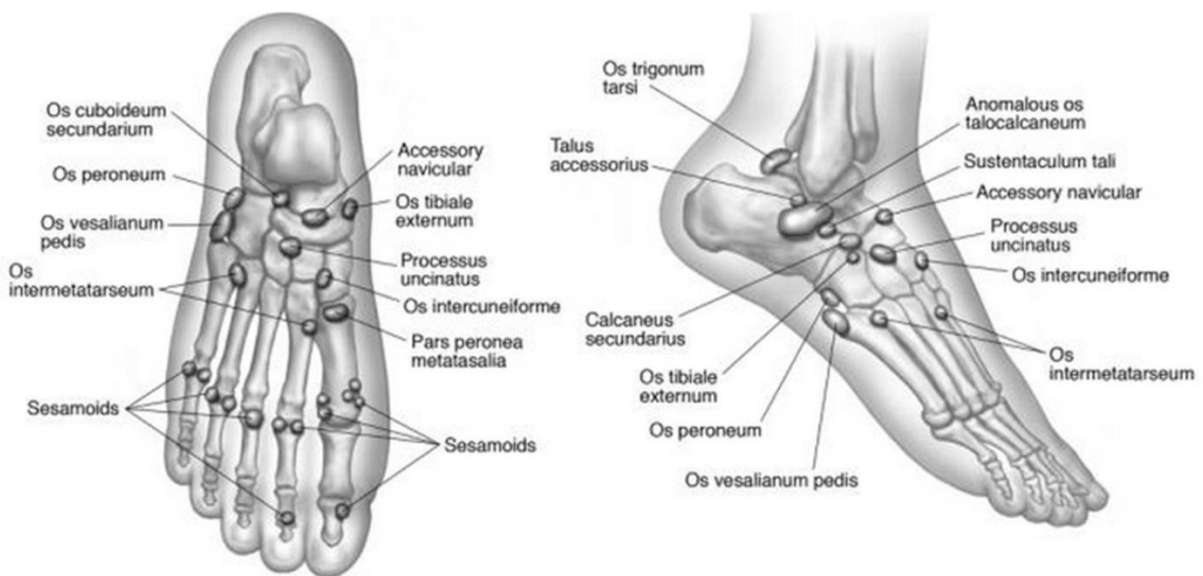
Komplikacije fraktura gležnja i stopala u dječjoj dobi je važno spriječiti jer mogu uzrokovati znatan morbiditet kasnije u životu. Neke komplikacije se pojavljuju rano nakon liječenja, a do nekih dolazi nakon nekoliko tjedana, mjeseci pa čak i više godina. Određene komplikacije mogu se pojaviti bez obzira na vrstu traume kao što su osteopenija ili venska tromboza zbog imobilizacije te promjene na koži poput iritacija ili ulkusa zbog pritiska gipsa. Ostale komplikacije su specifične za pojedine vrste ozljeda.(10)

Nakon frakture talusa ponekad dolazi do razvoja osteonekroze ili artritisa koji se liječi pantalarnom artrodezom ili artrodezom gležnja, a može doći i do deformacija stopala poput varusa, adukcije i supinacije što ometa normalnu funkciju stopala. Kod ozljeda u području Lisfrancove linije može doći do pogrešnog zarastanja i posljedične angulacije stopala i artritisa. U slučaju nezarastanja fraktura metatarzalnih kostiju (što je najčešće kod Jonesove frakture) nakon konzervativnog liječenja potrebno je učiniti otvorenu repoziciju i vijkom fiksirati metatarzalnu kost. Ukoliko je došlo do opsežnog razaranja tkiva u području stopala stvara se veliki edem koji uzrokuje kompartment sindrom pa je potrebno učiniti fasciotomiju stopala s 2 dorzalne i 1 medijalnom uzdužnom incizijom. Ako dođe do intraartikularnih fraktura falangi nožnog palca veća je šansa za kasniji nastanak posttraumatskog artritisa (hallux rigidus). Pri ozljedama distalne falange može doći do razvoja celulitisa i osteomijelitisa te se u tim slučajevima uvijek trebaju dati antibiotici. U rijetkim slučajevima može doći i do osteonekroze falangi prstiju.(10)



## 6. AKCESORNE KOSTI

Akcesorne kosti u stopalu normalne su anatomske varijacije koje nastaju kada izostane spajanje sekundarnih centara osifikacije s glavnim kostima. Većinom ne daju nikakve simptome i najčešće se slučajno otkrivaju na radiološkim snimkama kada se lako mogu zamijeniti za frakture. U tim slučajevima se na CT i MR snimkama mogu razlikovati od fraktura jer su pravilnih i glatkih rubova za razliku od koštanih fragmenata koji su nepravilni. Iako su uglavnom asimptomatske ponekad mogu uzrokovati bolove u stopalima, najčešće u slučaju frakture i dislokacije, ali i kod degenerativnih promjena, osteonekroze, avaskularne nekroze, infekcija, osteohondralnih lezija, tumora te iritacije ili uklještenja mekih tkiva.(11) U literaturi je opisano 30-ak različitih akcesornih kostiju u stopalu (Slika 1.) od kojih su najčešće os peroneum, akcesorna os naviculare i os trigonum. (12)



Slika 1. Akcesorne kosti u stopalu (preuzeto 04.06.2018. s <https://www.orthobullets.com/foot-and-ankle/7049/lower-extremity-os>)

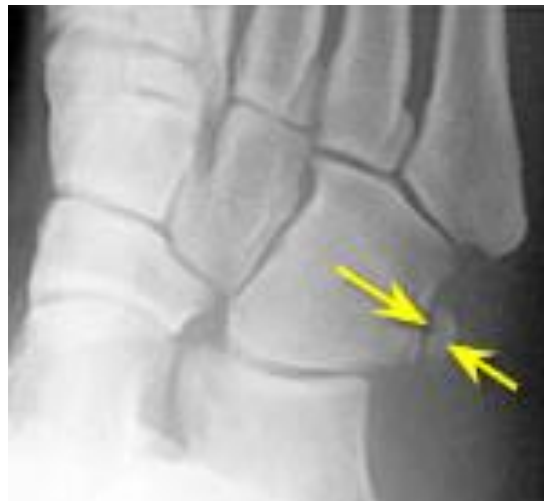## 6.1. Akcesorna os naviculare

Akcesorna os naviculare pojavljuje se u 4-21% ljudi. Akcesorna navikularna kost se po Geistu dijeli na 3 različita tipa. Tip I se nalazi u distalnom dijelu tetive m. tibialis posterior. Tip II se nalazi posteromedijalno od tuberositas ossis navicularis s kojim je povezana hrskavicom, a ako su povezani koštanim tkivom nastaje tip III koji se naziva i os naviculare cornuatum.(10) Od svih simptomatskih akcesornih navikularnih kostiju u 70% slučajeva se radi o tipu II. Pacijenti se žale na lokaliziranu bol na medijalnoj strani stopala koja nastaje zbog tendinitisa m. tibialis posterior, poremećene biomehanike stopala ili zbog traume sinhondroze ili same kosti. Zbog disfunkcije m. tibialis posterior može doći do spuštanja unutrašnjeg uzdužnog svoda stopala, valgus deformacije, abdukcije prednjeg dijela stopala i oslabljenog podizanja na prste. Dijagnoza se najčešće postavlja radiološki, kosom snimkom stopala u everziji od 45°, ali mogu se koristiti i MR i scintigrafija. Liječenje može biti konzervativno i kirurško. Konzervativno se provodi kod manje aktivnih pacijenata imobilizacijom longetom ili ortozom tijekom 4 tjedna kako bi se smanjilo opterećenje. Kirurško liječenje se koristi u slučaju neuspjeha konzervativnog liječenja ili kao prvi izbor kod aktivnih pacijenata, primjerice sportaša.(13) Dvije su glavne kirurške tehnike. Prva je tzv. Kidnerova, kojom se odstranjuje akcesorna kost i tetiva se koštanim sidrom povezuje s os naviculare, a druga je artrodeza kojom se akcesorna kost vijkom spaja s glavnom navikularnom kosti.(14)

## 6.2. Os peroneum

Os peroneum je ovalna kost koja se pojavljuje u 4,7 - 30% ljudi. Nalazi se lateralno i plantarno od os cuboideum, uklopljena u tetivu m. peroneus longus.(11) Simptomatski os peroneum naziva se sindrom bolnog os peroneuma (eng. painful os peroneum syndrome) koji je karakteriziran bolovima lateralne strane stopala, a može nastati na nekoliko načina: fraktura same kosti, cijeljenje frakture kalusom koji pritišće na tetivu i zapinjanje os peroneum za

veliki tuberculum peroneale na kalkaneusu. Bol je lokalizirana, ali može se širiti i proksimalno duž tetive. Pojačava se u plantarnoj fleksiji, kao i pri inverziji i adukciji što čini poteškoće pri hodanju. Dijagnoza se postavlja kosom radiološkom snimkom (slika 2.), a mogu se koristiti i scintigrafija i CT. Ozljede peronealne tetive mogu se dijagnosticirati ultrazvukom koji je jednostavna i jeftina metoda pa se najčešće koristi, ali najbolje se vide na MR-u. Konzervativno liječenje, koje uključuje imobilizaciju longetom, trakama ili zavojima, je najučinkovitije ukoliko se s liječenjem započne unutar mjesec dana od nastanka simptoma. Moguća je i kirurška intervencija koja uključuje uklanjanje os peroneum i tenodeza tetive m. peroneus longus. U slučaju prevelikog tuberculum peroneale on se također uklanja.(15)

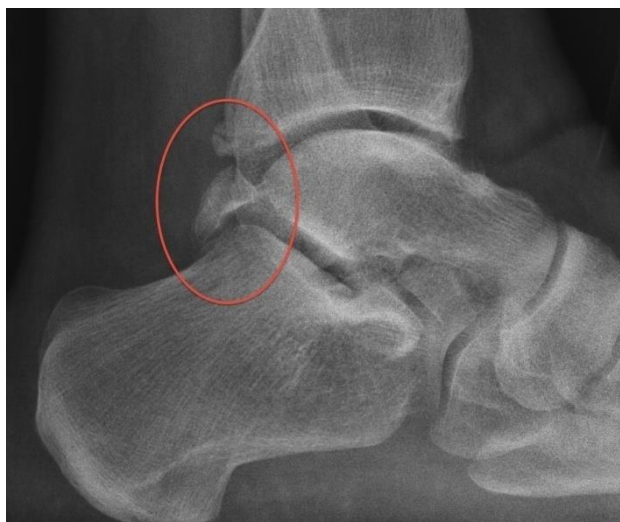

Slika 2. Kosa rendgenska snimka stopala: os peroneum označena strelicama (preuzeto 05.05.2018. s [http://www.foot-pain-explained.com/os\\_peroneum.html](http://www.foot-pain-explained.com/os_peroneum.html))

### 6.3. Os trigonum

Os trigonum nalazi se posterolateralno od talusa u 7-25% ljudi. Najčešće je okruglog ili trokutastog oblika i može biti povezana s talusom sinhondrozom.(16) Os trigonum sindrom karakteriziran je boli u stražnjem dijelu gležnja koja se pojačava pri plantarnoj fleksiji ili dorzifleksiji palca. Najčešće se pojavljuje kod djece koja se bave baletom, košarkom, nogometom i drugim aktivnostima kod kojih je česta plantarna fleksija. Može nastati zbog

akutne frakture procesus posterior talusa, djelovanja sile na sinhondrozu ili iritacije tetivom m. flexor hallucis longus.(12) Postavljanje dijagnoze započinje anamnezom i kliničkim pregledom. Klinički pregled obuhvaća inspekciju stopala i gležnjeva ne bi li se uočili otekline ili deformiteti, test podizanja na prste obje noge i samo jedne noge uz skakanje na prstima te test hiperplantarne fleksije stopala. Ako se pri izvođenju testova pojavljuje bol testovi se smatraju pozitivnim. U slučaju dvojbe nakon kliničkog pregleda treba ponoviti test hiperplantarne fleksije nakon lokalne primjene anestetika (ukoliko je test sada negativan vjerojatna je dijagnoza os trigonum sindroma). Dijagnozu potvrđuju standardne radiološke snimke (slika 3.) koje se mogu nadopuniti kosim snimkama, a ukoliko one ne daju dovoljno informacija potrebne su druge slikovne metode poput MR-a. CT se koristi nakon postavljanja dijagnoze u preoperativnom planiranju. Liječenje započinje konzervativnim metodama poput poštete od aktivnosti, primjene nesteroidnih antireumatika (u daljnjem tekstu NSAR) i fizikalne terapije u obliku istezanja i osnaživanja mišića potkoljenice i stopala. U slučaju perzistirajućih bolova nakon 3 do 6 mjeseci konzervativnog liječenja potrebno je kirurško uklanjanje os trigonum. Zlatni standard je endoskopski zahvat zbog manjeg broja komplikacija, bržeg oporavka i boljeg estetskog rezultata.(17) Najbolja endoskopska metoda je ona koju su opisali van Dijk i sur., a koja uključuje uvođenje artroskopa uz lateralni rub Ahilove tetive u razini vrška fibule te uvođenje instrumenata uz medijalni rub Ahilove tetive u istoj razini. Ova metoda ne zahtijeva distenziju zglobne čahure tekućinom niti distrakciju zgloba tijekom zahvata.(18)



Slika 3. Lateralna rendgenska snimka stopala: zaokružena os trigonum (preuzeto 05.05.2018. s <https://hipfootankle.com/problems-treated/posterior-impingement-os-trigonum-trigonal-process/>)

#### 6.4. Os intermetatarsium

Os intermetatarsium je okrugla akcesorna kost koja se nalazi između 1. i 2. metatarzalne kosti. Njena incidencija prema literaturi je 0,2-14%, iako je u radiološkim studijama pronađena u manje od 2% slučajeva. Najčešće je bilateralna. Može biti slobodna, uzglobljena ili srasla s metatarzalnim kostima. Najčešće je asimptomatska, ali može postati bolna nakon traume i jačih fizičkih i sportskih aktivnosti (nogomet) vjerojatno zbog oštećenja n. peroneus profundus. Bol je izražena na dorzumu stopala uz parestezije koje se šire prema palcu i pojačava se pri plantarnoj fleksiji s dorzifleksijom prstiju, kod nošenja uskih cipela i nekih stanja kao što su pes planus i nestabilnost gležnja. Dijagnoza se postavlja radiološkom snimkom, CT-om, scintigrafijom, MR-om. U liječenju se najprije preporučuju konzervativne metode - promjena obuće, NSAR, fizioterapija i lokalne injekcije kortikosteroida. Druga linija je kirurško liječenje koje podrazumijeva eksciziju akcesorne kosti.(19)

## 7. TARZALNA KOALICIJA

Tarzalna koalicija je naziv za međusobno srastanje kostiju tarzusa. Kostiju mogu biti potpuno ili djelomično spojene i povezane koštanim, hrskavičnim ili vezivnim tkivom (sinostoze, sinondroze, sindesmoze). Incidencija ovog poremećaja je oko 1%, ali stvaran broj bi mogao biti veći jer se asimptomatski slučajevi često ne dijagnosticiraju. U 90% slučajeva dolazi do spajanja talusa i kalkaneusa ili kalkaneusa i navikularne kosti, a oko 50% ih se nalazi obostrano.(20) Srastanje drugih tarzalnih kostiju je rijetko, a u iznimnim slučajevima dolazi i do srastanja tarzalnih s metatarzalnim kostima ili metatarzalnih kostiju međusobno.

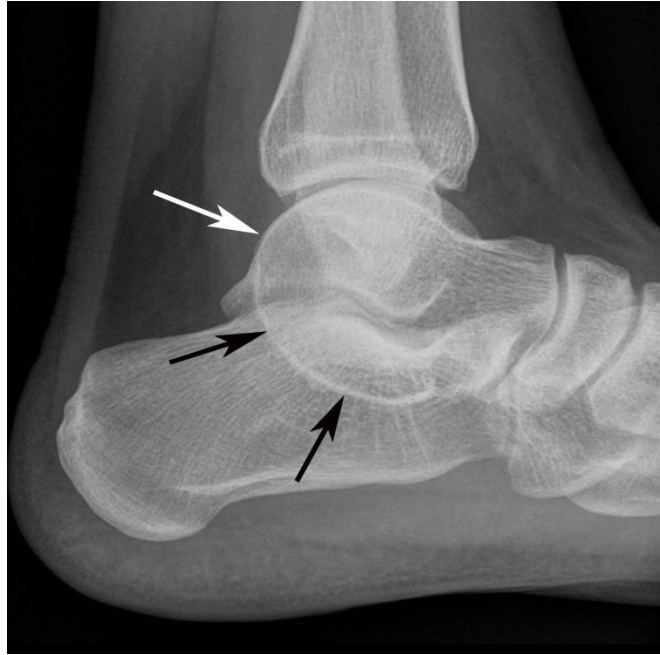Tarzalna koalicija može biti prirođena ili stečena. Stečene su rijetke i nalaze se među odraslom populacijom, a nastaju kao posljedica traume, operacija, artritisa, infekcije ili neoplazija. Kongenitalne su mnogo češće i nastaju zbog poremećaja diferencijacije i segmentacije embrionalnog mezenhima koji se nasljeđuju autosomno dominantno, a najčešće se dijagnosticiraju kod adolescenata.(20)

Srastanje kostiju onemogućava normalne pokrete u zglobovima što uzrokuje promjene u biomehanici stopala. Zbog poremećaja pokretljivosti u subtalarnom zglobu prilikom hodanja dolazi do kompenzacijske abdukcije stopala uz skraćivanje i spazam peronealnih tetiva pa nastaje planovalgus i izravnavanje uzdužnog svoda. S obzirom da je stopalo funkcionalna cjelina ako poremećaj biomehanike potraje dolazi do razvoja artritisa u svim zglobovima stopala.(20)

Simptomi se kod pacijenata obično pojave tijekom 2. desetljeća života što je povezano sa sve opsežnijom osifikacijom spoja između kostiju. Kalkaneonavikularna koalicija osificira između 8. i 12. godine, a talokalkanealna od 12. do 16. godine. Najizraženiji simptom je bol u stopalu, koja je udružena s valgus deformacijom i ukočenošću. Smatra se da je bol uzrokovana nategnućem ligamenata, peronealnim spazamom ili artrozom. Bol je najčešće

difuzna u području gležnja i stopala i pojačava se aktivnošću. Kod talokalkanealnih koalicija najizraženije je ograničenje pokreta i valgus deformitet. Prilikom pregleda pacijent ne može hodati na vanjskim stranama stopala i pri stajanju na prstima izostaje normalan varus pete. Opseg pasivne inverzije i everzije je obično smanjen. Uvijek treba usporediti nalaz na oba stopala, ali pritom je važno imati na umu česte bilateralne promjene. (20)

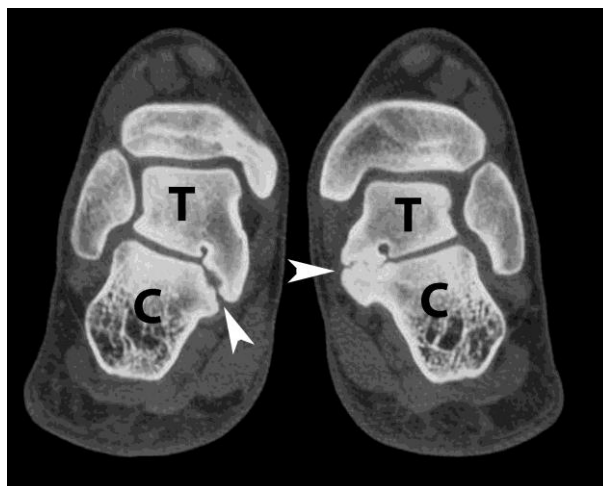
Za postavljanje dijagnoze koriste se različite radiološke snimke stopala: anteroposteriorna, profilna, aksijalna, i kosa od 45° pod opterećenjem. Iako se ovim načinom teško prepoznaju tarzalne koalicije zbog preklapanja kostiju i česte nepotpune osifikacije spoja između tarzalnih kostiju, mogu se vidjeti neki sekundarni znakovi koji ukazuju na ovaj poremećaj. Kod kalkaneonavikularne koalicije na profilnoj snimci se vidi produljeni processus calcanei anterior, a na kosoj snimci smanjenje razmaka između talusa i kalkaneusa, skleroza i produljenje lateralnog dijela navikularne kosti. Znaci koji ukazuju na talokalkanealne koalicije su nepravilni korteksi i displastični sustentaculum tali na aksijalnim snimkama te tzv. C znak (čine ga vrh i stražnji dio talusa te sustentaculum tali) na lateralnim snimkama (slika 4). Iako se dijagnoza rijetko postavlja samo na temelju radioloških snimki, one su bitne zbog niske cijene, jednostavnosti i mogućeg isključivanja drugih stanja koja mogu izazvati slične simptome.(20)



Slika 4. „C znak" označen strelicama na rendgenskoj snimci stopala (preuzeto 03.05.2018. s <https://www.mypacs.net/cases/61224534.html>)

CT je zlatni standard za postavljanje dijagnoze tarzalne koalicije. Kalkaneonavikularna koalicija se vidi kao sužavanje zglobne pukotine, reaktivna skleroza, proširenje prednjeg i stražnjeg dijela kalkaneusa i zaokruženje lateralnog talusa. Na talokalkanealnu koaliciju (slika 5.) upućuju koštani most u zglobnoj pukotini, nepravilni korteksi, proširenje sustentaculum tali i znak „pijanog konobara" (dizmorfični sustentaculum tali i pomak zglobne pukotine). Osim što CT potvrđuje dijagnozu, pruža uvid u točnu lokalizaciju i veličinu deformacije, procjenu degenerativnih promjena poput subhondralne skleroze i cista te je važan za preoperativno planiranje.(20)





Slika 5. CT snimka stopala: okoštani i neokoštani spoj talusa(T) i kalkaneusa(C) označeni strelicama (preuzeto 03.05.2018. s <https://www.mypacs.net/cases/61224534.html>)

MR ima prednost u prikazivanju neosificiranih (pogotovo fibroznih) koalicija i kod povrde artroze u susjednim zglobovima. (20)

Izbor metode liječenja ovisi o opsežnosti promjene, težini simptoma i prisutnosti degenerativnih promjena. Kod prvog pojavljivanja simptoma i odsutnosti degenerativnih promjena metoda izbora je konzervativno liječenje što uključuje smanjenje aktivnosti, primjenu ortopedске obuće i protuupalne lijekove. Ukoliko ne dođe do poboljšanja noga se imobilizira 3 do 6 tjedana. Ako bol popusti nakon imobilizacije, uz fizikalnu terapiju i ortopedsku obuću, moguć je postupan povratak normalnim aktivnostima. U slučaju neuspjelog konzervativnog liječenja ili opsežnih i višestrukih promjena nužno je kirurško liječenje koje uključuje artrodezu ili resekciju.(20) Kod kalkaneonavikularna koalicije koristi se resekcija koju je prvi opisao Badgley, a uključuje resekciju bar 1 cm od koalicije i interpoziciju m. extensor digitorum brevis.(21) Naknadno je njegova tehnika modificirana upotrebom koštanog voska i šivanja mišića za plantarnu fasciju umjesto za kožu. Ovakvom resekcijom postižu se dobri rezultati u 77% do 100% slučajeva. Kod simptomatske talokalkanealne koalicije tradicionalno se koristila trostruka artrodeza, koja je danas sve više

zamijenjena resekcijom zbog bolje preoperativne vizualizacije upotrebom CT-a. Operacija se izvodi medijalnim pristupom, resekira se spoj i izvodi se interpozicija masnog tkiva, tetive m. flexor hallucis longus ili koštanog voska između talusa i kalkaneusa. Preostala valgus deformacija korigira se medijalnom osteotomijom talusa odnosno produljenjem lateralnog talusa ili subtalarnom artrorizom (umetanje implantata između talusa i kalkaneusa kako bi se oni doveli normalan međuodnos). Nakon ovakvih operacija dugoročni rezultati su dobri u 50% do 94% slučajeva. Veća površina srastanja između talusa i kalkaneusa i veći stupanj valgus deformacije uzrok su slabije uspješnosti operacija. Ukoliko se ne postignu zadovoljavajući rezultati izvodi se artrodeza subtalarnog zgloba ili trostruka artrodeza u slučaju degenerativnih promjena na tarzalnim kostima. Komplikacije nakon operacije uključuju infekcije i dehiscenciju kirurške rane, a u slučaju oštećenja talonavikularne kapsule kasnije može doći do subluksacije os navicularis. Nakon operacije noga je imobilizirana u gipsu tijekom 3 tjedna nakon čega je sljedeća 3 tjedna imobilizirana u zaštitnoj čizmi s djelomičnim opterećenjem uz fizikalnu terapiju za povećanje opsega pokreta. Postupno se prelazi na puno opterećenje uz nastavak fizikalne terapije.(20)

## 8. JUVENILNE OSTEOHONDROZE

Juvenilne osteohondroze su skupina bolesti u kojima je poremećena hondrogeneza i osteogeneza u sekundarnim središtima osifikacije. Pojavljuju se u dječjoj i adolcentnoj dobi i najčešće su ograničenog trajanja. Sekundarna središta osifikacije se na raznim lokalizacijama pojavljuju u različitim razdobljima dječjeg i adolescentnog života. Ako su prekrivena zglobnom hrskavicom i čine zglobnu površinu nazivaju se epifize, a ukoliko nisu prekriveni hrskavicom i služe kao hvatište ligamenata i tetiva onda su apofize. Do juvenilne osteohondroze može doći na bilo kojem sekundarnom središtu osifikacije i iako je opisano preko 50 lokalizacija neke su kosti puno češće zahvaćene od drugih. Točan mehanizam nastanka nije poznat, ali smatra se da su trauma, lokalna vaskularizacija te konstitucijski i nasljedni čimbenici glavni etiološki faktori u razvoju bolesti. U stopalu se pojavljuju Severova, Kohlerova, Freibergova i Iselinova bolest.(3)

### 8.1. Severova bolest

Severova bolest ili kalkanealni apofizitis je upala apofize petne kosti koju je prvi opisao dr. James Warren Sever 1912. godine.(22) Najčešće se pojavljuje kod djece koja su u fazi naglog rasta ili koja se intenzivno bave sportom, posebno onima koji uključuju puno trčanja i skakanja, kao što su atletika, gimnastika, tenis, balet i nogomet.(23) Prilično je čest uzrok boli u peti kod djece, pogotovo muške, i u istraživanju Wiegerincka i suradnika zabilježeno je 3,7 slučajeva na 1000 djece.(24)

Apofiza kalkaneusa se razvija kao sekundarni centar osifikacije i nastaje između 7. i 9. godine života, a s ostatkom kosti se spaja u dobi od 15 do 17 godina. Zbog svog vertikalnog položaja i djelovanja m. triceps surae izložena je velikom tangencijalnom naprezanju što uzrokuje nastanak mikrofraktura na apofizi kalkaneusa.(25)

Smatra se da postoji više faktora koji utječu na nastanak i razvoj bolesti: povećana napetost Ahilove tetive zbog nesrazmjernog rasta kostiju i mišića nogu tijekom puberteta, deformacije i biomehaničke promjene stopala poput pes planus ili pes cavus, mehaničke mikrotraume zbog preopterećenja, neadekvatna obuća i debljina.(23, 25)

Pacijenti se obično žale na lokaliziranu bol u području pete i Ahilove tetive koja se obično pojavljuje tijekom sportske aktivnosti, a pojačava se kod trčanja, hodanja ili pritiskom na petu.(25) Da bi smanjili bol, pacijenti često šepaju ili hodaju na prstima.(23)

Dijagnoza se često može postaviti samo na temelju anamneze i pregleda. Ukoliko se prilikom pregleda kod pritiska s obje strane pete javlja osjetljivost, bez drugih znakova poput eritema i edema vjerojatna je dijagnoza Severove bolesti.(23) Radiološke snimke, a ponekad i CT i MR koriste se za potvrdu dijagnoze i isključivanje drugih uzroka boli u peti.(25) Radiološka obrada potrebna je i u slučajevima perzistirajuće boli unatoč liječenju ili prisutnosti drugih patoloških znakova. Kod Severove bolesti na rendgenskim snimkama vide se fragmentacija i pojačana skleroza, međutim ove promjene su često vidljive i kod asimptomatskih slučajeva.(23)

Bolest je obično benigna i spontano prolazi kada dođe do srastanja apofize pa je svrha liječenja ublažavanje boli i što raniji povratak normalnim aktivnostima. Liječenje je konzervativno i najčešće uključuje poštedu od aktivnosti i kasnije rastezanje i jačanje mišića (istezanje m. soleus i m. gastrocnemius, plantarna i dorzalna fleksija protiv opterećenja, podizanje na prste). Dodatne metode mogu uključivati hlađenje ledom, upotrebu jastučića koji smanjuju pritisak na petu ili uložaka koji podižu petu i time opuštaju Ahilovu tetivu te NSAR. U slučaju perzistirajućih simptoma stopalo se može imobilizirati u blagom ekvinus položaju tijekom 2 do 3 tjedna. (23) Kirurško liječenje potrebno je u vrlo rijetkim slučajevima kada dođe do avulzijske frakture apofize kalkaneusa. Operacija se sastoji od otvorene repozicije i

unutarnje fiksacije ili ekscizije fragmenta i tenodeze. Često je teško postići anatomska repoziciju i nakon završetka rasta operirano stopalo može ostati malo kraće.(26)

## 8.2. Kohlerova bolest

Juvenilna osteohondroza navikularne kosti naziva se i Kohlerova bolest, a pojavljuje se u stopalima djece 5 do 6 godina starosti, češće muške nego ženske. Simptomi, koji mogu trajati i nekoliko godina, su bol i edem, a pacijenti često šepaju. (27) Točna etiologija nije poznata, ali smatra se da zbog pritiska okolnih kostiju na os naviculare koja zadnja okošta dolazi do prekida cirkulacije što dovodi do ishemije i avaskularne nekroze. Na rendgenogramu je vidljivo zaravnavanje, skleroza i fragmentacija navikularne kosti. Liječenje je konzervativno i uključuje odmor, primjenu NSAR za kontrolu boli i imobilizaciju tijekom 6 do 8 tjedana. Kohlerova bolest je prolazno stanje za koje nisu zabilježene kasnije komplikacije, ali važno ga je prepoznati da bi se spriječile nepotrebne pretrage i zahvati.(28)

## 8.3. Freibergova bolest

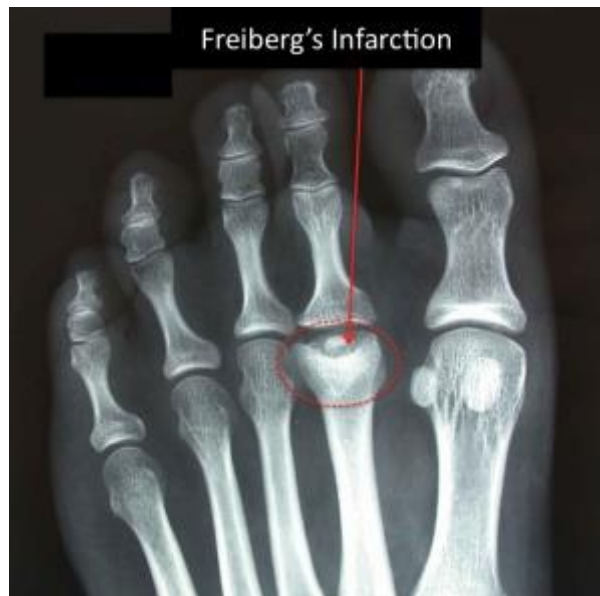Freibergova bolest označava osteonekrozu glavica metatarzalnih kostiju, obično 2. i 3., i prvi put je opisana 1914. godine. Najčešće se pojavljuje kod adolescentica 11 do 17 godina starosti. Iako se ne zna točan uzrok smatra se da nastaje zbog traume, vaskularnih promjena i poremećaja biomehaničkih odnosa u stopalu, a moguća je i genetska predispozicija.(29)

Bolest se po Smilieu(30) dijeli na 5 stadija: I. epifizne frakture, II. depresija centra glavice metatarzalne kosti, III. daljnja depresija i nastajanje bočnih izdanaka, IV. odvajanje dijela zglobne hrskavice s frakturama bočnih izdanaka, V. artroza sa zaravnavanjem metatarzalne glavice.

Dijagnoza se postavlja na temelju kliničke slike i potvrđuje se radiološkim pretragama. (29) Pacijenti se žale na bol koja se pojačava u opterećenju, a pregledom se nalazi lokalni edem i ograničenje pokretljivosti. Na radiološkim snimkama se, ovisno o stadiju, mogu vidjeti

promjene ili frakture glavice metatarzalne kosti, osteofiti, proširenje zglobnog prostora i subhondralna skleroza.(slika 6.)(31) U ranim stadijima ne moraju biti vidljive nikakve promjene na rendgenogramu pa se dijagnoza može postaviti scintigrafijom ili MR-om.(29) U početnim stadijima(Smillie I-III) liječenje je konzervativno i temelji se na primjeni NSAR, smanjenju aktivnosti, smanjenju opterećenja metatarzalne kosti ortozama, jastučićima ili udobnijom obućom, i imobilizaciji tijekom 6 tjedana u slučaju jako izraženih simptoma. U uznapredovanim stadijima(Smillie IV-V) ili nakon neuspjelog konzervativnog liječenja koristi se kirurško liječenje. Operacijski postupci se dijele na poštedne i rekonstruktivne. Poštedni se koriste u I-III stadiju zbog manje učestalosti komplikacija. Debridman zgloba uključuje uklanjanje slobodnih zglobnih tijela, osteofita i oštećene hrskavice i često se izvodi u kombinaciji s drugim postupcima, a može se izvoditi i artroskopski. Bušenjem nekrotične kosti postiže se dekompresija i poboljšava se krvna opskrba glavice metatarzalne kosti. Koštanim graftovima se mogu ispuniti defekti nakon uklanjanja nekrotične kosti. Dorzalnom metatarzalnom osteotomijom se pomiče očuvani plantarni dio hrskavice prema dorzalno čime se poboljšavaju odnosi u metatarzofalangealnom zglobu ili se osteotomijom skraćuje metatarzalnu kost čime se smanjuje pritisak na metatarzofalangealni zglob. Rekonstruktivni zahvati su oni koji mijenjaju hrskavicu i biomehaničke odnose u zglobu i rezervirani su za uznapredovale stadije. Resekcija metatarzalne kosti se koristi samo u kombinaciji s drugim tehnikama zbog velike učestalosti komplikacija. Artroplastika interpozicijom mekog tkiva označava umetanje tetiva m. extensor digitorum brevis, m. extensor digitorum longus, m. peroneus longus ili dorzalne zglobne čahure metatarzofalangealnog zgloba u zglobnu pukotinu nakon debridmana radi održavanja zglobnog prostora. Moguća je i primjena sintetičkih implantata i alografta s kadaveričnog davatelja u slučaju neuspjeha ostalih metoda, ali ovi postupci se rijetko koriste zbog visoke cijene i čestih komplikacija. Kao komplikacije

moгу se pojaviti metatarzalgija, skraćenje prsta, deformacije i smanjen opseg pokreta u zglobu.(32)



Slika 6. Rendgenska slika stopala: označen defekt glave 2. metatarzalne kosti kod Freibergove bolesti (preuzeto 05.05.2018. s <http://www.footeducation.com/page/freibergs-disease-freibergs-infarction>)

#### 8.4. Iselinova bolest

Iselinova bolest je apofizitis ili osteohondroza tuberositasa na bazi 5. metatarzalne kosti za koji se veže tetiva m. peroneus brevis. Obično se pojavljuje u dobi 8 do 11 godina kod djevojčica i 11 do 14 godina kod dječaka, češće kod djece koja se bave sportom. Nastaje zbog ponavljajućeg djelovanja sile preko m. peroneus brevis što uzrokuje djelomičnu avulziju i upalu apofize. Manifestira se kao bol u lateralnom dijelu stopala, koja se pojačava u aktivnosti, pogotovo u inverziji i udružena je s lokalnim edemom i osjetljivošću baze 5. metatarzalne kosti na pritisak što može onemogućavati nošenje obuće. Dijagnoza se potvrđuje radiološki. Na rendgenogramima se vidi fragmentacija, proširenje apofize i cistične promjene.

Iselinova bolest može se zamijeniti s avulzijskim i stres frakturama, Jonesovom frakturom ili simptomatskom os vesalianum. Od fraktura se razlikuje na rendgenogramu jer su one okomite na kost dok je linija apofize uzdužna. Liječenje je konzervativno i uključuje poštedu od aktivnosti, povezivanje elastičnim zavojem, NSAR, fizikalnu terapiju, a u težim slučajevima i imobilizaciju. Kod neuspjelog konzervativnog liječenja i perzistiranja simptoma može se pristupiti kirurškoj eksciziji koštanog fragmenta.(33)



## 9. ADOLESCENTNI HALLUX VALGUS

Hallux valgus označava pomak distalnog kraja 1. metatarzalne kosti prema medijalno uz lateralnu devijaciju palca. Zbog medijalnog pomaka 1. metatarzofalangealnog zgloba mišići čije se tetive vežu na palac postaju funkcionalni abduktori palca zbog čega dolazi do sve veće deformacije. Predisponirajući čimbenici za razvoj halluxa valgusa se dijele u endogene i egzogene. Endogeni uključuju anatomske varijacije i nasljeđe, a egzogeni nošenje neadekvatne obuće te učestalo dugotrajno hodanje i stajanje.(34) Prema metaanalizi Nixa i suradnika prevalencija ovog poremećaja kod odraslih ljudi (18-65 godina) je oko 23%, dok je kod mladih od 18 godina 7,8%, a 3 puta češće se pojavljuje kod ženskog spola.(35) Hallux valgus kod djece ima neke specifičnosti u odnosu na odraslu populaciju. U mlađoj dobi nisu prisutni pronacija palca, degenerativne promjene 1. metatarzofalangealnog zgloba ni burzitis, ali zato postoji epifizna pukotina na bazi 1. metatarzalne kosti što je važno kod kirurškog liječenja. Djeca s ovim poremećajem se najčešće javljaju liječniku između 10. i 16. godine života zbog deformiteta, nemogućnosti nošenja obuće, nelagode prilikom fizičke aktivnosti i boli. Klinički pregled se sastoji od inspekcije u sjedećem i stajaćem položaju i pregleda opsega pokreta u zglobovima stopala, poglavito 1. metatarzofalangealnog zgloba. Na radiološkim snimkama ispituju se odnosi među kostima. Posebno treba izmjeriti kuteve između 1. i 2. metatarzalne kosti (normalno manji od  $8^\circ$ ), 1. metatarzalne kosti i proksimalne falange palca (normalno manji od  $15^\circ$ ), 1. metatarzalne kosti i njene distalne zglobne plohe (normalno manji od  $8^\circ$ ) i kut između medijalne kuneiformne i 1. metatarzalne kosti (normalno manji od  $15^\circ$ ). Također se mjeri i duljina 1. metatarzalne kosti koja ne bi smjela biti više od 2 mm duža od 2. metatarzalne kosti. Liječenje započinje konzervativnim metodama koje mogu ublažiti simptome, ali ne mogu zaustaviti progresiju. Konzervativno liječenje uključuje nošenje ugodnije obuće, izbjegavanje aktivnosti koje uzrokuju nelagodu ili bol te nošenje ortopedskih uložaka. Kada se konzervativnim metodama ne mogu kontrolirati simptomi i

dođe do progresije indicirano je kirurško liječenje. Ukoliko je moguće, s operacijom se čeka do završetka rasta jer se tako smanjuje mogućnost recidiva i sprječava se oštećenje ploče rasta 1. metatarzalne kosti. Postoje mnoge kirurške tehnike za liječenje halluxa valgusa. One uključuju operacije mekih tkiva, osteotomije proksimalnog ili distalnog dijela 1. metatarzalne kosti, Lapidus artrodezu (artrodeza 1. tarzometatarzalnog zgloba) i lateralnu hemiepifizeodezu. Ove tehnike se mogu koristiti samostalno ili u kombinacijama. Izbor tehnike ovisi o radiološkom nalazu i prisutnosti pridruženih deformacija.(34)

## 10. INFEKCIJE STOPALA KOD DJECE

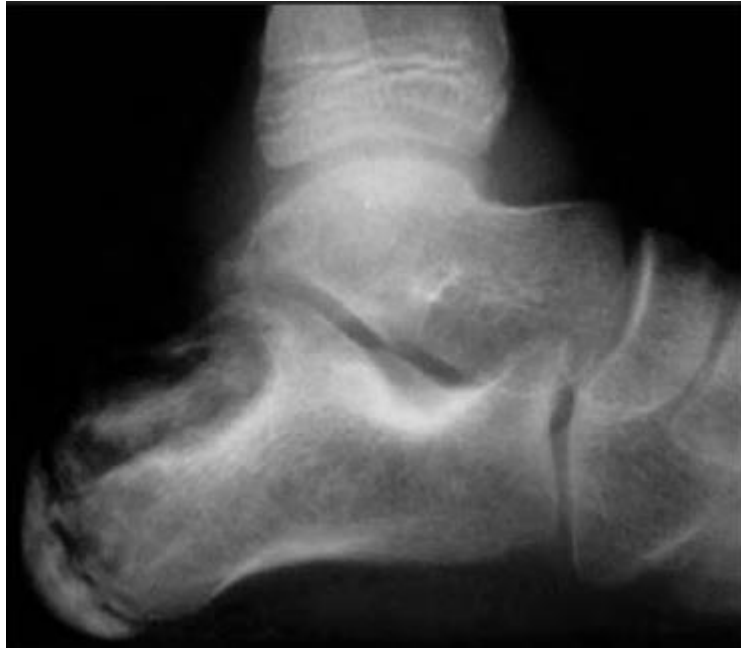Jedan od mogućih uzroka bolova u stopalima kod djece su i infekcije koje mogu zahvatiti meka tkiva ili kosti. One mogu nastati hematogenim putem zbog bakterijemije ili izravnom inokulacijom nakon ozljede ili operacije. Ako se infekcija proširi iz krvi, primarno zahvaća koštanu srž, a može se proširiti i na kortikalnu kost i naziva se osteomijelitis. Ako je došlo do izravne inokulacije onda primarno zahvaća kortikalnu kost uz mogućnost širenja i na koštanu srž i naziva se osteitis. Primarna infekcija sinovije naziva se artritis, a infekcija metafiza i zglobova je septički osteoartritis. Prema trajanju dijelimo ih na akutne, subakutne i kronične. Akutne traju manje od mjesec dana, subakutne imaju sporiji razvoj, a kronične traju duže od mjesec dana, ponekad i godinama. Najčešći uzročnik je *Staphylococcus aureus*, a česte su i infekcije *Kingella kingae* pogotovo u djece mlađe od 5 godina. Međutim može doći i do infekcije streptokokom i gram negativnim bakterijama.(36)

Zbog drugačije anatomije infekcije kod djece imaju posebne značajke. Kod njih je infekcija najčešća u metafizama zbog velike prokrvljenosti, a kod jako male djece može se proširiti i na epifizu i zglob preko krvnih anastomoza. Također češće dolazi do stvaranja subperiostalnog apscesa jer je periost slabije pričvršćen za kost.(36)

Infekcije su najčešće u dugim kostima udova, ali mogu se pojaviti i u malim kostima u stopalu. U literaturi se najčešće spominje infekcija os calcaneus koja čini 3-10% svih slučajeva osteomijelitisa kod djece, ali zahvaćene mogu biti i ostale tarzalne kosti i metatarzalne kosti. Zbog slabije izražene kliničke slike teško se dijagnosticira i stvara diferencijalnodijagnostičke poteškoće što odgađa liječenje. Najčešći simptomi su šepanje, lokalni edem, eritem i vrućina. Sistemski znakovi osteomijelitisa poput temperature, leukocitoze, povišenja CRP-a i sedimentacije eritrocita nisu uvijek prisutni. Od slikovnih tehnika se koriste rendgenogram, scintigrafija, CT i MR. Rendgenski nalaz je često bez

vidljivih promjena, ali ponekad su vidljivi edem mekih tkiva, efuzija zgloba, skleroza ili osteoliza. Scintigrafija i MR su puno osjetljivije metode. (37) Hemokultura i biopsija kosti se rade kako bi se izolirao uzročnik.(38) Liječenje uključuje odmor, elevaciju noge i empirijsku antibiotsku terapiju, koja se mijenja specifičnom terapijom za uzročnika. Tijekom boravka u bolnici antibiotici se primjenjuju intravenski, a nakon otpusta oralno tijekom nekoliko tjedana.(37) Operativno liječenje se koristi kada simptomi perzistiraju unatoč antibiotskom liječenju i kada su prisutni apsces ili destrukcija kosti. Ono uključuje irigaciju, debridman, kiretažu i uklanjanje apscesa. Moguće komplikacije su rekurentni osteomijelitis, ankiloza okolnih zglobova, kronična upala sa stvaranjem fistula, poremećaji rasta kosti i deformiteti.(38)

Osim nespecifičnih uzročnika, infekciju stopala može uzrokovati i *Mycobacterium tuberculosis*. Simptomi su slični kao i kod drugih uzročnika, a uključuju bol, edem, eritem, ograničenje pokreta uz moguće stvaranje apscesa i sinusa.(39) Zbog nespecifičnih simptoma i njihovog polaganog nastanka često prođe dugo vremena prije postavljanja dijagnoze, obično 16 do 19 mjeseci.(40) Promjene na stopalima često su udružene s promjenama na drugim kostima u tijelu. Radiološki vidljive promjene na kostima mijenjaju se s napredovanjem bolesti. U početku promjena nema ili se vidi blaga osteopenija, a kasnije se pojavljuju osteoliza, kavitacije, sekvetri, ciste pa sve do destrukcije kosti (slika 7.). Temelj liječenja čine tuberkulostatici i treba ih nastaviti koristiti tijekom bar 12 mjeseci. Ukoliko je došlo do razaranja kostiju indicirano je kirurško liječenje koje uključuje debridman, kiretažu, resekciju i artrodezu kako bi se omogućila što bolja funkcija stopala.(39)



Slika 7. Tuberkuloza kalkaneusa na rendgenskoj snimci stopala (preuzeto 05.05.2018. s [http://www.scielo.org.za/scielo.php?script=sci\\_arttext&pid=S1681-150X2012000200004](http://www.scielo.org.za/scielo.php?script=sci_arttext&pid=S1681-150X2012000200004))

Osteomijelitis također može nastati zbog ubodnih rana u području stopala. U 0,6-14,8% slučajeva doći će do infekcije, od čega osteomijelitis čini 0,6-1,8%, a šansa je veća ako je strano tijelo probilo plantarnu fasciju. Najčešći uzročnik je *Pseudomonas aeruginosa*.(41) Do infekcije najčešće dolazi zbog neadekvatne primarne obrade rane. Simptomi se pojavljuju nakon nekoliko dana do nekoliko mjeseci, ponekad i više, a uključuju znakove lokalne upale bez sistemskog odgovora.(42) Kada dođe do znakova osteomijelitisa potrebno je napraviti rendgenogram, scintigrafiju, CT ili MR da bi se potvrdila dijagnoza. Liječi se antibioticima i kirurškim debridmanom.(41)

Kod novorođenčadi se često uzimaju uzorci krvi s tabana što u nekim slučajevima (otprilike 1/30000) uzrokuje infekciju koja se može proširiti i na kosti i uzrokovati osteitis. Najčešći uzročnici su *Streptococcus* grupe B i *Hemophilus influenzae*.(40)

## 11. TUMORI STOPALA

Tumori u stopalima su rijetki u dječjoj populaciji i čine 3-6% svih dječjih koštanih tumora. Na njih treba posumnjati u svim slučajevima gdje postoji palpabilna masa u stopalu ili neobjašnjiva kronična bol. Da bi se dijagnosticirali prvo se radi rendgenogram na kojem se može vidjeti lokalizacija tumora, proširenost, periostalna reakcija i mineralizacija tumora. CT se koristi za detaljniji prikaz, a MR omogućuje prikaz odnosa tumora i okolnih mekih tkiva i prodora u koštanu srž. Najčešći tumori u stopalima su benigni osteoid osteom, koštane ciste, hondrom i hondroblastom, a maligni Ewingov sarkom, osteosarkom i hondrosarkom.(43)

Osteohondrom ili egzostoza je koštana izraslina prekrivena hrskavicom i često je asimptomatski iako može uzrokovati bol zbog iritacije okolnih tkiva. Iako se razmjerno često nalazi u tijelu, manje od 1% zahvaća kosti stopala. Kod djece su obično solitarni, ali u nekim genetskim poremećajima (metahondromatoza) pojavljuju se multiple egzostoze na kostima stopala, najčešće metatarzalnim. Resekcija obično nije potrebna jer prestaju rasti nakon puberteta, ali mogu se ukloniti ako stvaraju simptome ili se sumnja na njihovu malignu alteraciju. Slična promjena je i subungvalna egzostoza koja se najčešće pojavljuje na palcu.(43)

Hondrom je hrskavični tumor koji se u 5% slučajeva nalazi u kratkim kostima stopala. Rijetko daje simptome, obično nakon patološke frakture. Operiraju se samo u slučaju frakture ili vrlo rijetke maligne transformacije.(43)

Hondroblastom je tumor niskog stupnja malignosti koji se rijetko invazivno širi i metastazira. U stopalu se nalazi u 12% slučajeva, najčešće u talusu i kalkaneusu i često uzrokuje bolove. Liječenje je kirurško: kiretaža tumora i ispunjavanje defekta koštanim presatkom.(43)

U stopalu se nađe u 9% svih osteoid osteoma. Može biti u tarzalnim ili metatarzalnim kostima. Za ovaj tip tumora karakteristični su noćni bolovi koji se smanjuju na primjenu NSAR. Uklanja se kirurški ili radiofrekventnom ablacijom.(43)

Ewingov sarkom je drugi najčešći maligni tumor kod djece i nalazi se u stopalu u 3-6% slučajeva, obično u kalkaneusu i metatarzalnim kostima. Manifestira se kao masa uz pridružene bolove i edem. Liječi se kirurškom resekcijom, kemo i radioterapijom.(43)

Koštane ciste mogu biti jednostavne od kojih je 25% u stopalu i aneurizmatске koje su u stopalu u 13% slučajeva, a najčešće se nalaze u kalkaneusu. Često su asimptomatske, ali s vremenom mogu postati bolne ili uzrokovati patološke frakture. U slučaju pojave simptoma mogu se liječiti steroidnim injekcijama, intramedularnim vijcima, kiretažom ili endoskopskom operacijom.(43)

Fibrozna displazija je bolest karakterizirana fibroosnom proliferacijom i najčešće je monostotska kad zahvaća jednu kost, ali u nekim slučajevima zahvaća više kostiju i tada se naziva polioostotskom. Promjene na kostima su asimptomatske ili se prezentiraju kao tvorba na zahvaćenoj kosti uz moguću pojavu boli. Kod oboljelih se ponekad po trupu vide „mrlje bijele kave". Tvorbe obično prestaju rasti nakon puberteta pa se najčešće zauzima ekspektativan stav, ali kirurško liječenje je potrebno ukoliko postoje deformacije ili veliki rizik patoloških fraktura.(43)

## 12. ZAKLJUČAK

Uzroci bolova u stopalima kod djece su mnogobrojni i raznoliki. Zbog razlika dječjih i odraslih stopala kod djece se pojavljuju bolesti karakteristične za njihovu dob kao što su razvojne anomalije poput akcesornih kostiju ili srastanja kostiju stopala. Zbog pretjeranog opterećenja u sekundarnim centrima osifikacije se mogu pojaviti juvenilne osteohondroze. Druge bolesti koje se pojavljuju i u odrasloj dobi, poput halluxa valgusa, često kod djece imaju posebne značajke. Ozljede stopala kod djece se razlikuju od ozljeda kod odraslih jer su kod njih još uvijek prisutne epifizne pukotine koje su manje otporne na mehaničko opterećenje. Također, zbog nezrelosti koštanog sustava, kod djece su ligamenti čvršći od kostiju i hrskavice što uzrokuje češća oštećenja kostiju nego ligamenata. Zbog drugačije prokrvljenosti kostiju kod djece specifičan je put širenja infekcija, a zbog slabije povezanog periosta s kostima skloniji su subperiostalnim apscesima. U rijetkim slučajevima bolovi u stopalima mogu biti uzrokovani tumorima, što je važno na vrijeme prepoznati da bi se spriječilo moguće maligno širenje bolesti. Svaka bol u stopalu kod djece se mora temeljito obraditi i treba se liječiti uzrok bolova. Cilj je postići uklanjanje boli i povratak normalnoj aktivnosti, ali i omogućiti daljnji normalan razvoj stopala kako ne bi došlo do poremećaja u odrasloj dobi.



### 13. ZAHVALE

Po završetku, zahvaljujem se mentoru prof.dr.sc Tomislavu Đapiću koji je svojim savjetima i potporom omogućio izradu ovog diplomskog rada. Također bih se zahvalio svojoj obitelji i prijateljima koji su mi bili podrška tijekom cijelog studija.

## 14. LITERATURA

1. Von Waldeyer-Hartz W, Vinter I ur. Waldeyerova anatomija čovjeka. Zagreb: Golden marketing-tehnička knjiga; 2009.
2. Ossification of bones of the foot.[Internet][pristupljeno 25.4.2018.] Dostupno na: <https://prohealthsys.com/central/anatomy/grays-anatomy/index-10/index-10-2/index-10/ossificationfoot/>
3. Pećina M i sur. Ortopedija.3. izd. Zagreb: Naklada Ljevak; 2004.
4. Biomechanics of walking[Internet][pristupljeno 25.4.2018.] Dostupno na: <https://www.footeducation.com/page/biomechanics-of-walking-gait>
5. Rammelt S, Godoy-Santos AL, Schneiders W, Fitze G, Zwipp H. Foot and ankle fractures during childhood: review of the literature and scientific evidence for appropriate treatment. *Rev Bras Ortop.* 2016;51(6):630–9.
6. Chauvin NA, Jaimes C, Khwaja A. Ankle and foot injuries in the young athlete. *Semin Musculoskelet Radiol.* 2018;22(1):104-17.
7. Salter RB, Harris WR. Injuries involving the epiphyseal plate. *J Bone Joint Surg Am.* 1963;45:587-622.
8. Marti R. Talus und Calcaneusfrakturen. In: Weber BG, Brunner C, Freuler F, editors. *Die Frakturenbehandlung bei Kindern und Jugendlichen.* Berlin Heidelberg New York: Springer; 1974. p. 376-87.
9. Halai M, Jamal B, Rea P, Quereshi M, Pillai A. Acute fractures of the pediatric foot and ankle. *World J Pediatr.* 2015;11:14-20.

10. Denning JR. Complications of pediatric foot and ankle fractures. *Orthop Clin North Am.* 2017;48(1):59-70.
11. Keles-Celik N, Kose O, Sekerci R, Aytac G, Turan A, Güler F. Accessory ossicles of the foot and ankle: disorders and a review of the literature. *Cureus*[Internet]. 2017 Nov 26 [pristupljeno 15.4.2018]; 9(11): e1881. Dostupno na: <https://www.ncbi.nlm.nih.gov/pmc/articles/PMC5786346/>
12. Miller TT. Painful accessory bones of the foot. *Semin Musculoskelet Radiol.* 2002;6(2):153-61.
13. Frederick LA, Beall DP, Ly JQ, Fish JR. The symptomatic accessory navicular bone: a report and discussion of the clinical presentation. *Curr Probl Diagn Radiol.* 2005;34(2):47-50.
14. Scott AT, Sabesan VJ, Saluta JR, Wilson MA, Easley ME. Fusion versus excision of the symptomatic type II accessory navicular: a prospective study. *Foot Ankle Int.* 2009;30(1):10-15.
15. Sobel M, Pavlov H, Geppert MJ, Thompson FM, DiCarlo EF, Davis WH. Painful os peroneum syndrome: a spectrum of conditions responsible for plantar lateral foot pain. *Foot Ankle Int.* 1994;15:112–24.
16. Nwaka OK, Hayashi D, Diaz LE, Goud AR, Arndt WF, Roemer FW et al. Sesamoid and accessory ossicles of the foot: anatomical variability and related pathology. *Insights imaging* 2013;4:581-93.
17. Bojanić I, Janjić T, Dimnjaković D, Križan S, Smoljanović T. Stražnji sindrom sraza gležnja. *Liječ Vjesn.* 2015;137:109-15.

18. Van Dijk CN, Scholten PE, Krips R. A 2-portal endoscopic approach for diagnosis and treatment of posterior ankle pathology. *Arthroscopy* 2000;16(8):871-6.
19. Chavali VH. Os intermetatarsium-a case report. *J Clin Orthop Trauma*. 2012;3(1):54-7.
20. Zaw H, Calder JD. Tarsal coalitions. *Foot Ankle Clin*. 2010;15(2):349-64.
21. Badgley CE. Coalition of the calcaneus and navicular. *Arch Surg*. 1927;15:75-88.
22. Sever JW. Apophysitis of the os calcis. *N Y Med J*. 1912;95:1025-9.
23. Howard R. Diagnosing and treating Sever's disease in children. *Emerg Nurse*. 2014;22(5):28-30.
24. Wiegerinck JI, Yntema C, Brouwer HJ, Struijs PA. Incidence of calcaneal apophysitis in the general population. *Eur J Pediatr*. 2014;173(5):677-9.
25. Hendrix CL. Calcaneal apophysitis (Sever disease). *Clin Podiatr Med Surg*. 2005;22(1):55-62.
26. Lee KT, Young KW, Park YU, Park SY, Kim KC. Neglected Sever's disease as a cause of calcaneal apophyseal avulsion fracture: case report. *Foot Ankle Int*. 2010;31(8):725-8.
27. Sharp RJ, Calder JD, Saxby TS. Osteochondritis of the navicular: a case report. *Foot Ankle Int*. 2003;24(6):509-13.
28. Alhamdani M, Kelly C. Kohler's disease presenting as acute foot injury. *Am J Emerg Med* [Internet]. 2017 Aug 2 [pristupljeno 20.4.2018.];35(11):1787.e5-1787.e6. Dostupno na: [https://www.ajemjournal.com/article/S0735-6757\(17\)30651-4/fulltext](https://www.ajemjournal.com/article/S0735-6757(17)30651-4/fulltext)
29. Talusan PG, Diaz-Collado PJ, Reach JS Jr. Freiberg's infraction: diagnosis and treatment. *Foot Ankle Spec*. 2014;7(1):52-6.

30. Smillie IS. Treatment of Freiberg's infraction. *Proc R Soc Med.* 1967;60(1):29-31.
31. Shane A, Reeves C, Wobst G, Thurston P. Seconda metatarsophalangeal joint pathology and Freiberg disease. *Clin Podiatr Med Surg.* 2013;30(3):313-25.
32. Seybold JD, Zide JR. Treatment of Freiberg disease. *Foot Ankle Clin.* 2018;23(1):157-69.
33. Forrester RA, Eyre-Brook AI, Mannan K. Iselin's disease: a systematic review. *J Foot Ankle Surg.* 2017;56(5):1065-69.
34. Lowery NJ, Wukich DK. Adolescent hallux valgus: evaluation and treatment. *Oper Tech Orthop.* 2009;19:52-57.
35. Nix S, Smith M, Vicenzino B. Prevalence of hallux valgus in the general population: a systematic review and meta-analysis. *J Foot Ankle Res.* 2010;3:21.
36. Vial J, Chiavassa-Gandois H. Limb infections in children and adults. *Diagn Interv Imaging.* 2012;93(6):530-46.
37. Leigh W, Crawford H, Street M, Huang M, Manners S, Puna R. Pediatric calcaneal osteomyelitis. *J Pediatr Orthop.* 2010;30(8):888-92.
38. Mooney ML, Haidet K, Liu J, Ebraheim NA. Hematogenous calcaneal osteomyelitis in children. *Foot Ankle Spec.* 2017;10(1):63-8.
39. Agarwal A, Qureshi NA, Khan SA, Kumar P, Samaiya S. Tuberculosis of the foot and ankle in children. *J Orthop Surg.* 2011;19(2):213-7.
40. Kosinski M, Lilja E. Infectious causes of heel pain. *J Am Podiatr Med Assoc.* 1999;89(1):20-3.

41. Shastri N, Pham T. Thorn injury osteomyelitis. *J Emerg Med*[Internet]. 2016 Sep 30 [pristupljeno 30.4.2018.];50(2):e93-5. Dostupno na: [https://www.jem-journal.com/article/S0736-4679\(15\)00894-X/fulltext](https://www.jem-journal.com/article/S0736-4679(15)00894-X/fulltext)
42. Lang AG, Peterson HA. Osteomyelitis following puncture wounds of the foot in children. *J Trauma*. 1976;16(12):993-9.
43. Caro-Dominguez P, Navarro OM. Bone tumors of the pediatric foot: imaging appearances. *Pediatr Radiol*. 2017;47(6):739-749.

## 15. ŽIVOTOPIS

Rođen sam u Zagrebu 01.01.1994. Pohađao sam Osnovnu školu Cvjetno naselje od 2000.-2008. godine te ju završio s odličnim uspjehom. Upisao sam V. gimnaziju u Zagrebu u kojoj sam maturirao 2012. godine s vrlo dobrim uspjehom, a iste godine upisao sam Medicinski fakultet Sveučilišta u Zagrebu. Aktivno se bavim karateom te sam osvajač mnogih državnih i međunarodnih odličja, a 2009. i 2010. godine bio sam član hrvatske kadetske karate reprezentacije. Aktivno se služim engleskim i njemačkim jezikom te posjedujem vozačku dozvolu B kategorije.