

Primjena trodimenzionalnog printanja u rekonstrukcijskoj kirurgiji glave i vrata

Mlinarić, Hrvoje

Master's thesis / Diplomski rad

2018

Degree Grantor / Ustanova koja je dodijelila akademski / stručni stupanj: **University of Zagreb, School of Medicine / Sveučilište u Zagrebu, Medicinski fakultet**

Permanent link / Trajna poveznica: <https://um.nsk.hr/um:nbn:hr:105:198283>

Rights / Prava: [In copyright](#) / [Zaštićeno autorskim pravom.](#)

Download date / Datum preuzimanja: **2025-03-09**



Repository / Repozitorij:

[Dr Med - University of Zagreb School of Medicine Digital Repository](#)



**SVEUČILIŠTE U ZAGREBU
MEDICINSKI FAKULTET**

Hrvoje Mlinarić

**Primjena trodimenzionalnog printanja u
rekonstrukcijskoj kirurgiji glave i vrata**

DIPLOMSKI RAD



Zagreb, 2018.

**SVEUČILIŠTE U ZAGREBU
MEDICINSKI FAKULTET**

Hrvoje Mlinarić

**Primjena trodimenzionalnog printanja u
rekonstrukcijskoj kirurgiji glave i vrata**

DIPLOMSKI RAD

Zagreb, 2018.

Ovaj diplomski rad izrađen je na Klinici za kirurgiju lica, čeljusti i usta Kliničke bolnice Dubrava Medicinskog fakulteta Sveučilišta u Zagrebu pod vodstvom prof. dr. sc. Ivica Lukšića i predan je na ocjenu u akademskoj godini 2017./2018.

Mentor rada: prof. dr. sc. Ivica Lukšić

POPIS KRATICA

3D printanje – trodimenzionalno printanje

CAD/CAM – od engl. *Computer-Aided Design/Computer-Aided Manufacturing*

SLA – stereolitografija (od engl. *StereoLithoGraphy*)

SLS – selektivno lasersko sinteriranje (od engl. *Selective Laser Sintering*)

CNC – od engl. *Computed Numerical Control*

FDM – od engl. *Fused Deposition Modeling*

LOM – proizvodnja laminiranih objekata (od engl. *Laminated Object Manufacturing*)

MIT – od engl. *Massachusetts Institute of Technology*

3DP – od engl. *3D printing*

CT – računalna tomografija (od engl. *Computed Tomography*)

MRI – magnetska rezonancija (od engl. *Magnetic Resonance Imaging*)

DICOM – od engl. *Digital Imaging and Communications in Medicine*

STL – od engl. *STereoLitography*

PEEK – polieteter-eter-keton

PMME – polimetilmetakrilat

PLA – polilaktat

BIS – bolnički informacijski sustav

MKB-10 – 10. revizija Međunarodne klasifikacije bolesti i srodnih zdravstvenih problema

Sažetak.....	
Summary.....	
1. Uvod	1
1.1 Povijesni razvoj tehnologije 3D printanja i primjena u medicini	1
1.2 Osnovni principi 3D printanja u maksilofacijalnoj kirurgiji	3
1.3 Najčešće korištena tehnologija 3D printanja u maksilofacijalnoj kirurgiji	5
1.3.1 Stereolitografija (SLA)	5
1.3.2 Selektivno lasersko sinteriranje (SLS)	6
1.3.3 Fused deposition modeling (FDM)	7
1.3.4 Proizvodnja laminiranih objekata (LOM)	8
1.3.5 3D printing (3DP)	9
2. Primjena 3D printanja u maksilofacijalnoj kirurgiji	10
2.1 Načini primjene 3D printanja u maksilofacijalnoj kirurgiji	10
2.1.1 Primjena konturnih modela.....	10
2.1.2 Primjena reznih vodilica (engl. cutting guides)	11
2.1.3 Primjena splintova.....	13
2.1.4 Primjena implantata.....	14
3. Materijali i metode	15
4. Rezultati.....	16
4.1 Rekonstrukcijski zahvati kod bolesnika sa zloćudnim novotvorinama glave i vrata.....	16
4.2 Rekonstrukcijski zahvati nakon ozljeda kostiju lubanje i lica.....	17
4.3 Zahvati zbog prirođenih deformiteta kostiju lubanje i lica.....	18
4.4 Zahvati zbog dentofacijalnih nepravilnosti i ostalih bolesti čeljusti	19
4.5 Ostale indikacije.....	19
5. Diskusija	20
6. Zaključak	23
7. Zahvale	24
8. Literatura.....	25
9. Životopis	29

Sažetak

Primjena trodimenzionalnog printanja u rekonstrukcijskoj kirurgiji glave i vrata

Autor: Hrvoje Mlinarić

Trodimenzionalno printanje (3D printanje) je u sve široj medicinskoj upotrebi, a mogućnosti koje pruža ova tehnologija izrazito su korisne u maksilofacijalnoj kirurgiji (MFK) zbog različitih bolesti koje često narušavaju složena anatomska obilježja kao i kompleksnih kirurških zahvata koji ostavljaju zamjetne defekte te regije. Od ranih 70-ih godina 20. stoljeća, kada je američki inženjer Herbert Voelcker predstavio matematičku teoriju 3D printanja, do danas se razvilo više od 10 različitih vrsta te tehnologije. U maksilofacijalnoj kirurgiji su u primjeni stereolitografija (SLA), selektivno lasersko sinteriranje (SLS), *Fused Deposition Modeling* (FDM), proizvodnja laminiranih objekata (LOM) te *3D printing* (3DP). Najčešće korišteni materijali za izradu modela su različiti polimeri (polilaktat, polimetilmetakrilat), cementi na bazi kalcijeva fosfata, keramike i titan. Osnovni princip primjene 3D printanja u MFK može se sažeti u 4 koraka: prikupljanje slikovnih podataka najčešće pomoću CT-a, konverzije istih podataka iz DICOM datoteke u STL datoteku na temelju koje se u trećem koraku pomoću stroja izrađuje model te od završne obrade modela radi poboljšanja čvrstoće. Primjena tako izrađenih modela također se može podijeliti u 4 tipa: Tip I odgovara konturnim modelima najčešće korištenima za edukaciju, planiranje zahvata i preoperativno oblikovanje titanskih mrežica za rekonstrukciju dna orbite nakon frakture. Tip II se odnosi na personalizirane rezne vodilice (engl. *cutting guides*) za precizne osteotomije najčešće korištene za resekciju i rekonstrukciju mandibule slobodnim režnjem fibule. Tip III odgovara splintovima korištenima u ortognatskoj kirurgiji, a tip IV personaliziranim implantatima za nadomjestak koštanih ili mekotkivnih struktura čiji se napredak tek očekuje razvitkom *bioprintinga* koji kao materijal koristi biološka tkiva. Klinika za kirurgiju lica, čeljusti i usta Kliničke bolnice Dubrava prati svjetske trendove primjene prva tri tipa isprintanih modela, a nedostatak sustavnog vođenja medicinske dokumentacije u počecima primjene tehnologije 3D printanja onemogućuje kvalitetniji prikaz primjene ishoda liječenja bolesnika. Mnogi autori navode razne prednosti primjene ove tehnologije u kirurgiji glave i vrata kao što su skraćeno trajanje operacije, kvalitetnija izrada preoperativnih planova, smanjena incidencija ishemije slobodnog režnja korištenog pri rekonstrukciji te povoljniji ishodi postoperativne rehabilitacije pacijenata, ali nedostatak istraživanja višeg stupnja jačine dokaza onemogućuje stvarnu evaluaciju koristi kirurške primjene 3D printanja. Međutim, interes za ovu tehnologiju je sveprisutan i mogao bi rezultirati napretkom kako same tehnologije 3D printanja, tako i njene kirurške primjene.

Ključne riječi: 3D printanje, rekonstrukcijska kirurgija, maksilofacijalna kirurgija

Summary

Application of three-dimensional printing in reconstructive head and neck surgery

Author: Hrvoje Mlinarić

Medical applications of three-dimensional printing (3D printing) are increasing. 3D printing is especially applicable in maxillofacial surgery due to various diseases that can disrupt complex anatomical features of that region. Since the early 1970's, when the mathematical model of 3D printing was introduced, more than 10 different types of this technology have been developed. Stereolithography (SLA), selective laser sintering (SLS), fused deposition modeling (FDM), laminated object manufacturing (LOM) and 3D printing (3DP) are all used in maxillofacial surgery. The most commonly used materials are various polymers, calcium phosphate cements, ceramics and titanium. The basic surgical model printing principle includes four steps: acquiring image data via CT scan and data conversion of DICOM to STL files which contain information for the model printing. The final step is finishing process performed to harden the structure of the manufactured model. The printed model application is classified into four types: type I includes contour models used for medical education, surgical procedure planning and preoperative titan mesh contouring commonly used for orbital floor fracture reconstruction. Type II are cutting guides used for precise patient-specific osteotomies most, commonly used for mandibular resection and reconstruction with a fibula free flap. Type III includes occlusal splints used in orthognatic surgery. Type IV are patient-specific implants which show promising potential for future applications due to bioprinting development which uses biological tissues as printing materials. Department of maxillofacial surgery at University Hospital Dubrava follows current trends in the first three types of surgical 3D printing application but future efforts should be put in medical documentation conducting in order to assess valuable data for in-house 3D printing application evaluation. Although many authors indicate various advantages of 3D printing over conventional surgical methods, a lack of high-level evidence, such as randomized controlled trials, remains an obstacle to assessing the effectiveness of this technology. However, the excitement behind 3D printing continues to increase and hopefully will drive improvements in the technology and its surgical application.

Keywords: 3D printing, reconstructive surgery, maxillofacial surgery

1. Uvod

Kiruršku djelatnost odlikuje primjena novih tehnoloških dostignuća. Tako je i strojna izrada trodimenzionalnih modela dizajniranih pomoću računala, odnosno trodimenzionalno printanje (3D printanje), prepoznato kao izvrstan alat za medicinsku primjenu. U literaturi se 3D printanje u širem smislu spominje i pod nazivom brza izrada prototipova (od engl. *rapid prototyping*) te je usko povezano s pojmom CAD/CAM (od engl. *Computer-Aided Design/Computer-Aided Manufacturing*) odnosno računalno potpomognutim dizajnom i izradom modela.

Od svih zanimanja koja koriste 3D printanje, 15% otpada na medicinsku djelatnost (1). Gotovo svaka kirurška specijalizacija ima objavljen znanstveni članak o primjeni ove tehnologije (2). Ortopedi i maksilofacijalni kirurzi među prvima uvode 3D printanje u svoju struku, što se može pripisati činjenici kako te specijalnosti vrše operacije koštanih tkiva, a prvi uređaji za 3D printanje koristili su isključivo krute materijale (3).

Otkako su 1990. godine Mankovich i suradnici objavili članak o mogućoj primjeni 3D printanja u maksilofacijalnoj kirurgiji (4), velik broj kirurških timova izvještava o različitim primijenjenim tehnikama koje uključuju 3D printanje (5).

Mogućnosti koje pruža ova tehnologija izrazito su korisne u kirurgiji lica, čeljusti i usta zbog kompleksne anatomije tih regija, osobito uslijed narušenih anatomskih obilježja istih zbog traume, tumora, osteoradionekroze ili patoloških fraktura (6).

Cilj ovog diplomskog rada je uz povijesni razvoj opisati osnovne principe, uređaje, materijale i načine primjene 3D printanja u rekonstrukcijskoj kirurgiji glave i vrata te deskriptivno prikazati podatke o upotrebi te tehnologije na Klinici za kirurgiju lica, čeljusti i usta Kliničke bolnice Dubrava.

1.1 Povijesni razvoj tehnologije 3D printanja i primjena u medicini

Tvorac ideje o izradi trodimenzionalnih modela pomoću automatiziranih, računalno vođenih strojeva je američki inženjer Herbert Voelcker koji 1967. predstavlja zamisao o mogućnostima koje bi donijela takva tehnologija. Početkom sljedećeg desetljeća iznosi matematičku teoriju i osnovne algoritme za izradu trodimenzionalnih modela i udara temelje razvoju 3D printanja.

Prvi pomak prema izradi 3D modela bio je izum stereolitografije (SLA, od engl. *StereoLithoGraphy*) 1984. godine. Njezin izumitelj je Charles Hull, a zasniva se na uzastopnom „lijepljenju“ tankih slojeva materijala čije molekule podliježu procesu polimerizacije pod utjecajem ultraljubičastih (UV, od engl. *UltraViolet*) zraka. Tri godine kasnije Carl Deckard koristi svojstva lasera i praškastih materijala stvarajući novu tehnologiju 3D printanja, selektivno lasersko sinteriranje (SLS, od engl. *Selective Laser Sintering*). Iste, 1987. godine, Brix i Lambrecht prvi koriste strojno izrađeni 3D model u medicinske svrhe. Doduše, radilo se o modelu izrađenom pomoću CNC stroja (od engl., *Computer Numerical Control*), tehnologije koja prethodi 3D printanju. Sljedeća godina donosi treću generaciju tehnologije 3D printanja, FDM (od engl., *Fused Deposition Modeling*) koja uz nove materijale donosi i nove mogućnosti izrade 3D modela. Početkom 1990-ih tri tvrtke komercijaliziraju strojeve za 3D printanje. To su Stratasys, Cubital i Helysis koji ujedno predstavlja četvrtu tehnologiju 3D printanja, proizvodnju laminiranih objekata (LOM, od engl., *Laminated Object Manufacturing*). Zadnja generacija strojeva za 3D printanje potječe s američkog MIT-a (od engl., *Massachusetts Institute of Technology*), a nazivaju se 3D printeri. Tako je 3D printer u užem smislu upravo taj uređaj osmišljen i proizveden 1993. na MIT-u, a u širem smislu se odnosi na sve do sad navedene tehnologije. Nove tehnologije sa sobom donose nove mogućnosti kao što su proizvodnja mandibularnih implantata, splintova, personaliziranih proteza, umjetnih organa, krvnih žila i ostalih bioloških tkiva (7). Tablica 1 prikazuje detaljniji povijesni pregled razvoja tehnologije 3D printanja i njezine medicinske primjene.

Američki liječnik Nicholas J. Mankovich prvi spominje moguću primjenu 3D printanja u maksilofacijalnoj kirurgiji još 1990. godine (4), a 1994. prvi put primjenjuje SLA model u rekonstrukciji defekta lubanje (8). Od tada razni kirurški timovi diljem svijeta objavljuju radove vezane uz primjenu 3D printanja, a poseban zamah u broju objavljenih radova iz tog područja primijećen je od 2008. godine. Vrijeme porasta broja radova koji svjedoče o primjeni 3D printanja u maksilofacijalnoj kirurgiji poklapa se s pojavom jeftinijih 3D printera na tržištu, a čini se kako je od 2015. godine primjena 3D printanja u maksilofacijalnoj kirurgiji dosegla standard rutinske kliničke primjene (5).

Tablica 1 Prikaz povijesnog razvoja i medicinske primjene 3D printanja [preuzeto i prilagođeno iz (7), nadopunjeno iz (4,5,8)].

Godina	Izumitelji	Događaji
1967.	Herbert Voelcker	stvorena ideja o izradi trodimenzionalnih modela pomoću automatiziranih računalno vođenih strojeva
1970.-e	Herbert Voelcker	predstavljena matematička rješenja i algoritmi za 3D printanje
1984.	Charles Hull	izumljeni 3D modeli
1986.	Charles Hull	izumljena stereolitografija (SLA)
1987.	Carl Deckard Brix i Lambrecht	izumljeno selektivno lasersko sinteriranje (SLS) prvi puta upotrijebljen 3D model u medicini
1988.	Scott Crump	izumljen FDM (od engl., <i>fused deposition modeling</i>)
1991.	Helisys Inc. Bečka klinika za MFK	izumljena proizvodnja laminiranih objekata (LOM) prvi put upotrijebljen isprintani 3D model u maksilofacijalnoj kirurgiji
1992.	Stratasys Company DTM Corporation	prodan prvi FDM stroj prodan prvi SLS sustav
1993.	MIT	patentiran 3D printer
1994.	Nicholas J. Mankovich	SLA prvi put korišten u biomedicinske svrhe - nadomjestak defekta lubanje
1995.	Z Corporation Company	razvijen stvarni 3D printer
1998.	3D Systems Company	predstavljen ThermoJet 3D printer
2005.	Z Corporation Company	izumljen Spectrum Z510 3D printer
2008.		porast broja radova vezanih uz primjenu 3D printanja u MFK
2010.	Anthony Atala	isprintan model dušnika
2012.	Škotski znanstvenici Nacionalni dječji medicinski centar u Washingtonu LayerWise Anthony Atala	isprintano umjetno srce isprintano umjetno tkivo jetre isprintana čeljust za transplantaciju isprintane krvne žile
2013.	Scott Hollister Organovo Company	isprintan "splint" za dušnik isprintana mikro jetra
2014.	Darryl D'Lima	isprintana biološka mast

1.2 Osnovni principi 3D printanja u maksilofacijalnoj kirurgiji

Iako svojstva isprintanog modela ovise o vrsti tehnologije kojom je izrađen (7), postoje 4 osnovna koraka izrade svakog modela za medicinsku primjenu (9). Ta 4 koraka uključuju:

1. *Prikupljanje slikovnih podataka:* To podrazumijeva primjenu radioloških dijagnostičkih postupaka. Najčešće korištene metode su računalna tomografija (CT, od engl. *Computed Tomography*) i magnetska rezonancija (MRI, od engl. *Magnetic Resonance Imaging*) (2). Preporučena debljina slojeva CT-a je manje od 1 mm (9).
2. *Konverzija podataka:* Informacije radioloških pretraga pohranjene su u obliku DICOM datoteke (od engl. *Digital Imaging and Communications in Medicine*) koju je potrebno programski obraditi i pretvoriti u STL datoteku (od engl. *STereoLitography*) u kojoj su pohranjene informacije za strojnu izradu modela.

3. *Izrada modela:* Strojna izrada modela vrši se sloj po sloj pod kontrolom računala od odabranog materijala.
4. *Završna obrada:* Uklanja se višak materijala s isprintanog modela. Ukoliko je to potrebno, model se dodatno obrađuje poliranjem, lakiranjem ili sinteriranjem pod visokom temperaturom radi poboljšanja čvrstoće (7). Način steriliziranja modela tema je raznih rasprava. Međutim, većinu korištenih materijala moguće je sterilizirati standardnim metodama sterilizacije kirurških instrumenata (2).

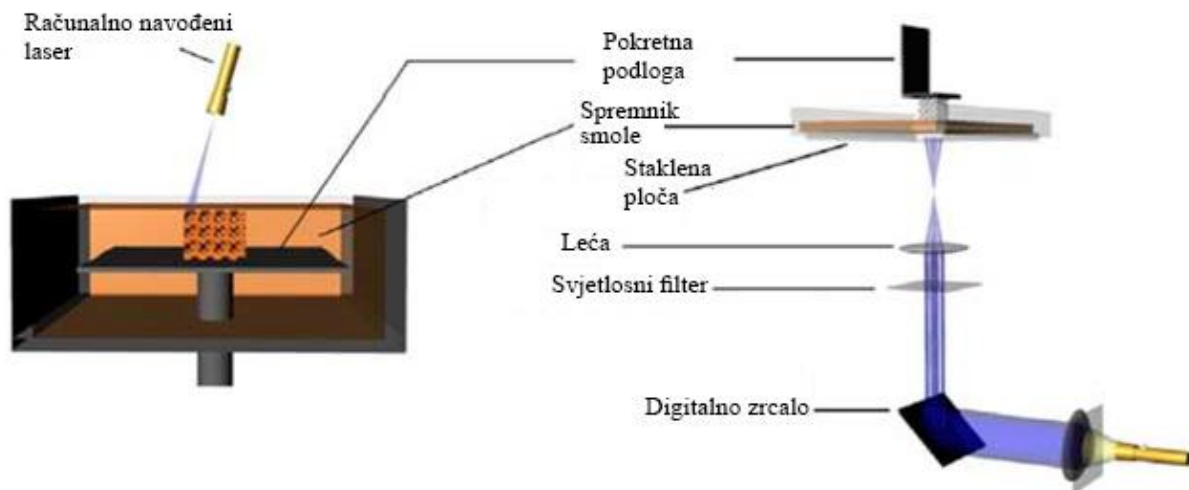
Tehnologija 3D printanja koristi razne materijale. U maksilofacijalnoj kirurgiji najčešće su u upotrebi različiti polimeri (polilaktat, polimetilmetakrilat), cementi na bazi kalcijeva fosfata, keramike i titan (7). Korišteni materijali moraju slijediti standard o biološkoj evaluaciji medicinskih pomagala ISO 10993-2010 (5).

1.3 Najčešće korištena tehnologija 3D printanja u maksilofacijalnoj kirurgiji

Ovisno o vrsti korištenih materijala i načinu obrade istih, tehnologiju 3D printanja moguće je podijeliti u više od 10 kategorija. Međutim, najčešće korištene tehnologije u maksilofacijalnoj kirurgiji su stereolitografija (SLA), selektivno lasersko sinteriranje (SLS), FDM (engl. *Fused Deposition Modeling*), proizvodnja laminiranih objekata (LOM) i *3D printing* (3DP) opisane u nastavku teksta (7).

1.3.1 Stereolitografija (SLA)

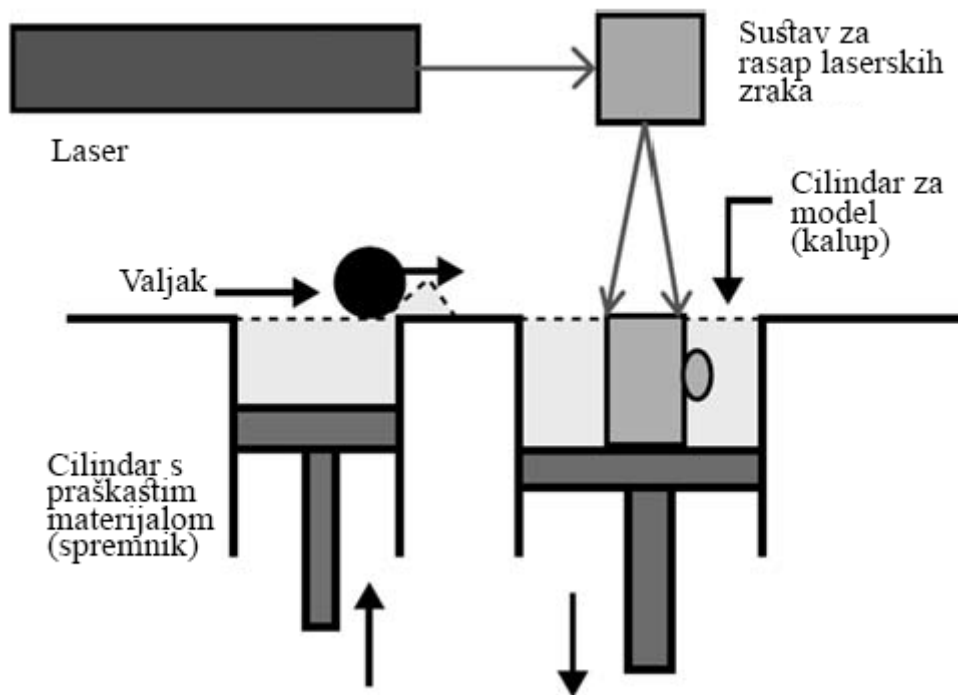
SLA je najstarija tehnologija s najširoom upotrebom. Osnova SLA-e je polimerizacijska reakcija fotoosjetljive smole. Računalno navođeni UV laser obasjava tanke slojeve tekuće smole točku po točku prema informacijama iz prethodno izrađene STL datoteke. Obasjani dijelovi smole polimerizacijom stvrđavaju i povezuju se u kruti sloj. Nakon stvrđavanja prvog sloja, pokretna platforma se pomiče niže za debljinu jednog sloja i proces nanošenja novog sloja tekuće smole i njene polimerizacije počinje iznova. Novi sloj se polimerizacijom spaja i s prethodno nanesenim slojem, a postupak se nastavlja do potpune izrade modela. Shema SLA tehnologije prikazana je na slici 1.



Slika 1 Shematski prikaz SLA tehnologije [preuzeto i prilagođeno iz (10)]

1.3.2 Selektivno lasersko sinteriranje (SLS)

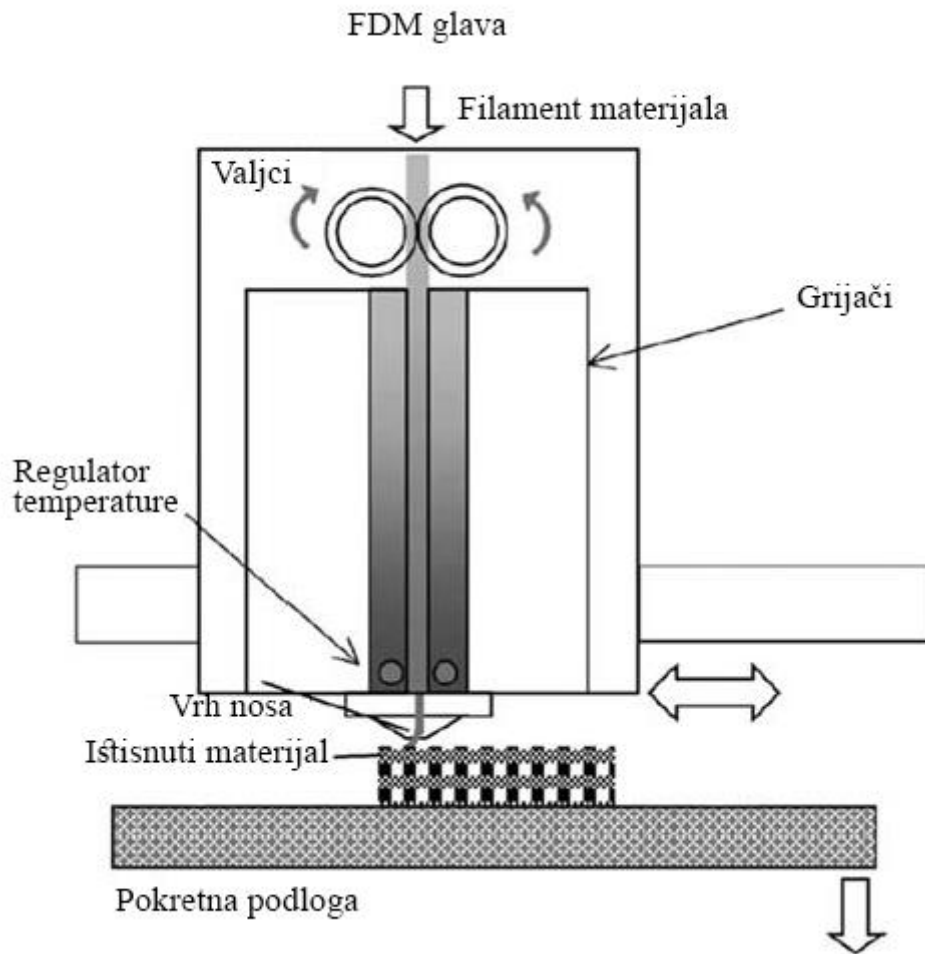
Ova tehnologija koristi svojstva lasera i praškastih materijala za izradu 3D modela. Slika 2 shematski prikazuje proces SLS-a. Uređaj se sastoji od 2 cilindra, od kojih prvi služi kao spremnik praškastog materijala, a drugi kao kalup za izradu modela. Klip potiskuje materijal iz prvog cilindra nakon čega ga valjak potiskuje u kalup za izradu modela. Nakon što je sloj materijala ravnomjerno raspoređen po kalupu, laserska zraka obasjava specifične dijelove tog sloja koji stvrdnjavaju i povezuju se u čvrstu cjelinu. Nakon stvrdnjavanja prvog sloja, klip drugog cilindra se pomiče prema dolje za debljinu jednog sloja kako bi novi sloj materijala mogao biti nanesen preko njega i obrađen laserom. Postupak se nastavlja do konačne obrade svih slojeva nakon čega je potrebno s modela odstraniti višak praškastog materijala.



Slika 2 Shematski prikaz SLS tehnologije [preuzeto i prilagođeno iz (11)].

1.3.3 Fused deposition modeling (FDM)

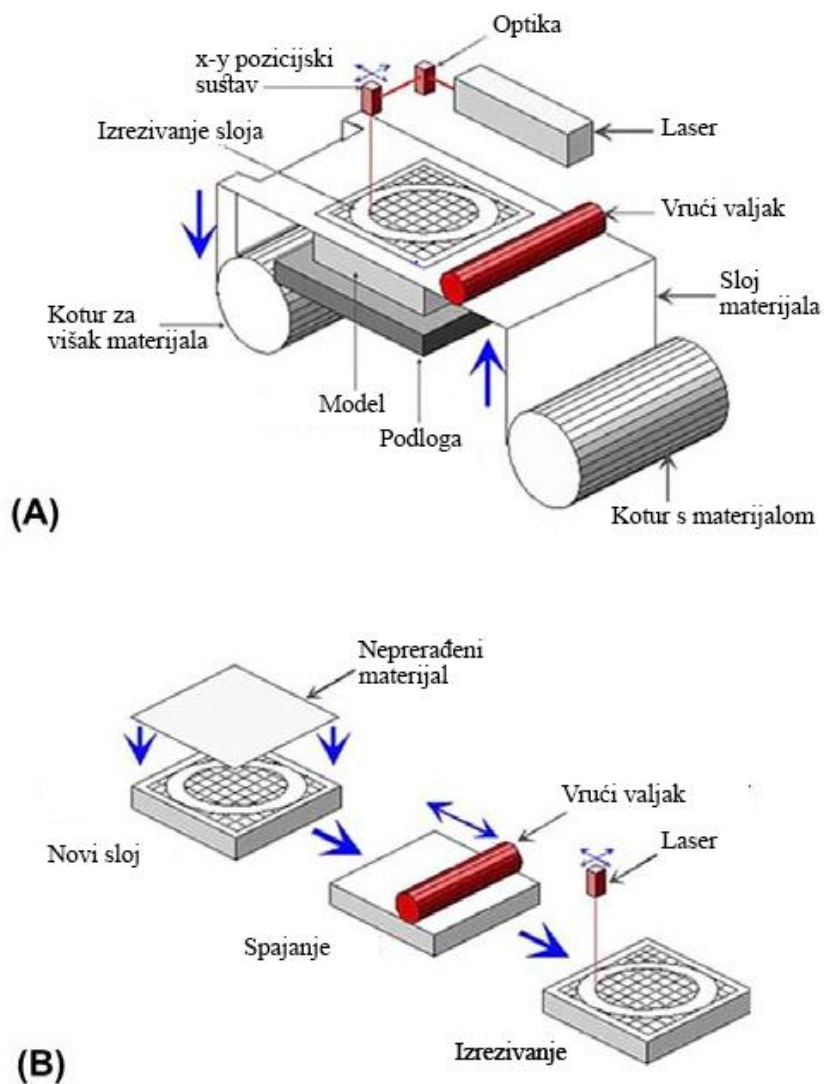
Kao i ostale tehnologije 3D printanja, FDM koristi informacije o slojevima od kojih je sazdan računalni model. FDM uređaj ima glavu koja zagrijava materijale i rastaljene ih potiskuje kroz vrh nosa na temelju prostornih informacija pohranjenih u STL datoteci. Glava se pomiče u x-y ravnini, a radna podloga na koju se printa model se pomiče prema dolje u razmacima koji odgovaraju debljini pojedinog sloja. Slika 3 prikazuje shemu FDM uređaja.



Slika 3 Shematski prikaz FDM tehnologije [preuzeto i prilagođeno iz (12)].

1.3.4 Proizvodnja laminiranih objekata (LOM)

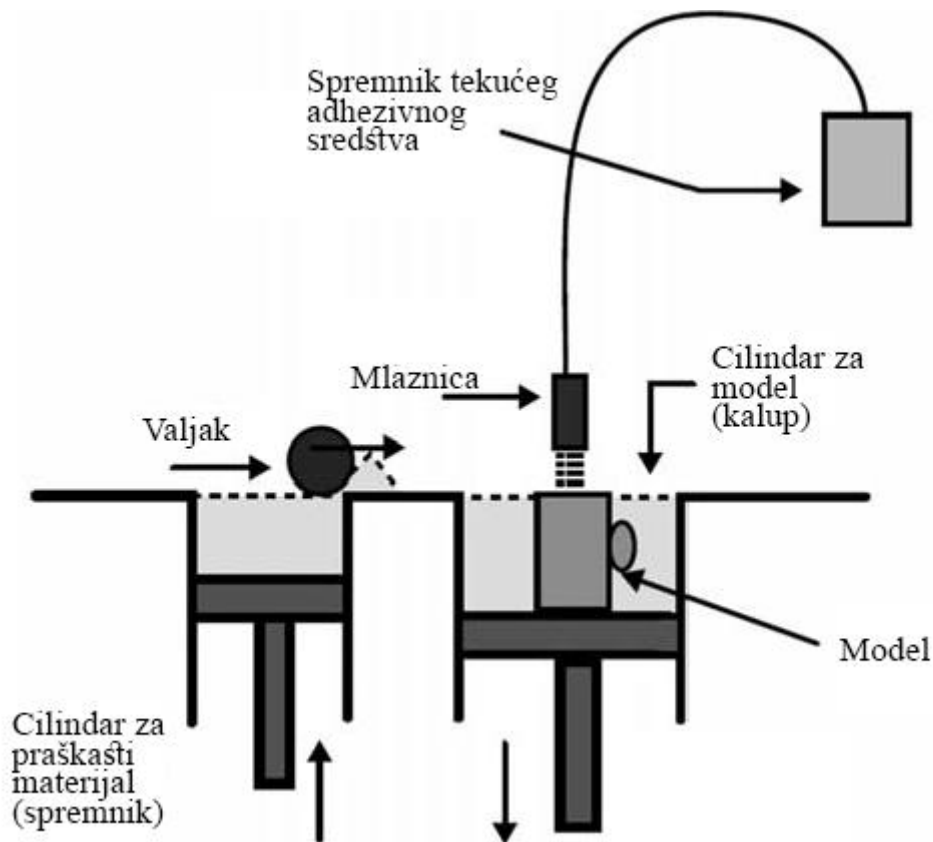
Proces proizvodnje laminiranih objekata uključuje zagrijavanje i spajanje tankih folija različitih materijala prethodno obloženih termosolom. Kako prikazuje slika 4, folija materijala se odmatava s prvog kotura i razvlači preko radne površine. Vrući valjak potom zagrije materijal i spaja ga s podlogom. Laser postavljen iznad radne plohe izrezuje dio materijala specifičan za taj sloj, a višak materijala se dalje namata na drugi kotur. Na prvi sloj se vrućim valjkom lijepi novi sloj folije koji se potom izrezuje laserom prema podacima spremljenima u STL datoteci. Proces se nastavlja do potpune izrade modela.



Slika 4 Shematski prikaz LOM tehnologije. (A) Grijanje. (B) Spajanje [Preuzeto i prilagođeno iz (13)].

1.3.5 3D printing (3DP)

Tehnika 3DP-a slična je konvencionalnim dvodimenzionalnim pisacima. Slika 5 pokazuje princip rada 3DP-a. I ova tehnologija koristi 2 cilindra, jedan iz kojeg se praškasti materijal potiskuje te drugi u kojem se praškasti materijal valjkom ravnomjerno raspoređuje preko adhezivnog sredstva prethodno nanesenog mlaznicom. Adhezivno sredstvo se nanosi u obliku presjeka modela na tom sloju. Klip cilindra u kojem se nalazi model se pomiče niže za debljinu jednog sloja te se postupak ponavlja do potpune izrade modela i uklanjanja viška praškastog materijala.



Slika 5 Shematski prikaz 3DP tehnologije [preuzeto i prilagođeno iz (11)].

2. Primjena 3D printanja u maksilofacijalnoj kirurgiji

Tehnički izazovi rekonstrukcije struktura glave, posebno viscerokranija, kao što su precizno postavljanje i osteosinteza osteotomiranih koštanih fragmenata, planiranje opsega kirurških resekcija i liječenje asimetrije lica teško su savladivi tradicionalnim kirurškim metodama (7). Primjena 3D printanja u svrhu preoperativnog planiranja, izrade reznih vodilica (engl. *cutting guides*) pa čak i printanja implantata od sintetskog materijala olakšava tehničke izazove rekonstrukcijske maksilofacijalne kirurgije. Mogućnosti primjene ove tehnologije u maksilofacijalnoj kirurgiji detaljnije će biti opisane u sljedećim potpoglavljima

2.1 Načini primjene 3D printanja u maksilofacijalnoj kirurgiji

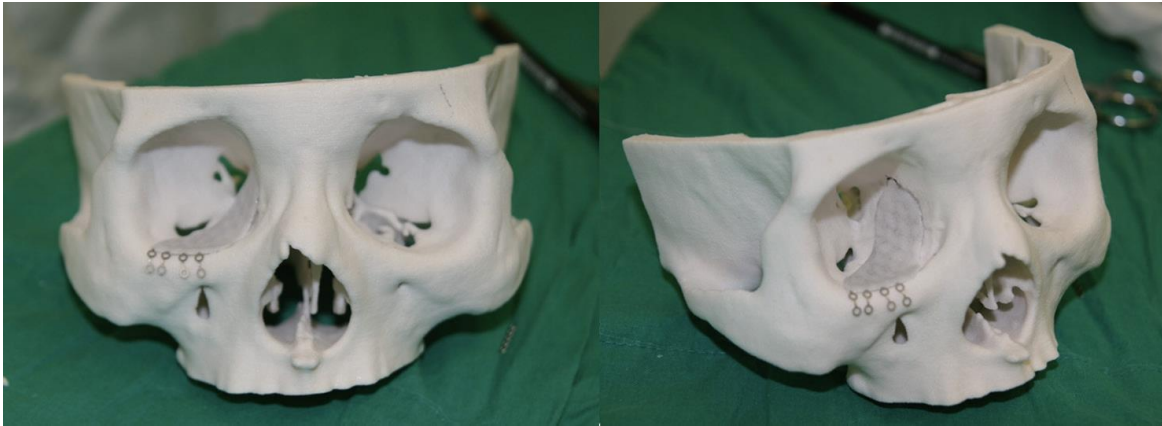
Jacobs i suradnici na temelju pregleda postojeće literature predlažu klasifikaciju primjene 3D printanja u kirurgiji glave i vrata u 4 kategorije (14). Pod tip I svrstali su konturne modele, tip II odnosi se na rezne vodilice, tip III na splintove, a tip IV na implantate. Svaka od tih kategorija uglavnom je rezervirana za specifične indikacije.

2.1.1 Primjena konturnih modela

Velik broj radova svjedoči o primjeni isprintanih modela izvan operacijske dvorane, u svrhu predočanja željene strukture u prostoru, edukacije ili simulacije kirurških zahvata (14). Korist tako izrađenih modela značajna je u rekonstrukciji stijenke orbite nakon prijeloma. Orbita je anatomski izrazito složena i neprecizna rekonstrukcija može rezultirati poremećajima okulomotorike i smetnjama vida. Stoga je printanje konturnog modela orbite po kojem je moguće preoperativno oblikovati titansku mrežicu za rekonstrukciju od velike kliničke važnosti.

Nakon što se fraktura prikaže CT-om, programski se, tzv. tehnikom *mirroringa*, po uzoru na kontralateralnu zdravu orbitu oblikuje model ipsilateralne orbite koju je potrebno rekonstruirati. Preoperativno oblikovanje titanske mrežice za implantaciju na isprintanom modelu skraćuje trajanje operacije i smanjuje mogućnost krivog postavljanja implantata (15). Isto tako, preoperativnim oblikovanjem osteosintetskih titanskih pločica na isprintanom modelu postiže se statistički značajno bolja simetrija i mandibularni kut u usporedbi s konvencionalnom metodom intraoperativnog oblikovanja osteosintetskih titanskih pločica pri rekonstrukciji donje čeljusti (16). Da su konturni modeli izrazito edukativni dokazuje činjenica da specijalizanti

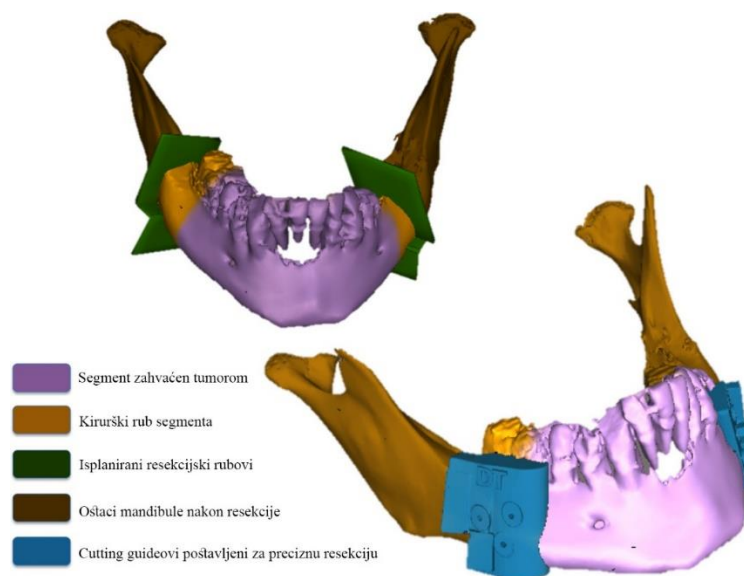
kirurgije koji koriste isprintane 3D modele ostvaruju statistički značajno bolje rezultate u izradi operacijskih planova (17).



Slika 6 Konturni model za oblikovanje titanske mrežice za rekonstrukciju dna orbite

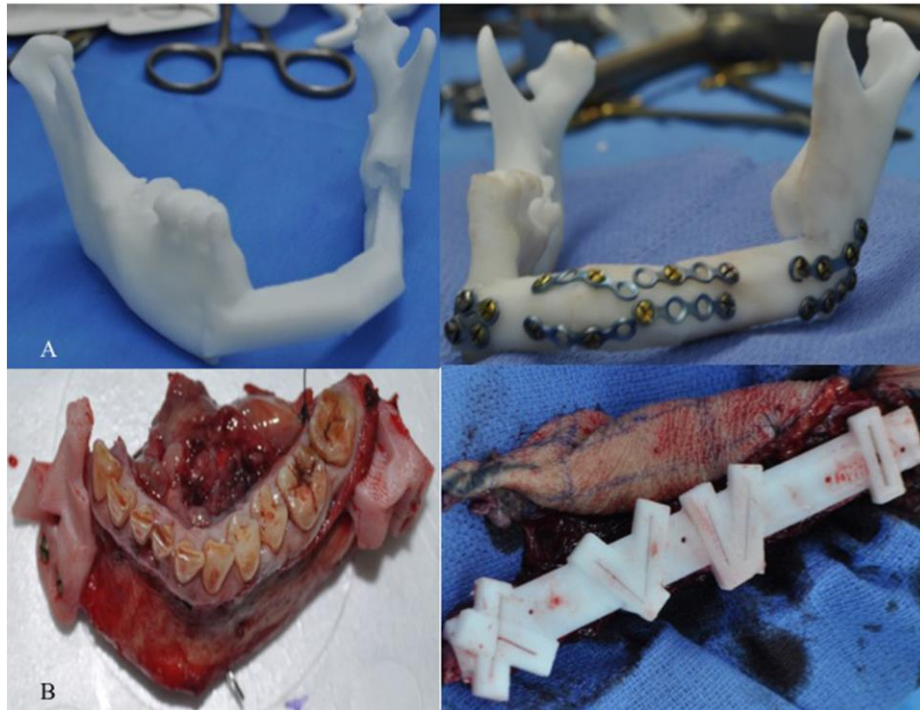
2.1.2 Primjena reznih vodilica (engl. *cutting guides*)

Rezna vodilica je isprintani uzorak koji služi za prethodno isplanirane precizne osteotomije željenog koštanog segmenta. U maksilofacijalnoj se kirurgiji rezne vodilice najčešće koriste pri rekonstrukciji donje čeljusti slobodnim osteofasciomiokutanim režnjem fibule i na tom primjeru je najlakše opisati primjenu istih. Nakon obrade CT snimki programski se odrede resekcijske granice mandibule na temelju kojih se printaju rezne vodilice za precizne osteotomije oba kraja segmenta mandibule koji je potrebno resecirati (Slika 7).



Slika 7 Virtualno planiranje izrade rezne vodilice za resekciju tumorom zahvaćenog segmenta mandibule [preuzeto i prilagođeno iz (18)].

Potom se na temelju segmenta mandibule koji je potrebno resecirati programski modelira i printa rezna vodilica za fibulu koju je potrebno osteotomirati u kraće fragmente kako bi se nadomjestio koštani nedostatak nakon resekcije mandibule. Dobiveni se fragmenti potom spajaju osteosintetskim pločicama u predviđeni oblik za potrebu rekonstrukcije koštanog defekta (18) (Slika 9).



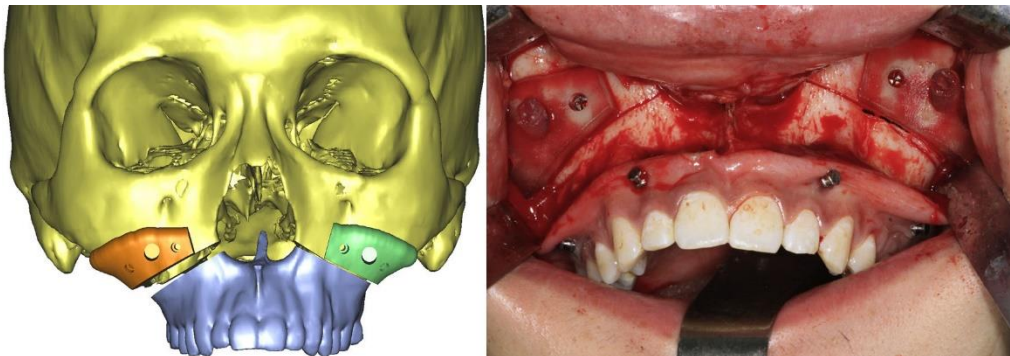
Slika 9 (A) Preoperativno planiranje postavljanja osteosintetskih pločica za rekonstrukciju fibularnim reznjem. (B) Reseciranog segment mandibule s pričvršćenim reznim vodilicama (lijevo) i rezna vodilica za precizne osteotomije fibule (desno) [preuzeto iz (18)].

Preoperativno virtualno planiranje operativnog zahvata i izrada personaliziranih reznih vodilica za precizno oblikovanje i smještanje mikrovaskularnog slobodnog reznja fibule pokazuje bolje ishode po pitanju postoperativne ishemije reznja i dentalne rehabilitacije u usporedbi s konvencionalnim kirurškim tehnikama (18–20). Personalizirane rezne vodilice korišteni su i za mandibularne ostotomije pri liječenju hemifacijalne makrosomije (21), mandibularne distrakcije pri korekciji mandibularne hipoplazije (22) te kod trodimenzionalnog oblikovanja tkiva pri liječenju agresivne fibrozne displazije (23).

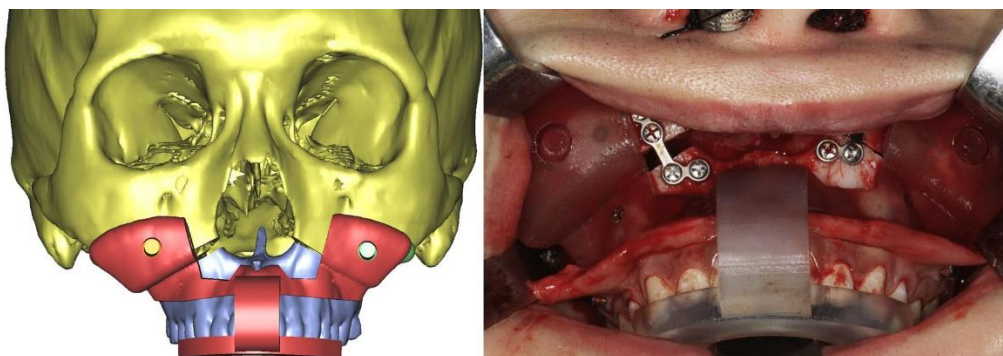
2.1.3 Primjena splintova

Velik broj publikacija o primjeni 3D printanja dolazi iz područja ortognatske kirurgije (2). Splintovi se definiraju kao replike finalnih postoperativnih pozicija koštanih struktura pacijenata (14), a precizno repozicioniranje koštanih struktura ključno je za postizanje zadovoljavajućih estetskih i funkcionalnih rezultata u ortognatskoj kirurgiji. Tehnologija 3D printanja tome pridonosi izradom personaliziranih splintova koji služe za preciznu fiksaciju prethodno osteotomiranih koštanih fragmenata (24–26). Tehnika kirurških splintova tipično se koristi za intraoperativnu repoziciju gornje čeljusti (27). Konvencionalna metoda je u usporedbi s metodama koje koriste tehnologiju 3D printanja dugotrajna i neprecizna, osobito u pacijenata sa složenim poremećajima okluzije (28–31).

Postupak uključuje i primjenu reznih vodilica za što preciznije osteotomije, a može se opisati na primjeru koji slijedi (Slike 10 i 11). Rezne vodilice se postavljaju na gornju čeljust i izvodi se LeFort I osteotomija. Potom se osteotomirani segment gornje čeljusti repozicionira i učvršćuje u željeni položaj prethodno programski oblikovanim i isprintanim splintom (26).



Slika 10 Rezna vodilica postavljena za preciznu LeFort I osteotomiju [preuzeto iz (26)]



Slika 11 Isprintani splint precizno postavljen nakon prethodno izvedene LeFort I osteotomije [preuzeto iz (26)]

2.1.4 Primjena imaplantata

Posebno zanimljivo područje medicinske primjene 3D printanja svakako je izrada implantata od sintetskih materijala koji mogu nadomjestiti određeni stečeni ili nasljedni anatomske nedostatak.

Personalizirani sintetski implantati su od posebne koristi pri rekonstrukciji složenih postraumatskih maksilofacijalnih defekata kod kojih je zbog životno ugrožavajućih ozljeda odgođena primarna rekonstrukcija do stabilizacije pacijenta. Tako odgođeni rekonstrukcijski zahvati često imaju ograničene rezultate, a nerijetko su i sami koštani i mekotkivni defekti toliko opsežni da je njihov nadomjestak pomoću slobodnih režnjeva ili implantata nužan (32). Takvi slučajevi potencijalna su indikacija za primjenu personaliziranih isprintanih implantata, a opisani su i slučajevi primjene iste tehnologije pri rekonstrukciji tako složenih postraumatskih defekata lica i čeljusti (33,34). Isto tako, kongenitalne deformitete čeljusti i lica moguće je liječiti primjenom implantata (35,36).

Idealan materijal za izradu implantata mora biti izdržljiv, radiolucantan, lagan, biokompatibilan i financijski povoljan (32). Silikon se koristi kao implantat za nadomjestak mekotkivnih nedostataka i moguće ga je dodatno prilagoditi tijekom operacije (35). Polietar-eter-keon (PEEK) i polimetilmetakrilat (PMME) u najširoj su upotrebi za nadomjestak koštanih nedostataka. PEEK je u medicinu uveden kao materijal za ortopedske implantate, a danas je jedan od najčešće korištenih polimera za proizvodnju maksilofacijalnih imaplantata zbog svoje biokompatibilnosti i strukture koja ga čini otpornim na fizički stres (32).

Napredak tehnologije *bioprintinga* koja kao materijal koristi živa biološka tkiva mogao bi pomaknuti implantate od autolognog tkiva (37) na prvo mjesto po zastupljenosti primjene 3D printanja u MFK ispred konturnih modela i reznih vodilica.

3. Materijali i metode

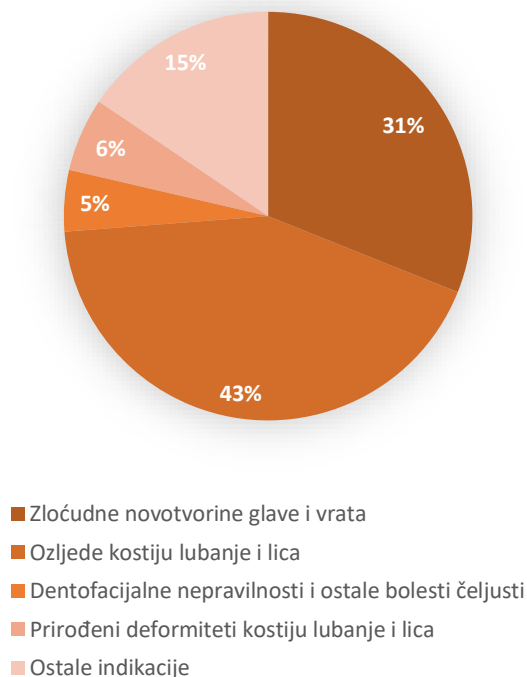
Na Klinici za kirurgiju lica, čeljusti i usta Kliničke bolnice Dubrava od veljače 2016. godine koristi se FDM uređaj koji kao materijal koristi polilaktat (PLA). Podaci prikupljeni za izradu ovog rada uključuju bolesnike operirane na Klinici od 24. veljače 2016. do 2. studenog 2017.

Od ukupno 136 bolesnika, čija je lista sastavljena na temelju podataka dostupnih iz programa pridruženom 3D printeru, izdvojena su 103 bolesnika čije su operacijske liste bile dostupne u bolničkom informacijskom sustavu (BIS). Nakon prikupljenih potrebnih podataka bolesnici su podijeljeni na temelju indikacija za kirurško liječenje prema 10. reviziji Međunarodne klasifikacije bolesti i srodnih zdravstvenih problema (MKB-10) u 5 skupina: bolesnici operirani zbog zloćudnih novotvorina glave i vrata, bolesnici s ozljedama kostiju lubanje i lica, bolesnici s dentofacijalnim nepravilnostima i ostalim bolestima čeljusti, bolesnici s prirođenim deformitetima kostiju lubanje i lica te bolesnici s ostalim dijagnozama.

Nakon podjele u 5 skupina, iz medicinske dokumentacije prikupljeni su opći podaci o pacijentima (dob i spol), podaci o vrsti kirurškog zahvata, vrijeme trajanja kirurškog zahvata, tip zahvata (elektivni ili hitni), podaci o režnjevima korištenima pri rekonstrukcijskom zahvatu te način primjene tehnologije 3D printanja. Prikupljeni podaci deskriptivno su prikazani u poglavlju „Rezultati“.

4. Rezultati

Od ukupno 103 pacijenta, 32 (31%) su operirana zbog zloćudnih novotvorina, 44 (43%) zbog traume, 6 (6%) zbog prirođenih deformiteta kostiju lubanje i lica, 5 (5%) zbog dentofacijalne nepravilnosti i ostalih bolesti čeljusti te 16 (15%) zbog ostalih indikacija. Svi bolesnici liječeni su elektivnim kirurškim zahvatom. Slika 12 grafički prikazuje udjele svake skupine bolesnika.



Slika 12 Grafički prikaz udjela različitih indikacija za rekonstrukcijski zahvat

4.1 Rekonstrukcijski zahvati kod bolesnika sa zloćudnim novotvorinama glave i vrata

Od ukupno 103 bolesnika, 32 su podvrgnuta kirurškom liječenju zbog zloćudne novotvorine glave i vrata. Prosječna dob bolesnika (aritmetička sredina i medijan) bila je 63 godine (raspon dobi: 46-83 godine), a operirano je 20 muškaraca i 12 žena.

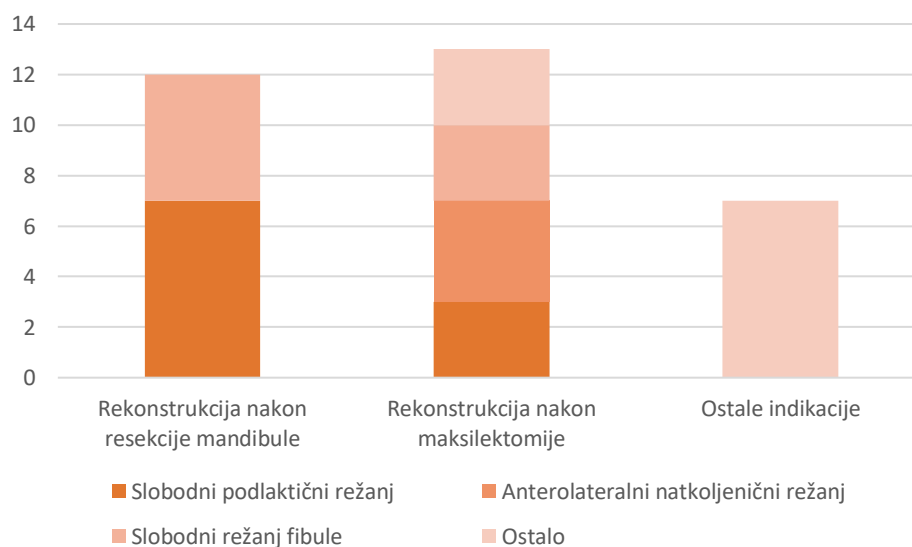
Rekonstrukcijskom zahvatu nakon maksilektomije zbog zloćudnih novotvorina sinusa gornje čeljusti podvrgnuto je 13 bolesnika od čega je kod 4 bolesnika nedostatak nakon resekcije rekonstruiran slobodnim anterolateralnim natkoljениčnim režnjem, kod troje je rekonstrukcija izvršena pomoću slobodnog podlaktičnog režnja, kod još tri pacijenta korišten je slobodni režanj fibule, kod dvoje je nedostatak rekonstruiran titanskom mrežicom, a kod jednog bolesnika korišten je Karapadžićev režanj. Prosječno vrijeme trajanja operacije (aritmetička

sredina i medijan) uključujući maksilektomiju i rekonstrukciju bilo je 5 sati (raspon trajanja: 1 sat i 50 minuta - 10 sati i 20 minuta).

Ukupno 12 bolesnika podvrgnuto je resekciji i rekonstrukciji donje čeljusti zbog karcinoma u području gingive mandibule i jezika. Kod 7 bolesnika korišten je slobodni podlaktični režanj, a kod 6 slobodni režanj fibule. Prosječno trajanje operacije (aritmetička sredina i medijan) uključujući resekciju i rekonstrukciju bilo je 6 sati i 50 minuta (raspon trajanja: 5 sati i 35 minuta - 8 sati).

Kod ostalih sedmero bolesnika operiranih zbog zloćudne novotvorine kože i ostalih nespecificiranih dijelova lica u BIS-u nije pronađen podatak o korištenju 3D printera.

U podacima dostupnima u BIS-u dokumentirano je kako je kod onkoloških pacijenata korišten ukupno 1 rezna vodilica za rekonstrukciju slobodnim režnjem fibule nakon maksilektomije te 8 konturnih modela za preoperativno oblikovanje titanskih mrežica.



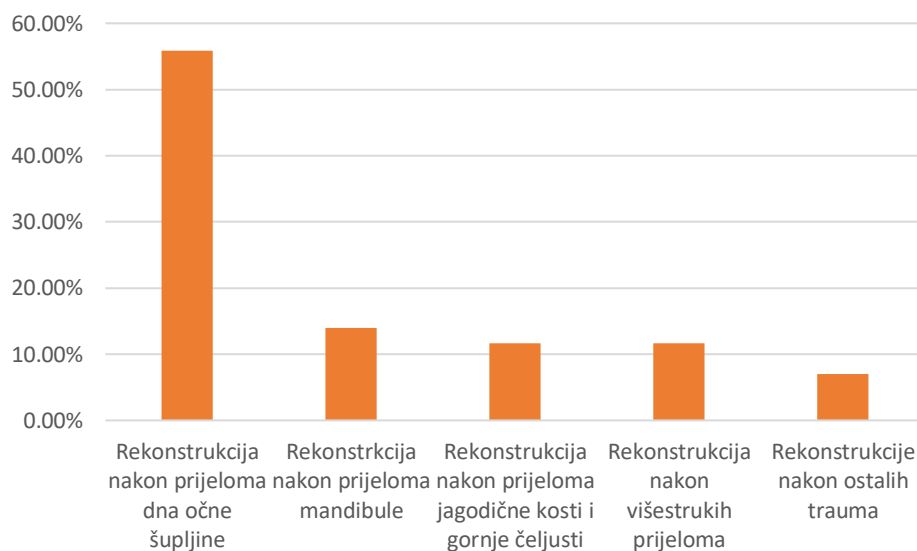
Slika 13 Grafički prikaz udjela rekonstrukcijskih zahvata nakon operacije zloćudne novotvorine

4.2 Rekonstrukcijski zahvati nakon ozljeda kostiju lubanje i lica

Zbog prijeloma kostiju lubanje nakon ozljede kirurški su liječena 44 bolesnika. Prosječna dob bolesnika (aritmetička sredina i medijan) bila je 42 godine, a operirana su 33 muškarca i 11 žena.

Većina bolesnika, ukupno njih 24, podvrgnuto je operacijskom zahvatu zbog prijeloma dna očne šupljine, 6 pacijenata operirano je zbog prijeloma donje čeljusti, 5 zbog prijeloma jagodične kosti i gornje čeljusti koji ne uključuju stijenku očne šupljine, 5 zbog višestrukih prijeloma te 3 bolesnika zbog ostalih ozljeda. Prosječno trajanje rekonstrukcije dna očne šupljine bilo je 1 sat i 10 minuta, rekonstrukcije donje čeljusti 2 sata i 9 minuta, jagodične kosti i gornje čeljusti 1 sat i 23 minute, a prosječno trajanje operacije nakon višestrukih prijeloma bilo je 3 sata i 46 minuta.

U operacijskim listama pacijenata dokumentirana je upotreba 10 konturnih modela za izradu preoperativnog plana i oblikovanje titanskih mrežica i osteosintetskih pločica.



Slika 14 Grafički prikaz udjela rekonstrukcijskih zahvata nakon određenih prijeloma

4.3 Zahvati zbog prirodnih deformiteta kostiju lubanje i lica

Zbog prirodnih deformiteta kostiju lubanje i lica operirano je 6 bolesnika prosječne dobi 36 godina. Dvije bolesnice operirane su zbog asimetrije lica, dvije zbog laterognatizma, jedna zbog jednostranog rascjepa nepca i usne i jedna zbog kraniofacijalne disostoze. Kod prve bolesnice operirane zbog asimetrije lica postavljen je splint nakon bimaksilarne osteotomije, a trajanje operacije bilo je 3 sata i 30 minuta. Za drugu bolesnicu s asimetrijom lica korišten je isprintani konturni model za izradu operativnog plana i oblikovanje titanske mrežice za remodeliranje i rekonstrukciju zigomatične kosti, a operacija je trajala 2 sata i 2 minute. Kirurško liječenje laterognatizma jedne bolesnice izvršeno je bimaksilarnom osteotomijom i postavljanjem

splintova u trajanju od 2 sata i 40 minuta, dok je kod druge bolesnice izvršena redukcijska genioplastika u trajanju od 1 sat i 40 minuta na temelju prethodno određene redukcijske linije na isprintanom konturnom modelu. Kod bolesnica operiranih zbog jednostranog rascjepa nepca i usne i kraniofacijalne disostoze u BIS-u nema dokumentacije o upotrebi 3D printera.

4.4 Zahvati zbog dentofacijalnih nepravilnosti i ostalih bolesti čeljusti

Zbog dentofacijalnih nepravilnosti i ostalih bolesti čeljusti operirano je troje muških bolesnika i dvije ženske bolesnice prosječne dobi 30 godina starosti.

Niti kod jednog pacijenta u BIS-u nema dokumentacije o upotrebi 3D printera.

4.5 Ostale indikacije

Od ostalih indikacija zbog kojih je 15 bolesnika uključenih u ovo istraživanje operirano na Klinici samo su za dvije operacije u BIS-u zabilježene kategorije primjene 3D printera.

Indikacija za prvu operaciju bio je osteomijelitis donje čeljusti zbog kojeg je bolesnik u dobi od 74 godine podvrgnut segmentalnoj resekciji i rekonstrukciji mandibule slobodnim režnjem fibule pomoću rezne vodilice. Operacija je trajala 5 sati i 45 minuta.

Drugi bolesnik bio je muškarac u dobi od 53 godine operiran zbog ciste i mukokele frontalnog sinusa zbog čega je podvrgnut osteotomiji lijevog frontalnog sinusa s ekstirpacijom mukokele i etmoidektomijom, a operacijski plan izrađen je na prethodno isprintanom konturnom modelu. Operacija je trajala 5 sati i 10 minuta.

Opći podaci o bolesnicima razvrstanim u skupine po indikacijama za kirurško liječenje i prosječna vremena trajanja kirurških zahvata prikazani su u tablici 2.

Tablica 2 Opći podaci o bolesnicima podijeljenima u skupine po indikacijama za kirurško liječenje

Indikacija		Broj pacijenata	Prosječna dob [godine]	Muškarci/Žene	Trajanje operacije [sati:minuta]
Zloćudna novotvorina glave i vrata	Zloćudna novotvorina sinusa gornje čeljusti	13	62	20 / 12	5:00
	Zloćudna novotvorina gingive donje čeljusti i jezika	12			6:00
	Ostale zloćudne novotvorine	7			-
Ozljede kostiju lubanje i lica	Prijelom dna očne šupljine	24	42	33 / 11	1:10
	Prijelom donje čeljusti	6			2:09
	Prijelom jagodične kosti i gornje čeljusti	5			1:23
	Višestruki prijelomi	5			3:46
	Ostali prijelomi	3			-
Prirođeni deformiteti kostiju lubanje i lica	Asimetrija lica	2	36	0 / 6	2:45
	Laterognatizam	2			2:10
	Jednostrani rascjep usne i nepca	1			-
	Kraniofacijalna disostoza	1			-
Dentofacijalne nepravilnosti i ostale bolesti čeljusti		5	30	3 / 2	-
Ostale indikacije		15	-	-	-

5. Diskusija

Tehnologija 3D printanja posljednjih je godina u maksilofacijalnoj kirurgiji sve češće u primjeni, posebice za preoperativno planiranje i personalizirani pristup bolesnicima izradom reznih vodilica i implantata. Mnogi radovi govore u prilog koristi primjene ove tehnologije, osobito po pitanju skraćenog trajanja operacije rekonstrukcije dna očne šupljine (15), smanjene incidencije postoperativne ishemije presađenih slobodnih reznjeva i povoljnijih ishoda dentalne rehabilitacije nakon rekonstrukcije donje čeljusti (18–20). Sveukupni razvoj primjene tehnologije 3D printanja u rekonstrukcijskoj kirurgiji glave i vrata bi se u budućnosti mogao sve više oslanjati na primjenu personaliziranih implantata izrađenih tehnologijom *bioprintinga* (37).

Neki autori smatraju kako je za veću preciznost uz modele koji se koriste intraoperativno, poput reznih vodilica, splintova ili implantata, ključan korak preoperativnog planiranja na konturnim modelima koji je opsežniji i detaljniji u usporedbi s konvencionalnim kirurškim metodama (5). Međutim, unatoč skraćenom trajanju operacije, izrada operativnog plana duža je pri upotrebi 3D printanja zbog vremena potrebnog za računalno oblikovanje modela, strojnu izradu modela i konačne izrade operativnog plana. Uz to, cijena izrade modela i ograničena mogućnost intraoperativne prilagodbe kirurškog plana glavni su nedostaci kirurške primjene 3D printanja (38).

Iako razni autori u prikazima slučajeva ili manjim serijama bolesnika navode razne prednosti primjene 3D printanja u usporedbi s konvencionalnim kirurškim metodama, nedostatak istraživanja više razine jakosti dokaza, poput randomiziranih prospektivnih kohortnih studija, onemogućuje stvarnu procjenu djelotvornosti ove tehnologije (14). Unatoč navedenom, interes za primjenu 3D printanja sve više raste i mogao bi dovesti do napretka kako same tehnologije 3D printanja, tako i njene kirurške primjene.

Prijelomi kostiju lubanje i lica najzastupljeniji je tip indikacija zbog kojih su bolesnici podvrgnuti kirurškom liječenju na Klinici za kirurgiju lica, čeljusti i usta Kliničke bolnice Dubrava. Najviše bolesnika je operirano zbog prijeloma dna očne šupljine, dok je zbog prijeloma donje čeljusti, prijeloma jagodične kosti i gornje čeljusti te višestrukih prijeloma liječen podjednak broj bolesnika. Rekonstrukcije dna očne šupljine nakon prijeloma pokazale su najkraće vrijeme trajanja kako među traumatološkim, tako i među ostalim rekonstrukcijskim zahvatima pri kojima je korištena tehnologija 3D printanja. Ostali autori naglašavaju prednost primjene tehnologije 3D printanja u smislu statistički značajno kraćeg vremena trajanja upravo ovog rekonstrukcijskog zahvata (15).

Bolesnici liječeni zbog zloćudne novotvorine glave i vrata po brojnosti slijede iza traumatoloških bolesnika, a u prosjeku su najstarija skupina bolesnika uključenih u ovo istraživanje prosječne dobi 62 godine. Podjednak broj bolesnika kirurški je liječen zbog zloćudnih novotvorina sinusa gornje čeljusti i zbog zloćudnih novotvorina gingive donje čeljusti i jezika. S prosječnim trajanjem kirurškog zahvata od 5:00 sati za maksilektomiju s rekonstrukcijom i 6:00 sati za *commando* operaciju s rekonstrukcijom, onkološki bolesnici uključeni u ovo istraživanje podvrgnuti su kirurškim zahvatima s najdužim prosječnim trajanjem. Primjena reznih vodilica u najvećem je broju dokumentirana kod onkoloških bolesnika, a drugi autori opisuju rezne vodilice kao čimbenik koji povoljno utječe kako na

estetske ishode rekonstrukcijskog zahvata tako i na smanjenje incidencije postoperativne ishemije slobodnih režnjeva korištenih pri rekonstrukciji donje čeljusti nakon resekcije te na bolje ishode postoperativne dentalne rehabilitacije (18–20). Primjena konturnih modela za preoprativno oblikovanje titanskih mrežica također je opisana u liječenju ove skupine bolesnika Klinike, a u literaturi također postoje podaci o prednostima ove tehnike. Takvim pristupom postiže se statistički značajno bolja simetrija i mandibularni kut u usporedbi s konvencionalnom metodom intraoperativnog oblikovanja osteosintetskih titanskih pločica pri rekonstrukciji donje čeljusti (16).

U ranijim poglavljima navedene su različite primjene tehnologije 3D printanja u kirurškom liječenju različitih deformiteta kostiju lica i čeljusti kao što su hemifacijalna makrosomija (21), mandibularna hipoplazija (22) te ortognatski zahvati koji za optimalan estetski i funkcionalni ishod liječenja koriste personalizirane rezne vodilice i splintove (24–26). U ovom istraživanju opisana je primjena personaliziranih splintova i konturnih modela za izradu operacijskog plana na Klinici pri liječenju asimetrije lica i laterognatizma. Bolesnici iz skupina operiranih zbog prirođenih deformiteta kostiju lubanje i lica te dentofacijalnih nepravilnosti i ostalih bolesti čeljusti prosječno su najmlađa skupina uključena u ovo istraživanje.

Standardi u kirurškom liječenju na Klinici za kirurgiju lica, čeljusti i usta KB Dubrava u posljednje dvije godine slijede trendove u primjeni konturnih modela, reznih vodilica i splintova. Odsutnost primjene personaliziranih implantata mogao bi se pripisati činjenici kako FDM uređaj korišten na Klinici kao materijal koristi PLA koji nema poželjna biokompatibilna svojstva za implantaciju u ljudski organizam (32). Primjena konturnih modela za izradu operacijskih planova i oblikovanje titanskih mrežica kod traumatoloških i onkoloških indikacija je najzastupljenija. Ono što ograničava kvalitetu prikaza podataka o primjeni ove tehnologije na Klinici je što početak njene primjene nije bio praćen standardiziranom medicinskom dokumentacijom. S druge pak strane, metoda je uvedena u svakodnevnu kliničku praksu iako još uvijek iste nema na popisu dijagnostičko terapijskih skupina (DTS) za naplatu prema Hrvatskom zavodu za zdravstveno osiguranje (HZZO). Daljnjim ciljanim bilježenjem i praćenjem parametara koje ostali autori navode ključnima za upotrebu 3D printanja kao što su način primjene isprintanog modela, trajanje operacije, funkcionalni i estetski ishodi liječenja, postoperativna rehabilitacija pacijenata te eventualni razvoj postoperativnih komplikacija mogao bi se detaljnije pratiti utjecaj ove tehnologije na ishode liječenja bolesnika Klinike.

6. Zaključak

Primjena modela izrađenih pomoću 3D printera postala je standard u planiranju i rekonstrukciji defekata kostiju lica i čeljusti. Najčešće indikacije za primjenu tehnologije 3D printanja na Klinici za kirurgiju lica, čeljusti i usta Kliničke bolnice Dubrava su: rekonstrukcije prijeloma dna očne šupljine, rekonstrukcije defekata nastalih zbog resekcije zloćudnih novotvorina, te poremećaji okluzije.

Najviše bolesnika operirano je zbog prijeloma kostiju lubanje i lica, a od svih prijeloma najzastupljeniji je prijelom dna očne šupljine. Vrijeme trajanja kirurškog zahvata rekonstrukcije dna očne šupljine nakon prijeloma najkraće je od svih opisanih rekonstrukcijskih zahvata. Na drugom mjestu po zastupljenosti su bolesnici operirani zbog zloćudnih novotvorina glave i vrata s podjednakom zastupljenošću bolesnika podvrgnutih maksilektomiji zbog zloćudnih novotvorina sinusa gornje čeljusti i bolesnika podvrgnutih *commando* operaciji zbog zloćudnih novotvorina gingive donje čeljusti i jezika. Bolesnici podvrgnuti kirurškom liječenju zbog zloćudne novotvorine ujedno su i najstarija skupina bolesnika opisanih u ovom istraživanju, a kirurški zahvati kojima su podvrgnuti najdužeg su prosječnog trajanja od svih prikazanih. Najmlađa skupina bolesnika su bolesnici operirani zbog prirođenih deformiteta kostiju lubanje i lica te dentofacijalnih nepravilnosti i ostalih bolesti čeljusti. Konturni modeli za preoperativno oblikovanje titanskih mrežica najzastupljenija je metoda primjene tehnologije 3D printanja na Klinici, dok se personalizirani implantati ne primjenjuju zbog nepovoljnih bioloških svojstava materijala kojeg koristi FDM uređaj Klinike.

Primjena ove tehnologije na Klinici trenutno je jedinstvena u našoj zemlji s obzirom na indikacije i suvremene trendove u maksilofacijalnoj kirurgiji te je realno očekivati napredak tehnologije 3D printanja i njene kirurške primjene.

7. Zahvale

Zahvaljujem svom mentoru, prof. dr. sc. Ivici Lukšiću, na pristupačnosti, ljubaznosti, strpljenju, pomoći i stručnom vodstvu pri izradi ovog diplomskog rada. Također zahvaljujem dr. Lovri Grgureviću na strpljenju, pomoći i informacijama vezanima uz protokol primjene 3D printera na Klinici.

Posebno zahvaljujem svojim roditeljima na podršci i razumijevanju tijekom čitavog studija.

8. Literatura

1. Lantada AD, Morgado PL. Rapid Prototyping for Biomedical Engineering: Current Capabilities and Challenges. *Annu Rev Biomed Eng* [Internet]. 2012;14(1):73–96. Available from: <http://www.annualreviews.org/doi/10.1146/annurev-bioeng-071811-150112>
2. Hoang D, Perrault D, Stevanovic M, Ghiassi A. Surgical applications of three-dimensional printing: a review of the current literature & how to get started. *Ann Transl Med* [Internet]. 2016;4(23):456–456. Available from: <http://atm.amegroups.com/article/view/12912/13270>
3. Malik HH, Darwood ARJ, Shaunak S, Kulatilake P, El-Hilly AA, Mulki O, et al. Three-dimensional printing in surgery: a review of current surgical applications. *J Surg Res* [Internet]. 2015;199(2):512–22. Available from: <http://dx.doi.org/10.1016/j.jss.2015.06.051>
4. Mankovich NJ, Cheeseman AM, Stoker NG. The display of three-dimensional anatomy with stereolithographic models. *J Digit Imaging*. 1990;3(3):200–3.
5. Louvrier A, Marty P, Barrabé A, Euvrard E, Chatelain B, Weber E, et al. How useful is 3D printing in maxillofacial surgery? *J Stomatol Oral Maxillofac Surg* [Internet]. 2017;118(4):206–12. Available from: <http://dx.doi.org/10.1016/j.jormas.2017.07.002>
6. Seruya M, Fisher M, Rodriguez ED. Computer-assisted versus conventional free fibula flap technique for craniofacial reconstruction: An outcomes comparison. *Plast Reconstr Surg*. 2013;132(5):1219–28.
7. Peng Q, Tang Z, Liu O, Peng Z. Rapid prototyping-assisted maxillofacial reconstruction. *Ann Med* [Internet]. 2015;47(3):186–208. Available from: <http://dx.doi.org/10.3109/07853890.2015.1007520>
8. Mankovich NJ, Samson D, Pratt W, Lew D, Beumer J. Surgical planning using three-dimensional imaging and computer modeling. *Otolaryngol Clin North Am* [Internet]. 1994;27(5):875–89. Available from: <http://www.ncbi.nlm.nih.gov/pubmed/7816436>
9. Choi JW, Kim N. Clinical application of three-dimensional printing technology in

- craniofacial plastic surgery. *Arch Plast Surg*. 2015;42(3):267–77.
10. Melchels F. Preparation of Advanced Porous Structures by SLA for TE. Vol. 53, *Journal of Chemical Information and Modeling*. 2013. 1689-1699 p.
 11. Azari A, Nikzad S. The evolution of rapid prototyping in dentistry: a review. *Rapid Prototyp J* [Internet]. 2009 May 29;15(3):216–25. Available from: <https://doi.org/10.1108/13552540910961946>
 12. Zein I, Hutmacher DW, Tan KC, Teoh SH. Fused deposition modeling of novel scaffold architectures for tissue engineering applications. *Biomaterials*. 2002;23(4):1169–85.
 13. PandeyM., Pulak. Rapid prototyping technologies, applications and part deposition planning. Retrieved Oct [Internet]. 2010;15. Available from: http://web.iitd.ac.in/~pmpandey/MEL120_html/RP_document.pdf
 14. Jacobs CA, Lin AY. A new classification of three-dimensional printing technologies: Systematic review of three-dimensional printing for patient-specific craniomaxillofacial surgery. *Plast Reconstr Surg*. 2017;139(5):1211–20.
 15. Beliakin SA, Khyshov VB, Khyshov MB, Klimova NA, Saifullina SN, Eizenbraun O V. [Reconstruction of posttraumatic skull and facial bones injuries with the use of perforated titanium plates and meshes]. *Voen Med Zh* [Internet]. 2012;333(12):12–7. Available from: <http://mcgill.on.worldcat.org/atoztitles/link?sid=PubMed&id=pmid:23479902>
 16. Azuma M, Yanagawa T, Ishibashi-Kanno N, Uchida F, Ito T, Yamagata K, et al. Mandibular reconstruction using plates prebent to fit rapid prototyping 3-dimensional printing models ameliorates contour deformity. *Head Face Med*. 2014;10:45.
 17. Zheng YX, Yu DF, Zhao JG, Wu YL, Zheng B. 3D Printout Models vs. 3D-Rendered Images: Which Is Better for Preoperative Planning? *J Surg Educ*. 2016;73(3):518–23.
 18. Bosc R, Hersant B, Carloni R, Niddam J, Bouhassira J, De Kermadec H, et al. Mandibular reconstruction after cancer: an in-house approach to manufacturing cutting guides. *Int J Oral Maxillofac Surg* [Internet]. 2017;46(1):24–31. Available from: <http://dx.doi.org/10.1016/j.ijom.2016.10.004>
 19. Foley BD, Thayer WP, Honeybrook A, McKenna S, Press S. Mandibular reconstruction

- using computer-aided design and computer-aided manufacturing: An analysis of surgical results. *J Oral Maxillofac Surg.* 2013;71(2).
20. Avraham T, Franco P, Brecht LE, Ceradini DJ, Saadeh PB, Hirsch DL, et al. Functional outcomes of virtually planned free fibula flap reconstruction of the mandible. *Plast Reconstr Surg.* 2014;134(4):628e–634e.
 21. Shi L, Liu W, Yin L, Feng S, Xu S, Zhang ZY. Surgical guide assistant mandibular distraction osteogenesis and sagittal split osteotomy in the treatment of hemifacial microsomia. *J Craniofac Surg.* 2015;26(2):498–500.
 22. Yin L, Tang X, Shi L, Yin H, Zhang Z. Mandibular distraction combined with orthognathic techniques for the correction of severe adult mandibular hypoplasia. *J Craniofac Surg.* 2014;25(6):1947–52.
 23. Darwood A, Collier J, Joshi N, Grant WE, Sauret-Jackson V, Richards R, et al. Rethinking 3D printing: A novel approach to guided facial contouring. *J Cranio-Maxillofacial Surg.* 2015;43(7):1256–60.
 24. Lee UL, Kwon JS, Choi YJ. Keyhole system: A computer-assisted designed and computer-assisted manufactured maxillomandibular complex repositioner in orthognathic surgery. *J Oral Maxillofac Surg.* 2015;73(10):2024–9.
 25. Shqaidef A, Ayoub AF, Khambay BS. How accurate are rapid prototyped (RP) final orthognathic surgical wafers? A pilot study. *Br J Oral Maxillofac Surg.* 2014;52(7):609–14.
 26. Li B, Zhang L, Sun H, Yuan J, Shen SGF, Wang X. A novel method of computer aided orthognathic surgery using individual CAD/CAM templates: A combination of osteotomy and repositioning guides. *Br J Oral Maxillofac Surg* [Internet]. 2013;51(8):e239–44. Available from: <http://dx.doi.org/10.1016/j.bjoms.2013.03.007>
 27. Ellis E. Bimaxillary surgery using an intermediate splint to position the maxilla. *J Oral Maxillofac Surg.* 1999;57(1):53–6.
 28. Sharifi A, Jones R, Ayoub A, Moos K, Walker F, Khambay B, et al. How accurate is model planning for orthognathic surgery? *Int J Oral Maxillofac Surg.* 2008;37(12):1089–

- 93.
29. Cottrell DA, Wolford LM. Altered orthognathic surgical sequencing and a modified approach to model surgery. *J Oral Maxillofac Surg.* 1994;52(10):1010–20.
 30. Choi JY, Song KG, Baek SH. Virtual model surgery and wafer fabrication for orthognathic surgery. *Int J Oral Maxillofac Surg.* 2009;38(12):1306–10.
 31. Bell RB. Computer Planning and Intraoperative Navigation in Cranio-Maxillofacial Surgery. Vol. 22, *Oral and Maxillofacial Surgery Clinics of North America.* 2010. p. 135–56.
 32. Owusu JA, Boahene K. Update of patient-specific maxillofacial implant. *Curr Opin Otolaryngol Head Neck Surg.* 2015;23(4):261–4.
 33. Kim MM, Boahene KDO, Byrne PJ. Use of customized polyetheretherketone (PEEK) implants in the reconstruction of complex maxillofacial defects. *Arch Facial Plast Surg.* 2009;11(1):53–7.
 34. Rotaru H, Schumacher R, Kim S-G, Dinu C. Erratum to: Selective laser melted titanium implants: a new technique for the reconstruction of extensive zygomatic complex defects. *Maxillofac Plast Reconstr Surg* [Internet]. 2015;37(1):12. Available from: <http://www.jkamprs.com/content/37/1/12>
 35. Binder WJ. Custom-Designed Facial Implants. Vol. 16, *Facial Plastic Surgery Clinics of North America.* 2008. p. 133–46.
 36. Zhou L, He L, Shang H, Liu G, Zhao J, Liu Y. Correction of hemifacial microsomia with the help of mirror imaging and a rapid prototyping technique: case report. *Br J Oral Maxillofac Surg.* 2009;47(6):486–8.
 37. Murphy S V., Atala A. 3D bioprinting of tissues and organs. *Nat Biotechnol.* 2014;32(8):773–85.
 38. Chang EI, Hanasono MM. State-of-the-art reconstruction of midface and facial deformities. *J Surg Oncol.* 2016;113(8):962–70.

9. Životopis

OSOBNI PODACI

Ime i prezime: Hrvoje Mlinarić

Datum i mjesto rođenja: 1. listopada 1993., Nova Gradiška

Adresa: Ulica kneza Mislava 9, Hrastovac, 43280 Garešnica, RH

OBRAZOVANJE

2012.-2018.	Medicinski fakultet Sveučilišta u Zagrebu
2008.-2012.	Srednja škola Tina Ujevića, Kutina
2002.-2008.	Osnovna glazbena škola „Mladen Pozajić“, Garešnica
2000.-2008.	Osnovna škola „Garešnica“, Garešnica

OSTALE AKTIVNOSTI I NAGRADE

- Dobitnik Dekanove nagrade za izvrsnost u ak. god. 2012./2013.
- Dobitnik Posebne dekanove nagrade za društveno korisni doprinos Medicinskom fakultetu kao član studentskog zbora „Lege Artis“ u ak. god. 2017.2018.
- Demonstrator na Zavodu za fiziku i biofiziku u ak. god. 2013./2014.
- Demonstrator na Zavodu za medicinsku kemiju i biokemiju u ak. god. 2013./2014.-2015./2016.
- Demonstrator na Zavodu za histologiju i embriologiju u ak.god. 2014./2015. i 2015./2016.
- Demonstrator na Katedri za kirurgiju u ak. god. 2017./2018.
- Volonter na istraživačkom projektu pod mentorstvom prof. dr. sc. Srećka Gajovića pri Hrvatskom institutu za istraživanje mozga u suradnji s Institutom za medicinska istraživanja i medicinu rada u ak. god. 2015./2016.
- Aktivni sudionik na studentskom znanstvenom skupu „RECOOP - Frigyes Korányi Science Forum“ održanom u Budimpešti 9. ožujka 2018. s temom „Biocompatibility of D-mannose-coated maghemite nanoparticles tested on neural stem cells“
- Član Pjevačkog zbora studenata medicine „Lege Artis“ od ak. god. 2013./2014. do danas
- Član Odbojkaške sekcije SportMEF-a od ak. god. 2012./2013. do danas